Über dieses Buch

Dies ist ein digitales Exemplar eines Buches, das seit Generationen in den Regalen der Bibliotheken aufbewahrt wurde, bevor es von Google im Rahmen eines Projekts, mit dem die Bücher dieser Welt online verfügbar gemacht werden sollen, sorgfältig gescannt wurde.

Das Buch hat das Urheberrecht überdauert und kann nun öffentlich zugänglich gemacht werden. Ein öffentlich zugängliches Buch ist ein Buch, das niemals Urheberrechten unterlag oder bei dem die Schutzfrist des Urheberrechts abgelaufen ist. Ob ein Buch öffentlich zugänglich ist, kann von Land zu Land unterschiedlich sein. Öffentlich zugängliche Bücher sind unser Tor zur Vergangenheit und stellen ein geschichtliches, kulturelles und wissenschaftliches Vermögen dar, das häufig nur schwierig zu entdecken ist.

Gebrauchsspuren, Anmerkungen und andere Randbemerkungen, die im Originalband enthalten sind, finden sich auch in dieser Datei – eine Erinnerung an die lange Reise, die das Buch vom Verleger zu einer Bibliothek und weiter zu Ihnen hinter sich gebracht hat.

Nutzungsrichtlinien

Google ist stolz, mit Bibliotheken in partnerschaftlicher Zusammenarbeit öffentlich zugängliches Material zu digitalisieren und einer breiten Masse zugänglich zu machen. Öffentlich zugängliche Bücher gehören der Öffentlichkeit, und wir sind nur ihre Hüter. Nichtsdestotrotz ist diese Arbeit kostspielig. Um diese Ressource weiterhin zur Verfügung stellen zu können, haben wir Schritte unternommen, um den Missbrauch durch kommerzielle Parteien zu verhindern. Dazu gehören technische Einschränkungen für automatisierte Abfragen.

Wir bitten Sie um Einhaltung folgender Richtlinien:

+ *Nutzung der Dateien zu nichtkommerziellen Zwecken* Wir haben Google Buchsuche für Endanwender konzipiert und möchten, dass Sie diese Dateien nur für persönliche, nichtkommerzielle Zwecke verwenden.

+ *Keine automatisierten Abfragen* Senden Sie keine automatisierten Abfragen irgendwelcher Art an das Google-System. Wenn Sie Recherchen über maschinelle Übersetzung, optische Zeichenerkennung oder andere Bereiche durchführen, in denen der Zugang zu Text in großen Mengen nützlich ist, wenden Sie sich bitte an uns. Wir fördern die Nutzung des öffentlich zugänglichen Materials für diese Zwecke und können Ihnen unter Umständen helfen.

+ *Beibehaltung von Google-Markenelementen* Das "Wasserzeichen" von Google, das Sie in jeder Datei finden, ist wichtig zur Information über dieses Projekt und hilft den Anwendern weiteres Material über Google Buchsuche zu finden. Bitte entfernen Sie das Wasserzeichen nicht.

+ *Bewegen Sie sich innerhalb der Legalität* Unabhängig von Ihrem Verwendungszweck müssen Sie sich Ihrer Verantwortung bewusst sein, sicherzustellen, dass Ihre Nutzung legal ist. Gehen Sie nicht davon aus, dass ein Buch, das nach unserem Dafürhalten für Nutzer in den USA öffentlich zugänglich ist, auch für Nutzer in anderen Ländern öffentlich zugänglich ist. Ob ein Buch noch dem Urheberrecht unterliegt, ist von Land zu Land verschieden. Wir können keine Beratung leisten, ob eine bestimmte Nutzung eines bestimmten Buches gesetzlich zulässig ist. Gehen Sie nicht davon aus, dass das Erscheinen eines Buchs in Google Buchsuche bedeutet, dass es in jeder Form und überall auf der Welt verwendet werden kann. Eine Urheberrechtsverletzung kann schwerwiegende Folgen haben.

Über Google Buchsuche

Das Ziel von Google besteht darin, die weltweiten Informationen zu organisieren und allgemein nutzbar und zugänglich zu machen. Google Buchsuche hilft Lesern dabei, die Bücher dieser Welt zu entdecken, und unterstützt Autoren und Verleger dabei, neue Zielgruppen zu erreichen. Den gesamten Buchtext können Sie im Internet unter `http://books.google.com` durchsuchen.

Digitized by Google

MEDICAL SCHOOL
LIBRARY



Digitized by Google

Digitized by Google

Digitized by Google

Digitized by Google

Digitized by Google

DERMATOLOGISCHE WOCHENSCHRIFT

GEGRÜNDET VON P. G. UNNA

UNTER MITWIRKUNG VON

A. ALEXANDER-Berlin, J. ALMKVIST-Stockholm, E. ARNING-Hamburg, L. ARZT-Wien, R. BERON-Sofia, S. BETTMANN-Heidelberg, H. BOAS-Kopenhagen, M. BOCKHART-Wiesbaden, P. L. BOSELLINI-Rom, C. BRUCK-Altona, C. BRUHNS-Berlin, E. BRUUSGAARD-Oslo, A. BUSCHKE-Berlin, J. CAPPELLI-Florenz, K. DOHI-Tokio, M. F. ENGMAN-St. Louis, E. FINGER-Wien, W. FISCHER-Berlin, E. FREUND-Triest, R. FRÜHWALD-Chemnitz, E. GALEWSKY-Dresden, O. GANS-Frankfurt a. M., J. HELLER-Charlottenburg, K. HERXHEIMER-Frankfurt a. M., E. HOFFMANN-Bonn, W. IWANOW-Moskau, J. JADASSOHN-Breslau, A. JORDAN-Moskau, M. JOSEPH-Berlin, W. KERL-Wien, E. KLAUSNER-Prag, V. KLINGMÜLLER-Kiel, W. KOLLE-Frankfurt a. M., A. KOLLMANN-Leipzig, E. KROMAYER-Berlin, F. v. KRZYSZTALOWICZ-Warschau, L. KUMER-Innsbruck, R. LEDERMANN-Berlin, L. LEVEN Elberfeld, H. P. LIE-Bergen, R. MATZENAUER-Graz, E. MEIROWSKY-Köln, S. MENDES DA COSTA-Amsterdam, G. MESTSCHERSKY-Moskau, L. MOBERG-Stockholm, V. MONTESANO-Rom, P. MULZER-Hamburg, O. NAST-Danzig, E. NATHAN-Nürnberg, L. NIELSEN-Kopenhagen, P. NIKOLSKI-Rostow a. D., G. NOBL-Wien, M. OPPENHEIM-Wien, T. PAWLOW-Leningrad, M. PELAGATTI-Parma, A. PERUTZ-Wien, F. PINKUS-Berlin, S. POLLITZER-New York, C. RASCH-Kopenhagen, E. RIECKE-Göttingen, H. RITTER-Hamburg, P. RUSCH-Wien, F. SAMBERGER-Prag, J. F. SCHAMBERG-Philadelphia, W. SCHOLTZ-Königsberg i. Pr., W. SCHÖNFELD-Greifswald, K. SCHREINER-Graz, H. TH. SCHREUS-Düsseldorf, J. SCHUMACHER-Berlin, J. SELLEI-Budapest, G. STÜMPKE-Hannover, L. TÖRÖK-Budapest, A. TRÖB-Brünn, P. UHLENHUTH-Freiburg i. B., K. ULLMANN-Wien, F. v. VERESS-Klausenburg, H. VÖRNER-Leipzig, W. WECHSELMANN-Berlin, J. WERTHER-Dresden, CH. J. WHITE-Boston, P. WICHMANN-Hamburg, U. J. WILE-Ann Arbor, F. WINKLER-Wien, K. ZIELER-Würzburg

HERAUSGEGEBEN VON

J. H. RILLE — LEIPZIG
E. DELBANCO — HAMBURG
F. CALLOMON — DESSAU
P. UNNA JUN. — HAMBURG

EINUNDNEUNZIGSTER BAND

1930

JULI BIS DEZEMBER (Nr. 27—52)

MIT 120 ABBILDUNGEN IM TEXT

LEIPZIG / VERLAG VON LEOPOLD VOSS / 1930

Digitized by Google

Druck von Grimme & Trömel in Leipzig — Printed in Germany

Digitized by Google

Inhaltsverzeichnis

Originalarbeiten

Seite

Ein Modell der Epithelstruktur. Von Raph. E. Liesegang 967
Über Bindegewebsorgannaevus (Gutmann). Von W. Boehm 971
Ulcus molle der Vaginalportion bei Prolapsus uteri. Von F. Weiler 977
Rezidivierende Impfmalaria und deren Behandlung. Von C. Speierer 980
Eine seltene Ursache der Vulvovaginitis infantum. Von H. Rosmarin 983
Über Grippeausschläge. Von A. Jordan 1011
Über das Verhalten der Trichophytinreaktion beim mykotischen Ekzem an Händen und Füßen. Von J. H. Broekema 1014
Die Verwendung pflanzensaurer Natriumsalze (Urecidin) in der Dermatologie. Von C. F. Hahn und S. Serefis 1017
Erblichkeit bei Hautkrankheiten. Von H. Hecht 1022
Beiträge zu dem nach Salvarsaninjektionen entstandenen angioneurotischen Symptomenkomplex. Von J. Sellei und Koloman Pogány 1027
Glandulae urethrales Littre. Von O. Sprinz 1030
Über die (pharmakologische) Provokationsprobe mit Pilokarpin bei der gonorrhoischen Urethritis. Von A. Boss 1055
Dermatitis exfoliativa im Anschluß an Elektrokollargol- und Gonargininjektionen. Von H. O. Münsterer 1057
Zwei Fälle von Impetigo herpetiformis. Von Per L. Rotnes 1059
Gehirnblutung in juvenilem Alter auf luetischer Grundlage. Von L. Strausz . . 1063
Über das Initialstadium des Pemphigus. Von Roman v. Leszczyński 1083
Zur Kalziumtherapie in der Dermato-Venerologie. Von A. Gerwig 1090
Akne durch Röntgenstrahlen? Von Riebes 1093
Über Behandlung der weiblichen Gonorrhoe mit Necaron. Von G. Hopf 1094
Konzentrationstabellen für Ekzemproben. Ein Beitrag zur Praxis der „funktionellen Hautprüfungen". Von W. Frei, R. L. Mayer und H. Halle 1111
Zur Frage der Beziehungen der Schambergschen Krankheit (Progressive Pigmentary Dermatosis) und der Purpura anularis teleangiectodes Majocchi. Von A. B. Selisky 1115
S. C. Beck. Von Delbanco 1122
Das Quecksilber in den vorgriechischen Kulturen. Von J. Almkvist 1139
Zum klinischen Erscheinungsbild der Lymphgranulomatose der Haut. Von L. Arzt 1145
Sobre un caso de Eritrodermia y Leucemia linfatica aguda. Von P. L. Baliña und L. de Marval 1150
Ein fortgeschrittener, Skrofuloderma imitierender Aspergillusfall mit gummösen Ulzerationen. Von H. Behdjet 1157
Beitrag zur Klinik der postpsoriatischen Depigmentationen. Von B. Beron . . . 1161
Zum Begriff und Wesen der Präkankerose. Von B. Bloch 1164
Ausgedehnte infektiöse Gangrän der Haut auf arteriosklerotisch-diabetischer Basis. Von H. Boas 1171
Sul morbo di Bowen e similari. Von P. L. Bosellini 1173
Mykologische Beiträge I. Von C. Bruhns und A. Alexander 1179
Zwei Fälle von ausgebreitetem Herpes simplex, davon einer mit retrobulbärer Neuritis. Von E. Bruusgaard 1183
Contribucion al estudio de la urticaria al frio. Von J. S. Covisa und J. Gay Prieto 1188
Eczéma artificiel „en coulée" par eau boriquée. Von J. Darier 1192

28500

Digitized by Google

Seite

Über Prurigo. Von Gj. Gjorgjević ... 1195
An Undescribed Variety of Lichen Planus. Von E. Gr. Little ... 1198
Zur indirekten Röntgenbehandlung des Ekzems. Von C. Kreibich ... 1201
Über die Ekzemfrage. Von F. Krzysztalowicz ... 1204
Kaviarähnliche Körner unter der Zunge. Von S. Mendes da Costa und G. Cremer 1206
Einige Handgriffe und kleinere Apparate im Dienste der Dermatologie. Von L. Nékám ... 1209
Contribution à l'étude de la radiothérapie indirecte dans le lichen plan. Von S. Nicolau und Th. Stefanescou ... 1212
Die pathologophysiologische Grundlage der Behandlung der Prurigo Hebrae. Von P. W. Nikolskij ... 1217
Die Behandlung der Orientbeule durch lokale Injektionen mit Emetinum hydrochloricum. Von G. Th. Photinos ... 1219
Weißes Erysipel. Von Šamberger ... 1223
Investigation of the Hair for Arsenic, Gold and Thallium after Experimental Administration. Von J. F. Schamberg und H. Brown ... 1226
Zur Kenntnis der persistierenden Erytheme. Von H. Thorner ... 1243
Mykologische Beiträge. Von C. Bruhns und A. Alexander ... 1250
Zur Frage „Schwankungen im Verlauf der Gonorrhoe". Von L. v. Heiner ... 1253
Hautentzündung nach Atophansalbe. Von Galewsky ... 1271
Über einen bemerkenswerten Fall von syphilitischer Superinfektion. Von H. Freund 1272
Erfahrungen mit der Malariatherapie. Von H. Friedländer ... 1277
Über eine seltene Varietät des Lupus erythematodes — Lupus erythematodes verrucosus et papillomatosus. Von L. N. Maschkilleisson und A. A. Imschenetzky ... 1299
Multiple gangränöse diphtherische Geschwüre der Haut. Von H. Behdjet und O. Chereffeddin ... 1303
Ein Fall von Radiohörmuscheldermatitis. Von D. Steiger-Kazal ... 1306
Wie weit ist die Komplementbindung bei Gonorrhoeheilung verwendbar? Von L. v. Heiner ... 1308
Über allergische Erkrankungen der Haut unter besonderer Berücksichtigung der spezifischen Behandlung. Von W. Richter ... 1327
Bericht über Desensibilisierungsversuche bei beruflichen Erkrankungen der Haut. Von B. Hajos ... 1340
Hauttherapeutisches bei Calorose. Von Curt Apel ... 1344
Haut- und Nagelveränderungen bei ankylosierendem Gelenkrheumatismus. Von Ernst Israelski ... 1371
Lymphogranuloma inguinale mit Erythema nodosum und aphthösen Erscheinungen am Genitale. Von Ludwig Kleeberg ... 1376
Restzustand nach bindegewebiger Organisation der physiologischen Vorhaut-Glansverklebung. Von Carl Moncorps ... 1379
Histamin und seine Beziehung zu den Gewebshormonen in der Haut. Von K. Hosoya, E. Schilf und K. Watanabe ... 1382
Zur Polymorphie des Granuloma annulare. Von K. Steiner ... 1399
Die Bedeutung der Alopecia frontalis adolescentium in der Deszendenzlehre. Von F. v. Poór ... 1404
Über die Wasserstoffionenkonzentration der in der Dermatologie verwendeten offizinellen Umschlagwasser. Von M. Lang ... 1407
Erfolgreiche Behandlung der chronischen Furunkulose mit Detoxin. Von W. Martin 1408
Epididymitis paratyphosa. Von Egon Berg ... 1410
Erwiderung auf den Aufsatz von Prof. Dr. Bruck „Über die angebliche Gefährlichkeit intravenöser Gonokokkeninjektionen. Von Lilienstein ... 1411
Psoriasis und endokrines System. Von G. Stümpke ... 1427
Zur Pathogenese der Psoriasis. Von Šime Čajkovac ... 1429
Die Sycosis seborrhoica chronica. Von J. Sellei ... 1438
Systematisierter Naevus sebaceus bei gleichzeitigem Vorhandensein einer Ptosis. Von Leven ... 1440
Über äußerliche Jodwirkung und eine jodhaltige Salbe als Kosmetikum. Von Orlowski ... 1442
Zur Frage der gonorrhoischen Provokation. Von J. K. Mayr ... 1445

Digitized by Google

Seite

Spitze Kondylome in der Pars cavernosus der männlichen Harnröhre. Von F. Jacobsohn 1447
Chemische Analyse der Hautüberempfindlichkeit bei einem Fall von Resorzinidiosynkrasie. Von E. Nathan und Fr. Stern 1471
Experimentelle Erzeugung von Haarausfall und Haarwachstum. Von J. Abelin 1475
Über Epithelisierung mittels Transplantation. Von M. Lang 1478
Thalliumazetat und Röntgenstrahlen bei parasitären Erkrankungen der Haare. Von M. Jochelson 1484
Über die Behandlung der Gonorrhoe mit intramuskulär angewandter Sammelvakzine. Von Luise Meyer 1486
Beitrag zur Prostatamassage. Von H. Michalsky 1487
Beitrag zur experimentellen Syphilis (Mäusesyphilis). Von Lenartowicz 1515
Ein Fall von akuter Zystitis verursacht durch eine pathogene Hefe. Von M. Ota und R. Masuda 1521
Carl Gutmann. Von Delbanco 1527
Koilonychia totalis. Von A. Müller 1559
Zysten und Varizen der vorderen Harnröhre des Mannes. Von E. Langer und W. Schiftan 1562
Über die Notwendigkeit der Ergänzung der Wassermannschen Reaktion durch Flockungs- und Klärungsreaktionen. Von E. Meinicke 1564
Die Ätiologie der Dyshidrose. Von Dezsö v. Kémeri 1587
Spirochätenextrat als Antigen zur Wassermannschen Reaktion in Blut und Liquor. Von F. Marquardt 1591
J. L. Schönleins Anschauungen über die Lustseuche in seiner Würzburger Zeit. Von E. Seckendorf 1594
Über die Ursachen der Dyshidrosen und Ekzeme. Von D. v. Kémeri 1615
Zur Frage des benignen Miliarlupoids Boeck. Von S. A. Jakuner 1619
Epidermophytie Castellani oder Epidermophyton purpureum Bang. Von H. Behdjet 1623
Zur Lehre über die Photodermatose. Von S. A. Glaubersohn und M. M. Goldenberg 1625
Über krankhafte Veränderungen der Haut bei Polycythaemia rubra vera. Von R. M. Bohnstedt 1659
Arsenexanthem unter dem Bilde der Pityriasis lichenoides chronica. Von R. Bezecny 1664
Syphilitischer Primäraffekt als Eintrittspforte einer Streptokokkensepsis. Von A. Boss und E. Delbanco 1666
Zur Frage der Quecksilberüberempfindlichkeit. Von Fr. Blumenthal und Käte Jaffé 1668
Über einen Fall von Acrodermatitis continua suppurativa Hallopeau. Von An. Sossinka 1687
Gewerbeschädigung der Haut durch Kochsalz. Von S. Somogyi 1691
Zur Anwendung des Sulfoforms in der Behandlung von Hautkrankheiten. Von H. Rock 1694
Über die klinische Bedeutung der MKR im Vergleich mit WR und MTR (insbesondere die Frage der klinischen Beurteilung einer positiven MKR bei negativer WR und MTR). Von O. Müller und Rottmann 1695
Eruption oder Reaktion. Von C. Kreibich 1715
Unerwünschte Grenzstrahlreaktionen. Von Fr. Blumenthal und L. Böhmer 1720
Über die Behandlung des Ulcus molle mit Myosalvarsan. Von S. v. Szentkirályi 1722
Makroskopische Objektträgerreaktion auf Syphilis mit Gehirnextrakt. Von M. M. Israelson 1726
Beiträge zur Klinik der Sarkoide. Von E. Liebner 1743
Über Daueralopezien bei Mykosen des behaarten Kopfes nach Röntgenbestrahlung. Von A. Buschke und R. Doctor 1747
Ein weiterer Fall von Hautdiphtherie, der mit einer diphtherischen Affektion des Auges begonnen hat. Von Behdjet und O. Cherefeddin 1751
Die Bedeutung der Alopecia frontalis in der Deszendenzlehre. Von L. Leven . 1752
Der Kampf gegen die Geschlechtskrankheiten in Ungarn. Von S. Somogyi . . 1754
Desinfektionsversuche mit Pilzen (Achorion gypseum). Von E. Kadisch 1771
Zur Epidemiologie der Orientbeule in Palästina. Von T. Canaan 1779

Digitized by Google

Seite

Die kombinierte Trypaflavin-Silbersalzbehandlung der Gonorrhoe. Von W. Engelhardt und K. Gemmer 1782
Beitrag zur Kenntnis der Hautsarkoide. Von L. Puhr 1815
In Moskau beobachtete Rhinoskleromfälle. Von A. Jordan 1820
Zur Behandlung von Röntgenspätschäden der Haut. Von E. Uhlmann 1825
Karl Ullmann zu seinem 70. Geburtstag gewidmet. Von J. H. Rille 1843
Über Keratosis follicularis und spinulosa (Lichen spinulosus) nach Salvarsan- bzw. Arsenverabreichung. Von C. Bruhns 1844
Über ein exanthematisch auftretendes Endothelioma cutis. Von H. Königstein 1851
Über die Verwendung des Spirozids beim Pemphigus vulgaris chronicus und vegetans nebst Bemerkungen zur Spirozidtherapie. Von M. Oppenheim . . 1855
Über Toxikodermien und Allergodermien. Von A. Perutz 1860
Zur Biologie der Haut- und Schleimhautpapillome. Von E. V. Ullmann 1864
Zur Diättherapie von Hautkrankheiten. Von R. Volk 1869
Zur Behandlung der Sykosis nebst einer Bemerkung über den Paraffinkrebs. Von R. Prosser White 1873
Untersuchungen über die „Schwarze Hautschrift". Von E. Hosp 1895

Therapeutische Umfrage

Ist die Auswahl eines bestimmten Silberpräparats unter den Mitteln der Gonorrhoetherapie oder deren Wechsel im Laufe der Behandlung von nachweislicher Bedeutung für die Heilungsdauer und Verlauf des Trippers? (Bruck, Buschke, Galewsky, Meirowsky, Scholtz, L. Leven) 984, 1031, 1285
Welche Folgerungen ergeben sich aus der neuzeitlichen Allergieforschung für die Therapie des Ekzems? (Bering, Br. Bloch, J. Jadassohn, M. Oppenheim, A. Perutz, G. A. Rost, Touton) 1236
Inwieweit vermag die Grenzstrahlenbehandlung die bisherigen strahlentherapeutischen Verfahren der dermatologischen Praxis zu ergänzen oder zu ersetzen? (G. Bucky, H. Fuhs, H. Holthusen, H. Martenstein, H. Schreus, B. Spiethoff) 1349
Dauererfolge und Rezidive nach Anwendung der Krampfaderverödungsverfahren. (K. Linser, P. Linser, H. Löhe, G. Nobl, G. Siebert) 1488
Macht die ambulante Lumbalpunktion mit dünner Nadel die Subokzipitalpunktion entbehrlich? (G. Dreyfus, H. Eicke, A. Hauptmann, E. Hoffmann, P. Mulzer) 1632
Wirkung und Notwendigkeit der Prostatamassage. (C. Bruhns, E. Langer, F. Pinkus, A. Rosenburg, J. Stutzin, E. Wossidlo) 1789

Versammlungen

Berliner Dermatologische Gesellschaft 987, 1068, 1256, 1534, 1672, 1793
Demonstrationsabende der Chemnitzer Hautärzte 1599
Dermatologische Gesellschaft Hamburg-Altona 1529, 1571
Deutsche Dermatologische Gesellschaft in der tschechoslowakischen Republik 1124, 1828
Frankfurter Dermatologische Vereinigung 1096, 1730, 1756
Gesellschaft für Natur- und Heilkunde in Dresden 1236
Münchner Dermatologische Gesellschaft 1412
Tschechoslowakische dermato-venerologische Gesellschaft 1285
Ungarische Dermatologische Gesellschaft, Budapest 1032, 1384, 1635, 1876
Verein Dresdner Dermatologen 1539
Vereinigung Südwestdeutscher Dermatologen 1448
Wiener Dermatologische Gesellschaft 1313, 1349, 1492
Wissenschaftlicher Abend in Hamburg in den Alsterdorfer Anstalten 1700

Fachzeitschriften

Acta Dermatologica (Japan) 1072, 1419, 1707, 1906
Acta Dermato-Venereologica 1421, 1578, 1830
Actas Dermo-Sifiliograficas 1646, 1677
Annales de Dermatologie et de Syphiligraphie 1261, 1290, 1580, 1831

Digitized by Google

Seite

Annales des Maladies Vénériennes 1359, 1675, 1882
Archiv für Dermatologie und Syphilis 1099, 1458, 1497, 1731
Archives of Dermatology and Syphilology 1126, 1502, 1760
Bulletin de la Société Française de Dermatologie et de Syphiligraphie 990, 1286, 1605, 1835
Ceská Dermatologie 1074, 1708, 1907
Dansk Dermatologisk Selskab's Forhandlinger 1388
Dermatologia 1076, 1707
Dermatologische Zeitschrift 1103, 1500, 1758
Giornale Italiano di Dermatologia e Sifilologia 1884
Journal d'Urologie 1360, 1676, 1882
Proceedings of the Royal Society of Medicine. Section of Dermatology 1259, 1547, 1802
Réunion Dermatologique de Lyon 1356, 1642, 1880
Réunion Dermatologique de Nancy 1358
Réunion Dermatologique de Strasbourg 1035, 1318, 1641
Revue Française de Dermatologie et de Vénéreologie 1603, 1832
Russkij Westnik Dermatologii 1042, 1416, 1679, 1904
The American Journal of Syphilis 1128, 1543
The British Journal of Dermatology and Syphilis 1128, 1541, 1800
The British Journal of Urology 1546
The British Journal of Venereal Diseases 1545, 1801
The Urologic and Cutaneous Review 1237
Venerologia und Dermatologia 1042, 1418, 1703, 1905
Zeitschrift für Urologie 1760, 1797

Personalien: 1010, 1054, 1082, 1110, 1242, 1270, 1298, 1326, 1426, 1470, 1586, 1686, 1714, 1742, 1770, 1814, 1842.

Digitized by Google

Digitized by Google

Dermatologische Wochenschrift

Nr. 27 (Bd. 91) 5. Juli 1930

Aus dem Institut für physikal. Grundl. d. Medizin, Frankfurt a. M.

Ein Modell der Epithelstruktur[1])

Von

Dr. Raphael Ed. Liesegang

Mit 3 Abbildungen im Text

In seiner „Geschichte der T-Riesen von Ascaris megalocephala", in welcher ein Kapitel „Epithelbildung und epitheliale Zellgestalt" behandelt, sagt O. zur Strassen Seite 164: „Man könnte denken, die Komplexbildung der Askariszelle werde in derselben Weise durch Oberflächenspannung bewirkt, wie der Zusammenschluß und die Form einer Gruppe von Seifenblasen. Seit Berthold (1886) und Chabry (1887) wird diese physikalische Wirkungsart sehr allgemein für die Gestaltungsverhältnisse von Zellsystemen verantwortlich gemacht und ist auch bereits für Askaris von mir (1896) und von Boveri (1899) in solchem Sinne verwendet worden." — Aber das von Plateau begründete Prinzip der kleinsten Fläche reicht doch nicht aus, da die Furchungszellen von Askaris „keinesfalls durch zähflüssige, in sich und untereinander zusammenhängende Zwischenschichten verbunden sind. Unter solchen Umständen aber fällt die kausale Vergleichbarkeit mit einem Seifenschaum hinweg". (S. 167.) „Die Annahme, daß die Rundungstendenz der komplexbildenden Askariseier auf individueller Oberflächenspannung beruhe, muß endgültig aufgegeben werden. — — — Da andere mechanische Erklärungsgründe, soviel ich sehe, nicht zu Gebote stehen, so muß wohl die Ursache der Rundungstendenz eine aktive, physiologische sein." Und es sind sogar zwei „physiologische Faktoren", welche er (Seite 172) annimmt: „Die Zellen streben erstens auf Grund unbekannter innerer Zustände oder Vorgänge einzeln nach Abrundung, zum größeren Teil sogar nach der Kugelgestalt. Aber dieselben Zellen üben zweitens eine gegenseitige Anziehung aus, die das Rundungsbestreben überwindet und eine lückenlose Zusammenfügung mit breiten Polyederflächen erzwingt." —

Zur Illustration des Abrundungsbestrebens und der Anziehung, bei welchen zur Strassen landet, soll hier ein anderes Modell geschaffen werden. Vorhergesagt sei, daß mir die Unvollkommenheit und Gefahr eines jeden Modells durchaus bewußt ist. Andererseits müssen aber immer wieder Modelle versucht werden, wenn man auch weiß, daß sie im günstigsten Fall nur mit einem oder wenigen der in vivo vorhandenen zahlreichen Faktoren verglichen werden können.

[1]) Vortrag vor der Dermatologischen Vereinigung Frankfurt a. M., 6. März 1930.

Digitized by Google

Das Modell fußt auf Beobachtungen bei Diffusionen in Gallerten. Biologisch wichtige Diffusionserscheinungen sind auch in den überaus komplizierten gallertigen Medien der tierischen Gewebe vorhanden. Jedenfalls ist es von Interesse, einmal festzustellen, was alles schon durch Diffusionen in den einfachst gebauten Gallerten von gequollener Gelatine oder Agar möglich ist. Ich bitte, mir dabei zu gestatten, hier und da einige, den Dermatologen interessierende Nebenthemata anzuschneiden.

Beim Wort Diffusion assoziiert man den Begriff einer diffusen, d. h. ganz allmählich verlaufenden Verteilung eines Stoffes. Diffuse Farbstoffverteilung ist den Mikroskopierenden fast immer etwas durchaus Unerwünschtes. Das Schulbeispiel für Diffusion: der Kupfervitriolkristall, der wochenlang mit einer Wassersäule bedeckt war, zeigt dieses diffuse Abklingen der Blaufärbung nach oben. Auch bei Diffusionen in Gallerten ist das möglich: beim Eindringen einer Lösung von Kaliumbichromat in eine Gelatinegallerte gelingt es kaum, die Grenze der Gelbfärbung zu bestimmen.

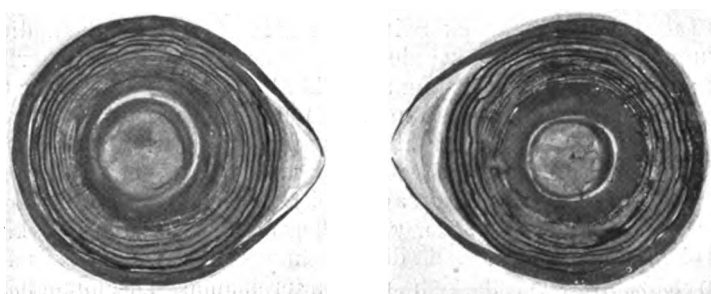

Abb. 1. Scheinbare chemische Fernwirkung

Vollkommen anders ist es aber, wenn sich die Diffusion in einer Gallerte mit einer chemischen Umsetzung vereint. Hier treten außerordentlich scharfe Begrenzungen auf. Um dieses zu zeigen, wird Gelatine in der zehnfachen Menge warmen Wassers gelöst und in dünner Schicht auf einer Glasplatte ausgebreitet. Nachdem diese Schicht durch Abkühlung zur Gallerte erstarrt (nicht getrocknet) ist, wird etwa $^1/_2$ ccm einer 20%igen Silbernitratlösung in Tropfenform auf die Mitte aufgesetzt. Indem die Silberlösung nach allen Seiten gleichmäßig in der Schicht eindiffundiert, reagiert sie mit den Spuren von Chloriden, welche in käuflicher Gelatine stets vorhanden sind. Die Diffusion wird durch die Chlorsilbertrübung sichtbar. Trotz der Geringfügigkeit der Verunreinigung ist diese Trübung haarscharf gegen die klare silberfreie Umgebung abgegrenzt. Auch bei der Behandlung der Haut mit Argentum nitricum sah P. G. Unna solche scharfe Begrenzung.

Der Gedanke liegt nahe, daß das neugebildete wasserunlösliche Chlorsilber eine Membranbildung veranlasse. Daß aber eine solche für die Entstehung der scharfen Grenze durchaus nicht notwendig ist, zeigt ein Versuch, bei welchem die aufgegossene Gelatinelösung mit etwas Lackmustinktur versetzt war. Aufgesetzt wird ein Tropfen Salzsäure und in einem

Digitized by Google

Abstand von einigen Zentimetern davon ein Tropfen Natronlauge. Nach etwa einem Tage stoßen der rote Säure- und der blaue Alkalikreis zusammen und platten sich ab. Es besteht ebenfalls eine haarscharfe Grenze zwischen Rot und Blau. Bei richtig gewählten Konzentrationen der als Tropfen aufgesetzten Lösungen kann sie sich tagelang an der gleichen Stelle erhalten. Die scheinbare Membranwirkung ist rein dynamisch hervorgerufen: es treffen in der Zeiteinheit gleich viel Wasserstoff- und Hydroxylionen von rechts und links ein. Aus diesem Versuch war theoretisch gefolgert worden, daß die annähernde Neutralität, welche man bei der Bauschanalyse eines Gewebes findet, zustande komme durch ein solches Mosaik von sauren und alkalischen Orten. Die Notwendigkeit der Annahme dieses neuen histochemischen Bildes ist dann bestätigt worden. F. LEUTHARDT [1]) erklärt es direkt für widersinnig, von einer bestimten Wasserstoffionenkonzentration eines Gewebes oder einer Zelle zu sprechen. So viele verschiedene Orte liegen dort nebeneinander [2]). Auf weitere Gebiete erstrecken sich die sauren und alkalischen Gebiete bei Psoriasis und anderen Hauterkrankungen, über welche O. GANS [3]) wiederholt berichtet hat.

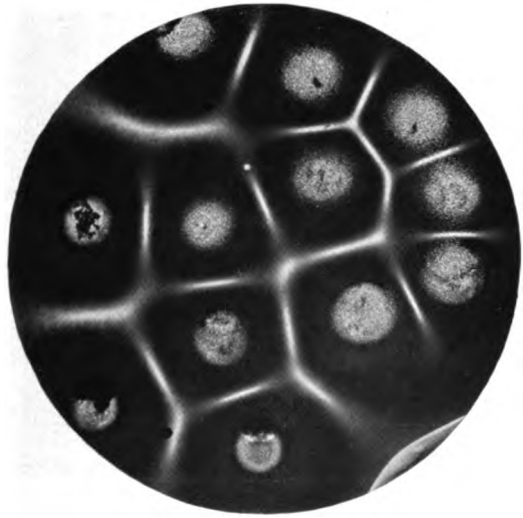

Abb. 2. Nachahmung einer Mukorineenkultur

Bei Diffusionsversuchen, bei welchen zwei lösliche Stoffe miteinander reagieren, fällt neben der scharfen Abgrenzung das von ZUR STRASSEN gesuchte Rundungsbestreben auf: setzt man den Silbernitrattropfen nicht in kreisrunder, sondern in Form eines kurzen Strichs auf die chlornatriumhaltig Gallerte, so wird die anfänglich entstehende elliptische Chlorsilbertrübung sich allmählich mehr der Kreisform nähern. Noch ausgesprochener ist das bei dem Versuch auf Lackmusgallerte.

Die Erklärung hierfür ergibt sich aus dem nächsten Versuch, welcher ein Pendant zu der von ZUR STRASSEN gesuchten „Anziehung" bringen soll. Statt eines einzigen Silbernitrattropfens werden zwei in einem Abstand von wenigen Zentimetern auf die chlornatriumhaltige Gallertschicht gesetzt. Zuerst bilden sich wieder die Kreise. Dann tritt eine Deformation

[1]) F. LEUTHARDT, Kolloidchem. Beihefte, 1929, Bd. 28, S. 162. — [2]) Wird am Zellkern Säure produziert, so ist in seiner Umgebung, sowohl innerhalb der Zelle wie in deren Umgebung ein Konzentrationsgefälle an Wasserstoffionen zu erwarten. Sehr viele Abstufungen des p_H fanden sich also nebeneinander. Lokal werden dadurch Optima für die Wirkungen bestimmter Fermente usw. geschaffen. — [3]) O. GANS, Derm. W., 1929, Bd. 88, S. 280.

Digitized by Google

derselben ein: sie wachsen viel rascher aufeinander zu als nach den anderen Richtungen (Abb. 1). Zeitweilig wirken sie wie zwei mit den Spitzen gegeneinandergerichtete Zwiebeln. Dann vereinigen sie sich zur Biskuitform. Vier aufgesetzte Tropfen geben die Gestalt der von ZUR STRASSEN abgebildeten T-Riesen von Askaris. Auch für solches Aufeinanderwachsen ist keine Niederschlagsbildung notwendig. Das mit zwei Alkalitropfen auf einer salzsäurehaltigen Lackmusgelatine zu erhaltende Bild zeigt ebenfalls die starke Deformation.

Was sie zustande bringt, ist auch für das Verständnis der Diffusionsvorgänge in den Geweben sehr wichtig; indem der aufgesetzte Silbernitrattropfen Chlorsilber erzeugt, beseitigt er lokal lösliche Chlorionen. Das muß die Chlorionen der Umgebung in Bewegung setzen: sie diffundieren nach diesen Orten hin. Nun haben wir also nicht nur eine



Abb. 3. Nachahmung einer Epithelstruktur

zentrifugale Diffusion des Silbernitrats, sondern auch eine zentripetale des Chlornatriums. Dadurch entstehen um die Chlorsilberkreise Höfe, welche ärmer an Chlornatrium sind. In der Verbindungslinie zwischen den beiden Tropfen ist der Ersatz durch entfernter gewesenes Chlornatrium schlechter. Die beiden Kreise werfen sich gewissermaßen gegenseitig Schatten zu. In dieser chlorärmeren Zone findet das Silbernitrat weniger Widerstand, dringt also rascher vor. Das vermittelt die scheinbare Anziehung.

Dort, wo sich die beiden Chlorsilberzonen zuerst berühren sollten, finden sie kein Chlornatrium mehr, da es dem Silbernitrat entgegengewandert war. So wird hier eine Stelle ausgespart, die frei von Trübung durch Chlorsilber ist. Bei Bakterien- und Schimmelpilzkulturen auf Agarplatten findet man oft solche Lücken zwischen den einzelnen Kolonien. Hier sind die Nährstoffe den Kolonien, wo sie verbraucht wurden, entgegengewandert. Mit einem Chlorsilberpräparat kann man die gleiche

Digitized by Google

makroskopische Struktur erhalten, wie sie B. Namyslowski [1]) von einer Mukorineenkultur abgebildet hat (Abb. 2).

Ein Seitenblick sei auf die histologische Färbung geworfen, wo das Entgegenwandern eines im Gewebe vorhandenen löslichen Stoffes oft zu Trugschlüssen Anlaß gegeben hat. Der von Macallum versuchte lokalisierte Nachweis von Kalzium, Chlor usw. wird dadurch unmöglich gemacht. Versilbert man ein Gehirnblöckchen nach Cajal, so bleibt das Innerste ungeschwärzt, weil das Silbersalz dem reduzierenden Entwickler entgegenwandert.

Durch das Zusammenwirken des Abrundungsbestrebens, der scheinbaren Anziehung, der Lückenbildung durch Entgegenwandern der zweiten Komponente und schließlich durch ein wirkliches Kontaktschaffen an den Flanken der Lücken kommt ein an Epithelstrukturen erinnerndes Bild zustande, wenn man eine größere Anzahl von Silbernitrattropfen in geeigneten Abständen auf eine chlornatriumhaltige Gallertschicht aufsetzt (Abb. 3). Einer Übertragung der Gleichen ins Dreidimensionale steht nichts im Wege. Es ist selbstverständlich, daß die Ähnlichkeit zunächst nur als eine formale, nicht als eine genetisch vergleichbare bezeichnet werden muß. Denn es fehlt im Modell die Nachahmung der Kernteilung. Vielleicht gelingt später einmal die Kombination dieser Versuchsanordnung mit solchen Experimenten, wie sie besonders Rhumbler vorgenommen hat. Was vorläufig gezeigt werden sollte, ist dieses: sind einmal passende Lokalisationen gegeben, so kann durch Diffusionen, welche von diesen Katalysatoren ausgehen, eine Struktur geschaffen werden, welche dem Vorbild näherkommt als Schaumstrukturen und die Modelle von W. Roux, St. Leduc und F. Botazzi; bei welchen ja auch der Vorbehalt der nur formalen Ähnlichkeit gemacht werden kann.

Vorbild und Modell rücken sich dann etwas näher, wenn man mit Jacques Loeb die Zellen in einem Gewebe als Wirkungsbereiche der Kerne auffaßt. Die Brücken, welche sich zwischen den Chlorsilberzentren ausgebildet haben, passen zu den Synzytiumtheorien von Hueck, Heidenhain und Boeke. Das Modell kommt zu einer Annäherung an das Vorbild, ohne daß in ihm Membrane eine Rolle spielen, die im Vorbild — wahrscheinlich ebenfalls durch Vermittlung von Diffusionsvorgängen — ausgebildet sind. Auch das Entstehenlassen von Membranen könnte das Modell dem Vorbild noch mehr annähern.

Aus der Dermatologischen Universitäts-Klinik in Gießen (Direktor: Prof. Dr. Jesionek)

Über Bindegewebsorgannaevus (Gutmann)

Von

Dr. W. Boehm, Assistent der Klinik

Mit 3 Abbildungen im Text

Gutmann geht von Unnas Definition der Naevi aus, die „hereditär veranlagte oder embryonal angelegte, zu verschiedenen Zeiten sichtbar

[1]) B. Namyslowski, Bull. de l'Acad. de Cracovie, B, 1910, S. 477.

Digitized by Google

werdende und äußerst langsam sich entwickelnde, durch Farbe oder Form der Oberfläche auffallende, kleinere Mißbildungen der Haut" darstellen. Betreffen diese Mißbildungen das bindegewebige Organ (GUTMANN), so bilden sie neben den anderen Naevi eine in sich geschlossene Gruppe. GUTMANN faßt nämlich das Bindegewebe als ein Organganzes auf und versteht demnach unter Bindegewebsorgannaevi Fehlbedingungen, die an allen Abkömmlingen des Mesoderms vorkommen können, also z. B. am kollagenen Gewebe, an der Elastika, an der Muskulatur usw. Er will unter diesem Begriff die Krankheitsbilder vereinen, die in der Literatur beschrieben werden als „Naevus elasticus regionis mammariae LEWANDOWSKY", als „pflastersteinförmiger Naevus LIPSCHÜTZ", als „Dystrophia elastica follicularis thoracis (hereditaria?) WITH und KISSMEYER", als „Naevus pseudocolloide perifolliculaire Montpellier et Lacroix", die Fälle von SACHS und ARZT. Er betont die Zugehörigkeit oder mindestens nahe Verwandtschaft des Bindegewebsorgannaevus zu dem Pseudoxanthoma elasticum DARIER. In seiner 1905 „Über Pseudoxanthoma elasticum DARIER" erschienenen Veröffentlichung spricht er diese Fälle als Naevi an und prägt für sie als erster den Namen Naevus elasticus.

Geht man von der eingangs erwähnten Anschauung GUTMANNS aus, so kann man tatsächlich alle die genannten Krankheitsbilder unter diesem Begriff zusammenfassen. Daß das klinische Bild dann sehr vielgestaltig wird, spricht an sich nicht dagegen, zumal man ja schon beim Studium der Literatur des Pseudoxanthoma elasticum feststellen muß, daß im klinischen und histologischen Bilde große Verschiebungen und Weiterungen gegenüber den von DARIER und BALZER beschriebenen Fällen eingetreten sind.

Legten die Franzosen großen Wert auf den eigentümlichen xanthelasmatisch gelben Farbenton, den symmetrischen Sitz der leicht erhabenen Effloreszenzen an den Beugefalten der großen Gelenke, des Halses und des Rumpfes, also an bedeckten Körperstellen, so sind in der Farbe — z. B. Schieferfarbe im Fall BOSELLINIS —, im Sitz der Affektion — z. B. Fall HERXHEIMER und HELLS usw. — große Änderungen eingetreten. Histologisch sind in DARIERS Fall die Veränderungen in der ganzen Dicke der Kutis festgestellt worden, während in späteren Fällen nur die mittleren und tieferen Koriumschichten, andererseits aber auch wieder nur der Papillarkörper befallen war. Mit der Zugrundelegung der Auffassung GUTMANNS fallen auch LEWANDOWSKYS differentialdiagnostische Einwände gegenüber dem Pseudoxanthoma elasticum. Denn wenn auch der Sitz der Affektion zwischen Sternum und Mamille beim Pseudoxanthoma elasticum noch nicht beschrieben war, so schließt der atypische Sitz die Zugehörigkeit zu diesen Fällen nicht aus, zumal ja der verschiedenste Sitz schon beschrieben worden ist. Das ausschließliche Befallensein des Stratum papillare und subpapillare fällt gleichfalls nicht in die Wagschale, da eine Fehlbildung des Mesoderms eben auch nur diese Schichten befallen kann. Der Unterschied im klinischen Bilde endlich stellt eine Möglichkeit der vielen Variationen vor, die abhängig sind von dem Sitz, der Art und Ausdehnung der Veränderungen. Auch den Fällen von LIPSCHÜTZ braucht unter diesen Betrachtungen keine Sonderstellung eingeräumt zu werden; denn es ist durchaus denkbar, daß seine Fälle

Digitized by Google

außer den tatsächlich bestehenden Veränderungen am Bindegewebe nicht nur mit einer Destruktion der Elastika einhergehen könnten, sondern daß diese sogar beim gleichen Sitze in den mittleren und tieferen Koriumschichten im Vordergrunde stünde. Auch ohne Kenntnis der Auffassung Gutmanns fällt bei dem Literaturstudium des Pseudoxanthoma elasticum die große Ähnlichkeit ja fast Gleichartigkeit der histologischen Veränderungen auf, wenn man von den Fällen Lipschütz und Sachs absieht, bei denen Elastikaveränderungen nicht vorliegen. Beim Naevus und Pseudoxanthoma elasticum finden sich in gleicher Weise ausgedehnte Elastikadegenerationen mit und ohne Elastorrhexis und Elastoclasis, bald sind die mittleren und tiefen, bald die oberen, bald alle Koriumschichten befallen. In einigen Fällen, besonders in den japanischen, werden gleichzeitig Kalkablagerungen beschrieben und der Vorschlag gemacht, das Krankheitsbild Pseudoxanthoma elastoclaricum calcosum zu nennen[1]). Im Falle Sachs fanden sich noch zahlreiche Muskelbündel auch ohne Zusammenhang mit den Follikeln. Eine Brücke schlägt hier der Fall Lewandowsky, der ebenso wie der Fall Sachs über zahlreiche Muskelbündel auch ohne Zusammenhang mit den Follikeln verfügt und also auch mit diesem etwas gemeinsam hat, wie er andererseits mit dem Fall Dariers die Elastoclasis und Elastorrhexis teilt. Aber dieser Brücke bedarf es gar nicht, da der Begriff Bindegewebsorgannaevus derartige Unterschiede im histologischen und klinischen Bilde von vornherein möglich macht. Auch die in manchen Fällen beschriebenen Zell- oder Kernanhäufungen sind, wenn nicht anders, dann als Keimgewebe im Sinne von Stoeckenius zu deuten, das die Entwicklungsmöglichkeit nach jeder Richtung hin hat und also auch in einem Bindegewebsorgannaevus vorkommen kann. Jedenfalls würde die Einbürgerung dieses Namens die Nomenklatur wesentlich vereinfachen.

Die Differentialdiagnose ist abzugrenzen gegen:

1. die senile bzw. präsenile Degeneration;
2. das Kolloidmilium oder kolloidale Degeneration;
3. die kolloide Degeneration im Narbengewebe.

Ad 1. Die senile bzw. präsenile Degeneration tritt diffus und nicht in isolierten Herden auf.

Ad 2. Beim Kolloidoma miliare konfluieren niemals die Einzelherde und andererseits lassen sich aus einem Bindegewebsorgannaevus niemals kolloidale Massen ausdrücken.

Ad 3. Für die kolloide Degeneration im Narbengewebe ist das letztere Vorbedingung.

Über das Vorkommen der Bindegewebsorgannaevi bei den einzelnen Geschlechtern ist zu sagen, daß man bei einzelnen Statistiken den Eindruck gewinnt, als ob das weibliche Geschlecht etwas häufiger befallen wäre.

Die Ätiologie ist dunkel. Nach einigen Veröffentlichungen spielt als auslösendes Moment die Lues eine Rolle, die zu Schädigungen des elastischen Gewebes Veranlassung gibt. Andererseits scheinen kongenitale

[1]) In den Fällen von Lipschütz und Sachs handelt es sich um Hyperplasie und Homogenisierung des Bindegewebes und Rarefizierung des kollagenen Gewebes.

Digitized by Google

Störungen von Bedeutung zu sein, da familiäres Auftreten nicht selten berichtet wird.

Wir kommen nun zur Schilderung des eigenen Falles.

24jähr. Pat., Ehefrau. Familienanamnese o. B. Als Kind Varizellen, sonst im wesentlichen gesund gewesen. Beginn der Erkrankung 9 Wochen vor der Aufnahme mit Heiserkeit. 2 Wochen später entdeckte Patientin „weiße Flecke" am Körper. 14 Tage vor der Aufnahme traten am Genitale und Damm breite Papeln auf, die bald zu nässen anfingen. Überweisung in die Klinik.

Neben einer Angina luetica und einem papulösen Syphilid fanden sich über den ganzen Rumpf verstreut, in den oberen Partien etwas weniger zahlreich, am dichtesten über den unteren Partien und an den Seiten, in geringer Zahl auch an den Innenflächen beider Oberschenkel, und zwar symmetrisch angeordnet, Hautveränderungen in Form verschieden großer, rundlicher, aber niemals Fingernagelgröße erreichender Herde, die zum Teil sehr dicht stehen, aber nicht miteinander konfluieren. Die einzelnen Effloreszenzen sind in Spaltrichtung der Haut angeordnet, erscheinen weißer als die gesunde Umgebung und leicht erhaben, in Form den beetartig flachen weichen Naevi vergleichbar. Die Konsistenz ist weich; man hat den Eindruck eines Vakuums unter der bedeckenden Schicht. Die Oberfläche ist leicht gefeldert und manchmal von einem Haar durchbohrt. Kleinere Herde präsentieren sich als kleinste, weiße, in der Mitte leicht gedellte Flecken. Auch hier sind manchmal die Herde von einem Haar durchbohrt. Während am Rumpf, d. h. Brust, Bauch und Rücken, eine Symmetrie in der Anordnung der Herde nicht ohne weiteres ersichtlich ist, so kommt sie deutlich zum Ausdruck in der Anordnung der Herde an der Innenseite beider Oberschenkel, sowie in den Achselhöhlen.

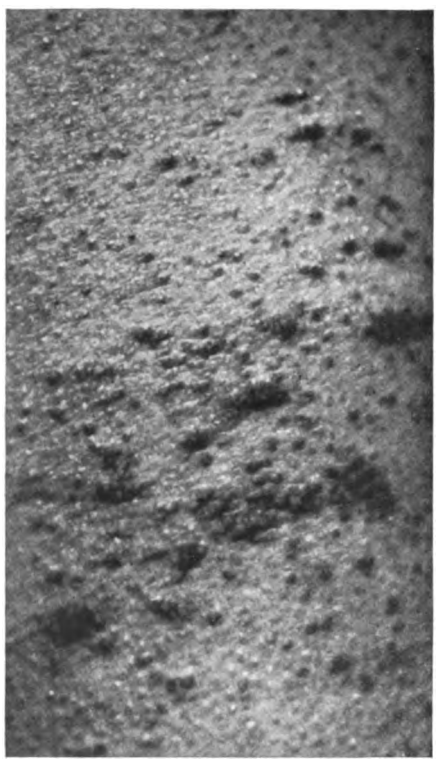

Abb. 1

Histologisch (ENGELHARDT) ergaben die Gewebschnitte folgendes Bild:

Epidermis im ganzen etwas verdünnt.

Hornschicht unverändert. Stratum granulosum einzeilig. Stratum lucidum nicht nachweisbar; Rete Malphigii vier- bis sechszeilig, Basalzellreihe ohne Epithelumbau und ohne Pigment, deutliche Wucherung der Epidermisleisten in Gestalt mäßig tief in das Bindegewebe hinabreichender, fingerförmiger, teilweise netzförmig miteinander in Verbindung stehender unregelmäßiger Gebilde. An anderen Stellen jedoch macht die Epidermis einen ausgeprägt atrophischen Eindruck: sie ist abgeflacht und läßt keinerlei Papillenbildung oder gar Wucherung erkennen.

Kutis: Pigment weder frei noch in Zellen nachweisbar. An die Gefäße gebundene Zellanhäufungen von meist Lymphozytencharakter in mäßiger Menge, wenig Bindegewebszellen, dagegen etwas zahlreichere epithelähnliche Zellen, die auch unabhängig von den Gefäßen meist direkt unterhalb der Basalzellschicht angetroffen werden, häufig strangförmige Lagerung zeigen oder auch regellos in die subpapillare Schicht eingestreut sind. Mit Sicherheit als Naevuszellen oder Naevuszellnester anzusprechende Gebilde finden sich nirgends. Die Zellen erinnern manchmal mehr an geschwollene, nackte Bindegewebskernmassen als an epitheliale Gebilde.

Digitized by Google

Die Hauptveränderungen finden sich am kollagenen und am elastischen Faserapparat.

Kollagenveränderungen: Sowohl in van Gieson- als auch in Eeosin- und Elastikapräparaten tritt bei makroskopischer Betrachtung des gefärbten Schnittes schon eine scharf gegen die Umgebung abgesetzte, helle bzw. bei der Elastikafärbung dunkler gefärbte, ovalrunde Gewebspartie hervor. Mit schwacher Vergrößerung erkennt man deutlich auch mikroskopisch Unterschiede in der Färbung und Gewebsstruktur. Bei van Gieson-Färbungen dunkler, bei Eosinfärbungen heller rot als das übrige kollagene Gewebe imponierend, zeigt sich die so verfärbte Stelle zusammengesetzt aus dicken, dicht gefugten kollagenen Faserbündeln, die wie gequollen oder homogenisiert aussehen (zirkumskripte Hyperplasie und Homogenisierung des Bindegewebes nach Sachs). Im Gegensatz zu dieser Verdichtung des kollagenen Gewebes an der unteren Kutis-Subkutisgrenze sind die kollagenen Bindegewebsfasern im subpapillären Anteil der Haut verdünnt, außerordentlich locker gefügt und sehr schlecht färbbar mit sauren Farbstoffen.

Die Bindegewebskerne sind mit Sicherheit weder als vermehrt noch als vermindert anzusprechen, sehen aber wie geschrumpft aus und sind kleiner als normal. Haare, Schweiß- und Talgdrüsen sind im exzidierten Stück unverändert.

Elastikaveränderungen: Ein subepitheliales Fasernetz scheint in Präparaten, die nach Weigert gefärbt sind, nicht vorhanden zu sein. In nach Unna-Tänzer gefärbten Schnitten erkennt man jedoch mit starken Vergrößerungen ganz feine zarte Fäserchen, deren Anordnung den normalen Elastikaaufbau vermissen läßt. Ähnliche Verhältnisse liegen in den oberen Kutisanteilen vor, während an der Grenze zwischen oberen und unteren Kutisanteilen die feinen Elastikafäserchen an einzelnen Stellen unvermittelt in ungleich dickere und kräftigere Fasern übergehen, die sich teils in Knäuel, teils in Geflechtsform darstellen. Quantitative Veränderungen im Sinne eines Plus treten hier hinter der qualitativen Veränderung am elastischen Fasernetz in den Hintergrund. Bei starker Vergrößerung sieht man Verdickungen, Trümmerbildung und Ausfransung, also Elastorrhexis und Elastoclasis nach

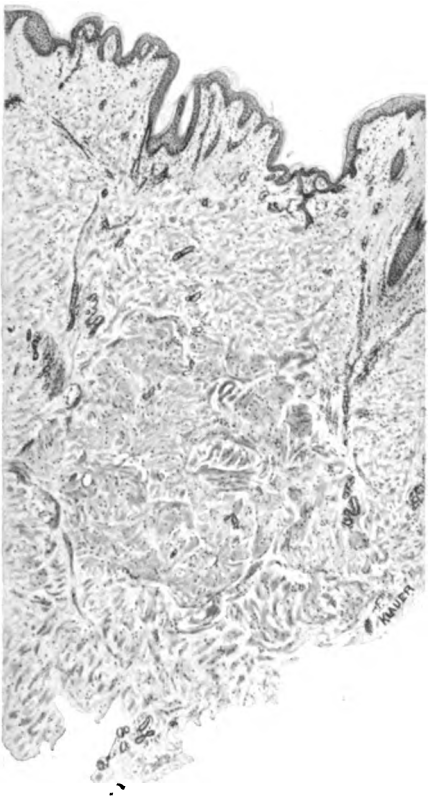

Abb. 2

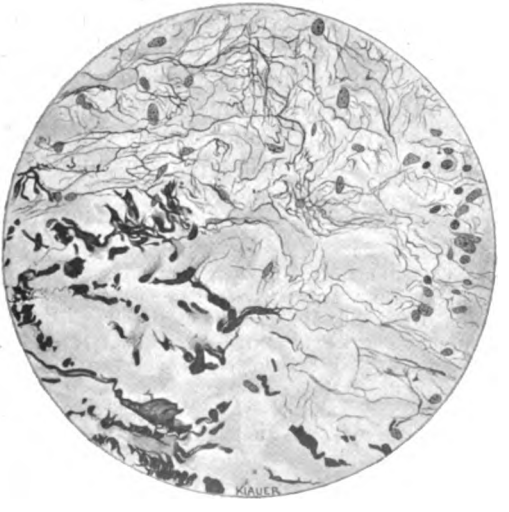

Abb. 3

Digitized by Google

Dariers Bezeichnung. Im Bereiche der oben erwähnten zirkumskripten Kollagenveränderung sind die Elastikafasern auseinandergedrängt durch die dicken Bindegewebsfasern, so daß der Eindruck einer deutlichen Verminderung erweckt wird.

Während also in der subpapillaren Schicht der hochgradige Mangel und die Verfeinerung der Faser deutlich zutage tritt, finden sich am unteren Kutisteil Veränderungen, die mehr im Sinne einer Destruktion zu deuten sind.

Diagnose: Bindegewebsorgannaevus Gutmann.

Die eingangs mitgeteilte Angabe der Patientin, daß die „weißen Flecke" erst 7 Wochen vor der Aufnahme in die Klinik entstanden seien, wurde von der Mutter dahin berichtigt, daß sie schon von klein auf bei der Patientin bestünden. Leider war nicht zu ermitteln, ob derartige Hautveränderungen auch bei anderen Familienmitgliedern existiert haben.

Die Tatsache, daß die Patientin selbst das Bestehen ihres Naevus erst in ihrem 25. Lebensjahre bemerkt hat, läßt zwei Erklärungen zu: 1. sie wird seit dem Auftreten ihrer Lues damit begonnen haben, ihren Körper genauer zu beobachten, 2. besteht aber auch die Möglichkeit, daß durch die Lues zu der bestehenden eine weitere Schädigung des elastischen Gewebes hinzugetreten und dadurch der Naevus noch deutlicher zur Darstellung gelangt ist. Wenn auch an keinem Naevusherde irgend welche entzündlichen Erscheinungen im Anschluß an die luetische Erkrankung manifest geworden sind, so kann man doch deshalb nicht mit Bestimmtheit behaupten, daß vorübergehend auch keine noch so geringen Entzündungsvorgänge sich dort abgespielt hätten. Wenn auch von uns die im histologischen Befunde beschriebenen Zellen anders gedeutet worden sind, so könnte man sie doch als Residuen alter entzündlicher Vorgänge deuten. Wir fassen die Zellen vielmehr als Keimzellen im Sinne von Stoeckenius auf.

Zusammenfassung

Unter dem Begriff Bindegewebsorgannaevus (Gutmann) lassen sich zwanglos die Krankheitsbilder zusammenfassen, die unter dem Namen Pseudoxanthoma elasticum Darier, Naevus elasticus regionis mammariae Lewandowsky, Elastom Juliusberger, pflastersteinförmiger Naevus Lipschütz usw. beschrieben worden sind.

Der Sammelbegriff Bindegewebsorgannaevus stellt eine wesentliche Vereinfachung der Nomenklatur dar.

Beschreibung eines Falles von Bindegewebsorgannaevus als Nebenbefund bei einem papulösen Syphilid.

Literatur

Arzt. Zur Pathologie des elastischen Gewebes der Haut. Arch. f. Derm., Bd. 118. — Bosellini, P. L., Pseudoxanthoma elasticum? Arch. f. Derm., Bd. 95. — Caussade, G., u. J. Surmont, Sur un cas de pseudoxanthome élastique. Zbl. f. Haut- u. Geschlechtskrkh., 1924, Bd. 10, S. 268, u. dieselben, 1924, Bd. 11, S. 132. — Darier, Pseudoxanthoma elasticum. Mh. f. pr. Derm., 1896, Bd. 23. — Dohi, Über Pseudoxanthoma elasticum und über kolloide Degeneration der Haut. Arch. f. Derm., 1907, Bd. 84. — Dubreuilh, Élastome diffus de la peau. Derm. Zbl., 1914, Bd. 17, S. 19. — Freudenthal, W., Ein Fall von Pseudoxanthoma elasticum. Arch. f. Derm., 1924, Bd. 147, H. 2, S. 228—229. — Freudenthal, W., Pseudoxanthoma elasticum. Zbl., 1925, Bd. 17, S. 274. — Freudenthal, W., Pseudoxanthoma elasticum. Zbl., 1924, Bd. 11, S. 283. — Friedmann, M., Ein Beitrag zur Kenntnis des Pseudoxanthoma elasticum (Darier). Arch. f. Derm., 1921, Bd. 134. — Grütz, Pseudoxanthoma elasticum. Zbl. f. Haut- u. Geschlechtskrkh., 1926, Bd. 20, S. 413. — Gutmann, C., Über Pseudoxanthoma elasticum

Digitized by Google

(Darier). Arch. f. Derm., 1905, Bd. 75. — Gutmann, C., Naevus elasticum (Lewandowsky). Zbl. f. Haut- u. Geschlechtskrkh., 1925, Bd. 17, S. 44. — Gutmann, C., Zur Frage des Bindegewebsnaevi. Derm. Zschr., 1926, Bd. 47. — Herxheimer u. Hell, Ein Beitrag zur Kenntnis des Pseudoxanthoma elasticum. Arch. f. Derm., 1912, Bd. 111. — Hartmann, Naevus elasticus auf der rechten Brusthälfte. Zbl. f. Haut- u. Geschlechtskrkh., 1926, Bd. 21, S. 562. — Heuck, Fall von Pseudoxanthoma elasticum. Zbl. f. Haut- und Geschlechtskrkh., 1921, Bd. 2, S. 274. — Jamieson, A Case for Diagnosis, Pseudoxanthoma elasticum. Zbl. f. Haut- u. Geschlechtskrkh., 1926, Bd. 18, S. 373. — Juliusberg, Über Pseudoxanthoma elasticum (Elastom der Haut). Arch. f. Derm., 1907, Bd. 84. — Kaufmann-Wolf, A., u. M. Heinrichsdorf, Über Pseudoxanthoma elasticum. Derm. Zschr., Bd. 37, H. 4, S. 193—206. — Kissmeyer, A., u. C. With, Klinische und histologische Studien über die pathologischen Veränderungen des elastischen Gewebes der Haut. Zbl. f. Haut- u. Geschlechtskrkh., 1921, Bd. 6, S. 431. — Kraus, A., Naevus elasticus regionis mammariae (Lewandowsky). Zbl. f. Haut- u. Geschlechtskrkh., 1926, Bd. 21, S. 130. — Lewandowsky, F., Über einen eigentümlichen Naevus der Brustgegend. Arch. f. Derm., 1921, Bd. 131. — Lipschütz, B., Über eine bisher nicht beschriebene Naevusform (pflastersteinförmiger Bindegewebsnaevus). Arch. f. Derm., 1922, Bd. 139. — Milian, Pseudoxanthome élastique. Derm. Zbl., 1914, S. 303. — Milian u. Lambert, Pseudoxanthome élastique et lésions érythématopapuleuses initiales. Zbl. f. Haut- u. Geschlechtskrkh., 1928, Bd. 25, S. 334. — Matsumoto, T., A Case of pseudoxanthoma elasticum. Zbl. f. Haut- u. Geschlechtskrkh., 1924, Bd. 10, S. 268. — Mito, Ein Fall von Xanthoma elasticum. Derm. Zbl., 1920, Bd. 23, S. 149. — Montpellier, J., u. A. Lacroix, Ein Fall von perifollikulärem Pseudokolloidnaevus. Zbl. f. Haut- u. Geschlechtskrkh., 1924, Bd. 10, S. 438. — Ohno, T., 2 Fälle von sogenanntem Pseudoxanthoma elasticum, mit besonderer Berücksichtigung der pathologischen Histologie. Zbl. f. Haut- u. Geschlechtskrkh., 1924, Bd. 10, S. 363. — Ohne, T., Über Pseudoxanthoma elasticum und dessen Histolologie. Arch. f. Derm., 1925, Bd. 149, H. 2, S. 420—424. — Pinkus, Demonstration eines Falles von Pseudoxanthoma elasticum. Derm. Zbl., 1910, Bd. 13, S. 223 u. Derm. Zbl., 1912, Bd. 15, S. 127. — Ramel, Pseudoxanthoma élastique. Zbl. f. Haut- u. Geschlechtskrkh., 1927, Bd. 23, S. 637. — Sachs, O., Zur Frage der zirkumskripten bindegewebigen Hautveränderungen. Arch. f. Derm., 1926, Bd. 152. — Sandmann, F., Ein Fall von Pseudoxanthoma elasticum (Darier). Zbl. f. Haut- u. Geschlechtskrkh., 1924, Bd. 9, S. 315. — Sasamoto, S., Beitrag zur Kasuistik des Pseudoxanthoma elasticum. Zbl. f. Haut- u. Geschlechtskrkh., 1922, Bd. 4, S. 146. — Stoeckenius, W., Über den geweblichen Aufbau des weichen Naevus. — Stoeckenius, W., Die Lehre vom weichen Naevus. — Throne, B., u. H. Goodman, Pseudoxanthoma elasticum mit histologischer Beschreibung. Zbl. f. Haut- u. Geschlechtskrkh., 1922, Bd. 3, S. 361, u. 1922, Bd. 5, S. 476. — Unna, Die Histopathologie der Hautkrankheiten. — Watrin, J., u. Créhauge, Ein Fall von Pseudoxanthoma elasticum. Zbl. f. Haut- u. Geschlechtskrkh., 1827, Bd. 18, S. 792. — Weidmann, Pseudoxanthoma elasticum begleitet von Epidermisverkalkung. Zbl. f. Haut- u. Geschlechtskrkh., 1926, Bd. 20, S. 807. — Werther, Über Pseudoxanthoma elasticum. Arch. f. Derm., 1904, Bd. 69. — With, C., u. A. Kissmeier, Follikuläre Dystrophie des elastischen Gewebes an der Brust (hereditär?). Zbl. f. Haut- u. Geschlechtskrkh., 1922, Bd. 5, S. 376, u. 1922, Bd. 6, S. 191.

Aus der Dermatologischen Klinik der Universität Leipzig (Direktor: Prof. Dr. Rille)

Ulcus molle der Vaginalportion bei Prolapsus uteri

Von

Dr. Felix Weiler, Oberarzt

Mit 1 Abbildung im Text

Die Erwähnung einer venerischen Erkrankung der Portio bei Prolapsus uteri findet sich zum erstenmal in Ricords Leçons sur le chancre (1858). Seit der Veröffentlichung dieser interessanten Mitteilung ist erst wieder von Rille eine derartige Beobachtung gemacht worden. In beiden

Digitized by Google

Fällen handelte es sich um syphilitischen Primäraffekt. Die ausführliche Krankengeschichte des von RILLE beobachteten Falles findet sich in der Dissertation von M. KAZAROWA, welche später noch einen zweiten Fall von Primäraffekt bei eigenartigem Tiefstehen der Portio aus der Leipziger Klinik veröffentlicht hat.

Ein analoger Fall von Infektion mit weichem Schanker wurde vor kurzem an unserer Klinik beobachtet. Dieser Fall ist — abgesehen von seiner Seltenheit — insofern bemerkenswert, als es infolge des Prolapsus uteri möglich war, die Erkrankung der Portio im Bilde festzuhalten. Die hier beigegebene Abbildung zeigt die Geschwüre einwandfreier und naturgetreuer, wie die bisherigen nach Zeichnungen hergestellten Bilder der an weichem Schanker erkrankten Vaginalportion. Eigenartig ist die Spaltung der Portio in zwei Teile, die als Folge einer Inzision des Muttermundes bei Gelegenheit einer Zangengeburt zurückgeblieben ist. Die Portio war an sich nicht so gut sichtbar; erst durch stärkeres Pressen konnte sie gut zur Ansicht gebracht werden.

Abb. 1

Bei unserem Fall handelte es sich um eine 52jähr. Ehefrau S. L., aufgenommen 28. IV. 1930.

Diagnose: Ulcera mollia ad portion. vagin. uteri et ad genitale, Prolapsus uteri; Erythema nodosum. Nie erheblich krank, nie geschlechtskrank, 1909 Forceps aus tiefem Querstand mit Inzision des Muttermundes. In den nächsten Jahren fünf Fehlgeburten. Prolaps seit 5—6 Jahren, allmählich stärker werdend. Seit 3 Jahren Menopause. Letzter ehelicher Verkehr etwa Mitte März 1930. Geschwüre nicht bemerkt. Seit einigen Tagen schmerzhafte Knotenbildung am rechten Knie und an den Unterschenkeln sowie leichte Schwellung der Unterschenkel. Der Ehegatte befindet sich schon seit mehreren Wochen wegen Ulcus molle in ärztlicher Behandlung. Derselbe hatte an der Unterseite des Penis am inneren Präputium nahe dem Margo drei etwa linsengroße Geschwüre. Dieselben waren noch am 7. Mai als frischrote, nicht derbe, von schmalem Epithelsaum umgebene granulierende Stellen vorhanden. Über die Quelle der Infektion war von dem Mann keine Auskunft zu erhalten. Er gab an, daß seine Frau bei der Kohabitation stets Schmerzen gehabt und daher den Verkehr meist abgelehnt habe.

Status: Mittelgroß, kräftig, gut genährt. Innere Organe o. B. Urin: kein Eiweiß, kein Zucker. Urethra: kein Ausfluß. Bartholin. Drüsen o. B. Zervix: wenig schleimig eitriges Sekret. Keine Gonokokken.

Die Portio ist quer gespalten. Sie besteht aus einem vorderen und hinteren derben, glatten blauroten Wulst von der Größe und Form eines starken Daumens. Die Wülste liegen zentralwärts dicht aneinander, peripher klaffen sie auseinander. Sie gleichen zwei gestreckten Daumen, die man mit der Beugeseite der Grundphalangen zusammengelegt hat. Beim Auseinanderziehen zeigt sich rechts an der Innenseite des vorderen Wulstes entsprechend der Inzisionsstelle ein linsengroßes und daran anschließend ein etwa pfenniggroßes Geschwür. Beide Geschwüre sind ganz seicht, bogenförmig begrenzt. Die Ränder sind etwas unterminiert. Die Basis ist nicht derber als die übrige Schleimhaut der Portio. Der grauweiße Belag ist nicht abwischbar. Um den Teil der Geschwüre, der dem hinteren Wulst anliegt, ein ganz schmaler, entzündlich geröteter Rand. Kein

Digitized by Google

Bluten und keine Schmerzempfindung bei Berührung und beim Abwischen. Links vorn fast an der Kuppe des vorderen Wulstes drei je etwa hanfkorngroße, bogenförmig nebeneinander gelagerte gleiche seichte Geschwüre mit grauweißem Belag ohne entzündlichen Rand. Der hintere Wulst zeigt rechts auf der Kuppe ein fast zehnpfenniggroßes Geschwür, daran anschließend gegenüber dem Geschwür des vorderen Wulstes ein etwa linsengroßes seichtes Ulkus, grauweiß belegt, mit schmalen entzündlichen, gering unterminierten Rändern. Weiter nach links ein etwa linsen- bis hanfkorngroßes gleiches Geschwür.

Am freien Rand des rechten kleinen Labiums im oberen Drittel ein linsengroßes Ulkus von unregelmäßiger Gestalt, ziemlich tief greifend. Ränder deutlich unterminiert und entzündlich gerötet. Der eitrige Belag des Geschwürs ist leicht abstreifbar. Der Grund ist weich, drusig uneben, leicht blutend. Ein ebensolches Geschwür über hanfkorngroß am freien Rand des rechten kleinen Labiums im unteren Drittel. Links am Damm etwa fingerbreit von der Medianlinie ein über linsengroßes, gleichfalls stark vertieftes Geschwür von demselben Aussehen. Die Drüsen in der Leiste etwa bohnengroß, nicht derb, nicht schmerzhaft, verschieblich. Sonstige Drüsen nicht tastbar.

Handteller, Fußsohlen, Analfalten frei von Erscheinungen. An beiden Unterschenkeln geringe ödematöse Schwellung. Es besteht ein Erythema nodosum. Am rechten Knie und am rechten Unterschenkel je markstück- und pfenniggroße, am linken Unterschenkel zwei pfenniggroße, lebhaft rote, nicht scharf abgegrenzte, schmerzhafte, derbe flache Knotenbildungen. Sonst Haut und Schleimhaut o. B.

Streptobazillen +, Inokulation des Eiters der Geschwüre der Portio und der Labien auf die Bauchhaut ergibt ein positives Resultat. Spirochaeta pallida nicht nachweisbar. WR — 30. IV. und 8. V.

5. V.: Geschwüre am äußeren Genitale gereinigt. Ränder noch wenig entzündlich. Geschwüre an der Portio unverändert bis auf die drei hanfkorngroßen, bogenförmig aneinandergelagerten, die sich etwas vergrößert haben und fast konfluieren. Jodoform.

8. V.: Erythema nodosum rückgebildet.

11. V.: Geschwüre an der Portio blaßrot, grauweißer Belag entfernt. Der schmale entzündliche Rand verschwunden. Die übrigen Geschwüre granulierend.

14. V.: Ulkus am Damm überhäutet, ebenso die drei hanfkorngroßen Geschwüre an dem vorderen Wulst. Die übrigen Portiogeschwüre zeigen schmalen Epithelsaum.

20. V.: Ulzera der Portio frischrot, weiter überhäutend. Geschwüre an den kleinen Labien überhäutet.

23. V.: Geschwüre der Portio fast zur Hälfte verkleinert. An dem hinteren Wulst landkartenartig gestaltete, frischrote, von schmalem Epithelsaum umgebene granulierende Flächen. Auch die Geschwüre am vorderen Wulst zur Hälfte verkleinert, am Damm und an den kleinen Labien mit blauroter zarter, gering vertiefter Narbe verheilt. Patientin wird auf Wunsch in ambulante Behandlung entlassen.

Es handelt sich also um eine Erkrankung an Ulcus molle der Portio und des äußeren Genitale bei einer 52jähr. Patientin mit Prolapsus uteri. Der Fall ist bemerkenswert erstens durch seine Seltenheit — es ist wohl der erste beschriebene derartige Fall —, zweitens dadurch, daß es infolge des Prolapses möglich war, die Ulcera mollia der Portio im Buntbilde festzuhalten. Während die Geschwüre am äußeren Genitale ziemlich vertieft waren und das charakteristische Aussehen der Ulcera mollia hatten, fanden sich an der Portio Geschwüre, die äußerst seicht waren und nur einen leicht unterminierten, kaum erkennbaren Rand zeigten, der nur an einzelnen Stellen eine ganz schmale entzündliche Zone zeigte. Die Geschwüre waren mit einem weißgrauen, nicht entfernbaren Belag bedeckt. Nach Abstoßen des Belages zeigte sich eine blaurote Wundfläche. Die Konsistenz der Portiogeschwüre war etwas derb, aber nicht derber als die umgebende Schleimhaut der Portio. Bei Berührung und Abwischen der Geschwüre trat kein Bluten auf, was sich besonders bei der Materialentnahme zur mikroskopischen Untersuchung bemerkbar machte. Das fehlende Bluten ist wohl durch das feste Gefüge der die Portio bildenden Wülste erklärbar, ebenso die übrigen besonderen Eigentümlichkeiten der Geschwüre.

Digitized by Google

Literatur

Ricord, Leçons sur le chancre, 2. Aufl., Paris 1860, S. 137. — Rille, Zur Kenntnis der syphilitischen Veränderungen der Vagina und der Vaginalportion. Dtsch. med. Wschr., 1904, Bd. 30, S. 624 (mit Abbildung des Falles). — Kazarowa, Über syphilitischen Primäraffekt an Vagina und Vaginalportion, insbesondere bei Prolapsus uteri. Diss., Leipzig 1928, S. 10—13. — Kazarowa, Beitrag zur Kenntnis des syphilitischen Primäraffektes an der Vaginalportion. Dermat. Wschr., 1929, Bd. 89, S. 2035—2037.

Aus der Dermatologischen Universitätsklinik und Poliklinik München
(Direktor: Geheimrat Prof. Dr. Leo Ritter von Zumbusch)

Rezidivierende Impfmalaria und deren Behandlung

Von

Dr. Carl Speiebeb, Assistent

Fast in der gesamten Literatur ist die Auffassung verbreitet, daß bei Impfmalaria nach gründlicher Chininkupierung nie Rezidive vorkommen. Vonkennel schreibt: „Spontanrezidive werden bei genügend dosierter Kupierung in der Literatur nirgends erwähnt." Ebenso berichtet Gerstmann, daß bei den in seinem Buche erwähnten Arten der Chinindarreichung ein völliges Schwinden des Fiebers und der Parasiten mit Rezidivfreiheit erzielt wurde.

Im Gegensatz hierzu schreibt Siemerling in einer erst erschienenen Abhandlung über Pyrifertherapie: „Bei Malaria kommt es vor, daß trotz reichlicher Chinindosis doch noch mehrere Anfälle auftreten, die unter Umständen lebensgefährlich werden können (Jehn und Meier)." Uns selbst wurden eine Reihe von Beobachtungen über Rezidive mündlich mitgeteilt, bei welchen alle bisher angewandten Arten der Chinindarreichung erfolglos geblieben waren. Ich selbst kann diese Beobachtungen an Hand von zwei eigenen Fällen bestätigen, bei welchen es uns ebenfalls nicht gelungen ist, mit den üblichen Methoden der Chininabimpfung die Rezidive aufzuhalten. Die Veröffentlichung dieser Fälle und die Mitteilung über die schließlich von uns erfolgreich angewandten Abimpfungsmethoden dürften daher von Interesse sein. Unsere Fälle, deren Krankengeschichten noch am Schlusse folgen, lagen etwa folgendermaßen:

Die beiden Patienten wurden mit dem bei uns stets bewährten Tertianastamme von Wagner-Jauregg-Wien geimpft, nachdem zuerst festgestellt worden war, daß keine Chininidiosynkrasie vorlag. Inkubation und Fieberverlauf waren normal, wie bei Patienten, die vorher und nachher mit demselben Stamme zur Impfung und Abimpfung kamen. Gründliche Abimpfung erfolgte ebenfalls nach der üblichen Methode.

Etwa 3 Wochen nach der Abimpfung traten bei den Patienten Schüttelfrost und Fieber auf. Plasmodienbefund im Blute positiv. Es erfolgt nun nochmals gründliche Abimpfung mit Chinin intravenös, dann noch weitere 3 Wochen Chinin per os und schließlich zum Abschluß nochmals Chinin intravenös an je zwei aufeinanderfolgenden Tagen zweimal täglich je 6 ccm Chin. bisulf. (8 %), also in 2 Tagen insgesamt 24 ccm intravenös. Fieberanfälle traten während dieser Zeit nicht mehr auf.

Digitized by Google

Nach weiteren 14 Tagen erschienen aber die Patienten wieder mit typischen Malariaanfällen und positivem Plasmodienbefund im Blute. (Auch Überimpfungsversuch positiv.) Inzwischen waren dieselben so entkräftet und abgemagert, daß sie sich nur noch mühsam auf den Beinen halten konnten, der Appetit lag völlig danieder, der Allgemeinzustand war äußerst bedenkenerregend. Dieser Zustand gab uns nun Anlaß nach anderen Methoden der Abimpfung zu suchen, die schließlich auch zu einem guten Ergebnis führten.

Eine Reihe neuer Methoden wurden während des Weltkrieges zur Bekämpfung der Malariaseuchen ersonnen, die in den eigenen und feindlichen Heeren auftraten. Die meist ungenügende oder unzweckmäßige Behandlung an der Front zeitigte nämlich eine Unsumme therapieresistenter Malariafälle, welche für die Heimat zu einer großen Gefahr wurden Als Heilmittel wurden hier die verschiedensten Kombinationen in der Chininverabreichung angegeben. Bei der Hartnäckigkeit der Rezidivmalaria haben aber nur wenige davon zum erhofften Ziele geführt. Wohl kann man durch monatelange tägliche Darreichung von Chinin per os, intramuskulär oder intravenös den Patienten ebensolange fieberfrei halten. Aber kaum wird das Chinin abgesetzt, so treten auch wieder prompt Rezidive auf. Dieses gilt auch für die rezidivierende Impfmalaria. Letztere bietet ja im allgemeinen einer sachlichen Chininabimpfung überhaupt keine Schwierigkeiten. Treten aber trotzdem einmal Rezidive auf, so ist es verständlich, daß auch weitere Chiningaben nicht zum Ziele führen werden und es ist müßig sich damit aufzuhalten. Hier bedarf es eines energischeren Vorgehens. Es sind nun insbesondere 3 Methoden zu finden, welche als absolut wirksam geschildert werden. Diese sind:

1. Totalbestrahlung des Körpers mit Höhensonne und folgenden Chiningaben (Reinhard).

2. Röntgenbestrahlung der Milz mit und ohne folgenden Chiningaben (Rossi, Deutsch).

3. Kombinierte Natr.-kakodyl.-Strychnin-Chininverabreichung (René Ullmann-Apostolon und Georges Apostolon).

Betrachtet man nun die Wirkungsweise dieser Methoden, so beruht sie auf einer Reizwirkung verbunden mit einer spezifischen Chininbehandlung. Sämtliche Methoden sind nach Angaben der Autoren längere Zeit fortzusetzen, wobei z. B. bei der Röntgenbestrahlung der Milz (nach Rossi) eine nicht unbedenklich hohe Gesamtröntgendosis zu verabreichen wäre. Um die allzu hohe Röntgendosis zu vermeiden, habe ich die Methoden mit großem Vorteil kombiniert angewandt. Ohne daß die Wirkung irgendwie beeinträchtigt wird, ist es dadurch möglich, die einzelnen Dosen schwächer zu wählen und vor allem auch die Behandlungszeit zu kürzen. Unsere Ergebnisse mit diesen Methoden waren sehr befriedigend und so kann ich diese Kombination für hartnäckige Rezidivmalaria in etwa folgender Zusammenstellung bestens empfehlen:

1. Tag: Höhensonnentotalbestrahlung, die höchstens ein ganz leichtes Erythem verursachen soll.

2. Tag: Röntgenbestrahlung der Milz mit 30% HED. (Von einer oder besser von zwei Seiten, dann 2 mal 15% HED. Filter 3,0 Alum. oder 0,5 Cu.) Noch am selben Tage 2 mal 6 ccm Chin. bisulf. (8%) intravenös.

Digitized by Google

3. Tag: Leichte Höhensonnenbestrahlung, total. Natr. kakodyl. 0,1 intravenös und 0,001 Strychnin subkutan. 3mal tägl. Chin. mur. 0,3 per os.

4. Tag: 2mal Chin. bisulf. (8%) je 6 ccm i.v.

5. Tag: Leichte Höhensonnentotalbestrahlung. Natr. kakodyl. 0,2 i.v. und 0,002 Strychnin subkut. 3mal tägl. Chin. hydrochl. 0,3 per os.

6. Tag: Natr. kakodyl. 0,3 i.v. und 0,003 Strychnin subkut. 3mal tägl. Chin. hydrochl. 0,3 per os.

7. Tag: Höhensonnentotalbestrahlung. Natr. kakodyl. 0,5 i.v. Strychnin 0,003 subkut. 3mal tägl. Chin. mur. 0,3 per os.

8. Tag: Röntgenbestrahlung der Milz wie oben. 2mal tägl. Chin. bisulf. (8%) je 6 ccm.

Dieser Turnus wird nun sofort wiederholt, nur unter Beibehaltung der Dosis 0,5 Natr. kakodyl. und 0,003 Strychnin. Eine Röntgenbestrahlung erfolgt nicht mehr, dagegen können die Höhensonnenbestrahlungen beliebig lange fortgesetzt werden.

Hat ein Milztumor bestanden, so pflegt er in dieser Zeit verschwunden zu sein.

Bei dieser Behandlung erholen sich die Patienten vorzüglich, wobei hauptsächlich die Wirkung der Höhensonne und auch die stimulierende Wirkung des Strychnins wesentlich beitragen mögen. Wenn es erforderlich erscheint, kann nach weiteren 8 Tagen obiger Turnus, welcher auch ambulant leicht durchgeführt werden kann, wiederholt werden. In den beiden Fällen, von welchen nun die Krankengeschichten folgen sollen, wurde die Kur in ganz ähnlicher Weise durchgeführt. Rezidive sind bis heute nicht mehr aufgetreten. Die Patienten sind seither vollauf gesund und ganz arbeitsfähig. Schließlich sei noch bemerkt, daß wir jetzt obige Abimpfungsmethode teilweise auch bei Patienten durchführen, auch ohne daß ein Rezidiv vorliegt, besonders dann, wenn ein Milztumor entstanden ist. Die Anwendung bleibt aber dann auf die ersten 10 Tage beschränkt.

Zusammenfassend kann gesagt werden, daß die kombinierte Röntgen-, Höhensonnen- und Natr.-kakodyl.-Strychnin-Chininbehandlung auch die hartnäckigste Rezidivmalaria in kurzer Zeit beseitigt. In abgekürzter Form eignet sie sich auch als normale Kupierungsmethode vorzüglich.

N. A., 51 Jahre, beginnende progr. Paralyse. Vom Nervenspezialisten zur Malariakur eingewiesen. Malariaimpfung am 15. XI. 1929. 1. Anfall am 26. XI., es folgen 9 regelmäßige Anfälle. Letzter Anfall am 9. XII. 9. XII. Abimpfung: 2mal 6 ccm Chin. bisulf. (8%). 11. XII. Abimpfung: 2mal 6 ccm Chin. bisulf. (8%). Entlassung. Nach 3 Wochen Malariarezidiv. Plasmodienbefund im Blute positiv. Wird vom Internisten ambulant behandet mit tägl. Gaben von Chin. mur. per os. Weiterhin erhält Pat. ambulant Mitte Januar 1930 an zwei aufeinanderfolgenden Tagen je 2mal 6 ccm Chin. bisulf. i.v. Dann wiederum Chin. per os.

3. II. 1930 erneut Malariaanfälle. Aufnahme ins Krankenhaus. Pat. bereits in sehr kachektischen Zustand. Plasmodienbefund im Blute und Überimpfungsversuch positiv.

3. II. Chin. bisulf. (8%) 2mal 6 ccm.

4. II. Milzreizbestrahlung. Rö. 20% ED., 0,5 Cu.-Filt. Natr. kakodyl. 0,05 i.v. Strychnin nitr. 0,001 subkut. Chin. bisulf. (8%) 3 ccm abends.

5. II. Höhensonnentotalbestrahlung. Natr. kakodyl. 0,1 i.v. Strychnin nitr. 0,002 subkut. Chin. mur. 5mal 0,1 per os.

6. II. Chin. mur. 5mal 0,1 per os. Natr. kakodyl 0,1 i.v. Strychnin nitr. 0,002 subkut.

7. II. Chin. bisulf. 2mal 2 ccm i.v.

8. II. Natr. kakodyl. 0,1 i.v. Strychnin nitr. 0,002 subkut. Chin. mur. 3mal 0,3 per os.

9. II. Chin. mur. 3mal 0,3 per os.

Digitized by Google

10. II. Natr. kakodyl. 0,1 i.v. Strychnin nitr. 0,002 subkut. Chin. bisulf. 2mal 2 ccm i.v.
11. II. Chin. bisulf. 1mal 6 ccm i.v.
12. II. Höhensonnentotalbestrahlung. Entlassung.

Pat. erhält nun noch 8 Tage hindurch ambulant 3mal 0,1 Chin. mur. per os tägl. Dann ambulant Höhensonnenbestrahlung und anschließend weitere 8 Tage per os tägl. 3mal 0,1 Chin. mur.

Anfälle traten bis heute nicht mehr auf. Pat. voll arbeitsfähig.

Th. A., 23 Jahre, chron. Go., zur Malariakur eingewiesen.
16. XII. 1929 Malariaimpfung.
20. XII. erster Anfall. 9 regul. Anfälle folgen.
3. I. 1930 Abimpfung. 2mal 6 ccm Chin. bisulf. (8%) i.v.
5. I. Abimpfung. 2mal 6 ccm Chin. bisulf. (8%) i.v.
Ab 19. I. Rückfälle.
21. I. Wiedereinweisung wegen Fieberanfällen. Status: Plasmod. Befund im Blute +. Puls schlecht, unregelmäßig. Temp. 40,2° C. Völlig abgemagert. Kaum gehfähig.
22. I. Chin. bisulf. (8%) 2mal 6 ccm i.v.
24. I. Chin. bisulf. (8%) 2mal 6 ccm i.v.
26. I. bis 30. I. tägl. 5mal 0,1 Chin. mur. per os.
30. I. Höhensonnentotalbestrahlung. Chin. mur. 5mal 0,1 per os.
31. I. Chin. mur. 5mal 0,1 per os.
1. II. Höhensonnentotalbestrahlung. Chin. bisulf. 2mal 4 ccm i.v.
2. II. Chin. mur. 3mal 0,1 per os.
3. II. Milzbestrahlung. Rö. 20% ED., 0,5 Cu.-Filt. Chin. mur. 3mal 0,1 per os. Natr. kakodyl. 0,1; Strychnin nitr. 0,001 subkut. Höhensonnentotalbestrahlung.
4. II. Natr. kakodyl. 0,1 i.v. Strychnin nitr. 0,002 subkut. Chin. bisulf. 3 ccm i.v. (Promonta. Pil. Blaudii).
5. II. Natr. kakodyl 0,1 i.v. Strychnin. nitr. 0,002 subkut. Chin. bisulf. 3 ccm i.v.
6. II. Natr. kakodyl. 0,1 i.v. Strychnin. nitr. 0,002 subkut. Chin. mur. 5mal 0,1 per os.
7. II. Höhensonnentotalbestrahlung. Natr. kakodyl. 0,1 i.v. Strychnin nitr. 0,002 ccm subkut. Chin. bisulf. 2mal 2 ccm i.v.
8. II. Chin. hydrochl. 5mal 0,1 per os. Entlassung. Kein Milztumor mehr.
8. II. bis 16. II. ambulant tägl. 3mal 0,1 Chin. hydrochl. per os.
16. II. ambulant Höhensonnentotalbestrahlung. Pat. voll arbeitsfähig. Kein Anfall mehr bis heute.

Literatur

Deutsch, W. kl. W., 1917, Nr. 7, S. 207. — Gerstmann, Die Malariabehandlung der P.-Paralyse. Wien 1925, S. 60. — Jehn u. Meier, Med. Welt, 1928, Nr. 44, vergl. Siemerling. — Reinhard, Strahlentherapie, 1918, Bd. 8, S. 699. — Rossi, Strahlentherapie, 1924, Bd. 17, S. 786. — Siemerling, Kl. W., 1. III. 1930, Jahrg. 9, Nr. 9, S. 413. — Ullmann, R. Apostolon u. G. Apostolon, M. m. W., 1929, Jahrg. 76, Nr. 48, S. 2036. — Vonkennel, Die Malariabehandlung der Frühlues. Berlin 1927, S. 28.

Aus dem Ambulatorium für Haut- und Geschlechtskrankheiten der städtischen Krankenkasse in Lwów (Lemberg)

Eine seltene Ursache der Vulvovaginitis infantum

Von

Dr. Henryk Rosmarin

Der Fall betraf eine 6jähr. Pat., bei welcher Erscheinungen von Brennen und Schmerzen an den Genitalien auftraten. Der Hausarzt schöpfte wegen des eitrigen Ausflusses aus der Vagina Verdacht auf eine Gonorrhoe; ob auf Gonokokken untersucht wurde, konnte ich nicht ermitteln. Die eingeleitete Therapie brachte die Erscheinung zum

Digitized by Google

Schwinden, jedoch traten alle Symptome einige Tage nach dem Aussetzen der Behandlung neuerlich auf. Das Kind geriet dann in Behandlung eines Gynäkologen, auf dessen Veranlassung eine genaue bakteriologische Untersuchung des Sekrets speziell auf Gonokokken durchgeführt wurde; da dieselbe negativ ausfiel, wurde roborierende Diät und Spülung mit leichten Adstringentien verordnet. Die Behandlung dauerte längere Zeit, war aber auch erfolglos. Dies bewog die Mutter, die venerische Abteilung aufzusuchen, mit dem Verlangen, doch eine energische, antigonorrhoische Behandlung durchzuführen.

Ich fand bei der Untersuchung die gewöhnlichen Erscheinungen einer Vulvovaginitis und einen eitrigen Tropfen an der Urethralmündung. Die von mir selbst sowie im bakteriologischen Laboratorium vorgenommenen wiederholten Untersuchungen auf Gonokokken und Würmer fielen negativ aus.

Nun kam ich fast instinktiv auf den Einfall einer endoskopischen Untersuchung der Vagina. Wegen Unruhe des nervösen Kindes benutzte ich als Tubus ein Ohrspekulum mittlerer Größe, das die Hymenalöffnung passieren konnte (etwa 4 mm Durchmesser). Zu meinem Erstaunen fand ich in der gut beleuchteten Vagina einen zweiarmigen Fremdkörper, den ich mit einer Fremdkörperzange nach außen beförderte. Der Fremdkörper erwies sich als zweiarmiges Ästchen einer Weichsel oder Kirsche mit dem Winkel gegen das Scheidengewölbe gerichtet, die gespreizten freien Enden fanden Stütze an der hinteren Hymenalwand.

Alle Erscheinungen der Vaginitis traten prompt und dauerhaft zurück, das blasse und nervöse Kind hat sich rasch erholt.

Zur Veröffentlichung des Falles fand ich mich bewogen nicht so sehr durch die Art des Fremdkörpers, als vielmehr durch den Umstand, daß es gelang, durch die bei kleinen Mädchen kaum geübte Endoskopie der Vagina die Ursache einer Vulvovaginitis zu diagnostizieren.

Therapeutische Umfrage

Vorbemerkung

In dieser Nummer erscheint die erste „Therapeutische Umfrage". Über die Einrichtung des neuen Abschnitts und die Aufgaben, die er sich stellt, gibt die Vorankündigung auf Seite 874 der vorhergehenden Nr. 26 (Bd. 90) Aufschluß. Wie bereits ausgeführt, soll hier dem Praktiker durch Gegenüberstellung der Meinungsäußerungen maßgeblicher Autoren Gelegenheit zu rascher Orientierung über den Stand wichtiger therapeutischer Fragen gegeben werden. Alle auf diesen Abschnitt bezüglichen Zuschriften werden an Dr. F. Callomon-Dessau, Albrechtstraße 21 erbeten.

Ist die Auswahl eines bestimmten Silberpräparats unter den Mitteln der Gonorrhoetherapie oder deren Wechsel im Laufe der Behandlung von nachweislicher Bedeutung für Heilungsdauer und Verlauf des Trippers?

Wichtiger als die chemische Zusammensetzung einer Silberverbindung ist die Beherrschung ihrer wirksamsten Anwendungstechnik (Zahl und Dauer der Injektionen — Irrigation oder Injektion — Kombination beider — Nachbehandlung usw.). Ein regelloser Wechsel der Präparate ist ohne Zweck. Bestimmend für die Auswahl einer Silberverbindung ist die Berücksichtigung ihrer Wirkungsweise für das klinische Stadium des zu behandelnden Falles.

Bei männlicher Gonorrhoe bevorzuge ich das Acykal als dasjenige Mittel, das noch in stärkster Verdünnung (1 : 10000) gonokokkentötend wirkt, farblos und sauber ist und die Sekretion nicht zu stark unterdrückt. Seiner Wirkungsweise am nächsten kommen die in weit stärkeren Konzentrationen anzuwendenden Silber-

Digitized by Google

eiweißverbindungen (Hegonon, Protargol, Albargin). Die kräftig adstringierenden Präparate Targesin, Reargon, Ichthargan gebe ich wegen ihrer stark sekrethemmenden und daher oft Scheinheilungen vortäuschenden Wirkung nicht in akuten Fällen, gehe aber dann gern zu ihnen über, wenn nach mehrwöchiger Acykalanwendung zwar Gonokokkenfreiheit der Präparate erreicht ist, aber noch Ausfluß besteht. In Rezidivfällen und bei chronischer Gonorrhoe hat sich der Beginn der Behandlung mit Acykal und eine nachfolgende Behandlung mit dem stärker irritierenden Argentum nitricum (oder Argentamin) am besten bewährt.

Bei weiblicher Gonorrhoe wende ich ausschließlich Hegonon in Form von Stäbchen für Urethra und Zervix und in Form von Tabletten für die Vagina an. Spülungen (Acykal 1 : 10000) nur zur Nachbehandlung.

Für Ätzungen der Urethra (im Urethroskop) und der Zervix steht 10%ige Argentum-nitricum-Lösung an erster Stelle. BRUCK-Altona.

Ich pflege die Silberpräparate, welche für die Gonorrhoe benutzt werden, in adstringierende und provozierende einzuteilen und pflege so zu verfahren, daß ich die adstringierenden bei sehr reichlichem Ausfluß, die provozierenden bei sehr spärlichem verwende. Eine adstringierende Wirkung hat z. B. das Argonin, welches leider aus dem Arzneischatz verschwunden ist, das Targesin in nicht zu starken Konzentrationen, auch das Argentum proteinicum in schwachen Konzentrationen, während z. B. das Argentamin ein außerordentlich provozierendes Mittel ist, ebenso das entsprechende Protargol und Lösungen von entsprechenden Mengen des Argentum proteinicum, während das Albargin, welches ich weniger zur Injektion als zu Spülungen benutze, in den gebräuchlichen Konzentrationen in der Mitte steht. Nach diesen Gesichtspunkten pflege ich mich etwa bei der Gonorrhoebehandlung zu richten. Im übrigen ist das keineswegs eine sichere Indikation, zumal das alte Argentum nitricum in verschiedenen Konzentrationen als ein ausgezeichnetes Gonorrhoemittel auch heute noch gegenüber den modernen Präparaten zu bezeichnen ist. Auch das Transargan und Hegonon sind zu den milden Mitteln zu rechnen, ebenso das Ichthargan, während das Choleval mehr zu den reizenden Argentumpräparaten gerechnet werden muß. Im übrigen sind alle diese Indikationen nichts Dogmenhaftes, und ich bin ohnedies von den stärkeren Konzentrationen mehr und mehr zurückgekommen, weil ich glaube, daß für die Abtötung der oberflächlichen Gonokokken die schwachen Konzentrationen ausreichen, während der Nachweis einer sicheren Tiefenwirkung bei keinem Präparat gewährleistet ist.

Des weiteren muß ich annehmen, daß für die Heilungsvorgänge bei der Gonorrhoe nicht nur die antiseptischen Eigenschaften der Silberpräparate in Betracht kommen, sondern irgend welche die Schleimhaut umstimmenden Eigenschaften, die vielleicht noch viel wesentlicher die Heilung oder das Latentwerden des Prozesses bedingen, ohne daß dieselben einer Immunität gleichzusetzen sind. Ich pflege deswegen mich mehr nach der subjektiven Verträglichkeit der Präparate zu richten, glaube aber doch, daß besonders im Verlaufe einer hartnäckigen Gonorrhoe ein Wechsel des Präparates, sei es nach den oben angegebenen Gesichtspunkten oder nach der Wirkung, nicht ohne Vorteil, wenn auch schwer zu beweisen ist. Bei normal verlaufender Gonorrhoe pflege ich diesen Wechsel des Präparates selten vorzunehmen, wenn die Menge der Gonokokken nicht schnell genug abnimmt; und dieser Gesichtspunkt ist für mich auch bei länger dauernden Gonorrhoen neben den klinischen Erscheinungen die einzig feste Basis als Indikation für einen Wechsel des Präparates. Ob hierdurch eine bessere Heilung oder eine Abkürzung des Krankheitsprozesses wirklich bedingt wird, ist bei unserer Unkenntnis der ganzen Heilungsvorgänge der Gonorrhoe eine reine Hypothese. Aber da der Wechsel des Präparates nach meinen Erfahrungen vielleicht nützt und anscheinend nichts schadet, so pflege ich in der geschilderten Weise vorzugehen, bis eine bessere Kenntnis des gonorrhoischen Krankheitsprozesses uns eine exaktere Grundlage für die im großen und ganzen doch nicht sehr befriedigende Gonorrhoetherapie gibt. Dabei möchte ich nicht verfehlen, darauf hinzuweisen, daß auch vor der Entdeckung des Gonokokkus durch die einfach adstringierenden Mittel vielleicht die Erfolge der Gonorrhoebehandlung nicht viel schlechter gewesen sein dürften, als das jetzt der Fall ist.

A. BUSCHKE-Berlin.

Digitized by Google

Der Nachweis der Bedeutung der Auswahl bestimmter Silberpräparate oder deren Wechsel im Lauf der Behandlung für Heilungsdauer und Verlauf der Gonorrhoe ist ein sehr schwieriger und könnte nur durch genaueste regelmäßige mikroskopische Untersuchungen an einem ungewöhnlich großen Materiale beantwortet werden. Wenn ich heute trotzdem den Versuch mache, diese Frage nach den Erfahrungen meiner Privatpraxis bei ambulanter Behandlung zu beantworten, so weiß ich, daß das nur eine gefühlsmäßige Beantwortung auf Grund langjähriger Erfahrung, trotz regelmäßiger Gonokokkenkontrolle usw., sein kann. Im Laufe der Jahrzehnte hat sich bei mir die Behandlung so herausgebildet, daß ich so schnell als möglich mit milden, nicht reizenden Silberpräparaten beginne, allmählich steige, immer stärkere Präparate nehme und schließlich, je nach dem Stande des Gonokokkenbefundes und der klinischen Erscheinungen, zu starken Mitteln übergehe. Gerade das Beginnen mit nichtreizenden Medikamenten und der Wechsel haben sich mir als bestes Mittel zur Verkürzung der Behandlung erwiesen. Ich fange deshalb mit Acykal 0,04 : 200,0 oder Targesin-Lösungen ½—1% an, gehe dann zu Hegonon und Protargol über und schließe mit Argentamin und Argentum nitricum. Um es dem Patienten möglichst bequem zu machen, fange ich mit den farblosen wasserhellen Silberlösungen an und steige erst allmählich zu den die Wäsche leicht beschmutzenden braunen Silbereiweißlösungen oder zum Höllenstein. Auch Albargin verwende ich oft als ein nicht reizendes Silberpräparat. Wesentlich anders liegt die Sache bei der Abortivbehandlung nach BLASCHKO. Hier fange ich selbstverständlich mit einem starken Silberpräparat an, bleibe bei derselben Stärke und steigere den Prozentgehalt oder schwäche ihn ab, je nach dem Zustand der Harnröhre. Hier soll die Wirkung ja schlagartig und schnell auf die Gonokokken erfolgen. Ich beginne deshalb hier mit 2%iger Albargin-Lösung oder 1%iger Protargol-Lösung, denen man, um die Schmerzhaftigkeit zu verringern, Alypin oder Kokain zusetzen kann. In ausgewählten Fällen wird diese Abortivbehandlung Erfolge erzielen.

GALEWSKY-Dresden.

Die Abheilung der Gonorrhoe ist nicht nur von einer fast immer notwendigen Lokalbehandlung abhängig, sondern auch von dem natürlichen Ablauf des Kampfes zwischen dem Erreger und den Abwehrkräften des Organismus. Siegen diese über die Virulenz der Gonokokken, so ist Heilung durch jedes richtig dosierte Silberpräparat zu erreichen; halten sich beide Kräfte das Gleichgewicht, so hängt der Erfolg wohl hauptsächlich von der Lokalisation des gonorrhoischen Prozesses ab. An die Gonokokken im Bindegewebe, in den verzweigten Gangsystemen der drüsigen Organe der Urethra, Prostata und Samenblase kommt kein Silberpräparat heran. Die auch in diesen komplizierten Fällen mögliche Heilung ist durch heute nicht übersehbare Faktoren bedingt, wahrscheinlich in erster Reihe durch das Absterben der Gonokokken infolge der Zunahme immunisatorischer Kräfte des Organismus. Ganz sicher ist dies nach meiner Erfahrung der Fall bei allen schweren Komplikationen der Gonorrhoe (Epididymitis, Arthritis usw.) und bei jenen Gonorrhoen, die immer wieder und wieder rezidivieren und doch schließlich nach einer harmlosen Behandlung abheilen, gleichgültig welches Mittel man wählt und ob man es wechselt. Daß hier nicht das Medikament, sondern die nachlassende Virulenz der Gonokokken ausschlaggebend für die Heilung ist, geht nach meiner Überzeugung klar daraus hervor, daß bei jedem Neuausbruch die Sekretion geringer wird, schneller verschwindet und besser auf die Therapie anspricht, bis sie schließlich ganz versiegt. Deshalb ist auch in den Augen des Kranken derjenige Arzt der tüchtigste und erfolgreichste, der den Kranken zuletzt behandelt hat.

Unter diesen Gesichtspunkten betrachte ich die gestellte Frage. Das Heil und die Zukunft der Gonorrhoetherapie erblicke ich sowohl im weiteren Ausbau der Immunotherapie wie auch in der Entdeckung eines chemischen Mittels, das vom Blutwege aus an die Gonokokken herankommt, die wir mit den bisher üblichen Maßnahmen nicht erreichen und vernichten können.

MEIROWSKY-Köln a. Rh.

Digitized by Google

Versammlungen

Berliner Dermatologische Gesellschaft

Sitzung vom 10. Dezember 1929

Bericht von L. Kleeberg-Berlin

Frei: 1. Schädelgummen mit negativem Wassermann bei zwei Familienmitgliedern.

22jähr. Mann mit als Lupus behandelten tuberoserpiginösen Syphiliden. Gumma an der Stirn. WR stets negativ. Ungewiß, ob kongenitale oder früh akquirierte Lues.

54jähr. Tante des vorigen. Gumma am Scheitelbein. WR negativ.

2. Blauer Naevus.

Am Oberarm mit starken fibrösen Einlagerungen, wie gewöhnlich nur in der Einzahl vorhanden.

Böhmer (Univ.-Hautkl.): Lymphosarkom abgeheilt nach Röntgenbestrahlung.

Bei dem auf der vorigen Sitzung demonstrierten Fall von Lymphosarkom Kundrat flachten unter Röntgen die Tumoren innerhalb weniger Tage auf das Niveau der normalen Haut ab. Es ist anzunehmen, daß die aus Drüsenparenchym sich entwickelnden Tumoren leichter auf Röntgenstrahlen reagieren, als die aus Drüsenstroma entstandenen.

Loewenstein, L. (Abt. Buschke): Nekrose am harten Gaumen nach Novokain-Adrenalininjektion.

24jähr. Pat., Luesinfektion 1924. Mittlerer l. Schneidezahn extrahiert nach Novokain-Adrenalin-Anästhesie, an der Stelle vorgenommen, an der jetzt etwa kleinfingernagelgroßer Defekt. Unmittelbar nach der Anästhesie Schwellung am harten Gaumen, sodann Umwandlung in Nekrose, auf unspezifische Therapie (Myrrhentinktur und H_2O_2) zurückbildend. WR +++, MTR +. Bei 3 im zahnärztlichen Institut behandelten Pat. wurden innerhalb einer Woche solche Prozesse am harten Gaumen festgestellt. Es werden ausschließlich die fertigen Novokain-Adrenalinlösungen in Ampullen verwendet. Grund zur Nekrosebildung am harten Gaumen festes Aneinanderliegen von Knochen und Weichteilen, erhöhte Ansprechbarkeit der Gefäße auf Adrenalin?

Bruhns: 1. Basaliom (Carcinoid).

60jähr. Mann, am Arm etwa fünfmarkstückgroßer Herd, gleicht psoriatischem Ekzem, innerhalb desselben zwei induriertere Stellen. Gleichzeitig alte luetische Lähmung, WR positiv. Stelle am Arm weder durch Luestherapie noch durch Salbenbehandlung beeinflußt. Histologisch epitheliale Herde, dem Bild des Jadassohnschen Basiliom entsprechend.

2. Hyperkeratosis palmaris et plantaris.

58jähr. Pat. Seit ¾ Jahren keratotische Auflagerungen, symmetrisch fast über die ganzen Fußsohlen, am stärksten an Hacken und Ballen. Keratosebildung auch unter den Fußnägeln. An Handflächen nur leichte und flache hornige Auflagerungen.

Aussprache: Buschke fragt, ob vielleicht Erythrodermie Besnier vorliegen könnte.

Adler: In einem von ihm beobachteten Falle von symmetrischer Keratosis palmaris et plantaris kam ätiologisch Grippe in Betracht.

Bruhns: Die Besniersche Keratodermia symmetrica erythematosa tritt gewöhnlich am Ende der Kindheit auf. Der rote trockene Saum um die Keratodermie an den Füßen erinnert etwas an Psoriasis.

3. Lues II, kleinpapulöses Exanthem, gruppiert.

Die Papeln zeigen eigentümlich hornige, spinulöse Beschaffenheit. Keine Salvarsannebenwirkung, da Rückgang unter Salvarsan.

Buschke: Kongenitale, nicht luetische Dystrophien.

9 Monate altes Kind mit ausgeprägtem Mongolismus und Makroglossie. Vater des Kindes ist Potator, die Schwester leidet an epileptischer Geistesschwäche. Für Syphilis kein Anhaltspunkt. WR negativ.

Digitized by Google

Langer, E.: 1. Strichförmige Hautatrophie auf dem Kopfe mit Beteiligung des Knochens (Lupus erythematodes? Sklerodermie?).

22jähr. Mann, Knochen unter der atrophischen Haut leicht verdickt, ebenfalls in strichförmiger Anordnung. Keine Verletzung.

Aussprache: Frei fällt eine graubläuliche, auf den Bereich der Affektion beschränkte Hautverfärbung, Argyrosis, auf. Da Pat. im Schleifbetriebe war, vielleicht Einsprengung feinster Metallstäubchen.

2. Extragenitales Ulcus molle.

Ulcus molle am Penis und Bubonen, Eiterung am rechten Zeigefinger. Überimpfung auf Oberschenkel positives Impfresultat.

3. Pemphigus vulgaris.

60jähr. Frau. Wiederholte Jodkaliprobe negativ. Eosinophilie 10—12%. Dauernde Temperaturen zwischen 37,5 und 38,5°. Bei Ovarialpräparaten und Chinin-Urethan keine Besserung, dauernd Neuauftreten von Blasen, Weiterbestehen des Fiebers. Seit Spirozid Nachlassen der Blasenbildung, Rückgang der Temperaturen.

Aussprache: Baum hat einen vergeblich behandelten Fall von Pemphigus durch laktovegetabile und kochsalzarme Kost geheilt.

4. Parapsoriasis.

Bei 9jähr. Jungen.

5. Therapieresistente, durch Malaria beseitigte Lues.

24jähr. Mann, im August 1928 zum ersten Male Plaques im Munde. Unter kombinierter Behandlung immer wiederkehrende Rezidive. Zu Beginn der Malariakur WR unverändert positiv. Im ganzen 7 Anfälle, unter denen die spezifischen Erscheinungen schwanden. Nach dem 7. Anfall spontanes Aufhören der Anfälle. Anschließend NS-Kur mit 10 Injektionen (4,2 g). Erscheinungen bisher nicht wieder aufgetreten. WR weiter positiv.

Aussprache: Richter schlägt Zwischenbehandlung mit Schwefel vor, Sulfur Collo. D III, 2 ccm intravenös.

6. Röntgenbilder schwerer gonorrhoischer Gelenkveränderungen.

Nach Abklingen einer einfachen Gon. ant. und nach Feststellung der Heilung durch alle Provokationen kam es zu einer schweren Arthritis im rechten Mittelfußgelenk, ohne Erscheinungen von Urethralblennorrhoe.

Aussprache: Horwitz sah bei schwersten phlegmonösen Gelenkentzündungen die stärksten Schmerzen im Anschluß an eine Injektion lebender virulenter Gonokokken beseitigt, Fieberabfall und Abschwellen des Gelenkes.

Buschke hat noch keine lebenden Gonokokken als Vakzin verwertet, weil man nicht sicher weiß, was aus diesen Gonokokken wird.

Richter sah, daß in einem auf diese Weise behandelten Fall die Harnröhrenblennorrhoe trotz energischster Behandlung im Verlauf von 1¼ Jahren nicht geheilt werden konnte.

Richter, W. (Chir. Univ.-Klin., Hautabt.): Syringocystadenom.

Heller: Lichtdermatose?

35jähr. Frau seit 15. Lebensjahr im Sommer an unbedeckten Körperstellen auftretende, durch die Bildung hautfarbener, sich verhältnismäßig schnell bildender, aber sehr lange persistierender Knoten mit dauernd erheblichem Jucken. Knoten wurden vielfach aufgekratzt und heilten meist mit Narbenbildung ab. Gelegentlich auf den Knoten Blasen. Auf dem Lippenrot wiederholt analoge, erst nach langer Zeit heilende Effloreszenzen. Bei Rotlicht auffallend starke Lichtreaktion. Pinkus' Gedanke, es könnte ein Lichen (Lichen obtusus?) vorliegen, wurde durch die histologische Untersuchung nicht bestätigt.

Aussprache: Buschke hält es für eine etwas atypische Form von Neurodermitis.

Baum hält den Fall für die unter dem Namen Prurigo nodularis (Acne urticata) bekannte Affektion. Die Beeinflussung der Krankheit durch Licht spricht nicht gegen den urtikariellen (allergischen) Charakter der Krankheit.

Ledermann, R.: Granuloma trichophyticum.

15jähr. Stallschweizer. Schuppende, etwa markstückgroße Herde an beiden Wangen und am linken Nasenflügel. Handtellergroßer Herd vor dem rechten Ohr bis zur Stirnhaargrenze. Trichophytonpilze ++. Trichophytinreaktion positiv. Allmählich Ausbildung eines etwa zweimarkstückgroßen Infiltrats vor dem rechten

Digitized by Google

Ohr. Unter Röntgen, Olobintininjektionen und medikamentöser Lokalbehandlung Heilung.

Sprinz: Lupus erythematodes der Kopfhaut.

44jähr. Frau. Kein Anhaltspunkt für Tbc. Lopionbehandlung völlig wirkungslos, während in einer anderen eigenen Beobachtung eine isolierte Plaque von Lupus erythematodes an der Schläfengegend nach Lopioninjektionen glatt abheilte. Versuch mit Hermannsdorferscher Diät.

Freund, H. (Univ.-Hautklin.): 1. Lichen ruber des behaarten Kopfes.

30jähr. Pat. Einzelne Lichenknötchen an Armen und Beinen. Schleimhaut frei.

2. Herdförmiges, seborrhoisches Ekzem, an Brocqsche Krankheit erinnernd.

27jähr. Pat. Scharf umschriebene, im Rücken in Spaltrichtung der Haut angeordnete, braungelbe, milchkaffeefarbene Herde erinnern an Brocqsche Dermatose, von der sie sich aber durch den stärkeren Grad von Entzündung unterscheiden, sowie durch charakteristische Herde von seborrhoischem Ekzem hinter den Ohren, am Hals und Rücken. An Armen follikuläres, seborrhoisches Ekzem.

3. Histologische Befunde bei Sklerödem (Buschke).

Freund hat schleimartige Substanz im Bindegewebe nachgewiesen, welche als anatomisches Substrat der Hautverhärtung anzusehen ist. (Ausführlich im Archiv f. Dermat.)

Aussprache: Buschke: Die Mitteilungen von Freund beweisen, wie richtig es war, diese Erkrankung von der Sklerodermie abzutrennen. B. selbst ist noch am meisten der Meinung, daß hier eine endokrine, vielleicht Schilddrüsenaffektion als primäre Ursache vorliegt.

Diskussion zu Chajes: Die zweite Verordnung über die Ausdehnung der Unfallversicherung auf Berufskrankheiten in ihrer Bedeutung für die Dermatologie.

Aussprache: Ministeralrat Bauer (a. G.) erörtert die Entwicklung der Verordnung über die Berufskrankheiten. Um zu verhindern, daß jede unbedeutende Schädigung angemeldet würde, sei es erwünscht, daß, wie Chajes vorgeschlagen, nur solche Krankheitszustände angezeigt würden, die das Merkmal einer chronischen oder chronisch rezidivierenden Erkrankung trügen. Man komme bei solchen Überlegungen unwillkürlich auf eine bestimmte Zeitgrenze von etwa 13 Wochen. Diese Grenze sei aber nicht starr und könne über- und unterschritten werden.

Gewerbemedizinalrat Gerbis (a. G.) weist darauf hin, daß die in den Fabrikbetrieben verwendeten Chemikalien in ihrer Zusammensetzung häufig wechseln. Wenn der Gutachter nur die Möglichkeit eines ursächlichen Zusammenhanges bejahen kann, nicht aber die überwiegende Wahrscheinlichkeit, kann die Berufsgenossenschaft das Vorliegen einer Berufskrankheit nicht anerkennen, Unfallversicherung.

Buschke: Ausgedehnte Ekzeme, Dermatitis, urtikariaähnliche Affektionen, Pyodermien, ausgedehnte Furunkulosen, Skrotalkrebs und Epitheliome kommen zur Begutachtung in Frage. In vielen Fällen führt die Allergieprüfung zu eindeutigen Resultaten. Aber die Schwierigkeiten liegen oft in der Menge der Substanzen, die in bestimmten Industriezweigen in Frage kommen und die schwer durchprüfbar sind. Auch ist es nicht immer möglich, die betreffenden Substanzen aus den Fabriken zu erhalten. Allem Anschein nach kann, selbst wenn die Substanz, die in Betracht kommt, uns sicher bekannt ist, bei ausgedehnten ekzematösen Reaktionsvorgängen die Prüfung versagen. Im Gutachten wird aber dieser Nachweis des Zusammenhanges durch Prüfung jetzt eigentlich so gut wie regelmäßig verlangt. Wir müssen in solchen Fällen sagen, daß trotzdem ein solcher Zusammenhang besteht. B. möchte die Anregung geben, daß ein Krankenhaus für Gewerbekrankheiten im Zusammenhang mit Fabriken errichtet wird.

Frei betont die Notwendigkeit der Erweiterung der Verordnung aus Billigkeitsgründen und weist auf entsprechende Vorgänge in der Schweiz hin. Dort besteht seit 1918 das beachtenswerte Prinzip der freiwilligen Entschädigung gewisser Berufsschäden, unter anderem auch verschiedentlicher Gewerbeekzeme. Eine Hauptschwierigkeit bei der funktionellen Hautprüfung liegt in der Auswahl der geeigneten Reizstärken. Zur Behebung derselben hat Frei gemeinsam mit Rudolf Mayer und Halle die Aufstellung von Listen begonnen, in denen für die verschiedensten chemischen Substanzen die zur Reizprobe geeignete Verdünnung angegeben wird.

Heller: In den Betrieben wirken stets eine große Anzahl der verschiedensten Schädlichkeiten ein (Nickel + Bäder). H. erwähnt den heute bereits hervor-

Digitized by Google

gerufenen Mißerfolg des Versuches, Arbeiter, die an chronischen Gewerbedermatosen leiden, in einen anderen Beruf überzuführen und ihnen zum Zweck dieser Umstellung eine Zwischenrente zu gewähren. Die Erkrankten sind meist ältere, hochbezahlte Arbeiter oder bessere Handwerker. Sie lehnen es meist ab, in andere Berufe überzugehen, in denen sie kaum etwas leisten können.

Franz Blumenthal und Frl. Jaffé konnten feststellen, daß von allen in einem Betriebe verwendeten Stoffen nur der Backelithlack eine Hautentzündung hervorrief. Der Backelithlack ist eine Mischung von Kumarumharz und Terpentinöl. Von den Bestandteilen des Kumarumharzes (Phenol und Formaldehyd) waren die Kranken nur gegen Phenol überempfindlich. Durch Besichtigung des Betriebes wurde festgestellt, daß nur die mit flüssigem Harz hantierenden Arbeiterinnen erkrankten. Wurden die kranken Arbeiterinnen an einer Stelle beschäftigt, wo sie nur dem Backelithstaub ausgesetzt waren, so erkrankten sie nicht. Ungefähr 5% der Arbeiterinnen erkrankten an Backelithlackschädigungen. Durch vorherige Prüfung der neu anzustellenden Arbeiterinnen gelang es, diejenigen auszusondern, die gegen Phenol überempfindlich sind.

Buschke bemerkt, daß er keineswegs die Allergieprüfungen als wertlos erklärt habe. Er habe nur auf die Schwierigkeiten hingewiesen, die doch manchmal entstehen, und möchte noch hinzufügen, daß uns doch im wesentlichen nur reine Substanzen zur Verfügung stehen, während in den Fabriken vielfach mit unreinem Material gearbeitet wird.

Bruhns erinnert daran, daß die überempfindlich gewordenen Pat. ja oft genug polyvalent überempfindlich geworden sind.

Finkenrath: Die schematische Abgrenzung bestimmter Berufskrankheiten führt dazu, daß ein Polier mit Polierkrätze nicht entschädigt wird, während der Tischler im gleichen Betriebe bei exotischen Hölzern entschädigt wird. Das sind unbedingt Härten. Hier genügt keine bloße Erweiterung der Berufskrankheiten. Auf der anderen Seite bringt die nicht sehr klare gesetzliche Begriffsbestimmung den Arzt in erhebliche Konflikte. Was versteht das Gesetz unter strahlender Energie? Ist bei den Arbeiten im Galvanisierungsprozeß auch die Vor- und Nachbehandlung der zu galvanisierenden Gegenstände einbegriffen? Bei der Auslegung des Begriffes „chronisch" kommen Bedenken vor einer frühzeitigen Entschädigung durch die Unfallversicherung. Nicht die Entschädigung der Arbeiter, sondern die Wiederherstellung scheint mir das Allerwichtigste. Hierbei ist den Vorgängen der Sensibilisierung und der therapeutischen Resensibilisierung in viel größerem Umfange Rechnung zu tragen. Hierbei hat sich eine unter bestimmter Dosierung durchgeführte Lichttherapie als nützlich erwiesen. Mannigfaltigkeit gewerblicher Schädigungen erfordert die besondere Heranziehung einzelner Fachspezialisten.

Buschke: Falls sich die Methode der Desensibilisierung durch Licht bewähren sollte, wäre damit für den Schutz der Arbeiter allerdings etwas Außerordentliches geleistet.

Bauer teilte noch mit, daß, falls Erhebungen über Schädigungen durch bestimmte Stoffe geplant seien, das Reichsarbeitsministerium Beihilfe zur Durchführung der Arbeiten geben würde.

Chajes weist nochmals auf die Schwierigkeiten des Hauttests hin und verlangt, daß gerade bei diesen neuen Prüfungsmethoden mit besonderer Vorsicht vorgegangen wird. Er bittet, daß die Berliner dermatologische Gesellschaft die erwähnte Definition der chronischen und chronisch-rezidivierenden Hauterkrankungen akzeptieren möge, wie es z. B. auch die Jadassohnsche Klinik in Breslau getan hat.

Fachzeitschriften

Bulletin de la Société Française de Dermatologie et de Syphiligraphie

Nr. 8. Sitzung vom 14. November 1929

Gougerot, J. Meyer, Oferlé u. P. Uhry: A propos du procès-verbal. Pellagre et Erythème pellagroide. Formes de transition. La pellagroide est une pellagre incomplète et atténuée (Zum Protokoll. Pellagra und pellagroides Erythem. Übergangsformen. Das Pellagroid ist eine unvollkommene und abgeschwächte Pellagra). S. 1018.

Digitized by Google

Früher vorgestellte Kranke erkrankte neuerdings an pellagroidem Erythem ohne viszerale Erscheinungen; etwas später plötzliche Verschlimmerung, Stomatitis, schwere Darmerscheinungen, Delirien, Exitus. Es gibt also Übergangsformen, und das pellagroide Erythem ist nur eine unvollkommene und abgeschwächte Form, die jederzeit in die schwere Pellagra mit Haut-, Nerven- und Darmerscheinungen übergehen kann.

Sézary, A., u. P. Lefèvre: Forme érosive simple de l'épithélioma baso-cellaire (Einfache erosive Form des baso-zellulären Epithelioms). S. 1022.

Der Fall hatte längere Zeit den einfachen erosiven Charakter bewahrt, der sich sonst nur im Anfangsstadium findet.

Sézary, M. Guédé u. M. Dérot: Botryomycose de la cavité buccale développée sur des ulcérations de maladie de Duhring (Botryomykose der Mundhöhle auf Ulzerationen der Duhringschen Krankheit). S. 1024.

Das Botryomykom hatte sich nur auf Läsionen der Mundhöhle entwickelt, nicht auf den Hauterscheinungen.

Gougerot, Burnier u. Giraudeau: Actinomycose, poussée aigue (Réaction biotropique) au cours d'une actinomycose chronique, après radiothérapie, puis guérison (Aktinomykose, akuter Ausbruch [biotropische Reaktion] im Verlaufe einer chronischen Aktinomykose nach Röntgenbehandlung, darauf Heilung). S. 1025.

Am Tage nach Röntgenbestrahlung akute entzündliche Steigerung der Aktinomykose-Erscheinungen, die schnell wieder schwanden, bei wiederholter Bestrahlung in geringerem Grade auftraten, dann ausblieben. Die Aktinomykose war geheilt. Röntgendermatitis ausgeschlossen, Behandlung muß bei derartigen biotropischen Reaktionen fortgesetzt werden. Tzanck macht bezüglich des von Milian aufgestellten Gesetzes des Biotropismus, das ihm zu weit gefaßt erscheint, die Einschränkung, daß davon die Intoleranz abgetrennt werden muß; diese ist die Reaktion des Individuums gegen die chemische Substanz, bei deren Steigerung es zugrunde gehen kann, während der Biotropismus eine Abwehrerscheinung des Mikroben ist, der bei Steigerung zerstört wird (Nekrotropismus).

Gougerot, Joyeux, Burnier, P. Blum, J. Meyer u. Saidmann: Achromies „parasitaires" ou mieux Epidermomycoses (Pityriasis versicolor) achromiantes. Action décolorante, action antipigmentaire protectrice des épidermomycoses ou mieux différence de résistance à la pigmentation (Parasitäre Achromien oder vielmehr entfärbende Epidermomykosen [Pityriasis versicolor]. Entfärbende, antipigmentäre Schutzwirkung der Epidermomykosen oder vielmehr verschiedene Widerstandsfähigkeit gegen die Pigmentierung). S. 1028.

Nach natürlichen Sonnen- oder Ultraviolettbestrahlungen werden die von der Pityriasis versicolor eingenommenen Stellen entfärbt, die umgebende Haut gerötet oder stärker pigmentiert; es handelt sich um eine weiße Pityriasis versicolor auf brauner Haut. Die Mykose übt eine Schutzwirkung gegen die Strahlen aus.

Gougerot, J. Meyer u. Eliascheff: Parapsoriasis et Mycosis fongoide (Parapsoriasis und Mycosis fungoides). S. 1029.

Bei dem Kranken finden sich seit mehreren Jahren Erscheinungen von Parapsoriasis und auf einem vorher parapsoriatischen Plaque Entwicklung einer Mycosis fungoides. Jucken hatte nicht bestanden.

Gougerot u. J. Meyer: Maladie de Raynaud. Etat sclérodermiforme des doigts. Aspect myxoedemateux et pseudo-lipomatose. Télangiectasies multiples, placards érythémato-squameux plantaires (Raynaudsche Krankheit. Sklerodermieformer Zustand der Finger. Myxödematöses Aussehen und Pseudo-Lipomatose. Multiple Telangiektasien, erythematös-schuppende Plaques an den Fußsohlen). S. 1030.

Der Fall ist die dritte Beobachtung dieses Symptomenkomplexes.

Gougerot u. J. Meyer: Télangiectasies périodiques, gravidiques et familiales, apparaissant et disparaissant avec la grossesse (Periodische, familiäre, mit der Schwangerschaft zusammenhängende Telangiektasien, mit der Schwangerschaft erscheinend und schwindend). S. 1032.

Die kongenital-syphilitische Pat. zeigt ebenso wie zwei Schwestern mit der Schwangerschaft auftretende und nach der Entbindung allmählich wieder schwindende Telangiektasien an den unbedeckten Körperstellen; zwischen ihnen in geringerer Zahl kleine weiße Punkte.

Milian u. J. Fouquet: Stomatite arsenicale (Arsenstomatitis). S. 1033.

Nach wenigen Salvarsaneinspritzungen bei einem Pat. mit sehr schlechtem Zu-

Digitized by Google

stande der Zähne aufgetreten. Umfangreiche Schwellung und Ulzeration am Zahnfleisch, Erosionen der Zunge, herpetiforme Bläschen am Gaumensegel, Tonsillen geschwollen mit diphtheroidem Überzug. Zahlreiche fusiforme Bakterien und Spirillen. Eine toxische Einwirkung liegt nicht vor; infolge der kariösen Zähne entwickelte sich zunächst um sie herum eine Stomatitis, durch die geringen Salvarsandosen wurden die Fusospirillen angeregt, unter weiteren verstärkten Dosen verschwinden sie. Es handelt sich also um ein biotropisches Phänomen.

Gougerot u. Arnaudet: Eczéma médicamenteux externe dû à l'acide picrique. Sensibilisation: choc humoral à l'acide picrique (Ekzem durch äußere Medikation infolge von Pikrinsäure. Sensibilisierung: hämoklasischer Chok nach Pikrinsäure). S. 1037.

Akutes Ekzem an der Hand nach Umschlägen mit Pikrinsäure wegen Verbrennung, ebenso nach Applikation an kleiner Stelle nahe dem Ellenbogen, zugleich ausgesprochener hämoklasischer Chok. Das anaphylaktische Ekzem wird unter Eigenblutbehandlung nur langsam zurückgehen, da die Pikrinsäure in der Kutis und Epidermis fixiert ist und das Ekzem unterhält.

Gougerot u. Filliol: Acrodermatite sèche, discontinue, périodique, saisonnière (Trockene, diskontinuierliche, periodische, saisonmäßige Akrodermatitis). S. 1038.

Atypische Form der Akrodermatitis continua Hallopeau. Niemals Bläschen oder Pusteln, seit 5 Jahren regelmäßig im Sommer auftretend, von Oktober bis Mai schwindend.

Blum, P., J. Bralez u. Vadder: Epithélioma du goudron (Epitheliom infolge von Teer). S. 1038.

Spindelzellenepitheliom, schnell wachsend und ulzerierend, unterhalb des Augenlides bei einem früher syphilitisch gewesenen Heizer einer Gasfabrik. Ursache wahrscheinlich Verbrennung mit Teer, da am Körper mehrfach derartige.

Gougerot u. Burnier: Lichen plan de la langue simulant la leucoplasie syphilitique (Lichen planus der Zunge, eine syphilitische Leukoplakie vortäuschend). S. 1041.

Im Anschluß an eine Goldbehandlung atypische lichenoide Eruption, aus der sich ein typischer Lichen planus entwickelt. Gleichzeitig Erscheinungen im Munde, die, z. T. unter Arsenbehandlung geschwunden, einer syphilitischen Leukoplakie ähnlich sehen.

Gougerot u. Burnier: Epithélioma de la joue consécutif à la projection d'une goutte de sulfure de carbone (Epitheliom der Wange im Gefolge von Anspritzen eines Tropfens Schwefelkohlenstoff). S. 1041.

Entwicklung des Epithelioms 2 Monate nachdem an der betreffenden Stelle bei der Arbeit in einer Kautschukfabrik ein Tropfen Schwefelkohlenstoff gegengespritzt war.

Lortat-Jacob, Flandrin u. Poumeau-Delille: Nouveau cas de gangrène de la verge guérie par la sérothérapie (Neuer Fall von Gangrän des Gliedes, mit Serumbehandlung geheilt). S. 1042.

Die schweren Allgemeinerscheinungen gingen nach Einspritzungen von Antigangränserum zurück, ebenso auch die örtlichen Erscheinungen, deren Schwinden noch durch Umschläge mit dem Serum nach Inzision des Präputiums mit dem Galvanokauter befördert wurde.

Lortat-Jacob, Flandrin u. Poumeau-Delille: Un cas d'adénomes symétriques de la face type Balzer et Ménétrier. Traitement par la cryothérapie (Ein Fall von symmetrischen Adenomen des Gesichts, Typus Balzer und Ménétrier. Behandlung mit Kryotherapie). S. 1045.

Besonders hervorzuheben ist die hereditäre Übertragung durch weibliche Familienmitglieder, Großmutter, Mutter der Pat., von dieser auf ihren Sohn. Unter Kryotherapie deutlicher Rückgang einzelner Effloreszenzen.

Lortat-Jacob: Tumeur isolée pseudo-sarcomateuse congénitale ayant réalisée histologiquement il y a deux ans les caractères de la maladie de Recklinghausen (Isolierter pseudo-sarkomatöser kongenitaler Tumor, der vor zwei Jahren die Charaktere der Recklinghausenschen Krankheit dargeboten hatte). S. 1046.

Die Prognose des Falles erscheint bedenklich.

Louste, Lévy-Franckel u. Triau: Zona, varicelle, paralysie faciale chez un spécifique méconnu avec sang et liquide céphalo-rachidien positifs (Zoster, Varizellen, Fazialislähmung bei einem verkannten Syphilitiker mit positivem Blut und Liquor). S. 1047.

Der Kranke, dessen Syphilis erst jetzt durch positiven Blut- und Liquor-

Digitized by Google

befund aufgedeckt wurde, zeigte einen Zoster cervicalis mit einer (bei Zoster nicht seltenen) Fazialislähmung, ferner einen einige Tage nach dem Zoster am ganzen Körper aufgetretenen varizellösen Ausschlag mit einigen Effloreszenzen an der Innenfläche der Wangen. Beziehung zwischen der Syphilis und dem Auftreten des Zosters werden nicht für ausgeschlossen gehalten.

Louste u. Rault: Lymphogranulomatose infectieuse subaigue (syndrome de Hodgkin) (Subakute infektiöse Lymphogranulomatose [Hodgkinscher Symptomenkomplex]). S. 1051.

Erscheint in der nächsten Nummer.

Photinos, P.: Présentation de trois moulages d'un cas rare de maladie de Darier (Demonstration von drei Moulagen eines seltenen Falles Darierscher Krankheit). S. 1051.

Der Fall ist ausgezeichnet durch die ausgedehnten Effloreszenzen im Gesicht, Ohren usw., besonders aber durch zahlreiche Papeln an den Genitalien (Klitoris und große Labien).

Joyeux u. Burnier: A propos d'un cas de pityriasis rosé (Über einen Fall von Pityriasis rosea). S. 1054.

Unmittelbar nach Beendigung einer Treparsolbehandlung aufgetretenes Exanthem, das als Pityriasis rosea zu diagnostizieren ist. Es finden sich auch die schon von anderer Seite nachgewiesenen Haufen von Sporen, die vielleicht den Erreger der Krankheit darstellen.

Delmas, E.: Lésions du cuir chevelu d'origine professionelle constatée chez des escremeurs (Affektion des behaarten Kopfes beruflichen Ursprungs bei Fechtern). S. 1056.

Bei zwei Fechtern sind die Erscheinungen in charakteristischer Weise beiderseits in der Frontotemporalgegend und hinten in der Gegend der Protuberantia occipitalis externa in Form von Rötung und Schuppung der Haut mit vereinzelten Pusteln lokalisiert. Das Tragen der Maske wird als Ursache betrachtet.

Simon, Cl.: Essai de traitement du lupus érythémateux par les injections intra-musculaires d'or lipo-soluble (Versuch einer Behandlung des Lupus erythematosus mit intramuskulären Einspritzungen von fettlöslichem Gold). S. 1059.

Durch Verbindung mit Kampferdithionkarbonsäure wurde ein beständiges, 33% Gold enthaltendes Präparat hergestellt, das in Öl gut löslich ist; im Kubikzentimeter der Lösung sind 0,02 metallisches Gold enthalten. Das Lipaurol genannte Präparat wurde gut vertragen, keine örtlichen Schmerzen, keine Herd- oder Allgemeinerscheinungen. In 3 Fällen von Lupus erythematosus Heilung (bisher für mehrere Monate), die in 2 Fällen erst einige Zeit nach Aussetzen vollkommen wurde. Es findet also eine Nachwirkung statt, die vielleicht günstig für die Verhinderung von Rezidiven ist.

Phipps: Cas de vitiligo traité par les rayons ultraviolets après frictions à l'essence de bergamote (Fall von Vitiligo, mit ultravioletten Strahlen nach Einreibung von Bergamotteöl behandelt). S. 1065.

In einem noch frischen Falle wurde eine gute Pigmentierung erzeugt, die aber bald wieder schwand. Wiederholung der Behandlung unter Zufügung von antisyphilitischer Behandlung mit Acetylarsan (in Annahme einer kongenitalen Syphilis) brachte jetzt ein Jahr anhaltende Heilung.

Escher u. Chantriot: Action de l'arsémétine sur le bouton d'Orient (Wirkung des Arsemetins auf die Orientbeule). S. 1066.

Arsemetin (pentavalentes Arsensalz in Verbindung mit salzsaurem Tartarus stibiatus) wirkte sehr gut in Form von Einspritzungen in der Umgebung der Erkrankung.

Sézary, A., M. Dérot u. M. Guédé: Sur le traitement de la lèpre par les sels d'or (Über die Behandlung der Lepra mit Goldsalzen). S. 1071.

In einem Falle (intramuskuläre Einspritzungen von Allochrysine) vorübergehende Besserung, in zwei anderen (intravenöse Einspritzungen von Chrysarobine) Verschlechterung. Vielleicht ist der Einführungsweg und die Dosierung von Bedeutung. Weitere Versuche erforderlich.

Pignot, M., u. P. Photinos: Sur un cas d'épidermophytie généralisée due à „l'Epidermophyton inguinale" observé chez un nourrisson de quatre mois (Über einen bei einem Säugling von 4 Monaten beobachteten Fall ausgedehnter Epidermophytie infolge von „Epidermophyton inguinale"). S. 1075.

Im Alter von 4 Wochen war der erste Plaque bei dem Kinde aufgetreten, und

Digitized by Google

zwar bemerkenswerterweise nicht in der Inguinalfalte, die erst zuletzt ergriffen wurde, sondern unterhalb von ihr am Schenkel; weitere Ausbreitung am Gesäß, den Schenkeln, dem Rücken.

Louste u. Juster: Traitement de l'acné par les rayons ultra-violets (Behandlung der Akne mit ultravioletten Strahlen). S. 1078.

Die besten Erfolge wurden erzielt, wenn im Anfange häufige Sitzungen von schwacher Intensität, dann seltenere von stärkerer Intensität (Erythemdosis oder etwas darunter) verabfolgt wurden.

Louste u. Juster: Traitement du mal perforant plantaire par les rayons ultra-violets (Behandlung des Malum perforans plantare mit ultravioletten Bestrahlungen). S. 1080.

Tabikerin mit Mal perforant der großen Zehe. Spezifische und Insulinbehandlung ohne Einfluß, nach 15 Bestrahlungen vollkommene Überhäutung.

Lafourcade, J. Fouquet u. Nativelle: Sur 23 cas d'ictère survenus chez des syphilitiques en cours de traitement (Über 23 bei Syphilitikern während der Behandlung aufgetretene Ikterusfälle). S. 1080.

Die Fälle waren zum weitaus überwiegenden Teil nicht bei Salvarsan, sondern bei Quecksilber und Wismut aufgetreten und sind als spezifisch aufzufassen, da nach intensiverer Behandlung Rückgang des Ikterus eintrat. Nur in einem der Salvarsanfälle könnte es sich um einen toxischen Ikterus gehandelt haben.

de Castro, A. M., u. L. S. Gomes: Bacillémie lépreuse pendant une poussée fébrile au cours du traitement d'une lèpre ancienne (Gehalt des Blutes an Leprabazillen während eines Fieberanfalles im Verlaufe der Behandlung einer alten Lepra). S. 1082.

12 Tage nach Abschluß einer Vakzinebehandlung aufgetretenes intermittierendes Fieber. Während der Fieberperiode und noch einige Zeit danach Leprabazillen im Blut, und zwar am reichlichsten im peripheren.

Alliot, H.: Contribution au traitement chimique des teignes: l'iodure de soufre (Beitrag zur chemischen Behandlung der Trichophytie: das Schwefeljodür). S. 1087.

Nach energischem Abwaschen mit Schmierseife Einreiben einer 10%igen Suspension von Schwefeljodür in Glyzerin. Gute Erfolge bei mehreren Kindern.

Lortat-Jacob, Flandrin u. Poumeau-Delille: Un cas d'anaphylaxie cutanée à l'émétine (Ein Fall von Anaphylaxie gegen Emetin). S. 1088.

Bei einer tuberkulösen Pat. mit Hämoptoe, die zuvor wiederholte Einspritzungen von salzsaurem Emetin anstandslos vertragen hatte, traten nach einmaliger erneuter subkutaner Einspritzung anaphylaktische Erscheinungen an großen Teilen der Haut in Form von stark juckenden erythematösen Flecken auf, die mehrere Monate lang bestehen blieben. Kutireaktion auf Emetin negativ. Bei Behandlung mit intrakutanen Einspritzungen von salzsaurem Emetin (2 Tropfen) jedesmal örtliche erythematöse Reaktion vom Typus der Läsionen. E. Levin-Berlin.

Bücherbesprechungen

Ruge, R.-Klotzsche, P. Mühlens-Hamburg u. M. zur Verth-Hamburg: Krankheiten und Hygiene der warmen Länder. 3. vollständig umgearbeitete Auflage. Mit 6 farbigen und 1 schwarzen Tafel, 1 Kurventafel und 489 Abbildungen im Text. Verlag von Georg Thieme, Leipzig 1930. Preis RM. 39.60, geb. RM. 42.—.

Zu den auf dem Titel genannten Autoren tritt noch H. Ruge jr., der sich auf tropenärztlichem Gebiet bereits einen hochgeachteten Namen erworben hat. zur Verth und Ruge jr. zeichnen gemeinsam.

Es ist ganz unmöglich, im Rahmen einer kurzen Anzeige dem 500 Seiten starken, sehr klar gedruckten Werk mit ganz wundervollen Tafeln und Abbildungen mit vielen oder wenigen Zeilen auch nur annähernd gerecht zu werden. Was die drei Gelehrten, Reinhold Ruge, Peter Mühlens und Max zur Verth, als hohe Marineärzte unserem Vaterlande an Tatkraft und Wissen geliefert haben, was sie an internationalem Ruhm besitzen und was sie für ihre geliebte Tropenmedizin geleistet, wissen alle, die sich auch nur flüchtig mit diesem riesenhaften Gebiete befaßt haben. Die überaus komplizierten Probleme, wie sie mit der Qualität und Quantität der Einzelerreger und deren minutiös erforschter Biologie verknüpft sind, konnten wohl didaktisch nicht besser

Digitized by Google

und klarer als in dieser Neuauflage des in der ganzen Welt anerkannten Werkes vorgetragen werden. Die deutschen Inlandpraktiker, wie auch die Praktiker der großen Seestädte können, soweit sie mit der tropischen Medizin irgendwie in Fühlung kommen, dieses Buches nicht entraten. Den eigentlichen Tropenkrankheiten, den tropischen Haut- und Geschlechtskrankheiten, den Vergiftungen durch tierische und pflanzliche Gifte, der Chirurgie in den Tropen ist die „Tropenhygiene" vorangestellt, „die Verbreitung kosmopolitischer Krankheiten in den Tropen" nachgeordnet.

Dem großen Verlage sind wir dankbar, daß er an der Ausstattung keine Kosten gescheut hat. Der Preis von RM. 42.— ist überaus mäßig bemessen. Die vielen jüngeren Kollegen, welche jetzt schon wieder mit unserer aufsteigenden Kauffahrteiflotte die fremden Länder besuchen, sind bei diesem Preise wohl in erster Linie berücksichtigt worden. Als langjähriger freiwilliger Hilfsarbeiter am Hamburger Tropeninstitut hat Referent beim Durchblättern des einzigartigen Werkes immer wieder die Empfindung gehabt, daß im umgekehrten Verhältnis zu der Sicherheit, die der Arzt am Krankenbett zeigen muß, dieser angesichts einer solchen Gelehrsamkeit die notwendige Bescheidenheit gewinnt über den geringen Umfang des eigenen Wissens, was die Vorbedingung für sorgfältige selbständige Arbeiten bleibt. E. Delbanco-Hamburg.

Glasser, R.-Straßburg: Contribution à l'étude du Trichophyton gypseum granulosum (Beitrag zum Studium des Trichophyton gypseum granulosum). Verlag Les Editions Universitaires de Strasbourg, 1930.

Nach einer Übersicht über Verbreitung, Geschichte und Eigenschaften des Trichophyton gypseum granulosum geht Verf. auf die Epidemie in Straßburg ein, bei der sich 1922 über 100 Fälle zeigten, in denen das Trichophyton granulosum Hauterscheinungen vom Typus der Epidermophytie verursachte. Nachdem während vier Jahren nur Erscheinungen von ganz oberflächlichem Charakter beobachtet worden waren, traten nun plötzlich Herde auf von tiefer Trichophytie, von Sykosis und Kerion mit Befallensein der Haare, die sämtlich ebenfalls durch Trichophyton granulosum verursacht waren. Zuletzt aber zeigten sich wieder Fälle vom Typus der Epidermophytie. Die Stämme, die oberflächliche Herde verursachten, und die, welche tiefe Entzündung machten, wiesen keine Unterschiede auf. Warum diese Variation der Symptome auftrat, war nicht festzustellen. Jedenfalls bestimmte die Lokalisation nicht die Tiefe des Herdes. G. stellt folgende Thesen auf: Die Konstitution spielt eine gewisse Rolle, aber auch der Keim selbst bestimmt die Verschiedenheit des klinischen Herdes. Durch die sukzessiven Passagen wird der Keim in seiner Virulenz gesteigert. Und wenn er, wie bei Epidemien, sehr entwickelt ist, bestimmt er selbst die Form des Herdes. Wenn er aber weniger herangezüchtet ist, wie bei isolierten Infektionen, dann überwiegt das Terrain des Kranken und begünstigt die Entwicklung zur oberflächlichen oder tiefen Form. Entsprechend den klinischen Veränderungen, die sonst tierische und humane Pilztypen verursachen, nimmt G. an, daß das Trichophyton granulosum, das die oberflächlichen Herde bewirke, vielleicht als humaner Typ anzusehen sei, das Trichophyton granulosum aber der tiefen Herde von animaler Herkunft sei. Bruhns-Charlottenburg.

Sézary, A., u. A. Barbé-Paris: Les traitements modernes de la Paralysie générale (La pratique médicale illustrée). Verlag von G. Doin & Co., Paris 1930. Preis Fr. 8.—.

Moderne Behandlung der Paralysis progressiva. Wichtige Neuerungen in der Paralysebehandlung bilden chemotherapeutisch fünfwertige Arsenderivate (Stovarsol) und biologisch die Malariatherapie. Nach einer Stovarsolkur (3mal wöchentlich je 1 g; in toto 21 g) Besserung; eventuell erst während der zweiten Kur. Auf diese Art wurden 125 nicht ausgewählte Patienten behandelt (Behandlungsbeginn 1923). Es folgen übersichtlich die klinischen und biologischen Ergebnisse. Das folgende Kapitel bildet die Malariatherapie unter Berücksichtigung der Indikationen bzw. Kontraindikationen, Wahl des Stammes, Impfungsarten, Inkubationszeit, Nebenerscheinungen (Tabelle von Todesfällen bei Impfmalaria). Auch hier übersichtlich die klinischen und biologischen sowie pathologisch-anatomischen Ergebnisse. Verff. vergleichen die Leistungen beider Behandlungsmethoden nebst Erwägung ihrer kombinierten Anwendung. Das Schlußkapitel befaßt sich mit der Wirkungsweise beider Therapien. S. Habermann-Prag.

Therapie gewerblicher Berufskrankheiten. Teil I: Die Therapie der gewerblichen Hautschädigungen. Die Therapie der gewerblichen Vergiftungen durch Ätzgase. Die Therapie der gewerblichen Kohlenoxydvergiftung. Mit Beiträgen von Prof. Dr. Bettmann-Heidelberg, Prof. Dr. Chajes-Berlin, Prof. Dr. Flury-Würzburg,

Digitized by Google

Gewerbemedizinalrat Dr. Gerbis-Berlin, Chefarzt Dr. Koch-Gelsenkirchen-Buer, Dr. Schmidt-Kehl-Würzburg. Verlag von Julius Springer, Berlin 1930. Preis RM. 4.20.

Die vom ärztlichen Ausschuß der 6. Jahresversammlung der Gesellschaft für Gewerbehygiene am 19. September 1929 in Heidelberg gehaltenen Vorträge über „Therapie der gewerblichen Berufskrankheiten" sind als 17. Beiheft zum „Zentralblatt für Gewerbehygiene" gesondert erschienen. Auf breiter Basis bespricht B. Chajes-Berlin die Therapie gewerblicher Hautschäden. Es werden alle Verfahren aufgezählt und besprochen von den einfachen Umschlägen bis zur Detoxinbehandlung. Überaus lesenswert, die neueste Literatur berücksichtigend, bespricht A. Bettmann-Heidelberg die „Sensibilisierung und Desensibilisierung in ihrer Bedeutung für die Behandlung gewerblicher Hauterkrankungen". In überaus klarer Weise, den Kern der Frage richtig beleuchtend, wird dieser in der Dermatologie noch viel umstrittene Fragenkomplex kritisch, vielleicht allzu kritisch beleuchtet. Flury-Würzburg bespricht die theoretischen Grundlagen der Therapie der gewerblichen Vergiftungen durch Ätzgase, ihre eigentliche Behandlung Gerbis-Berlin, während Schmidt-Kehl-Würzburg und Koch-Gelsenkirchen die gewerblichen Kohlenoxydvergiftungen behandeln. Es ist nur schade, daß dieses Büchlein nicht einen Quellennachweis der zahlreich verarbeiteten Literatur enthält. A. Perutz-Wien.

Finkenrath, K.-Berlin: Meldepflichtige Berufskrankheiten der Haut. Heft 413 der Berliner Klinik. Verlag von Fischers med. Buchhandlung H. Kornfeld, Leipzig 1930. Preis RM. 1.—.

F. gibt zunächst einen kurzen Überblick über die geschichtliche Entwicklung der Materie und wendet sich dann einer Besprechung der zweiten Verordnung über Ausdehnung der Berufskrankheiten vom 11. Februar 1929 sowie der einzelnen in dieser Verordnung aufgeführten Hautkrankheiten und deren genauerer Ätiologie zu. Den Abschluß bilden einige Bemerkungen über das Wesen der Gewerbeekzeme und ihre Behandlung durch spezifische oder unspezifische Desensibilisierung, wobei er als unspezifische Methode Quarzlichtbestrahlungen empfiehlt. Frei-Berlin.

Joltrain, E.-Cochin: Les Urticaires. Crises hémoclasiques (Die Urtikariaformen, die hämoklasischen Krisen). Verlag von G. Doin & Cie, Paris 1930. Preis Frcs. 40.—.

Joltrains Buch über die Urtikaria verdient besondere Aufmerksamkeit. Es ist ganz unter dem Einfluß und als Ergebnis der Lehren Fernand Widals erschienen, dessen Persönlichkeit als Forscher, Arzt und Lehrer eine von warmen Gefühlen durchflutete Lebensgeschichte als Einleitung schildert. Das Buch wird auch den älteren Anschauungen über die Urtikaria in einem geschichtlichen Abschnitte gerecht; vor allem aber stellt es die verschiedenen Formen der Urtikaria nach ihrem verschiedenen klinischen Verhalten und die Urtikariafälle nach ihren Ursachen, die alimentär, medikamentös, durch Albumine und Proteine toxischen und parasitären Ursprungs bedingten Fälle, die durch physikalische Agentien verursachten Gruppen in glänzender Weise dar. Belebt wird die an und für sich frische und packende Schilderung durch geschickt eingeflochtene, von wahrem klinischem Geiste geleitete, eigene Krankenbeobachtungen. Zwei besondere Kapitel behandeln die Urtikaria nach Ermüdung und die Urtikaria durch Erregungschok. Der Beziehung der Urtikaria zu anderen Krankheitssymptomen wird der Abschnitt „äquivalente und alternierende Assoziationen" gerecht. Daß die Veränderungen des Blutes und die Einwirkung auf Serum und Plasma während der urtikariellen Krisen in diesem modern aufgefaßten Buche genügend gewürdigt werden, bedarf keines Hinweises. In dem Abschnitt über die Therapie finden die spezifischen und unspezifischen Desensibilisierungen, die Autohämotherapie, die Autoserotherapie, die Opotherapie, die Beeinflussung des gestörten neurotonen Gleichgewichts eine eingehende Erörterung. Dem Referenten ist die Schrift Joltrains als eine besondere und wertvolle Leistung erschienen; ich glaube, daß sie alle Fachkollegen mit Interesse und Genuß und mit großem eigenem Gewinn lesen werden.

F. Juliusberg-Braunschweig.

Fröhlich, A.-Wien: Die Therapie an den Wiener Kliniken. (Begründet von Dr. E. Landesmann-Brünn.) 11. vollst. umgearb. Aufl. Verlag von Franz Deuticke, Wien 1930. Preis RM. 30.—, geb. RM. 33.20.

Auf die Brauchbarkeit eines Buches, das in kurzer Zeit in 11. Auflage erscheint, braucht nicht erst besonders verwiesen zu werden. Diesmal ist der bekannte Wiener Pharmakologe Alfred Fröhlich der Herausgeber. Der alte „Landesmann" wurde einer vollständigen Neubearbeitung unterzogen. Um den Übelstand

Digitized by Google

entbehrlicher Wiederholungen oder verwirrender Widersprüche zu vermeiden, wurde in jenen Fächern, die von der Wiener medizinischen Fakultät durch zwei oder drei Kliniken vertreten sind, nicht mehr die an jeder dieser Kliniken gebräuchliche Therapie dargelegt, sondern es wurde das Gebiet dieses Faches aufgeteilt. So bespricht H. Fuhs die Therapie der Hautkrankheiten, H. Planner die Therapie der Geschlechtskrankheiten. Das Buch zerfällt in zwei Hauptabschnitte: die nichtoperative und die operative Medizin. Neu wurde aufgenommen: „Die physikalische Therapie innerer Krankheiten" (E. Freund), „Die Avitaminosen" (R. Wagner), „Therapie der Neurosen" (O. Kauders), „Sprach- und Stimmstörungen" (E. Fröschels), „Urologie" (K. Haslinger), „Kieferkrankheiten" (H. Wolf) und das ausgezeichnete Kapitel „Elektrophysikalische Therapie der Haut- und Geschlechtskrankheiten" (H. Fuhs). Der Abschnitt „Therapie der wichtigsten Vergiftungen" ist von A. Fröhlich verfaßt. Alle Kapitel haben eine durchgreifende Neubearbeitung erfahren. Einzelne zu nennen hieße die anderen ungerechterweise zurücksetzen. Alles in allem: Ein Buch, in welchem der Dermatologe eine ausgezeichnete Darstellung der Therapie der Haut- und Geschlechtskrankheiten, wie sie an den Wiener Kliniken Arzt und Kerl üblich ist, findet und sich bei der Behandlung anderer Krankheiten rasch und gründlich orientieren kann.

A. Perutz-Wien.

Holfelder, H.-Frankfurt a. M., H. Holthusen-Hamburg, O. Jüngling-Stuttgart, H. Martius-Göttingen, H. R. Schinz-Zürich: Ergebnisse der medizinischen Strahlenforschung. (Röntgendiagnostik, Röntgen-, Radium- und Lichttherapie.) Bd. 4. Mit 395 Abb. Verlag von Georg Thieme, Leipzig 1930. Preis RM. 71.—, geb. RM. 74.—.

Aus dem reichen Inhalte des vorliegenden Bandes werden den Dermatologen besonders die Kapitel über Ultraviolettlicht und „D.-Vitamin"-Forschung von A. Adam (Danzig), Pigment und Lichtschutz von Ph. Keller (Freiburg) und Lichterythem von L. Schall (Homburg, Saar) interessieren, die vorzüglich durchgearbeitet sind, eine erschöpfende Übersicht über die betreffenden Themen bringen und auch ausführliche Literaturangaben. Das von E. Lüdecke (Bielefeld) bearbeitete Kapitel über Diathermie in der Hals-, Nasen- und Ohrenheilkunde enthält vieles, was auch für den Dermatologen wichtig ist. Auch dieser Band ist ebenso wie seine Vorgänger wieder ausgezeichnet ausgestattet. Halberstaedter.

Handbuch der Haut- und Geschlechtskrankheiten: C. Benda, Fr. Blumenthal, R. Brandt, A. Buschke, F. Jacobsohn, A. Joseph, H. Königstein, A. v. Mallinckrodt-Haupt, M. Michael, R. Müller, B. Peiser, H. v. Planner, H. Sachs, L. Wertheim: Allgemeine Pathologie, Pathologische Anatomie, Serologie der Syphilis. Mit 28 z. T. farb. Abb. Verlag von Julius Springer, Berlin 1930. Preis RM. 82.—, geb. RM. 89.80.

Der vorliegende neue Band des „Handbuches der Haut- und Geschlechtskrankheiten" verdient um seines allgemein interessierenden Inhaltes willen über den Rahmen des dermatologischen Fachgebietes hinaus das Interesse aller Kollegen, die über das allgemeinmedizinisch so bedeutungsvolle Gebiet der allgemeinen Pathologie und pathologischen Anatomie sowie der Serologie der Lues eine moderne, alles Wesentliche der neueren Forschung umfassende Darstellung kennenzulernen wünschen. Das Buch wird eingeleitet durch ein kurzes und prägnantes Kapitel von A. Buschke und Jacobsohn über die Generalisierung der Lues und die Ausscheidung der Spirochäten. Die für das Verständnis der Immunitätsvorgänge bei der Lues so wichtig gewordenen experimentellen Trypanosomen- und Spirochäteninfektionen sind von A. Joseph behandelt und einem Kapitel von A. Buschke und Joseph über „Immunität bei Syphilis" vorangestellt. Die wichtigsten Beziehungen zwischen Immunität, Reinfektion, Superinfektion bei der Lues finden in diesem und dem folgenden Kapitel von Buschke und Peiser eine eingehende Darstellung. Dem für die Unfallbegutachtung vielfach wichtigen Thema „Syphilis und Trauma" ist ein Abschnitt von Max Michael gewidmet. Über „Konstitution und Syphilis" berichten H. Königstein und L. Wertheim, zum Teil auf Grund sehr umfangreicher eigener Untersuchungen. Der ganz am Ende des Werkes beigefügte Nachtrag zu diesem Abschnitt sollte nicht übersehen werden, da er bei aller Kürze noch manches Interessante über Unterschiede im immunitären Verhalten gegenüber der Syphilis beim männlichen und weiblichen Geschlecht bringt. Ein vortreffliches mit gutem Bildmaterial ausgestattetes Kapitel von C. Benda über allgemeine pathologische Anatomie der Syphilis verdient deshalb besondere Hervorhebung, weil darin das vom Verfasser angestrebte Ziel, aus der Fülle der Einzel-

Digitized by Google

erscheinungen der Lues „das für das Gesamtbild der Krankheit Grundsätzliche herauszulösen", in besonders glücklicher Form erreicht zu sein scheint. Über die Theorie und Methodik der WR geben Rudolf Müller und Robert Brandt eine immer kurz und anschaulich bleibende ausgezeichnete Darstellung. Die Flockungsreaktionen im allgemeinen und ihre zahlreichen Variationen im besonderen behandelt in souveräner Form ein für dieses Gebiet wahrhaft kompetenter Forscher, H. Sachs-Heidelberg. Die klinische Bedeutung der Serodiagnose der Lues besprechen unter erschöpfender Einbeziehung aller in der Praxis zu berücksichtigenden Fragestellungen und Einschränkungen Fr. Blumenthal und A. v. Mallinckrodt-Haupt. Den Abschluß des Buches bildet eine Arbeit von H. v. Planner über die Kutireaktionen bei Lues, deren kritische Beurteilung gerade in der jetzigen Zeit einer sehr aktiven experimentellen Durchforschung der Reaktionsfähigkeit der Haut einer gewissen Aktualität nicht entbehrt. O. Grütz-Elberfeld.

Jesionek, A.-Gießen: Tuberkulose und Haut. Eine biologische Studie. Verlag von Alfred Töpelmann, Gießen 1929. Preis RM. 17.—.

Ausgehend von der an der Haut des Lupuskranken und ihrer Beziehung zur Heilkraft des Lichtes gewonnenen Erkenntnis, daß die funktionelle Bedeutung des Hautorganes weit über die bisherige Annahme hinausgeht, will Jesionek in seiner weitgreifenden Arbeit (370 Seiten!) die Tuberkulose auf dem Wege über die Haut erfassen, er will seinen eignen Weg gehen, möglichst unbeeinflußt von den Gedankengängen anderer. Im ersten Teil des Buches behandelt er Wesen und Pathogenese des tuberkulösen Prozesses, Ansiedelung des Tuberkelbazillus, Entwicklung und Rückbildungserscheinungen, gestützt auf zahlreiche Tierexperimente. Es ist unmöglich, im Referat auf die komplizierten Gedankengänge einzugehen. Verf. findet, daß in allen Organen des tuberkulösen Tieres das Affinitätsverhältnis zwischen Tuberkelbazillus und Gewebsflüssigkeit derart ist, daß die Tuberkelbazillen nur partiell geschädigt werden, daß aber in der Haut des tuberkulösen Tieres die Tuberkelbazillen, welche lebend einverleibt werden, nicht am Leben bleiben, sondern innerhalb kurzer Zeit der Auflösung verfallen. Beim tuberkulösen Menschen allerdings können sie in der Haut am Leben bleiben und sich vermehren. Verf. kommt zu dem Ergebnis, daß zwischen Hautparenchym und Tuberkelbazillus eigenartige Beziehungen bestehen, und daß jedes Individuum in seiner Haut eine mehr oder weniger ergiebige Quelle von tuberkulolytischen Antituberkulinstoffen besitze, die das Verhältnis des Organismus zum Tuberkelbazillus, d. h. die Ausbreitung der tuberkulösen Erkrankung oder ihre Heilung bestimme. Diese potentielle Fähigkeit der Haut aber ist auch abhängig von den Beziehungen der Haut zu den Kräften der Außenwelt, welche das Eigenleben dieses Organes beeinflussen, und auch bei dem gleichen Individuum lassen die genannten Beziehungen zwischen dem Tuberkelbazillus und dem Bindegewebe einen unbegrenzten Formenreichtum zu.

Zur Klärung der antituberkulösen Funktion der Haut folgt im zweiten Teile eine Betrachtung des funktionellen Verhaltens der Haut und der Hautparenchymzellen, eine Darstellung ihrer Lebensweise unter dem Einfluß von Licht, Temperatur, mechanischen Kräften, ihrer Stoffwechselprodukte. Die Hautparenchymzellen vermögen die nach innen gerichteten antituberkulösen Stoffe aus sich hervorgehen zu lassen.

Von besonderem Interesse erscheinen im dritten Teile die therapeutischen Gesichtspunkte. Es müssen Bedingungen geschaffen werden, die die Hautparenchymzellen dahin gelangen lassen, ihre Möglichkeit der antituberkulösen Funktion zu voller oder doch wenigstens gesteigerter Entfaltung kommen zu lassen. Das Hautorgan muß in den Vordergrund unserer therapeutischen Bestrebungen gestellt werden. Diesen Bestrebungen sollen dienen 1. Maßnahmen nichtspezifischer Art zur Anregung der Lebensbetätigung der Zellen und 2. Maßnahmen spezifischer Art zum Zwecke der Erzeugung von Refraktärstoffen, die wieder Einfluß haben auf die Bildung von epidermoidalen Tuberkulolysinen in den Hautparenchymzellen. Die Maßnahmen nicht spezifischer Art decken sich mit dem Begriff der rationellen Hautpflege. Dahin gehört die Pflege der Reinlichkeit, aber auch die zweckmäßige Ernährung. Hier geht Verf. ein auf die Wirkung der kochsalzarmen Diät. Die deutlich sichtbare gute Wirkung dieser Diät lasse sich nicht anders deuten, als daß man das Kochsalz oder seine Ionen zu den Stoffen rechne, die auf die Hautparenchymzellen einen abschwächenden Einfluß ausübten bezüglich der Fähigkeit, tuber-

Digitized by Google

kulolytische Stoffe an das Innere des Körpers abzugeben. Weiter gehöre zur rationellen Hautpflege die richtige Eigenwärme, bewirkt durch zweckmäßige Bewegungen im Freien usw. Die speziellen Reize und therapeutischen Mittel, die Beachtung verdienen, sind die Luft, die Sonnenbestrahlung, Klima, Wasser. Das Luftbad befreie die Haut von der Wärmestauung, das Wasser vermöge durch seine thermischen und mechanischen Kräfte die Hautzellen in dem obenerwähnten Sinne anzuregen. Für die Maßnahmen spezifischer Art, die die tuberkulolytisch wirksamen Stoffwechselprodukte der Hautzellen steigern sollen, bevorzugt Verf. die Methode, daß tote Tuberkelbazillen in oberflächliche Kontinuitätstrennungen der Haut eingerieben werden, durch mehr oder weniger Eingangspforten gelangen sie so in die Haut.

Die Heilkraft der Haut gegenüber dem tuberkulösen Prozeß ist der Grundgedanke, der sich hindurchzieht durch das wertvolle Werk, das eine große Summe eigener Arbeit und geistvoller Gedanken in sich birgt. Bruhns-Charlottenburg.

Härtel, F.-Osaka: Wesen und Bekämpfung der Krebskrankheit. Verlag der Ärztlichen Rundschau Otto Gmelin, München 1929. Preis RM. 1.80, geb. RM. 2.80.

Das Büchlein ist eine allgemeinverständliche kurze Darlegung des Krebsproblems, die dem Arzt nichts Neues, dem Laien aber eine gute Einführung in die Pathologie und Klinik des Krebses und eine kurze Skizzierung moderner Anschauungen über Krebsentstehung und Krebsheilung bietet. O. Grütz-Elberfeld.

Mitteilungen aus der Literatur

Syphilis

Pathologie und Klinik

Doleschall, Z.-Budapest: Primärsklerose am rechten Arm. Verhandlg. ungar. ärztl. Gesellsch., 1929, Nr. 13, S. 194.

Bei dem 34jähr. Tagelöhner findet sich eine kindeshandtellergroße Primärsklerose seit 10 Wochen, makulo-papulöses Syphilid, erodierte Papeln am Skrotum und Nabel und zwischen den Zehen. In beiden inguinalen und kubitalen Beugen und am Hals Skleradenitis. M. Kazarowa-T. Pasardschik.

Simowa, S.: Beitrag zur Kasuistik der syphilitischen Primäraffekte an der behaarten Kopfhaut. Diss. (Klinik Rille), Leipzig 1929.

Die Arbeit resümiert die seit der Druelleschen Statistik (1923) beobachteten 7 Fälle, wodurch die Zahl der bis jetzt verzeichneten Kopfschanker sich auf 106 erhöht. Dazu kommt ein unveröffentlichter Fall der Leipziger Klinik. Bei einem 26jähr. Klaviertechniker besteht 3 cm hinter der linken Ohrmuschel oberhalb des Processus mastoideus ein zehnpfennigstückgroßes, flaches, scharf kreisförmig begrenztes braunrot glänzendes derbes Geschwür. Regionäre Drüsenschwellung besteht entlang dem linken Sternokleidomastoideus sowie besonders in der Achselhöhle, wogegen sie rechts vollständig fehlt. Infektion scheint an Stelle einer Follikulitis beim Friseur erfolgt zu sein. Aus 84 Mitteilungen der Literatur ergibt sich: 44 Männer, 17 Frauen, 23 Kinder. Der Primäraffekt meist in Einzahl vorhanden, 8mal multipel (1mal — Fall Grön — 11 Ulzera). Unter 78 Fällen war die Stirn 9mal, Schläfe 16mal, Scheitel 25mal, Hinterkopf 22mal, Mastoidealgegend 6mal befallen. Zur Infektion kam es 16mal durch gemeinsam benutzte Toilettegegenstände, 13mal durch Friseure, 10mal durch Biß, 8mal durch Kuß, 10mal beim Geburtsakt, 6mal durch anderweitigen direkten Kontakt, 6mal durch Wundbehandlung. Der Schutz, den das Haar gewährt, ist sehr beschränkt; Männer sind demnach häufiger gefährdet.

M. Kazarowa-T. Pasardschik.

Löhe-Berlin: Verkannte Syphilis des behaarten Kopfes. (Derm. Abt. Rud. Virch.-Krankenh.) D. m. W., 1929, Nr. 48, S. 2009.

Bei der 30jähr. Pat. zeigten sich seit Februar 1929 „Schorfe" von Nagelgröße am Vorder- und Hinterkopf, die auf Kratzen größer wurden; Besserung nach Schwefelbehandlung. Seit April starke Gewichtsabnahme, Hals- und Schluckbeschwerden. Wegen Di-Verdacht Überweisung ins Krankenhaus. Die Haare völlig verklebt, die ganze Kopfhaut mit einer 2—3 cm dicken Kruste bedeckt; penetranter Fotor. Nach Beseitigung der Kruste zeigten sich zahlreiche talergroße, erhabene

Digitized by Google

Herde mit framboësieformen Granulationen, oberflächlich ulzeriert und infiltriert. Spirochäten +. Im Hals typische ulzerierte Plaques muqueuses. Am Genitale ulzerierte Papeln, ebenso am Anus. F. Harry-Wiesbaden.

Kotarowa, M.: Über den syphilitischen Primäraffekt am Zahnfleisch. Diss. (Klinik Rille). Leipzig 1928.

Diese Arbeit reiht sich an die über den gleichen Gegenstand aus der Leipziger Klinik hervorgegangenen von Engelhardt (1909) und Dehne (1921) an und bringt außer einem Auszug über die seither in der Literatur mitgeteilten 13 Fälle die Krankengeschichten der von Rille 1923—27 beobachteten 3 Fälle von Zahnfleischsklerosen. Alle drei waren am Oberkiefer lokalisiert, zwei oberhalb der Schneidezähne, einer über dem linken ersten Molarzahn. In allen Fällen bestand eine infiltrative flache, serös glänzende kupferbraune Erosion. Die Schwellung der Kieferwinkeldrüsen war stets beträchtlich, walnuß- bis kleinhühnereigroß, einmal sogar die ganze untere Gesichtshälfte stark vorwölbend. Sämtliche Kranke kamen erst mit vorgeschrittenen Erscheinungen sekundärer Syphilis zur Beobachtung. Die Infektion erfolgte einmal durch Kuß, in einem Falle durch ein von Mund zu Mund gehendes Saxophon.

M. Kazarowa-T. Pasardschik.

Rabinovitsch, M.: Über den syphilitischen Primäraffekt an den Mundlippen. Diss. (Klinik Rille), Leipzig 1928.

Ist Fortsetzung der früher von Weise und Bochmann gelieferten Statistiken dieser Klinik über die 1926 dort behandelten 8 Fälle (2 Männer, 6 Frauen), wodurch sich die Zahl der von Rille beobachteten Lippensklerosen auf 423 vermehrt. Die Oberlippe war 2mal, die Unterlippe 6mal affiziert, stets in Einzahl. 3mal saß die Sklerose in der Mitte der Lippe. Das Alter der Patientinnen war 19—21 Jahre, in 2 Fällen bestanden Sekundärerscheinungen; die übrigen 6 waren bereits seropositiv. Bei einem 48jähr. Manne war die angeblich nach Brandverletzung entstandene Unterlippensklerose talergroß und die submaxillare Drüsenschwellung fast gänseeigroß.

M. Kazarowa-T. Pasardschik.

Morel, Fr.: Syphilis sans chancre (Syphilis ohne Schanker). Paris méd., 1929, Nr. 52. S. 566.

Die früher angenommene Möglichkeit einer Syphilisinfektion ohne Schanker durch Eindringen des Virus in die Lymphbahn und von da in die zugehörigen Lymphdrüsen (Syphilis à bonbon d'emblée) hat sich als hinfällig erwiesen. Hingegen besteht sicher eine andere Form, bei der die Infektion durch direkte Einführung des Virus in die Blutbahn zustande kommt, was durch experimentelle Untersuchungen bei Mensch und Tier, klinische, wenn auch nur vereinzelte Beobachtungen beim Menschen sichergestellt ist. Dem muß auch die kongenitale Syphilis gleichgestellt werden. Das Auftreten der Allgemeinerscheinungen ist ein schnelleres als in den mit einem Schanker beginnenden Fällen durch Fortfallen der normalen anteallergischen Periode. E. Levin-Berlin.

Kusnetzow, W.-Wjasma: Über die professionelle Syphilis des medizinischen Personals. Wratschebnaja Gaseta, 1929, Nr. 17/18.

Verf. berichtet zu den 25 früher in der russischen Literatur publizierten Fällen von Syphilis professionalis bei Ärzten, Hebammen usw., von denen 21 an den Fingern, 2 auf den Vorderarmen und je einer auf der Vola bzw. auf der Stirn (infolge Kratzen mit dem infizierten Finger) saßen, über weitere 11 Fingerschanker: 8 bei Ärzten, 3 bei Hebammen. Der Verlauf gestaltete sich bei 6 schwer, indem es zu Neurolues kam. A. Jordan-Moskau.

Urbach, J.-Wien: Lues und Trauma. M. Kl., 1930, Nr. 3, S. 8.

Im Anschluß an eine Quetschung am Unterschenkel entwickelten sich bei einem Pat. Geschwüre, die allmählich das typische Aussehen von Hautgummen annahmen. Syphilisanamnese lag nicht vor, WR dauernd negativ. Auf Behandlung mit grauer Salbe und Mirion kurze fieberhafte Reaktion, der klinische Befund wird danach noch charakteristischer, und auf Neosalvarsan trat innerhalb 2 Wochen Heilung ein. An dem Einflusse von Traumen auf das Auftreten syphilitischer Erscheinungen kann nicht gezweifelt werden, häufiger handelt es sich dabei um chronische Reizungen. Tertiäre Erscheinungen werden öfter beobachtet; auch Gelenkerkrankungen syphilitischer Natur auf traumatischer Basis kommen vor. Die Entstehung der Syphiliserscheinungen nach Trauma wird so erklärt, daß an der betreffenden Stelle liegengebliebene Spirochäten einen günstigen Nährboden finden oder, was mehr für sich hat, daß im Knochenmark, Drüsen in latentem Mikrobismus befindliche Spirochäten

Digitized by Google

durch das Trauma angeschwemmt werden und in dem geschädigten Gewebe sich vermehren. Bei der Diagnose muß der klinische Befund ausschlaggebend sein. Für die Unfallbegutachtung kommt es darauf an, den Zusammenhang mit Syphilis nachzuweisen, wobei ein zeitlicher Zusammenhang (4—6 Wochen) gefordert werden muß.
E. Levin-Berlin.

Trezebinski, A.: Fazialislähmungen bei frischer unbehandelter Syphilis. Diss., Greifswald 1928.

Bericht über 2 Pat., bei welchen im Gefolge eines makulösen Syphilides und nässender Papeln am Genitale nebst Haarausfall und Kopfschmerzen Fazialislähmung auftrat, die in dem einen Falle nach $2\frac{1}{2}$ Jahren rezidivierte, im anderen dauernd geheilt blieb.
M. Kazarowa-T. Pasardschik.

Schwertner, R.-Budapest: Drei Fälle von Lungensyphilis. Verhandlg. ungar. ärztl. Gesellsch., 1929, Nr. 13. S. 193.

Im ersten Fall trat die Veränderung im Frühstadium nach extragenitaler Affektion (der rechten Tonsille) auf und verursachte eine ungewöhnlich große Anschwellung des Hilus. Der Fall reagierte prompt auf antiluetische Kur, die beiden anderen entsprachen einer im tertiären Stadium aufgetretenen Pneumonie. Auf spezifische Behandlung zeigten beide klinisch und röntgenologisch rasche und wesentliche Besserung.
M. Kazarowa-T. Pasardschik.

Hare Dorothy, C.: Syphilitic Disease of the Pulmonary Arteries (Syphilitische Erkrankung der Pulmonalarterien). Lancet, 1929, Nr. 5538, S. 806.

Verf. beschreibt einen Fall von Syphilis der Lungenarterien, bei dem er sich über Klinik und Histologie verbreitet. Es handelt sich um obliterierende Arteriitis der kleinen Gefäße mit folgender Atheromatose der großen Stämme und Hypertrophie und Dilatation des rechten Herzens. Es lassen sich aus der Literatur 23 Fälle von Lungensyphilis zusammenstellen, bei denen ohne vorherige kardiale, pulmonale oder bronchiale Symptome die Erkrankung sich ausschließlich auf den Lungenkreislauf beschränkte.
P. Seier-Heidelberg.

Schlesinger, H.-Wien: Neue Fragen in der Klinik der syphilitischen Mesaortitis. M. Kl., 1930, Nr. 1, S. 3.

Die Mesaortitis kann als häufigste Organerkrankung der Spätperiode bezeichnet werden, sie kommt noch im hohen Alter zur Entwicklung. In typischen Fällen sind die klinischen Erscheinungen eindeutig (brennender retrosternaler Schmerz, systolisches Geräusch über dem Aortenostium bei akzentuiertem zweiten Ton und normalem Druck, röntgenologisch nachweisbare Dilatation der Aorta ascendens), doch kommen auch atypische Formen vor. So kann, auch ohne Nierenschädigung und ohne zerebrale Komplikationen, dauernde Hypertension bestehen, so können rudimentäre Formen vorkommen, die nicht alle Kardinalsymptome aufweisen; man ist bei Aneurysma ohne sonstige Ursachen, Aorteninsuffizienz ohne Endokarditis im mittleren Lebensalter, Aortalgie bei einem Nichtraucher, dauerndem systolischem Geräusch über der Aorta ascendens bei Kranken unter 50 Jahren ohne Endokarditis, Stenokardie oder kardialer Dyspnoe ohne sonstige Infektion oder Intoxikation bei Menschen unter 50 Jahren zur Diagnose einer luetischen Aortitis berechtigt. In der Ätiologie der Angina pectoris spielt die Syphilis eine viel größere Rolle als allgemein angenommen. Für Mesaortitis spricht mit großer Wahrscheinlichkeit ihre Kombination mit Aorteninsuffizienz oder kardialer Dyspnoe oder diese mit Aortalgie, ferner isolierte Dilatation der Aorta ascendens mit kardialer Dyspnoe, Vorhandensein auch nur eines Symptomes der Aortenlues neben Erscheinungen am Zentralnervensystem. Der Ausfall der WR ist nach keiner Richtung hin maßgebend. Die klinischen Erscheinungen treten erst 12—15 Jahre nach der Infektion auf, doch liegen die Anfänge weiter zurück; sie frühzeitig aufzuspüren ist wichtig und erfordert den Ausbau feinerer Untersuchungsmethoden, die auch für den Nachweis der Kombination von Atherom der Aorta und Mesaortitis nötig sind. Prognostisch ist zwischen benignen und malignen Formen zu unterscheiden, erstere sind nicht selten, letztere trotzen auch der jetzigen antisyphilitischen Therapie. Bei der Salvarsanbehandlung können große Dosen schädigend wirken, im allgemeinen ist mit Jod-Wismut- oder Jod-Quecksilberbehandlung zu beginnen, dazwischen unspezifische Therapie mit Proteinkörpern oder Schwefel. Malariabehandlung ohne erheblichen Nutzen, bisweilen schädigend. Die Erfolge der Behandlung sind noch nicht befriedigend. Die vorsichtige spezifische Behandlung kann auch bei Dekompensationszuständen, wenn sie nicht schwerer Natur sind, versucht werden.
E. Levin-Berlin.

Digitized by Google

Luria, R. A.-Kasan: Die viszerale Lues. M. Welt, 1929, Nr. 35/46, S. 1605 u. 1644.

Die hohe Mortalität der Syphilitiker soll uns zeigen, daß viel zu wenig auf die Lues der inneren Organe geachtet wird. Neben dem Nervensystem ist es vor allen Dingen das Gefäßsystem und die Leber, die von der Lues ergriffen werden; aber auch endokrine und Stoffwechselerkrankungen sind nicht selten. Der Umstand, daß die viszerale Lues gleichzeitig verschiedene Organe ergreift, daß sie eine kombinierte, also pluriviszerale Erkrankung ist, wird zu wenig beachtet. Verf. unterscheidet zwischen syphilitischen und syphilogenen Erkrankungen. Zu den ersteren zählen die morphologisch spezifischen Veränderungen, zu den letzteren die funktionellen pathologischen Prozesse, welche entweder unter dem Einfluß der syphilitischen Toxämie vorkommen oder das Verhalten der Organe infolge der syphilitischen Erkrankung eines anderen entfernten Systems ändern. Die syphilogenen Erkrankungen haben deshalb eine sehr große praktische Bedeutung, weil sie sich viel früher entwickeln und viel häufiger als die späten gummösen Organveränderungen vorkommen. Zur Diagnose der viszeralen Lues betrachtet Verf. die Pupillenuntersuchung als wichtigstes Hilfsmittel. Die Veränderungen der Pupillen stellen ein sehr stabiles Syndrom dar, das oft ganz isoliert vorkommt, ohne daß das Zentralnervensystem sichtlich erkrankt ist. Die Veränderungen der Pupillen sieht Verf. als Residuen der frühen syphilitischen Erkrankung des Zentralnervensystems an und erblickt darin eine Bestätigung der Pluriviszeralität der Lues. Die Behandlung ist streng zu individualisieren. H. Ross-Dessau.

Evans, G., u. E. Rowlands: Acute Syphilitic Appendicitis (Akute syphilitische Appendizitis). Brit. m. J., 1930, Nr. 3600, S. 11.

Bei zwei operativ erfolgreich behandelten Frauen im Alter von 19 bzw. 26 Jahren deuten Verff. den angetroffenen akutentzündlichen Zustand des Wurmfortsatzes als auf einer syphilitischen Infektion beruhend. WR bei beiden Kranken positiv. Syphilitische Läsionen am Rachen resp. Zunge. Die histologische Untersuchung des exstirpierten Organs, bei welcher die reichliche Ansammlung von Lymphozyten die auffallendste Erscheinung war, lieferte allerdings keine unanfechtbaren Anhaltspunkte für die Diagnose. A. Philippi-Bad Salzschlirf.

Nayrac, P., A. Breton u. A. Barbe: Les lésions occultes du testicule dans la syphilis quaternaire (Die verborgenen Läsionen des Hodens bei der quaternären Syphilis). Compt. rend. Soc. biol., Bd. 102, Nr. 33, S. 796.

Von 19 Paralytikern und Tabikern, die keine klinischen Zeichen einer Hodenaffektion dargeboten hatten und deren Hoden makroskopisch nicht nachweisbar verändert erschienen, wurden diese mikroskopisch untersucht. Es fanden sich zahlreiche verborgene syphilitische Veränderungen im Bindegewebe, der interstitiellen Drüsen, den Drüsengängen sowie herabgesetzte oder aufgehobene Spermatogenese. E. Levin-Berlin.

Papp, G.-Budapest: Ein interessanter Fall von Lues cerebri. (Kinderabt. d. neuen St. Johann-Krankenh.) W. kl. W., 1929, Nr. 47, S. 1503.

Ein vorher gesundes 9jähr. Mädchen erkrankt 2 Tage vor der Krankenhausaufnahme mittags an großer Mattigkeit, legt sich hin und schläft, erwacht nachmittags, kann weder sprechen noch gehen noch etwas in der Hand halten; auf Fragen reagiert sie nur mit Lächeln. Verschlimmerung am nächsten Tage. Befund: Spastische Lähmung der rechten Extremitäten mit lebhaften Sehnenreflexen und positivem Babinski. Bei Pfeifversuch verzieht sich der Mundwinkel nach links, Abweichen der Zunge nach links, Stirnrunzeln nur links möglich; Pupillen starr, rechts größer als links. Im Scheidenfluor Gonokokken; WR in Blut und Liquor positiv. Diagnose: Endarteriitis obliterans arteriae cerebri mediae. Auf antiluetische Behandlung ging die Lähmung zurück; nach etwa 6 Wochen mußte die Kur wegen Di-Erkrankung abgebrochen werden, wurde aber 14 Tage später wieder aufgenommen. Zu dieser Zeit steigert sich die spastische Lähmung der rechten Seite erheblich, außer in den Gebieten des Fazialis und Hypoglossus. Trotz weiterer kombinierter Kur (im ganzen 3,5 g Salvarsan, 2,5 ccm Bi und 65 Hg-Inunktionen) neben elektrischer Behandlung keine Besserung und Positivbleiben der WR. Kongenitalluetische Stigmata fehlten; dagegen ist das Blut der Mutter positiv; daher muß L. congenita angenommen werden. H. Colman-Berlin.

Digitized by Google

Dolin, A. O.-Moskau: Akromegalischer Symptomenkomplex bei Syphilis des Zwischenhirn-Hypophysensystems. (Nervenabt. d. Babuchinschen Krankenh.) Dtsch. Z. Nervenhlk., Bd. 110, H. 4/6, S. 166.

Ausführliche Mitteilung über 4 Fälle, bei denen es sich um eine Kombination von syphilitischen Prozessen im zentralen Nervensystem mit Akromegalie handelte. In 2 Fällen bestand erworbene, in den übrigen kongenitale Syphilis. Erstere zeigten entsprechend den deutlicher ausgedrückten Symptomen der syphilitischen Infektion das ausgesprochene Bild der Akromegalie, während bei den anderen, wo die Läsion des Nervensystems weniger ausgesprochen war, auch die einzelnen Symptome der Akromegalie sich weniger scharf ausdrückten. Dieselben sind als partielle Akromegalie zu betrachten. Derartige geringgradige Störungen des normalen Wachstums, die die Anfangsstadien der Erkrankung darstellen, lassen sich durch anthropometrische Messungen feststellen, wodurch schon frühzeitig die Diagnose bestätigt werden kann. Die auch in den verschiedenen endokrinen Drüsen gefundenen Veränderungen gestatteten, die Fälle als pluriglanduläre Insuffizienz auf syphilitischer Grundlage zu betrachten, wobei die Veränderungen des Zwischenhirn-Hypophysengebiets als Teilerscheinung dieses Symptomenkomplexes anzusehen waren. Die antisyphilitische Therapie zeigte außer Besserung der pathologischen Symptome im neuroendokrinen System auch günstige Beeinflussung einzelner Symptome der Akromegalie.

B. Peiser-Berlin.

Glas, R.-Wien: Ein Fall von Taboparalyse, Malariabehandlung, Geburt. (II. Univ.-Frauenkl.) Zbl. f. Gyn., 1929, Nr. 51, S. 3458.

Mitteilung eines Falles von Zwillingsfrühgeburt im 8. Monat bei einer Tabo-Paralytikerin, die 8 Jahre vorher wegen Paralyse eine Malariakur durchgemacht hatte. In den letzten Monaten der Schwangerschaft verschlechterte sich der Zustand zusehends, indem es zu schweren psychischen Störungen kam. Die Frühgeburt war weniger auf die Paralyse, sondern einmal auf die Zwillingsschwangerschaft und ferner auf eine interkurrente septische Infektion zurückzuführen, der die Patientin auch erlag. Das erste unreife Kind starb 29 Stunden nach der Geburt; die Obduktion ergab beginnende Lobulärpneumonie. Das zweite Kind wurde tot geboren und zeigte keinen pathologischen Befund. Bei beiden Kindern war die WR negativ.

B. Peiser-Berlin.

Fischl, R.-Prag: Streifzüge auf dem Gebiete der Pathologie und Therapie der kongenitalen Syphilis. M. Kl., 1929, Nr. 48, S. 1856.

Die Möglichkeit der rein paternen Syphilisübertragung auf das Kind muß zugegeben werden, wenn sie wohl auch außerordentlich selten ist. Ein Teil der sogenannten Collesschen Mütter, deren Existenz mit Rücksicht auf positive WR jetzt abgelehnt wird, wurde serumnegativ befunden und bot auch sonst nicht die geringsten Zeichen einer Syphilis dar. Das Vorkommen von gewissen Entwicklungsstadien der Spirochaeta pallida im Sperma muß aus der Erzeugung stark spirochätenhaltiger Syphilome im Kaninchenhoden mit anscheinend spirochätenfreiem Sperma geschlossen werden, so daß auch hieraus die Möglichkeit paterner Übertragung hervorgeht. Die experimentelle Erzeugung der kongenitalen Syphilis ist bisher nicht gelungen. Auch das Profetasche Gesetz soll nicht aufgehoben werden, es ist zu erklären durch Übertragung passiver Immunität von der Mutter auf das Kind. Bei Übergang von der Mutter auf das Kind scheint die Virulenz des Syphiliserregers insofern abzunehmen, als die Gefahr der Infektion dritter Personen von spirochätenreichen Manifestationen der kongenitalen Syphilis geringer zu sein scheint als von solchen akquirierter. Eine Ausrottung der kongenitalen Syphilis durch die bessere Erkennung und Behandlung der erworbenen ist bisher nicht festzustellen, es kommen sogar recht schwere Formen der ersteren vor, auch in behandelten Fällen; ein großer Teil der Mütter weiß aber immer noch nichts von der Infektion. Der in den ersten Lebenswochen erhöhte Lipoidzerfall kann zu eine Lues vortäuschenden positiven WR-Befunden führen, ebenso wie in der letzten Graviditäts- und ersten Puerperiumszeit der Mutter. Andererseits können spezifische Manifestationen beim Kinde mit negativen Reaktionen einhergehen. Die verschiedene Wirkung gleich schwerer Krankheitserscheinungen der Mutter auf den Fötus wird durch den verschiedenen Zeitpunkt des Übertrittes des Erregers von der mütterlichen zur fötalen Plazenta erklärt. Therapeutisch ist Verf. zu immer milderem Vorgehen gelangt.

E. Levin-Berlin.

Digitized by Google

Boas, H., u. T. Sodemann: Der Einfluß der kongenitalen Syphilis auf Schwangerschaft, Geburt, Wochenbett und das spätere Schicksal der Nachkommenschaft. Hospitalstidende, Jahrg. 72, Nr. 45, S. 1167.

Nach Feststellungen bei 39 zweifellos kongenital syphilitischen Müttern mit 55 Geburten bedingt das Vorhandensein der kongenitalen Syphilis weder für die Mutter noch für das Kind eine besondere Gefahr. Zwar deuteten die erhaltenen Zahlen auf ein häufigeres Auftreten der Schwangerschaftsalbuminurie, doch handelte es sich meist nur um relativ geringfügige Störungen. Von den 55 Kindern waren 37 nach längerer Beobachtungszeit als völlig gesund zu bezeichnen; 4 zur Sektion gekommene boten keine syphilitischen Merkmale dar; 2 Graviditäten endeten mit Abort; bei 13 Kindern konnte der weitere Verlauf nicht eruiert werden.

A. Philippi-Bad Salzschlirf.

Ätiologie, experimentelle Forschung

Albrecht, B.-Frankfurt a. M.: Die vaginale symptomlose Syphilisinfektion des Kaninchens und ihre Übertragung durch den Geschlechtsakt. (Staatsinst. f. exper. Ther.) D. m. W., 1930, Nr. 3, S. 93.

Durch vorsichtiges Einreiben mit einem in Schankeremulsion getränkten Wattebausch gelang es, bei einem Teil der Tiere einen typischen Primäraffekt in der Vaginalschleimhaut zu erzeugen. Ein anderer Teil zeigte niemals Erscheinungen an der Vagina oder Symptome von Drüsenschwellung usw. und war dennoch infiziert, wie die Verimpfungen der Drüsen zeigen. Intravenös infizierte weibliche Kaninchen mit generalisierter Lues können im Latenzstadium, wenn keinerlei Symptome mehr nachweisbar sind, normale Männchen durch Koitus manifest oder symptomlos infizieren. Ferner können chemotherapeutisch behandelte, aber nicht sterilisierte syphilitische männliche Kaninchen bei gesunden Weibchen symptomlose Syphilisinfektion hervorrufen. Symptomlos vaginal infizierte Tiere vermögen männliche Tiere symptomlos zu infizieren, die wiederum durch Koitus bei weiteren Weibchen eine symptomlose Infektion verursachen können. Da Menschen für Syphilis empfänglicher als Kaninchen sind, ist es gerechtfertigt, eine Infektionsverbreitung durch symptomlose Infektion auch für den Menschen anzunehmen. F. Harry-Wiesbaden.

Ino, Sh.-Tokio: Spirochätengehalt der Kornea nach subskrotaler Syphilisimpfung. Kl. W., 1929, Nr. 47, S. 2193.

Ino fand bei Kaninchen, die vor 30—487 Tagen mit dem Nicholsstamm subskrotal geimpft worden waren und keinerlei sichtbare metastatische Veränderungen am Auge aufwiesen, in 64,2% der Tiere die Kornea infektiös. Bei Kaninchen mit primären Augensyphilomen ging nach intravenöser Neosalvarsanbehandlung die Infektiosität der Kornea verloren, wie sich bei Übertragungsversuchen ergab, die 2 Wochen (! Ref.) nach den letzten Salvarsaninjektionen vorgenommen wurden.

Frei-Berlin.

Bessemans, A., u. J. van Ganneyt: Sur un procédé expérimental de diagnostic différentiel entre Trepònema pallidum et Treponema cuniculi par production de lésions oculaires primaires (Über ein experimentelles Verfahren zur Differentialdiagnose zwischen Treponema pallidum und Treponema cuniculi durch Erzeugung primärer Augenläsionen). Compt. rend. Soc. Biol., Bd. 102, Nr. 35, S. 951.

Durch direkte Inokulation von Treponema cuniculi konnten beim Kaninchen primäre Augenläsionen hervorgerufen werden, und zwar der Häufigkeit nach fallend an den Augenlidern, der Konjunktiva, der Kornea, der Nickhaut. Sie sind spezifisch und besonders durch ihren torpiden Verlauf deutlich verschieden von den durch Treponema pallidum erzeugten. Man kann daher die Impfung am Kaninchenauge als gutes differentialdiagnostisches Mittel zwischen den beiden Treponemen benutzen.

E. Levin-Berlin.

Roukavischnikoff, E. J.-Leningrad: Zur Frage der Entwicklungsstadien des Syphiliserregers, die im Blute des infizierten Menschen und der Versuchstiere zirkulieren. (Bakt. Abt. u. Klin. f. Haut- u. Geschlechtskrkh. Leningrad.) Zbl. f. Bakt., Bd. 115, H. 1/2, S. 66.

Der Erreger der Syphilis zirkuliert im Blute des infizierten Organismus in einem avisuellen Stadium seiner Entwicklung. In künstliche Wachstums- und Ernährungsverhältnisse gebracht entwickeln sich die Spirochäten zu kugelförmigen Gebilden. Man sieht kleine, homogene, intensiv gefärbte, ferner größere granulierte Kugeln bis zu solchen, die die Größe von mächtigen Kokken erreichen. Unter günstigen Be-

Digitized by Google

dingungen können sich aus ihnen Spirochäten entwickeln, die in Form kugeliger Ansammlungen erscheinen. F. Harry-Wiesbaden.

Zurhelle, E.-Bonn: Untersuchungen über Prophylaxe gegen Syphilis. (Univ.-Hautklin.) D. m. W., 1930, Nr. 1, S. 7.

In den verschiedentlich modifizierten Tierversuchen haben sämtliche als prophylaktisch wertvoll bekannten Salben versagt, wenn ihnen auch gegenüber reiner weißer Vaseline eine gewisse desinfizierende Wirkung nicht abzusprechen ist. Die Spirochäten dringen vermöge ihrer Eigenbewegung sehr rasch ins Gewebe und können dort von den Desinfizientien nicht mehr erreicht werden. Verf. warnt daher vor Überschätzung der Sicherheit des Schutzes prophylaktischer Präparate.

F. Harry-Wiesbaden.

Georgi, F.-Breslau: Gehirnspirochäten und Metaluesproblem. (Verh. d. Ges. d. Nervenärzte, 19. Jahreshauptvers., Würzburg, Sept. 1929.) D. Z. Nervenhlk., Bd. 111, H. 1/6. S. 138.

Das Zentralnervensystem hat als Nährboden für Spirochäten andere Eigenschaften als die übrigen Körperorgane; beim Überimpfen von Noguchispirochäten von einem Lebernährboden auf Niere oder von einem Nierennährboden auf Leber, Herz oder Lunge zeigten die Spirochäten ein gutes Wachstum, während sie auf Gehirn zunächst nicht wuchsen; sie ließen sich aber allmählich an den Gehirnnährboden so gewöhnen, daß ein üppiges Wachstum der Spirochäten mit lebhafter Beweglichkeit hervorging. Beim Versetzen einer Noguchikultur mit dem zugehörigen Spirochätenantiserum und darauf folgender Beimpfung mit Noguchispirochäten wurde gesetzmäßig ein Wachstum vermißt, während der Zusatz eines Kroóspirochätenantiserums ohne Einfluß auf das Wachstum blieb. Durch Züchtung auf Gehirn kann sich eine jahrelang gleichsam harmlos vegetierende Spirochäte diesem Nährboden anpassen und so verändern, daß sich dadurch eine Virulenz für das Zentralnervensystem ergibt und damit die Grundlage für die metaluetischen Veränderungen gegeben werden. F. Winkler-Wien.

Stern, C.-Düsseldorf: Die Hautreaktion bei der Syphilis. Med. Welt, 1929, Nr. 45. S. 1608.

Eine echte aktive Immunität bei Syphilis gibt es nicht. Die Jarisch-Herxheimersche Reaktion ist eine Immunitätserscheinung, die nach Beobachtungen des Verf. nicht nur nach spezifischen Mitteln eintritt, sondern auch nach intrakutanen Adaninjektionen und anderen Mitteln der Reizkörpertherapie. Die Luetinreaktion wird ebensowenig als spezifisch angesehen, wie die mit dem von den Behringwerken in den Handel gebrachten Spirotest, dessen Ergebnisse keineswegs befriedigen. Verf. hat mit Cholesterin, in verschieden starker Konzentration intrakutan injiziert, die gleichen Resultate erzielt wie mit Spirotest. Die lipoidartigen Stoffe der Spirochäten spielen sicher bei dieser Reaktion eine Rolle. Meirowskys Meinung scheint sich zu bestätigen, der in der Luetinreaktion eine Hautreaktion sah, deren erzeugende Stoffe auch in der normalen Leber vorkommen, die in der luetischen Leber durch den Prozeß der Lues eine Steigerung erfahren. H. Ress-Dessau.

Serologie

Ogliastri, L.: Les oscillations paradoxales du Wassermann (Die paradoxen Schwankungen der WR). Gaz. des hôp., 1929, Nr. 102, S. 1843.

Die paradoxen Schwankungen der WR haben noch keine Erklärung gefunden. Beobachtet wird Auftreten positiver WR während der Behandlung vorher negativer Fälle, vorübergehende negative Befunde bei trotz intensiver Behandlung dauernd positiven Kranken, wechselnde positive und negative Perioden ohne Zusammenhang mit etwaiger Behandlung. Die WR darf daher niemals die einzige Grundlage des therapeutischen Handelns bilden. E. Levin-Berlin.

Schawerdow, Paliaschwili u. Tkeschelawili-Tiflis: Vergleichende Untersuchungen über die Vernessche Fällungs- und die WR. Wratschebnoje Delo, 1929, Nr. 18.

Die Vernessche Reaktion ist bedeutend empfindlicher als die WR. Der größte Unterschied zwischen beiden wird bei Seren mit schwacher Fällungsfähigkeit beobachtet, denn die WR erfaßt meist nicht die Fälle mit geringen Graden der Fixkung. Die klinische Untersuchung und Anamnese bestätigen in der Mehrzahl der Fälle, daß die Vernessche Reaktion der WR nicht nur nachsteht, sondern ihr vorangeht. A. Jordan-Moskau.

Digitized by Google

Meinicke, E.-Hagen-Ambrock i. W.: Meine Klärungsreaktion auf Syphilis. (Serol. Inst. d. Landesversicherungsanstalt Westfalen.) M. m. W., 1929, Nr. 47, S. 1965.

Verf. weist auf seine früheren Arbeiten über die von ihm ausgearbeitete Klärungsreaktion hin und gibt ausführliche Angaben über weitere Verbesserungen in der Technik. Durch umfangreiche Reihenuntersuchungen hat er feststellen können, daß alle getrockneten bzw. wasserfreien, chemisch reinen Sodapräparate der verschiedensten Firmen den für die Reaktion notwendigen Titer haben. Eine Titration der Sodalösungen kann unterbleiben, wenn man dafür sorgt, daß die Stammlösung und die von ihr ausgehenden Gebrauchslösungen richtig zubereitet werden. Weiter beschreibt Verf. die Einzelheiten des Ablesens der Mikroreaktion der MKR. Eine Vergleichsstatistik läßt die Überlegenheit der neuen Reaktion gegenüber der WR und MTR erkennen. Auch gegenüber der Kahnschen Reaktion ist eine geringe, aber deutliche Überlegenheit festzustellen. Sprafke-Chemnitz.

Marquardt, F.-Greifswald: Die Klärungsreaktion von Meinicke (MKR). (Univ.-Klin. f. Hautkrkh.) M. m. W., 1929, Nr. 50, S. 2096.

Bei der Nachprüfung der MKR ergaben sich folgende Resultate: 1. Die MKR wird zeitiger positiv als die übrigen Reaktionen, was sich besonders bei den noch seronegativen Luesfällen zeigt. Sie wird auch später unter der Behandlung negativ. 2. Bei schweren Fällen von Tuberkulose und anderen Erkrankungen fällt sie eher einmal positiv aus als die anderen Reaktionen. Sprafke-Chemnitz.

Herxheimer, K.-Frankfurt a. M.: Über die Ablesung der serodiagnostischen Trübungsreaktion. (Univ.-Hautkl.) Zbl. f. Bakt., Bd. 115, H. 3/4, S. 223.

Zur besseren Beurteilung der Resultate der MTR wird ein Zusatz von Astraviolett, einem basischen Farbstoff der Indolreihe, empfohlen. Man vermischt den Extrakt mit 0,05 ccm der 1:100 verdünnten Farblösung und gibt dann 9,95 ccm NaCl hinzu. Die genannte Methode ist der von Borowskaja angegebenen Färbung des Antigens mit Viktoriablau an Deutlichkeit weit überlegen, da in allen Seren bereits nach einigen Minuten Aufhellung eintritt und nach 1—2 Stunden alle Trübungsgrade deutlich ablesbar sind. F. Harry-Wiesbaden.

Kadisch, E.-Charlottenburg: Die hämolytische Schnellreaktion auf Lues mit aktivem Serum. (Derm. Abt. d. Krankenh.) M. Kl., 1929, Nr. 50, S. 1933.

Die vom Verf. angegebene Schnellreaktion (SR) ist unempfindlicher als die WR, MTR und die Bruck sche Reaktion (BrR), letzterer jedoch an Spezifität überlegen. Sie erfaßt trotzdem eine Reihe von Fällen, die mit sonstigen Reaktionen nicht angezeigt werden und ist eine gute Ergänzung anderer Reaktionen. Als aktiv-hämolytische Reaktion stellt sie in Verbindung mit der WR und einer Flockungsreaktion die Methode der Wahl dar. E. Levin-Berlin.

Winkler, E.-Gottleuba: Die Diagnose der tertiären und latenten Lues mit Guttadiaphot. (Heilstätte Gottleuba Landesvers.-Anst. Sachsen.) Med. Welt, 1929, Nr. 46, S. 1655.

Die Guttadiaphotreaktion als Hilfsmittel zur Erkennung der latenten Lues ist abzulehnen. In vielen Fällen fällt die GuR positiv aus, wo WR und MTR negativ bleiben; aber auch umgekehrt gibt es Versager, wo bei positiver WR und MTR die GuR im Stich läßt. Dazu kommt die Schwierigkeit in der Ablesung der verdächtigen Reaktionen. Die GuR ist dahin einzuschränken, daß sie nur den Wert eines unspezifischen wandelbaren Symptoms hat. H. Ress-Dessau.

Arjeff, M. J.-Leningrad: Zur Frage der Okzipitalpunktion. (Inn. Abt. d. städt. Krankenh.) Z. f. inn. M., 1929, Nr. 44, S. 1026.

Mitteilung eines Falles von schwerster Atmungsstörung nach Subokzipitalpunktion, die unter dem Bilde einer Atmungsarhythmie mehrere Tage anhielt und erst nach Ablauf einer Woche vollständig verschwunden war. In einem anderen Falle mit fast gleichen Atemstörungen bei einem bewußtlos eingelieferten Patienten ließen sich bei der Autopsie massenhafte Blutergüsse im Boden des IV. Ventrikels feststellen. Rückschließend wird auch für den ersten Fall eine Schädigung der Gehirnsubstanz bzw. der Gefäße während der subokzipitalen Punktion angenommen. B. Peiser-Berlin.

Lohberger, E.: Liquorbefund bei Syphilitischen, besonders solchen mit sekundären Hauterscheinungen. Diss., Würzburg 1929.

Bei unbehandelter Lues II mit Haut- und Schleimhautaffektion finden sich in einem Drittel pathologische Liquorwerte, bei Fällen mit Alopezie und Leukoderma doppelt so oft. Die unbehandelte Lues II hat etwa 40% Veränderungen. Die schwere

Digitized by Google

Form der Hautlues bietet dieselben Werte. Die behandelte Lues II ohne Alopezie und Leukoderm zeigt um 5% mehr Liquoranomalien; die behandelten Fälle dieser Art haben seltener Veränderungen. Dies wird dadurch erklärt, daß diese Alopeziefälle einen schnelleren Krankheitsverlauf haben und zu Beginn der zweiten und dritten Kur ein großer Teil der vorher Liquorveränderten bereits in das Stadium der endgültigen Liquorsanierung eingetreten ist. Die Goldsolreaktion weist bei den behandelten Lues II-Fällen deutlichen Rückgang auf, was prognostisch günstig ist. Frühlatenz, behandelt oder unbehandelt, ergibt häufig Liquorveränderungen, besonders die WR des Liquors fällt bei $^1/_5$ der Fälle positiv aus. Auf Grund einzelner Liquoruntersuchungen kann man nicht entscheiden, welche Fälle später einer metaluetischen Erkrankung zum Opfer fallen werden. M. Kazarowa-T. Pasardschik.

Therapie

Sézary, A.: La curabilité de la syphilis (Die Heilbarkeit der Syphilis). Presse méd., 1929. Nr. 96. S. 1567.

Die frische Syphilis ist vollkommen heilbar, sofern die ausreichende Behandlung spätestens einige Wochen nach dem Auftreten der Roseola intensiv einsetzt. Die tertiären Manifestationen sind zu beseitigen, nicht jedoch die veraltete Krankheit selbst. Als ausreichende Behandlung sieht Verf. zwei kombinierte Salvarsan-Wismutkuren mit 1 Monat Pause an, denen während der ersten 4 Jahre mehrere weniger intensive Kuren folgen. H. Th. Hinrichs-Halberstadt.

Parran, Th.-Washington: Treatment of Syphilis in its Relation to Prevention (Die Behandlung der Syphilis in Beziehung zu ihrer Verhütung). J. Am. m. Ass., 1929. Bd. 93, Nr. 23. S. 1793.

Mit Berücksichtigung der wahren Natur der Ausbreitungsweise der Syphilis und der Geheimhaltung ihres Vorkommens ist der Hausarzt allein in der Lage, den Fall zu identifizieren und Maßnahmen zu treffen, die weitere Infektionen verhüten. Er hat oft Gelegenheit, verborgene Fälle von Syphilis zuerst zu entdecken und zu behandeln. Kann er die verantwortliche Aufgabe nicht erfüllen, so ist es Aufgabe der Gesundheitsbehörden, darauf zu achten, daß er seiner Pflicht nachkommt. Fr. Juliusberg-Braunschweig.

Nékám, L.-Budapest: Aktuelle Probleme auf dem Gebiete der Syphilistherapie. Verhdlg. ungar. ärztl. Ges., 1929, Nr. 16, S. 234.

Die Lipoidhülle der Spirochäten erklärt die Latenzfähigkeit, mit welcher die Spirochäten nach Jahrzehnten wieder Rezidive herbeiführen; sie finden sich nur in den ersten Wochen in größerer Zahl im Blute und leben sonst in den Zellen. Dies erklärt den Mißerfolg der Sterilisierungstherapie, während sie bei Rekurrens der Mäuse im Blut durch eine einzige Injektion vernichtet werden können. Die WR zeigt keinen Parallelismus mit dem Krankheitsverlauf und liefert manchmal negative Ergebnisse, wo die Krankheit noch besteht oder fällt auch positiv aus. Es soll nicht die Seroreaktion, sondern der Kranke behandelt werden. Abortivkuren können nur auf chemotherapeutischem Wege durchgeführt werden, solange das Blut seronegativ ist. Für Vernichtung der in den Gewebsfalten verborgenen Spirochäten genügen weder die Schutzstoffe des Organismus, noch die antiparasitären Mittel, weil die Medikamente die aufeinanderfolgenden Generationen der Spirochäten abhärten, die Metalle aber die Gewebszellen allmählich saturieren und lähmen. Wir besitzen im Jod ein Mittel zur Aktivierung des Organismus und Vernichtung der Parasitennester. Hierzu kamen die fiebererregende Proteintherapie und das Thiosulfat, welches aus den ermüdeten und überfüllten Zellen die störenden Metallreste herauswäscht. Von den salizylsauren Salzen des Kupfers, Vanadiums und Kadmiums stellte sich heraus, daß diese, wenn auch nicht besser als die vorhandenen, doch erfolgreich angewendet werden können. Die als Fremdkörper wirkenden Depots der intraglutäal eingespritzten Metallsalze sind wirkungslos und gefährlich, weil plötzliche Resorbierung selbst das Leben gefährden kann. M. Kazarowa-T. Pasardschik.

Wein u. Gitmann-Moskau: Der Einfluß der Behandlung von syphilitischen Frauen auf die Gravidität. Westnik Sowremennoj Medicini, 1929, Nr. 20.

Es ist unbedingt notwendig, während der Schwangerschaft syphilitischer Frauen eine energische Behandlung vorzunehmen, unabhängig von der Intensität früherer Kuren, da nur in einem solchen Falle auf einen günstigen Ausgang der Schwangerschaft gehofft werden kann. In einem freilich kleinen Teil der Fälle garantiert auch eine sorgfältige Behandlung keine gesunde Nachkommenschaft. Eine vor längerer

Digitized by Google

Zeit durchgemachte Syphilis der Mutter bildet noch keinen absolut günstigen Faktor, schließt jedenfalls eine energische Behandlung während der Schwangerschaft nicht aus. Kinder gut behandelter syphilitischer Mütter, welche weder klinische noch serologische Erscheinungen aufweisen, müssen längere Zeit unter Kontrolle bleiben. Kinder schlecht behandelter syphilitischer Mütter müssen dagegen, selbst wenn sie gesund scheinen, prophylaktisch behandelt werden. A. Jordan-Moskau.

Sprecher-Genua: Sulla Profilassi e cura della Sifilide Ereditaria (Verhütung und Behandlung der hereditären Syphilis). Sonderabdruck aus „La Pratica pediatrica", 1929, Bd. 7, Nr. 8/9.

Geschichtliche Einleitung und Aufzählung der verschiedenen Antisyphilitika; Angabe von Behandlungsschemata mit den verschiedenen Präparaten. Zum Schluß wird über die Erfolge einer energischen Behandlung berichtet, wie sie z. B. E. Müller betreibt. Ruge-Kiel.

Strunz, F.-Dresden: Myosalvarsan in der Behandlung der Lues congenita. (Städt. Säuglingsheim.) D. m. W., 1929, Nr. 51, S. 2135.

Myosalvarsan wurde lokal und allgemein gut vertragen und war in gleicher Weise wie Neosalvarsan wirksam. Kinder bis zum 1. Lebensjahr erhalten 0,03 g pro Kilogramm, im 2. und 3. Lebensjahr 0,02 g, jedoch nicht mehr als 0,3 g als Einzelgabe. Zur Vermeidung starker Fieberreaktionen gebe man zuerst 0,03 g, steigere rasch die Dosis, um erst bei der 3. oder 4. die volle Dosis zu erreichen. Bei schwerer viszeraler Lues im Säuglingsalter ruft Myosalvarsan starke Fieber- und Allgemeinreaktionen mit Kollapsen hervor. In solchen Fällen ist es ratsam, Spirozid zu verwenden. F. Harry-Wiesbaden.

Adler, A.-Wien: Chronische Quecksilbervergiftung auf medikamentöser Grundlage bei einem Syphilidophoben. (Univ.-Klin. f. Psychiatr. u. Neurol.) W. kl. W., 1929, Nr. 52, S. 1666.

Ein 52jähr. Lehrer hatte vor 28 Jahren ein Ulkus am Penis mit Leistendrüsenvergrößerung, das ohne genaue Untersuchung „vielleicht" für einen Mischschanker gehalten wurde. WR immer negativ, auch als nach 6 Jahren der neugeborene Knabe des Pat. Hautausschläge bekam. Jetzt fest von seiner Lues überzeugt, unterzog der Kranke sich fast bis zum Tage der Aufnahme, d. h. 22 Jahre lang, antiluetischen Kuren. Jährlich schmierte er 20—30mal 5 g graue Salbe, d. h. jährlich 33—50 g reines Hg. Daneben ließ er sich noch Salvarsan injizieren und nahm häufig Jod. Neben Stomatitiden und Enteritiden bemerkte er nun zunehmende psychische Störungen, Vergeßlichkeit, Erregbarkeit, Angstanfälle, Schlaflosigkeit, Schwindel, Ohrensausen, Mattigkeit und starke Gewichtsabnahme. Hauptsächlich beunruhigte ihn ein immer stärker werdender Intentionstremor, der vor 3 Monaten auch auf die Beine übergriff. Er kommt mit der selbst gestellten Diagnose Paralysis progressiva in die Klinik. Diese wird bei völlig negativem Ausfall der WR und des Lumbalpunktates ausgeschlossen. Diagnose: Chronische Hg-Vergiftung. Die Störungen ließen bei Enthaltung von Hg allmählich völlig nach; nur leichte Müdigkeit und Appetitslosigkeit blieb übrig. H. Colman-Berlin.

Lomholt, S.: Bismuth in Syphilis Therapy (Bismut bei der Behandlung der Syphilis). Brit. m. J., 1929, Nr. 3593, S. 887.

Dem Hg ist das Bi vorzuziehen; die intramuskuläre Injektion ist die Methode der Wahl. Wässerige Lösungen sind prompt wirksam, da sie schnell resorbiert werden, aber nicht schmerzlos; sie erfordern häufigere Wiederholungen. Ölige Lösungen verursachen nur geringe Schmerzen, haben aber den Nachteil, langsamer resorbiert zu werden. Das wasserlösliche Oxychlorid ist völlig rein und steril, und bei einer Partikelgröße von 3—5 μ fast schmerzfrei und hoch wirksam. Als Tagesdosis des metallischen Bi kann man 0,5 mg pro Kilogramm Körpergewicht annehmen. Als durchschnittlichen Behandlungsmodus gibt L. zunächst Neosalvarsan, 5—6 Injektionen zu 0,6—0,7 g und läßt 8—10 intramuskuläre Injektionen von 15—20 cg Bismut. oxychlorid folgen. Bei angemessenen Pausen und Wiederholungen der Injektionen erhält der Pat. im Laufe von 2 Jahren etwa 18 Neosalvarsan- und 60 Bismutinjektionen. Von 152 etwa in dieser Weise behandelten Pat. ergaben 143 bei Schluß der Behandlung klinisch und serologisch negativen Befund. L. legt Gewicht darauf, daß nicht nur vor dem Einspritzen, sondern auch während des Injizierens die Nadel im Muskel etwas zurückgezogen wird, um jegliche Gefäßverletzung zu vermeiden. A. Philippi-Bad Salzschlirf.

Digitized by Google

Levaditi, C., Y. Manin u. A. Howard: Circulation du bismuth dans l'organisme (Zirkulation des Wismuts im Organismus). Compt. rend. Soc. Biol., Bd. 102, Nr. 34, S. 813.

Durch seine schnelle Resorption und die Bildung von Gewebedepots bildet das fettlösliche Wismut das Bindeglied zwischen den wasserlöslichen und den unlöslichen Verbindungen. Mit der Resorption des Wismuts geht eine entsprechende Speicherung in der Niere einher, die den refraktären Zustand des Organismus gegenüber der Spirochäteninfektion bedingt. Demgegenüber ist die im Blut nachweisbare Wismutmenge ständig sehr gering. E. Levin-Berlin.

Mignot, R.: Les bismuths liposolubles (Die lipoidlöslichen Wismutpräparate). Presse méd., 1929, Nr. 95, S. 1545.

Zusammenfassende Übersicht der bisherigen Erfahrungen mit den deutschen und französischen lipoidlöslichen Wismutpräparaten. Verf. kommt zu dem Urteil, daß die Einführung der lipoidlöslichen Wismutpräparate sowohl bezüglich Wirksamkeit als auch Verträglichkeit gegen die bisherigen Wismutpräparate einen entschiedenen Fortschritt bedeutet. E. Fischer-Prag.

Krayer, O.-Berlin: Die akute Kreislaufwirkung des Neosalvarsans. I. Mitteilung: Die Analyse der Kreislaufwirkung. I. Die bisherigen experimentellen Untersuchungen über die Kreislaufwirkung des Salvarsans und des Neosalvarsans. (Pharmakol. Inst. d. Univ. Berlin.) Arch. exper. Path., Bd. 146, H. 1/2, S. 20.

Die experimentellen Untersuchungen hauptsächlich an Katzen erfolgten, da frisch bereitete Lösungen von Salvarsan keine Kreislaufwirkung haben, mit durch Oxydation veränderten Neosalvarsanlösungen. Durch derartig veränderte Lösungen wird an den Gefäßgebieten des Herzens, der Lunge, der Niere und Leber eine Erhöhung des Widerstandes verursacht, die sich mit der Zunahme der Wirksamkeit der Lösung durch die fortschreitende Oxydation in einer immer stärker werdenden Herabsetzung der Blutdurchflußmenge äußert. Nach anfänglicher geringer Steigerung des arteriellen Druckes, verursacht durch die Erhöhung des Widerstandes im Koronargefäßgebiet, womit gleichzeitig eine geringe Erhöhung des Venendruckes einhergeht, kommt es zu einer starken arteriellen Drucksenkung. Der periphere Widerstand hat an der Abnahme des arteriellen Druckes keinen Anteil, er nimmt eher zu als ab; dieselbe ist auf die Schädigung des Herzens zurückzuführen. Die stärkste Wirkung der veränderten Neosalvarsanlösung äußert sich in raschem Absinken des arteriellen Druckes und in rapidem Ansteigen des Venendruckes. Diesen akuten und starken Änderungen folgt rasch der Tod des Versuchstieres.

B. Peiser-Berlin.

Ullmann, K.-Wien: Ein weiterer Beitrag zu den Resorptionsverhältnissen der Salvarsanpräparate. Kl. W., 1929, Nr. 50, S. 2334.

In Bestätigung von Angaben Spiethoffs konnte auch röntgenologisch an Tieren nachgewiesen werden, daß Myosalvarsan bei intramuskulärer Injektion aus 10%iger Glukoselösung rascher als aus rein wässeriger Lösung resorbiert wird.

Frei-Berlin.

Nathan, E.-Nürnberg: Über experimentelle Sensibilisierungs- und Allergieerscheinungen der Haut gegenüber Neosalvarsan. IV. Mitteilung: Die Bedeutung der experimentellen Salvarsanüberempfindlichkeit für einige Probleme der Idiosynkrasie- und Allergieforschung. Kl. W., 1929, Nr. 49, S. 2278.

Nathan liefert eine Übersicht über die zahlreichen Resultate, die er mit der von Frei und R. L. Mayer zuerst beschriebenen (Arch. f. Derm., 1927, Bd. 153) intrakutanen Salvarsansensibilisierung erzielt hat. Es handelt sich nach seiner Ansicht bei den ausgelösten Erscheinungen um Antigen-Antikörperreaktionen, und zwar um solche vom Typus der kutan-vaskulären Allergie, die weitgehend mit den Erscheinungen nach experimenteller Sensibilisierung gegen artfremdes Serum übereinstimmen. Er identifiziert sie mit den im Verlaufe einer Salvarsankur auftretenden „Früherythemen" urtikarieller Natur, enthält sich dagegen bezüglich der Frage der Zugehörigkeit der Salvarsandermatitiden noch bestimmter Vorstellungen.

Frei-Berlin.

Bornemann-Charlottenburg: Sulfoxylsalvarsan. Med. Welt, 1929, Nr. 46, S. 1658.

Verf. empfiehlt das Sulfoxylsalvarsan zur Behandlung der Spätlues, namentlich der Aortenlues, aber auch in Fällen mit hartnäckiger seropositiver Reaktion. Da es in Spätfällen weniger auf eine schlagartige Wirkung ankommt, gibt Verf. nicht den Inhalt einer ganzen Ampulle in Abständen von 10 Tagen, sondern 2mal wöchentlich

Digitized by Google

1—3 ccm. In dieser Form soll das Präparat im großen und ganzen gut verträglich sein. H. Ress-Dessau.

Luttenberger, A.-Wien: Mitteilung über die Goldtherapie der Syphilis mit dem Präparat Solganal B. (Abt. d. Haut- u. Geschlechtskrkh. d. Rudolf-Spitals.) W. m. W., 1929, Nr. 51, S. 1619.

Das Mittel ist ausgezeichnet durch einen hohen therapeutischen Index. Tierversuche (Protozoeninfektionen u. a.) auch bei Kaninchensyphilis sehr günstig. 11 abgeschlossene Fälle zeigten besonders schnelle Wirkung in Fällen von Lues II, es kam regelmäßig zu einer starken Jarisch-Herxheimerschen Reaktion, die sich bei den universellen Exanthemen in einer kurzen Rötung zeigte, gefolgt von schnellem Schwinden der luischen Manifestationen, in der Regel nach 2—3 g. WR wurde schnell negativ. Trotz intramuskulärer Injektion nur wenig Schmerzen, keine krankhaften Störungen von seiten irgend welcher Organe. Universelle Erytheme traten als auffallendste Nebenerscheinung auf. Sie waren jedoch stets in kurzer Zeit zu beseitigen. Die Dauer der Kur betrug 5—6 Wochen, durch die erwähnten Erytheme mußte in den betreffenden Fällen die Kur für 6—10 Tage unterbrochen werden. K. Haack-Hamburg.

Paulian, Dem.: La pyrétothérapie dans les maladies du système nerveux (Die Fieberbehandlung bei Nervenkrankheiten). Presse méd., 1929, Nr. 85, S. 1375.

Wertung verschiedener Fieberbehandlungsmethoden bei Nervenerkrankungen auf Grund eigener Erfahrungen. Malariaerfolge: Paralyse (161 Fälle) 30,4% Remissionen, 34,1% Besserung. Taboparalyse (33 F.) 33,3% Remissionen, 30,3% Besserung. Meningo-Encephalitis syph. (65 F.) 44,6% Remissionen, 32,3% Besserung. Tabes (38 F.) 65,7% Besserung von Ataxie und lanzinierenden Schmerzen. Sehnervenatrophie (7 F.) ohne Erfolg. Bei den genannten Krankheiten wurde im Anschluß an die Fieberkur spezifisch behandelt. Kein nennenswerter Einfluß der Impfmalaria bei postenzephalitischen Parkinsonismus, Epilepsie, spastischer Paraplegie, Dementia praecox. Rekurrensbehandlung fand statt, ohne daß je ein Erfolg vorhanden war. Ebenso erfolglos war die Tuberkulinbehandlung, die nicht zuletzt wegen der Gefahr der Provokation einer Tuberkulose abgelehnt wird. Die Behandlungserfolge von Paralyse, Taboparalyse und Tabes mittels Typhusvakzine standen weit hinter den Malariafolgen zurück. Neurin verursachte bei multipler Sklerose und Polyneuritis Besserung. Durch Neuroyatren wurden bedeutende Besserungen besonders bei kindlicher Paralyse (30 Fälle) erzielt. Die Behandlung mit Phlogetan sowie mit Milch war höchstens für die Provokation der versiegenden Impfmalaria von Wert, zur alleinigen Kur reichte sie nicht aus. Für die Behandlung der Paralyse. Taboparalyse und Meningo-Encephalitis syphilitica sei die Impfmalaria die Methode der Wahl. M. Kruspe-Dresden.

Tagesgeschichtliche Nachrichten

Gewählt: Dr. Bizzozero in Turin zum korrespondierenden Mitglied der Société Française de Dermatologie et Syphiligraphie.

Prof. E. Hoffmann-Bonn ist von seiner Vortragsreise (Java, Japan, China und Moskau) zurückgekehrt und wurde zum Ehrenmitglied der japanischen dermatologischen Gesellschaft gewählt.

Prof. Eduard Arning in Hamburg feierte am 9. Juni den 75. Geburtstag und wurde durch Überreichung der Bernhard-Nocht-Medaille ausgezeichnet.

Dr. Levaditi und Dr. Sazerac in Paris erhielten den John-Scott-Preis für ihre Einführung des Wismuts in die Syphilistherapie.

Gestorben: Dr. Ludwig Weiss, Lektor für Dermatologie an der New York Post-Graduate-School. R.

Nachdruck (auch des Abschnittes „Tagesg. Nachr.") ist ohne Genehmigung des Verlegers nicht erlaubt

Verantwortlich für die Redaktion: für Originalabhandlungen und T.N.: Prof. Dr. J. H. Rille, Leipzig. Für Referatenteil und therapeutische Umfrage: Dr. Fritz Callomon, Dessau

Digitized by Google

Dermatologische Wochenschrift

Nr. 28 (Bd. 91) 12. Juli 1930

Aus der Hautklinik der II. Moskauer Universität (Direktor: Prof. Dr. A. Jordan)

Über Grippeausschläge

Von

Arthur Jordan

Im verflossenen Winter wandten sich 3 Kranke mit Hautausschlägen an die Poliklinik der II. Moskauer Universität, die anscheinend mit Grippe in Verbindung standen. Es handelte sich:

1. um ein 3jähriges Mädchen, welches am 16. XII. 1929 mit einem angeblich am 7. Tage nach Beginn der Influenza aufgetretenen Ausschlag gebracht wurde, der in Gestalt von roten Flecken und miliaren Knötchen vorzüglich die Streckseiten der oberen und unteren Extremitäten betraf. Die Temperatur war normal. Im übrigen war beim Kinde nichts zu konstatieren. Juckreiz wurde nicht bemerkt. Am 23. XII. stellte die Mutter das Kind nochmals vor. Der Ausschlag war bereits abgeblaßt, die Haut schelferte ein wenig. Die Behandlung war eine indifferente. Weiter zeigte sich das Kind nicht mehr.

2. 10jähriges Mädchen mit Purpura simpl. auf den unteren und teilweise oberen Extremitäten. Allgemeinbefinden gut. Nach Angabe der Mutter war das Kind am 19. XII. 1925 unter Temperaturerhöhung, Schnupfen und Gelenkschmerzen erkrankt, worauf sich nach 3 Tagen, bei schon normaler Temperatur, der Ausschlag eingestellt hatte. Unter Anwendung von Na. salicyl. zu 0,15, 2mal täglich schwand die Purpura bis zum 30. XII. vollkommen.

3. 25jähriger Postangestellter erkrankte am 19. I. 1930 plötzlich an Schnupfen, Kopf- und Gelenkschmerzen. Die Temperaturen wurden von ihm nicht gemessen. Er ging seiner Arbeit weiter nach. Am 22. I. trat bei ihm auf den Seitenpartien der Brust, wie auf dem Abdomen und schwächer auf den Beugeseiten der oberen und unteren Extremitäten ein masernähnlicher Ausschlag auf, der ihn zum Arzt führte. Die Schleimhäute waren, bis auf Herpes labialis, frei von Ausschlag. Allgemeinbefinden gut. Weiter stellte sich der Kranke nicht mehr vor, so daß bei dem Gratisempfang des Kranken anzunehmen sein dürfte, daß alles bald geschwunden ist.

Unter diesen 3 Fällen gab es somit im ersten einen makulo-lichenoiden Ausschlag, im zweiten eine Purpura simpl. und im dritten einen masernähnlichen Ausschlag bei Kranken im Alter von 3, 10 bzw. 25 Jahren. Es trat das Exanthem im ersten Falle am 7. Tage, im zweiten und dritten Falle am 3. Tage nach Beginn einer akuten Erkrankung auf, welche als Grippe gedeutet werden mußte. Der Ausschlag rief bei den Kranken keine subjektiven Beschwerden hervor und schwand, soweit sich verfolgen ließ, alsbald unter indifferenter Behandlung. Ungefähr zur selben Zeit suchten mich weitere 4 Fälle mit verschiedenen Dermatosen auf, wobei die intelligenten Kranken behaupteten, letztere ständen in Beziehung zur überstandenen Influenza. Es betrafen diese Fälle:

1. einen 36jährigen Mann mit Eczema scroti und Furunkulosis, welche angeblich einige Tage nach Grippe aufgetreten sei; 2. einen 48jährigen Mann mit Sycosis vulg., die sich, nach Angabe des Kranken, 10 Tage nach Influenza ausgebildet habe; 3. einen 10jährigen Knaben mit diffusem Haarausfall, entstanden

Digitized by Google

1—2 Monate nach überstandener schwerer Grippe; 4. eine 29jährige Frau mit Urtikaria, welche sich, nach Aussage der Kranken, am 3. Tage nach Grippe entwickelt hatte, aber bald wieder schwand.

Von diesen 4 Fällen ließ sich die am 3. Tage einer Grippe ausgebrochene Urtikaria ohne Schwierigkeit mit dieser in Einklang bringen, weniger leicht war das aber der Fall mit den übrigen. Immerhin verdienten sie Beachtung und veranlaßten mich, genauere Nachforschungen im Schrifttum anzustellen über Dermatosen und andere Erscheinungen bei oder nach Grippe, zumal derartige Beobachtungen anscheinend uns Dermatologen seltener als vielleicht den Kinderärzten begegnen. Obgleich schon POLOTEBNOFF von Erythemen bei Grippe spricht, bietet die weitere Literatur nicht allzuviel auf diesem Gebiete. Am genauesten hat sich mit dieser Frage JANOVSKY, auf Grund einer schweren Influenzaepidemie im Jahre 1921, beschäftigt. Leider ist seine Arbeit bloß in tschechischer Sprache erschienen und dadurch nur in Referaten zugänglich. Danach sind bei Grippe am häufigsten folgende Exanthemformen: 1. erythematöse, und zwar: a) punktförmige, b) morbillöse, c) streifenförmige, d) ausgebreitete, diffuse Erytheme, e) Erthema nodosum; 2. Urtikaria; 3. Purpura. Ferner kommt aber auch Herpes labialis oder facialis und sehr selten Herpes zoster vor. Der Verlauf der Exantheme ist nach JANOVSKY ein rascher, besonders bei den erythematösen Formen. Von späteren Mitteilungen verdienen Erwähnung die am 30. Juni 1924 in der Münchener Dermatologischen Gesellschaft durch SCHUMACHER erfolgte Demonstration einer 28jährigen Frau mit erythematös-urtikariellem Grippeexanthem auf dem Gesicht, den Extremitäten und Fußsohlen, während der Stamm fast völlig frei war. An einzelnen Herden sah man Bläschenbildung und Hämorrhagien und außerdem an den äußeren Geschlechtsorganen gangränöse Ulzerationen. Desgleichen fanden sich ganz oberflächliche kleine Geschwüre auch am harten Gaumen und auf den Tonsillen. SCHUMACHER deutete den Prozeß als Sepsis im Gefolge von Grippe. In der Aussprache sprach ZUMBUSCH zwar einige Bedenken aus, gab aber dennoch die Möglichkeit des Ursprungs in der durchgemachten Grippe zu. Immerhin ist dieser Fall nicht ganz eindeutig. Klarer ist in dieser Hinsicht der von FREUND am 10. März 1927 in der Wiener Dermatologischen Gesellschaft vorgestellte Fall von makulösem Grippeexanthem mit typischer Rötung des weichen Gaumens. Am 14. März 1928 berichtete KOCH in der Wiener Gesellschaft für Kinderheilkunde über 3 Fälle von Grippe mit einem scharlachähnlichen Exanthem, welches hauptsächlich auf dem Stamm ausgebreitet war. WALTER JOSEPH spricht von häufigem Auftreten von Erythema exsudat. multiforme und Herpes zoster im Verlauf einer Grippeepidemie und H. WILLI von einem morbiliformen oder zunächst mehr skarlatiniformen, bisweilen auch rubeoliformen und urtikariellen Exanthem, welches sich nach einem, meist akut auftretenden und nach 3 Tagen kritisch abfallenden Fieber einstellt. Hiermit dürften in der Hauptsache die Angaben über grippöse Exantheme erschöpft sein und es bleibt nur übrig der von KERL erwähnte völlige Alopezie nach Grippe wie der von MASCHKILLEISON beschriebenen Nagelveränderungen und endlich der von JEGOROFF gesehenen Zahnkrankheiten nach Grippe zu gedenken. Ob der von GEIGER am 3. Mai 1928 in der

Digitized by Google

Wiener Dermatologischen Gesellschaft besprochene Fall von hämatogen-metastatischer Knotenbildung in der Haut, kombiniert mit Ophthalmie hierher gehört, erscheint höchst fraglich, da der Staphylococcus pyogenes aureus im Eiter gefunden wurde. Von Ekzem, Furunkelbildung und Sykosis vulg. nach Grippe ist nirgends die Rede. Dagegen findet sich in neuerer Zeit in der Literatur eine ganze Reihe von Beschreibungen von Epididymitis, Orchitis, Prostatitis wie auch Gangrän des Skrotums nach Grippe, auf welche indes hier näher einzugehen sich erübrigt, da uns für diese Arbeit nur die Grippedermatosen interessieren.

Zusammenfassend läßt sich sagen, daß sowohl auf Grund der Literaturangaben wie unserer eigenen Beobachtungen etwa 2—3 Tage, aber zuweilen auch etwas später, nach Beginn der Grippe bei schon eingetretenem Temperaturabfall sich sehr verschiedene Hautausschläge einstellen können, so z. B. Herpes simpl., Urtikaria, masern- wie scharlachähnliche Exantheme, aber auch Purpura, Herpes zoster, Erythema nodosum und Erythema exsudat. multiforme, vielleicht auch Abszesse und Gangrän. Die Ausschläge sind nicht immer ganz einheitlicher Art, wie z. B. im Fall SCHUMACHER und auch in unserem ersten Falle, wo gleichzeitig Flecken und Knötchen beobachtet wurden. Desgleichen wechselt auch die Lokalisation des Ausschlages, indem der Ausschlag das eine Mal den Rumpf (unser 3. Fall), das andere Mal die Extremitäten (unser 1. Fall) bevorzugte. Die Schleimhaut der Mundhöhle kann gleichzeitig betroffen sein oder auch freibleiben. Das Alter der Kranken ist sehr verschieden, wenn auch vielleicht das kindliche Lebensalter etwas mehr zu Hautausschlägen bei Influenza neigt. Subjektive Empfindungen fehlen, das Allgemeinbefinden der Kranken ist ein gutes; Lymphdrüsenschwellungen wurden von uns nicht beobachtet. Das Auftreten von Ekzem, Furunkulose und Sykosis bei einigen meiner Kranken, angeblich nach Grippe, kann natürlich nicht direkt, höchstens indirekt in Beziehung zur Grippe gebracht werden. Alopezie und Nagelveränderungen können selbstverständlich ebenso nach schwerer und langdauernder Grippe wie nach jeder anderen, den Organismus schwächenden Krankheit auftreten. Die wahren, von uns besprochenen Grippeexantheme sind meist, abgesehen höchstens von der Purpura, von kurzer Dauer. Die Diagnose derselben ist nicht immer leicht, infolge der Ähnlichkeit mit Scharlach, Masern usw. wie Arzneiexanthemen. Das gute Allgemeinbefinden, der Zusammenhang mit Schnupfen und Gelenkschmerzen, die schnelle Besserung ohne jede Therapie werden indes alsbald auf den diagnostisch richtigen Weg führen.

Die heute allgemeine Ansicht, daß die Influenza durch verschiedenartige Bakterien, Kokken, Staphylokokken und Streptokokken hervorgerufen werden kann, erklärt möglicherweise die verschiedenartigen Ausschläge nach der Grippe. Welcher Art sie aber auch sein mögen, in der Regel geben sie eine günstige Prognose, abgesehen von den seltenen und nicht völlig klaren Fällen von Sepsis nach Influenza (SCHUMACHER, GEIGER). In der Regel bedürfen die Grippeausschläge keiner oder nur einer indifferenten Behandlung.

Zweck dieser kleinen Abhandlung war, von neuem die Aufmerksamkeit auf die Grippeexantheme zu lenken und zu einer völligen Klärung dieser Frage den Anstoß zu geben.

Digitized by Google

Literatur

FREUND, Zbl. Hautkrkh., 1927, Bd. 23, S. 625. — GEIGER, Zbl. Hautkrkh., 1928, Bd. 28, S. 520. — JANOVSKY, Ref. Dermat. Wschr., 1922, Bd. 74, S. 167. — JEGOROFF, Klin. Med. (russ.), 1929, Bd. 7, Nr. 23/24. — JOSEPH, W., Dtsch. med. Wschr., 1929, S. 657. — KERL, Zbl. Hautkrkh., 1922, Bd. 1, S. 221. — KOCH, Wien. med. Wschr., 1928, Bd. 78, Nr. 18. — MASCHKILLEISON, Demonstr., Moskau 1928, 5. April. — POLOTEBNOFF, zit. nach TACHAU in JADASSOHNs Handb. f. Hautkrkh., 1928, Bd. 6, S. 608. — SCHUMACHER, Zbl. Hautkrkh., 1924, Bd. 14, S. 33. — WILLI, Schweiz. med. Wschr., 1929, Nr. 38.

Aus der Universitätsklinik für Dermatologie und Syphilidologie in Wien
(Vorstand: Prof. Dr. L. ARZT)

Über das Verhalten der Trichophytinreaktion beim mykotischen Ekzem an Händen und Füßen

Von

Dr. J. H. BROEKEMA aus Groningen, dzt. Hospitantin der Klinik

In letzter Zeit haben die mykotischen Ekzeme an Händen und Füßen die Aufmerksamkeit der Dermatologen wieder in vermehrtem Maße in Anspruch genommen. Auch an der hiesigen Klinik konnten wie an anderen Orten speziell in den Sommermonaten viele Patienten mit dieser Dermatose beobachtet und genauer untersucht werden.

Im folgenden wollen wir uns vorwiegend mit dem immunbiologischen Verhalten dieser Fälle gegenüber der intrakutanen Einverleibung artverwandter Pilzextrakte (Trichophytin) beschäftigen.

In einer vor nicht zu langem aus der Klinik BLOCH erschienenen Arbeit von W. JADASSOHN und S. M. PECK über die „Epidermophytide der Hände" (Arch. f. Dermat., 1929, Bd. 158, S. 16) erörtern die Verfasser ihre Ansichten über diese Frage. Sie konnten bei sämtlichen 24 von ihnen tabellarisch zusammengestellten Fällen eine positive Trichophytinreaktion feststellen. Diese Beobachtung bildete die Grundlage für ihre Auffassung, daß die bei allen Patienten vorgefundenen Veränderungen an den Händen, in denen von ihnen niemals Pilze nachgewiesen werden konnten, als „Epidermophytide" zu deuten seien. Sie sind damit der Meinung, daß die pathologischen Erscheinungen daselbst von Pilzen oder deren Toxinen hervorgerufen werden, die auf hämatogenem Wege in die dagegen allergische Haut gelangen.

Unsere einschlägigen Untersuchungen betreffen ein Material von 31 Fällen mit mykotischem Ekzem an Händen und Füßen, über die speziell hinsichtlich klinischer Erscheinungen, mikroskopischem und kulturellem Pilzbefund sowie Ausfall der Trichophytinreaktion die anschließende Tabelle Auskunft erteilt.

Bei sämtlichen Patienten wurde an der Innenseite des Vorderarmes 0,1 ccm Trichophytin (Höchst) in der Verdünnung 1 : 50 intrakutan injiziert und die Reaktion nach 24 und 48 Stunden beobachtet; als Kontrolle wurde an der Innenseite des anderen Armes eine 0,25%ige Karbollösung verwendet. Als positive Lokalreaktion wurde ein nach 24 Stunden

Digitized by Google

Übersichtstabelle

über Trichophytinreaktion und Pilzbefunde bei 31 Fällen mit Eczema mycoticum an Händen und Füßen

Nr.	Name	Alter	Geschl.	Krankheitsdauer am Tage der Untersuchung	Form des Ekzems		Pilzbefund				Trichophytin-reaktion
					Hände	Füße	Hände		Füße		
							mikr.	kult.	mikr.	kult.	
1	N. M.	21	♀	3 Monate	squamös	dyshidr. pustulös	−	−	+	+	positiv
2	H. F.	38	♀	3 Monate	dyshidr.	intertrig.	−	−	+	−	negativ
3	N. L.	42	♂	mehrere Monate	dyshidr.	dyshidr.	+	−	+	−	positiv
4	W. M.	22	♀	2 Monate	dyshidr.	dyshidr. pustulös	−	−	+	−	positiv
5	G. P.	32	♀	3 Monate	dyshidr.	dyshidr. pustulös	−	−	−	+	stark pos.
6	S. M.	26	♀	4 Wochen	dyshidr.	dyshidr. pustulös	−	−	+	+	stark pos.
7	H. M.	12	♀	10 Monate	dyshidr.	dyshidr. pustulös	−	−	+	+	positiv
8	H. M.	19	♀	1 Woche	dyshidr.	dyshidr. pustulös	−	−	+	+	negativ
9	G. M.	44	♀	4 Wochen	dyshidr. pustulös	dyshidr. pustulös	−	−	+	+	positiv
10	H. P.	18	♀	2 Wochen	dyshidr.	dyshidr.	−	−	−	+	stark pos.
11	S. S.	39	♂	3 Monate	dyshidr.	dyshidr. pustulös	−	−	−	+	stark pos.
12	J. A.	12	♂	9 Monate	squamös	squamös	−	−	−	+	stark pos.
13	H. M.	21	♂	2 Monate	dyshidr.	dyshidr. pustulös	−	−	+	+	schwach pos.
14	W. J.	29	♂	10 Tage	squamös	dyshidr. pustulös	+	−	+	+	positiv
15	R. H.	11	♀	3 Wochen	squamös	intertrig.	−	−	+	+	positiv
16	B. A.	22	♀	2 Wochen	pustulo squamös	dyshidr. pustulös	−	−	+	−	negativ
17	M. T.	15	♀	3 Wochen	dyshidr.	dyshidr. pustulös	−	−	+	+	positiv
18	K. G.	44	♀	2 Wochen	dyshidr.	dyshidr. pustulös	−	−	+	+	positiv
19	L. A.	33	♀	3 Wochen	squamös	dyshidr. pustulös	−	−	+	+	positiv
20	S. J.	22	♂	3 Wochen	dyshidr. pustulös	dyshidr. pustulös	−	−	+	+	positiv
21	B. M.	17	♀	3 Wochen	dyshidr.	dyshidr. pustulös	−	−	+	+	schwach pos.
22	L. K.	51	♀	3 Wochen	squamös	squamös	−	−	+	+	stark pos.
23	H. K.	30	♀	6 Wochen	squamös	dyshidr. pustulös	−	−	+	+	schwach pos.
24	A. A.	28	♀	mehrere Monate	dyshidr. squamös	dyshidr. squamös	−	−	+	+	stark pos.
25	T. J.	35	♀	9 Monate	dyshidr. squamös	dyshidr.	−	−	+	−	stark pos.
26	S. F.	29	♂	3 Wochen	dyshidr.	dyshidr. squamös	−	−	+	+	stark pos.
27	K. G.	31	♂	2 Wochen	dyshidr.	dyshidr. pustulös	−	−	+	+	stark pos.
28	B. T.	14	♂	2 Wochen	dyshidr. squamös	dyshidr. squamös	−	−	+	+	negativ
29	D. M.	22	♀	4 Wochen	squamös	dyshidr. pustulös	−	−	+	+	positiv
30	G. M.	26	♂	2 Monate	squamös	dyshidr. pustulös	+	−	+	+	positiv
31	G. P.	60	♂	3 Wochen	dyshidr.	dyshidr. pustulös	+	−	+	−	stark pos.

Digitized by Google

vorhandenes deutliches Erythem mit mehr minder ausgesprochener zentraler Papelbildung bezeichnet, das auch noch nach 48 Stunden, manchmal noch länger, feststellbar war. Im allgemeinen wurden bei den Patienten nach der diagnostischen Trichophytininjektion zur Feststellung einer vorhandenen Allergie gegenüber Pilzelementen bzw. deren Toxinen, nur Lokalreaktionen, ganz selten Herd- und Allgemeinreaktionen wahrgenommen.

Von unseren 31 Patienten, bei denen durchweg Hände und Füße von einem mykotischen Ekzem befallen waren, zeigten 27 eine positive und 4 eine negative Trichophytinreaktion.

Wenn nun auch seinerzeit ARZT und FUHS bei der vergleichenden Untersuchung der diagnostischen Verwertbarkeit verschiedener Trichophytine das Trichophytin (Höchst) als bisweilen insofern nicht ganz verläßlich fanden, als es hin und wieder bei Patienten mit anderen Hautleiden ohne die geringsten Anhaltspunkte für vorhandene oder überstandene Trichophytie eine positive Reaktion ergab, so hat es sich doch stets zur Feststellung von stärker entzündlichen Herden von Trichophytie und Mikrosporie sowie der Allergie beim mykotischen Allgemeinexanthem (Lichen trichophyticus bzw. microsporicus Trichophytide bzw. Mikrosporide) bewährt.

Wir glauben demnach bei Fällen von mykotischen Hand- und Fußekzemen mit positivem Pilzbefund an den Füßen, und nur solche wurden ja in dieser Arbeit verwendet, als hierhergehörig anerkannt, welche mit negativem Ausfall der Trichophytinreaktion einhergehen, mit einer gewissen Wahrscheinlichkeit eine Allergie gegenüber artgleichen bzw. artverwandten Pilzelementen ausschließen zu können.

Die Tatsache, daß nicht alle unsere Fälle eine positive Trichophytinreaktion zeigten, dürfte vielleicht in gewisser Hinsicht gegen die von W. JADASSOHN jun. und PECK, MIESCHER, WILLIAMS u. a. vertretene Annahme sprechen, daß es sich bei dem in Begleitung oder im Anschluß an ein Eczema mycoticum der Füße auftretendem dyshidrotischen oder squamösen Ekzem an den Händen um ein Allgemeinexanthem von der Art eines „Epidermophytides" handeln dürfte. Denn wie schon JADASSOHN sen. bei Erörterung der Pathologie des von ihm zuerst beschriebenen Lichen trichophyticus erklärte, ist für das Zustandekommen eines Allgemeinexanthems ein allergisches Verhalten der Haut gegenüber den es hervorrufenden Pilzelementen oder deren Toxinen eine Conditio sine qua non.

Zudem wurden, wie bei anderer Gelegenheit ausführlich erörtert werden wird, bisweilen auch in den Handefloreszenzen unserer Patienten die gleichen Pilzelemente wie in den Affektionen der Füße sowohl mikroskopisch als auch vereinzelt kulturell nachgewiesen.

Als Erreger des Eczema mycoticum fand sich bei den Fällen der Klinik hauptsächlich die flaumige, von SCHRAMEK und KAUFMANN-WOLF beschriebene Form des Epidermophyton interdigitale Pristley, weniger häufig die zerebriforme und gypseumähnliche Modifikation des gleichen Pilzstammes.

Mit Rücksicht auf unsere Beobachtung einer nicht immer vorhandenen oder zumindest mit der Trichophytinreaktion nicht

Digitized by Google

immer nachweisbaren Allergie sowie auf den bisweilen ohne Schwierigkeit erbringbaren Pilzbefund in den Effloreszenzen der Hände, glauben wir, vorläufig der Auffassung, es sei die ein Eczema mycoticum der Füße begleitende Handaffektion ein durch hämatogene Aussaat von Pilzen bzw. deren Toxinen hervorgerufenes allergisches Exanthem, und zwar gegebenenfalls ein Epidermophytid, nicht beipflichten zu können. Wäre es doch auch denkbar, Fälle von Eczema mycoticum der Hände, und zwar vor allem solche mit negativer Trichophytinreaktion, also zumindest ohne klinisch nachweisbare Allergie, als oberflächliche Pilzherde durch äußere Ansiedlung des Pilzes zustande gekommen zu erklären. Es dürfte dabei die meist durch eine vermehrte Schweißsekretion aufgelockerte Haut an Fußsohlen und Handtellern, sowie an den Seitenflächen von Füßen und Händen und in den Interdigitalräumen sowie vielleicht auch ein ihnen allein zusagender Chemismus dieser Stellen einen geeigneten Nährboden für die Ansiedlung der Pilze darstellen. Ungünstigere Verhältnisse für die Entwicklung der Pilze in der Haut der Hände, wie gewisse traumatische Momente, z. B. intensive Abschilferung der Epidermis durch das Waschen (Alexander), ließen vielleicht die geringeren entzündlichen Veränderungen und den so viel seltener zu erbringenden mikroskopischen oder kulturellen Pilznachweis auf einfachere Weise erklären.

Aus der Universitätsklinik für Haut- und Geschlechtskrankheiten in Hamburg
(Direktor: Prof. Dr. P. Mulzer)

Die Verwendung pflanzensaurer Natriumsalze (Uricedin) in der Dermatologie

Von

Dr. C. F. Hahn und Dr. S. Serefis

Daß zwischen Haut und Gesamtorganismus innige Wechselbeziehungen bestehen, ist dem modernen Dermatologen wohlbekannt. Wenn auch durchaus nicht alles, was die einschlägige wissenschaftliche Forschung in dieser Hinsicht zutage gefördert hat, allgemeine Anerkennung gefunden hat, vieles noch unklar, das meiste noch im Fluß ist, so wissen wir heute doch, daß die Haut bei allen Lebens- und Krankheitsprozessen eine viel größere Rolle spielt als wir früher auch nur ahnten. Durchdrungen von dieser Erkenntnis, behandeln wir ja viele Fälle von Dermatosen nicht mehr nur rein äußerlich mit Einsalbungen oder Einpinselungen, sondern versuchen auch durch entsprechende diätetische, medikamentöse oder sonstige Maßnahmen das gestörte physiologische Gleichgewicht zwischen Haut und inneren Organen wieder herzustellen.

In einer Anzahl von Fällen kennen wir die ihnen zugrunde liegende Störung und können sie durch entsprechende Untersuchung des Blutes oder des Urins bzw. Stoffwechsels nachweisen. So finden wir z. B. bei hartnäckiger Furunkulose und Pruritus nicht selten Zucker im Urin. Wir wissen, daß Diabetiker häufig an diesen Erkrankungen der Haut

Digitized by Google

leiden, und daß diese nur heilen, wenn das Grundleiden behoben oder doch wenigstens weitgehend gebessert werden kann. Ähnlich liegen die Dinge bei den hartnäckigen Ekzemen der Nephritiker und Gichtiker. Wir wissen, daß Fettleibigkeit zu einer Reihe hartnäckiger Hautleiden Veranlassung gibt, kennen die Dermatosen der Schwangerschaft, der Pubertät und des Klimakteriums und noch eine Anzahl anderer, die nachweislich mit Störungen der inneren Sekretion und des Stoffwechsels in innigem Zusammenhang stehen. Bei einer größeren Anzahl von Hautkrankheiten ist aber die Erkennung des ihnen zugrunde liegenden Stoffwechselleidens, wenigstens zu seinem Beginn, kaum oder überhaupt nicht möglich. Die Haut als äußerst reaktionsfähiges Organ zeigt oft schon eine Störung des Stoffwechsels an zu einer Zeit, zu der sonst noch keine Schädigungen bemerkbar sind, und in der sie durch die üblichen biochemischen, endokrinologischen oder sonstigen Untersuchungen noch nicht feststellbar sind. Erst retrospektiv gelingt in solchen Fällen die Diagnose: Stoffwechseldermatose. Das heißt also, daß dieser Krankheitszustand häufig nur zu erklären ist, wenn eine Beeinflussung der Hautkrankheit erreicht wird durch eine Therapie, die auf die Behebung der vermuteten Stoffwechselanomalie gerichtet wird. Wenn das Grundleiden bereits weit genug fortgeschritten ist, dann ist die Erkennung des ätiologischen Momentes natürlich leicht; der an einer entsprechenden Hautkrankheit leidende Gichtiker, Diabetiker oder Nephritiker kommt ja leider meist erst in einem solchen Stadium in ärztliche Behandlung, oder seine bis dahin vielleicht nur wenig in Erscheinung tretende Hautkrankheit kann dann erst richtig gewürdigt werden.

Die Entstehung mancher Hautkrankheiten, insbesondere von Ekzemen, die wir als toxisch bedingt ansehen, oder die wir auf eine Diathese zurückführen, ohne hierfür sichere wissenschaftliche Unterlagen zu besitzen, läßt sich häufig nur durch eine besondere Veranlagung erklären, bei der die für den normalen Organismus noch unschädlichen Stoffwechselgifte doch schon Erkrankungen der Haut hervorzurufen vermögen. Als Analogon kann die Gicht gelten, die durch gewisse Mengen von Harnsäure hervorgerufen wird, welche den normalen Organismus nicht tangieren.

Von diesen und ähnlichen Erwägungen ausgehend, hat man ja auch immer wieder versucht, die Hautkrankheiten, insbesondere die Ekzeme, soweit man sich diese konstitutionell bedingt dachte, auch intern therapeutisch anzugehen. Die im Volke bei den „Flechten" ganz allgemein geübte „Blutreinigung" durch den Stuhlgang regelnde und harntreibende Mittel vermögen ebenso wie die beliebten Brunnentrinkkuren und andere Maßnahmen in manchen Fällen recht Ersprießliches zu leisten. Die Wirkung solchen therapeutischen Vorgehens liegt eben in der Belebung des Stoffwechsels. In letzter Zeit ist durch die Erfolge, die GERSON, SAUERBRUCH und HERRMANNSDORFER durch ihre salzfreie und vitaminreiche Diätbehandlung insbesondere beim Lupus der Haut erzielten, das Interesse erneut auf die Diätbehandlung der Hautkrankheiten und die ihnen möglicherweise zugrunde liegende Störung des Stoffwechsels gelenkt worden. Tatsächlich lassen sich auch andere Dermatosen, wie z. B. manche Ekzeme, die Psoriasis u. a. oft weitgehend durch eine derartige salzfreie oder doch wenigstens salzarme Diät beeinflussen. Hierher ge-

Digitized by Google

hören die angeblich erfolgreichen Versuche, die Urtikaria mit Natriumkarbonat per os und intravenös zu behandeln, in der Annahme, daß dieses unangenehme und oft langwierige Leiden auf einer Azidose beruhe (Schweiz. med. Wschr., 1918, 43).

Pauly und Richter sahen von einer den Stoffwechsel beeinflussenden hormonalen Therapie bei der Psoriasis gute Erfolge (Dtsch. med. Wschr., 1929, 28 und Med. Welt, 1929, 81), obschon sich gerade bei der Psoriasis solche Störungen im Stoffwechsel nur selten mit Sicherheit nachweisen lassen.

Mit dem Problem des Mineralstoffwechsels bei Hautkrankheiten und seiner Beeinflussung durch diätetische und medikamentöse innere Maßnahmen schon seit langem in unserer Klinik beschäftigt, haben wir auch das Uricedin der Chem. Fabrik I. E. Stroschein, Berlin, in das Gebiet unserer Untersuchungen einbezogen. Dieses Präparat, von dem wir wußten, daß es bei Stoffwechselstörungen mit Erfolg verwandt wird (Hönig und Wada, Z. exper. Med., 1926, 479, Taslakowa, Biochem. Z., 1926, u. a.), und auch von Dermatologen, so insbesondere von Arning, bei vielen Hautkrankheiten regelmäßig verordnet wird, hat nach der Literatur eine obstipationsbeseitigende und alkalisierende Wirkung, und ist befähigt, den Stoffwechsel in erhöhtem Maße zu regulieren.

Wir wendeten das Uricedin in der üblichen Dosierung (2—3mal täglich einen Teelöffel in einem Glase Wasser) ohne und neben der lokalen Behandlung bei einer größeren Zahl verschiedenartiger Dermatosen an und fanden ganz allgemein, daß das Präparat von allen Patienten gern genommen wurde. Insbesondere machte sich seine stuhlregelnde Wirkung angenehm bemerkbar; Kopfschmerzen und schlechte Stimmung wichen schnell, und die Kranken fühlten sich zusehends frischer und wohler. Mit größeren Dosen, die aber leider oft drastisch wirkten, gelang es auch meistens, eine Alkalisierung des Harns herbeizuführen, die sich dann gewöhnlich mit normalen Gaben erhalten ließ. Wie weit dieser Effekt eine Erhöhung der Blutalkalireserve und eine Umstimmung nach der alkalischen Seite herbeizuführen vermag, haben wir nicht untersucht. Ebensowenig lag uns daran, die nach der Uricedinmedikation eintretenden Änderungen der Oxydationsverhältnisse im Körper zu studieren. Es kam uns bei unseren Untersuchungen hauptsächlich auf das Verhalten des klinischen Bildes an, und deshalb haben wir zunächst eine Anzahl von Hautkranken, die uns zu diesen Versuchen geeignet schienen, ohne jegliche lokale Therapie lediglich mit Uricedin behandelt. In der oben angegebenen Weise gaben wir ihnen die übliche Dosis 2—3 Wochen lang. Wir sahen in dieser Zeit keinen wesentlichen Erfolg, außer bei Akne und einigen Ekzemen, die allein bei dieser Medikation tatsächlich eine auffallende Heilungstendenz zeigten (s. unten). Ob durch eine längere Darreichung, wie sie Arning verordnet, eine Änderung im Stoffwechsel, die oft — wie wir das von diätetischen Maßnahmen her wissen — langsam vor sich geht, und damit eine Beeinflussung herbeizuführen ist, wissen wir nicht. Sie liegt durchaus im Bereich der Möglichkeit, doch hatten wir keine Gelegenheit zu so langer Beobachtung. Wir kombinierten dann die Uricedindarreichung in der oben erwähnten Dosierung — eine vielfach versuchte Erhöhung derselben mußten wir aus den angeführten Gründen bald

Digitized by Google

wieder aufgeben — mit der bei den verschiedenen Dermatosen üblichen Lokalbehandlung. Hierbei konnten wir naturgemäß das Uricedin länger — mehrere Wochen bis Monate — verabfolgen.

Im einzelnen machten wir folgende Beobachtungen: Die Urtikaria, und zwar sowohl ganz akute wie ausgesprochen chronische Fälle, wurde durch Uricedindarreichung verschlimmert, indem sich schon bald nach Beginn derselben die Quaddelbildung vermehrte und verstärkte. Nach Aussetzen des Uricedins trat dann fast sofortiger und deutlicher Rückgang dieser Erscheinungen auf. Unbeeinflußt blieben Psoriasis, oberflächliche und tiefe Trichophytie, Seborrhoe des Kopfes und des übrigen Körpers sowie oberflächliche und tiefe Pyodermien, darunter ein Fall von allgemeiner Furunkulose. Da bei diesen von uns behandelten Fällen ein auf Stoffwechselanomalie beruhendes Leiden nicht feststellbar war, läßt sich natürlich nicht sagen, ob Uricedin dort, wo die Noxe im Stoffwechsel liegt, eine Beeinflussung ermöglicht. Bei einer Anzahl von akuten und subakuten Ekzemen dagegen trat deutlich eine weitgehende Heilungstendenz schon bald nach dem Einsetzen der reinen oder kombinierten Uricedinbehandlung ein insofern, als das Jucken, Nässen und das Aufschießen neuer Bläschen nachließ, und eine ganz indifferente Behandlung dann schnell zur Heilung führte. Allerdings beobachten wir Ähnliches auch sonst gar nicht so selten bei derartigen Fällen, wenn sie in stationäre Behandlung kommen und alle äußeren Reize ferngehalten werden. Andere Ekzeme, und zwar in erster Linie echte, chronische Ekzeme, bei denen teilweise „Stoffwechselstörungen" vermutet wurden, zeigten unter Uricedingabe keine so deutliche Beeinflussung, daß wir aus ihnen irgend welche Schlüsse ziehen möchten. Sehr schöne Erfolge sahen wir dagegen in allen Fällen von leichter und schwerer Akne, teilweise auch des Rückens, in denen wir unsere hier übliche Behandlungsmethode mit ständigen Uricedingaben kombinierten. Auch ohne jede Lokalbehandlung sahen wir in einigen Fällen unter reiner Uricedindarreichung innerhalb von etwa 4 Wochen einen ausgesprochen günstigen Verlauf. Diese unsere Beobachtungen decken sich im allgemeinen mit denen von HEINE (Dtsch. med. Wschr., 1927, 40), der ebenfalls bei Acne vulgaris schon nach kurzer Darreichung von Uricedin Heilung erzielt hat. Inwieweit hierbei der bei dieser Medikation mitverabreichte Schwefelgehalt des Uricedins eine Rolle spielt, muß allerdings dahingestellt bleiben. Bekanntlich soll man gerade bei der Akne durch minimale Dosen von Schwefel gute therapeutische Resultate erhalten. Auch wir haben in einigen Fällen von Acne vulgaris kleinste Dosen von Sulfur praecipitat. intern verabreicht und damit innerhalb von 3—4 Wochen gute Wirkung gesehen. Diese blieben aber doch deutlich hinter denen der sonst bei uns üblichen Aknetherapie und insbesondere hinter der mit Uricedin kombinierten zurück.

Gleichzeitig wurden eine Anzahl von Zystitiden verschiedener Ätiologie behandelt, bei denen wir Wert darauf legten, den sauren Urin zeitweise zu alkalisieren. Nicht immer konnten wir die von LASCH (Z. Urol., 1927, Bd. 21) erreichte Alkalisierung des Urins durch zweistündliche Uricedingabe (also 5mal täglich einen Teelöffel) bestätigt finden, häufig mußten wir die Dosierung 3mal täglich einen Eßlöffel steigern, ja zweistündlich diese Gabe fortsetzen. Dann aber gelang es, den alkalischen

Digitized by Google

Urin unter etwas geringeren Gaben, etwa 5mal einen Teelöffel, alkalisch zu erhalten.

Abschließende Untersuchungen über die entgiftende Eigenschaft des Uricedins auf die in der Luestherapie verwandten Schwermetalle können wir leider hier noch nicht anführen. Der Gehalt an So_4-Ionen im Uricedin soll die Metallsalze im Blute und Gewebe zu Metallschwefelverbindungen binden und dadurch die Giftigkeit der Metallsalze beseitigen. Dahingestellt bleibt zunächst, wie weit dieser Vorgang nicht auch auf die spezifische, therapeutische Wirkung dieser Medikamente einen ungünstigen Einfluß nimmt.

Interessante Beobachtungen in dieser Richtung konnten wir jedoch bei Wismutschädigungen verzeichnen. Einige Patienten, die wegen Lues mit Wismut behandelt wurden, bekamen während der Kur Bi-Stomatitis, Schwellung des Zahnfleisches und leichte Ulzerationen an den Rändern der Gingiva sowie gelegentlich Lockerung der Zähne. Neben Pinselungen des Zahnfleisches mit 5%iger Chromsäure und Mundspülungen mit H_2O_2 wurde auch Uricedin, 3mal täglich einen Teelöffel, verordnet. Es trat sofort vermehrter Stuhlgang bis zu starken Durchfällen auf. Der Urin blieb sauer. Nunmehr wurde die Einzeldosis der Bi-Applikation verdoppelt, die Patienten erhielten 2mal wöchentlich 2 ccm Bismogenol, auch wurde die Gesamtzahl der Injektionen erhöht. Unter dieser weiteren Bi-Behandlung bei gleichzeitiger Uricedinzugabe verschlimmerten sich die Veränderungen am Zahnfleisch nicht, wir beobachteten sogar einige Male einen geringen Rückgang der Erscheinungen. Nierenschädigungen traten auch späterhin nicht auf, der Urin blieb ohne krankhaften Befund, und auch im Sediment sahen wir keine pathologischen Substanzen. Mit Beendigung der antiluetischen Kur wurde das Uricedin in gleicher Menge weitergegeben. Die bestehende Wismutschädigung bildete sich nunmehr in etwa $2^1/_2$ Wochen zurück, es bestand lediglich noch einige Zeit eine leichte Schwellung des Zahnfleisches.

Hier dürfte vor allem bemerkenswert sein, daß trotz weiterer Applikation des Wismuts bei Uricedingabe eine Verschlimmerung der Bi-Schädigung an den Schleimhäuten sowie eine Schädigung anderer Körperorgane, auch in der Folgezeit, nicht beobachtet wurde. Wie weit jedoch das Uricedin klinisch sichtbar die Heilung einer durch Metalle gesetzten Schädigung herbeiführt bzw. wie weit Uricedin in der Lage ist, eine Wismutvergiftung zu verhindern, können wir mit Sicherheit nicht angeben.

Nicht so günstige Beeinflussungen durch Uricedingaben konnten wir bei solchen Kranken beobachten, die wegen Salvarsandermatitiden in unserer Klinik zur Aufnahme kamen. Zur Beobachtung kamen hier 2 Patienten, bei denen sich nicht ersehen ließ, wie weit eine Beschleunigung des Heilungsverlaufes der Salvarsandermatitiden auf Grund der Uricedingaben zu erzielen war. Im Vergleich zu anderen ähnlich schweren Salvarsanschädigungen, die ohne Uricedin, auch ohne Natriumthiosulfat, behandelt wurden, glauben wir, sagen zu können, daß die Salvarsandermatitiden durch Uricedingaben in ihrem Ablauf wohl kaum beschleunigt oder günstig beeinflußt wurden.

Zusammenfassend kommen wir zu dem Ergebnis, daß sich das Uricedin in der Dermatologie bei Erkrankungen, denen schlechter Stoff-

Digitized by Google

wechsel und Obstipation zugrunde liegt, allgemein günstig auswirkt. Wenn hierdurch auch bei einzelnen Dermatosen die Veränderungen an der Haut nicht direkt zu beeinflussen sind, so dürften doch die bisherigen Beobachtungen nahelegen, das Präparat als unterstützendes Mittel heranzuziehen. Man darf von ihm gleiche Wirkungen erwarten, wie sie etwa durch Brunnenkuren auslösbar sind. Da das einer Hautkrankheit zugrunde liegende oder synchron verlaufende Stoffwechselleiden meistens nicht oder recht schwer auf Grund unserer bisherigen ungenügenden Kenntnisse der Stoffwechselpathologie erkennbar ist, dürfte eine Zusatzbehandlung mit Uricedin oder ähnlichen Mitteln schon wegen der angegebenen allgemeinen angenehmen Wirkung zu empfehlen sein, um so mehr, als eine nachteilige Wirkung niemals beobachtet wurde. Nur bei der Urtikaria, bei der wir keine günstige Beeinflussung, vielmehr Vermehrung der Schübe wahrnehmen, dürfte das Präparat kontraindiziert sein, wogegen bei der Acne vulgaris auch ohne äußere Behandlung eine Rückbildung der Erscheinungen zu beobachten war.

Beeinflussung von Salvarsandermatitiden wurde nicht erreicht. Dagegen blieben Wismutstomatitiden trotz weiterer und verstärkter Wismutbehandlung bei gleichzeitiger Uricedingabe stationär und besserten sich teilweise sogar, um nach Aussetzen der Wismutbehandlung recht schnell zurückzugehen. Hieraus scheint sich zu ergeben, daß es durch Uricedinmedikation möglich ist, eine antiluetische Kur trotz Auftreten der Wismutstomatitis fortzusetzen.

Erblichkeit bei Hautkrankheiten

II. Keratosis palmo-plantaris diffusa hereditaria [1])

Von

Priv.-Doz. Dr. Hugo Hecht in Prag

Mit 4 Abbildungen im Text

Es hat lange gedauert, bevor das Krankheitsbild der Keratosen von Hand- und Fußflächen in ein einheitliches System gebracht wurde. In der älteren Literatur gibt es eine Menge von Bezeichnungen dafür, die oft unter verschiedenen Namen gleiche oder sehr ähnliche Bilder umfassen. Erst in jüngster Zeit wurde hauptsächlich durch die Arbeiten von H. Fuhs und H. W. Siemens System in diese Frage gebracht und auch die Namengebung vereinheitlicht. Um diese wünschenswerte Vereinigung aufrecht zu erhalten, nehme auch ich für die zu beschreibende Dermatose den Namen „Keratosis palmo-plantaris diffusa". Auf die Literatur wird hier nicht näher eingegangen. Interessenten werden auf die Arbeiten der oben genannten Autoren verwiesen.

Es handelt sich bei der von mir hier veröffentlichten Erkrankung einer großen jüdischen Familie um eine erbliche Dermatose, die den Prager Dermatologen wohl bekannt ist. Die Familie stammt aus einem Vorort

---

[1]) Auszugsweise vorgetragen beim XVI. Kongreß der Deutschen Dermatologischen Gesellschaft in Königsberg, August 1929.

Digitized by Google

von Prag, wo sie sich mit Sicherheit bis zur Mitte des 18. Jahrhunderts verfolgen läßt. Die Herkunft ist unbekannt, es dürfte sich aber vielleicht um eine auf dem Umwege über Frankreich eingewanderte spanische Familie handeln. In der Familie zeigt sich mit großer Häufigkeit eine Verhornungsanomalie der Handflächen und Fußsohlen, die man als Keratosis palmo-plantaris diffusa bezeichnen kann. Bei den vollentwickelten Fällen sieht man die Haut der Handflächen und Fußsohlen in ihrer Gänze verdickt, gelblich verfärbt, ständig leicht schuppend, das Hautrelief vergröbert. Am Rande gegen die Streckseiten zu ist meistens der auch von anderen Autoren beschriebene blaurote Saum besonders nach Reizung deutlich sichtbar. An den Fingerkuppen kommt es zu starker Auflagerung der Hornmassen, so daß sie mit der Nagelschere von Zeit zu Zeit abgetragen werden müssen, weil sie sonst lästig werden. Bei starker Verhornung treten selbstverständlich Risse ein, die neben ihrer Schmerzhaftigkeit auch noch durch gelegentlich auftretende Infektionen unangenehm auffallen.

Bei einem Zusammentreffen mehrerer Dispositionen ergeben sich dann gewisse Kombinationsformen. So z. B. passen sich die Effloreszenzen der Syphilis bei Individuen mit Keratosis palmo-plantaris diffusa ersterer an. Man hat dann die typische Form der bekannten Psoriasis palmaris, deren Hartnäckigkeit gegenüber der antisyphilitischen Behandlung lange unerklärlich scheint, wenn man von der Keratose nichts weiß. Ebenso treten die typischen Arbeitsschwielen bei diesen Individuen viel früher und in viel stärkerer Form auf als sonst, was auch erst nach Bekanntwerden der keratotischen Disposition zu erklären ist. Es ist dann auch selbstverständlich, warum bei keratotischen Individuen Krankheiten wie Gonorrhoe leichter zu den keratotischen Komplikationen führen als bei den anderen Kranken. Ja es kann hier gesagt werden, daß die keratotische Form der Gonorrhoe nur bei Individuen mit besonderer Disposition vorkommt. Infolgedessen ist der Standpunkt zu verlassen, der früher häufig vertreten wurde, als ob es neben den angeborenen Keratoseerkrankungen auch noch erworbene gäbe. Die sogenannten erworbenen bedeuten nur den späten Ausbruch einer bei der Geburt vorhandenen keratotischen Disposition. Wenn die Krankheitserscheinungen erst viel später auftreten, dann nur deshalb, weil entweder die Disposition abgeschwächt ist oder die auslösende Ursache spät zur Einwirkung kam. Man kann sich vorstellen, daß die Disposition zeitlebens latent bleibt, wenn sie entweder, wie oben erwähnt, abgeschwächt ist, oder aber neben der Keratosedisposition im betreffenden Individuum auch noch eine zweite dieser entgegenwirkende (z. B. bullöse) Disposition vorhanden ist.

In schweren Fällen beginnt die Erkrankung schon in frühester Jugend, in den leichteren erst Mitte der 30. Jahre (Abb. 1). Wenn bis zum 40. Lebensjahr keine Veränderung aufgetreten ist, kann man mit Sicherheit sagen, daß sich die Keratose nicht mehr zeigen wird. Als Begleiterscheinung ist schon von frühester Jugend an oft ein dyshidrotisches Ekzem der Füße zu beobachten, welches mit Bildung oft großer, subkornealer Blasen verbunden ist; vorher tritt stets ein äußerst heftiger Juckreiz auf. Dieses dyshidrotische Ekzem ist auch oft bei Mitgliedern

Digitized by Google

dieser Familie zu beobachten, ohne daß es nachher zur Ausbildung der Keratose kommt.

Dagegen bin ich durch eigene Beobachtung in der Lage ein Frühsymptom anzuführen, das bisher überhaupt nicht beschrieben wurde. Bei Kindern aus dieser Familie, die die Anlage zu dieser Keratose haben, kann man eine gewisse Auflockerung der Haut an Handflächen und Fußsohlen beobachten, noch ehe das erste Anzeichen der Keratose sich zeigt. Man sieht nämlich nach längerem Aufenthalte im Wasser Handflächen und Fußsohlen „schneeweiß" werden. Autor dieses Aufsatzes hatte schon seit frühester Jugend dieses Symptom, obwohl die ersten Anzeichen der Keratose bei ihm an der rechten Hand erst mit 34 Jahren auftraten,

Abb. 1. Hand bei einem leichteren Fall (46jähr. Mann)

Abb. 2. Bogenförmige Abgrenzung in der Mitte der Handfläche (14jähr. Knabe)

die linke Hand wurde 3 Jahre später als die rechte Hand ergriffen. Bei 2 Knaben der engeren Familie ist dieses Symptom des Weißwerdens nach längerem Aufenthalte im Wasser schon seit dem 5. Lebensjahre zu beobachten gewesen.

Als Ursache für dieses Symptom ist ein frühes Auftreten der Parakeratose anzusehen. Die Keratose palmo-plantaris diffusa entsteht durch Zusammenwirken von Hyperkeratose und Parakeratose. Aus den oben erwähnten Beobachtungen geht hervor, daß die Parakeratose bedeutend früher auftrat als die Hyperkeratosebildung, ja sie kann jahrzehntelang bestehen, bevor es zur Hyperkeratose und damit zur klinisch vollkommenen Ausbildung der Erkrankung kommt. Aus der Tatsache, daß bei den Spätfällen die Erkrankung an der rechten Hand beginnt, ist ersichtlich, daß die auslösende Ursache in äußeren Reizen liegt, denen im allgemeinen die rechte Hand mehr ausgesetzt ist als die linke. Auch hierfür kann

Digitized by Google

ich den Beweis erbringen durch folgende Beobachtung: Ein Knabe, bei dem die oben erwähnte Auflockerung schon zu beobachten war, bekam im Alter von 10 Jahren einen einfachen Ring, den er ständig trug, aber beim Waschen ablegte. Nach ungefähr einem halben Jahr zeigte sich an der Phalange des Ringfingers, dort wo der untere Rand des Ringes an der Innenfläche aufdrückt, eine leichte Rötung, die bald in eine leichte chronische Schuppung überging, deren Grund eine mäßige Verhornung bildete. Von da aus schob sich im Laufe der nächsten Jahre die Verhornung mit einem Wall gegen die Mitte der Handfläche zu, so daß sie mit dem 14. Lebensjahre die Hälfte der Handfläche halbkreisförmig einnahm (Abb. 2). Besonders gut ist dies zu sehen, wenn vorher die Hand längere Zeit in warmem Wasser liegt.

Die Vererbung ist fast immer rezessiv, selten dominant. Die Häufigkeit kann durch Inzucht oder Einheirat in Familien mit psoriatischer Disposition gesteigert werden, wie nachfolgendes Beispiel zeigt. Ein Mann dieser Familie heiratete die Tochter eines Psoriatikers. Dieser Ehe entstammten 3 Kinder, von denen das älteste samt Nachkommen vollständig von der Keratose verschont blieb. Die zwei anderen Kinder litten selbst an dieser Keratose und in hohem Maße die Kinder aus diesen Familien. Der Ehe der zweitgeborenen Tochter entstammten 5 Kinder, von denen bloß das älteste, das dem blutfremden Vater äußerst

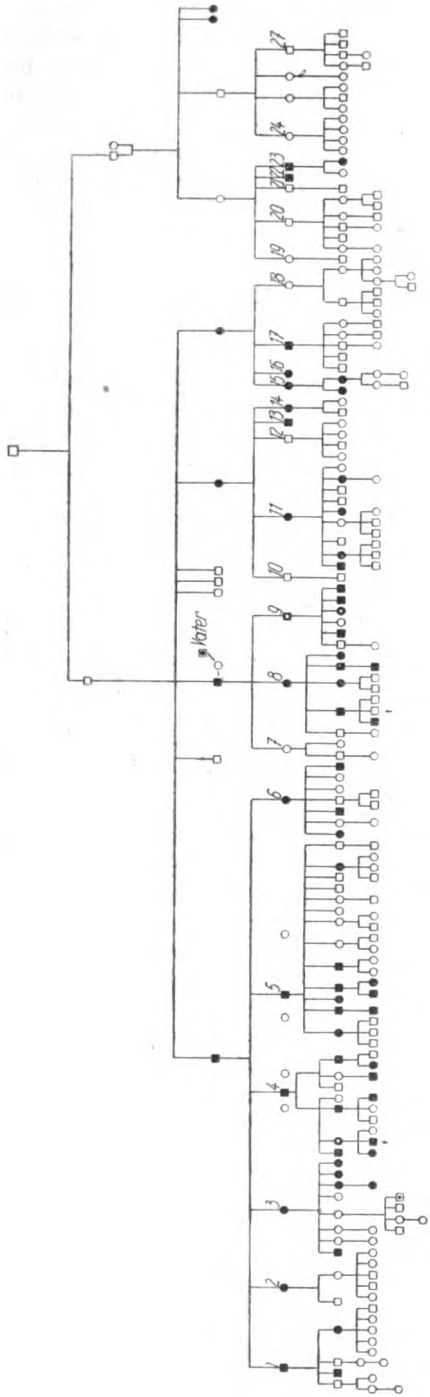

Abb. 3. Keratosis palmo-plantaris diffusa

■ ● = Von Keratosis p. pl. befallen. ■ = Von Psoriasis befallen. ■ ● = Von Keratosis p. pl. befallen. □ ○ = Gesund oder unbekannt

Digitized by Google

ähnlich sieht, frei geblieben ist von der Keratose. Auch dessen 10jähr. Kind hat bis jetzt keinerlei Erscheinungen. Die 4 anderen Kinder, 2 Männer und 2 Frauen, haben diese Keratose in ausgesprochenem Maß, die 2 Frauen schon seit der Jugend, die beiden Männer bekamen die Erkrankung erst später. Von 3 männlichen Nachkommen der beiden Söhne haben 2 die Keratose, während der eine bis jetzt frei gebliebene erst 9 Jahre alt und zu jung ist, um etwas definitiv zu sagen. Die eine der Frauen hat 2 Söhne im Alter von 9 und 13 Jahren, die noch keinerlei Symptome zeigen.

Das jüngste Kind — ein Sohn — des oben erwähnten Mannes, der die Tochter eines Psoriatikers heiratete, hatte die Keratose schon seit seiner Jugend, bekam aber im 17. Lebensjahre Psoriasis, die bald universell wurde und ihn sein ganzes Leben bis zu seinem — im Alter von 63 Jahren erfolgten — Tode nicht mehr verließ. Er heiratete eine Frau aus italienisch-ungarisch-jüdischer Mischung. Von 6 Kindern dieser Familie haben ein Sohn und eine Tochter, die der Mutter sehr ähnlich sehen, keine Zeichen der Keratose. Die 4 anderen Kinder haben eine ausgesprochene Keratose, am schwersten eine Tochter, die außerdem auch

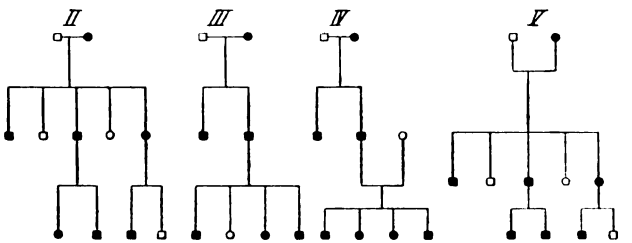

Abb. 4. Keratosis palmo-plantaris diffusa

noch Symptome leichter Psoriasis zeigt. Die Keratose palmo-plantaris diffusa ist aber bei ihr so intensiv ausgesprochen, daß sie infolge von Einrissen und Schmerzen sehr lästig fällt.

Hier sehen wir dominante Vererbung infolge Verstärkung der Disposition durch die hinzugekommene Psoriasisdisposition der Großmutter, die aber selbst von Psoriasis frei blieb.

Wenn man den beigefügten Stammbaum betrachtet, so sieht man, daß in gewissen Zweigen die Disposition erloschen ist oder zu mindestens latent bleibt, in anderen aber ist ein unvermindertes Fortdauern der Keratosedisposition zu beobachten. Die Psoriasisdisposition ist außer in dem vorhin beschriebenen Zweige der Familie auch noch in einem anderen zu beobachten, ohne daß es möglich wäre zu erklären, woher die Psoriasisdisposition kommt. Da es sich um Abkömmlinge des ältesten Bruders des oben beschriebenen Mannes handelt, der eine Frau mit sichergestellter Psoriasisdisposition heiratete, kann nur angenommen werden, daß auch in letzterer Familie irgendwie eine Psoriasisdisposition dazugekommen ist. Da in der zahlreichen Familie der anderen Kinder des Stammvaters trotz Nachfrage von einer Psoriasis nichts bekanntgegeben wurde, so ist höchstwahrscheinlich eine Psoriasisdisposition in der Familie P. direkt nicht vorhanden.

Digitized by Google

Das Erlöschen der Disposition ist darauf zurückzuführen, daß Verbindungen mit Abkömmlingen von Familien geschlossen wurden, in denen keinerlei keratotische Disposition vorhanden ist. Diese Beobachtung ist sehr wichtig, weil sie den einzig möglichen Weg zur definitiven Heilung zeigt, denn das muß hier betont werden: eine Heilung der Keratose palmoplantaris diffusa hereditaria ist bis jetzt nicht bekannt geworden. Das gibt Gelegenheit einiges über die Behandlung zu sagen. Die Behandlung ist bisher symptomatisch gewesen. Es wurden neben Röntgenbestrahlungen auch alle möglichen Mittel versucht, nicht nur von mir, sondern auch von vielen anderen Dermatologen. Am besten bewährt hat sich bei schweren Fällen lange Anwendung nachfolgender Kombination:

Acid. salicyl.	5,0
Anthrasol.	2,5
Sulfur. praecip.	3,0
Paraffin. liquid.	2,0
Lanolin. anhydr.	20,0
Vaselin. alb. ad	50,0

Von verschiedener Seite wurden Beobachtungen gemacht, die Störungen der inneren Sekretion wahrscheinlich machen (Gummins, Suteljew, Brycev, Giese, Miezecki, Naegeli). Inwieweit diese Hypothese den Tatsachen entspricht, läßt sich beim derzeitigen Stand unserer Wissenschaft noch nicht entscheiden. Solange wir noch über keine sichere und einfache Methode verfügen, die innere Sekretion zu prüfen und etwaige Mängel festzustellen, insolange ist man hier auf bloßes Probieren angewiesen. Jedenfalls empfiehlt es sich bei der Erhebung der Anamnese entsprechenden Zusammenhängen nachzugehen und durch probeweise Verabreichung von verschiedenen Präparaten einen Versuch zu machen. Die Beeinflussung der Hautdisposition ist jedenfalls sehr schwierig und stellt den Arzt vor eine derzeit noch unlösbar Aufgabe.

Anhang: Gleichzeitig werden die Stammbäume vier anderer Familien veröffentlicht.

Aus der I. Dermatologischen Abteilung des „v. nb. Horthy-Miklós-Spitals" der Ungarischen Staatsbahnen in Budapest (Vorstand: Dr. J. Sellei)

Beiträge zu dem nach Salvarsaninjektionen entstandenen angioneurotischen Symptomenkomplex

Von

Dr. Josef Sellei und Dr. Koloman Pogány

Nach intravenösen Salvarsaninjektionen kann man bei disponierten Individuen während oder kurze Zeit nach der Injektion auftretende, auf Angioneurose deutende Symptome beobachten. Man hat diese Symptome schon öfters beschrieben und eingeteilt. Am häufigsten hält man sich an die Einteilung von Milian, der drei Gruppen unterscheidet. Nach ihm gehören in die erste Gruppe jene Symptome, die mit Übelkeit, Diarrhoe verlaufen, in die zweite gehört die vorübergehende Ohnmacht ohne Kongestion, in die dritte ist der schwere Schock (Crise blanche) zu zählen. Jordan, der sich neuestens mit dieser Frage beschäftigt, akzeptiert zwar die Milian'sche Einteilung, empfiehlt jedoch

Digitized by Google

der Einfachheit halber zwei Gruppen: den nicht kongestiven und den rasch verschwindenden, mit kongestiven Erscheinungen verlaufenden Symptomenkomplex.

Mit anderen Autoren sind auch wir der Meinung, daß man eigentlich drei Formen unterscheiden muß, weshalb wir die Symptome folgendermaßen einteilen:

Erste Gruppe: Vorübergehendes Unwohlsein, Brechreiz, Erbrechen.

Zweite Gruppe: Starkes Erröten besonders an Gesicht und Hals, Herzklopfen, Kribbeln in den Fingern, auf der Zunge; erhöhter Puls, Sinken des Blutdrucks. Diesen Komplex möchten wir „Angioneurosis cyanotica" nennen.

Dritte Gruppe: In geradem Gegensatz zur zweiten Gruppe sind hier vor allem ein auffallendes Erblassen der Gesichtshaut, dann der Extremitäten und Nägel und sehr heftige Unterleibsschmerzen das Charakteristische. Diesen Symptomenkomplex benennen wir „Angioneurosis dolorosa".

Die in die erste Gruppe gehörenden Symptome, wie Brechreiz, evtl. Erbrechen und das damit zusammenhängende Unwohlsein kommen meist bei Personen vor, die nach der Injektion über zu starken Äthergeruch klagten. Da Brechreiz und Unwohlsein nach dem Schwinden des Geruchs aufhören, so ist dieser Komplex eigentlich dem dem Mittel anhaftenden Äthergeruch und davon ausgelösten Reflex zuzuschreiben, ohne daß dies mit dem angioneurotischen Symptomenkomplex zusammenhängen würde.

Der zweite Komplex, den Klinikern gleichfalls gut bekannt, der mit starkem Erröten des Gesichts und mit Herzklopfen einhergeht und bei welchem die Gesichtsröte später in Zyanose übergeht, kann auch noch schwerere Symptome aufweisen, so Atemnot, Erstickungsanfälle. Gesicht und Augenlider können ödematös werden. Einer von uns (S.) konnte bei einem jungen Manne das Auftreten eines das Leben bedrohenden Ödems der Zunge beobachten. Dieses aus rein angioneurotischen Symptomen bestehende Krankheitsbild schwindet jedoch gewöhnlich bald und kann im Entwicklungsstadium mit Adrenalin kupiert werden. Hat sich der Prozeß schon entwickelt, so beschleunigt Adrenalin die Rückbildung der Erscheinungen.

Ganz verschieden von den beiden ist die dritte Form. Der Kranke verspürt unmittelbar nach der Injektion großen Schmerz im Unterleib, besonders im lumbalen Teil des Rückgrats und in den Nieren. Der Schmerz ist ein so großer, daß der Kranke weder gehen noch sitzen oder liegen kann. Mit dem Schmerz zugleich erblaßt das Gesicht, die ganze Haut wird auffallend fahl. Waren im früheren Bild die objektiven Symptome Gesichtsröte und Zyanose hervorzuheben und sind die subjektiven Erscheinungen nur ganz gering, so sind beim letzteren die Schmerzen dominierend. Die Symptome der ersten und zweiten Gruppe wurden schon oft erörtert. Uns interessieren jetzt die zur dritten Gruppe gehörenden Erscheinungen.

In der I. Hautabteilung (Dr. Sellei) des Spitals der Ungar. Staatseisenbahnbediensteten hatten wir in den Jahren 1928 und 1929 715 Luetiker in Behandlung, davon waren 73 Tabetiker. Den Symptomenkomplex der Angioneurosis dolorosa zeigten 8 Kranke.

1. Dr. L. V., 46 Jahre. Tabes dorsalis, Crises gastriques; WR anfangs +, später ständig negativ. Starke Hyperazidität; Verdacht auf Ulcus duodeni. 2. Aortaton akzentuiert. Die ersten drei kombinierten Kuren mit Bismut und Neosalvarsan gut vertragen; bekommt bei der dritten Neosalvarsaninjektion (0,45 g intravenös) der 4. Kur den beschriebenen Anfall mit außerordentlichen Schmerzen in der Nieren- und Magengegend. 2 Wochen später wurde eine weitere intravenöse Neosalvarsaninjektion versucht, 0,15 g in Kalzium gelöst, worauf der gleiche Anfall auftrat.

2. J. M., 51 Jahre alt. Tabes dorsalis. Schmierkur vor 30 Jahren. Steht seit 2 Jahren bei uns in Behandlung. WR —. Vor 2 Jahren öfters Schwindelanfälle. Etwas dilatierte Aorta, 2. Aortenton akzentuiert. Macht jetzt eine 5. kombinierte Kur. 5 Minuten nach der 6. intravenösen Neosalvarsaninjektion (0,45 g) verspürt er Schmerzen in der Kehle, die jedoch bald aufhören und in der lumbalen Gegend des Rückenmarks auftreten; auch in der Nierengegend treten große Schmerzen auf, zudem noch Schmerzen im Herzen, Gehirn. Die Kehle ist trocken. Patient fühlt nahe Ohnmacht; hat Todesangst.

3. J. D., 50 Jahre alt. Tabes dorsalis. Anazidität; Ptosis et atonia ventriculi. Aneurysma aortae abdom (?). WR —, 2. kombinierte Kur. Nach der 2. Neosalvarsaninjektion, 0,30 g intravenös gegeben, tritt ungefähr 2 Minuten später großer Schmerz im lumbalen Teil des Rückenmarks auf. Große Hautblässe; diese und die Schmerzen dauern $^1/_2$ Stunde. Eine Woche später erfolgte Injektion mit Neojacol liquid, wonach Schmerzen nicht auftraten.

Digitized by Google

4. J. Sz., 52 Jahre alt. Tabes dorsalis. Insuff. aortae. Hypertonie (RR 195/115). WR +++, 3. antiluetische Behandlung. Nach der 2. Injektion 0,30 g Neosalvarsan intravenös, äußerst heftige Schmerzen im lumbalen Teil des Rückenmarks. Während des halbstündigen Anfalls sieht er trübe. Eine Woche später, nach einer 2. Neosalvarsaninjektion von 0,10 g, wiederholten sich diese Erscheinungen, die jetzt $^1/_2$ Tag anhielten. Später gegebene Neojacolinjektionen wurden gut vertragen.

5. Frau J. B., 52 Jahre alt. Tabes dorsalis. WR ++, 2 Jahre 3 Bismutkuren. Vor $^1/_2$ Jahr 1. kombinierte Behandlung. Jetzt 2. Kur. Nach der 8. Injektion 0,45 g Neosalvarsan intravenös; heftiger, schmerzhafter Anfall im Lumbalteil des Rückenmarks, der beil. 1 Stunde anhielt, dann große Mattigkeit fast 3 Stunden hindurch. Ein halbes Jahr später Probe mit 0,10 g Neosalvarsan intravenös, wobei sich wieder die gleichen Erscheinungen einstellten.

6. Frau G. B., 46 Jahre alt. Tabes dorsalis. WR +++, 4. kombinierte Kur, 6. intravenöse Neosalvarsaninjektion (0,45 g). Die gleichen Erscheinungen wie in den vorigen Fällen. Erholte sich auf Kardiotonika erst nach Stunden.

7. J. B., 45 Jahre alt. Tabes dorsalis. Etwas erweiterte Aorta. WR ++, 3. kombinierte Behandlung. 4. intravenöse Neosalvarsaninjektion (0,45 g). Danach $^1/_2$ Stunde lang Anfall wie früher. Fühlte sich so schlecht, daß er 2 Tage im Spital bleiben mußte.

Ein besonders interessanter Fall war folgender:

8. Frau A. U., 46 Jahre alt, steht wegen Lues latens seit $1^1/_2$ Jahren in Behandlung. WR anfangs +++, vor der 4. Kur ++. Nach der 3. intravenösen Neosalvarsaninjektion 0,40 g, 3 Minuten später typischer Anfall, der beil. $^1/_2$ Stunde anhält, fühlt sich dann noch 2 Tage schwach. Die nachträglich vorgenommene neurologische Untersuchung bestätigte die Diagnose auf Tabes dorsalis incipiens.

In den geschilderten 8 Fällen glichen sich im großen und ganzen die subjektiven Erscheinungen; außer Fall 2, wo Kehlkopfschmerzen und Fall 4, wo kurze Zeit hindurch Sehstörungen auftraten.

Alle 8 Kranken (5 Männer, 3 Frauen) hatten Tabes, bei 6 stark positive WR. Außerdem bei 1 Hyperthyreosis, bei 4 Hypertonie. Im Urin nirgends Krankhaftes. Das Alter variierte bei den Kranken zwischen 45 und 52 Jahren.

Was ist der Grund, daß diese Tabiker auf Salvarsan so reagierten?

Die Ursache kann a) in einem Fabrikationsfehler des Mittels liegen, b) auch in einem Applikationsfehler oder c) im individuellen Verhalten.

Daß weder im Mittel noch in der Lösung des Mittels der Fehler liegt, beweisen die 3 Fälle, in welchen die Anfälle nach den erneuten Injektionen wieder auftraten, und weiter, daß von den gleichen Lösungen auch andere Kranke Injektionen erhielten, ohne daß die geringsten Unannehmlichkeiten aufgetreten wären. **Der beschriebene Symptomenkomplex ist zweifellos ein anaphylaktischer.** Das in den Blutstrom gelangte Salvarsan löst als Antigen diese Erscheinungen aus; zweifellos **wirken hier konstitutionelle Ursachen mit.**

Für unnötig halten wir, sich mit den bekannten schockartigen Erscheinungen weiter zu befassen. Was für uns besonderes Interesse besitzt, ist das äußerst charakteristische Auftreten der großen Schmerzen.

Die einfachste Erklärung hierfür wäre, daß die innere Wandung der Gefäße durch das Salvarsan gereizt wird (**endotheliale Reizung**), die Angiospasmus auslöst und dies wieder reflektorisch einen Splanchnikusreiz, was bekanntlich immer mit großen Schmerzen einhergeht.

Danach kommen wir auf das konstitutionelle Moment, das in unseren Fällen ein gleiches war: **die Tabes.** Warum entstanden diese Erscheinungen in unseren Fällen gerade und ausschließlich bei Tabes? Tabiker sind bekanntlich für die verschiedensten physikalischen oder chemischen Reize empfindlich. Bekannt ist die Erhöhung der lanzinierenden Schmerzen auf Salvarsan.

Werden die Erscheinungen vom Tonus des vegetativen Nervensystems aus betrachtet, so kann man sagen, daß, während die Symptome der „**Angioneurosis cyanotica**" **parasympathische** sind, was ja auch die Wirkung des Adrenalins beweist, so sind die Symptome der „**Angioneurosis dolorosa**" die Folgen der Splanchnikusreizung, was mittelbar mit den Folgen der Reizwirkung des sympathischen Nervensystems gleichbedeutend ist. **Die pharmakodynamische Wirkung des Salvarsans ist demnach nicht streng elektiv, sondern findet, wie z. B. das Nikotin, sympathische wie parasympathische Angriffspunkte.**

Digitized by Google

Zusammenfassung

Bei Tabikern tritt manchmal auf intravenöse Salvarsaninjektion eine „Angioneurosis dolorosa" auf. Diese besteht in starkem Erblassen des Gesichts und der anderen Haut. Die Kranken klagen über sehr große Schmerzen im lumbalen Teil des Rückenmarks, von wo sie auch ausstrahlen. Diese Schmerzen stehen direkt mit dem Splanchnikus in Verbindung, oder mit dem von hier ausgehenden Reflex.

Glandulae urethrales Littre

Eine Richtigstellung

Von

Dr. Oscar Sprinz in Berlin

Wer als Schriftleiter eines medizinischen Journals gehalten ist, viele Manuskripte durchzusehen, wird oft peinlich berührt davon sein, wie geringe Sorgfalt einzelne Autoren auf die richtige Schreibweise von Eigennamen verwenden. An sich ist diesen Dingen ja kein allzu großer Wert beizulegen, aber man kann oft genug beobachten, daß derjenige Autor, der auf richtige Schreibweise der Eigennamen bedacht ist, auch sonst korrekt in seiner Darstellung ist und umgekehrt. Bei einer wissenschaftlichen Arbeit sollte sich die Exaktheit auch bis in die kleinsten Einzelheiten erstrecken.

Nun gibt es aber Fälle, wo sich allmählich im Laufe der Zeit eine unrichtige Schreibweise eines Eigennamens eingeschlichen hat, die von Autor zu Autor einfach übernommen wird, so daß der letzte auch bei großer Sorgfalt schon nicht mehr erkennt, daß seine Schreibweise eine falsche ist.

Dafür möchte ich ein kleines Exempel anführen:

In den deutschen medizinischen Lehrbüchern findet man, soweit ich aus den mir zur Verfügung stehenden Werken ersehen kann, stets die Schreibweise Glandulae Littré, die Littréschen Drüsen der Harnröhre (mit e accent aigu). So steht es beispielsweise in den Lehrbüchern der Geschlechtskrankheiten von Lesser, Jadassohn, Buschke-Langer, bei Mulzer sowie in Caspers Urologie. Da ich glaubte, mich erinnern zu können, daß dies nicht richtig sei, prüfte ich in der Anatomie von Broesicke nach; auch Broesicke spricht von Littréschen Drüsen.

Dagegen findet sich in französischen Lehrbüchern über Geschlechtskrankheiten, die ich nachgeschlagen habe, die Schreibweise Glandes de Littre, so bei Augagneur-Carle. Im Traité de la Blennorragie von Luys findet sich die Bemerkung, die betreffenden Drüsen seien zum ersten Male festgestellt worden durch Littre im Jahre 1706[1]). Ich fand also eine Differenz zwischen deutscher und französischer Schreibweise. Die Franzosen dürften es wohl wissen, wie sich ihr Landsmann richtig schreibt.

Um der Sache auf den Grund zu gehen, nahm ich meine Zuflucht zu Sudhoff, Geschichte der Medizin. Im Register von Sudhoff finden sich ein A. Littre und ein E. Littré. Im eigentlichen Texte aber spricht Sudhoff davon, daß Alexis Littré, 1658—1725, nicht zu verwechseln sei mit dem großen Hippokrates-Herausgeber Emile Littré, 1801—1881. Sudhoff führt also im Text beide Autoren als Littré auf, abweichend von seinem Register.

In der bekannten Literatursammlung der venerischen Krankheiten von Proksch steht: Alexis Littré, Observations sur la Gonorrhée, also auch hier wieder die Schreibweise Littré. Dagegen ist im Girtanner unter Nr. 764 der von ihm genannten Werke über die venerischen Krankheiten Alexis Littre angeführt.

Aus beiden Werken entnahm ich den wichtigen Hinweis, daß sich die Originalarbeit über diese in Rede stehenden Drüsen in den Mémoires de l'Académie Royale des Sciences pour l'année 1711, S. 199, befindet. Nun hatte ich nichts Eiligeres zu tun, als in der Staatsbibliothek den bezeichneten Band einzusehen. Hier fand ich

---

[1]) Richtig ist die Jahreszahl 1711.

Digitized by Google

in der Tat, wenn auch nicht auf Seite 199, wie PROKSCH und GIRTANNER angeben, sondern auf Seite 202 die französische Originalarbeit, in der die Harnröhrendrüsen zum ersten Male eingehend dargestellt werden. Wer beschreibt aber mein Erstaunen, als ich unter dem Titel „Observations sur la Gonorrhée" als Autor verzeichnet finde M. LITRE, also wieder eine ganz andere Schreibweise mit einem t und ohne é. Die Sache wird noch dadurch verwirrter, daß in demselben Bande der Mémoires de l'Académie von 1711 sich Auszüge der Originalbeiträge des Bandes im ersten Teile des Buches befinden, darunter auch eine kurze Beschreibung der Entdeckung der LITTREschen Drüsen, und hier findet sich der Name wiederholt LITTRE geschrieben! Aber die große Originalarbeit selbst ist mit LITRE unterschrieben und ebenso steht im Register des Bandes „LITRE".

Ob der Forscher sich sowohl LITRE wie LITTRE geschrieben hat, vermag ich nicht zu sagen; man sollte aber annehmen, daß LITRE das richtige wäre, weil er sich selbst so unterschrieben hat.

Über seine Persönlichkeit findet sich im Konversationslexikon die Angabe: „LITTRE, ALEXIS, französischer Arzt, geb. 21. Juli 1658 zu Cordes, gest. 3. Februar 1725 als Arzt am Châtelet zu Paris, beschrieb zuerst die nach ihm benannte Form des Darmbruchs (sog. LITTREscher Bruch); gleichfalls nach ihm wurden die LITTREschen Drüsen benannt."

Eine Erklärung dafür, daß sich die falsche Schreibweise LITTRÉ eingeschlichen hat, ist wohl darin zu finden, daß es, wie schon oben bei SUDHOFF erwähnt, noch einen anderen medizinischen Schriftsteller sehr ähnlich klingenden Namens gab, nämlich LITTRÉ, MAXIMILIAN, PAUL, EMILE, der durch seine Hippokratesübersetzungen und seinen Dictionaire de la langue française bekannt geworden ist. Er lebte von 1801—1881.

Wie unwesentlich diese Richtigstellung auch den meisten Lesern erscheinen wird, so würde ich mich doch freuen, wenn von nun ab aus allen deutschen Werken die irrige Schreibweise LITTRÉsche Drüsen verschwinden würde und wenn darüber hinaus sich die medizinischen Autoren mehr als bisher bemühen würden, die von ihnen zitierten Eigennamen richtig wiederzugeben.

Therapeutische Umfrage

(Nachtrag zu den Veröffentlichungen in Nr. 27)

Ist die Auswahl eines bestimmten Silberpräparats unter den Mitteln der Gonorrhoetherapie oder deren Wechsel im Laufe der Behandlung von nachweislicher Bedeutung für Heilungsdauer und Verlauf des Trippers?

Wieweit die Auswahl eines bestimmten Präparates für die Gonorrhoetherapie von besonderer Bedeutung und besonderem Vorteil ist, läßt sich auf Grund des chemischen Baues des Präparates und seiner experimentellen Prüfung nicht genügend beurteilen, und auch die klinische Anwendung führt leicht zu voreiligen Schlüssen. Nach NEISSER wurde die Wirkungskraft der Präparate ursprünglich wesentlich nach ihrer gonokokkentötenden Kraft und ihrem Vermögen, in die Tiefe der Schleimhaut einzudringen, beurteilt, und es galt dann dasjenige Präparat theoretisch als das beste, welches bei gleicher Verträglichkeit für die Harnröhrenschleimhaut die genannten Bedingungen am vollkommensten erfüllte. Dieser Standpunkt NEISSERS läßt sich heute kaum noch voll aufrechterhalten, und ich habe schon wiederholt, insbesondere auch in meinen Lehrbüchern betont (Pathologie und Therapie der Gonorrhoe, Fischer, 1904 und 1909; Diagnose und Differentialdiagnose, Hirzel, 1930), daß neben der Wirkung der Silberpräparate auf die Gonokokken auch die Wirkung der Präparate auf die Schleimhaut von erheblicher Bedeutung ist. Auch bezüglich der Tiefenwirkung der Präparate liegen die Verhältnisse in der lebenden Schleimhaut so kompliziert, daß experimentelle Versuchsergebnisse über die Tiefenwirkung nicht völlig beweisend für die klinische Wirkung bei der Gonorrhoetherapie sein können. Es bleibt uns also letzten Endes zur Entscheidung der

Digitized by Google

Frage nur die klinische Beobachtung. Diese wird bezüglich des Wertes der verschiedenen Silberpräparate bei den einzelnen Fachärzten aber nie völlig gleich ausfallen, weil es für den Erfolg der Behandlung mit den einzelnen Präparaten von großer Bedeutung ist, ob der betreffende Arzt auf dieses oder jenes Präparat genauer eingearbeitet ist und kleine Nuancen in der Anwendung desselben gut beherrscht.

Ich glaube daher und habe das schon oft betont, daß die bekanntesten Silberpräparate, wie Protargol, Albargin, Targesin, Choleval, als ziemlich gleichwertig zu gelten haben und der einzelne Arzt immer mit demjenigen Präparat die besten Erfolge haben wird, dessen Anwendung er am besten beherrscht und über welches er die meisten persönlichen Erfahrungen besitzt. Ich persönlich bevorzuge Protargol und Albargin am meisten, bin aber, wie gesagt, überzeugt, daß der Erfolg immer vorzugsweise von der zweckmäßigen Art der Anwendung des gewählten Medikamentes abhängig ist. In welcher Weise ich dabei vorgehe (ganz unmerkliches Steigen von Tag zu Tag auf hohe Konzentration und langdauernde Einwirkung der Präparate), ist hier nicht auseinanderzusetzen.

Sehr wichtig ist bisweilen ein Wechseln der Präparate, denn es kommt meiner Erfahrung nach gar nicht so selten vor, daß ein Präparat bei einem Kranken versagt, während ein anderes sich sofort als wirksam erweist. Ein derartiges Versagen einem Silberpräparat gegenüber, während ein anderes Silberpräparat sich als wirksam erweist, kann meiner Ansicht nach nicht an einer besonderen Widerstandsfähigkeit der Gonokokken oder an einem versteckten Sitz derselben liegen, sondern ist mit der verschiedenen Art der Reaktion der Schleimhaut auf die verschiedenen Silberpräparate zurückzuführen. Bei guter Wirkung pflegt sich der sogenannte Silbereiter (schlecht färbbare, mehr oder weniger degenerierte Leukozyten) zu bilden, und in solchen Fällen verschwinden dann auch prompt die Gonokokken. Diese Bildung des Silbereiters bleibt manchmal aus und dann verschwinden auch die Gonokokken nicht, während beim Wechsel des Präparates die Bildung von Silbereiter oft, wenn auch nicht immer, rasch einsetzt und die Gonokokken verschwinden. Am meisten hat sich mir ein Übergang von Protargol oder Albargin zu Argent. nitr. dabei bewährt; aber auch beim Übergang zum Choleval sieht man beim Versagen von Protargol oder Albargin oft den gewünschten Erfolg und umgekehrt.

Die Bildung von Silbereiter ist für mich jedenfalls ein sehr guter Indikator für die Wirkung des Präparates. Bleibt diese Bildung bei einem bestimmten Medikament auch nach Steigerung in der Konzentration aus, so halte ich, wie gesagt, einen Wechsel des Medikamentes für geboten.

Im allgemeinen pflege ich nicht nur bei frischen akuten, sondern auch bei verschleppten chronischen Fällen mit Protargol und Albargin auszukommen und glaube nicht, daß Argent. nitr. auch in älteren Fällen ausgesprochene Vorteile den obengenannten organischen (kolloidalen) Silberpräparaten gegenüber hat.

W. Scholtz-Königsberg i. Pr.

Versammlungen

Ungarische Dermatologen-Gesellschaft, Budapest

Sitzung vom 11. Oktober 1929

Vorsitzender: S. S. Beck

Kenedy (Abt. Török): Dariersche Krankheit.

Bei der Mutter und dem 14jähr. Sohn entstanden die Hautveränderungen in der Pubertät. An den Händen Veränderungen ähnlich den Verrucae planae.

Rajka (Abt. Török): Lupus vulgaris im Gesicht und auf der Mundschleimhaut in diffuser Form.

Feinkleiige Schuppung. Am weichen Gaumen eng nebeneinanderliegende Knötchen. Tuberkulin(Ektebin)-Probe auch im Herd positiv.

Urbán (Abt. Török): Lupus miliaris disseminatus faciei.

Keine follikuläre Lokalisation. Rückbildung mit Hinterlassung von pigmentierten eingezogenen Narben.

Lehner (Abt. Török): Acrodermatitis atrophicans.

47jähr. Frau; typisches Krankheitsbild an den Unterschenkeln. An den

Digitized by Google

Glutäen anetodermische Herde. Der Prozeß begann an den Füßen, als die Kranke gezwungen war, stundenlang im Schnee zu stehen.

Gragger (Klinik Beck): 1. Zwei Fälle von Melkerknoten.

1. 18jähr. Schweizer meldete sich im Januar mit lividen Knoten am r. Handrücken. Abgelaufene Blattern bei den von ihm versorgten Kühen. Das mikroskopische Bild zeigt in den frischeren Herden Blasenbildung, in den älteren Granulationsgewebe. Lymphozytäre und eosinophile Infiltration in der Kutis, Subkutis und in den Papillen, starke Akanthose. 2. 34jähr. Frau. Hellergroße, zentral eingesunkene, elastische, braunrote Knoten auf Handtellern und Beugeseiten der Finger. Ihre Kuh war gleichfalls pockenkrank.

2. Atypischer Fall von Darierscher Krankheit.

19jähr. Frau. Auf den Beugeflächen beider Unterarme und auf beiden Halsseiten stecknadelkopf- bis hirsekorngroße Hyperkeratosen mit zentralen Hornzapfen. Mikroskopisch entsprechen die Hornzapfen Spaltenbildungen im Stratum spinosum, ferner die Epithelröhren, die Corps ronds und grains der neueren Eruptionen dem Morbus Darier. Die Veränderungen an der Hand zeigen mikroskopisch bloß Akanthose und Hyperkeratose.

Brezovsky: Primäres Angiosarkom.

53jähr. Frau, seit 10 Jahren krank. In der r. Mamillarlinie kindfaustgroßer, mit der Haut verwachsener Tumor mit höckeriger Oberfläche. Ränder stark höckrig, der Tumor fühlt sich weich an, ist scharf begrenzt. WR und Kissreaktion negativ. Histologisch: Ein größerer Teil des Tumors besteht aus derben, faserigen Bindegewebsbündeln. In einem kleineren Anteil finden sich unmittelbar unter der Haut von einem dicken Bindegewebsmantel umgeben, stark verästelte Blutgefäße und kavernöse Erweiterungen. Die tiefere Schicht ist pigmentreicher als die Norm.

Dolleschall (Abt. Brezovsky): 1. Ulcus carcinomatosum cruris.

Auf dem l. Unterschenkel des 63jähr. Kranken seit 30 Jahren ein Geschwür. Im oberen Drittel des l. Schenkels eine handtellergroße, üppig wuchernde Veränderung mit aufgeworfenen Rändern und unebenem, eitrigem Grunde. Histologisch: Verhornender Plattenepithelkrebs.

2. Multiple Primärsklerose.

An der Haut des Penis in kreisförmiger Anordnung vier hellergroße Sklerosen. Neben dem Orificium urethrae eine fünfte, linsengroße Primärsklerose. Die Ursache der Multiplizität der Initialsklerosen scheint darin zu liegen, daß der Pat. vor dem Koitus den Penis mit einer Kurbollösung einrieb.

Szendrei (Abt. Kollarits): Dermatitis herpetiformis.

2½jähr. Knabe. Die über den ganzen Körper ausgebreitete Eruption verschwand nach 8 Neoiacolinjektionen. Nach 2monatlicher Symptomfreiheit erschien der Kranke mit einem geringgradigen Rezidiv.

Csillag: Adsorptionstherapie bei Neurodermitis.

Der 71jähr. Mann litt seit 10 Jahren an Neurodermitis der Sakroglutäalgegend, des Skrotums, des oberen Drittels beider Oberschenkel und der einen Kniekehle. Seit 2. VII. wird er mit Carbo animalis per os behandelt. Auf diese Behandlung schwand die Neurodermitis der Sakroglutäalgegend des Skrotums, die des Oberschenkels ist auf die Hälfte vermindert und in der Kniekehle gebessert. Mäßiger Juckreiz nur auf einem Oberschenkel und in der Kniekehle.

Rosenthal: Durch Röntgenbestrahlung der Wirbelsäule geheilte Fälle von Lichen planus.

Er wendete das teilweise tiefe Verfahren in 7 akuten, bzw. subakuten Fällen von generalisiertem Lichen an. In 3 Fällen schwand das Jucken im Verlaufe einer Woche, nach 5—6 Wochen war der Lichen zurückgebildet. In 3 anderen Fällen hörte der Juckreiz viel später auf, die Heilung des Leidens dauerte ebenfalls viel länger, man mußte 2—3mal bestrahlen. In einem Falle verstärkte sich das Jucken 1 Monat nach der Bestrahlung. Der Schleimhautlichen hielt Schritt mit dem Heilungsprozeß an der Haut. In einem Falle von solitärem Lichen buccae war die Bestrahlung erfolglos.

Seemann (Abt. Steiner): 1. Erythroderma praemycoticum.

Bei dem 22jähr. Kranken, den er bereits im März 1928 vorstellte, änderte sich der Zustand insofern, als an Stelle der hämorrhagischen Veränderungen eine Infiltration der Haut trat. Alles zusammenfassend rechtfertigen die Diagnose Mycosis fungoides.

Digitized by Google

2. Syphilis gummosa ulcerosa.

23jähr. Frau. Gummen an der Stirn, am Nasenrücken und am weichen Gaumen.

Ballagi, St.: Favus capillitii beim Erwachsenen.

42jähr. Budapesterin, Putzfrau, deren Krankheit im 37. Lebensjahre begann. Die Quelle der Infektion ist unbekannt. Auf der Okzipitalgegend zwei, je 4—5 cm große, aus konfluierten Favusskutula und Haaren bestehende Flächen. Kultur: Achorion Schönleini.

Szodoray (Klinik Nékám): Endotheliom.

Die 18jähr. Kranke bemerkte im Anschluß an ein Trauma die Hautveränderung. Derzeit über dem Sternum auf handtellergroßer, über dem Schlüsselbein auf kindhandgroßer Fläche die Haut narbig-atrophisch mit Teleangiektasien besät, z. T. in netzförmiger Anordnung. Besonders an den Randpartien hirsekorn- bis bohnengroße, das Niveau überragende, livide, harte, stellenweise auf Druck mäßig schmerzhafte Tumoren. Keine Drüsenschwellungen. WR negativ. Rechtsseitiger apikaler Prozeß. Blutbild: 12%ige Mononukleose. Histologisch hyaline, degenerierte Zellnester eines Epithelioms mit erweiterten Kapillaren und Lymphektasien.

Böhm (Klinik Nékám): 1. Dariersche Krankheit.

Am ganzen Körper zerstreute, symmetrisch angeordnete, trockene, graufarbene Papeln. Behaarung normal. Madarose. Fingernägel brüchig, gerifft. Histologisch: starke Hyperkeratose, Akanthose, das Stratum granulosum stellenweise verbreitert. Corps ronds, Grains, Clivage.

2. Acrodermatitis Hallopeau.

Die Paronychien des 27jähr. Tagelöhners begannen 1929, besserten sich auf Umschläge, um dann wiederum aufzutreten. Sie heilten erst, nachdem die Nägel abfielen und die Amputation der Nagelglieder beider Daumen, des r. Zeige- und Kleinfingers ausgeführt wurde.

Laubál (Klinik Nékám): Mycosis fungoides.

52jähr. Landwirt. 1907 Malaria. Haut des ganzen Körpers hyperämisch, diffus infiltriert. An zahlreichen Stellen Schuppung, Exkoriation und Nässen, Facies leontina. Drüsenschwellung. Ohrmuschel ödematös. Blutbild: 3500000 rote, 14200 weiße Blutzellen. Lymphozytose und 5%ige Eosinophilie. Histologisch: Ödem des Stratum basale, spinosum und papillare. Erweiterte Blut- und Lymphgefäße, in Kutis und Subkutis derbes, zelliges, polymorphes Infiltrat aus kleinen und großen Lymphozyten, wenig Plasmamastzellen und eosinophilen Zellen.

Németh (Klinik Nékám): 1. Syphilis gummosa ulcerosa.

Am r. oberen und unteren Augenlide sowie an der Haut des äußeren und inneren Augenwinkels.

2. Syphilis gummosa ulcerosa.

75jähr. Mann. Die derzeitigen Symptome entstanden 35 Jahre nach der Infektion. In der Höhe des 12. Dorsal- und des 3. Lumbalwirbels an beiden Seiten der Wirbelsäule 2—3 handflächengroße Herde.

Vámos (Klinik Nékám) 1. Pemphigus vulgaris.

55jähr. Frau. Erste Symptome 1928 im Munde. Zerstreut am Körper blasige Veränderungen. Auf Salbenbehandlung und Injektionen einer 10%igen Natriumbromatlösung besserte sich der Zustand. Im September d. J. neuerdings am ganzen Körper und hinteren Rachenwand Blasen sichtbar. Rote Blutzellen: 3200000, weiße 5700.

2. Pemphigus vulgaris.

69jähr. Israelitin. Eruption Ende April 1929. Auf der behaarten Kopfhaut und am Stamme Blasen. Anfangs Juli Keratitis, später Panophthalmitis. Im Urin Eiweiß und Eiter. Rote Blutzellen: 2410000, weiße 4000.

3. Pemphigus vegetans.

52jähr. jüdischer Pat. Hautveränderungen seit Januar 1929. Seit dieser Zeit entstanden entsprechend den Stellen früherer Blasen tumorartige Gebilde. Rote Blutzellen: 3624000; weiße 7600. Urin: Eiweiß, Eiter. Blutbefund negativ.

4. Pemphigus vegetans.

40jähr. Mann. Zuerst bloß im Munde bullöse Veränderungen. Mitte Juni auch in der Leistenbeuge, später in der Achselhöhle, am Nabel und den Extremitäten. Derzeit ist in diesen Gegenden die Haut hyperämisch, schmerzhaft, braunrötlich verfärbt und von karfiolartigen Gewächsen bedeckt. Seit einer Woche im Munde heftige Eruption. Rote Blutzellen: 3250000, weiße 16700. — Bei allen vier Kranken

Digitized by Google

wurde im Urin und im Blute auf Zucker, Chlor, Harnsäure, Reststickstoff und auf Veränderungen im gesamten N-Stoffwechsel untersucht. Wie bereits aus den von Temesváry an der Klinik ausgeführten Untersuchungen ersichtlich war, fanden wir auch hier, daß zu Beginn der Erkrankung der Chlorgehalt des Blutes sich erhöht; später steigt auch die Menge des Blutzuckers und der Harnsäure, während der Gesamtstickstoffgehalt des Blutes sich vermindert. Im Urin wird im Beginn der Erkrankung die Chlormenge geringer, in schwereren Fällen, wie in unserem 2. Falle von P. vegetans, erscheint im Urin Eiweiß, Eiter, Blut und Indikan. Das spezifische Gewicht des Urins sinkt (in unserem Falle auf 1006). Die Harnsäure- und Stickstoffmenge wird geringer.

Földváry, F. (Klinik Nékám): 1. Dermatitis herpetiformis.

7jähr. Kind. Mutter und 2 Geschwister gesund. Das Leiden begann im November 1928 im Gesicht, um später sich auf den ganzen Körper auszubreiten. Juni 1929 zerstreut am Körper neue Blasen. Zur Zeit am ganzen Körper hyperämische Flecke, an diesen stellenweise stecknadelkopf- bis linsengroße Bläschen. WR negativ. Pirquet positiv. Eosinophilie: 4%. Rote Blutzellen: 3500000, weiße 3600.

2. Xeroderma pigmentosum.

7jähr. Kind, keine Geschwister. Mutter schwachsinnig. Das Leiden besteht seit 1925, an beiden Gesichtshälften, Ohren, Hals, Unterarmen und Unterschenkeln stecknadelkopf- bis linsengroße Pigmentflecke. Im Gesicht und am Hals kleinere und größere Geschwülste. Auf der r. Gesichtshälfte ein nußgroßer, karfiolartiger Tumor, auf der l. Gesichtsseite ein pengögroßer, scharfbegrenzter, in die Tiefe reichender Substanzverlust. Untere Augenlider zerstört. Auf dem Scheitel ausgebreitete Alopezie. Blutbild normal.

Lieber, E. (Abt. Sellei): Sarkoid Boeck.

Bei dem in der XI. Sitzung vorgestellten Kranken begannen die Effloreszenzen einige Tage nach der Exzision abzublassen; nach 5—6 Wochen verschwanden sie spurlos.

E. Lehner-Budapest.

Fachzeitschriften

Réunion Dermatologique de Strassbourg

Sitzung vom 26. Mai 1929

(Bull. Soc. Franç. de Derm. et de Syph., 1929, Nr. 7)

Der Präsident **L. M. Pautrier** eröffnet diese den Hautatrophien und der Sklerodermie gewidmete Sitzung mit einer Ansprache, in der er auf den bisherigen günstigen Verlauf der alljährlich einmal einem bestimmten Thema vorbehaltenen Sitzungen hinweist.

I. Die sogenannten idiopathischen Hautatrophien.

A. Die Dermatitis chronica atrophicans Pick-Herxheimer.

Symptomatologie.

Pinard, M., Rabut u. Cl. Gauthier: Dermatite chronique atrophiante de Pick-Herxheimer (Dermatitis chronica atrophicans Pick-Herxheimer). S. 755.

Erkrankung an den Beinen begonnen, im Laufe der Jahre auf die Arme übergegriffen, weiter auf den Rumpf, hier jedoch Haut von normaler Farbe. Keine Nagelveränderungen, keine Sklerodermie. Der Kranke zeigt leichte Sympathikotonie und Hyperthyreoidie.

Petges, Lecoulant u. Mougneau: Dermatite chronique atrophique (type érythromélie de Pick, acrodermatite chronique atrophiante de Herxheimer) (Dermatitis chronica atrophicans [Typus Erythromelie Pick, Akrodermatitis chronica atrophicans Herxheimer]). S. 756.

Typischer Fall; erster seit 23 Jahren in Bordeaux beobachteter. Krankheit also im Südwesten Frankreichs selten.

Hudelo u. Rabut: A propos de la dermatite atrophiante de Pick-Herxheimer (Zur Dermatitis atrophicans Pick-Herxheimer). S. 760.

In 3 Fällen klassische Erscheinungen, nur Venenerweiterungen wenig aus-

Digitized by Google

gesprochen, bei dem einen Kranken deutliche sklero-atrophische Prozesse, bei den anderen nur leichter Grad von Sklerose und einige keratotische Produkte.

Pautrier, L.-M., P. Lanzenberg u. A. Ullmo: Six nouveaux cas de dermatite chronique atrophiante (Pick-Herxheimer) (Sechs neue Fälle von Dermatitis chronica atrophicans Pick-Herxheimer). S. 760.

Die Dermatitis chronica atrophicans ist besonders häufig in Mitteleuropa; die Anschauung, daß es sich dabei um ein angio-neurotrophisches Endokrinid der Syphilis handelt, ist zurückzuweisen. In dem an der Grenze Mitteleuropas gelegenen Elsaß wird die Krankheit häufiger als in Frankreich beobachtet. Männer und Frauen zeigten sich gleichhäufig befallen, meist findet sie sich im Alter von 30—50 Jahren, die lange Dauer ist charakteristisch. Am stärksten befallen sind die unteren Extremitäten; die Erscheinungen gehen oft über die Extremitäten hinaus, so daß die Bezeichnung „Akrodermatitis" durch „Dermatitis" zu ersetzen ist. Häufig Kombination und auch bisweilen Beginn mit sklerodermischen Läsionen.

Pautrier, L.-M. u. A. Ullmo: Note sur la capillaroscopie de la dermatite chronique atrophiante et de la sclérodermie (Bemerkung über die Kapillaroskopie der Dermatitis chronica atrophicans und der Sklerodermie). S. 776.

Zwischen beiden Krankheiten wesentliche Unterschiede. Bei der Akrodermatitis eigenartiges, den zahlreichen oberflächlichen Äderchen entsprechendes Netz; ihre Endigungen lassen sich auf weite Strecken verfolgen bis zu einem richtigen kleinen Bukett, einem eng verwickelten Knäuel. Die Sklerodermie ist ausgezeichnet durch ihre Armut an Gefäßen, die Kleinheit der Kapillaren und ihre auf ein Minimum reduzierte Vakularisierung.

Maire u. Fr. Woringer: Association d'une dermatite chronique atrophiante au début avec une sclérodermie généralisée aux 4 membres (Verbindung einer Dermatitis chronica atrophicans im Beginn mit einer an den 4 Extremitäten ausgebreiteten Sklerodermie). S. 780.

Die noch frischen Erscheinungen der Akrodermatitis zeigen noch keine Atrophie. Die Kombination der beiden Affektionen ist eine sehr bemerkenswerte; man sieht an einzelnen Stellen bereits an sklerodermischen Plaques ein für diese ungewöhnliches reiches Gefäßnetz durchschimmern und es ist anzunehmen, daß der Kranke in einigen Jahren das typische Bild einer Akrodermatitis darbieten wird. (Diskussionsbemerkungen von Pautrier.)

Diss u. Woringer: Les formations tumorales dans la dermatite chronique atrophiante (Geschwulstbildungen bei der Dermatitis chronica atrophicans). S. 783.

Es sind zu unterscheiden durch Veränderung des Kollagens entstehende Nodositäten und sklerodermieartige Bänder, die häufig sind und später in Atrophie übergehen können, kleine Tumoren durch Veränderungen des Elastins, entzündliche Knötchen; wirkliche erbsen- bis kirschgroße Tumoren, selten, gewöhnlich unterhalb des Olekranons, zu den Histiozytomen und Xanthomen gerechnet.

Pathologische Anatomie.

Pautrier, L.-M. u. A. Diss: L'anatomie pathologique de la dermatite chronique atrophiante de Pick-Herxheimer (Die pathologische Anatomie der Dermatitis chronica atrophicans Pick-Herxheimer). S. 785.

Die Histologie erklärt das klinische Bild der Krankheit mit allen ihren Variationen, ohne über die Natur der Affektion Aufschluß zu geben.

Ätiologie, Pathogenese.

Fidanza: Sur l'étiologie de l'érythromélie de Pick (Über die Ätiologie der Erythromelie Pick). S. 793.

Eingehende Prüfung aller bisher aus Straßburg veröffentlichten Fälle ergab keine Spuren erworbener oder angeborener Syphilis. Die Ätiologie ist noch ganz unklar.

Behandlung.

Leriche, R., u. R. Fontaine: Un cas de dermatite chronique atrophiante (maladie de Pick-Herxheimer) traité par des opérations sympathiques (Ein Fall von Dermatitis chronica atrophicans [Pick-Herxheimersche Krankheit] mit Operationen am Sympathikus behandelt). S. 803.

Nach der ersten periarteriellen Sympathektomie trat ein Stillstand in der Entwicklung der Erscheinungen ein; nach später vorgenommener rechtsseitiger Durchschneidung der Rami communicantes L2, L3, L4 Rückgang der Erscheinungen.

Digitized by Google

Nicolas u. Pétouraud: A propos du traitement de la dermatite chronique atrophiante de Pick-Herxheimer (Zur Behandlung der Dermatitis chronica atrophicans Pick-Herxheimer). S. 809.

Weitgehende Besserung bei einer dysmenorrhoischen Frau durch lange fortgesetzte Behandlung mit Einreibungen von Lebertran und Thyreoidea-Ovarien-Extrakt innerlich. Letzterer mußte wegen eines interkurrenten nässenden Ekzems fortgelassen werden, worauf das Ekzem schwand. — In der Besprechung werden statistische Bemerkungen über Häufigkeit in verschiedenen Gegenden gemacht. Milian tritt den Anschauungen Pautriers über regionäres Vorkommen entgegen und will die Syphilis wenigstens für einen Teil der Fälle ätiologisch in Anspruch nehmen.

B. Die Anetodermie (Jadassohn).

Pautrier, L.-M., u. A. Diss: Histopathologie de l'anétodermie (Histopathologie der Anetodermie). S. 815.

Die erythematöse Anetodermie Jadassohn ist als rein zirkumskripte Atrophie von den in Verbindung mit diffusen Erscheinungen der Dermatitis chronica atrophicans vorkommenden zirkumskripten Herden dieser Krankheit zu unterscheiden, ihr histologisches Bild ist ein ganz anderes. Man findet ein wirkliches entzündliches, besonders aus Lymphozyten bestehendes Infiltrat; die Atrophie erstreckt sich vornehmlich auf die elastischen Fasern, die überlagernde Epidermis zeigt nicht den auffallend geradlinigen Verlauf wie bei der Pick-Herxheimerschen Krankheit. Es fehlen die dieser eigentümlichen, der Epidermis parallelen histiozytären Bänder; das Infiltrat findet sich vielmehr ausschließlich um die Gefäße und die Schweißdrüsenknäuel. In der Tiefe ist das perivaskuläre Infiltrat am stärksten ausgebildet.

C. Die Poikilodermia reticularis atrophicans von Jacobi-Petges.

Petges, Mougneau, Lecoulant u. Delas: Poikilodermie et polymyosite (poikilodermato-myosite) (Poikilodermie und Polymyositis). S. 817.

Der Fall zeigt ähnlich einem früher beschriebenen eine Mischung von erythematös-pigmentierten Läsionen der Poikilodermie mit Hautatrophie sowie in sklerotischen Zustand übergehende Myositis und Zeichen innerer Infektion. Es bestehen gewisse Ähnlichkeiten mit Lupus erythematosus, doch ist der histologische Befund ein ganz verschiedener, der Prozeß ist ein sehr tiefliegender. Als Bezeichnung wäre besser Poikilodermato-Myositis zu wählen.

Nicolau, S.: Sur deux cas de poikilodermie (Über zwei Fälle von Poikilodermie). S. 823.

Von den beiden Fällen entsprach der eine der von Petges-Cléjat, der andere der von Civatte beschriebenen Form; der übereinstimmende histologische Befund spricht gegen eine Trennung beider. In dem einen Falle fanden sich neben den Hauterscheinungen atrophisch-sklerotische Muskelveränderungen. Es kommen von dem typischen Bilde der Poikilodermie abweichende, abortive oder ungenügend entwickelte Formen vor, die jedoch durch das übereinstimmende histologische Bild und durch die charakteristische Lokalisation, das retikuläre Aussehen und die kleine lichenoide Papel als zusammengehörig erkannt werden.

Gaté, J., u. P. Michel: A propos d'un cas de poikilodermie. Evolution clinique récente vers la mycosis fongoide (Über einen Fall von Poikilodermie. Neuerliche klinische Entwicklung nach der Mycosis fungoides zu). S. 839.

Die Erscheinungen der Poikilodermie sind atypisch (Haarausfall, Unterschenkelgeschwür). Neuerdings Auftreten kleiner Tumoren, die einen mykotischen Eindruck machen. — In der Besprechung erklärt Civatte, daß er die von ihm als retikuläre pigmentierte Poikilodermie beschriebene Krankheit mit der Riehlschen Melanose für identisch hält, daß sie aber auch zu der Poikilodermie von Petges-Jacobi in Beziehungen steht, ohne daß diese der Riehlschen Melanose gleichzustellen wäre. Die Poikilodermie ist kein einheitlicher Begriff, sie kann auch Vorstadium der Mycosis fungoides sein.

D. Andere Formen von Hautatrophien.

Vigne, P.: Atrophodermie vermiculée des joues (Wurmstichige Hautatrophie der Wangen). S. 852.

Zahlreiche kleine atrophische Hauteinsenkungen. Der Fall unterscheidet sich von früheren Dariers durch Fehlen der gelblichen oder bräunlichen Hornzapfen und der dilatierten Follikelmündungen, von Pautriers durch Fehlen des Erythems.

Digitized by Google

Kogoj, Fr., u. K. Farkas: Atrophie de la peau en plaques pigmentées (Hautatrophie in pigmentierten Plaques). S. 855.

Über den Körper zerstreut braune Pigmentflecke, z. T. mit weißlichem atrophischem Zentrum, die von Geburt an bestanden haben sollen. Ihre Klassifizierung ist eine schwierige; nach Ausschluß sonstiger Atrophien wird die Zugehörigkeit zu den naevoiden Hautatrophien in pigmentierten Flecken angenommen.

Bory, L.: Un cas d'hémiatrophie faciale progressive avec sclérodermie partielle du cuir chevelu (Ein Fall von Hemiatrophia facialis progressiva mit partieller Sklerodermie des behaarten Kopfes). S. 863.

Beide Erscheinungen scheinen Manifestationen desselben Prozesses zu sein.

Milian, G.: Les atrophies cutanées syphilitiques (Die syphilitischen Hautatrophien). S. 865.

Die Pathogenese und Ätiologie der meisten Hautatrophien ist noch sehr unklar, wahrscheinlich haben sie verschiedene Ursachen, zu denen sicher auch die Syphilis gehört, bei der Atrophien sich an Roseola und Papeln anschließen können, zu denen wohl auch die Anetodermie von Jadassohn gehört. Auch im Anschluß an tertiäre Syphilis kommen sie vor, haben jedoch hier einen mehr progressiven Charakter. Neben diesen Fällen stehen die der „Atrophie blanche", die in Plaques oder segmentär auftritt; erstere Form wird gewöhnlich für Narben gehalten. Es können sich darauf Ulzerationen entwickeln, die auf antisyphilitische Behandlung heilen. Die segmentäre Form betrifft ganze Körperteile; auch hier kommen torpide Geschwüre vor und es bestehen Beziehungen zu Syphilis. Atrophien syphilitischer Natur sind auch die Zitronenhaut und das Xanthoma elasticum.

Du Bois: Atrophies cutanées consécutives à des traumatismes (Hautatrophien im Anschluß an Traumen). S. 871.

Es finden sich Hautatrophien, die den Charakter örtlicher Sklerodermie haben, sich an chronische Traumen anschließen, ohne daß Substanzverluste vorausgegangen sind und sich über die ursprünglichen Grenzen hinaus ausbreiten. Wahrscheinlich entstehen sie unter dem Einfluß tiefer, sympathischer Nervenveränderungen. In der Besprechung lehnt Pautrier die von Milian erwähnten Formen als idiopathische Hautatrophien, und ebenso den Zusammenhang der Erythromelie und Anetodermie mit Syphilis, mangels Beweises ab.

II. Die Sklerodermien.

A. Symptomatologie.

Petges, Lecoulant u. Delas: Syndrome de Raynaud associé à une sclérodactylie. Amélioration par des alternances de traitement endocrinien et par l'acétylcholine (Raynaudscher Symptomenkomplex in Verbindung mit Sklerodaktylie. Besserung durch abwechselnde Behandlung mit Organpräparaten und Azetylcholine). S. 877.

Eine mit sonstigen Methoden nicht zu erzielende Besserung durch pluriglanduläre Opotherapie und Einspritzungen von Azetylcholine.

Petges, G.: Un cas d'hémisclérodermie alterne de la face, du tronc et des membres chez un hérédo-syphilitique (Ein Fall von alternierender Hemisklerodermie des Gesichts, Rumpfes und der Extremitäten bei einem kongenital Syphilitischen). S. 880.

5½jähr. Kind. Sklerodermie der rechten Gesichtsseite und des Rumpfes sowie der Extremitäten linksseitig. Die befallenen Teile erscheinen gegenüber denen der anderen Seite kleiner, doch sind die Knochen nach röntgenologischer Untersuchung nicht ergriffen. Annahme kongenitaler Syphilis auf Grund voraufgegangener Syphilis des Vaters. Behandlung wechselnd mit Sirup Gibert, Salvarsan, Thyreoideaextrakt. Nach ungefähr 3 Jahren sind die ergriffenen Stellen weich geworden, es besteht eine ausgesprochene Hemiatrophie.

Naegeli: A propos des sclérodermies (Über Sklerodermien). S. 883.

Statistik, Symptomatologie, Ätiologie und Pathogenese, Behandlung der Dermatologischen Klinik Bern. Bei jeder histologischen Untersuchung bei Sklerodermie muß auf Kalzium und Schleim im sklerodermischen Gewebe geachtet werden, die auf Veränderungen in Thyreoidea und Parathyreoidea schließen lassen; sie finden sich übrigens auch bei Akrodermatitis atrophicans und Poikilodermie. Der Kalkstoffwechsel muß im Blut untersucht werden, Abweichungen von der Norm sind stets von Bedeutung, außerdem ist auf den Gehalt an Phosphorsäure zu achten.

Lévy, G., u. Zorn: Sclérodactylie „sans atteinte des mains" (Sklerodaktylie ohne Befallensein der Hände). S. 888.

Digitized by Google

Viele Jahre hindurch Störungen an den Händen, die schwer zu definieren sind, dann Entwicklung einer Sklerodermie, von den Vorderarmen ausgehend über den ganzen Arm sich erstreckend; später auch Läsionen am Schenkel und an den Füßen. Ausgesprochene Steigerung des Grundumsatzes.

Dubreuilh, W.: A propos de la sclérodermie (Über Sklerodermie). S. 891.

Sklerodermie ist keine Krankheit, auch kein Symptomenkomplex, sondern nur ein Symptom, das auf verschiedenen histologischen Veränderungen beruht. Ein Name, mit dem weiter nichts gesagt ist. Es müssen bei den Sklerodermien bestimmte Typen und eng begrenzte Gruppen auf Grund der Klinik und Histologie geschaffen werden.

Hufschmitt: Quatre cas de sclérodermie (Vier Fälle von Sklerodermie). S. 892.

Es wird besonders auf die in 2 Fällen gefundenen Pigmentierungen und die Steigerung des Grundumsatzes hingewiesen. Es wird daraus Berechtigung der Organbehandlung hergeleitet.

Hudelo u. Rabut: Deux cas de sclérodermies progressives (Diagnostic différentiel avec la lèpre) (Zwei Fälle progressiver Sklerodermien [Differentialdiagnose mit Lepra]). S. 899.

In dem einen Falle war zuerst die Diagnose Lepra gestellt worden, doch spricht schon völliges Fehlen von Sensibilitätsstörungen, Unversehrtheit der Nervenstämme dagegen.

Glasser u. Lanzenberg: Sclérodermie des membres supérieurs, de la nuque et de la face chez une jeune fille (Sklerodermie der oberen Extremitäten, des Nackens und Gesichts bei einem jungen Mädchen). S. 900.

Bestehen seit 3 Jahren, Besserung auf Organbehandlung.

Lortat-Jacob, R., Fernet u. Y. Bureau: Atrophie cutanée avec sclérodermie, mélanodermie et concrétions calcaires (Hypercalcémie et augmentation du métabolisme basal) (Hautatrophie mit Sklerodermie, Melanodermie und Kalkablagerungen [Hyperkalzämie und Steigerung des Grundumsatzes]). S. 902.

Die Kalkablagerungen finden sich nicht, wie zuerst angenommen, in Talgdrüsen, sondern frei im sklerotischen Gewebe. Kalkgehalt im Blut bedeutend vermehrt, er ist als Ursache der Ablagerungen anzusehen. Da die Parathyreoidea als Regulator des Kalkstoffwechsels angesehen wird, liegt es nahe, endokrine Störungen für die Entstehung der Sklerodermie verantwortlich zu machen.

Lortat-Jacob, Fernet u. Y. Bureau: Sclérodermie avec goitre et augmentation du métabolisme basal (Sklerodermie mit Struma und Steigerung des Grundumsatzes). S. 906.

Die typische Sklerodermie ist, wie häufig, mit Pigmentierungen an den sklerotischen und atrophischen Stellen verbunden. Außerdem Erscheinungen von Basedow, Steigerung des Grundumsatzes. Es folgt daraus die wichtige Rolle der Dysthyreoidie und Hyperthyreoidie für die Pathogenese der Sklerodermie.

Weissenbach, R.-J., E.-W. Vignal u. Ch. O. Guillaumin: Concrétions calcaires sous-cutanées des doigts, associées à une acrocyanose permanente avec accès d'acrocyanose paroxystique (syndrome de Raynaud). Etude biochimique (Subkutane Kalkablagerungen der Finger, verbunden mit einer permanenten Akrozyanose mit paroxysmalen Anfällen von Akrozyanose [Raynaudsche Krankheit]. Biochemische Studie). S. 910.

Die Kalkablagerungen folgten den Zirkulationsstörungen und waren am stärksten, wo diese am ausgesprochensten gewesen waren. Keine Kalzämie. Steigerung des Grundumsatzes. Trotz der sich über viele Jahre erstreckenden Entwicklung des Raynaudschen Symptomenkomplexes und der Kalkablagerungen keine Sklerodaktylie oder Sklerodermie.

Pautrier: Sclérodermie à évolution rapide, en plaques multiples. Importance des lésions vasculaires initiales et tardives dans l'étude de la sclérodermie (Sklerodermie mit rapider Entwicklung in multiplen Plaques. Bedeutung der initialen und späten Gefäßveränderungen beim Studium der Sklerodermie). S. 928.

Innerhalb eines Jahres Ausbreitung auf ausgedehnte Teile des Körpers. Eigenartig an der Brust Anordnung in Ringen. Sehr ausgesprochener „Lilac-ring", der auf die schnelle Entwicklung zu beziehen ist. Ganz frische Effloreszenzen bieten ein lila- oder veilchenfarbenes Aussehen dar, zeigen noch keine Veränderung der Konsistenz, mit Eintritt dieser entsteht der „Lilac-ring". Dieser ist reich vaskularisiert, im Gegensatz dazu der ausgebildete Sklerodermieplaque sehr schwach; letzterer

Digitized by Google

Umstand begünstigt die Ablagerung albuminoider und mineralischer Substanzen. Bei der Pat. am Fuße vorhandene spontane Ulzerationen werden auf Gefäßläsionen zurückgeführt.

Hudelo u. Rabut: A propos des sclérodermies partielles (Über partielle Sklerodermien). S. 938.

Sie werden durch voraufgegangene örtliche Ursachen (Traumen, Erythema solare) verursacht; ein spezifisches Terrain scheint in manchen Fällen von Bedeutung zu sein. Sklerodermie en plaques ist viel häufiger als Sklerodermie en bandes. Der histologische Befund ist bei allen Formen der gleiche. Beträchtliche Besserungen, nicht Heilungen, bisweilen durch Kombination von Opotherapie und spezifischer Behandlung. In einem Falle guter Erfolg von Natr. salicyl. innerlich und Elektrolyse örtlich.

Payenneville u. Cailliau: Un cas de sclérodermie en bande avec „white spot disease" (Ein Fall von Sklerodermie en bande mit „white spot disease"). S. 939.

13jähr. Mädchen, keine kongenitale Syphilis, geringe endokrine Störungen.

Payenneville u. Cailliau: Rapport entre le „white spot disease" et les sclérodermies secondaires en taches (Beziehungen zwischen „white spot disease" und den sekundären fleckförmigen Sklerodermien). S. 941.

In 7 Fällen mit verschiedenartigen Erscheinungen histologischer Befund der „White spot disease". Wie im übrigen Körper spielen sich auch in der Haut fermentative Prozesse ab; die koagulierenden synthetischen Fermente überwiegen bei den partiellen und generalisierten Sklerodermien, der Erythromelie, die proteolytischen bei der Anetodermie, die oxydierenden im Beginne der Poikilodermie, sie schwinden, wenn die Haut reich an Melanin ist und machen den Lysinen oder Koagulinen Platz.

Bory, L.: Un cas de morphée cervicale associée à une maladie de Raynaud (Ein Fall von Morphoea im Nacken verbunden mit Raynaudscher Krankheit). S. 952.

Mit Rücksicht auf Bestehen der Raynaudschen Erscheinungen werden für die beiderartigen Affektionen tiefliegende Störungen, wahrscheinlich neurosympathischer Natur, angenommen. Wegen leichter Menstruationsstörungen Thyreoidea-Extrakt; Einspritzungen von Azetylcholine unter den Plaque selbst werden in Aussicht genommen, da dieses Medikament gegen die Raynaudschen Gefäßspasmen wirksam.

Peyri, J., u. Ch. Cardenal: Sur la „Monozytose" et les „Botryomycomes" apparus dans un cas de sclérodactylie (Über die in einem Falle von Sklerodaktylie aufgetretene „Monozytose" und „Botryomykome"). S. 953.

Es fanden sich 28% Monozyten, außerdem 20% Lymphozyten, im ganzen also 48% Mononukleäre; die Vermehrung der Monozyten scheint ein konstanter Befund bei der Sklerodermie zu sein und in der Haut selbst infolge funktioneller Störungen im retikulo-endothelialen System als Kompensationsreaktion zustande zu kommen. Das Auftreten der Botryomykome wird auf mechanische Ursachen zurückgeführt.

Diss u. Fr. Woringer: Les fausses sclérodermies du nourisson (Die fälschlichen Sklerodermien des Säuglings). S. 960.

Beim Neugeborenen werden viele Hautindurationen fälschlich als Sklerodermie bezeichnet, die einem anderen Krankheitsbild angehören. Häufig handelt es sich um das „Granulome lipophagique" (Fettsklerose, Fettnekrose) infolge von Geburtstraumen, seltener um Sklerem oder Sklerödem. Sklerodermie kommt, entgegen der Ansicht mancher Autoren, beim Säugling auch vor, ist aber außerordentlich selten.

Petges, G., u. J. Roche: Sclérodermie post-opératoire (Hystérectomie totale) (Sklerodermie nach totaler Hysterektomie). S. 972.

Die 2½ Jahre nach der Operation aufgetretene bandförmige Sklerodermie an der Bauchhaut ist nicht im eigentlichen Sinne Folge des Operationstraumas, da sie erst allmählich in die Nähe der Narbe kam. Sie ist endokrinen Ursprunges, vom Ovarium ausgehend.

Pautrier, L.-M.: Les rapports de la dermatite chronique atrophiante, de l'anétodermie et de la sclérodermie. L'étude des troubles du métabolisme du tissu conjonctif (Die Beziehungen der Dermatitis chronica atrophicans, der Anetodermie und der Sklerodermie. Studium der Stoffwechselstörungen des Bindegewebes). S. 973.

Reine Fälle von Anetodermie sind sehr selten, häufiger Kombination mit Erythromelie; beide Typen stehen sich sehr nahe, ähneln sich in ihrem Beginne mit entzündlichen Erscheinungen, der Bildung eines feinen oberflächlichen Gefäßnetzes und einer atrophischen, spinngewebigen Haut sowie der Übereinstimmung des histolo-

Digitized by Google

gischen Bildes. Noch häufiger ist Zusammentreffen von Erythromelie und Sklerodermie, es können sich sogar Effloreszenzen der letzteren in solche der ersteren umwandeln und umgekehrt. Die Erklärung dafür liegt darin, daß alle 3 Affektionen im Grunde nicht Erkrankungen der Haut, sondern vielmehr der Ausdruck von Stoffwechselstörungen des Bindegewebes sind.

B. Pathologische Anatomie.

Pautrier, L.-M., u. G. Lévy: L'anatomie pathologique des sclérodermies (Die pathologische Anatomie der Sklerodermien). S. 978.

Ein streng spezifisches Bild der Sklerodermie gibt es nicht, weit auseinanderliegende klinische Bilder geben oft gleichen histologischen Befund, klinisch übereinstimmende einen histologisch abweichenden. Weitere Aufklärungen sind von biochemischen und biophysischen Untersuchungen zu erwarten.

C. Ätiologie. Pathogenese.

Leriche, R., u. R. Fontaine: Les lésions dans les ganglions sympathiques dans la sclérodermie (Die Veränderungen in den sympathischen Ganglien bei der Sklerodermie). S. 982.

Die Bedeutung des Sympathikus für die Entstehung der Sklerodermie ist unbestreitbar. Man findet häufig Veränderungen in den Sympathikusganglien, die aber keinen spezifischen Charakter zeigen; in anderen Fällen fehlen sie auch ganz. Die Sympathektomie ist daher bei der Sklerodermie, wie auch sonst, keine kausale Behandlung.

Pautrier, L.-M., u. J. Brusset: Le métabolisme basal dans les atrophies cutanées et dans les sclérodermies (Der Grundumsatz bei den Hautatrophien und den Sklerodermien). S. 987.

Die Theorie der endokrinen Entstehung der Hautatrophien und der Sklerodermien hat größte Bedeutung gewonnen, am meisten kommt hierbei die Thyreoidea (Hyperfunktion und Hypofunktion) in Betracht. Ihre normale oder anormale Funktion kann durch Untersuchung des Grundumsatzes studiert werden. Tatsächlich findet sich dieser bei der Sklerodermie häufig gestört, und zwar herabgesetzt oder häufiger gesteigert. Bei der überwiegenden Zahl der Fälle von Dermatitis chronica atrophicans ist er normal.

Pautrier, L.-M., u. Zorn: La calcémie dans les atrophies cutanées et dans les sclérodermies (Die Kalzämie bei den Hautatrophien und den Sklerodermien). S. 991.

Von den Substanzen, die bei dem Bindegewebsstoffwechsel eine Rolle spielen, wurde das Kalzium einer näheren Untersuchung unterzogen. Der Kalkgehalt des Blutes fand sich bei der Pick-Herxheimerschen Krankheit in normalen Grenzen, bei der Sklerodermie regelmäßig vermehrt; doch geht dem Grade seiner Vermehrung die Schwere der Erscheinungen nicht parallel.

D. Behandlung.

Roederer, J.: Un cas de sclérodermie en plaque guéri par l'opothérapie pluriglandulaire (Ein Fall von Sclerodermie en plaque, durch pluriglanduläre Opotherapie geheilt). S. 993.

Der sich sehr schnell ausbreitende Plaque ging unter der Behandlung schnell wieder zurück. Es wird deshalb spontane Heilung nicht für wahrscheinlich gehalten.

Leriche, R., u. R. Fontaine: Le traitement chirurgical de la sclérodermie par les interventions sur le sympathique (Die chirurgische Behandlung der Sklerodermie durch Eingriffe am Sympathikus). S. 995.

Die Beziehungen des Sympathikus zur Sklerodermie zeigen sich in der Klinik (häufige Verbindung mit Raynaudscher Krankheit, mit Pigmentstörungen, gleichzeitige trophische Störungen vom Charakter des Mal perforant, häufige endokrine Störungen), in der pathologischen Anatomie (Gefäßveränderungen), der Physio-Pathologie (Verhältnisse des Blutdruckes, des Tonus). Wo die Störungen am Sympathikus zu suchen sind, ist noch unklar, die hier vorgenommenen Eingriffe sind nicht kausaler Natur; sie unterdrücken pathologische Reflexe des Sympathikus und begünstigen die Wiederherstellung günstigerer Zirkulationsverhältnisse. Die Erfolge der periarteriellen Sympathektomie sind günstig, ebenso die Operationen am Sympathikusstrang. Ausgebildete Erscheinungen von Sklerodermie werden durch sie nicht beeinflußt. Je ausgedehnter die Erscheinungen, um so mehr kommen die Strangoperationen in Frage. E. Levin-Berlin.

Digitized by Google

Russkij Westnik Dermatologii

1929, Bd. 7, Nr. 8

Tereschkowitsch-Moskau: Zur Frage der Epidermophytien.

Bericht über eine Epidemie von Epidermophytie, welche 20 klinisch behandelte Männer im Alter von 20—50 Jahren betraf. Sitz der Erkrankung 18mal an der inneren Fläche der Oberschenkel, darunter in 3 Fällen mit Beteiligung des Skrotums und 2mal entsprechend der Achselhöhlen. Es wurde das Epidermophyton inguinale gezüchtet. Außerdem wurden noch 2 Fälle von ausgebreiteter Epidermophytie beobachtet, welche nicht aus der psychiatrischen Klinik stammten, bei denen in dem einen Fall das Epidermophyton niveum, im zweiten ein Pilz vom Typus der Fusarien gezüchtet wurde. Die Untersuchung von 23 Fällen von Dysidrosis auf Pilze fiel in allen negativ aus.

Hinze u. Meriin-Leningrad: Zur Klinik der Psoriasis verrucosa et papillomatosa.

Von den beiden genau beschriebenen Fällen betraf der eine einen 32jähr. Invaliden mit schwerer Psoriasis arthropathica, der andere einen 23jähr. Mann mit mäßig ausgebreiteter Ps. vulg. serpiginosa. Histologisch wurde ausgebreitete Para- und Hyperkeratose nebst Akanthose und Papillomatose konstatiert. In dem ersten Fall schwanden die Erscheinungen unter As bei äußerer Anwendung von Ac. salicyl. (50%) und Resorzin (30—40%), während der zweite Fall nur gebessert wurde.

Selmanowitsch u. Akowjan-Taschkent: Über die Verbreitung der Mongolenflecke bei einigen Völkerschaften Mittel-Asiens.

Es wurden Mongolenflecke gefunden: bei den Usbeken in 35,7%, bei den Tadshiken in 25,3%, bei den Turkmenen in 19,7%, bei den ansässigen Hebräern in 26,4%, bei den Russen in 0,07% und bei den russischen Juden in 0%. Die Erklärung des häufigen Vorkommens der Mongolenflecke bei den genannten Völkerschaften ist einerseits in der starken Pigmentation der Haut bei denselben, andererseits in der starken Vermischung dieser Nationen mit Mongolen in der geschichtlichen Vergangenheit zu suchen.

Sucharjan-Rostow a. D.: Die Behandlung der Hyperhidrosis mit Röntgenstrahlen.

Von 45 Fällen von Hyperhidrosis an den Händen, Fußsohlen und Achselhöhlen wurden durch Röntgenbestrahlung 20 geheilt und 13 gebessert. Zur Behandlung wurde angewandt 1 HED mit Aluminiumfilter 1 bzw. 3 mm, je 1—4mal in Abständen von 3—4 Wochen.

Lanowskij-Taschkent: Die chirurgische Diathermie zur Behandlung einiger Hautkrankheiten.

Verf. berichtet über gute Resultate durch einmalige Koagulation durch Diathermie bei Orientbeule, vernachlässigtem Hautkrebs und ferner auch bei Leukoplakie, Lupus vulg., Angioma cavernosum, wie in einem Fall von Röntgenulkus.

Anfimoff-Krassnodar u. Mironenko-Astrachan: Ein Fall von idiopathischer progressiver Hautatrophie.

Junge Frau. Ursache wahrscheinlich eine Erkrankung des sympathischen Nervensystems.

Malyscheff-Leningrad: Ein Fall von Trichophytia superficialis der behaarten Kopfhaut und von Trichophytie der Haut bei einer Frau.

38jähr. Bäuerin. A. Jordan-Moskau.

Venerologia und Dermatologia

1929, Nr. 9

Perkel u. Oretschkin-Odessa: Zur Vererbung der Syphilis auf die zweite Generation.

Die Verff. beschreiben folgenden Fall: Der Großvater hat vor der Eheschließung Syphilis gehabt und leidet an Tabes dors., die Großmutter, welche 5mal geboren hat, ist an einem Herzleiden gestorben. Von ihren 5 Kindern starben 2 in früher Kindheit, von den 3 übriggebliebenen ist das eine Kind ein infantil gebliebenes Subjekt, das andere Kind, die Mutter des beschriebenen Falles, syphilitisch gewesen (rezidi-

Digitized by Google

vierende Keratitis parenchymatosa). Ihre Tochter, 5½ a. n., welche somit der 3. Generation angehört, wurde rechtzeitig geboren, erkrankte aber bald nach der Geburt an einem Ausschlag, der freilich spontan verschwand. Sie weist verschiedene Merkmale kongenitaler Syphilis auf, nämlich ausgesprochene Dystrophien des Schädels, angeborenen Herzfehler, große, derbe, indolente Milz und Leber, gesteigerte Kniereflexe und Babinsky bei negativer WR.

Juschkoff-Perm: Zur Ätiologie des Pemphigus vulgaris.

In dem beschriebenen Fall stellte sich der Pemphigus vulg. bei einer 55jähr. Frau nach einer starken psychischen Aufregung ein. Die Kranke starb nach 1½ Jahren. Die Autopsie ergab pluriglanduläre Störungen im endokrinen System.

Ter-Sacharoff-Astrachan: Über einige Veränderungen der Hautdecken bei Faßbindern.

Verf. fand bei Faßbindern in der Regel Schwielen am rechten Daumenballen, wie an der medialen Fläche beider Zeigefinger und Daumen, wie im Zentrum der Volae. Diese Schwielen bieten durch schmerzhafte Rhagaden ein Hindernis bei der Arbeit. Ferner ließen sich auf Brust und Gesäßpartie verschiedenerlei Dermatosen (Hautabschuppungen, Exkoriationen, Pigmentationen) wahrnehmen.

Gasparjan-Moskau: Über Tuberkulose der weiblichen Harnorgane.

Beschreibung eines Falles.

Kaufmann-Moskau: Die weibliche Gonorrhoe und ihre Behandlung im Vendispansär.

Im Gegensatz zu der im allgemeinen pessimistischen Ansicht der Ärzte über Heilbarkeit der weiblichen Gonorrhoe berichtet Verf. über 87% Heilung in unkomplizierten Fällen. Rezidive gab es in 5%.

Kahn u. Sokoloff: Ein Phantom zur Vaginoskopie.

Beschreibung eines von beiden Autoren konstruierten Phantoms.

Finkelstein, J., u. Aristowa: Die Citocholreaktion Sachs und Witewsky als Methode zur Serodiagnose der Syphilis.

Die Verff. sehen in der Citocholreaktion eine wertvolle Methode zur Serodiagnose der Syphilis durch ihre Empfindlichkeit, Spezifizität, nicht komplizierte Technik, schnelle und leichte Ablesung.

Sirota u. Reisin-Shitomir: Die Pilzerkrankungen unter den Kindern in Wolhynien.

Verff. konstatieren eine erfreuliche Abnahme der Dermatomykosen unter den Kindern Wolhyniens im Laufe der letzten 5 Jahre.

Waisberg-Rostow a. D.: Über die Tätigkeit der Anstalt „Erste Hilfe gegen venerische Krankheiten" in Rostow a. D.

In dem speziell für Eisenbahnbeamte errichteten Prophylaktorium in Rostow a. D. konnten 89 Besucher verzeichnet werden, von denen keiner venerisch erkrankte.

Bogdanskij: Zur Kasuistik der außergeschlechtlichen Syphilis.

Verf. sah in Tschetschne bei einem Brustkind und deren Mutter syphilitische Primäraffekte. Bei dem ersteren am Mundwinkel, bei der letzteren auf der Brustwarze. Die Ansteckung war aber nicht von der Mutter auf das Kind übergegangen, sondern von dem, durch zufällige Anlegung an die Brust einer Nachbarin, welche Syphilis hatte, zuerst infizierten Kinde auf die Mutter.

Nemetz: Favus in der Stadt Chiwa und seine Bekämpfung.

Es erwiesen sich unter 1540 im Jahre 1929 untersuchten Lernenden 588, d. h. 38,1 % mit Favus behaftet.

Dawidow: Eine Übersicht über das in der Behandlung der Gonorrhoe Erreichte.

1929, Nr. 10

Ismailskij u. S. Kedroff-Moskau: Chemisch-therapeutische Mitteilungen über Bi-Präparate.

Es handelt sich um Untersuchungen über die russischen Wismutpräparate: a) Bi 39, welches Monowismutweinsäure enthält, b) ein verbessertes Präparat derselben Art Bi 126, genannt Bismoverol und c) ein drittes Präparat Bi 39 colloidale. Vergleiche zwischen diesen Präparaten ergaben, daß das Präparat Bismoverol sich infolge Verträglichkeit und starker therapeutischer Wirkung als das beste erwies.

Dobronrawow-Leningrad: Zur Kasuistik der multiplen Leiomyome der Haut.

Beobachtung von Hunderten von kleinen Knötchen auf der Beugefläche des rechten Armes bei einem Mann, entstanden nach Traumen. Histologisch ergab sich,

Digitized by Google

daß die größeren, tiefen Geschwülste sich aus der Gefäßmuskulatur, die kleineren, im Korium gelegenen, aus dem M. arrectores und abgespaltenen Muskelfasern entwickelt hatten.

Ustinowskij-Moskau: Ein hypodermisches, fibröses Sarkoid der Haut vom Typus Gougerot-Desaux.

41jähr. Frau mit derber Geschwulst auf dem rechten Arm, aufgetreten 2 Jahr nach einer, während des Fleckfiebers gemachten Einspritzung. Histologisch handelte es sich um knötchenförmige Neubildungen in der subkutanen Fettschicht, welche vorzüglich aus epitheloiden und rundlichen Zellen wie Riesenzellen bestehen.

Ssubotzkij-Moskau: Die Katheterisation des Ductus ejaculatorius zwecks Diagnose und Therapie der Samenblasenerkrankungen.

Obgleich die Katheterisation des Ductus ejaculatorius mit dem Irrigationsurethroskop von Lichtenberg bequemer und leichter ist als mit den bisher üblichen Instrumenten, ist sie dennoch in praxi schwer ausführbar; gelingt sie, so muß zur Erreichung eines therapeutischen Effektes die Samenblase vor Einführung der zur Behandlung anzuwendenden Flüssigkeit durch Massage von ihrem pathologischen Inhalt befreit werden.

Selikson-Nishnij-Nowgorod: Zur Frage des Situs inversus testis.

4 eigene Beobachtungen.

Korostelew u. G. Orloff-Podolsk: Über den praktischen Wert der Fällungsreaktionen bei Syphilis.

Zur serologischen Diagnose der Syphilis sind gleichzeitig mit der WR die Fällungsreaktionen auszuführen, und zwar an erster Stelle die Kahnsche Reaktion, dann folgt diejenige von Sachs-Georgi, dann diejenige von Meinicke.

Kaganoff-Leningrad: Zur Biologie des Gonokokkus.

Das Wachstum der Gonokokken, die von blennorrhoischen Epididymitiden gewonnen wurden, gelingt in 91% auf Aszites-Agar, von schwach alkalischer Lackmusreaktion, unter der Bedingung optimaler Temperatur und Feuchtigkeit im Thermostat. Die von Epididymitiskranken erhaltenen Gonokokkenstämme unterscheiden sich in bezug auf das Wachstum nicht von den auf gewöhnlichen Nährböden gezüchteten Stämmen, von Kranken sowohl mit akuter, unkomplizierter Urethritis, als auch mit Urethritis, die durch andere Erscheinungen kompliziert war.

Tabatschnik, Abramowitsch u. Rusin-Taganrog: Bericht über die dreijährige Arbeit des Taganroger Vendispansärs.

Die Feststellung der Familiensyphilis und ihrer Behandlung ist eine der segensreichsten Aufgaben der sozial-prophylaktischen Tätigkeit des Dispansärs. 68% der Angehörigen von Syphilitikern kamen zu den Kontrolluntersuchungen, unter denen sich 34% syphilitisch erkrankt erwiesen.

Malykin-Rostow a. D.: Die Dispansärbehandlung der Neuroluetiker.

Die Mehrzahl der Neuroluetiker (90%) wissen von ihrer Lues nichts oder sind kaum behandelt worden. Das spricht gegen die Abnahme einer Neurolues durch die Salvarsanbehandlung. Zur Prophylaxe der Neurolues müssen Neurologen und Venerologen zusammenarbeiten.

Wein-Moskau: Das Geschlechtsleben der mit venerischen Krankheiten behafteten Personen.

17% der Kranken mit akutem Tripper und 62% der chronischen Tripperkranken koitieren während der Krankheit.

Rutenberg-Iwanowo-Wosnessensk: Über die Tätigkeit der venerologischen Flugkolonne im Jurjewetzkischen Kreise im Wolgagebiet.

Es erwiesen sich 2,1% der Bevölkerung mit sekundärer, 6,7% mit tertiärer, 1,2% mit kongenitaler und 0,1% mit zerebro-spinaler Syphilis behaftet.

Öhlmann-Buzuluk: Zur Bekämpfung der Geschlechtskrankheiten in den neuen Landwirtschaften.

Halperin, S.-Moskau: Über dasselbe Thema.

Es werden Ratschläge gegeben und Maßnahmen angeführt.

Erschoff-Polotzk: Ein Fall von Ichthyosis nitida, entstanden im 18. Lebensjahr nach T. exanthematicus.

Lindströhm-Nowo-Sibirsk: Ein Fall von syphilitischer Sklerose des oberen Lides.

Davydoff, P.-Taganrog: Der Einfluß konzentrierter Lösungen auf die Gefäßwände bei intravenösen Injektionen.

Digitized by Google

Es kamen 3 Fälle zur Sektion, welche vielfach mit intravenösen Einspritzungen, teils von 5—10%iger Calc.-chlor.-Lösung, teils mit NS behandelt worden waren. In allen 3 Fällen erwiesen sich nur die Kubitalvenen stark sklerotisch.

Wigderowitsch-Kamenko-Dnjeprowsk: Ein Fall aus der Praxis.

Impetigo capitis infolge von Würmern.

Korolkoff-Smolensk: Ein Fall von Fibrosarkom auf dem Boden einer Lupusnarbe.

Wyshnepolskij-Moskau: Ein Fall von Reinfectio syphilitica.

1929, Nr. 11

Ssucharew-Moskau: Zur Radiumtherapie der Hautgeschwülste.

Verf. sah gute Resultate von dem Radal-Radon bei Hautgeschwülsten, speziell bei verschiedenen Naevusbildungen. Die Behandlung ist billig und bequem.

Stein, L.-Odessa: Zur Ätiologie des Granuloma annulare.

13jähr. Knabe, welcher einen aktiven Lungenprozeß hatte, zeigte auf dem rechten Handrücken ein Granuloma annulare, so daß Verf. das letztere als tuberkulös ansieht.

Matusis u. Korabelnikoff-Odessa: Microporoadenitis inguinalis (Lymphogranulomatosis inguinalis Nicolas-Favre).

Beobachtung eines Falles von Lymphogranulomatosis inguinalis bei einem 19jähr. Arbeiter, der beständig in Odessa lebt. Eine primäre Affektion war nicht zu konstatieren. Die WR fiel negativ aus. Die Behandlung geschah mit Erfolg durch Ultraviolettstrahlen (Bach-Lampe — 14 Sitzungen).

Schusteroff-Omsk: Zur Frage der Gonoseptikopyämien.

50jähr. Mann mit Abszessen der Haut, welche den Gonokokkus enthielten. Außerdem bestand Epididymitis, Arthritis und Endocarditis gon.

Prodanow-Leningrad: Zur Frage der Eosinophilie des gonorrhoischen Eiters.

Die Eosinophilie des blennorrhoischen Eiters, welche am stärksten in der 3. bis 4. Krankheitswoche ist, ist hämatogenen Ursprungs. Den Eosinophilen kann bloß eine gewisse prognostische Bedeutung zugeschrieben werden. Von einer diagnostischen Bedeutung kann keine Rede sein, solange die Genese der eosinophilen Zellen noch nicht klar ist.

Batunin, Wainstein u. Dertschinskij: Zur Behandlung der männlichen und weiblichen Gonorrhoe mit Rückfallfieberimpfung (europäische Rekurrens).

Es wurden 32 Kranke geimpft, davon 23 mit positivem Erfolg, und zwar unter 19 Männern bei 14 (4 bekamen einen Anfall, 9 zwei Anfälle, 1 drei Anfälle) und unter 13 Frauen 9mal. Der Anstieg des Fiebers war bei allen von viertägiger Dauer. Ein Verschwinden der Gonokokken stellte sich in der Männergruppe nur in einem Falle ein, in der Frauengruppe bei 5.

Poljakow-Swerdlow: Einige Resultate der serologischen Praxis.

Die Bearbeitung eines Materials von 6000 Seren ergab in 90,6% das Übereinstimmen der positiven WR mit der Meinickeschen Trübungsreaktion; die negativen Reaktionen harmonierten in 88,2%.

Jaskolko u. Pankowa-Moskau: Die Serodiagnose der Syphilis nach Sormani.

Der Sormanischen Methode kann kein besonderer Vorzug eingeräumt werden.

Prushanskij-Moskau: Resultate der unter Kontrolle stehenden Behandlung der Männer mit Gonorrhoe im I. Moskauer Vendispensär.

Von 749 Männern mit akuter Blennorrhoe unterbrach $^1/_3$ die Behandlung; von 78 Männern mit chronischer Blennorrhoe taten es 14,1%. Auf Grund schriftlicher Aufforderung erschienen 159 Personen von neuem, unter denen 90 Alkoholiker waren, die trotz der Krankheit geschlechtlich verkehrt hatten.

Atarow-Nachitschewan a. Don: Über die nächstliegenden Aufgaben in bezug auf die Organisation einer Statistik der venerischen Krankheiten in der USSR.

Verf. spricht sich für Einheitlichkeit der Statistik aus und für eine Konzentration des Materials in den Bezirksdispansären.

Sutejew-Moskau: Zur Behandlung des weichen Schankers und seiner Komplikationen.

Verf. rühmt zur Behandlung der weichen Schanker 20—50%ige Pyrogallussäuresalbe und bei Bubonen die Morrisonsche Paste (Bism. subnitr., Jodoformi aa 7,5, Ol. paraffin. 15,0) als Injektion in die Inzisionsöffnung zu 5 ccm.

Digitized by Google

Kolomoizeff: Zur Behandlung des weichen Schankers.
Verf. wendet den Kupferstift an.

Bogdanskij u. Sarian: Ein Fall von isolierter Erkrankung der paraurethralen Gänge.

Meisel: Ein Fall von Epithelioma papillare auf den weiblichen Geschlechtsteilen. A. Jordan-Moskau.

Mitteilungen aus der Literatur

Syphilis

Therapie

Guillain, G., u. N. Péron: Les résultats de la malariathérapie chez les paralytiques généraux à la clinique des maladies nerveuses de la Salpêtrière (Die Erfolge der Malariabehandlung bei der progressiven Paralyse an der Nervenklinik der Salpêtrière). Bull. de l'Acad. de Méd., 1929, Bd. 102, Nr. 39, S. 538.

57 Fälle. Kein Erfolg in 28,07%, ausgesprochene Besserung der körperlichen und geistigen Zustandes in 24,56%, Besserung des körperlichen, nicht jedoch des geistigen Zustandes, dieser aber nicht weiter verschlechtert, in 35%, tödlicher Ausgang in 7,01%. In geeigneten Fällen kann die Behandlung ambulant stattfinden.
E. Levin-Berlin.

Ulcus molle, Venerisches Granulom

Milian, G.: Les chancres mixtes (Das Ulcus mixtum). Paris méd., 1929, Bd. 50, S. 513.

Im Ulcus mixtum werden verhältnismäßig selten Ducrey-Bazillen und Spirochäten gleichzeitig gefunden. Verschiedene Formen des Ulcus mixtum: schnell geheiltes Ulcus molle, in der Narbe dann Primäraffekt; anscheinend reines Ulcus molle (Doppelinfektion nicht zu diagnostizieren); Riesenschanker, oft Ulcera mixta; Ulcus mixtum zwischen einfachen Ulcera mollia; Ulcus molle auf Primäraffekt (selten). Abgesehen von diesen Fällen kann ein bei einem Syphilitiker aufgetretenes Ulcus molle sich gewissermaßen von innen heraus syphilisieren (Chancre mixte par auto-syphilisation), und zwar in allen Stadien der erworbenen und auch bei der kongenitalen Syphilis. Es kommt dann zur Entwicklung von papulösen, papulös-erosiven, papulösulzerösen Schankern, Riesenschanker, phagedänischem Schanker. Bei der Behandlung der Ulcera mixta ist im allgemeinen Quecksilberzyanür wirksamer als Salvarsan.
E. Levin-Berlin.

Kromayer jun., E.-Berlin: Die Behandlung eitriger Bubonen mit Milchinjektionen. Kl. W., 1929, Nr. 51, S. 2378.

Ausgezeichnete Resultate. Von 86 mit Milch behandelten Fällen resorbierten sich 67% ohne Durchbruch, von 45 ohne Milch behandelten 13%. Bei den Fällen, die trotz der Milchinjektionen einschmolzen, erfolgte der Reifungsprozeß viel schneller als ohne Einspritzung. Je früher die Injektionen gegeben wurden, um so günstiger waren die Heilungsaussichten. Auch gleichzeitig vorhandene Ulcera mollia wurden oft gut beeinflußt. Frei-Berlin.

Frei, W.-Berlin: Weitere Beiträge zur Kenntnis der Lymphogranulomatosis inguinalis und des Ulcus chronicum elephantiasticum vulvae et ani. (Univ.-Hautklin. Breslau u. Derm. Abt. d. Städt. Krankenhauses Spandau.) Kl. W., 1929, Nr. 44, S. 2038.

Der ältere Begriff „strumöser Bubo" deckt sich mit dem der Lymphogranulomatosis ing., und es ist bisher nicht erwiesen, daß auch echte und reine Ulcus-molle-Bubonen für die Dauer einen strumösen Charakter annehmen können. Noch viel weniger ist es erwiesen, daß sich an einen reinen Ulcus-molle-Bubo das Krankheitsbild des Ulcus chron. eleph. anschließen kann, wenn das an sich auch möglich erscheint. Dagegen hat sich der enge Zusammenhang zwischen Lymphogranulomatosis ing. und Ulcus chron. im ganzen schon bei 13 Fällen ausnahmslos offenbart.
Frei-Berlin.

Digitized by Google

Knabe, K.-Hamburg: Durchbruch eines vereiterten klimatischen Bubos in die Blase. (Inst. f. Schiffs- und Tropenkrkh.) Arch. f. Schiffs- u. Tropenhyg., 1930, H. 1, S. 50.

In einem klinisch, histologisch und immunbiologisch als tropischer Bubo imponierenden Fall, dessen Ätiologie unklar blieb, wurde durch Neosaprovitaninjektionen unter heftigen Allgemeinerscheinungen und hohem Fieber eine auffallende Verkleinerung und Einschmelzung der Bubonen erzielt. Der Eiter brach in die Blase durch, worauf völlige Heilung eintrat. P. Unna jr.-Hamburg.

Blennorrhoe

Pathologie und Klinik

Hauptmann, W., u. A. Philadelphy-Innsbruck: Kulturelle Untersuchungen an gonokokkenhaltigen Sekreten zur Feststellung der Versandfähigkeit. (Hyg. Inst. u. Klin. f. Derm. u. Syphil. d. Univ.) Zbl. f. Bakt., Bd. 115. H. 3/4, S. 186.

Gonokokken vertragen Abkühlung auf 12° C mindestens 8 Stunden, eine solche auf 2° C und —5° C mindestens 1 Stunde lang ohne Schädigung. Nach Überimpfung auf Aszites und 12stündigem Aufenthalt bei 22° zeigte sich keine Beeinträchtigung, dagegen bei Verwendung eines anderen Punktates schon nach 4stündiger Einwirkung. Gonokokkenstämme von Kranken mit protrahierter Heilung waren gegen Abkühlung widerstandsfähiger als solche von Patienten mit normalem Krankheitsverlauf. F. Harry-Wiesbaden.

Mayr, J. K.-München: Bestehen Korrelationen zwischen Körperzustand und Heilungsdauer bei der Gonorrhoe? (Derm. Kl. d. Univ.) M. m. W., 1929, Nr. 48, S. 2005.

Verf. bejaht die in der Überschrift gestellte Frage. Aus Vergleichsstatistiken hat sich ergeben, daß die Heilungsdauer der Blennorrhoe bei Erwachsenen kürzer ist als bei jüngeren Personen, daß Individuen mit einem Körpergewicht unter 50 kg eine längere Behandlungszeit benötigen als Normalgewichtige, und daß eine Verschlechterung des Allgemeinzustandes auch die Heilung verzögert. Sprafke-Chemnitz.

Mamuzsits, A.-Budapest: Rektumgonorrhoe mit letalem Ausgang. Verhdlg. ungar. ärztl. Ges., 1929, Nr. 17, S. 257.

Bei einer Prostituierten verursachte die Gonorrhoe eine Reihe von Strikturen und Geschwüren, die sich auf die ganze Länge des Dickdarms bis zum Zökum verbreiteten und zum Inanitionstod führten. M. Kazarowa-T. Pasardschik.

Langer, E.-Berlin-Birtz: Abszedierende Hodenentzündung bei Gonorrhoe. (Derm. Abt. d. Krankenhauses.) M. m. W., 1929, Nr. 49, S. 2051.

L. teilt 3 Fälle von Hodenabszedierungen mit, bei denen eine sehr starke entzündliche Schwellung des zugehörigen Samenstranges zu bemerken war. Diese starke Funikulitis glaubt Verf. für die Entstehung der Abszedierung verantwortlich machen zu müssen, sei es, daß es durch die Entzündung im Samenstrang zu einer Thrombose der Gefäße gekommen ist, wie Buschke einen Fall beschreibt, sei es, daß das Ödem im Funikulus zu einem Abpressen der Gefäße geführt hat und so eine genügende Versorgung des Hodens verhindert wurde. Gonokokken haben sich in keinem Falle nachweisen lassen. Therapeutisch steht Verf. auf dem mehr konservativen Standpunkt, durch eine breite Inzision dem Eiter nur Abfluß zu verschaffen, aber keine Semikastration anzuschließen. Dieser Eingriff genügt, um den Prozeß zur Heilung zu bringen. Man erreicht dadurch, daß man dem Pat. das psychische Trauma, nur noch einen Hoden zu besitzen, erspart und den Rest des noch funktionstüchtigen Hodengewebes erhält. Sprafke-Chemnitz.

Salomon, O.-Koblenz: Abszedierende Hodenentzündung bei Gonorrhoe. (Beitrag zu E. Langers Arbeit, M. m. W., 1929, Nr. 49.) M. m. W., 1930, Nr. 1, S. 18.

Ein Pat., der eben eine doppelseitige Nebenhodenentzündung durchgemacht hatte, nahm trotz noch bestehender Blennorhoea ant. et post. an einem Fußballwettkampf teil. Beim Spiel wurde er durch einen Ball direkt gegen das Skrotum getroffen, so daß er zusammenbrach. Erneut trat eine doppelseitige Epididymitis auf, die rechts zur Abszedierung führte. Bei der Punktion wurden reichliche Mengen von Gonokokken gefunden. Damit erhöht sich die Zahl der Hodenabszedierungen mit positivem Genokokkenbefund auf zwei. Sprafke-Chemnitz.

Weitzel, L.: Epididymite et funiculite suppurées d'origine gonococcique (Epididymitis und Funiculitis suppurativa hervorgerufen durch Gonokokken). Presse méd., 1929, Nr. 95, S. 1544.

Digitized by Google

Mitteilung von drei einschlägigen Beobachtungen. Bei einem der Fälle wurde durch die stürmischen Symptome die Inkarzeration einer gleichzeitig vorhandenen Inguinalhernie vorgetäuscht. Verf. setzt sich für die radikale chirurgische Behandlung mittels ausgiebiger Inzisionen und Drainagen als die gegebene Therapie ein.

E. Fischer-Prag.

Mackay, G.: Control of Ocular Disease of Venereal Origin (Die Bekämpfung der durch venerische Ursachen bedingten Augenleiden). Brit. m. J., 1930, Nr. 3601. S. 61.

Übersicht der in Schottland getroffenen öffentlichen Maßregeln auf diesem Gebiete. In dem dem Verf. unterstellten Blindenheim waren 1901 etwa ein Drittel der Insassen infolge von Ophthalmia gonorrhoica neonatorum ums Augenlicht gekommen. Trotz verschiedentlicher Bemühungen wurde die obligatorische Meldepflicht für blennorrhoische Augenentzündung erst 1918 eingeführt mit der Empfehlung der prophylaktischen Einträufelung einer 1%igen Höllensteinlösung bei den Neugeborenen (1921). Weitere Verfügungen ordneten später (1924) die Einrichtung von speziellen Behandlungszentren in allen größeren Städten an. Sonstige venerische Erkrankungen sind in Schottland nicht meldepflichtig, aber in Edinburg und anderen größeren Städten ist für kostenlose diskrete Behandlungsmöglichkeiten in den Krankenhäusern Vorkehrung getroffen. Großbritannien ist auch seit 1925 dem internationalen Abkommen für kostenlose Behandlung von venerisch erkrankten Seeleuten in den größeren Hafenstädten beigetreten.

A. Philippi-Bad Salzschlirf.

Rabinowitsch, R.: Urethritis gonorrhoica bei Knaben. (Klinik Rille.) Diss., Leipzig 1929.

Bericht über 2 Erkrankungen im Alter von 12 Jahren (ein Arbeiterkind, ein Realschüler). Infektionsmodus unbekannt; in dem einen Falle Epididymitis.

M. Kazarowa-T. Pasardschik.

Lévy-Solal, E., J. Paraf u. M. Pariente: La réaction de fixation gonococcique au cours de la gestation et de la puerpéralité (Die Bindungsreaktion beim Tripper im Verlaufe der Schwangerschaft und des Puerperiums). Compt. rend. Soc. biol., Bd. 102, Nr. 30, S. 496.

Die Untersuchungen wurden mit verschiedenen Antigenen angestellt, von denen das Nicollesche die besten Resultate gab. Bei der größten Zahl der tripperkranken schwangeren Frauen und Wöchnerinnen fiel die Reaktion negativ aus, selbst wenn sie an Arthritiden litten, bei denen die Reaktion sonst stets positiv sein soll. In allen Fällen, in denen die Reaktion in der Gravidität positiv befunden worden war, wurde sie im Wochenbett negativ. Der negative Ausfall der Reaktion bei schwangeren Frauen und Wöchnerinnen ist also für die Tripperdiagnose ohne Bedeutung. Ähnliches ist bei anderen Immunitätsreaktionen gefunden worden; diese Anergie kann vielleicht die Aggravierung der meisten pathologischen Prozesse während dieser Periode erklären.

E. Levin-Berlin.

Therapie

Frei, W.-Berlin: Einige moderne diagnostische und therapeutische Verfahren bei Gonorrhoe. (Derm. Abt. d. Städt. Krankenhauses in Spandau.) D. m. W., 1929, Nr. 49, S. 2055.

Mit dem aus einem blennorrhoischen Bubonulus stammenden Gonokokkeneiter ließen sich nach Vorbehandlung mit Antiformin bei der Komplementbindungsreaktion ähnliche Resultate wie mit gewöhnlichem Gonokokkenantigen erzielen. Bakterizide Antikörper gegen den eigenen Stamm konnten in den Seren von Kranken mit komplizierter Blennorrhoe und positiver Komplementbindung nicht nachgewiesen werden. Die nach dem (für Ektotoxine angegebenen) Anatoxinverfahren hergestellte Gonokokkenvakzine eignet sich zu Hautreaktionen nicht besser als die gewöhnliche.

F. Harry-Wiesbaden.

Frei, W.-Berlin: Einige moderne diagnostische und therapeutische Verfahren bei Gonorrhoe. (Schluß.) (Univ.-Hautkl. Breslau.) D. m. W., 1929, Nr. 50, S. 2097.

Die nach wiederholten intravenösen Injektionen von Gonokokkenvakzine zu beobachtende Gewöhnung an die fiebererzeugende Wirkung der Vakzine beruht zum Teil auf unspezifischen Faktoren und tritt auch nach Vorbehandlung mit dem unspezifischen Mittel Pyrifer auf. Dagegen braucht durch intramuskuläre Vakzineinjektionen die Empfänglichkeit für die Fieberwirkung späterer intravenöser Vakzineinjektionen nicht beeinträchtigt zu werden. An Hand einer Statistik über die Be-

Digitized by Google

handlungsergebnisse bei komplizierten männlichen Blennorrhoen wird nachgewiesen, daß die Lokaltherapie allein ebenso wirksam ist wie in Kombination mit Parkuteral-behandlung (Trypaflavin, Vakzine, Olobintin). Von 14 mit Rückfallfieber und Lokaltherapie behandelten komplizierten, hartnäckigen Fällen blieben 13 nach Provokation und mindestens 14tägiger Beobachtung rezidivfrei. F. Harry-Wiesbaden.

Reichert, Fr.-Dresden: Zur Bakteriologie des Gonovitans. D. m. W., 1930, Nr. 3, S. 96.

Nur in Peritonealabstrichen von i. p. mit Gonovitan geimpften Mäusen waren nach der von Levinthal angegebenen Methodik längliche Gebilde mit verstärkter Färbung der schmalen Enden auffindbar. Diese stellen lediglich Kunstprodukte dar, da die Methodik der Darstellung das Protoplasma stark schädigt. Wendet man dagegen ein schonendes Verfahren an, so zeigen die Kulturen des Gonovitan die gleiche Form wie die atypischen Gonokokken, die Levinthal in dem Lehrbuch von Buschke und Langer auf S. 109 abbildet. Auch die Tatsache, daß $^1/_{10}$—1 Öse Kultur pathogen für Mäuse ist, berechtigt nicht zu der Annahme, die Kulturen des Gonovitan bestünden aus Pasteurellabazillen, da die verwendeten Dosen viel zu massiv seien. Ferner stimmt das Fehlen der Indol- und SH_2-Bildung der Gonovitankokken nicht mit dem für Pasteurellabazillen typischen Verhalten überein. Die im Gonovitan vorhandenen Bakterien stellen mutierte Gonokokken dar. Die Bezeichnung „Gonovitan" wird aufrecht erhalten. F. Harry-Wiesbaden.

Levinthal, W.-Berlin: Erwiderung auf vorstehenden Artikel. D. m. W., 1930, Nr. 3, S. 97.

Verf. behauptet nach wie vor, daß die einzige aus mehreren Gonovitanampullen verschiedener Kontrollnummern wachsende Bakterienart ebenso wie die Kultur Wolffs zur Gruppe der gramnegativen Pasteurellabazillen gehört. Besonders bei ganz jungen Kulturen ist der Bazillencharakter gut erkennbar. Das Verfahren (Alkoholfixation mit Abflammen und Färbung mit verdünntem Methylenblau) ruft keine Kunstprodukte hervor, sondern eignet sich hervorragend zur Darstellung bipolarar Bazillen. Der Tierversuch stellt lediglich eine der Methoden dar, die besonders überzeugend die Zugehörigkeit der Stämme zur Gruppe der Pasteurellen enthüllt. Pasteurellen sind nicht selten indolnegativ. Im Gegensatz zu den Erwartungen Reicherts ließ sich ein Gonovitanstamm in einer 7 Monate alten Gonovitanampulle gut konservieren. Gonokokken dagegen im gleichen Medium zu konservieren mißlang stets. F. Harry-Wiesbaden.

Strauss, W.-Düsseldorf: Ein neuer Apparat zur Spülung der männlichen Harnröhre und der Vagina. D. m. W., 1930, Nr. 2, S. 52.

Der „Spülapparat nach Dr. Strauß" (Mediz. Warenhaus, A.-G., Berlin) besteht aus einem einfachen, vorn etwas sich verjüngendem Glasrohr, auf das ein konischer Gummiring gezogen ist. Auf diesen Gummiring wird ein Glastrichter aufgesetzt, der zum Aufsaugen des aus der Urethra zurückfließenden Spülstromes dient. Zur vaginalen Spülung wird ein entsprechend längeres Ansatzrohr benutzt.

F. Harry-Wiesbaden.

Nemonaixky, L.: Einfluß der Milchtherapie auf die Abheilung der Gonoblennorrhoe. (Augenklinik.) Diss., Jena 1928.

Es wurden 57 Fälle ohne und 36 mit Milchtherapie behandelt. Berücksichtigt man die Fälle mit Hornhautbeteiligung, so ergibt sich: die Gonoblennorrhoe der Neugeborenen nahm günstigen Ausgang in 26,6% ohne Milchtherapie, dagegen bei 76,4% der mit Milchtherapie behandelten Kinder; also wesentliche Überlegenheit. Während der Behandlung trat Hornhautaffektion bei nur 5,5% der mit Milch behandelten Kinder auf, dagegen bei 40,5% ohne Milchtherapie. Während unter den Neugeborenen ohne Milchtherapie Gonokokkenfreiheit der Bindehaut in 37% erst nach über 2 Monaten festgestellt werden konnte, waren die Gonokokken bei Milchtherapie in der Hälfte der Fälle schon nach einer Woche verschwunden, nur bei wenigen noch nach 6 Wochen nachweisbar. Bei Milchtherapie blieb der Prozeß in 47% einseitig, ohne diese nur in 9%. Von der 4 Minuten lang gekochten Milch wurden zunächst 2,5 ccm, nach 2—4 Tagen bis 5 ccm intramuskulär injiziert.

M. Kazarowa-T. Pasardschik.

Weigand, H.-Aachen: Malariabehandlung der weiblichen Gonorrhoe. (Univ.-Frauenkl. Würzburg.) Zbl. f. Gyn., 1929, Nr. 45, S. 2834.

Die bei 30 Fällen von chronischer weiblicher Blennorrhoe angewandte Malariatherapie zeigte gerade in besonders resistenten Fällen ausgezeichnete Erfolge. Meist

Digitized by Google

wurde die Malariainfektion mit gleichzeitiger spezifischer Behandlung kombiniert, jedoch wurden auch ohne sonstige Behandlung Heileffekte erzielt. Die Adnexkomplikationen ebenso wie die metastatischen Gelenkerkrankungen wurden ebenfalls sehr günstig beeinflußt. B. Peiser-Berlin.

Urogenitalapparat

Allgemeines

Grauhan, M.-Senftenberg (früher Kiel): Die Bedeutung der speziellen urologischen Untersuchung für die Indikationsstellung bei der Behandlung frischer Verletzungen des Harntraktes. (Chir. Kl. Kiel.) Zbl. f. Chir., 1929, Nr. 46, S. 2882.

Bei frischen subkutanen Verletzungen des Harntraktus sollte man der Probefreilegung der verletzten Organe eine Untersuchung mit den speziellen urologischen Methoden, die auf der Endoskopie basieren, vorausschicken. Schnell kann Ausdehnung und Sitz der Verletzung bestimmt werden, eine Probeoperation kommt dann nicht mehr in Frage. Spontane Ausheilung kann verzögert werden durch die Blutung, die lokale und allgemeine Intoxikation und die Infektion. Nicht jede posttraumatische Hämaturie soll mit Zystokop und Ureterenkatheter angegangen werden; diese diagnostischen Verfahren sind nur gerechtfertigt, wenn die allgemeine klinische Untersuchung einen operativen Eingriff nahelegt. G. geht auf die speziellen diagnostischen Aufgaben des Zystokops bei Verdacht auf Blasenruptur ein. Ebenso kann die Pyelographie für die operative Indikationsstellung bei der Nierenruptur wertvolle Aufklärungen geben. Die Gefahren der Infektion der Bauchhöhle durch die Spülung sind durch sofortiges Anschließen der nötigen Operation unbeträchtlich.

K. Haack-Hamburg-Barmbeck.

Fellner, O.-Wien: Beitrag zur Lehre von den männlichen Hormonen. (Univ.-Inst. f. allgem. u. exper. Pathol.) Endokrinol., Bd. 5, S. 66.

Auseinandersetzung mit Halbaus Theorie der protektiven Wirkung des Sexualhormons. F. dagegen erklärt die Existenz zweier verschieden geschlechtlicher Hormone für bewiesen durch seine und anderer Autoren Versuche, welche zeigten, daß durch Injektion von Feminin vor der Befruchtung das Geschlecht des Fötus beeinflußt werden kann. F. nimmt an, daß jede Gonade ein spezifisches Sekret produziert, das die entsprechenden Geschlechtscharaktere steigert, die gegensätzlichen unterdrückt und daß auch in den übergeordneten Organen zwei verschiedene Sekrete produziert werden, je nachdem ein Männchen oder ein Weibchen zur Welt kommt. Das Vorderlappenhormon ist wahrscheinlich nur der Motor für das weibliche Geschlecht.

M. Unna-Hamburg-Bergedorf.

Günther, H.-Leipzig: Theoretische und klinische Erörterungen über menschliche Zwitter unter besonderer Berücksichtigung des endokrinen Genito-Interrenalsystems. Endokrinol., Bd. 5, S. 440.

Verf. unterscheidet zwischen genetischen und epigenetischen Zwittern. Die genetische Zwitterbildung ist entstanden durch Präzisionsschwankung in der Bildung der X-Chromosomen. Die epigenetische Entstehung ist die Umwandlung eines bereits in einer Richtung differenzierten Geschlechts durch exogene Faktoren (Schädigung der Sexualdrüsen während der Embryonalentwicklung). Beim Menschen kommen vornehmlich epigenetische Zwitter vor. Die männlichen (mit Hoden) sind 4mal so häufig als weibliche. Bei den relativ häufigen Geschwisterzwittern überwiegt das männliche Geschlecht noch mehr. Zwitter sind oft zwergwüchsig, sie zeigen häufig Anomalien in der Lokalisation der Sexualorgane und Neigung derselben zu maligner Entartung, sie sind meist steril. Relativ häufig findet man bei ihnen Veränderungen der Nebenniere. Das weist auch auf den Synergismus von Nebennierenrinde und Sexualdrüsen hin, der sich aus folgenden morphologischen und physiologischen Tatsachen ergibt: Histologische Geschlechtsunterschiede an der Nebennierenrinde: größere Rindenmasse und breitere Innenzone bei weiblichen Tieren, unregelmäßig gezackte Rindenmarkgrenze bei weiblichen, scharfe Grenze bei männlichen Tieren. Histologische Ähnlichkeit der lipoidhaltigen Zellen oder Nebennierenrinde und des Corpus luteum. Eventuell ist an funktionelle Verwandtschaft der Nebennierenzellen mit den Hiluszellen des Ovars zu denken. Vergrößerung der Nebenniere in der Gravidität und Brunst. Experimentelle Untersuchungen ergaben eine physiologische Wechselbeziehung der Nebenniere zum interstitiellen Gewebe der Sexualdrüsen, indem der Ausfall des einen Organs eine Hypertrophie des anderen bedingt. Auch au

Digitized by Google

pathologischem Gebiet Beziehungen zwischen Nebenniere und Sexualdrüsen, der Symptomenkomplex des Hyperrenalismus kommt nur bei Frauen vor, und es bestehen immer Störungen der Genitalfunktion dabei: Amenorrhoe, histologische Veränderungen des Ovars. Hyperrenalismus im Kindesalter führt zum Symptomenkomplex der Pupertas praecox. Auch die Kasuistik des Zwittertums weist Kombinationen mit Pubertas praecox auf. Relativ häufiges Vorkommen von Hyperplasie oder Tumoren der Nebenniere bei Zwittern. M. Unna-Hamburg-Bergedorf.

Jeran, F.: Beitrag zur „blutenden Mamma" beim Manne. Diss., Berlin 1929.

Sie wird meist bei den papillären Formen der Mastopathia cystica und bei Karzinom beobachtet, bei letzterem nur dann, wenn auf dem Boden der ersteren entstanden. Von 16 Fällen (15 der Literatur, 1 eigenem) waren 8 Karzinome, von den übrigen 8 gehörten 7 der papillären Form der Mastopathia cystica an. Die Blutung kann sich bei bereits bestehendem Tumor einstellen oder schon lange vorher. In Fällen, bei denen außer blutiger Absonderung keine Veränderungen nachweisbar sind, handelt es sich um winzige Papillome in den Ausführungsgängen der Mamma. Das Aufhören der Blutung ist kein Beweis für Heilung. Auch Trauma kann Veranlassung sein. Die blutende Mamma wird meist in den fünfziger Jahren beobachtet.
M. Kazarowa-T. Pasardschik.

Penis, Urethra, Blase

Ochsenius, K.-Chemnitz: Über die Indikationsstellung zur Behandlung der kindlichen Phimose. M. m. W., 1929, Nr. 48, S. 2011.

Die Indikation zur Behandlung der Phimose im frühesten Kindesalter ist gegeben, wenn eine Behinderung der Miktion festzustellen oder ein häufiges Hingreifen der Knaben an ihren Penis zu beobachten ist. Dieses Hingreifen und Langziehen des Penis hat mit Onanie nichts zu tun, sondern wird durch den Juckreiz des sich festsetzenden und zersetzenden Präputialsekrets verursacht. Als Methode der Wahl kommt nur die unblutige Behandlung der Phimose in Frage. Es ist in den beiden ersten Lebensjahren ein leichtes, durch systematische Dehnungen der Vorhaut die bestehende Phimose zu beseitigen. Die Dehnung wird ausgeführt, indem man mit der linken Hand die Penishaut strafft und die Harnröhre fixiert und mit Daumen und Zeigefinger der rechten Hand die phimosische Vorhaut zurückzieht. Zum Schutze des Frenulums ist die Vorhaut nur seitlich anzufassen. Sprafke-Chemnitz.

Beck, M.-München: Zwei Fälle von angeborenem Abflußhindernis in der hinteren Harnröhre, verbunden mit anderen Mißbildungen des Urogenitalsystems. (Path. Inst. d. Univ.) Beitr. z. path. Anat., Bd. 83, H. 1, S. 13.

Fall I: 3½jähr. Knabe mit typischer infrakollikulärer Harnröhrenstenose an der Grenze zwischen Pars membranacea und prostatica und Harnstauung oberhalb. Außerdem bestand eine Lageanomalie der Urethra, die oberhalb der Schwellkörper des Penis gelegen war, gleichzeitig eine Verbildung des Corpus cavernosum urethrae und der Glans. Fall II: Männlicher Neugeborener. Verschluß der Pars membranacea urethrae. Harnstauung bis zu den Nieren aufwärts: ein Beweis für das Vorkommen von Harnsekretion im fötalen Leben. Ferner: Symmetrische akzessorische Ureterbildung in der vorderen und medialen Wand des untersten Harnleiterabschnittes mit eigener lateraler Mündung in die Blase und blind verschlossenem kranialem Ende. Außerdem bestanden kleine polyzystische Nieren mit atypischer Lage des Nierenbeckens und abnormer Insertion der Nierengefäße links, angeborene Phimose und Leistenhoden links, Bauchhoden rechts. Fr. Wohlwill-Hamburg.

Freund, P.-Hochstein in Oberschreiberhau: Vorrichtung zur Befestigung eines Katheters (Verweilkatheter). M. m. W., 1929, Nr. 48, S. 2014.

Beschreibung einer kleinen sterilisierbaren Apparatur, die die Anlegung eines Verweilkatheters vereinfachen und sein Herausrutschen aus der Harnröhre verhindern soll. Die Vorrichtung besteht im wesentlichen aus einer Schiene, in die der Penis so eingespannt werden kann, daß seine Volumänderungen keinen Einfluß auf die Lage des Katheters haben. Die den Katheter haltende Klemme ist auf der Schiene so weit von der Harnröhrenmündung entfernt montiert, daß das durch das längere Verweilen des Katheters verursachte Reizsekret der Harnröhre ungehindert neben diesem abfließen kann. Sprafke-Chemnitz.

Plaut, A.-New York: Adenomyosis der Harnblase. Ihre diagnostische Bedeutung. (Path. Labor. d. Womans Hospitals.) Zbl. f. Gyn., 1929, Nr. 49, S. 3358.

Mitteilung eines Falles von Adenomyosis der hinteren Blasenwand, der anfäng-

Digitized by Google

lich den Verdacht einer bösartigen Geschwulst erweckte. Die histologische Untersuchung, die die typischen endometriumartigen Drüsen in der intakten Blasenmuskulatur ergab, bestätigte die Diagnose; daher wurde auf einen radikalen Eingriff verzichtet. Die klinische Untersuchung ergab eine infiltrierende Masse in der hinteren Blasenwand; die Beschwerden bestanden in Schmerzen bei der Menstruation und Harnbeschwerden. B. Peiser-Berlin.

Junker, H.-Berlin: Erfahrungen mit der Chemokoagulation bei bösartigen Blasengeschwülsten. (Urol. Abt. d. Chir. Univ.-Kl.) Arch. f. kl. Chir., Bd. 156, H. 1/2, S. 212.

Die Methodik von Eugen Joseph, maligne Blasentumoren auf endovesikalem Wege durch Überrieselung mit Trichloressigsäure zu verätzen und zur sekundären Schrumpfung zu bringen, ist der endovesikalen Verwendung von Kollargol, Salpetersäure und Chromsäure weit vorzuziehen. Es gelingt schon in einer Sitzung, große Tumorflächen und Tumorkomplexe nachhaltig zu zerstören, ausgedehnte Nekrosen zu beseitigen, hartnäckige Blutungen zum Stehen und jauchige Tumorpartien zur Abstoßung und Abheilung zu bringen. Die Besserung der sekundären Zystitis geht so rasch vor sich, daß die Kranken oft für lange Zeit zu einem völligen Wohlbefinden oder zum mindesten in ein erträgliches Stadium gelangen. Man erhitzt reine Trichloressigsäure in einem Reagenzglase vorsichtig etwa auf 55° C und versetzt 5 ccm der Schmelze mit 5 Tropfen Glyzerin, hält die Mischung im Wasserbade warm und spritzt sie mit einer angewärmten, mit Gaze umhüllten Spritze langsam unter der Leitung des Auges durch Ureterenkatheter Nr. 4 ein, dessen Spitze oberhalb des Katheterauges schräg abgeschnitten ist, damit die Säure tropfenweise austreten kann. Mit 1—1½ ccm der Glyzerinsäuremischung kann man in kürzester Zeit große Geschwulstpartien zerstören. Die etwa auf die normale Blasenschleimhaut tropfende Säuremengen haben keine Bedeutung, da die verätzten Stellen der normalen Blasenwand sich rasch, binnen zwei Wochen, regenerieren und die Nekrose in der Muskularis ihre Demarkation findet. Die Schmerzhaftigkeit läßt sich durch vorherige und nachfolgende Alypinbehandlung herabdrücken; eine leichte Darmnarkose, für welche eine normale Nierentätigkeit die Voraussetzung ist, macht die Methode ganz schmerzlos. Die Trichloressigsäure (20—30 Tropfen auf 50 ccm Wasser) ist übrigens ein ausgezeichnetes Mittel, in Fällen bedenklicher Blasenblutung, bei denen die zystoskopische Untersuchung unmöglich ist, bei einfacher Instillation die Blutung zum Stehen zu bringen. F. Winkler-Wien.

Hoden, Samenbläschen, Prostata

Richard, M.-Basel: Über Resorption und Sekretion des Nebenhodens. Schweiz. m. W., 1929, Nr. 49, S. 1269.

Intravenös einverleibte Mittel konnten im Tierversuch weder im Nebenhoden nachgewiesen werden, noch übten sie hier einen Einfluß auf Entzündungsvorgänge aus. Bei in den Schwanz des Nebenhodens erfolgender Injektion fand zwar Resorption statt, eine therapeutische Beeinflussung höherer Abschnitte blieb aber aus. Vom physiologischen Standpunkt lieferten die Versuche interessante Ergebnisse über rhythmische Tonusschwankungen im Nebenhodenschwanz und über die Resorption korpuskulärer Bestandteile des Spermas. E. Levin-Berlin.

Seifert, E.-Würzburg: Zur Diagnose der unspezifischen Epididymitis. (Chir. Univ.-Kl.) Zbl. f. Chir., 1930, Nr. 1, S. 13.

Die Epididym. non specifica kann eine traumatische, metastatische und urethrale sein. Bei den traumatischen Formen ist der urethrale Infektionsweg klar, nicht aber bei den spontanen Formen, wo die Frage, ob urethral, ob metastatisch, oft offen bleibt; der urethrale Weg wird meist der wahrscheinlichste sein. Staphylokokken neben Kolibazillen kommen auch beim Gesunden in der hinteren Harnröhre vor; dem entspricht der durch Punktion zur Diagnose erhobene Befund. Die Erreger gelangen nach unten durch das Vas deferens, sei es auf antiperistaltische Weise, sei es, wie Verf. annimmt, durch endourethralen Überdruck durch die offen stehenden Ausführungsgänge. Solcher Überdruck ist möglich bei erschwerter Darmentleerung und beim Koitus. Zur kausalen Diagnose macht Verf. folgenden Vorschlag: Da mit Katheter entnommener Urin bei sonst Gesunden immer steril ist, ist der Urin per vias natural. in 3 Portionen zu entleeren. Die erste Portion scheidet aus, da bei dieser die auch normalerweise vorhandenen Keime abgeschwemmt werden. Ist eine Epididymitis non specif. vorhanden, so werden auch in der zweiten und vor allem dritten Portion regelmäßig bakteriell-kulturell die zu beschuldigenden Erreger sich nach-

Digitized by Google

weisen lassen, weil, wie Verf. annimmt, diese Keime (natürlich bei fehlender Zystitis) aus dem erkrankten Vas deferens „ständig" in die Pars posterior entleert werden. Verf. empfiehlt seinen „nicht ganz stich- und hiebfesten" Vorschlag als einfach, gegenüber einer Probepunktion oder -exzision. F. Ortmann-Magdeburg.

Lubarsch, O.: Zur Kenntnis der auf die Samenbläschen beschränkten Amyloidablagerungen. Virch. Arch., Bd. 274, H. 1, S. 139.

Den in der letzten Zeit auffallend gehäuften Mitteilungen über isoliertes Amyloid der Samenbläschen (Winklmann, Erlach, eigene Beobachtungen Lubarschs) fügt Verf. eine neue Beobachtung hinzu, die sich bei der systematischen Untersuchung eines Falles von chronischer lymphatischer Leukämie ergab. Die amyloide Substanz war zwischen Epithel und Propria der Schleimhaut abgelagert; die Gefäße waren völlig verschont. Alle übrigen genau untersuchten Organe waren vollständig frei von Amyloidablagerung. Entgegen den Angaben Winklmanns und Erlachs ist auch bei der allgemeinen Amyloidose die Beteiligung der Samenbläschen keineswegs selten. L. zeigt das an einem Fall von ganz beginnender Amyloidose, bei dem das Amyloid nur mikroskopisch und außer in Milz, Nieren und Lymphknötchen nur in den Samenbläschen zu finden war. Das Samenblasenamyloid bei allgemeiner Amyloidose unterscheidet sich indes von dem isolierten dadurch, daß bei ersterem das Amyloid auf die Gefäße beschränkt erscheint und höchstens etwas auf das Bindegewebe übergeht, die subepitheliale Schicht jedoch gänzlich frei läßt, ferner durch das Fehlen des braunen Epithel- und Muskelpigments beim isolierten, seine Vermehrung beim allgemeinen Amyloid. Fr. Wohlwill-Hamburg.

Stutzin, J. J.-Berlin: Über die operative Beseitigung der männlichen Sterilität (nach doppelseitiger Epididymitis). (Urol. Abt. d. Kaiserin-Augusta-Viktoria-Krankenh.) Zbl. f. Chir., 1929, Nr. 44, S. 2773.

Für die Behandlung der männlichen Sterilität bei Verlegung der samenleitenden Wege nach doppelseitiger Epididymitis hat sich Verf. das Operationsverfahren von MacKenna, das er experimentell an Hunden nachprüfte, sehr bewährt. Dasselbe besteht darin, daß das sorgfältig auspräparierte Vas durch eine Seit-zu-Seitanastomose dem Nebenhoden angelagert wird, an einer Stelle, wo sichere Spermien gefunden werden, und daß durch Vas und Epididymis ein Silberdraht gelegt wird, der nach 8–10 Tagen entfernt wird. Letzterer wurde nach der modifizierten Methode des Verf. durch einen Katgutfaden ersetzt, der nicht entfernt zu werden brauchte.

B. Peiser-Berlin.

Cerqua, S.-Kairo: Prostatazysten durch Bilharzia verursacht. (Italien. Hosp. „Umberto I".) Arch. f. Schiffs- u. Tropenkrkh., 1930, Bd. 34, H. 1, S. 58.

Beschreibung einer isolierten Prostataerkrankung durch Bilharzia. Durch suprapubikale Zystotomie wurde aus der Prostata eines 40jähr. Fellachen, der seit 2 Jahren an Urinstörungen litt, eine etwa nußgroße Zyste entfernt, deren Wandung histologisch zahlreiche, größtenteils verkalkte Eier von Schisostomum haematobium enthielt.

P. Unna jun.-Hamburg.

Grasmann, W.: Beitrag zur Histogenese der sogen. Prostatahypertrophie. Diss., München 1929.

Die Prostatahypertrophie geht aus vom peritubulären Gerüst der urethralen Prostatadrüsen seitlich der Urethra und der Nebendrüsen am Blasenboden. Der Wucherung des subepithelialen Bindegewebes folgt eine aktive Aussprossung der Drüsenschläuche, so daß es zur Bildung von Fibroadenomen kommt. In manchen Fällen kann es zu nachträglichem Einwachsen von Drüsen in fibromyomartige Bildungen kommen, die zunächst ohne Zusammenhang mit den Drüsen entstanden waren; doch treten im ganzen diese Vorgänge gegenüber den von vornherein an den Drüsen und dem zugehörigen Gerüst sich abspielenden in den Hintergrund. Zeichen von Atrophie drüsiger Bestandteile können in den drüsenfreien Knoten nicht beobachtet werden. Auffallend häufig findet man in Drüsen älterer Männer atypische Epithelwucherungen, die sich nicht sicher gegen Krebs abgrenzen lassen, und ausgebildete Krebse, ohne daß die Drüsen nach außen hin in dieser Richtung Veränderung zeigen. M. Kazarowa-T. Pasardschik.

Nieren, Ureteren, Harn

Wüllenweber, G.-Köln: Untersuchungen über die Druckverhältnisse in Blase, Ureter und Nierenbecken (besonders während der Schwangerschaft). (Med. Kl. Lindenburg d. Univ. Köln.) D. Arch. f. klin. Med., Bd. 165, H. 5/6, S. 296.

Die Messung des Druckes in Blase, Ureteren und Nierenbecken am lebenden

Digitized by Google

Menschen zeigt die Abhängigkeit des Nierenbeckendruckes und des Ureterendruckes vom Blasendruck; die Ureterkontraktionen erfolgen in verschiedener Raschheit, zwischen 2 und 12 in der Minute; bei psychischer Erregung trat alle 5 Sekunden die Kontraktion auf, nach Beruhigung der Versuchsperson nur 1—2mal in der Minute. Bei Pyelitis und Ureteritis erfolgt die Kontraktion in unregelmäßigen Abständen. Die Druckschwankungen im Nierenbecken sind wohl vorhanden, aber sehr gering. Der Druck steigt im Ureter vom Nierenbecken bis zum vesikalen Ureterostium an; beim Husten, Lachen, bei tiefer Atmung und bei Druck auf den Leib steigt der Druck an, und zwar ist die Abhängigkeit vom intraabdominalen Druck um so größer, je mehr Harn sich im Ureter und im Nierenbecken befindet. Die Steigerung des intrakapsulären Nierendruckes ist für die Nierenfunktion nicht gleichgültig; aber auch plötzliche Druckentlastung des Nierenbeckens, wie Verlagerung des Uterus und plötzliche Entleerung der überfüllten Blase, wirken nierenschädigend.

F. Winkler-Wien.

Segall, L.-Berlin: Zur intramuskulären Behandlung der Zystiden und Pyelitiden mit Kamillosept. M. Kl., 1929, Nr. 47, S. 1824.

Im Kamillosept ist die antiphlogistische und infolge der ätherischen Öle gleichzeitig desinfizierende Wirkung der Kamille mit der bakterizierenden Wirkung eines Salizylsäureesters gepaart; die intramuskuläre Einspritzung ermöglicht infolge der Depotwirkung eine lang anhaltende Beeinflussung. Unmittelbar nach der 1. oder 2. Einspritzung schwinden bei Zystitiden und Pyelitiden die Tenesmen und der häufige Harndrang, der Harn wird klar. Ebenso günstig war die Wirkung bei gonorrhoischen Adnexerkrankungen, bei starken entzündlichen Erscheinungen an Vulva und Uretralmündung bei weiblicher Gonorrhoe mit Ödembildung sowie bei Ödembildungen am Präputium. In fast allen Fällen stürmisch auftretender Gonorrhoe konnten durch 2—3mal wöchentlich verabfolgte Kamillosepteinspritzungen Komplikationen von seiten der Posterior oder der Blase verhindert werden.

E. Levin-Berlin.

Mansfeld, O.-Budapest: Per laparotomiam entfernter Ureterstein. Verhdlg. ungar. ärztl. Ges., 1927, Nr. 17, S. 257.

Symptome chronischer Adnexitis, die links die Ureterfunktion behinderten. Seit 3 Jahren bestehende Arbeitsunfähigkeit motivierte die Laparotomie, bei der keine Adnexitis, sondern im linken Ureter unter der Kreuzung der Uterina ein eingekeilter Stein gefunden wurde. Beseitigung des Steines, Ureternaht, Heilung.

M. Kazarowa-T. Pasardschik.

Tagesgeschichtliche Nachrichten

Vor kurzem wurde in Straßburg eine neue dermatologische Klinik eröffnet.

Gewählt: Prof. Ludwig Nékám zum Rektor der Universität Budapest.

Ernannt: Prof. Hans Martenstein in Breslau zum leitenden Arzt der dermatologischen Abteilung des Krankenhauses Friedrichstadt in Dresden.

Prof. Max Jessner in Breslau wurde als Beauftragter der Hygiene-Kommission des Völkerbundes zur Organisation der Syphilisbekämpfung in Südostbulgarien berufen.

Prof. Johann Fabry in Dortmund feierte am 1. Juni den 70. Geburtstag.

San.-Rat Dr. Friedrich Hammer in Stuttgart feierte am 19. Mai den 70. Geburtstag.

Gestorben: Prof. Emil Redlich (Psychiatrie) in Wien, ein hervorragender Tabesforscher;

Dr. Cav. Uff. Raffaele Palmieri in Florenz;

Dr. Louis Guénot, Leiter des Laboratoriums im Hôpital Cochin-Ricord in Paris.

R.

Nachdruck (auch des Abschnittes „Tagesg. Nachr.") ist ohne Genehmigung des Verlegers nicht erlaubt

Verantwortlich für die Redaktion: für Originalabhandlungen und T.N.: Prof. Dr. J. H. Rille, Leipzig. Für Referatenteil und therapeutische Umfrage: Dr. Fritz Callomon, Dessau

Digitized by Google

Dermatologische Wochenschrift

Nr. 29 (Bd. 91) 19. Juli 1930

Aus der dermatologischen Abteilung des Krankenhauses Hamburg-Barmbeck
(leitender Oberarzt: Prof. Dr. Delbanco)

Über die (pharmakologische) Provokationsprobe mit Pilokarpin bei der gonorrhoischen Urethritis

Von

Dr. A. Boss, Assistenzarzt

Durch intraurethrale Einspritzung von Pilokarpin werden die Littreschen und Cowperschen Drüsen der männlichen Harnröhre im Sinne einer Sekretion angeregt, die durch Atropin, das wie Pilokarpin an den peripheren Nervenendigungen angreift, unterdrückt werden kann. Es handelt sich demnach um eine echte Drüsentätigkeit, die durch Reizung sekretorischer Nerven regulierbar ist (Perutz).

Auf Grund dieser Beobachtung gab Perutz die Anregung, das bei den Drüsen der männlichen Harnröhre sekretionsbewirkende Pilokarpin als Provokationsprobe den bisher üblichen Reizmethoden bei der gonorrhoischen Urethritis anterior einzureihen.

Diese pharmakologische Methode hat den Vorteil vollkommener Unschädlichkeit, und es erscheint uns bemerkenswert, daß die selektive Wirkung dieser Methode insbesondere für die Fälle von Schleimhautgonorrhoe einen provokatorischen Angriffspunkt darstellt, die eine starke Beteiligung der Drüsen der vorderen Harnröhre erkennen lassen und erfahrungsgemäß in therapeutischer Beziehung besonders refraktär und bezüglich der Feststellung der Heilung der Gonorrhoe schwer zu beurteilen sind.

Über gute Erfolge mit dieser pharmakologischen Provokationsprobe berichten Klein und Dimitriev. Bevor wir uns entschlossen haben, die Pilokarpinmethode in die bisher bei uns angewendeten Provokationsmethoden einzureihen, haben wir in 40 Fällen von Gonorrhoe nach Abschluß der Behandlung die Patienten eine Lösung von salzsaurem Pilokarpin in der von Perutz verwendeten Konzentration (0,05/200,0) in die Harnröhre spritzen lassen. Die Einspritzung erfolgte in allen Fällen abends und am nächsten Morgen wurde Sekret aus der Harnröhre entnommen und auf Gonokokken untersucht. Hervorzuheben ist, daß wir nach Abschluß der Behandlung, d. h. als wir klinisch den Eindruck der Heilung der Gonorrhoe (klarer Urin, kein Ausfluß usw.) hatten und erst nachdem wir die bei uns üblichen anderen Provokationsproben bereits angewendet hatten, als letzte Reizprobe das Pilokarpin zur Provokation verwendeten.

Digitized by Google

Wir können feststellen, daß unter 40 Fällen viermal erst nach der Pilokarpineinspritzung im Urethralabstrich Gonokokken gefunden werden konnten; es ist also in 10% der Fälle eine Sekretion mit Gonokokken erfolgt, wo die anderen Provokationsmethoden versagten.

Der Kürze halber teilen wir nicht sämtliche 40 Krankengeschichten mit, die im Verlauf der Gonorrhoe nichts Besonderes bieten, sondern erwähnen nur die 4 Fälle, in denen die Pilokarpinmethode den anderen Methoden überlegen war.

1. Fall H. A. Pr. Nr. 16568/29. Aufnahme 13. II. 1930. Hartnäckige Schleimhautgonorrhoe. Übliche antigonorrhoische Behandlung. Nachdem 3 Wochen im Sekret keine Gonokokken vorhanden, Urin klar, Provokation in aufeinanderfolgenden Tagen mit Resantin intrakutan, LUGOLscher Lösung, Dehnung und Alkohol: Im Abstrich jeweils Gonokokken negativ. Am Tage nach Pilokarpin: Gonokokken positiv.

2. Fall G. L. Pr. Nr. 20238/29. Aufnahme 28. II. 1930. Seit 3 Monaten Gonorrhoe, am 29. III. Behandlung abgesetzt. Nach Provokation mit Resantin, LUGOLscher Lösung, Alkohol und Dehnung: Gonokokken negativ. Pilokarpin: Gonokokken positiv.

3. Fall O. W. Pr. Nr. 36611/29. Am 20. XII. 1929 aufgenommen. Sehr hartnäckige Schleimhautgonorrhoe. Wird am 13. II. gebessert entlassen, doch schon nach 5 Tagen Einweisung von neuem wegen Gonorrhoe. Am 17. III. Provokation mit Pilokarpin: Gonokokken positiv. Vorherige Provokationen (s. oben) verliefen ergebnislos.

4. Fall W. W. Nr. 21138/29. Aufnahme 20. II. 1930. Chronisch rezidivierende Schleimhautgonorrhoe. 13. III. kein Ausfluß mehr, Urin klar. Provokation: nach Resantin usw. keine Gonokokken nachweisbar. Pilokarpin: Gonokokken positiv.

Auf Grund dieser guten Resultate verwenden wir jetzt die Provokationsprobe mit Pilokarpin bei allen unseren männlichen gonorrhoischen Patienten. Erst nachdem die provokatorische Reizung mit Vakzine (Resantin intrakutan mit sehr gutem Erfolge!), LUGOLscher Lösung, Alkohol, Dehnung und zuletzt mit Pilokarpin ein negatives Resultat ergeben hat, entlassen wir die Patienten „als geheilt" und sind uns natürlich dabei sowohl der relativen Heilungsmöglichkeit der Gonorrhoe im allgemeinen als auch der Grenzen der Feststellbarkeit der Heilung dieser Krankheit im besonderen bewußt.

Zusammenfassend möchten wir die von PERUTZ angegebene pharmakologische Provokationsprobe mit Pilokarpin empfehlen als Verfahren, das imstande ist, die Grenzen der Feststellung der Heilung der Gonorrhoe auf einfache und praktische Weise zu erweitern.

Literatur

PERUTZ, Klin. Wschr., 1922, Nr. 48. — KLEIN, Dermat. Wschr., 1929, Nr. 30. (DIMITRIEV s. b. KLEIN.)

Digitized by Google

Aus der Klinik und Poliklinik für Haut- und Geschlechtskrankheiten der Universität München (Direktor: Geh.-Rat Prof. Dr. Leo Ritter v. Zumbusch)

Dermatitis exfoliativa im Anschluß an Elektrokollargol- und Gonargininjektionen

Von

Dr. H. O. Münsterer

Das unseres Wissens bisher noch nicht beobachtete Auftreten einer universellen exfoliativen Dermatitis im Anschluß an eine Reihe von Elektrokollargol- und Gonargininjektionen veranlaßt uns zur Mitteilung eines derartigen Falles.

Es handelt sich um eine 52jähr. Frau, deren Mutter an Diabetes leidet. Sonst sind keine familiären Krankheiten bekannt. Die Patientin erinnert sich nur an eine früher durchgemachte linksseitige Schenkelhalsfraktur, ferner sei vor einem Jahr ein unbedeutendes Ekzem aufgetreten, das in wenigen Tagen wieder abheilte. Mehrere Monate vor der jetzigen Erkrankung wurde eine Gonorrhoe festgestellt. Anfang August traten plötzlich im Anschluß an eine Erkältung rheumatische Schmerzen im rechten Ellenbogen und an der rechten Schulter auf, die sich schließlich im rechten Kniegelenk festsetzten. In diesem Zustand wurde die Kranke auf eine medizinische Abteilung eingeliefert, wo sie anfangs mit Salizylaten nnd Atophan behandelt wurde. Mitte September Beginn einer Elektrokollargolkur, Patientin erhielt anfangs in 2—4tägigen Abständen 6 intravenöse Injektionen von je 0,06 Elektrokollargol, dann in gleichen Abständen weitere 5 Injektionen von 0.6, 2,0 und zweimal 5,0 Elektrokollargol stark (Konzentr. 10fach) bei gleichzeitiger Digitalisierung. Auf die stärkeren Injektionen folgten meist Schüttelfröste und Temperatursteigerungen, einmal bis 40,5°. Die Behandlung wurde am 22. X. abgeschlossen. Außer einer Epithelurie und Opaleszenz im Urin und einer beträchtlichen Stuhlverhaltung, an der Patientin allerdings schon früher litt, waren keine Zeichen irgend welcher toxischer Schädigung festzustellen. Am 2. XI. wurde, da man die Arthritis als gonorrhoisch auffaßte, eine Gonarginkur eingeleitet, und zwar wurden in 2tägigen Abständen 5, 10 und 50 Millionen Keime intravenös gespritzt. Unmittelbar darauf trat eine Rötung der Haut besonders an Händen, Armen und Beinen auf, die sich bald über Gesicht, Rücken und Bauch ausbreitete und auch Flachhand und Fußsohle befiel. Bereits am 9. XI. war der ganze Körper ergriffen. Mäßiger Juckreiz begleitete das Exanthem, die Temperatur stieg wieder auf 40°. Innerhalb weniger Tage begann eine großblasige lamellöse Abhebung fast der ganzen Epidermis, ein starker Haarausfall setzte ein. Als die Kranke am 15. XI. auf unsere Klinik verlegt wurde, war mit Ausnahme der Schultern, die nur eine Rötung zeigten, der ganze Körper mit teils abgestoßenen Epidermisfetzen bedeckt, teils lag das nässende Rete frei. Der äußerst üble Geruch hatte schon seit mehreren Tagen eine Isolierung nötig gemacht.

Trotz des bedrohlichen Allgemeinzustands wurde die Kranke, nach vorheriger Verabreichung von Herzmitteln, ins Dauerbad gebracht. Der schmerzhafte Meteorismus ließ sich durch Sanabil und Darmrohr rasch beseitigen, nachts wurde die Haut durch Kühlsalbenverbände geschützt. Schon nach 4 Tagen war die Haut gereinigt und wenige Tage später epithelisiert. Der Gesamtzustand besserte sich schnell, die Temperatur ging zurück, einige Follikulitiden und eine Hidrosadenitis in beiden Achseln traten auf. Eine bräunliche Pigmentierung an den Stellen der Epitheldefekte blieb längere Zeit bestehen. An Händen und Gesicht zeigte sich diese Veränderung nicht. Zu erwähnen ist nur noch, daß in der Urethra Gonokokken nachgewiesen wurden und daß sich auch die Arthritis im

Digitized by Google

Verlauf der weiteren Behandlung besserte. Auf dem Röntgenbild waren keine schwereren Prozesse feststellbar.

Während der Elektrokollargolbehandlung betrug die Zahl der Leukozyten 22000. Die Blutkulturen, die wegen Verdachts auf Sepsis gemacht worden waren, blieben steril. Nach Abklingen der Dermatitis sank die Leukozytenzahl auf 10700 bei 4610000 Erythrozyten. Die prozentuale Zusammensetzung der weißen Blutkörperchen ergab folgen Befund: Neutroph. 48 %, darunter 3 Stabk. und 1 Jugendform, Eosinoph. 3 %, Mastzellen 0 %, große Mononukl. 2 %, Lymphoz. 47 %, also eine beträchtliche Lymphozytose. WR war negativ.

Das Eigenartige unseres Falles ist, daß hier im Anschluß an Elektrokollargolinjektionen eine universelle exfoliative Dermatitis auftrat, wie wir sie sonst bei Gold-, Quecksilber-, Arsen- und Wismutpräparaten zu sehen gewohnt sind. Irgend welche früheren Erkrankungen, in deren Verlauf exfoliative Dermatitiden beobachtet werden, hat die Kranke nie durchgemacht. Auch handelt es sich in solchen Fällen ja um mehr chronische Prozesse.

Über schädliche Nachwirkungen des Elektrokollargols ist bisher wenig veröffentlicht. Temperatursteigerung, Schweiße und Schüttelfrost werden häufig beobachtet, manchmal wurden auch kollapsartige Zustände gesehen (1). Ein Fall von Kollapstod ist von Zangemeister (2), ein Spättodesfall nach Thrombose und Lungenembolie von Courant (3) bekanntgegeben. Argyrien als Ausdruck chronischer Silberapplikation werden öfter beobachtet. Bei den zwei publizierten Fällen (4) hatte jedesmal perorale Kollargoldarreichung stattgefunden. Koller-Abby (5) glaubt sich daher zu der Behauptung berechtigt, daß intravenöse Kollargolbehandlung keine Argyrie hervorrufen könne. Diese Ansicht ist nach den neueren Beobachtungen allerdings nicht haltbar, insbesondere seit auch experimentell eine Silberspeicherung in gesunden Organen nach Kollargolinjektionen nachgewiesen wurde (6). Über flüchtige Hauterscheinungen, die manchmal nach Kollargolinjektionen gesehen wurden — auch wir konnten solche makulöse Exantheme an den Beugeflächen der Arme beobachten —, stehen uns keine Angaben aus der Literatur zur Verfügung. In den meisten Arbeiten wird im Gegenteil gerade die Unschädlichkeit des kolloidalen Silbers betont (7).

Da das Kollargol und ebenso das Elektrokollargol ein Schutzkolloid enthält, werden von einem Teil der Autoren die bei den Injektionen beobachteten Nebenerscheinungen, vor allem das Fieber, hierauf bezogen (8). Über anaphylaktische Reaktionen, wie sie Böttner (9) durch intravenöse Kollargolinjektionen bei Meerschweinchen leicht erzielen konnte, ist trotz der ausgedehnten Verwendung des Präparats beim Menschen nur ein fraglicher Fall bekannt. Im Gegensatz zu der oben erwähnten Ansicht über die Wirkung des Schutzkolloids stellten Heubner und Bock (10) experimentell fest, daß nicht dieser Körper (Gummi arabicum), sondern die parenterale Einbringung korpuskulärer Teile, wie sie in den kolloidalen Lösungen enthalten sind, an sich die Allgemeinerscheinungen hervorruft. Auf den gleichen Vorgängen, nämlich der Aufnahme von Metallteilchen durch die Alveolen und ihrem Übergehen in die Blutbahn, beruht nach Lehmann (11) das Schmelzfieber. Dies interessiert uns hier insofern

Digitized by Google

als bei einem Fall Crawfords auch bei einem Messinggießer eine universelle xfoliative Dermatitis beobachtet wurde, die der Autor als Metallintoxikation auffaßt (12).

Die Beurteilung unseres Falles ist selbstverständlich durch die nachfolgenden Injektionen von Gonokokkenvakzine erschwert. Eine Serumreaktion müßte sicher in Betracht gezogen werden, während der Gedanke an ein gonorrhoisches Exanthem nach dem ganzen Bild abzulehnen ist. Eine absolut sichere Erklärung wird sich wohl nicht geben lassen. Ohne auf die zahlreichen Theorien einzugehen, die besonders von englischer Seite (13) aufgestellt wurden, möchten wir hier doch annehmen, daß es sich um eine durch das Elektrokollargol bedingte Sensibilisierung handelte und daß vielleicht erst durch die nachfolgende Vakzineeinspritzung die Dermatitis ausgelöst wurde. Das Auftreten von Eiweiß im Urin schon vor der ersten Gonargininjektion ließe sich in diesem Sinne deuten. Das Intervall von 16 Tagen zwischen der letzten Elektrokollargolinjektion und dem Auftreten des Exanthems spricht nicht gegen eine derartige Annahme, da auch bei anderen toxischen Dermatitiden (14) eine Latenzzeit von 3 Wochen öfter beobachtet wurde.

Literatur

1. Bauereisen, Zbl. f. Gyn., 1921. — 2. Zangemeister, Exitus nach intravenöser Elektrokollargolinjektion. M. m. W., 1925., Bd. 72, Nr. 15. — 3. Courant, Zbl. f. Gyn., 1906, S. 1423. — 4. Tobler, Über chronische universelle Argyrie nach intravenöser und peroraler Kollargoldarreichung. Schweiz. m. W., 1922, Bd. 52, Nr. 31 u. Crispin, zit. in Nr. 5. — 5. Koller-Aeby, Argyrie und Kollargol. Schweiz. m. W., 1922, Bd. 52, Nr. 40. — 6. Voigt, Was geschieht mit intravenös injiziertem Kollargol. Mh. f. Gebh. u. Gyn., Bd. 44, Nr. 2. — 7. Litzner, Exitus nach intravenöser Kollargolinjektion. M. m. W., 1925, Bd. 72, S. 229. — 8. Böttner, Über Kollargolwirkung mit besonderer Berücksichtigung der Wirkung der Kollargolbestandteile. M. m. W., 1921, Bd. 68. — 9. Böttner, Über Kollargolanaphylaxie und ihre Bedeutung für die menschliche Anaphylaxie. D. Arch. f. kl. Med., Bd. 115. — 10. Heubner, Über Fieber nach intravenöser Injektion. M. m. W., 1911, Bd. 46, S. 2433 und Voigt, Militärärztl. Zschr., 1917, Nr. 21/22. — 11. Lehmann, Verh. d. Naturforschergesellsch., 1906, Bd. 79, Nr. 2. — 12. Crawford, Dermatitis Exfol. in a Brass Smelter. Arch. of Derm. and Syph., 1923, Bd. 7, Nr. 4. — 13. Lancashire, Erfol. dermat. Brit. J. of Derm. and Syph., 1927, Bd. 39, Nr. 2. — 14. Godinho, Drei Fälle von Sanokrysinexanthem. Schweiz. m. W., 1927, Bd. 57, Nr. 2.

Aus der dermatologischen Abteilung der Universitätsklinik in Oslo
(Chefarzt: Prof. Dr. E. Bruusgaard)

Zwei Fälle von Impetigo herpetiformis

Von

Dr. Per L. Rotnes

Mit 2 Abbildungen im Text

Obwohl nun schon bald zwei Menschenalter vergangen sind, seitdem die Impetigo herpetiformis zum erstenmal beschrieben wurde, ist doch die Ursache dieses Leidens auch heute noch ganz unbekannt. Von verschiedenen ätiologischen Theorien ausgehend, hat man es therapeutisch mit mehreren Mitteln versucht, deren keines jedoch als ein sicheres Heilmittel

Digitized by Google

angesprochen werden kann, deren keines die hohe Sterblichkeit herabsetzt und die Prognose, die noch wie früher sehr ernst ist, verbessert hat. Da diese Krankheit ein selten vorkommendes Leiden ist, wird es keinem einzelnen Arzt beschieden sein, die vielen verschiedenen Methoden und Mittel, die empfohlen worden sind, durchzuprobieren. Er muß sein in dem einzelnen Falle erlangtes Resultat vorlegen, und es muß anderen vorbehalten sein, dasselbe zu bewerten.

In dem zweiten der folgenden beiden Fälle von I. h. wurde bei einer sehr kranken Patientin eine Bluttransfusion vorgenommen, worauf allmähliche Besserung bis zur vollständigen Heilung eintrat. Bluttransfusionen sind — soviel ich weiß — früher noch nie bei diesen Kranken angewendet worden.

Fall 1. A. W., 61jähr. Frau. In der Klinik 28. XII. 1927 bis 22. V. 1928. Mann und 9 Kinder sind gesund, früher zweimal Pneumonie, letztes Mal vor 36 Jahren. Menopause 36 Jahre. 3 Jahre später kurzdauernde Blutung. April 1927 starker Appendizitisanfall. Ein leichterer Anfall im Oktober und noch einer 3 Wochen vor Aufnahme, konservative Behandlung. Während des ersten Krankenlagers leichtes „Ekzem" an den Innenflächen der Oberschenkel. Im Vorsommer, paar Wochen nachdem sie aufgestanden war, der erste Ausbruch des jetzigen Leidens. Beginn in den Genitokruralfalten mit Pusteln, die sich peripher verbreiteten. Während Sommer und Herbst immer neue Eruptionen, die ab und zu eintrockneten, bisweilen im Laufe einer Nacht neue Pusteln außerhalb der mit Schorfen belegten Patien. In letzter Zeit Stuhlgang träge, häufiges Urinieren von übelriechendem Harn nach einer vor mehreren Monaten durchgemachten Zystitis. Zwischen den Appendizitisanfällen Wohlbefinden.

Status praesens 28. XII. 1927: Das Hautleiden ist generell ausgebreitet, am meisten an den äußeren Genitalien, am Bauche, an den beiden Brüsten, Axillen, Schulterblättern, Kniekehlen und Ellenbeugen. Die Primäreffloreszenzen sind kaum stecknadelkopfgroße bis bohnengroße, meist gruppenweise angeordnete, gelbweiße Pusteln, die auf erythematösem, leicht infiltriertem Boden sitzen. In einem späteren Entwicklungsstadium sind diese Pusteln größer geworden, teilweise konfluiert, das Sekret eingetrocknet, und es haben sich bis mehr als markstückgroße, krustöse, teilweise konfluierte Plaques gebildet, die von einer roten Randzone umgeben sind. In dieser sieht man Ausbrüche von neuen Pusteln. Die älteren Krusten lassen sich leicht ablösen, und es erscheint darunter eine intensiv rote, nässende Erosion. Zwischen den Plaques sieht man größere und kleinere braunpigmentierte, diffus begrenzte Flecke, die Reste früherer Eruptionen. Es besteht Jucken und etwas Mattigkeit. Puls regelmäßig und von normaler Frequenz. Temperatur 36,2. Zunge feucht und rein. Kein Enanthem. Keine palpable Lymphdrüsen. Urin: kein Albumin, enthält aber Pus. 29. XII. Im Ausstrich der Pusteln nur Leukozyten. 31. XII. Es kommen immer Ausbrüche von Pusteln. Afebril. Allgemeinzustand gut. 2. I. 1928. Weiße Butkörperchen 8100. Eosinophile 3%, Basophile 1%, Stabkernige 1%, Segmentkernige 70%, Lymphozyten 20%, große Mononukleäre 5%. Kultur des Pustelinhaltes auf Agar und anaërobes Substrat negativ. 6. I. Untersuchung in der Frauenklinik ergab Symptome einer chronischen Beckenperitonitis. 8. 1. Exanthem in den letzten Tagen bedeutend verschlimmert. 10 ccm Eigenserum intravenös. Exanthem in Involution, immer noch vereinzelte Pusteln. 22. 1. Bäder mit übermangansaurem Kalium. 9. II. Weiße Blutkörperchen 8000. 1. III. Eine Kaninchenkornea, mit Pustelinhalt inokuliert, zeigt keine Reaktion. Von 11. II. bis 18. IV. Solarsaninjektion. 1 ccm intramuskulär jedesmal, im ganzen 26. Während dieser Behandlung das Exanthem etwas zurückgebildet, Ende April neuer Ausbruch an Hals, Brust und Rücken. Keine Temperaturerhöhung. 30. IV. Erneuerte Untersuchung in der Frauenklinik: „chronische Pelveoperitonitis". 3. V. Sahli 95% (korr.). Rote Blutkörperchen 4200000. Weiße Blutkörperchen 6400. 22. V. Allgemeinzustand gut, noch Eruptionen an verschiedenen Stellen des Körpers. Entlassung.

Nachfrage November 1929 ergibt, daß die Kranke fortdauernd ihr Exanthem hat. Die erste Zeit nach der Entlassung war es besonders schlimm, die eine Eruption wurde von der anderen abgelöst, und sie war sehr von ihrem Blasenkatarrh geplagt. Im letzten Sommer fingen die Pusteleruptionen an spärlicher zu werden, und im August war sie

Digitized by Google

beinahe genesen, jetzt im November wieder Exanthem, in einem leichten Grade. Allgemeinzustand gut.

Fall 2. K. K., Bäuerin, 31 Jahre. In der Klinik 22. V. bis 5. XII. 1929. Eltern, 3 Geschwister und Gatte gesund, 1918 Appendektomie. Seit mehreren Jahren während der ersten Tage der Menstruation, die sonst immer normal ist, von starken Schmerzen geplagt, 1921 erfolglose Zervikaldilatation. Seit 4 Jahren verheiratet. Anfang Mai 1929 im 8. Monate ihre erste Schwangerschaft, plötzlich ein Exanthem, zuerst an Brust und einem Vorderarm, paar Wochen vorher starker Ausfluß.

Status praesens: Die Hautkrankheit ist über den Kopf, den Körper und die Extremitäten verbreitet, am stärksten angegriffen sind die Skapularregionen, die Axillen, die Partien über den beiden Mammae, Nates, Genitokruralfalten und Vulva sowie Vorderarme, Hände, Unterschenkel und Fußrücken, ferner Handteller und Fußsohlen. Das Exanthem besteht von bis hanfkorngroßen, gruppenweise angeordneten Pusteln auf erythematösem, leicht infiltriertem Boden. Auf mehreren Stellen die Pusteln konfluiert und zu gelbbraunen Borken eingetrocknet, darüber hinaus ein Kreis neuer Pusteln. Während der weiteren durch peripheres Forschreiten und zentrale Involution charakterisierten Entwicklung sind mehrere größere und kleinere Eruptionsstellen konfluiert und haben große Partien der Körperoberfläche eingenommen (Abb. 1). Am Bauche, im Bereich

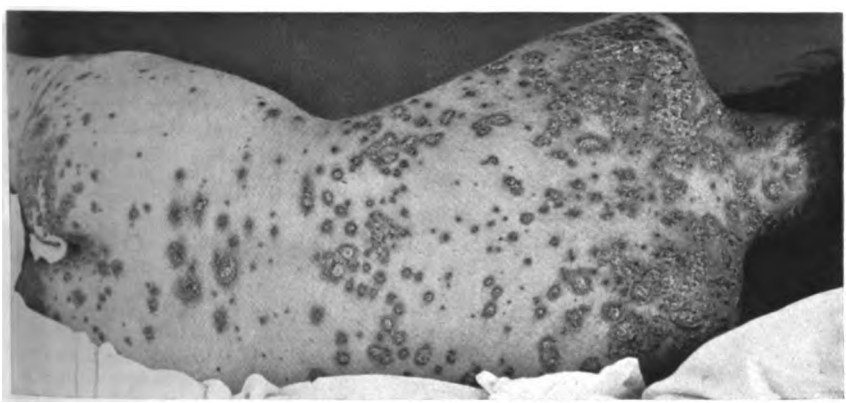

Abb. 1 (Fall 2). Das Exanthem etwa 3 Wochen nach dem Anfang der Krankheit

der Genitalien und an den Händen die flachen Sekretborkenscheiben abgefallen und lassen eine intensiv rote, nässende Erosion zutage treten. An den Fußsohlen und Handtellern sind die Pusteln größer und flacher geworden, und der gelbe Inhalt scheint durch die dicke Epidermis hindurch. An den Seitenrändern der Zunge hanfkorngroße, konfluierte, grauweiße Papeln, die von einem roten Halo umgeben sind, einzelne sind erodiert. Patientin ist eine wohlproportionierte Frau mit normalem Gewicht, sieht etwas leidend aus und beschwert sich über Brennen. Keine Lymphadenitis. Uterus 3 fingerbreit unter dem Processus xiphoideus. Pupillen und Patellarreflexe normal. Kein Struma.

Puls 96, regelmäßig. Temp. 37,2. Zunge feucht, leicht belegt. RR 100/70 mm Hg. SR 66 mm. Urin: Albumin ++, Pus +, Zucker ÷. 8 Tage nach der Aufnahme Geburt eines Knaben der 3 Tage später unter Krämpfen starb. Tags darauf wurde ihr Zustand schlechter. Der Puls wurde frequent und variiert die folgende Zeit zwischen 120 und 144. Die Temperatur von remittierendem Typus war in der Regel über 38, die höchste gemessene 39,6. Verlor den Appetit, und das Hautleiden, das verhältnismäßig schnell die Körperoberfläche eingenommen hatte, nahm allmählich das Bild einer exfolierten Dermatitis an (Abb. 2).

Weder Ausstrichpräparat von den Pusteln noch durch wiederholte Aussaaten auf die gewöhnlichen Substrate konnten Mikroben nachgewiesen werden. Aussaat des Blutes auf anaërobe Substrate und angelegte Kulturen auf Aszitesagar und Bouillon samt Einspritzen mit Patientserum intravenös in Kaninchen ergab negative Resultate. Ein 5 Tage nach der Aufnahme unternommene Blutuntersuchung zeigte 21000 weiße Butkörperchen

Digitized by Google

und eine polynukläre Leukozytose von 77%. Differentialzählung am 14. VI. zeigte eine bedeutliche Verschiebung nach links: Eosinophile 2%, Basophile 0%, Myelozyten 2%, Jugendliche 10%, Stabkernige 30%, Segmentkernige 25%, große Mononukleäre 6%. Eine Probeexzision am 28. V. zeigte das für I. h. charakteristische Bild. Vom 28. V. bis 29. VII. bekam Patientin 14 intravenöse Injektionen Serum eines gesunden, schwangeren Weibes jedesmal von 2—15 ccm. Diese Injektionen schienen ihr nicht zu helfen, einige Tage nach der zehnten bekam sie im Anfang Juli, nachdem ihre Dermatose die letzten Wochen etwas zurückgegangen war, einen neuen Ausbruch mit Pusteln an den Ober- und Unterextremitäten und teilweise am Körper. Der Allgemeinzustand wurde jetzt noch schlimmer, sie nahm minimal Speise zu sich, magerte ab und war der Schwäche wegen ganz hilflos. Die Temperatur war etwas niedriger geworden, die Abendtemperatur war aber fortdauernd zum Teil zwischen 38.5 und 39. Sie beschwerte sich über Palpitationen, und der Puls, der zwischen 100 und 120 variierte, war schlecht und unregelmäßig geworden. Sie bekam mehrere Koffeininjektionen pro die. Im Anfang August, 3 Monate nach dem Anfang der Krankheit, war der Zustand so schlecht, daß man Furcht hegte sie zu verlieren. Am 9. VIII. wurde eine Bluttransfusion vorgenommen, 300 ccm Blut einer normalen, gesunden nicht graviden Frau gleichen Alters. Aus dem Journal vom 25. VIII: „Ein paar Tage nach der Transfusion deutliche und sichere Besserung sowohl subjektiv als objektiv. Puls wurde regelmäßig und gut, die Koffeininjektionen wurden seponiert, sie fing an zu essen, und die Temperatur fiel allmählich, so daß sie 13 Tage nach der Transfusion afebril war. Die Haut wurde immer reiner und blässer, nur auf dem Rücken hielt noch Rötung und Desquamation." Die Nägel waren knotig verdickt, gelblich und wulstig, der freie Rand zerbröckelt, der ganze Nagel gelockert, die Nagelsubstanz von poröser Konsistenz und von luftgefüllten, dünnwandigen Hohlräumen aufgebläht. Auch trat totale Alopezie ein. 7. IX. wieder eine Bluttransfusion, da abermals Temperatursteigerung und leichter Ausbruch. Die Tranfusion mißlang teilweise, so daß sie nur 100 ccm erhielt, auch diesmal von einem jüngeren, gesunden, menstruierenden Weibe. Der Ausbruch ging zurück, die Temperatur fiel schnell, und die Genesung vollendete sich darauf in den folgenden Wochen sicher und ruhig ohne neue Exazerbationen. 24. X. kehrte die Menstruation wieder. 25. X. Hypophysenröntgenogramm zeigt nichts Abnormes.

Abb. 2 (Fall 2). Etwa 7 Wochen nach Krankheitsbeginn. Das Hautleiden hat allmählich das Bild einer exfoliierenden Dermatitis angenommen

Trousseau und Chvostek ÷. 5. XI. Kalkuntersuchung des Blutserums: 8,9 mg. Ca/100 ccm. 7. IX. Blutzählungen: Rote Blutkörperchen 3410000. Weiße Blutkörperchen 9000. Differentialzählung: Eosinophile 5%, Basophile 1%, Myelozyten 1%, Jugendliche 5%, Stabkernige 28%, Segmentkernige 30%, Lymphozyten 26%, große Mononukleäre 4%. 8. XI. Sahli 100%, rote Blutkörperchen 4500000, weiße Blutkörperchen 7700. Differentialzählung: Eosinophile 1%, Basophile 0%, Jugendliche 1%, Stabkernige 6%, Segmentkernige 59%, Lymphozyten 27%, große Mononukleäre 6%. 5. XII. Patientin ist vollkommen geheilt, von ausgezeichnetem Aussehen. Mit Ausnahme einer desquamierenden, erythematösen Plaque an linken Nates die Haut normal. S. R. 3 mm.

Digitized by Google

Entlassen, um nach Weihnachten nach der Frauenklinik zur Sterilisierung zurückzukommen.

Der Fall 2 entspricht den strengsten Forderungen an den I.-h.-Begriff. Es handelt sich um eine Schwangere, deren typisches Exanthem im 8. Monat auftrat und deren Pusteln und Blut sich, sorgfältigster Untersuchung gemäß, als steril erwiesen. Man suchte in diesem Falle vergebens nach ätiologischen Anhaltspunkten. Das Sella-turcica-Bild war normal, und es wurden keine Anzeichen einer manifesten oder latenten Tetanie gefunden, wenn man auch sagen muß, daß der Blutkalk während der Krankheit etwas spät zur Untersuchung kam. 3 Monate nach Krankheitsbeginn war die Kranke bei zunehmender Verschlechterung des Allgemeinbefindens sehr elend geworden, aber dann trat nach der Bluttransfusion eine allmählich und sicher fortschreitende Erholung ein. Ob das zugeführte Blut eine spezifische Wirkung oder nur eine Wirkung generell stimulierender Art ausübte, läßt sich nicht so leicht ersehen. Das erste wäre keineswegs ausgeschlossen, und hiergegen zeugt auch nicht die, dem Anschein nach, wirkungslose Normalserumzufuhr, denn es ist anzunehmen, daß die Frage nach den detoxizierenden Elementen nicht nur qualitative, sondern auch quantitative Bedeutung hat, und diese Elemente sollten, wenn sie in Betracht kämen, denkbarerweise auch im Blute nicht gravider, doch menstruierender gesunder Frauen vorkommen.

Aus der XI. Medizinischen Abteilung des Städt. Allgem. Krankenhauses in Budapest (Vorstand: Obermed.-Rat Dr. SIGMUND SZERB)

Gehirnblutung in juvenilem Alter auf luetischer Grundlage

Von

Dr. LADISLAUS STRAUSZ

Mit 2 Abbildungen im Text

Bei den juvenilen Gehirnblutungen spielt die angeborene Syphilis eine bedeutende Rolle, obwohl Apoplexie bei luetischen Kindern nach NONNE zu den Seltenheiten gehört. Der bekannteste in der Literatur mitgeteilte Fall wurde von GOWERS beschrieben. Es handelt sich um einen kongenital-luetischen Knaben, der im 12. Lebensjahr starb. Die Sektion stellte eine Blutung im Gehirn fest, welche in die Ventrikel durchbrach. Die genaue Untersuchung ergab syphilitische Veränderungen der Artt. vertebralis und profunda. Es gibt Fälle, wo ganz junge Individuen eine Apoplexie erleiden ohne jede nachweisbare Ursache, so daß selbst die Sektion keine Veränderungen entdecken kann. Bekannt ist z. B. der von NONNE mitgeteilte Fall eines 17jähr. Mädchens, wo die Ursache der Erkrankung nicht einmal bei der Sektion festgestellt werden konnte. Differentialdiagnostisch müssen Endocarditis verrucosa und lenta, ferner die angeborene Hypoplasie des Gefäßsystems (OPPENHEIM) und all die Erkrankungen berücksichtigt werden, welche zur Blutung disponieren,

Digitized by Google

vornehmlich Purpura, Leukämie, Anaemia perniciosa. Die differentialdiagnostisch in Betracht kommenden übrigen Krankheiten, wie Diabetes, Urämie, Sclerosis multiplex sollen später Erwähnung finden.

G. K., 17 Jahre alt, wurde am 26. Januar 1930 in den Abendstunden bewußtlos auf unsere Abteilung eingeliefert. Eine Anamnese konnte nicht erhalten werden. Am Körper des kräftig entwickelten jungen Mannes waren keine Spuren einer Verletzung zu entdecken. Schweres Lungenödem hat sich bereits entwickelt, wodurch eine Analyse der Herztöne unmöglich wurde. Bauch ohne krankhaften Befund. Vollkommene Lähmung der rechten Seite. Linke Pupille enger als die rechte, schwache Lichtreaktion. Beide Oberschenkel fühlen sich normal an, keine Zeichen einer eventuellen Thrombose der Vena femoralis. Blutdruck 160 Hg-mm. Im durch Katheter gewonnenen Harn ist Eiweiß und Zucker nicht nachweisbar. Patient starb nach 2 Stunden, ohne das Bewußtsein wiedererlangt zu haben.

Obduktion: Haemorrhagia magnit. ovi gallinae regionis nucleorum magnorum lat. sin. cum destructione totale capsulae internae et cum propagatione ad ventriculum tertium

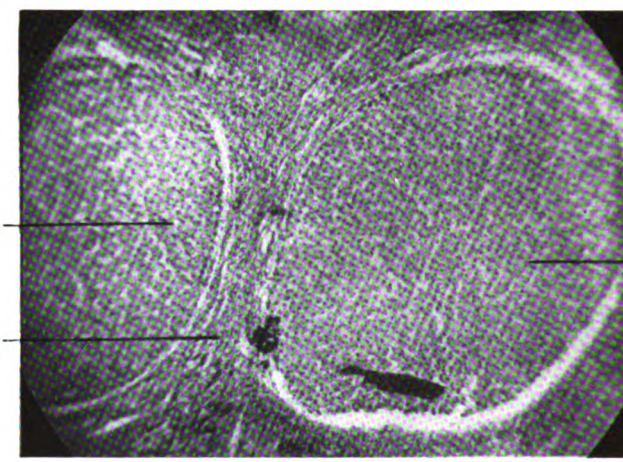

Abb. 1
a = Gesunde Leberzelleninsel. b = Entzündetes interstitielles Bindegewebe

et quartum et lat. dextri. Hyperaemia passiva cerebri. Hyperthrophia ventriculorum sin. et dextri cordis. Intumescentia lienis. Hepatitis interstitialis chronica luetica.

An den Gefäßen der Gehirnbasis und an der Aorta sind keine krankhaften Veränderungen festzustellen.

Die makroskopischen Veränderungen der Leber veranlaßten uns, die histologische Untersuchung vorzunehmen. Dozent Karl v. Wolff hatte die Freundlichkeit, diese auszuführen und teilte uns nachstehenden Befund mit: Die Gefäße der Leber sind erweitert und mit Blut gefüllt. Die Leberzellbalken sind infolge von Hyperämie und Stauung stellenweise dislociert. Auch trübe Schwellung ist an den Zellen festzustellen. Das perivaskuläre Bindegewebe ist auffallend vermehrt und zeigt lymphozytäre Infiltration. Das vermehrte Bindegewebe sendet Ausläufer in das Lebergewebe. Diese sind zellreich, enthalten Lymphozyten, folgen nicht den präformierten Blutgefäßen, wodurch die Leberstruktur in unregelmäßige, unvollkommene Läppchen geteilt wird. Wo diese Bindegewebswucherung besonders hochgradig ist, dort sind neugebildete Gallenkapillare und atrophische Leberzellen zu sehen, ähnlich, wie bei der Zirrhose. Die Gallenwege enthalten Gallenschollen. In der Umgebung der Bindegewebsbündel sind in den Leberzellen amytotische Kernteilungen zu sehen. Auf Grund dieser Veränderungen muß der Prozeß für eine Hepatitis interstitialis syphilitica gehalten werden.

Niere: Alle Nierengefäße sind prall gefüllt, das Blut verläßt stellenweise die Gefäße, imbitiert das Nierengewebe und dringt auch in die Lichtungen der Harnkanälchen

Digitized by Google

ein. Ein großer Teil der Nierenzellen weißt die typischen Erscheinungen der trüben Schwellung auf. Gefäße ohne Befund. Diagnose: Stauungsniere.

Lunge: Auch in der Lunge ist hochgradige Stauung festzustellen; das Blut verläßt die Gefäßbahn, rote Blutkörperchen überschwemmen die Wände und zum Teil das Lumen der Alveolen, wodurch intensive konsekutive Phagozytose hervorgerufen wird. Bemerkenswert ist, daß Serum in den Alveolen nicht nachzuweisen ist. Diagnose: Induratio brunea et hypostasis pulm. l. utr. (Abb. 1 u. 2).

Da die histologische Untersuchung die bereits bei der Sektion aufgetauchte Annahme, daß die Gehirnblutung auf eine luetische Erkrankung zurückzuführen sei, bekräftigte, wurde versucht, wenigstens von den Angehörigen des Verstorbenen anamnestische Angaben zu erhalten. Von seiner Mutter erfuhren wir folgendes: Der Sohn war bis 26. Januar 1930 vollkommen gesund. Morgens verlor er plötzlich das Bewußtsein, Stuhl und Urin gingen ab, der herbeigerufene Arzt ließ ihn ins Spital einliefern. Der Verstorbene stammt aus der ersten Ehe der Mutter, wurde angeblich nach normaler Gravidität geboren. Anhaltspunkte bzw. Angaben über luetische Erscheinungen in der

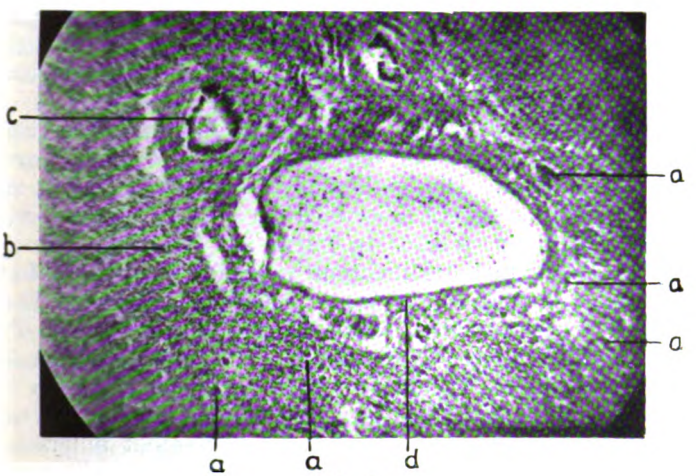

Abb. 2

a = Geschrumpfte Leberläppchen. b = Infiltriertes, angehäuftes Bindegewebe. c = Leberweg. d = Vene

Kindheit konnten nicht erhalten werden. Als einziges verwertbares Symptom wurde die Schwerhörigkeit des Kindes angegeben. Die Mutter erzählt, daß ihr erster Mann, der im Kriege fiel, sich angeblich im Jahre 1915 eine luetische Infektion geholt hatte. Auch sie selbst sah rote Ausschläge auf seiner Haut. Damals war das nun verstorbene Kind bereits 2 Jahre alt. Die Frau heiratete ein zweites Mal. Während dieser Ehe hatte sie zwei Fehlgeburten und ein totgeborenes Kind. Im Jahre 1926 hatte sie am Körper, vornehmlich auf der Stirn in der Nähe der Haargrenze, rote Ausschläge. Bei der Untersuchung der Mutter konnte ausgesprochene Adenopathie festgestellt werden. Brustorgane ohne Befund. Auf der Beugefläche des linken Unterschenkels, über die Achillessehne, von handtellergroßem lividem Hof umgebene Narben. Wahrscheinlich Spuren geheilter Gummata. WR ++++.

Das hervorstechendste Symptom der luetischen Affektion des zentralen Nervensystems ist im Säuglingsalter der Hydrozephalus. Im späteren Kindesalter ruft die Lues des Nervensystems keine typischen Symptome hervor, sondern erscheint in den verschiedensten Formen. Dieselben Beziehungen, die zwischen erworbener Lues und Nervensystem bekannt sind, gelten nach Jadassohn auch für die angeborene Syphilis. Die Gehirngefäße können bereits im ganz frühen Stadium der Syphilis in Mitleiden-

Digitized by Google

schaft gezogen werden. Die syphilitsche Erkrankung der Gehirngefäße weist zwei Haupttypen auf, und zwar die von HEUBNER beschriebene Endarteriitis syphilitica und die von BAUMGARTEN eingehend studierte Endarteriitis gummosa, obwohl es nach MARCHAND Übergänge zwischen den beiden Erkrankungsformen gibt.

Bei der durch Gummata charakterisierten Endarteriitis gummosa treten in der Adventitia und in den perivaskulären Lymphscheiden Knötchen auf, mit käsigem Zentrum und Riesenzellen. Das gummöse Granulationsgewebe befällt die Adventitia und Media. Nach dem histologischen Bau bestehen diese Knoten aus Granulationsgewebe, das hauptsächlich Rundzellen, Epitheloid- und Plasmazellen enthält, selten findet man auch Riesenzellen vom LANGHANSschen Typus. Die Knoten der perivaskulären Lymphscheiden stimmen mit den sonstigen Gummen vollkommen überein. In jedem Falle ist es die Entzündung der Adventitia, welche auf die Media und Intima übergreift. Diese Ansicht wurde zuerst von BAUMGARTEN vertreten, während HEUBNER die ersten Anfänge der Erkrankung in die Intima verlegte.

Nach MARCHAND ist die Gefäßwand bei der HEUBNERschen Endart. syphilitica auffallend rigid. In schweren Fällen ist diese Starre bereits makroskopisch sichtbar. Die entleerten Gefäße fallen nicht zusammen, die Gefäßwand ist transparent, aber nicht so milchig getrübt, wie bei der Atheromatose der Gehirngefäße. In einem Teil der Fälle entwickelt sich bald eine zur Obliteration der Lichtung neigende Gewebsproliferation der Intima. Mitunter kommt es zu einer aneurysmenähnlichen Erweiterung der Gefäße in den erkrankten Teilen. Bezeichnend für den Prozeß ist, daß er nicht auf die Gefäße beschränkt bleibt, sondern von der Adventitia und dem perivaskulären Bindegewebe auf die benachbarten Teile der Gehirnsubstanz übergreift. Da die zellige Infiltration der Adventitia sich von den gewöhnlichen entzündlichen Vorgängen nicht unterscheidet und auch nicht immer ausgedehnt ist, bestreiten KÜSTER und TROMPETER den spezifisch-syphilitischen Charakter der HEUBNERschen Endarteriitis und zählen die Veränderungen zu der FRIEDLÄNDERschen Endarteriitis obliterans. Gegenwärtig ist die Ansicht allgemein anerkannt, daß der Prozeß mit einer Periarteriitis in der Adventitia beginnt und dann auf die Intima übergreift, ruft eine sekundäre Gewebsproliferation hervor und bildet die Struktur der Gefäßwände um (SCHMAUS, KÜSTER, MARCHAND, PICK, ENTZ). Gegenüber der Atheromatose ist die syphilitische Erkrankung der Gehirngefäße auch dadurch charakterisiert, daß sie meistens frühzeitig einsetzt; CHIARI beschrieb z. B. einen Fall von Endarteriitis syphilitica bei einem 15 Monate alten kongenital-syphilitischen Mädchen. Oft befällt die Erkrankung nur eine kurze Strecke des Gefäßes bei sonst gesundem Gefäßsystem. Wichtig ist ferner die Neigung zur Obliteration und fibröser Umwandlung, wobei die Disposition zum atheromatösen Zerfall und Verkalkung vermißt wird. Nach VERSÉ ist die hochgradige Beteiligung der Adventitia hervorzuheben. Beachtenswert ist ferner, daß die HEUBNERsche luetische Arteriitis sich auf die Gehirngefäße beschränkt, wobei die anderen Organe und auch die Extremitäten verschont bleiben. Allerdings berichtete KAUDERS über einen Fall von Arteriitis luetica der Art. fossae Sylvii d., der Art. cruralis s., brachialis d., renalis d. und lienalis, es ist aber fraglich, ob die Er-

Digitized by Google

krankung tatsächlich luetischer Herkunft war. Zahlreiche Autoren (u. a. Herxheimer und Takahashi) bestätigen, daß syphilitische Arteriitis der Gehirngefäße sich auch auf Grund kongenitaler Lues entwickeln kann. Französische Ärzte beobachteten diese Erkrankung bereits 6 Monate post infectionem. Nach Benda kann sich diese spezifische Gefäßentzündung frühestens $^1/_4$—$^1/_2$ Jahr nach der Infektion entwickeln. Benda und Strassmann ist es gelungen, in den Herden Spirochäten nachzuweisen.

Wichtig für die Diagnose der syphilitischen Gehirnblutung ist, daß diese bei jungen Individuen auftritt, die weder an Arteriosklerose, noch an Nierenkrankheiten leiden. Die Diagnose wird durch den Nachweis einer bestehenden Lues und deren manifesten Symptome unterstützt, die zwar selten vorhanden sind. Die positive WR im Blut und Liquor kann auch verwertet werden, obwohl diese Untersuchungen recht häufig im Stich lassen. Bei ausgeprägten Symptomen der Hemiplegie muß bei jungen Individuen in erster Reihe an spezifische Gefäßveränderungen gedacht werden. Im allgemeinen sollte bei allen zerebralen Erkrankungen junger Leute in Erwägung gezogen werden, ob keine Gefäßlues dahinter steckt. Külbs betont, daß Hemiplegien auf arteriosklerotischer Grundlage unbekannter Ätiologie auch bei jungen Menschen vorkommen.

Differentialdiagnostisch kann die traumatische Ätiologie leicht ausgeschlossen werden. Schwierigkeiten kann nach Pierre Marie die Unterscheidung von Epilepsie, meningealer Blutung und den verschiedenen Meningitiden bereiten. Es ist unmöglich, die Blutung von der Erweichung am Krankenbett zu unterscheiden. Im allgemeinen kann gesagt werden, daß im Alter unter 40 Jahren kardiale Embolien oder syphilitische Thrombose in Betracht kommen können. Verzögerter Verlauf, geringere Intensität sprechen für Erweichung, heftige, stürmische Erscheinungen lassen an Apoplexie denken. Es dürften ferner Tabes, Paralyse evtl. Sonnenstich in Erwägung gezogen werden. Letzterer geht mit konvulsiven Krämpfen und Temperaturerhöhungen bis 42—43° einher. Auch zahlreiche Infektionskrankheiten: Blattern, Typhus (der Fall von Eichhorst), Anthrax, Pneumonie, Malaria können komatöse Zustände hervorrufen, auch soll an Urämie und Diabetes gedacht werden. Strauss wies darauf hin, daß bei urämischen Zuständen die Thrombose der Gehirngefäße häufig vorkommt.

Vorübergehende Insulte von kurzer Dauer evtl. von Krämpfen begleitet, kommen im jugendlichen Alter auch bei multipler Sklerose vor. Simmonds beobachtete bei Endocarditis verrucosa, Dönhardt bei Echinokokkenembolie Gehirnblutung. Selten können Vergiftungen mit Pilzen, Kohlenmonoxyd, Blei, Phosphor, Opium, Belladonna, Hyoszin, Akonitin ähnliche Symptome hervorrufen. Von 300 Syphilisfällen die zur Sektion kamen, konnte Lochner bei 69 (23%) Bluterguß im Gehirn oder Rückenmark nachweisen. In ein Drittel dieser Fälle trat die Blutung im zweiten Stadium der Lues auf; die Gehirnblutung in diesem Stadium ist bedeutend seltener als im dritten. Dahin gehören nach Lewandowsky die jungen Individuen, die scheinbar ohne nachweisbare Ursache von einer Apoplexie heimgesucht werden. In diesen Fällen sind Zeichen einer syphilitischen Erkrankung selbst bei der Autopsie auch nicht an den Gehirngefäßen festzustellen. Hereditäre Anlage zu Gehirnblutungen wird von Dieulafoy

Digitized by Google

und Collier erwähnt. Nach anderen Autoren spielt in diesen Fällen nicht die Heredität, sondern vielmehr die Syphilis eine Rolle, obwohl Löwenfeld über eine lokale, auf die Gehirngefäße beschränkte, kongenitale Schwäche berichtet. Nach Hase ist die Bewußtlosigkeit bei luetischer Apoplexie nur von kurzer Dauer und der Insult wird häufig von Krämpfen begleitet. Als Zeichen der Neurolues findet man häufig enge, lichtstarre, unregelmäßige Pupillen. Er erwähnt, daß bei multiplen gummösen Prozessen der Krankheitsverlauf atypisch sein kann und die Symptome sich nicht auf einen Herd zurückführen lassen.

Diese Fälle haben auch für das Kapitel: „Die Ursachen plötzlichen Todes im jugendlichen Alter" der gerichtlichen Medizin eine Bedeutung.

Versammlungen

Berliner Dermatologische Gesellschaft

Sitzung vom 14. Januar 1930

Bericht von L. Kleeberg-Berlin

Krankendemonstrationen:

1. Universitäts-Hautklinik.

Freund, H.: 1. Multiple Epitheliome.

75jähr. Pat. Drei- bis fünfmarkstückgroße, geschwürig zerfallene Epitheliome auf dem behaarten Kopf, Stirn, Schläfen und Wangen. Daneben Keratomata senilia.

2. Nageldystrophie auf vasomotorischer Grundlage.

24jähr. Hausangestellte. Von Jugend blaurote Hände. In den letzten Jahren Entstehung der Veränderungen an den Nägeln, welche verdünnt, leicht brüchig, vielfach geriffelt sind und das Nagelbett hellrot durchschimmern lassen.

Jaffé, K.: Lupus erythematodes der Wangen und Nase, Besserung nach Diätbehandlung (Herrmannsdorffer).

48jähr. Frau, bisher Höhensonne, Salizyl und Schwefelsalben. Nach 8 Tagen Diät die Krusten verschwunden, und nur noch pfennigstückgroße mattrötliche, nicht infiltrierte Stellen zurückgeblieben.

Reiss: Lues III mit Raynaudschen Symptomen (Gangrän).

24jähr. Pat., seit 2 Jahren Synkope an mehreren Fingern der linken Hand bei naßkaltem Wetter. Vor 7 Wochen Krampf an beiden Unterarmen mit anschließender Gangrän beider Handrücken einschließlich der Finger. In der Mittellinie des harten Gaumens ein tubero-ulzeröses Syphilid. Neurologische Untersuchung o. B. Durchleuchtung der Hände weist destruktive Veränderungen auf. WR. SGR ++++. Liquor WR. SGR —. Leichte Trübung, mittlere Zellvermehrung. Gesamtes Eiweiß $^1/_5$‰. Goldsol: Paralysekurve.

Diskussion: Franz Rosenthal: Bei dem vorgestellten Fingergangränfall muß an Ergotismus gedacht werden, da es sich um einen landwirtschaftlichen Arbeiter in der Neumark handelt. Vielleicht können kapillarmikroskopische Untersuchungen jetzt noch entscheiden, ob am übrigen Körper Erscheinungen von Raynaud vorhanden sind.

Höfer, K.: „Christians Syndrome" (Schädeldefekte). Exophthalmus, Diabetes insipidus (Zwergwuchs) bedingt durch Xanthomatose der Dura mater und Schädelknochen.

Beginn im 4. Jahre mit Vorwölbungen am Schädel, anschließend Exophthalmus und Diabetes insipidus. Schädelvorwölbungen wurden punktiert und es entstand ein knötchenförmiger schuppender Ausschlag, der sich vom Kopf über Brust und Rücken ausbreitete. 1926 wurde auf Grund des lichenoiden Ausschens des Hautausschlages Tuberkulose der Schädelknochen und Lichen scrofulosorum angenommen und unter dieser Wahrscheinlichkeitsdiagnose hier am 30. X. 1926 vorgestellt. Seit Entlassung zunehmende Taubheit. Zwergwuchs (107 cm), abnorm großer, unregelmäßig gestalteter Schädel (Umfang 56,5 cm), Genitalien unterentwickelt. Mehrere Narben.

Digitized by Google

entsprechend den früheren Defekten, zum Teil mit xanthomatösen Einlagerungen. Röntgenbilder 1926. Das Schädeldach bietet ein bizarres Bild („Landkartenschädel") durch das Abwechseln von zahlreichen, unregelmäßig begrenzten, totalen Knochendefekten mit marmorartig verdichteten Partien. Sella unverändert. Die Basis der vorderen Schädelgrube ist verdickt, zeigt aber dicht vor dem Proc. clin. ant. scheinbar eine Knickung und Kontinuitätstrennung. Röntgenbilder 1930: Die Defekte sind bis auf das Hinterhaupt, in dem sich noch an der Basis und im oberen Umfang glatt begrenzte Knochenausfälle abzeichnen, fast gänzlich aufgefüllt. Die Sella erscheint nicht sonderlich verändert, die Keilbeinhöhle noch massiv ossifiziert. Haut: Atonische Zyanose. Braungelbfärbung und deutliche Venenzeichnung, besonders an der Stirn. Plane, resp. knötchenförmige, schrotkorn- bis linsengroße Xanthome am linken Augenwinkel und am Kinn. Rückenhaut trocken und leicht atrophisch. Diabetes insipidus: Über 15 l Urin in 24 Stunden. Augen: Exophthalmus links. Ohren: Taubheit beiderseits infolge Affektion des Innenohres. Rest-N: 24. Blutzucker: 80 mg%. Bilirubin im Serum: 0,53 mg%. Cholesterin im Serum: 238 mg%. Gesamtfettsäuren: 1153 mg%. Histologisches Präparat aus Narbe am rechten Scheitelbein ergibt massenhaft typische, große ovale Xanthomzellen, die doppeltlichtbrechend sind und sich mit Sudan III schollig intensiv orangerot färben, nach Smith-Dietrich blauschwarz und mit Kresyl-Echtviolett einen wabigen Protoplasmaleib mit kleinem, exzentrisch gelegenem, pyknotischem Kern zeigen.

Buschke sah einen ähnlichen Fall, der außerdem Zahnstörungen hatte.

Anders: Der Fall hat hinsichtlich Gesichtsausdrucks verblüffende Ähnlichkeit durch den Exophthalmus und die Verbreiterung der Nasenwurzel mit einem auf der Kieferstation des Rudolf-Virchow-Krankenhauses befindlichen Fall von Christian Syndrom bei einem 5jährigen Knaben: Seit 2½ Jahren krank, haben sich die Knochendefekte zuerst in den Kieferknochen gezeigt in einem Ausmaße, daß fast alle Zähne ausgefallen sind und Spontanfrakturen der Kieferknochen drohen. Weiter bestehen die Knochendefekte in den Scheitelbeinen sowie in einer Beckenschaufel. Seit einiger Zeit Diabetes insipidus.

2. **Buschke:** 1. 23jähr. Mädchen mit **Spontangangrän.** Symmetrisch über beiden äußeren Knöcheln dreimarkstückgroße Ulzera (angebl. im Dezember blauschwarze Verfärbung, Schwellung, Schmerzhaftigkeit der Füße).

2. 19jähr. Mann mit **Akne** des Gesichts, Rücken und Brust, z. T. vom Charakter der **Akne suffodiens.**

3. **Tatowierung** im Gesicht in der Trunkenheit. Therapie: Elektrokoagulation und Pyrogallusbehandlung.

3. **Bruhns: Brocqsche Erythrodermie pityriasique en plaques disséminées mit Übergang in Neurodermitis.**

42jähr. Pat. Seit 5 Jahren Beginn von runden, geröteten, fein schuppenden Flecken an den Oberschenkeln. Jetzt auch an Rumpf und Armen typische Flecken, seit 2 Jahren ziemlich unverändert. Die scheibenförmigen, teilweise konfluierten Flecken an den Oberschenkeln zeigen jetzt an der Oberfläche das Bild der Neurodermitis chronica mit ausgesprochener Hautfelderung. Mäßiges Jucken.

4. **Löhe: Multiple spontane Hautgangrän.**

Am 23. XII. Halsschmerzen, Schwellung und Schwarzwerden der Ohren und schwarze Flecken auf den Wangen. Seit 26. XI. nahm Pat. Wacholdersaft. Wangen und Ohren zeigen pechschwarze Nekrosen, umgeben von ödematösem, entzündlich gerötetem Hof. Unter der Beobachtung entwickeln sich auf der Haut dieselben Herde (zehnpfennigstückgroßer roter Fleck, wird urtikariell, nach 1 Stunde blasige Abhebung, nach 5—6 Stunden blauschwarze Verfärbung des Blasengrundes, nach weiteren 5—6 Stunden Nekrose). Besonders an den unteren Extremitäten kam es zu umfangreichen Blasenbildungen (20—30 ccm seröser klarer Inhalt) über dem nekrotischen Grund. Weicher Gaumen, Zäpfchen und Tonsillen sowie hintere Pharynxwand zeigten flächenhafte Nekrosen; freier Rand der Epiglottis ulzerös, Ödem der linken ary-epiglottischen Falte. Großer derber Milztumor. Blutbild: Keine leukämischen Veränderungen. Herabsetzung des Fibrinfermentes und verlängerte Gerinnungszeit. Für Sepsis (Blutkultur steril), Gicht (Röntgenbild) und toxische Schädigung durch Juniperus communis kein Anhaltspunkt.

Anders: Als erste wahrnehmbare histologische Veränderung ist Thrombose der Kapillargefäße festzustellen, in den tieferen Schichten der Kutis beginnend, sich bis in die Kapillaren der Papillarkörper fortsetzend. Die im Lumen der Kapillaren

Digitized by Google

liegenden Massen bestehen zum größten Teil aus Thrombozyten. Bakterien haben sich nirgends in den thrombotisch verschlossenen Gefäßbezirken nachweisen lassen. Auffallend ist eine anscheinend schnell auftretende leukozytäre Infiltration in der Wand und Umgebung der Gefäße, so daß diese bald von paravaskulären Infiltraten umscheidet werden. Im Anschluß an die Thrombosen der Gefäße bildet sich eine hämorrhagische Durchsetzung der Kutis und Subkutis.

5. Heller: Dystrophie der Fingernägel bei 30jähr. Mann im Anschluß an eine längerdauernde Kältewirkung. Bleibende Erythrodermie und Atrophie des Handrückens.

6. Ledermann: Lichen ruber verrucosus der Unterlippe und am linken Unterschenkel. **Acne varioloformis** der Stirn und behaarten Hopfhaut.

53jähr. Mann, vor 1½ Jahren an Lichen planus erkrankt. März 1929 4 Röntgenbestrahlungen des Lumbalsegments. Im Anschluß daran Ausbreitung in disseminierten Herden am ganzen Körper. Zur Zeit an der Unterlippe netzförmige verruköse Herde. Am Rumpf abgeflachte Knötchen. Am linken Unterschenkel zwei etwa zweimarkstückgroße, blaurötliche schuppende Knoten. Auf dem Kopf und an der Stirn follikuläre, mit zentraler Kruste bedeckte Knötchen, die mit mehr oder weniger tiefen Narben abheilen.

7. Frei: 1. Lymphogranulomatosis inguinalis.

28jähr. Mann. Vor ¾ Jahren Lues und Ulcus molle. Vor 3 Monaten — etwa 1 Woche nach Geschlechtsverkehr — Geschwür am Glied und 1—2 Wochen danach Drüsenschwellung. Jetzt in der rechten Leiste Narben, Fisteln und Drüsenabszesse, in der linken Leiste multiple harte Drüsen und eine Narbe. Iliakaldrüsen nicht sicher palpabel. Lymphogr. ing.-Reaktion positiv, WR negativ. Keine Beeinflussung durch Neosalvarsan-Bismutkur. Bereits der dritte von F. innerhalb ¾ Jahren sichergestellte Fall, wozu noch 6 weitere von ihm auf anderen dermatologischen Abteilungen beobachtete Fälle kommen.

2. Elephantiasis genito-anorectalis (Esthiomène) mit positiver Lymphogr. Ing.-Reaktion.

36jähr. Prostituierte. Vor 16 Jahren Blennorrhoe; seitdem angeblich immer negative Gc-Präparate. Vor 8 Jahren luetische Infektion; hintereinander 4 Kuren. WR angeblich seitdem negativ. Vor 6 Jahren linksseitige Leistendrüsenvereiterung, die inzidiert wurde. ½ Jahr später Knoten am After und Darmbeschwerden; im Gefolge Anschwellung des Geschlechtsteils. An den großen Labien elephantiastische Verdickungen mittlerer Stärke, links erheblicher als rechts. Hämorrhoidalknotenähnliche Anschwellung der Analfalten, besonders links. Rektalwand höckerig, in 4—5 cm Höhe ganz eng strikturiert. Bei der Defäkation Absonderung von blutigeitrigem Schleim; Stuhlgang etwa bleistiftdick. Lymphgr.-ing.-Reaktion positiv, WR negativ, Gc positiv in Zervix und Urethra, negativ im Rektum.

Fischer, W.: Trophoneurose.

Langer, E.: 1. Spontankeloide.

Bei einem 55jähr. Pat. als Kind im Anschluß an Kratzeffekte, vor allem an Gesäß und Beinen, zahlreiche, z. T. symmetrisch angeordnete, streifenförmige Keloide. Am Oberarm, an der Stelle einer späteren Exzision eines Keloids, ein ausgedehntes Narbenkeloid.

2. Golddermatitis und Lues II.

Pat. mit Primäraffekt erkrankt nach der 7. Injektion eines Gold-Wismutpräparats unter heftigem Jucken an einer fleckförmigen Dermatitis, die sich über den ganzen Körper, einschließlich Gesicht und Kopf, ausbreitete. Die Abheilung erfolgt unter ausgedehnter Pigmentierung, besonders an den Follikeln. Vorübergehend machte das Exanthem lichenoiden Eindruck. Unter dem Exanthem Lues-rezidive aufgetreten, Papeln am Genitale und Alopecia specifica.

Kleeberg fragt, ob neben der Dermatitis eine Nierenreizung besteht. Er sah häufig nach Goldpräparaten, vor allem nach Solganol, schwere Nierenschädigungen.

Frei erscheint das Aussehen des Exanthems mit seinen multiplen, verhältnismäßig großen Einzelherden für eine „Golddermatitis" außergewöhnlich. Dagegen hat F. in Breslau bei Fällen von therapieresistenter Lues verschiedentlich während der antisyphilitischen Behandlung spezifische Exantheme auftreten sehen, an die ihn das demonstrierte Krankheitsbild erinnert. Die bestehende Sondendruckempfindlichkeit der Herde (Symptom von Jadassohn-Ollendorf) ist vielleicht in diesem Sinn zu verwerten.

Digitized by Google

Buschke hält es für ausgeschlossen, daß es sich um ein syphilitisches Exanthem handelt — es ist ein Goldexanthem. Bei dem von Langer benutzten neueren Goldpräparat sah B. nie ernsthafte Nierenschädigungen.

Langer: Es handelt sich sicher um keine resistente Lues. Die Dermatitiseffloreszenzen sind während der Goldbehandlung aufgetreten. Die luetischen Rezidiverscheinungen aber traten während der spontanen Abheilung der Dermatitis hervor. Die luetischen Erscheinungen reagieren nunmehr ausgezeichnet auf Novasurol: eine Nierenschädigung bestand nicht.

Caspar: Zur Histologie der Elephantiasis ulcerosa chronica (Esthiomène).

Die Riesenzellen bei der Esthiomène zeigen folgende charakteristischen Merkmale. 1. Dreizonigkeit; a) kernfreie zytoplastische Innenzone, b) rosettenförmige Kernanordnung, c) tropfige Einschlüsse in der Außenzone. 2. Gleichzeitiges Auftreten von Fettstoffen und Eiweißstoffen in den Tropfen der dreizonigen Riesenzellen. Diese Riesenzellen sind mesenchymaler Herkunft.

Anders: Den mitgeteilten Fall von Elephantiasis vulvae chronica ulcerosa hatte ich Gelegenheit zu sezieren und histologisch zu untersuchen. Kurze Zeit darauf bot sich Gelegenheit einen 2. Fall von Esthiomène histologisch zu untersuchen. Über die in diesen beiden Fällen erhobenen histologischen Befunde läßt sich zusammenfassend sagen, daß die hier vorgetragenen Befunde für die Esthiomène charakteristisch sind — es gilt das besonders für die beschriebenen Riesenzellen. Besonders der 2. Fall bot infolge eines besonderen Reichtums an den charakteristischen Riesenzellen Gelegenheit, ihre Histogenese zu untersuchen, sie dürften fibroblastischer Genese sein. Jedenfalls stellen die Esthiomène-Riesenzellen eine morphologisch scharf umrissene und für den genannten Prozeß charakteristische Form der Riesenzellen dar, die unschwer von den bekannten Riesenzellformen abzugrenzen ist und durch ihre Feststellung an einer Probeexzision die Diagnose sichern hilft.

Frei: Bei dem eben demonstrierten Fall sind die klinisch-elephantiastischen Genitalveränderungen für eine Esthiomène auffallend hochgradig. Daher wäre es zur Stütze der Diagnose wichtig zu wissen, ob gleichzeitig rektale und anale Veränderungen bestanden haben. Ferner genügt die einfache Angabe, daß bei der Pat. niemals Leistendrüsenschwellungen vorgelegen hätten, nicht, um eine vorangegangene Lymphdrüsenerkrankung wirklich auszuschließen. Diese könnte z. B. unter der Schwelle der klinischen Wahrnehmbarkeit vor sich gegangen sein und könnte zu einer nur histologisch feststellbaren Zerstörung der Drüsensubstanz geführt haben.

Buschke: Wenn in den Lymphdrüsen, die makroskopisch gar keine Veränderungen darbieten, sich mikroskopische Entzündungserscheinungen finden sollten, so brauchen sie nicht in spezifischer Beziehung zu der Affektion zu stehen.

Blumenthal, F.: Die Serodiagnose der Gonorrhoe (Vortrag).

Die Reaktion stellt ein wichtiges diagnostisches Hilfsmittel dar. Daß eine Laboratoriumsreaktion mit 100%iger Sicherheit nicht existiert, ist selbstverständlich. Mit unspezifischen Reaktionen, im vorliegenden Falle mit 5%, ist bei jeder serologischen Reaktion zu rechnen. Da die Reaktion im allgemeinen erst in der 2. Woche nach der Infektion positiv wird, ist sie für die Frühdiagnose nicht zu verwerten. Bei der akuten und subakuten männlichen Urethritis wird man nur in den seltensten Fällen zu diagnostischen Zwecken auf die KBR zurückgreifen. Bei der weiblichen Blennorrhoe kann sie auch schon in diesem Stadium von Nutzen sein. Besondere Wichtigkeit erhält sie bei Komplikationen, z. B. bei männlichen und weiblichen Adnexerkrankungen und bei Gelenkerkrankungen. Namentlich bei weiblichen Unterleibserkrankungen kommt ihr für die Diagnose oft ausschlaggebende Bedeutung zu. Immer wieder ist zu betonen, daß die KBR nur neben allen anderen klinischen und Laboratoriumsuntersuchungsmethoden entsprechend dem Wahrscheinlichkeitsprozentsatz gewertet werden darf und daß sie nicht etwa die Diagnosenstellung vom Krankenbett in das Laboratorium verlegt. Was die Bedeutung für die Feststellung der Heilung der Blennorrhoe anbelangt, so kann man etwas Endgültiges noch nicht sagen. Doch ist das Negativwerden der Reaktion mit gleichzeitiger klinischer Heilung günstig zu werten. Bei positivem Ausfall wird man alle Provokations- und Untersuchungsmethoden noch verschärft anwenden, ehe man eine schwerwiegende Entscheidung trifft. Nicht möglich ist es, Richtlinien aufzustellen, wie sich der Arzt je nach Ausfall der Reaktion verhalten soll. In jedem einzelnen Falle ist noch mehr wie bei der WR individuell vorzugehen

Digitized by Google

und den Ausfall der Reaktion für Diagnose und andere Entscheidungen einzustellen, entsprechend dem Wahrscheinlichkeitsprozentsatz. Das Resultat der Komplementbindung darf im einzelnen Falle nur eine Ergänzung sein für die klinischen, mikroskopischen und bakteriologischen Untersuchungsresultate, es darf niemals als einzig ausschlaggebender Faktor gewertet werden.

Cohn, A.: Der gegenwärtige Stand der Serodiagnose der Gonorrhoe siehe Nr. 38, Bd. 89, 1929, S. 1370 dieser Wochenschrift.

Fachzeitschriften

Acta Dermatologica (Japan)

August 1929, Bd. 14, H. 2

Shibata, S.: Influence of Thyroidectomy on the Production of Epitheliomatosus Proliferation in the Rabbit's Ear due to Taring (Einfluß der Thyreoektomie auf die epitheliomatöse Proliferation am Kaninchenohr nach Teerpinselung). S. 143.

Vergleiche der Folgen der Teerpinselung des Kaninchenohrs bei Tieren mit und ohne Entfernung der Schilddrüse. 2—3 Monate nach der Schilddrüsenentfernung werden die Tiere dünn und sterben. 7—10 Tage nach der Thyreoektomie verhält sich die akute Dermatitis ebenso wie bei den Kontrolltieren. Die der Schilddrüse beraubten Tiere zeigen eine erhebliche Resistenz gegen die Epithelproliferation durch die Teerpinselung. Es findet sich histologisch bei diesen Tieren eine ausgesprochene Hyperkeratose wie bei den Kontrolltieren, aber keine Wucherung der Stachel- und Basalzellen.

Yamamoto, T.: Studien über Spirochätenfärbung. 3. Mitteilung: Färberische Unterschiede zwischen Sp. pallida, Sp. pallidula und Sp. cuniculi. S. 188.

Das wesentlichste Ergebnis der Untersuchungen ist folgendes: Säureblau BBX (B. A.) färbt bei Karbolsäurezusatz die Sp. pallida und pallidula besser als die Giemsa-24 St.-Färbung, färbt aber die Sp. cuniculi nicht, läßt sie überdies zeitweise als negatives Bild hervortreten. Alkaliblau B (S. B.) färbt bei Karbolsäurezusatz die Sp. pallidula immer blau, während die Sp. cuniculi nur negativ gefärbt wird.

Tanimura, Ch., T. Baba, K. Takigawa: Experimentelle Untersuchungen über die Pathogenese der sog. „Tuberkulide". S. 207.

Bei human-tuberkulös gemachten Meerschweinchen traten nach intrakardialer Einspritzung desselben Stammes nach einer bestimmten Zeit auf der Haut papulosquamöse und -pustulöse Herde auf; bis etwa 2 Wochen nach der Sekundärinfektion keine typische tuberkulöse Struktur, später typische tuberkulöse Herde mit Riesenzellen. Im ersten Stadium zahlreiche Tuberkelbazillen, später spärliche oder keine. Dieselben Resultate bei Impfungen mit dem Typus bovinus. Bei den Kontrolltieren (Tieren ohne Primärinfektion) führte die intrakardiale Injektion zu diffusen Dermatitiden mit histologisch banaler Entzündung.

Tashiro, B., u. T. Umeda: The Movement of the Orifice of the Ureter (the First Report) (Die Bewegung des Ureterenorifiziums. 1. Mitteilung). S. 215.

Okawa, S.: Über die chronische gonorrhoische Entzündung der Paraurethralgänge. S. 230.

O. untersuchte bei 9 von 10 Fällen von chronischer Blennorrhoe die paraurethralen Gänge. Sie lagen entweder dicht neben der Urethralmündung oder längs der Raphe; außerdem fanden sich in der Gegend der Raphe 2 Zysten vor. Histologisch ist am auffallendsten eine meist breite und dichte Rundzelleninfiltration im subepithelialen Bindegewebe, der bei frischer und intensiver Entzündung viele Plasmazellen und Leukozyten beigemischt sind.

September 1929, H. 3

Ijiri, T., u. G. Akita: Über zwei Fälle von Anuria calculosa nach Nephrektomie wegen Tuberkulose. S. 268.

Sakurai, S.: On the Permeation of Urotropine into the Fluids and the Secretions of the Human Body and the Rabbit (Über den Übergang von Urotropin in die Flüssigkeiten und Sekrete des menschlichen Körpers und des Kaninchens). S. 322.

Digitized by Google

Okawa, S.: Über die Entfaltung der Arsenfestigkeit der Spirochäten bei experimenteller Rattenbißfestigkeit. (I. Mitteilung.) S. 332.

Die Untersuchungen ergeben, daß sich die Rattenbißspirochäte durch Behandlung mit Salviolnatrium arsenfester machen läßt, wobei es sich allerdings nur um eine nicht sehr starke Arsenfestigkeit handelt.

Okawa, S.: Über Blasenfremdkörpersteine. S. 357.

Mitteilung zweier Fälle, beim ersten handelte es sich um Steinbildung um eine abgebrochene Katheterspitze, beim zweiten um einen Wattträger.

Oktober 1929, H. 4

Suzue, K., u. Y. Kamikawa: On the Physical Constitution of the Leper. The Estimation of the Subcostal Angle (Über die körperliche Konstitution der Leprösen. Die Bedeutung des subkostalen Winkels). S. 381.

Der Angulus subcostalis verhält sich bei Leprösen ähnlich wie bei Phtisikern. Die Konstitution der Leprösen ist im allgemeinen eine schwache, besonders aber schwach bei Lepra nervosa; darin liegt wohl ein Grund für die Verschiedenheiten der tuberösen und nervösen Form.

Shibata, S.: Studies on the Volatile Portion of Coal-Tar-Pitch: on the Stimulating Action of its Acidic and Basic Components (Untersuchungen über die flüchtige Portion des Steinkohlenteers; über die stimulierende Wirkung seiner basischen und sauren Bestandteile). S. 391.

Okawa, S.: Über die Entfaltung der Arsenfestigkeit der Spirochäten bei experimenteller Rattenbißkrankheit. (II. Mitteilung.) S. 397.

Trotz Steigerung der Dosen und Vermehrung der Zahl der Vorbehandlungen ließ sich nur eine wenig gesteigerte Arsenfestigkeit erzielen.

Sakurai, S.: Pharmacological Studies of Urotropine (III). Experimental Studies of the Distribution of Urotropine in the Tissuses and the Organs (Pharmakologische Studien über Urotropin. Experimentelle Untersuchungen über die Verteilung des Urotropins in den Geweben und Organen). S. 424.

November 1929, H. 5

Mukai, T.: Acanthosis nigricans. S. 460.

M. sammelte aus der Literatur 218 Fälle von wahrer Akanthosis nigricans. 14 betrafen Kinder unter 10 Jahren, 44 Menschen zwischen 11 und 20 Jahren, 26 zwischen 21 und 30, 28 zwischen 31 und 40, 33 zwischen 41 und 50, 27 zwischen 51 und 60, 20 zwischen 61 und 70, 3 zwischen 71 und 80. 94 (45%) litten wahrscheinlich an Karzinom, und von diesen hatten 58 Magenkarzinom.

Umeda, T.: Investigation of the So-Called „Trichotoxin" and Precipitin of Tracheal Ciliated Epithelium (Untersuchung des sog. „Trichotoxins" und Präzipitins des trachealen Wimperepithels). S. 481.

Sakurai, S.: Verhalten der Exkretion des Urotropins im Organismus bei wiederholter Zufuhr. S. 486.

Die Versuche zeigen, daß fortdauernde Gaben von Urotropin bei Menschen und Kaninchen weder zu einer Kumulation des Urotropins, noch zu einer Gewöhnung an diese Substanz führen.

Sasaki, H.: Betrachtungen über die Geschwindigkeit und Menge der durch die Niere passierenden Bakterien. (I., II. u. III. Mitteilung.) S. 516, 556 u. 583.

S. stellt fest, daß intravenös injizierte Bakterien in sehr kurzer Zeit durch die gesunde Niere in den Harn ausgeschieden werden; die ausgeschiedene Bakterienmenge ist unabhängig von der Menge der injizierten Bakterien und zeigt immer eine bestimmte Kurve. Die Bakterien können auch kranke Nieren passieren, wenn auch nach Art der Nierenschädigungen Unterschiede vorkommen. Bei halbseitiger Nephrektomie ist vor dem Eintreten kompensatorischer Funktionen das Ausscheidungsvermögen der zurückgebliebenen Niere vorübergehend herabgesetzt, nach einer bestimmten Zeit wird die Bakteriumausscheidung wieder stärker.

F. Juliusberg-Braunschweig.

Digitized by Google

Česká Dermatologie

1929, Jahrgang 10, Nr. 6

Říhová, Vl., u. O. Valentová-Prag: Zur Therapie des Morbus Recklinghausen.
Zwei Fälle wurden kombiniert mit Radiotherapie des Sympathikus und Elektrokoagulation behandelt. Nach Bestrahlung des interskapulären Sympathikus und der etwas tiefer gelegenen Partie des Dorsalmarkes in Intervallen von mehreren Wochen konnte man konstatieren, daß sich neue Neurofibrome nicht mehr bildeten und die übrigen durch mehr als ein Jahr stationär blieben. Dieser Effekt gab die Indikation zur Entfernung der einzelnen Tumoren mittels Diathermokoagulation (ohne Anästhesie). Der Erfolg war gut, auch in kosmetischer Hinsicht; es entstehen flache, weiße Narben, die später die Farbe der normalen Haut annehmen.

Petráček, E.-Prag: Lingua plicata (gyrata) syphilitica.
42jähr. Eisenbahner. Im 21. Lebensjahr Ulkus am Frenulum, das als weich diagnostiziert wurde und bald heilte. Keine Allgemeinbehandlung, später keine Symptome. Ist verheiratet, kinderlos, Frau gesund, kein Abortus. Vor 2 Jahren hühnereigroßes Myxoepitheliom im Unterkieferwinkel, das exstirpiert wurde. Seit 8 Monaten bemerkt Patient eine Erkrankung der Zunge, die ihm Schmerzen beim Trinken heißer Flüssigkeiten und das Gefühl von Vergrößerung und Holzigsein der Zunge bei Bewegungen verursacht. Zunge vergrößert, derb, schmerzhaft. Am Zungenrücken zahlreiche quer und schräg zur Mittellinie verlaufende Furchen, die unregelmäßig, zum Teil seicht, meist tief sind, sich vielfach kreuzen und nirgends bis zum Rand reichen. Die Schleimhaut der so entstandenen Felder ist vielfach glatt, ihre Papillen ausgeglättet, teils normal, teils grauweiß gefärbt. In den Furchen schmutziggraue, leicht entfernbare Beläge; stellenweise oberflächliche Exkoriationen. Die Affektion reicht von der Grenze zwischen vorderem und mittlerem Drittel bis zur Zungenbasis, gegen welche die Zahl der Furchen zunimmt. Zahlreiche kariöse Zähne, an den hinteren Partien der Zungenränder Impressionen der Zähne. Alveolarpyorrhoe. Von der Mitte des harten Gaumens zieht nach hinten eine Insel, die aus halbkugeligen, hirse- bis stecknadelkopfgroßen Papillen besteht. Unterkieferdrüsen vergrößert, derb, nicht schmerzhaft. BWR, SG, M negativ. Therapie: 12 Injektionen mit Quinby, nachher 30 g Jodnatrium per os. Es handelte sich um eine luetische, interstitielle, sklerotische Glossitis.

Ramiš, V.-Prag: Kombination von Keloid und Aknekeloid.
Bei einem 15jähr. Knaben wurden Keloidgeschwülste beobachtet, die insbesondere wegen ihrer Kombination mit einem an der Grenze zwischen der behaarten Kopfhaut und dem Hals lokalisierten Aknekeloid interessant waren. Die Keloide entstanden spontan oder postoperativ über der rechten Achsel und am Rücken.

1929, Jahrgang 10, Nr. 7

Procházka, K.-Prag: Serologie und Immunobiologie des Lupus erythematodes und seine Ätiologie.

Vigrati, J.-Brünn: Zur Pharmakologie der Kobaltsalze.
Es wird auf die vasodilatatorische Wirkung der Kobaltsalze besonders auf die Gefäße des Kopfes, Halses und Rumpfes aufmerksam gemacht. Diese Erscheinung, die auch therapeutisch auszunützen wäre, wird durch Natrium-Thiosulfat nicht aufgehoben.

1929, Jahrgang 10, Nr. 8

Kovanic, K. H.-Königgrätz: Behandlung angioneurotischer Dermatosen mit Ichthoxyl.
Beschreibung eigentümlicher Hauterscheinungen nach Intoxikation mit Luminal bei einem 21jähr. Mann, der an genuiner Epilepsie und Basedowscher Krankheit litt. Mehrere vasomotorische Dermatosen wurden schon früher beobachtet; man muß eine Inferiorität des vegetativen Nervensystems voraussetzen. Die Manifestationen an der Haut werden als „trophoneurotische gangränöse Ulzerationen" bezeichnet und mit Ichthoxyl Samberger behandelt. Dasselbe bewährte sich als ausgezeichnetes Heilmittel. Die Hautläsion war durch Dysergie der Vasomotoren bedingt, das Luminal wirkte nur als zufälliges Akzidens.

Procházka, K.-Prag: Sero- und Immunobiologie des Lupus erythematodes und seine Ätiologie. (Schluß.)

Digitized by Google

Gestützt auf 82 Fälle von Lupus erythematodes und 69 Fälle von Lupus vulgaris begründet Autor seine Stellungnahme zu den verschiedenen Theorien über die Ätiologie des L. e. Bei der Entstehung des L. e. kann man weder den Tuberkelbazillus, noch den Streptokokkus, noch die Spirochaete pallida und eventuell noch andere Mikroorganismen ausschließen. Aber man kann vorläufig nur von einer Mitwirkung sprechen, weil es bis jetzt noch nicht gelungen ist, einen primären, unmittelbaren Zusammenhang zwischen Mikroben und L. e. nachzuweisen. Es ist notwendig, bei der Erklärung der Ursachen von einer neuen Basis auszugehen, wobei alle Komponenten in Betracht gezogen werden müßten: sowohl die Wirkung von Mikroorganismen, vor allem des Tuberkelbazillus und des Streptokokkus, als auch der pathologische Zustand der vergrößerten Lymphdrüsen, die abgeschwächte periphere Blutzirkulation, die Photosensibilisation und gesteigerte Reaktibilität der Haut, und nicht etwa nur ein einzelner Mikrob. Besonderes Gewicht legt Autor auf den pathologischen Zustand der Lymphdrüsen, deren Mitwirkung er u. a. durch serologische Veränderungen, durch eine erhöhte antikomplementäre Fähigkeit des Serums nachweisen konnte. Angesichts der großen Ausbreitung der Tuberkulose dürfte der Tuberkelbazillus als eine der häufigen Ursachen in Betracht kommen. Aber ebenso gut kann es auch ein anderer Mikrob sein, vor allem der Streptokokkus, dessen Fähigkeit, den peripheren Blutkreislauf zu schwächen, Autor nachgewiesen hat. Infolge der verschiedenen geographischen Ausbreitung der Infektionskrankheiten und der verschiedenen Disposition der einzelnen Menschenrassen kann man das verschiedene Bild, den Verlauf und die Prognose des L. e. begreifen und die Verschiedenheit der Befunde und Berichte über die Ätiologie des L. e. und der therapeutischen Resultate in den einzelnen Ländern erklären. Einheitlich ist momentan einzig und allein das ins Film gelangende pathologische Produkt der Lymphdrüsen, mag die mikrobielle Ursache der Drüsenveränderungen irgend welche immer sein. In diesem Produkt könnte man vielleicht wirklich das supponierte einheitliche Virus des L. e. suchen, allerdings ein Virus, das für sich allein zu seiner Entstehung nicht genügen würde. Zu dieser käme es durch das Zusammenspiel der ganzen Reihe von Faktoren, die oben aufgezählt wurden. Dabei könnte eine höhere oder niedrige Temperatur als auslösendes Moment eine Rolle spielen. Welcher Faktor der primäre und welcher der wichtigste ist, kann Autor auf Grund seiner bisherigen Versuche und Erfahrungen nicht sagen.

Pohorecká, E.-Prag: Ein interessanter Fall von Störung des peripheren Blutkreislaufs.

Mitteilung eines unklaren Falles, der an die Raynaudsche Krankheit erinnerte: Blässe, Kälte und Schwäche der Finger, bald Krämpfe in den Fingern mit Abblassen, bald Schmerzen, die von den Fingerspitzen proximal ausstrahlten; später Kälte auch in den Füßen. Nach einigen Monaten waren die Hände geschwollen, die Bewegungen schwerfällig, die Finger wenig beweglich, die Haut dunkelrot bis violett, trocken und rauh. Dieselben Erscheinungen auch an den Füßen. Dann stellte sich allgemeine körperliche und geistige Schwäche ein, intensive Migräne, Appetitlosigkeit und Abmagerung; schließlich traten trophische Störungen an den Nägeln auf. Ein organisches Leiden war nicht nachweisbar. Therapie: Innerlich Nervinotonica und organotherapeutische Präparate, äußerlich heiße Ichthoxylbäder nach Samberger. Restitutio ad integrum.

Hübschmann, K.-Prag: Angioneurotischer Symptomenkomplex und Schädigung nach Salvarsan. Methoden, die Salvarsan verträglich machen. Natriumthiosulfat.

Autor gibt eine Übersicht der wichtigsten Methoden zur Verhütung des angioneurotischen Symptomenkomplexes und berichtet sodann über seine eigenen Versuche. Er zeigt, daß Kaninchen (unter gewissen Bedingungen) in einem Gemisch von Neosalvarsan und $Na_2S_2O_3$ eine viel größere Neosalvarsandosis vertragen als die toxische und tödliche Dosis beträgt. Eine vorausgeschickte $Na_2S_2O_3$-Injektion konnte die Tiere bei toxischer Neosalvarsandosis retten. Er konstatierte ferner, daß Menschen ein Gemisch von Neo + $Na_2S_2O_3$ tadellos vertragen. Bisher sah er noch keinen Fall von Intoleranz und die (sekundär-) luetischen Symptome heilten nach dem Gemisch ebenso rasch wie nach Salvarsan allein.

1929, Jahrgang 10, Nr. 9

Schwank, Prag: Einige seltene Fälle von kongenitaler Lues.

a) Zahnanomalien: Hutchinsonsche Zähne mit ausgesprochener Trias und

Digitized by Google

anderen Stigmata. — Eminence mamillaire de la face interne des premières grosses molaires supérieures Sabourand (Tuberculum Carabelli) als einziges Symptom (neben positiver Seroreaktion). — Pflügersche Knospenform der oberen ersten Backenzähne bei einem 17jähr. Mädchen. b) Der Bruder dieses Mädchens hatte eine Dystrophie an beiden Kleinfingern (l'auriculaire infantile). Daneben waren besonders auffallend Erscheinungen von Sekundärlues (Condylomata lata ad anum), denen gummöse Geschwüre an beiden Unterschenkeln vor einigen Jahren vorangegangen waren. c) Ein Fall von ausgesprochenem Hypogenitalismus (Atrophie der Hoden und der Prostata, Atrichie) mit Intelligenzdefekten und mit gummösen Geschwüren an einem Unterschenkel.

Kabelík, J.-Olmütz: Biochemie und Therapie des Schwefels, Selens und Tellurs.

Ramiš, V.-Prag: Epididymitis und Orchitis nach Grippe.

In letzter Zeit konnten Fälle von akuter Epididymitis und Orchitis bei Personen beobachtet werden, bei denen sich anamnestisch eine influenzaartige Erkrankung oder Influenza selbst nachweisen ließ. Doch sah man auch akute Fälle ohne nachweisbare Influenza, aber auch ohne eine andere Erkrankung, die als Ursache der Adnexentzündung in Betracht käme. Diese Fälle rechnet Autor wegen ihres akuten Verlaufs ebenfalls zu den influenzaartigen Erkrankungen. Sie begannen in akuter Weise, doch schwanden die objektiven und subjektiven Symptome relativ rasch. Die Schwellung des Nebenhodens ging rascher zurück als jene des Hodens. Die Krankheit war charakterisiert durch die gleichzeitige Lokalisation im Hoden und Nebenhoden, durch Schmerzen, die von der Inguinalgegend in den Hoden ausstrahlten, durch Fehlen eines Ausflusses und durch rasches Schwinden der Symptome bei Lokalbehandlung.

1929, Jahrgang 10, Nr. 10

Kabelík, J., u. J. Vignati-Olmütz: Thiosulfate in der Therapie.

Bibliographie und kurze Referate.

Hynie, J.-Prag: Ein seltener Fall von Hermaphroditismus.

Ein als Mädchen erzogenes Individuum, das nach Ansicht des Autors ein Mann ist, dessen Genitalorgane ungenügend entwickelt sind. (Der Fall stammt aus dem sexuologischen Institut M. Hirschfelds in Berlin.) G. Mühlstein-Prag.

Dermatologia (ungarisch)

1929, Bd. 3, Nr. 5

Uruena, J. G.-Mexiko: Ein weiteres Jahr Thalliumerfolge. S. 135.

Die große Mehrheit der Resultate spricht ganz und gar für das Thallium. Es wird neuerdings in der Behandlung anderer Hyphomykosen versucht. Verf. sah seine Wirksamkeit bei Follikulitis der Kopfhaut, dem Bockhardtschen Impetigo. Nach den Untersuchungen bei Neuwuchs der Haare erscheint Thallium bei Alopecia areata nützlich. Fast sämtliche Autoren stimmen betreffs der Gefahren überein, die das Thallium für Erwachsene in sich birgt. Verf. hat Derartiges nicht beobachtet. Er hat 22 Fälle behandelt von 14 Jahren aufwärts, die niemals Zeichen einer Intoxikation zeigten, und muß hervorheben, daß bei Erwachsenen das Verhältnis zwischen dem Körpergewicht und der verabfolgten Dose nicht in Betracht gezogen werden darf, da dies sehr gefährlich werden könnte. Die Dosis von 0,30 g Thallium acetat. darf nicht überschritten werden, wenn der Kranke das Alter von 15 Jahren erreicht hat. Bei 13 Kindern war es vonnöten, die Kur zu wiederholen: doch sah Verf. niemals toxische Zeichen. Ein Monat muß verstreichen, bevor eine zweite Dosis angewendet wird, vorausgesetzt, daß das Kind sein organisches Gleichgewicht bewahrt. Thallium ist ein ausgezeichnetes Enthaarungsmittel. Es zeigt bei Favus nicht so glänzende Resultate wie bei Trichophytie und Mikrosporie. Das Verbinden der X-Strahlen mit Thallium ist unvorteilhaft. Es soll niemals als Salbe verwendet werden.

Juster, E.-Paris: Die Nevro-humoro-zirkulatorischen Dermatosen. S. 140.

Es ist gelungen, eine ganze Reihe von Hautkrankheiten in eine Gruppe zu vereinigen, deren Charakteristik eine gleiche oder ähnliche pathogenetische Entwicklung bildet. Diese Krankheiten sind die Folgen einer Veränderung der normalen Ernährung der Haut oder ihrer Adnexe. Es ist vollständig unmöglich in jedem einzelnen

Digitized by Google

Falle die humoro-zirkulatorischen oder nervösen Veränderungen genau zu bestimmen, doch soll dieser Umstand uns nicht zu einer Negation verleiten. Die Haut besitzt durch ihre Zellen Blutgefäße und den lokalen nervösen Apparat eine gewisse Autonomie. Die Nevro-Dermatologie gewinnt von Tag zu Tag festeren Grund und die Ätiologie der nevro-humoro-zirkulatorischen Dermatosen wird durch neue Daten befestigt. Sehr bedeutend erscheint der Einfluß der Syphilis. Die Treponeme verursacht eine Debilität des n.-h.-z. Systems. Diese Rolle ist ganz evident in der kongenitalen Lues. Bei diesen Krankheiten sind die Endokrindrüsen der n.-h.-z. und hämopoetischen Apparate in einem ständig unterwertigen Zustand. Für eine Reihe der n.-h.-z. Krankheiten spielt die Tuberkulose eine aktive Rolle. Eine andere Gruppe scheint die Folge wirklicher Intoxikationen zu sein. Verf. zählt zu den n.-h.-z. Krankheiten: Hypertrichosis, Alopezia, Hyperhydrosis, die Fox-Fordycesche Erkrankung, Seborrhoea, Ichthyosis, Melanodermie und Vitiligo, Raynaudsche Erkrankung, Erythromelalgie, Sklerodermie und Sklerodaktylie. Bei jeder Krankheitsform erwähnt Verf. die Therapie, die er auf Grund seiner Auffassung berechtigt hält.

Schönstein, A.-Budapest: Eine erfolgreiche Therapie der Fox-Fordyceschen Erkrankung. S. 145.

Nach erfolgreicher Anästhesie des betroffenen Areales wird ein jeder Follikel 8—10 Sekunden lang mit dem diathermischen Strom koaguliert. Es sind gewöhnliche Nähnadeln zu benutzen, da die gewöhnliche Reibahle diese schnell zugrunde richtet. Es bildet sich um den Follikel eine kleine Nekrose, die schnell verheilt. In vier Fällen war das Ergebnis ein ausgezeichnetes. K. v. Berde-Szeged.

Bücherbesprechungen

Handbuch der Haut- und Geschlechtskrankheiten. Bd. 14, Teil 1. Mundhöhle, Auge, Nase und Ohr, Gewerbekrankheiten der Haut, Akute Exantheme (Übersicht), Dermatosen im Säuglingsalter, Handteller und Fußsohlen, Juckende Hautkrankheiten, Tierdermatosen. Bearbeitet von A. Groenouw, J. Heller, A. Jesionek, O. Kiess, C. Leiner, G. Morawetz, St. Rothman, O. Sachs, F. Zinsser. Mit 217 z. T. farbigen Abb. Verlag von Julius Springer, Berlin 1930. Preis RM. 160.—, geb. RM. 168.80.

Dieser Band des „Handbuches" steht, wie alle bisherigen, auf vollster wissenschaftlicher Höhe. Er bringt in überaus klarer Darstellung die Beziehungen der Dermatosen zu den Erkrankungen der Mundschleimhaut (Zinsser) und zu denen des Auges (Groenouw). Die Hautkrankheiten an Nase und Ohr werden in ausführlicher Weise, kritisch, alles berücksichtigend von Jesionek besprochen. Sachs hat das Kapitel „Gewerbekrankheiten der Haut" dargestellt. Nach dessen Tode wurde es, ganz im Sinne des Autors, von R. Rosner ergänzt. In ausführlichster Weise, eine wahre Fundgrube der Weltliteratur, ist alles, was wir über dieses Thema wissen, mit unendlichem Fleiß und reicher eigener Erfahrung zusammengetragen. O. Sachs setzte sich dadurch selber ein Monumentum aere perennius. Auch die „Hautkrankheiten im Säuglingsalter", wohl eine der besten, vielleicht die beste Darstellung dieses Gebietes, ist die letzte Veröffentlichung des leider allzu früh verstorbenen C. Leiner. Kritisch, prägnant die neueste Literatur berücksichtigend, mit 18 ausgezeichneten Abbildungen versehen, wird sie eine dauernde Bereicherung unseres Faches darstellen. — Die differentialdiagnostische Übersicht über die akuten Exantheme (Scharlach, Masern, Röteln usw.) bringt G. Morawetz. In die bisher besprochenen Abschnitte reiht sich würdig die Darstellung der Hautkrankheiten der Handteller und Fußsohlen durch O. Kiess ein. Dieses Kapitel hat noch niemals eine derartig ausführliche und ausgezeichnete Darstellung (102 Seiten) erfahren. Wie bei St. Rothman nicht anders zu erwarten, ist seine Darstellung des „Juckens und der juckenden Hautkrankheiten" anregend, fesselnd, überaus lesenswert. Sehr zu begrüßen ist die fast 200 Seiten umfassende Darstellung der „Klinik der wichtigsten Tierdermatosen". Seit der älteren zusammenfassenden Arbeit von Schindelka hat dieses Gebiet noch niemals eine so ausführliche, die vergleichende Dermatologie berücksichtigende Bearbeitung erfahren. — Ein wichtiger Band des Handbuches, der unendlich viel Arbeit und Wissen, Kritik und Anregung vereint. A. Perutz-Wien.

Digitized by Google

Winter, F.-Wien: Haarfarben und Haarfärbung. Praktische Methodik der Herstellung und Anwendung der Haarfärbemittel. Verlag von Julius Springer, Wien 1930. Preis RM. 5.70.

Vorliegendes kleine Buch, das hauptsächlich den praktischen Bedürfnissen Rechnung trägt, bringt in ausführlicher Weise die Methodik der Herstellung und Anwendung der Haarfärbemittel. In 3 Hauptabschnitten wird das lebende menschliche Haar als Färbobjekt, die Herstellung der Haarfärbemittel und die Applikationstechnik der Haarfarben besprochen. Allerdings wird der theoretische Teil etwas stiefmütterlich behandelt. So fehlen bei der Besprechung der Paraphenylendiaminhaarfarben ein Hinweis auf die überaus wichtigen Arbeiten von R. L. Mayer über Körper von Chinonstruktur. Gerade die Schädigungen durch Paraphenylendiamin lassen es wünschenswert erscheinen, über diesen Farbstoff, der für die Dermatologie wegen der Ursoldermatitiden von Wichtigkeit ist, Näheres zu erfahren. Auch die Erwähnung der Untersuchungen von Colman und Wolffenstein über die Heranziehung der Küpenfärbung zu Haarfärbezwecken wäre notwendig. Das Literaturverzeichnis bringt nur 8 zusammenfassende Arbeiten und läßt die neueren physiologischen Untersuchungen (z. B. von Danforth, Basler, Fuhs u. a.) unberücksichtigt. Dem Praktiker wird dieses Büchlein aber trotzdem ein willkommener, handlicher Führer sein. A. Perutz-Wien.

Siebert, C.-Charlottenburg, u. E. Wreszynski-Berlin-Wilmersdorf: Operationslose Krampfaderbehandlung durch künstliche Verödung. 2. umgearb. u. vermehrte Aufl. Mit 25 Bildern u. 1 farb. Tafel. Verlag von Urban und Schwarzenberg, Berlin 1930. Preis RM. 4.—, geb. RM. 5.—.

Das Buch der beiden Autoren bringt eine zusammenfassende und lückenlose Darstellung der operationslosen Krampfaderbehandlung mit künstlicher Verödung auf Grund eigener Erfahrungen. Es sind in dieser Abhandlung nicht nur die theoretisch-experimentellen Grundlagen behandelt, sondern auch der klinische Verlauf, die zur Verödungstherapie verwandten Mittel, die Technik der Varizenverödung, die prophylaktische Behandlung der varikösen Diathese sowie die Behandlung der spontanen Thrombophlebitis. Die Darstellung ist äußerst klar und hält sich von allen Übertreibungen fern. Die Arbeit der beiden Autoren ist geeignet, die Kenntnis der Varizenverödung allen Praktikern zu vermitteln und dazu beizutragen, vielen Kranken Linderung und Heilung von ihren Beschwerden zu verschaffen. Meirowsky-Köln a. Rh.

Mitteilungen aus der Literatur

Urogenitalapparat

Nieren, Ureteren, Harn

Neufeld, N.-Breslau: Behandlung entzündlicher Erkrankungen der Harnwege mit Uro-Med. Med. Welt, 1929, Nr. 49, S. 1770.

Da Urotropin nur bei saurer Reaktion des Harns Formaldehyd abspaltet, hat die Firma Dr. Tell & Co. eine Kombination von Hexamethylentetramin mit Phenol salicyl., Acid. camph. und Anaesthesin unter dem Namen Uro-Med hergestellt, in dem die Kampfersäure auch bei neutralem und alkalischem Harn säuernd und desinfizierend wirkt, ohne unerwünschte Nebenwirkungen zu zeitigen.

H. Ress-Dessau.

Polland, R.-Graz: Die Rolle des „Novocystin" bei Erkrankungen der Harnwege. M. Kl., 1929, Nr. 48, S. 1858.

Novozystin enthält Hb. herniaria, Folia uv. urs., Fol. menth., Hb. chenopodii, Hexamethylentetramin, Acid. tartar., Natr. benzoicum; es wird als Sirup und in Form von Tabletten hergestellt. Es werden durch ein derartiges Präparat die Drogen besser ausgenutzt als bei der üblichen Bereitung der Blasentees. Die Wirkung besteht in Beschränkung der Sekretion, Verminderung des Brennens und des Tenesmus beim Harnlassen, Anregung der Diurese. Anwendung daher bei frischer Gonorrhoe mit reichlicher Sekretion, stärkerem Brennen, Urethritis posterior, Blasenreizungen, Prostatitis, Reizzuständen der Blase des Weibes, sonstigen nicht gonorrhoischen Katarrhen und Reizzuständen der Harnröhre infolge von Grippe, Darmerkrankungen usw. E. Levin-Berlin.

Digitized by Google

Klemperer, G.-Berlin: Zur Kenntnis der Phosphaturie. (I. Inn. Abt. d. Städt. Krankenh. Moabit.) Ther. d. Gegenw., Jahrg. 70, Dez. 1929.

Trübung des Urins durch Erdphosphate bedingt oft die Bildung von Nierensteinen. Bei bakteritischer Phosphaturie prophylaktisch: Verhütung von Strikturen und Lähmungen, therapeutisch neben Salol, Pyridium, Cylotropin, Blasen- und Nierenbeckenspülungen. Die aseptische Phosphaturie, hervorgerufen durch die Nahrung und Hyperazidität. Prophylaxe und Therapie dieser Formen wesentlich diätetisch: Bevorzugung animalischer Kost, Vermeidung von Vegetabilien, außer Kartoffeln, Mineralwässer. Eine dritte Form der Phosphaturie beruht auf neurasthenischer Anlage, gekennzeichnet durch Ausscheidung überaus großer Mengen neutraler Kalkphosphate: Kalkariurie. Als Ursache sieht Verf. eine besondere Avidität der Nierenepithelien für die Kalksalze an. Für die Nervenbedingtheit vieler Fälle von Kalkariurie spricht die therapeutische Erfahrung: Medikamente und Diatetik meist ohne Erfolg, Beeinflussung des Nervensystems, insbesondere durch Änderung des Milieus, dagegen oft von heilender Wirkung. Fr. Ortmann-Magdeburg.

Weibliches Genitale

Schneider, K.: Menstrualblutstauungen bei angeborenem Scheidenverschlusse im Hinblick auf ihre Gefahren, ihre Behandlung und ihren Einfluß auf die Fruchtbarkeit. Diss., Königsberg i. Pr. 1928.

Nach Mitteilung von 7 Fällen von Atresia vaginae mit Hämatokolpos bzw. Hämatometra oder Hämatosalpinxbildung kommt Verf. zu folgenden Schlüssen: Die Entstehung des angeborenen Scheidenverschlusses ist noch nicht geklärt. Umstritten bleibt die Entstehungsweise des tubaren Verschlusses, wenn die Menstrualblutstauung mit Hämatosalpingen kompliziert ist. Fälle von Vaginalverschluß, bei denen sich nur Hämatokolpos bzw. Hämatokolpos mit Hämatometra herausgebildet hat, sind vaginal zu eröffnen. Bei mit Hämatosalpinx komplizierten Gynatresien dürfte trotz gegenseitiger Ansicht von Kermauner u. a. die Entfernung per laparotomiam notwendig sein, wie ein eigener Fall ergibt. Hämatokolpos scheint die Fertilität nicht besonders zu beeinträchtigen. M. Kazarowa-T. Pasardschik.

Stux, A.-Budapest: Traumatische Vaginalzyste. Mschr. f. Geburtsh., Bd. 83, H. 4/5, S. 345.

Ähnlich wie bei den Zysten der Haut, die aus den lebensfähigen Zellen der infolge eines Traumas abgeschnürten Epithelelemente entstehen, kommt es auch auf der Vaginalschleimhaut zu solchen sog. traumatischen Implantationszysten. Daß dieselben trotz der so häufigen traumatischen Wirkungen der Geburt so selten sind, ist auf die meist rasche Abstoßung derartiger abgeschnürter Epithelzellen durch die starken Absonderungen aus dem Genitalschlauch zurückzuführen. Neben dem Geburtstrauma können auch Schädigungen durch operative Maßnahmen und durch Chemikalien eine Rolle spielen. Über einen derartigen Fall von Vaginalzyste auf dem narbigen Terrain einer alten Vaginalruptur berichtet Verf., der ebenfalls häufig anläßlich von Operationen derartige Epithelabschnürungen, ohne daß es zur Zystenbildung gekommen war, beobachten konnte. B. Peiser-Berlin.

Gebhardt, H.: Zur Therapie des vaginalen Fluor. (Frauenkl.) Diss., Würzburg 1929.

In der Absicht, die normal saueren Werte des Scheidensekretes wieder herzustellen, die vermehrte Transsudation durch ein Adstringens zu vermindern und sie durch adsorptionsfähiges Material zu binden, um damit die Ursache abnorm gesteigerter Zersetzungsvorgänge auszuschalten, wurde ein neues kolloidales Aluminiumpräparat „Vagintus" versucht. Es entwickelt bei Berührung mit Wasser Kohlensäure, ebenso kolloidale Tonerde, welche Adsorptionsvermögen für Alkali und adstringierende Wirkung vereinigt. Das Mittel erwies sich als ungefährlich und leicht anwendbar. Dauerheilungen wurden in 59 Fällen = 40% erzielt, der Erfolg hielt über ein Jahr an; 54 Frauen = 36% wurden gebessert, in 34 Fällen = 23% Mißerfolg. M. Kazarowa-T. Pasardschik.

Klohn, O.-Hamborn: Die Fluorbehandlung mit dem Milchsäurepuffergemisch. D. m. W., 1929, Nr. 51, S. 2137.

Verf. berichtet über günstige Resultate bei der Behandlung des Fluor albus mit Normolaktol (Ingelheim). Nach Beseitigung des Schleimes werden die Vaginalwände sorgfältig mit unverdünnter Normolaktollösung abgerieben, die überschüssige Flüssigkeit wird abgetupft. Wiederholung jeden 2.—3. Tag. Nachbehand-

Digitized by Google

lung mit Normolaktol-Glyzerin-Gelatinezäpfchen, die 50% der unverdünnten Lösung enthalten. F. Harry-Wiesbaden.

Düntzer, E.-Köln: Behandlung entzündlicher Adnexerkrankungen mit Olobintin. Fortschr. Ther., Jahrg. 5, H. 22, S. 737.

Die an 308 mit Olobintin behandelten Adnexerkrankungen gemachten Beobachtungen — es wurden im Durchschnitt 6 Injektionen von 1—3 ccm in steigenden Dosen verabreicht — ergaben, daß das Mittel in subakuten und chronischen Fällen eine gute Wirkung ausübt. Besonders günstig wurden die subjektiven Erscheinungen, die Unterleibsschmerzen und das Allgemeinbefinden beeinflußt, so daß die durchschnittliche Dauer der stationären Behandlung gegenüber den Kontrollfällen abgekürzt war. Dagegen zeigte der objektive Tastbefund bei beiden Gruppen, den mit und den ohne Olobintin behandelten, keinen nennenswerten Unterschied. Die Olobintintherapie, die auch in der allgemeinen Praxis vorteilhaft angewandt werden kann, ist demnach bei subakuten und chronischen Adnexitiden zur Unterstützung der Bettruhebehandlung durchaus zu empfehlen. B. Peiser-Berlin.

Rektum und Anus

Schüller, J.-Köln: Zur Therapie der analen Papillome. Entgegnung auf die gleichlautende Arbeit von K. Volkmann in Nr. 39. (Chir. Univ.-Kl. Bürgerhosp.) Zbl. f. Gyn., 1929, Nr. 50, S. 3160.

Verf. behandelte ein sehr großes, seit 6 Jahren bestehendes Analpapillom erfolgreich mit Umschneidung, Exstirpation und nachfolgende Naht. Primäre Heilung; Verschwinden der Inkontinenz des Mannes für Stuhl und Winde. Volkmann behandelte ein weniger großes, seit 5 Monaten bestehendes Analpapillom ebenfalls erfolgreich durch tangentiale Abtragung mittels Schere und Messers, Verschorfung und Kompressionsverband mit Klauden. Verf. hält seine Methode bei großen Papillomen für die bessere. M. Kruspe-Dresden.

Hayes, H. T.-Houston (Texas): Gonorrhea of the Anus and Rectum: Study of Seventy-Five Cases seen over a Period of Five Years (Gonorrhoe des Anus und Rektums. Bericht über 75 Fälle). J. Am. m. Ass., Bd. 93, Nr. 24, S. 1878.

Die Rektalblennorrhoe ist viel häufiger, als die Darmspezialisten und Urologen annehmen, und wird oft übersehen. Die blennorrhoische Proktitis ist viel häufiger bei Frauen als bei Männern und kommt hauptsächlich durch Autoinfektion zustande. Eine besonders schwere Komplikation ist die Rektumstriktur, die, bei der weißen Rasse selten, sich häufig bei Negern findet. H. fand unter 1218 Fällen von Rektumerkrankung 75 Fälle von Blennorrhoe, überwiegend unkomplizierte Fälle, von Komplikationen besonders häufig Abszesse, Analfisteln, Strikturen (letztere fast ausschließlich bei Negerinnen). Von 40 Fällen von Rektumstriktur, die auf Blennorrhoe verdächtig waren, wurde bei 12 durch den Gonokokkennachweis die Diagnose sichergestellt. Fr. Juliusberg-Braunschweig.

Prostitution, Bekämpfung der Geschlechtskrankheiten

Heyder, O.: Die Schutzmaßnahmen gegen Geschlechtskrankheiten in der Reichsmarine und ihre Auswirkung auf den Geschlechtskrankenzugang der letzten Jahre. Diss., Münster i. W. 1928.

Die 1901 bei der deutschen Marine eingeführte Pflichtschutzbehandlung hat die Morbidität von 12,16% auf 6,07% herabgedrückt. Die Abschaffung im Jahre 1918 hatte einen erheblichen Anstieg zur Folge, die Wiedereinführung 1923 ein erneutes Absinken. Allerdings kann nicht mit Sicherheit behauptet werden, daß diese zweimal erreichte Verminderung nur den Schutzmaßnahmen zu verdanken sei, da weder aus der Vor- noch Nachkriegszeit Statistiken über die Bevölkerungsmorbidität existieren. Es kann aber auch kaum angenommen werden, daß der Rückgang der Geschlechtskrankheiten in Deutschland derart schnell vor sich ging, wie bei der Marine. Sicherlich also hat die Pflichtschutzbehandlung bei der letzteren in der Bekämpfung der Geschlechtskrankheiten die Hauptrolle gespielt.
M. Kazarowa-T. Pasardschik.

Funk, C. Fr.-Berlin: Ergebnisse planmäßiger Infektionsquellenforschung bei Geschlechtskrankheiten. (Derm. Abt. d. Rud. Virch.-Krankenh.) M. Kl., 1929, Nr. 51, S. 1964.

Der Nachweis der Infektionsquellen ist bei den Geschlechtskrankheiten mit besonders großen Schwierigkeiten verbunden, es müssen daher die Ergebnisse aus dem

Digitized by Google

Ambulatorium (Fürsorgedienst) des Virchowkrankenhauses als befriedigend bezeichnet werden. Von den als Infektionsquelle angegebenen Frauen konnten 66%, von den Männern 34% aufgefunden werden, davon erwiesen sich als krank 48% bzw. 47%. Den Gesundheitszeugnissen kann bei Personen, bei denen die Möglichkeit von Rezidiven alter Geschlechtskrankheiten oder infolge Mehrverkehrs die ständige Gefahr neuer Infektionen besteht, ein Wert nicht beigemessen werden. Für die Infektion der Männer spielte die Prostitution eine verhältnismäßig geringe Rolle.

E. Levin-Berlin.

Lesser, F.-Berlin: Die Ermittlung venerischer Infektionsquellen. (Städt. Beratungs- u. Behandlungsstelle I.) M. Kl., 1930, Nr. 3, S. 109.

Bei der Erfassung der Infektionsquellen macht sich der Umstand störend bemerkbar, daß zwei verschiedene Instanzen, die Gesundheitsbehörde und Polizeibehörde, nebeneinander hergehen; erstere hat nur ein Interesse an der Verstopfung der Infektionsquellen, während die letztere auf die Bestrafung wegen Körperverletzung ausgeht. Für die Anzeigen bei der Gesundheitsbehörde sollten die Meldungen seitens des behandelnden Arztes genügen, da die Patienten oft nicht genannt und vernommen werden wollen. Bei Anzeigen an die Polizei wird den Betreffenden meist nahegelegt, Strafantrag zu stellen, während das Gesundheitsamt nur die Feststellung der Erkrankung und Sicherstellung der Behandlung anstrebt, also unter Umständen wegen desselben Vergehens bei verschiedenen Personen ein ganz verschiedenes Verfahren. Das selbständige ermittelnde Verfahren der Polizei ist mit dem Sinne des Gesetzes nicht in Einklang zu bringen; die strafrechtliche Verfolgung kann auch sehr durch die Tatsache beeinflußt werden, daß der Nachweis der Erkrankung bei den beschuldigten Personen von großen Zufälligkeiten abhängt (chronische Zervikalblennorrhoe bei Prostituierten). Es ist deshalb zu fordern, daß alle mit dem Reichsgesetz zur Bekämpfung der Geschlechtskrankheiten in Zusammenhang stehenden Vergehen nur nach diesem abgeurteilt werden und daß aus dem § 223 StGB. die Geschlechtskrankheiten, soweit sie eine durch Beischlaf verursachte Körperverletzung darstellen, herausgenommen werden. Alle polizeilichen Anzeigen sollten an die Gesundheitsbehörde weitergegeben werden.

E. Levin-Berlin.

Kolkow, v.-Brandenburg: Zur Prophylaxe der Syphilis. Med. Welt, 1929, Nr. 46, S. 1656.

Systematische Versuche einer Dauerprophylaxe der Syphilis bei ständig gefährdeten Personen, besonders Prostituierten, erscheinen gerechtfertigt. Sonnenberg hat mit sehr gutem Erfolg 60 syphilisfreie Prostituierte 1½ Jahr vorbeugend mit wöchentlich einer Wismutinjektion behandelt. Verf. schlägt zur Dauerprophylaxe das Bismogenol vor, bei dem zu Anfang ein größerer Teil resorbiert wird, während nachher eine langsame und mittlere Resorptionsgeschwindigkeit einsetzt. Bei einem solchen Wismutpräparat könne man nach einigen wöchentlichen Injektionen mit Abständen von 4 Wochen und mehr auskommen, was zu erproben wäre.

H. Ress-Dessau.

Anatomie und Physiologie der Haut

Weil, A. J.-Frankfurt a. M.: Über die Reaktion der feinsten Gefäße gegen Kältereize im Gebiete Headscher Zonen. (Med. Univ.-Polikl.) Z. klin. Med., Bd. 111, H. 5/6, S. 742.

Unter dem Kapillarmikroskop zeigt sich, daß das Auflegen eines etwa talergroßen Eisstückchens auf die Haut des Handrückens und des Unterarms durch 10—40 Sekunden zunächst ein Verschwinden der sichtbaren Gefäße und darauf ein rasches Wiederauftreten unter Vermehrung der Kapillaren, eine beschleunigte Durchströmung und weiterhin eine vermehrte Sichtbarkeit der tieferen, im wesentlichen venulären Gefäßchen mit Rötung des Untergrunds zur Folge hat; dieser Gefäßbeeinflussung entspricht die makroskopische Rötung der gereizten Hautpartie, wie überhaupt der Farbton der Haut von den subpapillären, nicht im Kapillarmikroskop direkt sichtbaren Gefäßen bestimmt wird. An der ungereizten Haut des Rumpfes, soweit sie nicht wie die obersten Teile der Rückenhaut bei Frauen dem Licht ausgesetzt ist, sieht man nur sehr spärliche Kapillaren und fast keine Venulae ohne Rötung des Untergrundes. Im Gebiet der Headschen Zonen ist die Reaktion der Gefäße auf den Kältereiz sowohl zeitlich wie quantitativ verstärkt; auch die präkapillaren arteriellen Gefäße sind stärker ansprechbar. Doch ist die vermehrte Reagibilität der feinsten Gefäße nicht zwangsläufig mit der sensiblen

Digitized by Google

Überempfindlichkeit verbunden; die thermische Überempfindlichkeit kann in kaudaler Richtung breiter sein. In einem Drittel der 12 untersuchten Fälle fehlte aber die Vermehrung der Gefäßreaktion. Dagegen konnte eine gleichsinnige Reaktionssteigerung im Gebiete von Pleuritiden und Neuralgien nur im Bereich der Hyperästhesie bei Tabes beobachtet werden. Ferd. Winkler-Wien.

Allgemeine Pathologie und Diagnostik

Hollstein, H.: Statistische Beobachtungen über das Verhältnis häufig vorkommender Hautkrankheiten zum Lebensalter. (Klinik Riecke.) Diss., Göttingen 1929.

Aus der Literatur und 167 eigenen Fällen ergibt sich, daß Acne vulgaris vorwiegend zwischen dem 12. und 24 Jahre auftritt; der Beginn fällt meist zwischen das 12. und 18. Jahr, bei Mädchen früher als bei Knaben. Von 2136 Psoriasiskranken, die die Literatur (991 der Klinik Rille) und eigene Beobachtungen aufweisen, standen 59,5% zwischen 10 und 20 Jahren. Der Höhepunkt liegt für Frauen früher als für Männer. Zumeist tritt Psoriasis erstmalig zwischen dem 10. und 20. Jahre bei Frauen, dem 15. und 25. Jahre bei Männern auf. Von Lupus vulgaris wurden in der Jugend mehr Knaben als Mädchen beobachtet; der Beginn fällt bei männlichen Pat. in fast zwei Dritteln der Fälle vor das 15., bei weiblichen vor das 20. Jahr. Im Göttinger Material stehen über 40% der ekzemkranken Frauen zwischen 15 und 30 Jahren, ebenso 38% der ekzemkranken Männer. Der Beginn des Ekzems lag bei 36% der Männer zwischen dem 15. und 27. Jahre.
M. Kazarowa-T. Pasardschik.

Hahn, H.-Berlin: Über Hautblasenbildung. (I. Med. Klin. d. Charité.) Dtsch. med. Wschr., 1930, Nr. 9, S. 353.

Bei der Blasenentstehung lassen sich 3 verschiedene Vorgänge zeitlich getrennt beobachten, die bisher in den Entzündungsbegriff einbezogen wurden. Die Quaddelbildung stellt einen Abwehrvorgang dar, der nach einer beschränkten Zeit seine Wirksamkeit verliert. Reicht diese Abwehr zur Unterdrückung der Blasenbildung nicht aus, so vergeht zunächst einige Zeit, in der sich die Blasenentstehung ungehindert vollzieht. Die Epidermiszellen gehen unter dem Einfluß der ursächlichen Schädigung zugrunde. Später erst dringen neutrophile Leukozyten ein und eröffnen das 3. Stadium, das zur Wiederherstellung der Hautkontinuität führt.
F. Harry-Wiesbaden.

Tagesgeschichtliche Nachrichten

In Birmingham, Ala., wurde unter dem Vorsitz von Dr. F. E. Stockton eine neue Dermatologische Gesellschaft gegründet.

Ernannt: Dr. Josef Guszman zum Vorstand der dermatologischen Abteilung des St. Stefan-Spitals in Budapest.

Prof. Hans Friedenthal in Berlin feierte am 9. Juli den 60. Geburtstag.

Dr. Karl Funk, Oberarzt der dermatologischen Abteilung im Rudolf-Virchow-Krankenhaus in Berlin, wurde zum Chefarzt der Heilstätte für Lupuskranke in Müncheberg (Mark) gewählt.

Gestorben: Prof. Siegfried Kaminer in Berlin;

Prof. Friedrich Schlagenhauffer (path. Anatomie) in Wien, bekannt durch seine Forschungen über die Biologie des Gonokokkus und die Anatomie der akuten Urethritis.

Diejenigen Mitglieder der Deutschen Dermatologischen Gesellschaft, welche sich bisher an der Abstimmung über die Abhaltung des nächsten Kongresses: Hannover 1931/Wien Pfingsten 1932, noch nicht beteiligt haben, werden dringend gebeten, das jetzt umgehend zu tun, da die Abstimmung am 1. August abgeschlossen werden muß.
R.

Berichtigung: In Bd. 90, Nr. 25, S. 841, Z. 16 (Vereinigung rheinisch-westfälischer Dermatologen) muß es heißen: Schuster beobachtete . . . vorübergehendes Schwinden von Prurigo nodularis während des Auftretens einer tiefen Phlegmone.

Nachdruck (auch des Abschnittes „Tagesg. Nachr.") ist ohne Genehmigung des Verlegers nicht erlaubt

Verantwortlich für die Redaktion: für Originalabhandlungen und T. N.: Prof. Dr. J. H. Rille, Leipzig. Für Referatenteil und therapeutische Umfrage: Dr. Fritz Callomon, Dessau

Digitized by Google

Dermatologische Wochenschrift

Nr. 30 (Bd. 91) 26. Juli 1930

Aus der Frauenabteilung für Haut- und Geschlechtskrankheiten des Allgemeinen Krankenhauses in Lwów (Lemberg) (Vorstand: Prof. Dr. R. v. Leszczyński)

Über das Initialstadium des Pemphigus

Von

Prof. Dr. Roman v. Leszczyński

Unter den verhängnisvollen „großen" Dermatosen steht der Pemphigus chronicus wohl obenan. Wir kennen seinen Verlauf und sein trauriges Ende, wir wissen dagegen sehr wenig von seinen Anfangsstadien. In den Handbüchern, ebenso wie in den zahlreichen Monographien und Demonstrationsberichten, finden wir nur ganz allgemein gehaltene Bemerkungen über das plötzliche „blitzartige" Erscheinen einer Blaseneruption. Bei weitem nicht so zahlreich wird über Fälle berichtet, wo die Krankheit eine geraume Zeit an einer Stelle (meistens die Mundschleimhaut) beschränkt blieb. Sie werden meistens unter der Bezeichnung „isolierter Pemphigus chronicus" oder „Pemphigus localis" geführt. Unter den modernen Verfassern ist es Nikolskij, welcher in seinem Handbuche ein sehr genaues Bild eines beginnenden Pemphigus entwirft. „Der Beginn der Krankheit bleibt meistenteils von dem Kranken, wie auch von dem Arzt unbeachtet. a) So wird in manchen Fällen das Unheil mit dem Erscheinen von vereinzelten Bläschen oder Erosionen eingeleitet, welche an irgend welcher Hautpartie (Brust, Rücken, Extremitäten) hervorsprießen . . . und wochenlang vom Kranken, ja oft auch von dem Arzt für ein Ekzem gehalten werden. Erst das Fortschreiten des Prozesses auf immer größere Hautbezirke läßt eine ernstere Erkrankung vermuten. b) In anderen Fällen erscheint der erste Ausschlag auf der Mund- oder Pharynxschleimhaut in Form von Bläschen oder Exfoliationen, welche an eine Angina oder Aphthen erinnern. Das Fortschreiten, noch mehr die Hartnäckigkeit und das wochenlange Bestehen des Prozesses, insbesondere aber das Aufsprießen der Bläschen auf der Hautdecke lenken dann die Diagnose auf den richtigen Pfad. c) In einer dritten Serie von Fällen kommt die Krankheit in der Umgebung vom Genitale zum Ausbruch (Inguines, Perineum, Regio perianalis), und zwar als Bläschen, deren Epitheldecke bald in Fetzen geht und der Boden in allen drei Dimensionen weiter wächst (P. vegetans) . . . d) Doch ist der Beginn der Krankheit nicht immer so wenig auffallend. Sie kann im Gegenteil stürmisch anfangen, und zwar wenn psychische (Affekte) oder physikalische (Erkältung) Noxen vorangegangen sind." Eine ausführliche Vorstellung des Initialstadiums finden

Digitized by Google

wir auch in der Monographie von Frühwald, jedoch nur den Pemphigus vegetans betreffend.

Bevor ich jedoch mit meinen Ausführungen weiter fortfahre, halte ich es für erforderlich, klar vorzustellen, was unter der Bezeichnung Pemphigus chronicus zu verstehen ist. Ich schließe mich der unitaristischen Auffassung des Pemphigus chronicus an (Wiener Schule). Es gibt m. E. nur eine Krankheit „Pemphigus chronicus", welche unter mehreren klinischen Formen verlaufen kann. Er ist entweder ein Pemphigus malignus (Pemphigus vulgaris, Pemphigus exfoliativus, Pemphigus vegetans) oder ein Pemphigus benignus (Pemphigus circinatus, Pemphigus pruriginosus, Dermatitis herpetiformis). Die Differenzen sind nicht immer stark ausgeprägt, es gibt nicht selten intermediäre Übergangsformen, ja man hat sogar während des protrahierten Verlaufes das Übergehen einer wohl charakterisierten klinischen Form in eine andere beobachtet. Prinzipiell wird die Entscheidung dieser bekannten Streitfrage, auf die ich hier weiter nicht eingehen will, erst nach der Aufklärung der Ätiologie des Pemphigus chronicus möglich sein.

Im Laufe der Zeiten waren mehrere Hypothesen über die mutmaßlichen Ursachen dieser Krankheit lanciert. Gegenwärtig kommen wir auf die alte Auffassung von Sormani[1]) mit einer zeitgemäßen Modifikation zurück. Der Pemphigus chronicus ist höchstwahrscheinlich eine Infektionskrankheit, welche durch ein neurotropes Virus verursacht wird. Höchstwahrscheinlich dürfen wir ihn in die Gruppe jener Krankheiten einreihen, welche wie Encephalitis epidemica, Varicellae, Herpes zoster durch ein filtrierbares Virus bedingt sind[2]).

Aus der allgemeinen Pathologie wissen wir, daß es Infektionskrankheiten gibt, welche an der Eingangspforte keine Alterationen hervorrufen, wogegen andere zu reaktiven Erscheinungen in der Inokulationsstelle führen, welche dann als Primäraffekt bezeichnet werden. Bei dem ersten Typus ist nur eine Inkubationsperiode möglich, bei dem zweiten gibt es

---

[1]) Beide der bisherigen Theorien (d. h. die neuropathische und infektiöse) wären unter einen Hut gebracht, wenn man z. B. mit Sormani annehmen könnte, daß jeder Pemphigus sowohl, der akute als chronische, eine Infektionskrankheit sei, bei welcher durch die Stoffwechselprodukte der Bakterien (oder diese selbst) entweder bloß funktionelle oder auch anatomisch definierbare Läsionen des zentralen oder peripheren Nervensystems erzeugt werden, die ihrerseits wieder durch Störungen in der Innervation die Blasenbildung auf der Haut hervorrufen (nach Jarisch-Matzenauer). — [2]) Für eine solche Auffassung scheint eine Anzahl von Tatsachen zu sprechen. I. Einerseits haben wir die Beziehungen zwischen Herpes- und Enzephalitisvirus kennengelernt, weiter enzephalitische und myelitische Komplikationen bei Morbilli, Varicellae, Variola (Westphal, Eichhorst, Pette, Barlow, Flexner u. a.), des weiteren myelitische Prozesse, welche manchmal einer Impfbehandlung gegen Lyssa folgen, endlich die Encephalitis epidemica postvaccinalis. II. Andererseits sind uns Fälle vom postvakzinalen Pemphigus seit langem bekannt. Besondere Beachtung verdienen aber die vereinzelten guten Resultate, welche mit der Kuhpockenimpfung nach Göri bei dem Pemphigus chronicus erzielt worden sind. III. Es werden immer neue Beobachtungen über anatomische Alterationen im Rückenmark der Pemphiguskranken veröffentlicht (Jarisch, Ferrare, Westberg, Bocchieri, Babes, Déjerine, Schulz, Eppinger, Benedict, Gastou, Werther, Schreiner, Buschke und Ollendorff, Mc. Glasson und W. Keiller, Strickler und Brown, Pirilä, Covey, Landford, Riehl jun., Urbach und Uiberall). Sie werden zur Zeit von verschiedenen Forschern verschiedentlich gedeutet (Riehl, Urbach-Uiberall), ihr Vorkommen wird jedoch in Abrede nicht gestellt.

Digitized by Google

gewöhnlich deren zwei. Der Pemphigus chronicus wird, wie gesagt, zur Zeit von der überwiegenden Mehrzahl der Forscher als eine Infektionskrankheit aufgefaßt. So knüpft sich daran gleich die Frage: wird der Pemphigus chronicus durch irgend eine Art vom Primäraffekt eingeleitet oder nicht? Präzise Antwort auf diese Frage finden wir in der Literatur nicht[1]). Nur wenige Autoren sind auf dieses Problem näher eingegangen. So fand ich z. B. bei Strümpke: „Immerhin bleibt die klinische Tatsache des Auftretens einer Art Primäraffekt, der Eruption des Pemphigusausschlags nach einem erscheinungsfreien Intervall von mehreren Wochen vorausgehend, wichtig genug, um als weiterer Beitrag für die infektiöse Ätiologie der Affektion festgehalten zu werden." In der 10. Tagung der Nordwest. Derm. Verein. macht Strümpke darauf aufmerksam, „daß hier und da wieder Fälle in der Literatur beobachtet sind, in denen sich ein Pemphigus entwickelt im Anschluß an örtliche Infektion". Auch Frühwald hält es für möglich, daß dem allgemeinen Blasenexanthem an umschriebener Stelle eine primäre Blaseneffloreszenz sozusagen als Eingangspforte vorausgehe. Mit Recht sagt Bockholt, „daß es nur von Vorteil sein kann, wenn jeder Fall, welcher einiges Licht in dieses Dunkel bringen oder auch nur nach irgend einer Seite richtungsgebend sein kann, zur allgemeinen Kenntnis gebracht wird". Das hat mich eben bewogen, meine diesbezüglichen Beobachtungen zu veröffentlichen.

Fall 1: Pemphigus vulgaris malignus. Frl. M. D., 22 Jahre alt, meldete sich in meiner Sprechstunde am 15. II. 1915. Sie gab an, seit etwa 6 Monaten an hartnäckigen Borken auf dem Kopfscheitel zu leiden, welche vergebens bis jetzt behandelt waren. Bei der Besichtigung fand ich eine knapp handtellergroße Fläche von schmutziggelben Borken bedeckt, Haare wohl erhalten. Der Herd sah einem Eczema impetiginosum ähnlich. Nach Entfernung der Borken erblickte ich erst graue, sehr fest anhaftende, krupp̈sen Membranen gleichende Auflagerungen. Nach einer forcierten Abhebung derselben entblößte ich eine tiefrote, nässende, leicht erhabene, fein höckerige (chagrinierte) Oberfläche mit ziemlich weitklaffenden Follikelmündungen. Das Bild war ganz eigentümlich und machte mich stutzig. Nach einer Woche sah ich die Patientin wieder; das Bild auf dem Kopfe war unverändert, sie hatte aber einige erbsengroße, klare Bläschen in der Interskapulargegend. Ich dachte an einen beginnenden Pemphigus und stellte die Kranke dem weiland Prof. Lukasiewicz vor, welcher die Diagnose bestätigte. In den nächsten Wochen entwickelte sich rapid eine allgemeine Eruption. Das Krankheitsbild gestaltete sich zu einem äußerst malignen Pemphigus vulgaris, welchem die bisher kräftige und gesunde Patientin binnen drei Monaten erlag.

Fall 2: Pemphigus vulgaris. Herr L. L., 41 Jahre alt. Die Krankheit begann im Februar 1929. Unterhalb des rechten Augenlides bemerkte der Kranke ein „Prickelchen", welches unverändert einige Wochen bestand. Nachdem es zufälligerweise vom Kinde zerkratzt wurde, bildete sich eine nässende, wunde Stelle aus, welche langsam aber stetig an der Peripherie fortschritt und keine Heilungstendenz aufwies. Im September wurde er in eine Krankenanstalt aufgenommen und im Oktober in der Lemberger Derm. Ges. als Casus pro diagnosi vorgestellt. Wir sahen damals eine halbmondförmig gestaltete, etwa 4 cm lange, 1—1½ cm breite, tiefrote, wunde, erodierte Stelle unterhalb des rechten Auges. Die Oberfläche war nässend, samtartig chagriniert, stellenweise mit eingetrockneten Borken bedeckt. Keine Pseudomembranen (Behandlung). Die Ränder scharf geschnitten, leicht erhaben, ohne Spuren von Epithelneubildung. Das Bild ließ am meisten an ein Pagetoid denken. Der Kranke wurde während der folgenden 2½ Monate mit Umschlägen, Salben, Röntgenstrahlen ohne jeden Erfolg behandelt.

[1]) S. Leszczyński: Für die infektiöse Natur des Pemphigus vulgaris, für die bereits Kaposi eingetreten war, sprechen zahlreiche klinische Momente, wenn wir auch über die Infektionsquelle und -modus und über die Eintrittspforte des Virus noch völlig im unklaren sind.

Digitized by Google

Dann meldete er sich Mitte Dezember (1929) in der Sprechstunde des Kollegen Dr. Goldschlag, dessen Liebenswürdigkeit ich die weitere Beobachtung verdanke. Ich sah ihn einige Tage später. Ich fand den oben beschriebenen Herd bedeutend vergrößert, sonst aber unverändert, außerdem eine Aussaat von erbsen- bis bohnengroßen, klaren, nicht allzugut gespannten Blasen am Rumpfe und ziemlich zahlreiche, mit Borken bedeckte Erosionen auf dem behaarten Kopf und auf der Haargrenze. In den folgenden Wochen nahm die Eruption an Intensität noch zu. Exitus Anfang März 1930.

Fall 3: Pemphigus circinatus. R. T., 61 Jahre alt. Die Kranke bemerkte im Frühjahr 1929 (Anfang April) am Scheitel ein erbsengroßes „Knötchen", welches anfänglich größer wurde, sich jedoch später involvierte. Bald darauf traten neue, haselnußgroße, nässende Knötchen auf, welche ebenfalls ausheilten. Ihnen folgte eine Aussaat von kleineren, dicht gedrängten erodierten Knötchen, welche bis jetzt nicht geheilt sind. Seit zwei Monaten Eruption in der Lendengegend, leichtes Jucken, während die älteren Effloreszenzen ausheilen, kommen immer neue in Schüben auf.

Am 7. I. 1930 fanden wir am Kopfscheitel einen handtellergroßen Herd von tiefroter Farbe, deutlich erhaben, teilweise nässend, teilweise mit grauen, fibrinösen, festsitzenden Belägen bedeckt. Der Boden war grobhöckerig, spärliche schmutziggelbe Borken, die Follikelmündungen erweitert, sehr kümmerliche Epithelneubildung am Rande. Einige Borken in der Umgebung. Mund- und Pharynxschleimhaut vollkommen frei, Zähne kariös. Um den Nabel herum und über dem Kreuzbein erbsengroße, klare, gut gespannte Bläschen in Gruppen angeordnet und besonders peripherisch gelegen. Gegen die Mitte der Herde zu frisch gebildetes Epithel oder nässende wunde Flächen. Außerdem einzelne, versprengte Bläschen am Rumpfe. In der linken Axilla ein bohnengroßer, prominenter, teils erodierter, teils mit Pseudomembranen belegter Knoten. Im Blut 14% Eosinophile. QRZ. normal. Therapie: Stärketeerbäder jeden Tag, Chinin per os (0,3 × 3), 5 ccm einer 40%igen Urotropinlösung intravenös, später Chinin-Urotropininfusionen.

In den folgenden Wochen ließ sich ein auffallender Unterschied in dem Verhalten des primären Herdes auf dem Kopf und den Effloreszenzen auf der Rumpfhaut feststellen. Unter der eingeleiteten Behandlung heilten prompt die anfangs vorhandenen Blasen und Exfoliationen. Es kamen Eruptionen von frischen Bläschen, welche mit der Zeit immer spärlicher wurden und welche sich immer in wenigen Tagen mit neugebildeten Epithel bedeckten. Der Primärherd verhielt sich dagegen der allgemeinen und lokalen Therapie (Pb.-acet.-Umschläge, Trypaflavin- und Arg.-nitr.-Pinselungen) gegenüber äußerst refraktär. Erst viel später und unter Cupr.-sulph.-Umschlägen (1:250) begann er flacher zu werden, die fibrinösen Pseudomembranen hörten auf, sich zu bilden, und es kam doch zur Epithelregeneration. Das neugebildete Epithel war aber sehr dünn und exfoliierte sehr leicht. Zur Zeit (1. IV. 1930) sehen wir am Rumpfe ziemlich ausgedehnte, braune Pigmentationen und ganz spärliche Bläschen. Auf dem Kopfscheitel sind die peripheren Partien mit einem Dauerepithel bedeckt, wogegen im Zentrum des Herdes das Epithel immer noch eine Tendenz zum Exfoliieren aufweist.

Fall 4: Pemphigus vulgaris. Frau T. S., 34 Jahre alt, meldete sich in meiner Sprechstunde am 21. XI. 1927. Sie wurde zu mir zur Diagnose von einem erfahrenen Kollegen Laryngologen geschickt, da er einen beginnenden Pemphigus vermutete. Die Kranke gab an, seit August an Schluckbeschwerden zu leiden. Seit 2 Wochen wurden die Halsschmerzen stärker, was sie zum Besuch eines Laryngologen veranlaßte. Ich fand an den Gaumenbögen mit Pseudomembranen bedeckte Erosionen, welche hier und da einen Saum vom abgehobenen Epithel aufwiesen. An der Unterlippe eine unbestimmte Erosion. Ich war ebenfalls geneigt, einen beginnenden Pemphigus anzunehmen und verordnete der Kranken außer Lokalbehandlung Chinin per os. Am 20. I. 1928. Im Schlunde st. melior. In der Vulva eine verdächtigte Erosion. Fluor. Am 17. II. 1928, alle Erosionen im Mund sind geheilt. In der Vulva dagegen und auf den großen Schamlippen mehrere Erosionen. Am 7. IV. 1928 vier Bläschen im Munde und eine stärkere Eruption am Genitale. Die Patientin entzog sich einer weiteren Behandlung, doch erfuhr ich, daß in den folgenden Monaten immer stärkere Eruptionen (mit zeitweisen Remissionen) vorkamen und daß die Kranke im Juni 1929 in einer auswärtigen Anstalt ihrem Leiden erlag.

Fall 5: Pemphigus vulgaris. R. Sch., 45 Jahre alt, krank seit 4 Monaten. Sie verspürte eines Tags Schlundbeschwerden, Brennen im Halse, es zeigte sich Blut im Speichel. Es erging ihr nachher immer schlimmer. Seit 10 Tagen Schmerzhaftigkeit im After, seit 2 Tagen im rechten Auge. Sie meldete sich am 3. III. 1930 in meiner Sprechstunde. Bei der Untersuchung fand ich im Munde ein höchst interessantes Bild. Auf der rechten

Digitized by Google

Tonsille ein gelblichgrauer, etwa doppelterbsengroßer, ovaler Fleck, welcher den Eindruck einer festhaftenden, kompakten Membran macht. Im rechten Kieferwinkel, an der Wangenschleimhaut, besonders aber am Zungenrande zahlreiche Erosionen (Exfoliationen), welche teils entblößt, rötlich, teils mit einem grünlichen, schmierigen, puriformen, jedoch lockeren Belag bedeckt sind. Ihre Ränder sind rundlich oder polyzyklisch konturiert und es läßt sich an manchen Stellen ein flottierendes, abgehobenes Epithel auffinden. Der Unterschied zwischen dem Plaque auf der Tonsille und den Erosionen am Zungenrande war sehr auffallend und charakteristisch. Der objektive Eindruck stimmt gut mit den Angaben der Kranken, welche auf Anfragen bejaht, daß der Tonsillarfleck der älteste ist (Primärläsion), und daß er unverändert, ohne in irgend welchem Momente zu heilen, fortbesteht, wogegen die nach geborstenen Blasen zurückbleibenden Erosionen ein wechselndes und mehr unbeständiges Bild darbieten. Außerdem konstatierte ich, daß die Konjunktiva des rechten Auges nahe dem äußeren Augenwinkel stark injiziert und an kleinerbsengroßer Stelle des Epithels beraubt ist. Endlich fand ich eine bohnengroße, rote, sehr schmerzhafte Erosion in den Schleimhautfalten des Anus. Sonst war an der Haut und am Genitale nichts zu bemerken. Die Kranke entzog sich leider der weiteren Beobachtung.

Ich muß hinzufügen, daß ich außer diesen 5 Fällen über eine Anzahl von inkompletten Beobachtungen verfüge, welche sich der Unvollkommenheit wegen zur Veröffentlichung nicht eignen, welche jedoch insgesamt manche Synthesen suggerieren.

Wenn man nun die angeführten 5 Fälle einer Analyse unterzieht, so drängen sich folgende Fragen auf: 1. Darf man von einer Primärläsion des Pemphigus chronicus sprechen? Ihre evtl. klinische Form? 2. Was ist über die Dauer und den Charakter der (2) Inkubationsperiode zu denken? ad 1. In unserem 1. und 3. Falle begann das Leiden am Kopf. Die Primärläsion hatte in beiden ein gleiches, durchaus charakteristisches Aussehen. Als charakteristische Merkmale sind folgende Details hervorzuheben: Eine a) rundliche, polyzyklisch konturierte Scheibe, b) von tiefroter Farbe, c) deutlich erhaben, welche d) teils nässend, erodiert, teils e) mit kruppösen, grauen, festhaftenden Pseudomembranen und Borken belegt war, deren f) Boden uneben höckerig (chagriniert) erschien und welche endlich g) äußerst hartnäckig jeder Behandlung trotzte. Im 2. Falle war der Boden infolge der Behandlung gereinigt, es waren also keine Pseudomembranen zu sehen, sonst bewahrte aber das Bild alle anderen aufgezählten Merkmale. Im 4. und 5. Falle waren, mutatis mutandis, wenn man die Strukturdifferenzen zwischen der Haut und der Schleimhaut berücksichtigt, ebenfalls alle Merkmale wiederzufinden.

Der Beginn des Pemphigus auf der Mundschleimhaut ist eine allbekannte Tatsache. Es wird über Schlundbeschwerden, Schmerzhaftigkeit, Heiserkeit, Wundsein, Erosionen, schmierige Beläge, kruppöse Membranen, Aphthoide, Stomatitis ulcerosa, Blasen berichtet. Wir kennen auch den Pemphigus localis mucosae oris (isolierter Pemphigus der Mundschleimhaut). Es wird jedoch vom „Beginn" der Krankheit, nicht aber von einem „Primäraffekt" gesprochen. Der Sinn, welcher diesen beiden Bezeichnungen innewohnt, ist nicht vollkommen gleich, denn wenn vom Beginn der Krankheit gesprochen wird, dann ist eben nicht nur die Infektion vorhanden, sondern auch die Krankheit selbst in Entwicklung begriffen. Es ist aber angezeigt, die Diagnose möglichst früh, d. h. zur Zeit der Primärläsion zu stellen. Ganz richtig sagt Spillmann: „il y a intérêt à attirer l'attention des médécins et surtout des stomatologistes sur

Digitized by Google

ces stomatites, qui ne guerissent pas et qui ne correspondent pas à un type clinique bien déterminé" (s. auch A. Lenzi).

Viel seltener als der „Beginn" der Krankheit im Munde wird ein solcher auf der Haut erwähnt. Um Mißverständnissen vorzubeugen, müssen alle einem Pemphigus acutus vorangehenden Inokulationen aus dem Bereich unserer Betrachtungen eliminiert werden, da der sogenannte Pemphigus acutus zu den banalen Septikämien gehört und mit dem Pemphigus chronicus weder malignus noch benignus irgend etwas zu tun hat. Unserem 1. und 2. Falle steht am nächsten der Fall, welchen Klara Fischer am 4. XI. 1928 in der Deutsch. Derm. Ges. d. Tschech. Rep. demonstriert hat. Es handelte sich um eine 42jähr. Frau. Die Affektion begann vor etwa 2 Monaten mit stark nässenden, übelriechende Krusten bildenden Effloreszenzen auf dem behaarten Kopf. Später entstanden allmählich am Stamm und Extremitäten, mit Bevorzung der Nabel- und Genitalgegend kronen- bis handtellergroße Blasen. Böhm sah bei seinem 61jähr. Pat. auf Kopf, Stirn, Nase scharf abgesetzte, kreisförmig begrenzte, in ihrer Ausdehnung stabil bleibende, ihres Epithels beraubte Hautbezirke, die lackfarbig rot glänzen, und deren Follikelmündungen deutlich erweitert, siebartig sind. An einzelnen Stellen trockene Blasenreste. Beginn vor 4. Monaten. In der Pratique Dermatologique (Bd. 3, S. 769) schrieb Brocq: „Le Pemphigus chronique vrai débute d'ordinaire d'une manière insidieuse. D'après certains auteurs l'éruption se montrerait d'abord à la partie anterieur du thorax, ou à la tête, de là elle gagnerait peu à peu le reste du corps." In der interessanten Monographie von Frühwald, welche für einen Pemphigusforscher eine Fundgrube von Tatsachen ist, finden wir eine ausführliche Zusammenstellung der Formen der „Primäreffloreszenz" sowie der Lokalisation derselben; leider betreffen seine Ausführungen nur den Pemphigus vegetans. Er unterscheidet drei Arten von „Primäreffloreszenz" beim Pemphigus vegetans, und zwar ein Bläschen, eine Pustel oder ein Knötchen. In der Literatur sind anamnestische Angaben über den Beginn der Krankheit nicht selten. Viel seltener dagegen sind persönliche ärztliche Beobachtungen.

Zusammenfassend glaube ich auf Grund der Literaturübersicht, sowie meiner eigenen Fälle zur Annahme berechtigt zu sein, daß in der Mehrzahl der Fälle (wenn nicht in allen?) der Pemphigus chronicus mit einer Primärläsion (Primäraffekt, Primäreffloreszenz) beginnt, welche in einer Anzahl der Fälle ein charakteristisches Aussehen (s. o.) gewinnt.

ad 2. Nun kommen wir an die Frage der Inkubationsperiode. Dieselbe kann nur in solchen Fällen bestimmt werden, in welchen das Datum der Primärläsion und die Zeit der Verallgemeinerung der Krankheit bekannt sind. In unserem 1. Falle dauerte die Inkubation über 6 Mon., im 2. etwa 10 Mon., im 3. über 7 Mon., im 4. kamen die ersten Blasen außerhalb des Mundes nach 6—6½ Mon., eine ausgebreitete Allgemeineruption aber erst nach einem Jahre, im 5. dauerte die Inkubation etwa 3—3½ Mon. In der Literatur variieren die Angaben in ziemlich weiten Grenzen, von wenigen Wochen bis zu 2 Jahren. So z. B. berichten: Spillmann 3 Mon., Becco 2½ Mon., Lapowski 2½ Mon., Weber u. Parkes 6—7 Mon., Eliassow u. Sternberg 6 Mon., Hopkins 7½ Mon., Fink 8 Mon., Green

Digitized by Google

u. Pelagz 7 Mon., Temeszvary 5 Mon., Hirose 3 Mon. Interessant ist es, daß R. H. Davis die Inkubation bei Pemphigus postvaccinalis für 2½ und 4 Monate angibt. Es scheint die Inkubationsperiode in den Fällen, wo die Primärläsion auf der Schleimhaut sitzt, kürzer zu sein als in jenen, die auf der Haut beginnen. Berichte über Fälle, wo die Allgemeineruption in wenigen Tagen dem „Beginn" (?) der Krankheit folgte, scheinen auf einer mangelhaften Observation zu beruhen.

Was speziell den Pemphigus vegetans betrifft, zitiere ich Frühwalds Folgerungen: „Aus der Literaturübersicht ergibt sich, daß beim Pemphigus vegetans, wenn er im Munde begonnen hat, die Hauterscheinungen verhältnismäßig rasch nachher auftreten, wenn sie nicht gleichmäßig kommen. In manchen Fällen folgen sie den Munderscheinungen in 7—9—14 Tagen. Meistens etwa nach 3—4—5 Wochen, in seltenen Fällen in 2—4 Mon. Ganz ausnahmsweise kommt es aber auch vor, daß fast ein Jahr oder mehr vergeht, bis die Hauterscheinungen zutage treten."

Zusammenfassend läßt sich sagen, daß eine Inkubationsperiode im Pemphigusverlauf eine Regel zu sein scheint, obzwar sie nicht in allen bisher zur Beobachtung gelangten Fällen berücksichtigt wurde. Ihre Dauer beträgt durchschnittlich mehrere Monate und ist vielleicht mit der Lokalisation und der Form der Primärläsion im Zusammenhang.

Wir halten es für angezeigt, den ganzen Zeitraum, welcher von dem Momente der vermutlichen Infektion bis zum Ausbruch der Allgemeineruption verfließt, unter dem Namen „Initialstadium" zusammenzufassen. Über die erste Inkubation, d. h. die Zeit von der Inolkuation bis zum Erscheinen einer Primärläsion an der Eingangspforte wissen wir absolut nichts. Nur in Fällen vom sogenannten Pemphigus posttraumaticus liegen Berichte über die erste Inkubationszeit vor, insofern als sich die Zeit der Verletzung strikte bestimmen ließ. Ob jedoch diese Fälle vom Pemphigus posttraumaticus in die Gruppe des Pemphigus chronicus (Pemphigus verus) gehören, erscheint höchst fraglich. Eine charakteristische Primärläsion und eine 2. Inkubationsperiode scheinen dagegen ziemlich regelmäßig beim Pemphigus chronicus vorzukommen.

Aus der Pathologie der akuten Infektionskrankheiten ist uns bekannt, welche Bedeutung in immunbiologischer und therapeutischer Hinsicht dem Inkubations- und Prodromalstadium zukommt. Bei dem Pemphigus sind uns die immunbiologischen Vorgänge noch vollkommen verhüllt, ebenso sind wir nicht im Besitz eines spezifisch wirkenden Medikamentes. In unserer Therapie sind wir auf Verfahren verwiesen, welche sich im Höhestadium der Krankheit, wenn die natürlichen Abwehrkräfte schon erschöpft sind, meistenteils als unzulänglich erweisen. Ob sie jedoch im Initialstadium an die Abwehrbestrebungen des Organismus addiert, nicht ausreichen würden, bleibt eine offene Frage? Dazu ist aber das Studium und die Kenntnis des Initialstadiums erforderlich.

Literatur

Nikolskij, Handb. d. Hautkrkh. russisch, 1927, S. 136. — Frühwald, Derm. Stud., 1915, H. 23. — Sormani, s. Jarisch-Matzenauer, Handb. d. Hautkrkh. — Göbl, M. m. W., 1925, S. 2215; Zbl., Bd. 19, S. 865. — Schulz, ref. Arch. f. Derm., Bd. 93,

Digitized by Google

S. 417. — Werther, Derm. W., Bd. 81, Nr. 37; Zbl., Bd. 16. S. 528. — Schreiner, Derm. W., Bd. 81, S. 1559. — Buschke u. Ollendorff, Derm. W., Bd. 81, Nr. 44; Kl. W., 1925. S. 2113. — M. Glasson u. Keiller, Zbl., Bd. 20, S. 45. — Strikler u. Brown, Zbl., Bd. 18, S. 567. — Pirilä, Zbl., Bd. 20, S. 831. — Covey, Arch. of Derm., 1924, Nr. 3. — Landford, Zbl., Bd. 26, S. 803. — Urbach u. Uiberall, Derm. W., Bd. 89, S. 1227. — Riehl jun., Derm. W., Bd. 89, S. 1327. — Lipschütz, Arch. f. Derm., Bd. 153, S. 350. — Stümpke, Zbl., Bd. 5, S. 440; Arch. f. Derm., Bd. 124, S. 681. — Bockholt, Arch. f. Derm., Bd. 142, S. 87. — Spillmann, Bull. soc. fr. Derm. RN., 1927, S. 707. — Lenzi, Zbl., Bd. 31, S. 589. — K. Fischer, Zbl., Bd. 29, S. 252. — Böhm, Zbl., Bd. 16, S. 885. — Becco, Zbl., Bd. 8, S. 177. — Weber u. Parkes, Zbl., Bd. 16, S. 557. — Eliassow u. Sternberg, Derm. Zschr., Bd. 42, S. 186. — Hopkins, Zbl., Bd. 31, S. 54. — Fink, Zbl., Bd. 31, S. 589. — Temeszvary, Zbl., Bd. 31, S. 484. — Green u. Pelaez, Zbl., Bd. 31, S. 589. — Hirose, Zbl., Bd. 28, S. 125.

Aus der II. Abteilung der Universitäts-Hautklinik Frankfurt a. M.
(Direktor: Prof. Dr. Altmann)

Zur Kalziumtherapie in der Dermato-Venerologie

Von

Dr. Alfred Gerwig, I. Assistent

I. Kalziumglukonat bei Salvarsankuren

Die Kalziumverwendung bei der Salvarsantherapie geht zurück auf Spiethoff und Wiesenack, und zwar haben schon diese beiden Autoren sowohl die prophylaktische wie die therapeutische Brauchbarkeit des Kalziums hervorgehoben. Nach ihrer Beobachtung werden die bei Salvarsankuren nicht selten auftretenden Hauterscheinungen durch gleichzeitige oder vorherige Kalziumgabe erheblich abgeschwächt oder ganz verhütet. Auch nach dem Entstehen der Erscheinungen ist Kalzium von Wert. Das gleiche gilt für die der Salvarsanapplikation mitunter folgenden subjektiven Beschwerden, insbesondere den angio-neurotischen Symptomenkomplex. Diese Angaben haben Stümpke und zahlreiche andere Autoren übereinstimmend bestätigt. Stümpke speziell hat die heute bewährte und von uns angewandte Methode der Kalzium-Salvarsan-Mischspritze erstmalig empfohlen.

Die Wirkung des Kalziums bei der Salvarsaninjektion ist theoretisch noch nicht geklärt. Nach den Arbeiten von Frei, Nathan und Munk wäre ein Teil der Salvarsannebenerscheinungen als rein allergische Phänomene zu deuten. Beim angioneurotischen Symptomenkomplex, der vorzugsweise bei vasolabilen Patienten auftritt, dürfte freilich diese Deutung nicht ausreichen. Hier liegt jedenfalls die in der theoretischen Erklärung noch recht umstrittene Erfahrungstatsache der vasodilatatorischen Wirkung (Krowarz) des Kalziums zugrunde. Bei ausgeprägter Salvarsandermatitis ist jedenfalls auch die entzündungswidrige Wirkung des Kalziums von Bedeutung, wie sie von Chiari und Januschke zuerst experimentell festgestellt, von Luithlen für die Therapie akuter Dermatosen nutzbar gemacht wurde. Unter Einbeziehung subakuter und gewisser chronischer Prozesse hat neuerdings Karrenberg den Wert der Kalkbehandlung von Dermatosen nachdrücklich gezeigt und dafür besonders das Kalziumglukonat empfohlen, weil es als erstes Kalksalz ohne irgend welche lokale Reizerscheinungen intramuskulär gegeben werden kann und weil es auch intravenös viel besser vertragen wird als das Kalziumchlorid. Wir haben denn auch bei unseren Versuchen ausschließlich Kalziumglukonat („Calcium-Sandoz") benutzt, und zwar zur intravenösen und intramuskulären Injektion die Ampullen zu 10 ccm, zur oralen Gabe das lösliche geschmackfreie Pulver bzw. die Tabletten.

Unsere Versuche umfassen 24 Fälle von mit Kalzium-Neosalvarsan-Mischspritze behandelten Patienten und 4 mit Kalzium-Myosalvarsan behandelte. Wir verwerten hier ausschließlich solche Fälle, bei denen irgend welche Nebenerscheinungen der oben gekennzeichneten Art Veranlassung gaben, zu einem Mittel zur

Digitized by Google

besseren Verträglichkeit zu greifen, und sehen völlig ab von den gelegentlich zur Kontrolle von vornherein mit Mischspritze behandelten Fällen. Bezüglich dieser letzteren ist nur zu sagen, daß in keinem einzigen sich im Laufe der Behandlung irgend welche Beschwerden zeigten.

Der Vergleichswert unserer Ergebnisse der Kalzium-Neosalvarsan-Mischspritzenbehandlung steigt durch die Tatsache, daß in etwa einem Drittel dieser Fälle schon zuvor auf Grund zutage getretener Beschwerden das Salvarsan mit Traubenzucker gelöst gegeben worden war, ohne daß es gelungen wäre, damit diese Beschwerden zu beseitigen.

Wenn wir im speziellen die Art der Beschwerden aufzählen, so ergeben sich:

1. die Erscheinungen des angio-neurotischen Symptomenkomplexes unmittelbar nach der Injektion,
2. Temperatursteigerung einige Stunden nach der Einspritzung mehr oder weniger kombiniert mit
3. Übelkeit und Erbrechen.

Alle diese Erscheinungen waren durch die Mischspritze von Salvarsan mit Calcium-Sandoz hintanzuhalten. In einzelnen Fällen steigerten wir die Wirksamkeit durch gleichzeitige orale Gaben von Calcium-Sandoz.

Was die Technik der Injektion angeht, so können wir in Übereinstimmung mit anderweitigen Berichten feststellen, daß durch sehr langsame Injektion und die Anweisung an den Patienten, während der Einspritzung gleichmäßig tief ein- und auszuatmen, fast in jedem Falle die unangenehme — an sich aber durchaus harmlose — Erscheinung des Hitzegefühls und Blutandrangs zum Kopfe sich vermeiden ließ. Wir lösten grundsätzlich ohne weiteren Zusatz jede Neosalvarsandosis in dem Inhalt einer 10 ccm-Ampulle von Kalziumglukonat.

Bezüglich des Myosalvarsans, dessen Verträglichkeit noch nicht ganz unumstritten ist, haben wir in unserer allerdings geringen Anzahl von Fällen die einwandfreie Beobachtung gemacht, daß bei Patienten, die auf die Injektion mit Infiltratbildung reagiert hatten, diese Erscheinung bei Lösung in Kalziumglukonat ausblieb. Wir befolgten hier übrigens den in der Literatur empfohlenen Grundsatz, das Myosalvarsan in einer möglichst geringen Menge Lösungsmittel zu lösen, gewöhnlich etwa 2,0 ccm.

Interessant war die allerdings ohne Vergleichsfall bleibende Beobachtung, daß das Neosalvarsan von einer Patientin mit offener exsudativer Tuberkulose in recht heruntergekommenem Zustand, bei der wir uns wegen einer interkurrent aufgetretenen Lues I zur Kur entschließen mußten, sehr gut vertragen wurde, der Gesamtzustand sich besserte, das Körpergewicht zunahm, die Bazillen aus dem Sputum verschwanden und der klinische und röntgenologische Lungenbefund sich enorm besserte. Ob und inwieweit hier der von anderen Autoren beobachteten günstigen Wirkung des Kalziums auf den tuberkulösen Prozeß selbst eine teilweise Bedeutung zukommt, ist natürlich nicht zu entscheiden; immerhin gaben uns die zuvor anderweitig gemachten günstigen Erfahrungen mit der Kalzium-Neosalvarsan-Mischspritze hier leichter den Mut, bei einer floriden Tuberkulose eine Salvarsanbehandlung durchzuführen.

Was die Beeinflussung der bei Salvarsantoxikosen aufgetretenen Haut- und Allgemeinerscheinungen angeht, so läßt sich über die sieben von uns beobachteten, allerdings relativ leichten, Fälle zusammenfassend sagen, daß immer die günstige Wirkung der Kalziumtherapie objektiv sinnfällig wurde. Immer ergab sich schon am ersten Tag der Behandlung der relative Temperaturabfall, und immer war in einigen Tagen (am hartnäckigsten waren es neun) völliges Verschwinden der Hauterscheinungen und Temperaturrückgang zur Norm zu erreichen. Wir folgten in diesen Fällen in besonders ausgeprägtem Maße dem Prinzip, das Gewebe mit Kalziumionen zu überschwemmen, gaben also, zumindest im schwersten Anfangsstadium der Toxikose, von Calcium-Sandoz am selben Tage 10,0 ccm intravenös, 10,0 ccm intramuskulär und in einzelnen Fällen daneben 3—4 Eßlöffel des Pulvers per os. Alle drei Applikationsformen wurden trotz des mitunter schwer geschädigten Allgemeinzustandes anstandslos vertragen.

II. Kalzium bei Adnexitis gonorrhoica

Die Kalziumtherapie der Adnexitis stützt sich auf die entzündungswidrige Wirkung des Kalziumions, wie sie schon 1911 von CHIARI und JANUSCHKE fest-

Digitized by Google

gestellt wurde. Hier gehen vorläufig noch die Meinungen über das im Vordergrund stehende wirksame Moment — einerseits Gefäßabdichtung, andererseits Steigerung der Phagozytose — offensichtlich auseinander. Experimentell festgestellt ist durch die Versuche der erwähnten Autoren, daß die Neigung zur Exsudatbildung durch Kalziumgaben verringert wird. Daß die Rückbildung bestehender adnexitischer Exsudate auf diese Weise beschleunigt werden könne, berichtete zuerst FEKETE, dann BOTTARO und VOTTA, in neuerer Zeit VONKENNEL, ZALEWSKI. Dies entspricht auch durchaus unseren Erfahrungen.

Wir behandelten im Laufe der letzten Monate 38 Fälle gonorrhoischer Adnexitis akuter, subakuter und chronischer Art mit Kalziuminjektionen. Auch hier ergab sich rein erfahrungsgemäß, daß durch einfache Steigerung der Kalziumgaben, durch Überschwemmung der Gewebe mit Kalzium eine Verstärkung bzw. Beschleunigung des Erfolges zu beobachten war. In der Regel gaben wir täglich 10,0 ccm Kalziumglukonat intramuskulär, in seltenen Fällen zweimal täglich, in vielen Fällen kombiniert mit peroraler Verabreichung. Die lokale Behandlung war im wesentlichen immer die gleiche: feuchte Wärme, seltener Eisblase.

Die sinnfälligsten subjektiven und objektiven Erscheinungen waren folgende: Etwa 1—3 Stunden nach der Injektion wurden deutliche Sensationen, mitunter krampfartige Schmerzen am Herde der Entzündung in der Tiefe angegeben, die durchschnittlich 1—2 Stunden anzuhalten pflegten, um dann einer deutlichen Herabsetzung der Schmerzhaftigkeit gegenüber dem Zustand vor der Injektion Platz zu machen. Diese lokale Schmerzreaktion am Entzündungsherd war desto stärker, je frischer die adnexitische Komplikation war. Sie wiederholte sich bei den Injektionen der folgenden Tage in allmählich schwächerem Grade, wurde aber von den Patienten als Etappe auf dem Weg zur Gesamtbesserung gern in Kauf genommen. Nach acht- bis zehntägiger täglicher Behandlung pflegten diese Lokalreaktionen subjektiv nur noch sehr gering in die Erscheinung zu treten. Dieses Symptom der lokalen Schmerzreaktion gewann in einzelnen Fällen, wo die Erhebung eines eindeutigen palpatorischen Befundes durch den Gynäkologen auf Schwierigkeiten stieß, eine gewisse differentialdiagnostische Bedeutung, die besonders bei innerer Untersuchung etwa 1 Stunde nach der Injektion mit eindeutiger Schmerzlokalisation auffallend war. Das von vornherein objektiv sinnfälligste Symptom war der Temperaturabfall, der — allgemein gesprochen — desto steiler erfolgte, je frischer die Entzündung war. Bei akuten und subakuten Fällen bewirkte die tägliche Behandlung stets nach wenigen Tagen eine Rückkehr der Temperatur zur Norm. Bei chronischen Prozessen verlief dieser Temperaturabfall langsamer. Wurde in solchen Fällen die Injektionsbehandlung aus irgend welchen Gründen für einen oder zwei Tage ausgesetzt, so wirkte sich das oft in raschem Temperaturanstieg und Zunahme der subjektiven Beschwerden deutlich aus.

Was den objektiven Befund am erkrankten Organ selbst angeht, den wir neben unserer Untersuchung häufig durch den Gynäkologen kontrollieren ließen, so war in den meisten akuten und subakuten Fällen die Verkleinerung des Exsudats, der Rückgang des Adnextumors schon nach kurzer Behandlung sehr deutlich. Hartnäckiger verhielten sich die teilweise seit Jahren bestehenden chronischen Fälle. Unter ihnen fanden sich einige, bei denen dieser objektive Rückgang sehr minimal war, vier, die als völlige Versager anzusprechen sind. In gewisser Parallele zu dem obenerwähnten Fall von Kalziumwirkung in der Luesbehandlung steht ein Fall von Lues II, bei dem im Laufe der antiluetischen Behandlung eine interkurrente gonorrhoische Adnexitis hinzukam. Hier schien uns der adnexitische Prozeß durch Kalzium-Neosalvarsan-Mischspritzenbehandlung sicher gehemmt zu werden, ohne die Notwendigkeit, bei kombinierter Neosalvarsan-Bi-Behandlung die Zahl der für den Patienten immerhin lästigen Injektionen zu steigern.

Das Eintreten der Menstruation im Laufe der Kalziuminjektionsbehandlung der Adnexitis bedeutete für uns keine Kontraindikation. Im Gegenteil erwies sich die Behandlung gerade während dieser Perioden gesteigerter Schmerzhaftigkeit als vorbeugend gegenüber der Neigung zum Aufflackern des Prozesses. Außerdem trat hier die weitere Hauptwirkung des Kalziums besonders deutlich in die Erscheinung, nämlich die eines Hämostiptikums. Erfahrungsgemäß bereitet die Abstoppung protrahierter menstrueller Blutungen, wie sie die Adnexitis kennzeichnen, und die der Adnexreizblutung erhebliche Schwierigkeiten. Die im allgemeinen gut wirkenden Sekalepräparate führen im Falle stärkerer Blutung bei Adnexitis nur langsam zum

Digitized by Google

Erfolg. Immer hat die Patientin zu der erwünschten Sekalewirkung den Schmerz der Kontraktur der glatten Muskulatur in Kauf zu nehmen. Hier erweist sich das Kalzium als ein Hämostyptikum, dem gerade diese äußerst unangenehme Nebenwirkung fehlt. Wir haben in allerletzter Zeit 12 Fälle von verstärkter oder in abnorm kurzem Abstande aufgetretener menstrueller Blutung ohne subjektiv und objektiv nachweisbare adnexitische Grundlage mit Calcium-Sandoz, meist nur per os (3—4 Eßlöffel pro Tag) behandelt und immer gerade dann, wenn die üblichen Hämostyptika versagten, in 1—3 Tagen ein Sistieren von Blutungen gesehen, die oft 8—10 Tage zuvor angedauert hatten. Nur drei dieser Fälle waren außerdem mit intramuskulären Kalziuminjektionen behandelt worden, in allen übrigen Fällen genügte die orale Verabreichung, wobei allerdings die Dosierung in der angegebenen Weise Voraussetzung für den Erfolg zu sein scheint.

Schließlich möchten wir nicht unterlassen, auf einen allerdings als Versuch allein dastehenden Fall von gonorrhoischer Arthritis hinzuweisen, den wir ebenfalls mit intramuskulären Kalziuminjektionen behandelten, nachdem die Vakzinebehandlung in der Dosierung etwa nach der zehnten Injektion zu keinen weiteren Fortschritten führte. Auch hier zeigte sich, ebenso eindeutig und spontan von der Patientin angegeben wie bei der Adnexitisbehandlung, die lokale Schmerzreaktion am Ort der Erkrankung (etwa 2 Stunden post inj.), die dann durch sukzessive Besserung der normalen Schmerzhaftigkeit abgelöst wurde.

Zusammenfassung

1. Gegen Nebenerscheinungen bei der Neo- und Myosalvarsanbehandlung ist die prophylaktische und therapeutische Kalziumgabe in Form der Injektion von Calcium-Sandoz wirksam. Zur Prophylaxe empfiehlt es sich, das Salvarsan gelöst in 10 ccm Calcium-Sandoz zu geben.

2. Bei gonorrhoischer Adnexitis, vor allem bei akuten Fällen, erreicht die Zufuhr von Kalziumglukonat in möglichst hoher Dosis, vorwiegend intramuskulär und per os, ein beschleunigtes Abheilen der Entzündungserscheinungen und ein rascheres Verschwinden der Exsudate.

Der günstige Einfluß dieser Therapie erstreckt sich auch auf Adnexreizblutungen, wie überhaupt auf uterine Blutungen verschiedenster Art.

Literatur

1. Bottaro und Votta, Rev. argent. Obstetr., Jan.-Febr. 1927. — 2. Chiari und Januschke, Arch. f. exper. Path. u. Pharm., 1911, Bd. 65, S. 120. — 3. Fekete, Mschr. Geburtsh., 1927, Bd. 67, S. 162. — 4. Frei, Kl. W., 1928, 539. — 5. Karrenberg, Derm. W., 1928, 540. — 6. Krowarz, Inaug.-Diss., Breslau 1923. — 7. Luithlen, W. kl. W., 1912, Nr. 18. — 8. Nathan und Munk, Kl. W., 1928, 1125. — 9. Spiethoff und Wiesenack, D. m. W., 1920, 1219. — 10. Stümpke, M. Kl., 1922, 965; M. m. W., 1924, 69. — 11. Vonkennel, M. m. W., 1926, S. 1884. — 12. Zalewski, Med. Welt, 1928, Nr. 46.

Akne durch Röntgenstrahlen?

Von

Dr. Riebes in Königsberg i. Pr.

Seit 19 Jahren interessiere ich mich für die Frage der „Reizwirkung" von Röntgenstrahlen. Grundsätzlich wäre festzustellen, welche Wellenlängen, in welcher Menge und in welchem Abstand angewandt werden müssen, um lebende Zellen zu gesteigerter Lebenstätigkeit anzuregen. Wenn diese Tatsachen festgestellt wären, so müßte untersucht werden, ob dadurch später eintretende Schädigungen der so gereizten Zellen herbeigeführt werden, wie es z. B. die moderne Vererbungsforschung wahrscheinlich macht. Sollte das bei zweckmäßiger Dosierung nicht der Fall sein, so bliebe noch die Frage zu beantworten, ob die verschiedenen Zellarten des menschlichen Körpers verschiedene Reizdosen haben und also ihrer Umgebung gegenüber besonders gefördert werden können. Allgemeine Versuche zu

Digitized by Google

diesem Arbeitsgebiet sind ziemlich zahlreich. Daß man sich eine Zeitlang auf Grund solcher Erwägungen die Glatzen bestrahlen ließ, um sie wieder zu behaaren, meine ich nicht. Es geschah — soweit ich sehe — aufs Geratewohl und blieb darum wissenschaftlich (meist auch therapeutisch) unfruchtbar. Aber die Heilbestrahlung der Lungen bei Tuberkulose (KÜPFERLE) und die „Thymusbestrahlung" (BROCK) bei Psoriasis gehören in dieses Gebiet. Auch die „innere Sekretion" spielt hier schon mit herein. Vielleicht gibt es einmal wirklich eine zellaufbauende und zellordnende Röntgentherapie, anstatt einer, die bloß Feindliches zerstört. Unter diesem Gesichtswinkel erscheinen mir Studien über Röntgenstrahlenwirkung an außerhalb des Körpers gezüchteten lebenden Zellen (Explantaten) aussichtsreich.

Aus den zu dieser Frage gesammelten Krankenblättern der letzten 13 Jahre möchte ich folgendes mitteilen:

Ich besitze fünf Aufzeichnungen von jungen Damen, die an Röntgenapparaten beschäftigt waren und von 1917—1922 in meine Behandlung kamen. Das Krankheitsbild war im Gesicht das einer zur Eiterung neigenden Akne. Der entsprechende Vorgang fand sich aber auch an den Oberschenkeln und dem Gesäß (Furunkelbildung). Gesteigertes Haarwachstum war nicht sichtbar. Der Heilerfolg war sehr schlecht, endgültige Besserung trat aber bei dreien sehr schnell nach 3wöchigem Urlaub (und Fernbleiben vom Röntgenapparat) nun scheinbar „von selbst" ein. Wegen dieser therapeutischen Erfolge dachte ich an eine isolierte Reizwirkung der Röntgenstrahlen speziell auf die Talgdrüsen der Haut als krankheitsbedingend.

Die Verwandtschaft dieser Drüsen mit den Geschlechtsdrüsen ist sehr kompliziert und wissenschaftlich nicht genügend erforscht, tritt ja aber in der Pubertätsakne als wenigstens zeitliche Verknüpfung deutlich zutage. Demgemäß fand ich bei allen 5 Röntgendamen eine viel zu häufige und viel zu starke Regel. Beschwerden, die sich bei 3 von ihnen nach dem Urlaub ebenfalls weitgehend besserten.

Da ich das Krankheitsbild seit 1923 nicht mehr sah, ließ ich die Blätter unbeachtet liegen. Erst vor kurzem aber kam eine dieser jungen Damen wieder zu mir und berichtete, daß sie seitdem (etwa 5 Jahre nach jener Behandlungszeit) mit 27 Jahren ihre Regel völlig und dauernd verloren habe. In mehrjähriger Ehe sei sie niemals schwanger geworden.

Diese Mitteilung rief mir meine alten Krankenblätter wieder ins Gedächtnis und bestärkte mich in der Ansicht, es habe sich schon damals um eine spezifische Reizwirkung der Röntgenstrahlen auf Eierstöcke und Talgdrüsen gehandelt. Ob dabei die Strahlenwirkung direkt nur die Eierstöcke veränderte, und erst deren verändertes Hormon die Talgdrüsen, das ist hier vorläufig ebenso nur eine Angelegenheit von Vermutungen wie bei der Pubertätsakne.

Das ganze Erlebnis hat zwei Seiten: Erstens eine praktische, nämlich als erneuter Hinweis auf die Notwendigkeit wirklich exakten Strahlenschutzes für alle Hilfskräfte im Röntgenlaboratorium. Und zweitens, als Antrieb die positive, lebenssteigernde Wirkung der Röntgenstrahlen aus therapeutischen Gründen weiter zu erforschen (zumal ihre Wirkung ja sogar bis in die Erbmasse zu reichen scheint). Die Homöopathen werden sich freuen, daß es scheint, als ob Röntgenstrahlen nicht bloß Akne heilen, sondern auch hervorrufen könnten. Es handelt sich dabei also wieder — wie bei jeder Therapie — um ihre Kernfrage, nämlich die der Dosierung.

Aus der Dermatologischen Universitäts-Klinik und Poliklinik in München
(Direktor: Geheimrat Prof. Dr. LEO RITTER v. ZUMBUSCH)

Über Behandlung der weiblichen Gonorrhoe mit Necaron

Von

Dr. G. HOPF, Assistent

Im Anschluß an vorausgegangene Untersuchungen von v. ZUMBUSCH im Jahre 1925 wurde an der hiesigen Klinik die Behandlungsmethode mit Necaron bei Urethral- und Zervixgonorrhoe durchgeführt, wie sie auch MASALA für die weibliche Gonorrhoe anwandte.

Digitized by Google

Zur Wahrung des Zusammenhanges sei kurz daran erinnert, daß Necaron eine komplexe Silberverbindung darstellt, die sich in Wasser klar löst. v. Zumbusch ging bei seinen Versuchen mit Necaron von der Überlegung aus, daß die Wirkung des Silbers in molekular-dispersen Silberlösungen auf die Gonokokken um so größer sein muß, je feiner das Metall verteilt ist. Dies trifft bei Necaron zu, im Gegensatz zu kolloidalen Silberlösungen. Die gleiche Wirkung müßte theoretisch auch Argentum nitricum zeigen, doch überwiegt bei diesem die ätzende Komponente.

Die Versuche stützen sich auf Beobachtungen, die während eines halben Jahres in der Klinik angestellt wurden. Und zwar wurde die weibliche Gonorrhoe bei einem Patientenstand von durchschnittlich 40 Kranken einer Station nur mit Necaronlösung behandelt. Das mir zur Verfügung stehende weibliche Material setzt sich ausschließlich aus polizeilich eingewiesenen Patientinnen zusammen, bei denen eine Entlassung aus der Behandlung erst dann erfolgt, wenn eine klinische Heilung festgestellt werden kann. Im Hinblick auf diese Tatsache sind unsere Erfahrungen mit Necaron zu werten.

Es wurde mit verschiedenen Konzentrationen gearbeitet, wobei sich sehr bald herausstellte, daß hochprozentige Lösungen weder in der Zervix noch in der Urethra ohne Reizungen vertragen werden konnten. Bei zuerst verwendeten Lösungen 3:1000 klagten die Patientinnen über Brennen in der Urethra, aber auch für die Zervixbehandlung schien die 3‰ige Lösung noch zu stark. Wir sind nun dazu übergegangen, sowohl die weibliche Harnröhre als auch die Zervix mit Lösungen 1,5:1000 zu behandeln. Und zwar die Zervix mit Tampons, die mit 1,5‰iger Lösung getränkt sind, die Urethra mit Spülungen der gleichen Verdünnung mit der Saphierspritze. Diese Konzentration wird ohne Beschwerden vertragen und die beobachtete Wirkung kann als durchaus günstig bezeichnet werden. Die Gonokokken verschwinden meist schon nach wenigen Behandlungstagen, vorausgesetzt, daß es sich nicht um allzu chronische Fälle handelt, über die noch berichtet wird. Die sonst in den Kliniken übliche Trockenbehandlung mit Boluseinstäubungen kam in Fortfall, um die Necaronwirkung auf die Sekretion voll beobachten zu können, die schon bald erheblich vermindert erscheint. Auch zeigt das Necaron verschiedene große Vorteile. Es ist farblos, beschmutzt die Wäsche nicht; Eigenschaften, die von Arzt, Pflegepersonal und Patienten sehr angenehm empfunden werden; Portioerosionen, wie sie bei Anwendung von wirksamen kolloidalen Silberlösungen immer wieder vorkamen, wurden nie beobachtet; ferner rief die als wirksam erkannte Necaronlösung 1,5:1000 niemals bei Harnröhrenbehandlung Brennen hervor.

Im allgemeinen kann gesagt werden, daß die Necaronbehandlung gegenüber anderen Verfahren augenfällige Vorteile zeigt, die sich auch, was Dauer anbetrifft, geltend machen. Selbstverständlich haben wir auch Fälle beobachtet, bei denen die gewünschten Erfolge in der Verdünnung 1,5:1000 sich nicht zeigten. In diesen Fällen versuchten wir zuerst die Konzentration zu erhöhen, was aber — es handelt sich meistens um Urethralgonorrhoe — wegen starken Brennens wieder aufgegeben werden mußte. Darauf versuchten wir zu einer Behandlung mit ½%igen Necaronstäbchen überzugehen, die ohne Beschwerden vertragen wurden.

Digitized by Google

Weshalb diese in der Urethra gut vertragen werden, während Necaronlösung 3:1000 Brennen verursacht, konnte nicht geklärt werden. Daß die verteilende Wirkung der GonostyliMasse irgend einen Einfluß auf die Verträglichkeit ausübt, scheint allerdings nicht unmöglich. Wir konnten in mehreren hartnäckigen Fällen von weiblicher Urethralgonorrhoe durch die Anwendung von ½%igen Necaronstäbchen doch noch zum Ziel kommen.

Es handelt sich hier um eine Reihe Fälle, bei denen eine Heilung der Urethralgonorrhoe mit den gewöhnlichen Mitteln nicht zu erzielen war. Es gelang uns durch Anwendung von ½%igen Necaronstäbchen in einem Zeitraum von durchschnittlich 5—7 Wochen die Gonokokken zum Verschwinden zu bringen.

Bei allen diesen Fällen wurde, nachdem mit Necaronlösungen 1,5:100 nicht zum Ziele zu gelangen war, die Urethralgonorrhoe nur noch täglich mit ½%igen Necaronstäbchen behandelt.

Zusammenfassend kann gesagt werden, daß das Necaron ein wirksames Mittel zur Behandlung der weiblichen Gonorrhoe ist, welches nahezu gonokokkentötende Wirkung hat und sich durch relative Reizlosigkeit auszeichnet.

Versammlungen

Frankfurter Dermatologische Vereinigung

Vorsitzender: K. Herxheimer Schriftführer: R. Kaufmann

Sitzung vom 26. September 1929

Isaak, L.: Fall zur Diagnose.

53jähr. Mann. Seit 1919 auf den Unterschenkeln Jucken. Seit 1 Jahr auf der Streckseite gelblich verfärbte, linsengroße Knötchen. Atypische Form von Lichen planus wahrscheinlich.

Gutmann-Wiesbaden denkt an Amyloidose, obgleich bis jetzt kein Amyloid nachweisbar war.

K. Herxheimer hält wegen des fehlenden Glanzes, der starken Pigmentierung und des Juckgefühls eine Stauungsdermatitis für wahrscheinlich.

Isaak verweist auf den vorhandenen Morb. Basedow und hält innersekretorische Störung für möglich.

Hermann. Die Kombination mit Morb. Basedow kann Auftreten der Extravasate durch Erhöhung der Kapillarwanddurchlässigkeit begünstigen. Das Freibleiben der Haut über den großen Venen erklärt sich durch Kompression der hier liegenden Kapillaren.

Fürst (Hautklinik): Schwarze Haarzunge und Vitiligo.

63jähr. Mann.

Müller-Mainz verweist darauf, daß bis jetzt die Züchtung einer Reinkultur aus der schwarzen Haarzunge noch nicht gelungen ist. Er hält die Pneumokokken nicht für die Erreger.

Herrmann (Hautklinik): 1. Lichen planus hypertrophicus.

42jähr. Pat., 31. I. 1929 zur Diagnose vorgestellt. Inzwischen die Hautaffektion bis auf Reste abgeheilt, jetzt nur Lichen der Mundschleimhaut. Eine alte, früher nicht verhärtete Narbe auf der Fußsohle wurde während der Eruption des Lichen verrukös und ist so geblieben.

2. Acrodermatitis chronica atrophicans.

59jähr. Mann, seit 10 Jahren bestehend. Befallen die l. Schulter, der l. Unterarm und die unteren Extremitäten. Histologisch entzündliche Infiltration und starke

Digitized by Google

Atrophie. Auf der oberen Rückenhälfte auffallend die Atrophie mit durchscheinendem Venennetz bei sonst fehlender flächenhafter Verfärbung. Bemerkenswert ist, daß der Prozeß vor 10 Jahren den r. Unterarm betroffen hat, wo jetzt die Affektion verschwunden ist.

Baer weist darauf hin, daß in dem vorgestellten Fall zum erstenmal in der Literatur eine wenigstens teilweise Heilung einer Acrod. atroph. nachweisbar ist.

K. Herxheimer: Für die allerersten Anfänge der Acrod. atroph. ist eine Atrophie typisch.

Ning-Yü (Hautklinik): Dermatitis herpetiformis? Pemphigus vulgaris?

32jähr. Frau, aufgenommen am 12. II. 1929. Gravid im 8. Monat. Beginn unter starkem Jucken anfangs September 1929. Blasen linsen- bis kirschgroß im Gesicht, auf der Bauchdecke und auf den Extremitäten. Am 15. IX. 1929 Partus, vorübergehende Besserung. Seit 3 Tagen Eruption neuer Blasen, besonders der Bauchgegend.

K. Herxheimer: Morphologisch entspricht das Bild der sogenannten „Dritten Krankheit", die zwischen Dermat. herpet. Duhring und Pemph. vulgaris steht.

Gutmann-Wiesbaden schließt sich dieser Diagnose an.

Baer verweist auf die Pigmentierung des Unterleibes, von wo aus vermutlich die Krankheit ihren Ausgang genommen hat.

Ning-Yü: Acrodermatitis chronica atrophicans.

63jähr. Frau. Seit 15 Jahren Ulcera cruris, ebensolange Akrodermatitis. Befallen beide Unterschenkel und der r. Arm. Außerdem Pseudosklerodermie der Unterschenkel.

K. Herxheimer: Die Pseudosklerodermie infolge Stauung wird leicht mit echter Sklerodermie verwechselt. Erstere sieht man auch manchmal nach Röntgenbestrahlung.

Sachs verweist auf die Verschmächtigung der unteren Extremitäten und regt Röntgenbestrahlung an.

Ning-Yü: Lupus nasi.

19jähr. Mädchen. Seit 1 Jahr bestehend, trotz Gerson-Sauerbruch-Herrmannsdorfer Diät Verschlimmerung.

K. Herxheimer hat auch in anderen Fällen keinen besonderen Erfolg gesehen und lehnt sie wegen der schweren Durchführbarkeit ab.

H. Müller-Mainz und Th. Baer haben in einzelnen Fällen Erfolge erzielt. Heilung könne damit allein nicht erzielt werden, aber sie sei ein gutes Unterstützungsmittel.

Hermann bemerkt, daß nur der Entzündungscharakter und die Überhäutungstendenz günstig beeinflußt werden, nicht aber das tuberkulöse Gewebe selbst.

Hees (Hautklinik): Acrodermatitis continua Hallopeau.

13jähr. Mädchen. Zuerst als Forme fruste, dann universelle Ausbreitung. Unter Krankenhausbehandlung Abheilung der generalisierten Form zum typischen Krankheitsbild. Trotz Autovakzine und Ovarialpräparaten keine Besserung. Die bisher veröffentlichten Fälle weichen zum Teil vom ursprünglich aufgestellten Krankheitsbild ab. Trotzdem gibt es sichere abortive Formen. Die typischen Fälle sind leichter zu diagnostizieren, bei der generalisierten Form ist der primäre Ausgangspunkt die Handteller und Fußsohlen. Die Veränderung der Nägel ist so charakteristisch, daß die Abgrenzung gegen Impetigo herpetiformis und andere pustulöse Exantheme immer möglich sein sollte, besonders wenn man als Grundsymptom den oft jahrelangen Verlauf und die Aussichtslosigkeit jeder Behandlung beobachtet.

Sitzung vom 31. Oktober 1929

Aussprache über den von L. Isaak am 26. September vorgestellten Fall. Gutmann-Wiesbaden hält ihn für Amyloidose, da die Schnitte mit Methylviolett deutliche Reaktion geben.

Herxheimer bleibt bei der Diagnose Stauungsdermatose wegen der Pigmentierung und Abflachung der Papeln.

Herrmann: Untersuchung durch Dr. Tannenberg auf Amyloid ergab Metachromasie mit Gentianaviolett und leichte Gelbfärbung nach van Gieson, die anderen Reaktionen negativ. Nach dessen Ansicht handelt es sich um einen degenerativen Eiweißkörper, der zwar den Ausfall der genannten Reaktionen mit

Digitized by Google

dem Amyloid gemeinsam hat, aber nicht ohne weiteres als Amyloid angesprochen werden kann. Denn die Diagnose Amyloid wurde bisher nur dann gestellt, wenn die Mehrheit der fraglichen Reaktionen positiv ausfiel. Das Amyloid stellt keinesfalls einen chemisch und histologisch scharf umgrenzten Begriff dar.

Baer: 1. Hochgradiger Lupus vulgaris.

23jähr. Mann, seit Kindheit bestehend, befallen Gesicht, Hals und Arme, durch Gersondiät Besserung; Lupusknötchen bestehen noch.

2. Lokales Wismutexanthem.

21jähr. Mann. Nach der 12. Casbiseinspritzung Schmerzhaftigkeit der linken Glutäalhälfte und Blaufärbung.

Schwarzschild-Homburg: 1. Naevus.

69jähr. Mann. Vor 4 Jahren erstmals Wucherung im linken Penoskrotalwinkel, die vor etwa 1 Jahr exstirpiert wurde. Seit etwa 4 Monaten Rezidiv neben der Narbe. In entzündeter Umgebung flache warzenartige Tumoren.

Hermann: Das Bild erinnert in verschiedenen Bezirken stark an dasjenige der benignen Epitheliome nach Spiegler. Durch Hyalin absceptierte Epithelschläuche z. T. längs, z. T. quer getroffen. Spieglertumoren sind Naevi und kommen auch am Genitale vor.

2. Lichen ruber verrucosus.

62jähr. Mann. An beiden Unterschenkeln. Außerdem zeigt die Haut der Glans schmutzig braunrote Verfärbung, die seit 10 Jahren bestehen soll. Präkanzeröse Dermatose?

Doctor, V.: Gummata des Gesichts.

33jähr. Mann, vor 12 Jahren Lues. Auf der Wange, dem l. Auge und l. Ohr kirschgroße Knoten.

Isaak: Porokeratosis.

19jähr. Mann. Auf der l. Hand Knötchen mit Naevustüpfchen und Komedonen.

Herxheimer ist für Lichen ruber verrucosus.

Schmidt-Labaume (Hautklinik): Urticaria pigmentosa und Kälte-Urticaria.

28jähr. Frau. Oktober 1928 Schwellung der Handgelenke. Seit 3 Jahren auf Stamm und Extremitäten linsengroße pigmentierte Papeln, an den Unterschenkeln Ekchymosen, im Gesicht Kongelatio. Außerdem Strömungsverlangsamung der Kapillaren ohne direkte Ektasien. Leicht kompensierte Mitralstenose mit Insuffienz. Histologisch wenig Mastzellen. Es handelt sich also um Urticaria pigmentosa nach Rona.

Fürst (Hautklinik): Zur Behandlung des Lichen planus.

Fürst demonstriert 3 Patienten, die mit elektrischen Lichtbädern behandelt wurden. Während bei dem einen keine Besserung, heilte bei dem zweiten die ausgedehnte Erkrankung in 14 Tagen größtenteils ab. F. erinnert an einen bereits früher vorgestellten Fall, der nach Pilokarpin abheilte. Hermann wies ertmalig (Tagung d. Südwestd. Dermatologen am 10. III. 1928) darauf hin, daß die zuerst von Herxheimer bei der Parapsoriasis beschriebene heilende Wirkung des Pilokarpins auf eine Veränderung des Schweißes zurückzuführen sei. Nach den Arbeiten von Schade und Marchionini ist in dem sauren Rückstand des Schweißes in der Haut nach der Verdunstung ein natürlicher Schutz des Körpers gegen Parasiten zu sehen, während der stagnierende Schweiß alkalisch wird und das Wachstum von Pilzen begünstigen kann. Zur Prüfung des Schweißes bei der Parapsoriasis und anderen Hautkrankheiten, insbesondere Dermatomykosen, erfolgte Behandlung auch mit anderen Schwitzprozeduren, nämlich mit Glühlichtbädern. Auch hierbei wurde ein heilender Einfluß beobachtet. Bei Lichen ruber reagieren nicht alle Formen in gleicher Weise auf die Schwitzbehandlung.

Hermann (Hautklinik): Modifikation der Meinicke-Trübungsreaktion nach K. Herxheimer.

Durch Zusatz von Astraviolett läßt sich die Trübungsreaktion färben und sinnfälliger gestalten. An über 4500 Seren konnte festgestellt werden, daß die Resultate übereinstimmen. Die Beurteilung der Trübungsgrade ist durch die Färbung erheblich erleichtert. Von einer Astraviolettlösung (1:20000) wird 0,05 ccm zum Meinicke-Extrakt hinzugefügt, dann Verdünnung mit 9,95 ccm NaCl-Lösung, weitere Anordnung wie in der Originalmethode. Natürlich färbt sich auch die Elkeleskuppe. Gegenüber den bisherigen Färbemethoden mit Viktoriablau nach

Digitized by Google

Borowskaja und Sainz de Aja bedeutet die Astraviolettfärbung einen wesentlichen Fortschritt.

Ginsberg betrachtet gleichfalls die Modifikation von Herxheimer als wesentlichen Fortschritt. Er hält es jedoch für wichtig, daß die Ablesung mit einer starken Lichtquelle erfolgt. Er gibt sodann eine Übersicht über die letzten 2000 Blutuntersuchungen. Danach stimmten WR, MTR, Citocholreaktion in 1807 = 90,2% überein, fast übereinstimmend in 132 Fällen = 6,6%, nicht übereinstimmend in 67 = 3,2%.

Müller, H.: Über blaue Skleren.

Trias blaue Skleren, Fragilitas ossium, Otosklerose. Besonderer Hinweis auf die vasomotorischen Erscheinungen seitens der Haut. Vortr. glaubt entsprechend der Auffassung einiger Autoren eine Störung der Parathyreoidea annehmen zu dürfen.

W. Hoffmann hat vor 14 Jahren aus der Bierschen Klinik in Berlin über 3 Fälle berichtet. Inzwischen sind 2 Annahmen H.s vollauf bestätigt worden. Als Ursache der Erkrankung nahm er eine Entwicklungsstörung des Mesenchyms an, aus der sich sowohl die Skleren wie das Knochensystem entwickeln. Eine gleichzeitige Erkrankung von Sklera und Knochensystem ist also nicht weiter auffällig. Es war damals eine Frau in der Klinik mit schwerer Knochenerweichung und blauen Skleren, deren Mutter auch blaue Skleren hatte. In diesem Falle handelte es sich um eine innere Sekretionsstörung (kleine kaum fühlbare Schilddrüse, abnorme Fettleibigkeit). In H.s Fällen von blauen Skleren war dieser vermutete Zusammenhang mit der inneren Sekretion nicht nachweisbar, er ist aber in einer Reihe von Fällen einwandfrei gelungen. Rolleston, der bei einem Kind mit kongenitaler Lues blaue Skleren beobachtet hatte, glaubte, daß die blauen Skleren und abnorme Knochenbrüchigkeit als Zeichen einer kongenitalen Syphilis aufzufassen seien, doch hat sich die Meinung nicht bestätigt. Zweitens hat sich die Vermutung H.s bestätigt, daß es sich um eine Minderwertigkeit des ganzen Mesenchymgewebes handelt. Die Blaufärbung der Sklera rührt daher, daß die Aderhaut durch die Sklera hindurchscheint, histologisch zeigt sich eine abnorme Verminderung der Stützfasern beider Augenhäute. Die Vererbung der Anomalie geschieht fast ausschließlich durch weibliche Mitglieder. R. Kaufmann-Frankfurt a. M.

Fachzeitschriften

Archiv für Dermatologie und Syphilis

Bd. 158, H. 3

Hecht, H.-Prag: Effloreszenzen als Ausdruck einer bestimmten individuellen Hautdisposition. S. 519.

Das klinische Bild, welches die Effloreszenzen verschiedener Exantheme bilden, ist zum großen Teil abhängig von der individuellen Beschaffenheit der Haut, auf der sie sich entwickeln. Diese Beschaffenheit ist wiederum die Folge der jeweiligen und mannigfachen Einflüsse, denen die Haut von der Keimanlage bis zum Tode auf natürliche Weise oder rein zufällig ausgesetzt ist. Ein solcher Einfluß liegt schon in der normalen Entwicklung vor, indem sich die Disposition mit dem zunehmenden Alter des Individuums ändert, wie z. B. die Neigung des kindlichen Organismus zur Bläschenbildung beweist, und ein weiterer in jenem Verhalten, das man als Umstimmung des Organismus bezeichnet und das z. B. in den verschiedenen Effloreszenztypen, welche der Mensch in den einzelnen Stadien der Syphilis entwickelt, seinen Ausdruck findet. Aber auch die chronischen Formen akuter Dermatosen beruhen auf einer geänderten Beschaffenheit der Haut, die ererbt oder auch zufällig im Laufe des Lebens erworben sein kann. Ursächlich spielen physikalische Schädigungen, wie z. B. Erfrierungen, Allgemein- und Hautkrankheiten sowie Toxikosen eine Rolle, indem durch sie die Haut bei der Entwicklung eines interkurrenten Exanthems zu einem bestimmten Effloreszenztyp veranlaßt wird. Bei ihren Entstehungsmöglichkeiten kann die Disposition dauernd oder vorübergehend sein. Die Abhängigkeit der Morphologie von der Disposition der Haut erklärt, daß verschiedene Individuen auf gleiche Reize verschieden reagieren und ferner, daß verschiedene

Digitized by Google

Ursachen bei dem Vorhandensein einer bestimmten Disposition gleiche oder ähnliche Bilder hervorrufen.

Freudenthal, W.-Breslau: Rumpfhautepitheliom (nebst Bemerkungen über die Verruca senilis und das Keratoma senile). (Hautkl.) S. 538.

Die Mitteilung betrifft eine 70jähr. Frau mit einem Tumor am Rücken, der auf Grund der klinischen Beobachtung als ein Epitheliom anzusprechen ist. Histologisch ist es nicht gleichförmig, sondern abschnittsweise recht verschieden gebaut. So finden sich Veränderungen, die an Keratoma senile bzw. an Morbus Bowen an anderen Stellen solche, die an Verruca senilis erinnern. Es ist anzunehmen, daß das Epitheliom diese Formen immitiert, da eine Entstehung desselben aus der Verruca senilis bisher noch nicht beobachtet wurde.

Peck, S. M.-Zürich: Beitrag zur Lehre von Lupus miliaris disseminatus faciei. (Hautkl.) S. 545.

Bei einem 36jähr. Arbeiter besteht seit etwa 1½ Jahren ein dicht gesäter Lupus miliaris disseminatus faciei im Gesicht. Neben zahlreichen Knötchen auch größere Infiltrate. Therapie (Salvarsan) erfolglos, Heilung spontan. Die mehrfach ausgeführten histologischen Untersuchungen von Knötchen und Infiltraten bestätigten wohl das Vorhandensein der tuberkulösen Struktur, waren aber in bezug auf den Nachweis von Tuberkelbazillen negativ. Die Tuberkulinreaktion war während des Bestehens der Affektion vollständig negativ, erst nach der Heilung zeigte sie ein schwach positives Resultat. Dagegen war der zweimal ausgeführte Tierversuch erfolgreich, indem sich beide Male eine typische Tuberkulose mit zahlreichen Bazillen entwickelte. Dieser positive Nachweis widerspricht nicht bloß der Regel, sondern auch der Theorie über die Tuberkulinallergie. Neben der Tuberkulinwirkung müssen noch andere unspezifische und wohl sicher auch spezifische Faktoren in der Pathogenese eine Rolle spielen.

Michael, M., u. H. Festenberg-Berlin: Untersuchungen über Hitzewirkung auf die Haut. Hydrother. u. medikomech. Inst., Virchow-Krankenh., S. 556.

Zur Anwendung kam die von Oehler angegebene Methode der Hautthermometrie. Um Fehlerquellen einzuschränken, wurde das Thermometer in der Hand angewärmt, nach dem Aufsetzen innerhalb einer dreimarkstückgroßen Partie zum Gleiten gebracht, ehe die Gradbestimmung vorgenommen wurde. Außerdem wurde auf die gleiche Tageszeit und Außentemperatur geachtet. Die Anwendung von Heißluft, verschiedenen Lichtarten und Diathermie auf verschiedene Körperstellen (Glabella, Jochbein, Brustbein und Handrücken) bringt alle Stellen der Körperoberfläche auf eine annähernd gleichförmige Temperatur. Hierbei werden die an verschiedenen Stellen der Körperoberfläche bestehenden Unterschiede der Hauttemperatur weitgehend ausgeglichen. Die kapillarmikroskopische Untersuchung ergibt, daß lokale Hitzewirkung zunächst eine vorübergehende Erweiterung und Strombeschleunigung in sämtlichen Strombahnen des betroffenen Gebietes hervorruft, der eine abwechselnde Kontraktion und Erweiterung der Kapillaren und anschließenden subpapillaren zu- und abführenden Gefäßschnitte folgt. Diese gleichmäßige Reaktion läßt darauf schließen, daß die betreffenden Gefäßteile eine funktionelle Einheit bilden. Diese Gefäßteile werden als Teleangien bezeichnet. Stärkere Einwirkung von Hitze bedingt auch Fernwirkung, indem an peripheren Stellen der Hautoberfläche eine Erweiterung und Strombeschleunigung der Teleangien hervorgerufen wird. Inwieweit hierdurch die innere Sekretion der Haut beeinflußt wird, muß durch eine weitere Forschung klargelegt werden.

Riehl, G. jun.-Wien: Über Myosalvarsandermatitis und Encephalopathie (Hautkl.) S. 582.

Eine Pat. bekommt 6 Myosalvarsaninjektionen, innerhalb von 23 Tagen 2,7 g im ganzen, kombiniert mit 6 g Bismosalvan. Nach der 3. Injektion Beginn einer Dermatitis, die, wie Hautproben zeigten, durch Salvarsan bedingt war. Im Anschluß tödliche Encephalopathie, im Zentralnervensystem Gliaschädigung. Letale Ursache ungünstiges Verhältnis zwischen Zeit und Dosis.

Perutz, A., u. St. Guttmann-Wien: Zur pathologischen Chemie und zur Jodüberempfindlichkeit bei Dermatitis herpetiformis Duhring. (II. Hautabt. Kaiser Franz Josephssp.) S. 587.

Bei Kranken mit Dermatitis herpetiformis Duhring beobachtet man, daß ein intrakutan gesetzte Kochsalzquaddel schneller resorbiert wird als bei normaler. Diese Erscheinung wird auf Störungen des Salzwasserhaushaltes zurückgeführt. Di

Digitized by Google

bei Dermatitis herpetiformis Duhring bestehende Jodüberempfindlichkeit kann durch Kochsalzzufuhr aufgehoben werden. Demnach dürfte sie durch eine Chlorverarmung des Gewebes entstehen. Da eine Kochsalzanreicherung im Gewebe Blasenbildung verhindern kann, so ist der therapeutische Effekt reichlicher Kochsalzdosen in der Chloranreicherung des Gewebes zu suchen.

Möller, H. O.-Hamburg: Beiträge zur Statistik der gonorrhoischen Gelenkerkrankungen. (Hautkl. St. Georg.) S. 597.

Die beobachteten 296 Fälle zeigten keinen Zusammenhang mit Beruf, Lokalisation, Lebensalter, Jahreszeit und Inkubation der Blennorrhoe. Am häufigsten ist das Kniegelenk befallen. In zwei Drittel der Fälle ist die Arthritis monoartikulär, in einem polyartikulär. Die Bedingungen, die zur Entstehung der blennorrhoischen Arthritis führen, sind noch völlig unklar; Traumen und Gelenkanstrengungen sind nicht ohne weiteres hierzu in Beziehung zu setzen.

Fischl, F.-Wien: Experimenteller Beitrag zur Frage der Hauttuberkulide. (Serotherap. Inst., Tbcabt. u. Lupusheilst.) S. 615.

Versuche am Kaninchen ergeben, daß durch eine wiederholte Pinselung, mit der hochvirulente Tuberkelbazillen auf die Adventitia einer Ohrvene aufgetragen wurden, keine Gefäßtuberkulose erzeugt werden kann. Werden dagegen die Bazillen in die abgebundene Ohrvene, deren Intima noch dazu lädiert wird, injiziert, so rufen sie nach 3 Wochen eine Knötcheneruption hervor, die allerdings noch keinen charakteristischen Typ aufzuweisen vermag. Anders fällt der gleiche Versuch beim früher infizierten Tiere aus. Hier entstehen in der gleichen Zeit am Ohre papulöse, im Zentrum nekrotisierende Papeln, die den menschlichen Tuberkuliden klinisch und histologisch völlig gleichen. Bei dieser Versuchsart wird noch bemerkt: eine am folgenden Tage nach der Injektion eintretende Schwellung der Vene und das gelegentliche Auftreten von skrophuloderma- und gummaähnlichen Bildungen, die durch das Eindringen der Bazillen in das Gewebe erklärt werden. Im Vergleich mit der menschlichen Tuberkulose verhält sich der Säugling ganz ähnlich wie das gesunde, für Tuberkulose hochempfindliche Meerschweinchen, das bei hämatogener Infektion an allgemeiner Sepsis zugrunde geht. Das für die Krankheit nicht so empfindliche Kaninchen, das nach subkutaner Vorinfektion und venöser lokaler Reinfektion Tuberkulide entwickelt, zeigt ein Verhalten wie der vorinfizierte erwachsene Mensch.

Dittrich, O.-Kiel: Über Hauttuberkulose (Frühstadien, Lymphdrüsen und Tuberkelbazillen). (Hautkl.) S. 623.

Trotz eingehender Feststellung der klinischen und histologischen Eigenschaften der frühen Hauttuberkulose sowie dieser Erkrankungsform an zahlreichen Fällen zeigt es sich, daß eine exakte Bestätigung einer wirklich nur exogen entstandenen Primärerscheinung nur sehr schwer zu erhalten ist. Das Bild, welches der Tuberkelbazillus hierbei in der Haut zustande bringt, ist so vielseitig, daß selbst eine bestimmte klinische Form neben typischen auch die mannigfachsten Veränderungen erkennen läßt, die anderen als selbständig bekannten Typen der Hauttuberkulose entsprechen. Die histologischen Erscheinungen der Hauttuberkulose sind vielmehr von den zufällig vorhandenen Gewebseigentümlichkeiten abhängig, welche ihren Ursprung in schon bestehender oder erworbener Disposition haben. Deshalb ist auch bei den frühen Hauttuberkulosen der Aufbau nicht einheitlich, so daß das morphologische Bild einer tuberkulösen Effloreszenz allein nicht genügt. Hierbei sind noch der Zustand der Umgebung sowie alle in Betracht kommenden Einflüsse zu berücksichtigen, um eine sichere Entscheidung zu treffen, ob exogene Primäraffektion vorliegt oder nicht. Als wesentlich ist eine Überempfindlichkeit des Gewebes anzunehmen, die auch zentral bedingt sein muß, so daß sich in ihr auch endogene Reinfektionen entwickeln können. Die Beteiligung der Lymphdrüsen, die bei der Hauttuberkulose lokal oder allgemein ist, führt zur Adenie oder zur bindegewebigen Verkapselung mit eventueller Verkalkung, die aber beide nur einen unvollkommenen Schutz des Körpers darstellen. Denn die infizierten Lymphdrüsen sind häufig der Ausgangspunkt beständiger Superinfektionen. Die Stückchenform des Tuberkelbazillus sowie die Granula werden nicht als Zerfallserscheinungen oder Degenerationsformen aufgefaßt, sondern bezüglich ihrer Virulenz dem entwickelten Stäbchen mehr oder weniger gleichgestellt. Die Lebensfähigkeit aller Formen ist aber von wechselnder Dauer. Ihre Existenz währt am kürzesten bei den flüchtigen hämatogenen Erscheinungsformen der Hauttuberkulose im Gegensatz

Digitized by Google

zum Lupus, bei dem sich der Kreislauf von Degeneration und Regeneration häufiger wiederholt und bei dem man auch häufiger ein positives Impfresultat erzielt.

Brack, W.-Basel: Über den Unterschied zwischen normalen und abnorm eingestellten autonomen Funktionen beim Menschen. (Hautkl.) S. 663.

Im ersten Teile der Arbeit: Normale Versuchspersonen erhalten spezifisch auf die autonomen Funktionen wirkende Mittel. Bei ihnen werden Blutdruck, Erythro- und Leukozytenzahl, Refraktometerwert, Senkung der roten Blutkörperchen, Magnesium- und Phosphor-, Kalium- und Kalziumgehalt bestimmt. In gleicher Weise vorbehandelte Normale zeigen nach dem Trinken einer Tasse Milch die gleichen Veränderungen von Kalium und Kalzium im Blute. Anders verhalten sich die übrigen Faktoren, da sie keine derartigen Gesetzmäßigkeiten aufweisen. Die geprüften Mittel, Ergotamintartrat, Pilokarpinhydrochlorid, Methyl- und Allylyohimbin, wirken unterschiedlich, z. B. das Methylyohimbin, das langsamer aufgenommen und ausgeschieden wird, weniger rasch, aber dafür ausdauernder als das Allylyohimbin. Weiter der Einfluß von Yohimbin, Ergotamin und Pilokarpin auf abnorm eingestellte Funktionen: Diese Mittel wirken auf sympathikotonische Reaktionen aufhebend und auf parasympathikotonische verstärkend ein, während bei normalen Funktionen die vorher gleichmäßige Steuerung einseitig eingestellt wird. Der bei normalen Funktionen durchaus verschiedene Einfluß des Methylyohimbin, Ergotamintartrat und Pilokarpin auf die Bewegungen des Kalium und Kalzium kann durch pathologische Funktionen zu völliger Übereinstimmung ausgeglichen werden. Während normale Funktionen auf gleiche Reize immer gleich reagieren und auf verschiedene Reize gewöhnlich auf verschiedene Weise, ist es bei pathologischen Funktionen anders. Je nach ihrer Einstellung können sie auf gleichartige Reize ganz verschieden reagieren und auf Reize verschiedener Art vollkommen gleich. Es zeigt sich, daß bei abnormen Funktionen Qualität und Intensität eines Reizes nicht mehr die gleiche Bedeutung für den Reizerfolg hat wie beim Normalen, vielmehr tritt jetzt die abnorme Reaktionsbereitschaft stark in den Vordergrund.

Ottenstein, B.-Freiburg i. B.: Blutzucker bei Hautkrankheiten. (Hautkl.) S. 691.

Die Kontrolle des Kohlehydratstoffwechsels mit Hilfe der intravenösen Traubenzuckerbelastungsprobe stellt ein wichtiges therapeutisches Hilfsmittel dar.

Lipschütz, B.-Wien: Untersuchungen über „Zentrodermatosen" (Entzündliche Dermatosen mit Erkrankung des Mikrozentrums). (Krankenh. Wiesbaden.) S. 699.

Zentrodermatosen sind Veränderungen, bei denen sich Einschluß-Zentrozyten nachweisen lassen. Sie sind Reizphänomene und Folge einer zweifellos endogenen Noxe, treten nach Ablauf einer gesetzmäßigen Inkubationszeit auf, bilden sich nur innerhalb gewisser zeitlicher Intervalle und entsprechen der Klinik und Pathologie der betreffenden Hautveränderung.

Neumann, H. E.-Jérémie (Haiti): Die Behandlung der Gonorrhöe mit Mercurochrom. S. 715.

Die Behandlung besteht in Auswaschen der Harnröhre und Blase mit Sol. Kal. permang., darauf gewöhnliche Harnröhreninjektion mit 0,5% Mercurochromlösung, 3 Minuten, schließlich mit gleicher Lösung Janetspülung der Blase, 10 Minuten lang.

Kogoj, Fr.-Zagreb: Über die Differenzen im Grade der Allergie bei experimentellen Dermatomykosen. (Hautkl.) S. 716.

Die Beobachtung, daß der Grad der zur Entwicklung gelangenden Allergie von der Ausdehnung der vorausgehenden Hautveränderung abhängt, hat insofern eine Einschränkung zu erfahren, als klinisch an der Haut sich nicht manifestierende Wechselbeziehungen zwischen Pilz und Haut bestehen müssen, die für die Entwicklung eines bestimmten Allergisierungsgrades eine erhebliche Rolle spielen.

Freudenthal, W., u. Z. Geserowa-Breslau: Harnsäurekristalle in Hidrozystomen. (Hautkl.) S. 724.

In hidrozystomartigen Erweiterungen von Schweißdrüsenausführungsgängen, die sich an der Stirn eines 22jähr. Mannes fanden und zunächst für Talgdrüsennaevus gehalten wurden, wurde Harnsäure in kristallinischer Form festgestellt. Es handelt sich um die Abscheidung von Harnsäure aus dem Sekret der Drüse, auf welche das Gewebe, chemisch oder mechanisch gereizt, proliferativ reagiert.

Samek, J., u. E. Fischer-Prag: Erythema nodosum als bakterielle Metastase eines Ulcus vulvae acutum. (Deutsche Hautkl.) S. 729.

Eine 19jähr. Pat. bekommt im Anschluß an ein Ulcus vulvae acutum ein Erythema nodosum, in dessen Effloreszenzen, und zwar in den tieferen Schichten

Digitized by Google

des Str. reticulare, die myzelartigen Scheinfäden des Bacillus crassus sich nachweisen lassen. Das Erythema nodosum unterschied sich weder klinisch noch histologisch von der idiopathischen Form.

Mayer, R. L.-Breslau: Asthma und Ekzem bei den Pelzarbeitern (Ursolasthma, Ursolekzem). (Hautkl.) S. 734.

Von 50 Ekzematikern der Pelzbranche reagierten 23 = 46% auf Ursol (Skarifikationsproben), von 43 Asthmatikern 13 = 30% und von 18 Ekzem-Asthmatikern 13 = 72%. Von 19 ursolpositiven reinen Ekzematikern reagierten auf Ekzemproben 15 = 79%, von 13 reinen Asthmatikern 10 = 77% und von 11 Ekzem-Asthmatikern 6 = 54%. Auf Ursolskarifikationsproben die 19 Ekzematiker zu 7 = 37%, die 13 Asthmatiker zu 8 = 62% und die 11 Kombinationsfälle zu 9 = 81%. Die Inkubationszeit aller Fälle lag unter einem halben Jahre. Bei den Ursol-Ekzem-Asthmatikern trat das Ekzem entweder gleichzeitig oder vor dem Asthma auf. Die stark positiven Ekzematiker erkrankten in 80% akut, die schwächer positiven in 19%. Die Form des Lichen vidal wiesen 8% der Ekzematiker und 33% der Ekzem-Asthmatiker auf.

Perutz, A., u. St. Guttmann-Wien: Das Verhalten von Psoriatikern gegenüber intrakutanen Einspritzungen kristalloider und kolloider Lösungen. (Hautabt. d. Kaiser-Franz-Josef-Amb. u. Jubiläumssp.) S. 756.

Intrakutan mit Kochsalzlösung gesetzte Quaddeln weisen eine wesentlich verkürzte Resorptionszeit auf, im Durchschnitt 15—30 Minuten gegenüber 60—80 Minuten beim Normalen. Intrakutan injiziertes Aolan und Caseosan wird auffallend langsam resorbiert, und zwar in einer Zeit bis über 2 Stunden. Hierbei zeigt die Injektionsquaddel eine wesentliche Vergrößerung. Diese Erscheinung wird bei hydrophober Silberlösung nicht beobachtet und die Resorption derselben dauert nur 35—40 Minuten. Aus diesem Verhalten gegenüber hydrophilen und hydrophoben Kolloiden ist bei der Psoriasis auf eine Störung im extrarenalen Wasserhaushalte zu schließen.

Graf, H.-Jena: Beitrag zur Frage des Säure-Basengleichgewichtes (Alkalireserve) im Blute bei Psoriasis, Ekzem und einigen anderen Dermatosen. (Hautkl.) S. 768.

Ekzematiker und Psoriatiker zeigen keine Verminderung der Alkalireserve des Blutes. Desgleichen eine große Reihe anderer Dermatosen. Eine Alkalitherapie hierbei also ungerechtfertigt. Nur in einem Falle von Lupus erythematodes acutus konnte eine Verminderung der Alkalireserve festgestellt werden.

Bremener, M. M.-Moskau: Über Luetinreaktionen bei Lupus erythematodes. (Hauttuberkuloseinst.) S. 775.

Unter 77 Fällen fanden sich 4 mit sicherer positiver Reaktion. Dieser geringe Prozentsatz (5) spricht gegen einen Zusammenhang zwischen Lues und Lupus erythematodes.

Leven-Elberfeld: Bemerkung zu der Arbeit von H. W. Siemens „Die Melanosis corii degenaerativa usw." in diesem Archiv, Bd. 157, S. 382. S. 778.

Die Zugehörigkeit des Falles Bardach zur Melanosis corii degenerativa wird bestritten. Der Fall wird vielmehr als Beweis für die Erblichkeit der Mäler weiterhin betrachtet.

Siemens-Leiden: Schlußwort. S. 778.

Widerlegung der gegen die Zugehörigkeit des Falles vorgebrachten Einwendungen. Betonung der Tatsache, daß, abgesehen von den Lentigines, die Erblichkeit der Naevi nicht erwiesen ist. Vörner-Leipzig.

Dermatologische Zeitschrift

1930, Bd. 57, H. 6

Kenner, L.-Innsbruck: Über Haut- und Mundschleimhauterscheinungen beim Ulcus vulvae acutum. (Univ.-Kl.) S. 401.

Bericht über 2 Beobachtungen. Der eine Fall betrifft eine 36jähr. Virgo, die außer einem typischen solitären Ulcus vulvae acutum mit positivem Bac.-crassus-Befund rezidivierende aphthenähnliche Ulzerationen der Mundschleimhaut aufwies. In dem anderen Falle stellte sich erst ein Exanthem an den Unterschenkeln ein. Einen Monat darauf traten typische Ulcera vulvae acuta mit reichlichem Bazillen-

Digitized by Google

befund auf, gleichzeitig aphthenähnliche Ulzerationen der Mundschleimhaut und ein erythema-nodosum-ähnliches Exanthem an den unteren Extremitäten mit negativem Bac.-crassus-Befund. Histologisch zeigten die Veränderungen der Hautknoten ganz ähnliche Erscheinungen wie die der Genitalulzera. In der Literatur sind außer den beiden hier genannten 5 Fälle beschrieben worden. Der Nachweis des Bac. crassus in der Mundschleimhaut ist bisher noch nie gelungen. Dagegen konnte von Samek aus einer erythema-nodosum-ähnlichen Efflureszenz der Bazillus gezüchtet und auch im Schnittpräparat nachgewiesen werden. Verf. hält einen Zusammenhang zwischen Genitalulkus und der Aphthosis für durchaus möglich. Auch die erythema-multiforme- und -nodosumähnlichen Hauterscheinungen werden wahrscheinlich durch den Bac. crassus hervorgerufen.

Kadisch, E.-Charlottenburg: Die Hitzeresistenz der Dermatophyten. (Derm. Abt. des Charlottenb. Krkhs.) S. 412.

Eine völlige Abtötung sämtlicher geprüften Hautpilze in NaCl-Suspension wurde erst durch 40—60 Minuten lange Einwirkung von 56° erreicht. Bei Erhitzung auf 60° genügen etwa 10 Minuten zur Vernichtung der Keime. Somit kann die übliche Dampfsterilisation als zur Desinfektion ausreichend angesehen werden, nicht dagegen die sogenannte schonende Wäsche mit Persil, Lux usw., wie sie für Wolle, Seide und Waschleder allgemein angewandt wird.

Parl, H.-Göttingen: Das Guttadiaphot in der Dermatologie. (Derm. Univ.-Kl.) S. 419.

Das Guttadiaphot ist kein für die Klinik und Praxis der Dermatologie geeignetes diagnostisches Hilfsmittel. Es ist auch hinsichtlich Stärke und Ausdehnung der einzelnen Krankheiten nicht maßgebend. Das Verfahren selbst ist unsicher, da es nicht oder nur mit großen Schwierigkeiten zu regulierenden Fehlerquellen unterliegt. Die Methode ermöglicht ferner keine Unterscheidung zwischen Gesunden, Leicht- und Schwerkranken. Für die Diagnose der Syphilis ist weder der positive noch der negative Ausfall des Guttadiaphot verwertbar. Auch bei der Blennorrhoe verhält sich das Guttadiaphot völlig uncharakteristisch.

Winter, H.-Marburg: Blutgruppen in der Dermatologie: Blutgruppenverteilung in Oberhessen. (Univ.-Hautkl.) S. 432.

Von 1500 untersuchten Personen aus Oberhessen gehörten 38,8% der Gruppe O, 45,2% der Gruppe A, 10,7% der Gruppe B und 5,3% der Gruppe AB an. Der Index $\frac{A+AB}{B+AB}$ beträgt 3,16. Der Versuch, einen Zusammenhang zwischen Blutgruppenzugehörigkeit und Neigung zu bestimmten Krankheiten aufzuzeigen, führte zu keinem Ergebnis.

F. Harry-Wiesbaden.

Mitteilungen aus der Literatur

Allgemeine Pathologie und Diagnostik

Sonnenfeld, A., u. A. Leffkowitz-Neukölln-Berlin: Zellzusammensetzung des Hautblaseninhalts und Blutbild. (II. inn. Abt. d. Städt. Krankenhauses.) Klin. Wschr., 1930, Nr. 12, S. 548.

Es besteht keine Übereinstimmung der Zellformel des Inhalts künstlich gesetzter Hautblasen mit dem qualitativen weißen Blutbild, auch nicht bei Erkrankungen des myeloischen Systems.

Frei-Berlin.

Siebner, M.-Stuttgart: Über Fremdkörpergranulome. (Chir. Abt. d. Marienhospitals.) Zbl. Chir., 1930, Nr. 3, S. 144.

Verf. berichtet über 3 Fälle von Fremdkörpergranulomen, die erst durch die Operation als solche erkannt worden sind. Bei 2 von ihnen, die sich in der Umgebung des Anus befanden, kamen mit Wahrscheinlichkeit als Ursache eingewanderte Wollfäden der Menstruationsbinden in Betracht. Die in einem Falle bestehende Fistel legte den Verdacht einer Tuberkulose nahe. Der Nachweis von Fremdkörperriesenzellen bzw. Wollfäden im Granulationsgewebe sicherte in allen Fällen die Diagnose. Die Behandlung bestand in der Exstirpation des erkrankten Gebietes.

B. Peiser-Berlin.

Digitized by Google

Pharmakologie und allgemeine Therapie der Hautkrankheiten

Deutscheff, L.: Über den Jodgehalt innerer Organe nach peroraler Zufuhr verschiedenartig gebundenen Jodes. Diss., München 1929.

Die in der pädiatrischen Poliklinik München (Prof. Seitz) ausgeführten Untersuchungen auf Grund der von Fellenbergschen Analysenmethode haben ergeben, daß der Jodgehalt am jodkalibehandelten Tiere stets erhöht ist. Eine erhebliche Steigerung macht sich in der Haut und Niere geltend. Ob die wesentlich höheren Werte der Schilddrüse tatsächlich auf die Zufuhr von Jod als Jodkali zu beziehen sind, ist angesichts der großen Schwankungen im physiologischen Jodgehalt dieses Organes nicht mit Sicherheit zu sagen. Beim Vergleiche der Jodzahlen in den Organen nach Eingabe von Jodkali und Jodtropon fällt vor allem auf, daß die starke Speicherung von Jod in der Haut bei Jodkalitieren und bei Tropontieren nicht in gleichem Maße zu beobachten ist. Dagegen erscheinen die Werte in den inneren Organen (Milz, Herz, Leber) bei den Tropontieren nicht unerheblich erhöht, was beides vielleicht darauf hinweist, daß die Speicherung von Jodtropon eine günstigere ist als diejenige von Jodkali.

M. Kazarowa-T. Pasardschik.

Ritter, H., u. C. L. Karrenberg-Hamburg: Über Ichtoxyl. (Dermatol. Klin. d. Allgem. Krankenhauses St. Georg.) Münch. med. Wschr., 1930, Nr. 6, S. 221.

Verff. haben seit einem Jahre das Ichtoxyl, eine Kombination von Ichthyol mit Sauerstoff, verwandt; im Gegensatz zu Samberger schränken sie den Indikationsbereich bedeutend ein. Während Samberger das Mittel für torpide Geschwüre, beginnende Furunkel, artifizielle Entzündungen der Haut, Morbus Raynaud usw. empfiehlt, wollen Verff. es für vorwiegend intertriginös gelegene chronische Ekzeme angewandt wissen. Akut entzündliche Erscheinungen (Nässen) dürfen nicht mehr vorhanden sein. Bei den so ausgewählten Fällen ist mit dem Ichtoxyl ein guter Erfolg zu erzielen; seine Anwendung ist auch bei Eczema marginatum und Eczema seborrhoicum zu empfehlen. Die gute Heilwirkung beim Eczema marginatum scheint auf seiner parasitiziden Fähigkeit zu beruhen; diese Eigenschaft macht es auch für die oberflächlichen Blastomykosen geeignet. Bei der Erysipelbehandlung hat das Ichtoxyl keine Vorzüge gegenüber dem gewöhnlichen Ichthyol erkennen lassen.

Sprafke-Chemnitz.

Arznei- und gewerbliche Schädigungen. Dermatitis artificialis

Steiner-Wourlisch, A.-Zürich: Über einige ungewöhnliche Fälle von Idiosynkrasien. (Dermatol. Univ.-Klin.) Klin. Wschr., 1930, Nr. 5, S. 205.

St.-W. demonstriert an einigen Fällen den Wert der Jadassohnschen Methode der funktionellen Hautprüfung: 1. Fall von Ekzem, der mit Hilfe dieser Methode auf eine Überempfindlichkeit gegen „Mottenkönig", einer angeblich gegen Motten schützenden Zimmerpflanze, zurückgeführt werden konnte. 2. Primelekzem bei einer Pat., die 2½ Jahre zuvor künstlich gegen Primel sensibilisiert worden war. 3. Identifizierung von 2 Fällen von Chininexanthemen, von denen das eine auf inneren Gebrauch von Togaltabletten, das andere auf den Gebrauch von Vaginalsuppositorien bezogen werden konnte. 4. Fall von abgelaufenem Salvarsanexanthem, bei dem eine polyvalente Überempfindlichkeit gegen Salvarsan, Kodeïn, Opium u. a. festgestellt wurde.

Frei-Berlin.

Sulzberger, M. B., u. F. Wise-New York: Ragweed Dermatitis: With Sensitization and Desensitization Phenomena (Ragweed-Dermatitis; Sensibilisierungs- und Desensibilisierungserscheinungen). J. amer. med. Assoc., Bd. 94, Nr. 2, S. 93.

Unter „ragweed" versteht man nach Touton eine Anzahl Kompositen, die verschiedenen Arten angehören, aber alle der Artemisia (Beifuß) nahe stehen. Sutton machte zuerst auf die Überempfindlichkeit gegen den Pollen der verschiedenen, unter dem Namen „ragweed" zusammengefaßten Pflanzen aufmerksam. Sulzberger und Wise berichten über einen Fall von Ragweed-Dermatitis, der bei einem 40jähr. Manne regelmäßig Ende August begann, um bis in den September sich hinzuziehen. Die stark juckenden Hauterscheinungen bestanden in umschriebenen geröteten Herden mit Bläschen- und Papelbildung von 18—38 mm Größe. Hautprüfungen mittels der Skarifikationsmethode mit einer großen Zahl von Pflanzen aus der Umgebung des Pat., darunter Ambrosia trifida, A. elatior, Phleum

Digitized by Google

pratense, gaben ein absolut negatives Ergebnis, während die Funktionsprüfung nach Jadassohn und Bloch (24stündiger Kontakt der eventuell schädigenden Substanzen mit der Haut) mit Ambrosia deutlich positiv ausfiel. Lokale Behandlung mit Röntgenstrahlen und milden Salben war wirkungslos. Es wurde eine lokale Desensibilisierung mit Ragweed-Allergen (Lederle's „Ragweed-Pollen-Allergen") versucht, und zwar mittels intradermalen Injektionen in steigenden Dosen. Diese Methode führte zu einem Erfolg. Auf Grund ihrer Beobachtung weisen die Verff. auf die Notwendigkeit der Funktionsprüfung bei derartigen Fällen hin; bei Fällen von Urtikaria soll das Allergen durch die Haut eingeführt werden, bei ekzematöser Dermatitis ist es in längeren Kontakt mit der Hautoberfläche zu bringen. Bei der Anwendung der Injektionen von Allergen bei überempfindlichen Individuen ist besondere Vorsicht am Platze; um Unfälle zu vermeiden, ist Prüfung mittels der Pirquetmethode erforderlich; die Injektionen sind nur von erfahrener Seite vorzunehmen; alle Mittel, um unerwartete Erscheinungen zu bekämpfen, sind in Bereitschaft zu halten. F. Juliusberg-Braunschweig.

Henkel, P.: Therapie bei Insektenstichen. Diss., Würzburg 1929.

Als vorbeugende, insektenvertreibende Mittel werden genannt: a) stark oder unangenehm riechende Stoffe, z. B. ätherische Öle (Lorbeer, Nelken, Zitronen, Anis, Sassafras, Eukalyptus und Terpentinöl), Petroleumdestillate und Kohlenwasserstoffe (Teerpräparate, Naphthalin, Phenole, Kresole, gechlorte Benzole (Globol, Ichthyol, Teeröl u. dgl.); b) bitter schmeckende Stoffe, wie Chinin, Quassia und Koloquinten; c) spezifische Giftstoffe, wie Quecksilberpräparate, Auszüge aus Chrysanthemum und Pyrethrumarten (Insektenpulvertinkturen), Nitrobenzole, Tabakabkochungen u. dgl. Ihre Anwendung ist zum Teil sehr bedenklich; d) indifferente schützende Überzüge aus Ölen und Fetten. M. Kazarowa-T. Pasardschik.

Strahlentherapie und Strahlenschädigung

Hammer, F.-Stuttgart: Die Entwicklung der Lehre vom Einfluß des Lichtes auf die Haut. Strahlenther., Bd. 35, H. 2, S. 299.

Verf. verwendet seit Jahren zur Zerstörung kleiner Hautwucherungen, wie flache Naevi pigmentosi, Warzen, Mollusca contagiosa, Lidxanthome u. a., das mittels einer Glaslinse konzentrierte Sonnenlicht. Beim Lupus empfiehlt sich diese Methode nicht, da man zur Vernichtung aller Herde zu ausgiebig vorgehen muß und leicht keloide Narbenbildung resultiert. W. Curth-Berlin.

Keller, Ph.-Freiburg i. Br.: Die Strahlen-Wärmereaktion der Haut. III. Mitteilung: Pigment- und Wärmestrahlenschutz. (Univ.-Hautkl.) Strahlenther., Bd. 35, H. 2, S. 353.

Pigmentflecke bewirken bei Wärmestrahlenzufuhr keine Verminderung der Oberflächentemperatur gegenüber normaler Haut. Selbst maximale Schwärzung der Oberhaut durch Tusche vermag die Temperatur nicht herabzusetzen. Langwelliges ultrarotes Licht wird durch Pigment in seiner Wirkung nicht verändert, während bei kurzwellig ultraroten und sichtbaren Strahlen die Oberflächentemperatur der Haut entsprechend der erhöhten Absorption gesteigert wird. W. Curth-Berlin.

Schultze, W., u. A. Menz-Gießen: Unsere Strahlenbehandlung der Dermatosen. (Univ.-Hautkl.) Strahlenther., Bd. 35, H. 2, S. 220.

Unter Strahlenbehandlung wird hier die Behandlung mit der Sonnen- und Himmelsstrahlung, den Quecksilberquarzdampflampen nach Jesionek und Bach, der Osramvitaluxlampe und der Solluxlampe verstanden. Das akute Ekzem ist von jeder Strahlenbehandlung auszuschließen. Am besten eignet sich das seborrhoische Ekzem für die Lichttherapie, Beginn mit Sonnenbädern bis zur Erzielung eines ganz leichten Erythems, dabei Bäderbehandlung. Gewerbeekzeme sind wenig geeignet. Guter Erfolg bei Analekzemen; Pityriasis rosea und versicolor sowie Lichen chronicus simpl. verlangen stärkeres Erythem mit Hg-Quarzlampe. Bei Psoriasis und Eczema psoriasiforme erst Schuppenbeseitigung, dann Belichtung bis zu ganz schwacher Hautrötung des ganzen Körpers, hinterher weiße Präzipitatsalbe. Bei Lichen ruber gleich kräftige Dermatitis nach 1. Bestrahlung, dieser Reizzustand wird bei innerlicher Arsendarreichung durch tägliche Lichtbäder erhalten. Gute Erfolge bei Akne und Rosazea sowie Alopecia areata. Bei Trichophytien sowie Staphylokokkenerkrankungen empfehlen sich langdauernde Bestrahlungen mit der Sollux- oder Osramvitaluxlampe. W. Curth-Berlin.

Digitized by Google

Harthausen, H.-Kopenhagen: Behandlung verschiedener Hautkrankheiten mit Lichtbädern in schwachen, langsam steigenden Dosen. (Finsens Med. Lichtinst. Klin. f. Hautkrankh.) Strahlenther., Bd. 34, H. 1, S. 40.

Verf. steht der allgemeinen Anpreisung der Lichttherapie bei den verschiedensten Hautkrankheiten skeptisch gegenüber. Während z. B. die meisten Fälle von Acne vulgaris vom Ultravioletlicht günstig beeinflußt werden und eine direkt schädliche Wirkung des Lichtes selten ist, liegen die Verhältnisse bei der Psoriasis ungünstiger, und bei den meisten Ekzemen ist die schädliche Wirkung augenfällig. Das Licht scheint weniger eine direkt lokale Heilwirkung auszuüben, als eine Änderung der Hautfunktion zu bewirken, die entweder auf der Pigmentierung oder auf anderen lichtbewirkten Veränderungen beruht, die mit dieser parallel gehen. Blonde, schlecht pigmentierende Hautkranke werden nicht selten durch Lichtbäder geschädigt, vielleicht weil sich die unsichtbaren immunisatorischen Veränderungen bei ihnen mangelhaft entwickeln. Durch wiederholte Bestrahlung bei ausbleibendem genügendem Schutz gegen das Licht mag es zu chronischen Lichtveränderungen der Gefäße teils irreversibler Art kommen, welche bei vielen Hautkrankheiten eine verschlimmernde oder provozierende Wirkung auslösen. Das Ziel muß also sein: stärkste Entwicklung der Pigmentierung und der „Immunität" ohne nennenswerte Beeinflussung der Hautgefäße. Besonders bei Blonden wird man deshalb das Lichterythem möglichst vermeiden, indem man ganz langsam mit der Belichtungszeit steigt. Am auffälligsten wird die so erreichbare Besserung der Resultate bei ausgedehnter Psoriasis selbst bei Blonden, auch bei Lichen ruber, Akne und anderen Erkrankungen. Selbst bei ekzematisierender Pityriasis simplex, welche durch Lichtbehandlung allgemein verschlimmert wird, ließ vorsichtige Dosierung einzelne günstige Resultate erringen. Will man die Gefäßwirkung auf ein Minimum einschränken, so ist das an Wärmestrahlen ärmere Quecksilberlicht dem Kohlenbogenlicht vorzuziehen. E. Kottmaier-Mainz.

Wessely, E.-Wien: Behandlung der Schleimhauttuberkulose mit künstlichem Sonnenlicht. (Univ.-Klin. f. Hals-, Nase- u. Ohrenkrankh.) Strahlenther., B. 34, H. 4, S. 798.

W. hat eine Lichtmaschine konstruiert, deren Bogenlicht unter Zusatz verschiedener Salze zur Elektrodenkohle eine spektrale Imitation des Sonnenlichts bis 290 μμ zeigt und auch die Flächenwelligkeit der Hochgebirgssonne in einer Höhe von etwa 2000 m, bei senkrechtem Einfall mit 120000 HK per Quadratzentimeter nachahmt. Durch Absorption der ultraroten Strahlen vermittels Wasserfilters wird das Licht nur als warm empfunden; der physiologische Effekt ist der gleiche wie der des Sonnenlichts. Während Lippen, Wangen, Zunge und weicher Gaumen direkt bestrahlt werden, erfolgt die Lichtapplikation beim Kehlkopf unter Anwendung der Seiffertschen Schwebe nur bei günstigen anatomischen und allgemeinen Verhältnissen. In der Regel wird indirekt mit Hilfe eines Kehlkopfspiegels aus nichtrostendem Stahl während 7—15 Minuten bestrahlt. Der Pat. kann den Kehlkopfspiegel selbst mit der Hand halten, was freilich ermüdend ist; in einem Vergrößerungsspiegel beobachtet er das eingestellte Bild und damit die Bestrahlung. In etwa 30% von etwa 430 Pat. mit verschiedenen Manifestationen der Tuberkulose des Mundes, Rachens und Kehlkopfes schwanden die Infiltrate und kam es zu Vernarbung, welche man nach mehrwöchiger Beobachtung als lokale Heilung ansprechen darf. Die Behandlung mit künstlichem Sonnenlicht ist besonders für ulceröse Prozesse geeignet. Der heilende Effekt ist rein lokal, wobei ulceröse Prozesse der Lippen, Wangen, Zunge weit schneller heilen als tuberkulöse Geschwüre am harten Gaumen oder im Larynx. Am schlechtesten heilen Ulzerationen der Gingiva, wie überhaupt jene Geschwüre, deren Vernarbung nur vom Rande her möglich ist, da der Geschwürsgrund anämisches Gewebe, Perichondrium, Periost oder Knorpel bzw. Knochen selbst darstellt. Bei sehr gutem allgemeinem Zustand wurde vermittels intravenöser Injektion von 2—3 ccm Trypaflavin unmittelbar vor der Bestrahlung nachweisbar eine Sensibilisierung des Schleimhautlupus erreicht. E. Kottmaier-Mainz.

Freund, F.-Wien: Über die Herkunft der Entzündungszellen und ihre Bedeutung in der Röntgentherapie. Klin. Wschr., 1930, Nr. 12, S. 539.

Durch Beobachtung am Cohnheimschen Froschzungenpräparat gelingt es unter Beschleunigung der Versuchsvorbereitungen nachzuweisen, daß bei der Entzündung auch die segmentkernigen Leukozyten lokal im Gewebe entstehen und nicht

Digitized by Google

aus den Gefäßen einwandern. Die Gefäße sind insofern beteiligt, als sie durch Hyperämie und Ödematisierung des Gewebes den Anstoß zu der Umbildung geben. Die entzündungswidrige Wirkung der Röntgentherapie beruht auf einer Hemmung dieser Umbildung. Frei-Berlin.

Bering, Fr.-Essen: Über Röntgenoberflächentherapie. (Hautklin. d. Städt. Krankenanstalten.) Strahlenther., Bd. 35, H. 2, S. 250.

Bei jedem Ekzem ist, ehe Röntgenoberflächentherapie angewandt wird, durch Funktionsproben die Ursache zu klären. Verf. sah Fälle von Neurodermitis, die nach nur zweimaliger Erythemdosis innerhalb einer langen Spanne von Monaten eine starke Pigmentierung mit Teleangiektasien zurückbehielten. Bei Kinderekzemen ist vor Röntgenbestrahlung zu warnen wegen der möglichen Wachstumsstörungen und Spätschädigungen. Jede Craurosis vulvae sollte operativ angegriffen werden, in 2 Fällen sah Verf. dabei in unverhältnismäßig kurzer Zeit nach Röntgenbestrahlung ein Karzinom sich entwickeln. W. Curth-Berlin.

Fuhs, H.-Wien: Zur Röntgenallgemeinbestrahlung mit kleinsten Strahlendosen bei Hautkrankheiten. (Univ.-Klin. f. Dermatol. u. Syphilid.) Strahlenther., Bd. 34, H. 4, S. 862.

Bei 44 Fällen mit 10 verschiedenen Hautaffektionen wurden in etwa 70% mit Röntgenallgemeinbestrahlung Besserungen ohne schädliche Nebenwirkungen erzielt. Die durchschnittliche Fokus-Hautdistanz war 130 cm, der Zentralstrahl auf den Mittelpunkt des sagittalen Körperdurchmessers gerichtet. Bestrahlt wurde jeden zweiten Tag die Vorder- bzw. Rückseite je 4mal. Nach einer Woche Pause wurde, wenn nötig, wie oben noch je zweimal Vorder- und Rückseite bestrahlt. Gegeben wurde $^1/_3$ H, entsprechend etwa 15 R einer mäßig harten Strahlung von 130 KV max., gefiltert durch 4 mm Al (etwa 0,22 mm Cu HWS). E. Kottmaier-Mainz.

Fuhs, H., u. J. Konrad-Wien: Über Erfahrungen mit der indirekten Röntgenbestrahlung von Hautkrankheiten. (Univ.-Klin. f. Dermatol. u. Syphilid.) Strahlenther., Bd. 35, H. 2, S. 239.

157 Fälle mit verschiedensten Dermatosen wurden mit indirekter Röntgenbestrahlung behandelt, in den allermeisten Fällen aber völlig vergeblich. Einige wenige Erfolge wurden bei 3 unter 20 Fällen von Psoriasis mit Thymusbestrahlung erzielt, ferner bei 3 unter 22 Fällen von Lichen ruber planus durch Wirbelsäulen- bzw. Sympathikusbestrahlung. Lichen ruber verrucosus verhielt sich absolut refraktär. Ebensowenig wurde etwas erreicht durch Milzbestrahlung bei Akne, Furunkulose, Lupus vulgaris. 3 Fälle von Lupus erythematosus wurden durch Bestrahlung regionärer vergrößerter Lymphdrüsen nicht beeinflußt. Ein günstiges Resultat betraf eine 19jähr. Pat. mit Diabetes insipidus und diffuser Alopezie: Substitutionstherapie mit Prähormon war absolut erfolglos, während nach Röntgenbestrahlung der Hypophyse schon nach 4 Wochen eine deutliche Regeneration des Haarkleides eintrat. W. Curth-Berlin.

Freund, L.-Wien: Die therapeutische Röntgenbestrahlung von frischen Wunden. Dtsch. Z. Chir., Bd. 222, H. 6, S. 416.

Verf. empfiehlt zirkumskripte Herde von Lupus vulgaris, Epitheliome, Ulcus rodens, Keloide und Naevi pigmentosi zu exzidieren und dann in 2—3tägigen Zwischenräumen mit je 1 H, insgesamt 6—7 H, unter Verwendung ungefilterter Strahlen von 6—7 W Härte mit Röntgenbestrahlung nachzubehandeln. Die frische unvernähte Wunde bildet dann kosmetisch günstige, flache, glatte und weiche Narben. W. Curth-Berlin.

Luzsa, A.-Budapest: Die Röntgentherapie der Blepharitiden. (Augenklin. d. Klg. ung. Peter Pazmany-Univ.) Klin. Mbl. Augenheilk., Bd. 84, Januarheft, S. 76.

Bei Ekzemen der Lider und Blepharitiden haben sich kleine Röntgendosen bestens bewährt. Bei Lymphophilen (Unna) genügten 20% der HED., während bei Akanthophilen und Keratophilen bis zu 30% gegeben werden mußten. Am günstigsten reagierten die Kranken, die 2 Tage nach der Bestrahlung ein Früherythem bekamen; bei fehlender Reaktion dieselbe Dosis in 8 Tagen. Verwendet wurde ein Peo-Apparat, Müller-Metalux-Röhre, 109 KV, 4 mA, 23 cm Fokushautdistanz, 2—3 mm Al-Filter. Der Bulbus wurde nach Kokainisierung durch eine 2 mm dicke Glasmuschel mit 50% Bleigehalt geschützt. Von 31 Fällen genasen 14 vollkommen, während 9 auffallend gebessert wurden. W. Curth-Berlin.

Digitized by Google

Weichsel, M.: Über die Ultraviolettempfindlichkeit der Vagina. Diss., Frankfurt a. M. 1929.

Es konnte gezeigt werden, daß die Vaginalschleimhaut relativ ultraviolett unempfindlich ist; die Verhältniszahlen zur äußeren Haut werden angegeben. Bei genügender Belichtung entsteht ganz wie an der Haut ein Erythem, bei stärkerer Einwirkung eine Verbrennung zweiten Grades. Die Latenz der Wirkung ist größer.

M. Kazarowa-T. Pasardschik.

Brauer, A.-Danzig: Über Rationalisierung im Röntgenbetrieb des Dermatologen. Strahlenther., Bd. 35, H. 2, S. 259.

Verf. hat ein altes Instrumentarium mit Induktor und Gasunterbrecher durch einen Heißtransformator für die Glühkathode der Coolidgeröhre auf Elektronenröhrenbetrieb umgestellt. Durch die Umstellung war die Apparatur derart leistungsfähig geworden, daß er die in der Dermatologie meist erforderliche Dosis von 30% Sabouranddosis bei $2\frac{1}{2}$ mA Belastung in 2 Min. erreichte bei einem Fokushautabstand von 44 cm. Dem großen Abstand entsprechend konnten große Hautfelder auf einmal bestrahlt werden, was die Zahl der notwendigen Einstellungen besonders bei ausgedehntem Ekzem und Neurodermitis herabzusetzen gestattete. Die massenhaft in den letzten Jahren auf den Markt gebrachten kleinen Diagnostikapparate mit Oberflächentherapie erzeugen nur ein relativ weiches Strahlengemisch, das wohl für Ekzem und Psoriasis ausreicht, aber eine derart geringe Strahlenausbeute liefert, daß zur Vermeidung zu großer Bestrahlungszeiten der Fokushautabstand sehr klein gewählt werden muß. Es empfiehlt sich also eher alte Induktorapparate umzustellen.

W. Curth-Berlin.

Bode, H. G., u. E. Riecke-Göttingen: Zur Histologie sensibilisierter röntgenbestrahlter Haut. (Dermatol. Univ.-Klin.) Strahlenther., Bd. 35, H. 2, S. 264.

Im Anschluß an Versuche von Halberstaedter und Simons über die Einwirkung von Röntgenstrahlen auf durch Jodtinktur, Wärme, ultraviolettes Licht und Ammoniak gereizte Haut haben Verff. die von H. und S. gefundenen Reaktionssteigerungen histologisch an weißen Meerschweinchen und Kaninchen nachgeprüft. Sie verwandten Chrysarobin, Jod und Krotonöl, die allein für sich das histologische Bild einer akuten Dermatitis hervorriefen, während nach Röntgenbestrahlung durch solche Mittel gereizter Haut hochgradig degenerative Veränderungen mit gesteigerten entzündlichen Erscheinungen sich fanden. In der Epidermis fand sich Kolliquationsnekrose, trübe Schwellung, Ödem, hyaline Entartung, Pyknose; ebenfalls zeigte das subepitheliale Bindegewebe Zerfallserscheinungen mäßigen Grades. Beim Kaninchen erfuhr salvarsansensibilisierte Haut durch Röntgen überaus starke reaktive Beeinflussung, die sich in hochgradiger Kern- und Zellanomalie der Epidermis und in Zerfallserscheinungen der oberen Kutislagen bemerkbar machte.

W. Curth-Berlin.

Paukow, O.-Freiburg i. Br.: Keimschädigungen durch Röntgenstrahlen. (Univ.-Frauenkl.) Münch. med. Wschr., 1930, Nr. 8, S. 303.

Verf. wendet sich gegen die vielfach geübte temporäre Kastration, da nach bisherigen Erfahrungen eine genotypische Schädigung der Nachkommenschaft nicht mit Sicherheit ausgeschlossen werden kann. In der Literatur sind eine ganze Reihe von Beobachtungen niedergelegt, bei denen es durch Röntgenbestrahlungen zu einer Schädigung der Nachkommen gekommen ist. Auch P. verfügt über einige derartige Beobachtungen. Ob man diese Schädigungen allein den Röntgenstrahlen zur Last legen kann, ist bisher nicht sicher zu entscheiden. Doch darf man aus der Tatsache, daß zahlreiche Kinder von röntgenbestrahlten Eltern phänotypisch gesund erscheinen, nicht den Schluß ziehen, daß diese auch genotypisch gesund sind. Im Tierexperiment hat sich ergeben, daß in der weiteren Deszendenz röntgenbestrahlter Tiere häufiger Mißbildungen zu beobachten sind als bei der Deszendenz nicht vorbehandelter Tiere. In beiden Fällen erscheinen die ersten Nachkommen phänotypisch vollkommen gesund. Ein weiteres Beispiel für die genotypische Schädigung der Röntgenstrahlen bieten die Experimente amerikanischer Autoren an der Obstfliege Drosophila. Das Männchen dieser Fliege ist weißäugig, das Weibchen hat rote Augen. Nach voraufgegangener Bestrahlung gehen aus der Paarung rotäugige Männchen hervor. Außerdem gelingt es durch Bestrahlungen, bei der Nachkommenschaft Mißbildungen hervorzurufen, deren Erblichkeit bis zur sechsten Generation verfolgt werden konnte. Eigene Untersuchungen des Verf. an Kaninchen

Digitized by Google

haben ebenfalls genotypische Spätschädigungen ergeben. Es hat sich gezeigt, daß die Zahl der Jungen, die aus einem bestrahlten Ovarium stammen, bedeutend geringer ist, als der Norm entspricht. Sprafke-Chemnitz.

Loeffler, L.-Kiel: Röntgenschädigungen der männlichen Keimzelle und Nachkommenschaft. Ergebnisse einer Umfrage bei Röntgenärzten und -technikern. (Kaiser-Wilhelm-Inst. f. Anthropologie, menschliche Erblehre und Eugenik.) Strahlenther., Bd. 34, H. 4, S. 735.

Bei Menschen konnte der Nachweis von Röntgenschädigungen der Nachkommenschaft, welche experimentell an Pflanzen und Tieren einwandfrei erwiesen ist, noch nicht erbracht werden. An den Kindern röntgenologisch tätiger Männer waren keine phänotypischen Schädigungen nachzuweisen, welche wir entsprechend vererbungswissenschaftlichen Tatsachen auch erst in späteren Generationen zu erwarten haben. Die Zahl der Fehlgeburten bei Frauen röntgenologisch tätiger Männer ist relativ gering. Die Kinderzahl in den vollendeten Ehen röntgenologisch intensiv tätiger Männer, die nach Beginn der Röntgentätigkeit geheiratet haben, beträgt 1,5 pro Ehe; berechnet auf die fruchtbaren Ehen beträgt sie 2,1 Kinder pro Ehe. 31% der obenbezeichneten Ehen (17 von 55) sind unfruchtbar, in 10 dieser unfruchtbaren Ehen konnte eine Samenschädigung des Mannes nachgewiesen werden: 18% der bezeichneten 55 Ehen. Im Gesamtmaterial von 110 röntgenologisch tätigen Männern, ohne Rücksicht auf Alter, Dauer der Tätigkeit und Zeitpunkt der Eheschließung, fanden sich in 20 Fällen mikroskopisch Samenschädigungen, gleich 18% der Beobachtungen. In 7 Fällen konnten nach Rückgang der Samenschädigung noch Kinder gezeugt werden. Mit Rücksicht auf die Möglichkeit von Mutationen im Geschlechtschromosom sind Beobachtungen an Söhnen bestrahlter Frauen und an den Söhnen von Töchtern bestrahlter Männer besonders wichtig.

E. Kottmaier-Mainz.

Gerts, W.-Recklinghausen: Erfahrungen mit Grenzstrahlen bei Hautleiden. (Röntgenabt. d. Knappschaftskrankenhauses.) Strahlenther., Bd. 34, H. 2, S. 406.

Die Grenzstrahlen sind bis zu 10 KV ungefährlich. Wegen der starken Pigmentation ist Vorsicht bei Anwendung im Gesicht geboten. Die Behandlung ausgedehnter Hautpartien ist wegen der geringen Feldgröße langwierig. Die Resultate bei Ekzem, Lupus und Psoriasis sind die der Oberflächentherapie; sie stehen unter ihr bei Acne rosacea und Acne vulgaris. Die überweichen Röntgenstrahlen können in den Fällen noch angewendet werden, bei denen sich härtere Strahlung verbietet. E. Kottmaier-Mainz.

Tagesgeschichtliche Nachrichten

Der V. internationale Urologen-Kongreß wird 1933 in London unter dem Vorsitz von Sir Thompson Walkes stattfinden, Themen: 1. Krankheiten des Blasenhalses, 2. Tumoren des Nierenbeckens und der Ureteren, 3. Pyelographie auf absteigendem Wege.

Geh.-Rat Prof. J. Jadassohn-Breslau wurde von der Regierung in Uruguay aufgefordert der im September in Montevideo stattfindenden südamerikanischen Syphiliskonferenz zu präsidieren.

Gestorben: Prof. Kenkichi Asahi, Direktor der Dermatologischen Klinik in Fukuoka (Japan). R.

Nachdruck (auch des Abschnittes „Tagesg. Nachr.") ist ohne Genehmigung des Verlegers nicht erlaubt

Verantwortlich für die Redaktion: für Originalabhandlungen und T. N.: Prof. Dr. J. H. Rille, Leipzig. Für Referatenteil und therapeutische Umfrage: Dr. Fritz Callomon, Dessau

Digitized by Google

Dermatologische Wochenschrift

Nr. 31 (Bd. 91) 2. August 1930

Aus der Universitätshautklinik Breslau (Direktor: Geh.-Rat Prof. Dr. JADASSOHN)

Konzentrationstabellen für Ekzemproben

Ein Beitrag zur Praxis der „funktionellen Hautprüfung"

Von

Prof. Dr. W. FREI (Berlin-Spandau), Dr. R. L. MAYER und Dr. H. HALLE

Wir wissen heute, daß äußere Einwirkungen, seien es chemisch mehr oder weniger gut charakterisierte Substanzen, seien es physikalische Energien, eine überragende Rolle bei der Entstehung von Ekzemen spielen. Da nun die Zahl der als Ekzemauslöser überhaupt in Betracht kommenden Substanzen vielleicht so groß ist, wie die Zahl der Stoffe auf der Erde (wobei die einen häufiger, andere nur seltener oder sehr selten ekzematogen wirken), ist es nicht verwunderlich, daß trotz eifrigsten Suchens nicht in allen Fällen exogen bedingter Ekzeme die Ursache herausgefunden werden kann. Ohne Zweifel wird aber die Anzahl aufklärbarer Ekzeme um so größer, je genauer man untersucht, d. h. je mehr Substanzen man auf ihre im speziellen Falle ekzematogene Wirkung prüft.

Nur in selteneren Fällen liegt die Ätiologie so klar zutage, daß schon die anamnestischen Angaben — oft im Verein mit der Lokalisation der Krankheitserscheinungen — auf die auslösende Ursache mit hinreichender Sicherheit hinweisen (Radiohörerdermatitis, Schweißleder-, Bartbinden-, Streichholzschachtelekzeme; solche nach Gebrauch oder Herstellung einer bisher nicht verwendeten Substanz, z. B. in chemischen Laboratorien usw.). Oft konkurrieren vielmehr schon allein auf Grund der Anamnese mehr oder weniger zahlreiche Möglichkeiten miteinander. Je komplizierter oder auch je uncharakteristischer die Tätigkeit ist, während welcher sich das Ekzem entwickelt hat, um so schwerer ist auch die Analyse eines solchen Ekzems. Das sehen wir immer wieder bei Haus- und Büroangestellten, bei ungelernten Arbeitern, aber auch bei Privatleuten, namentlich Hausfrauen. Hier bleibt nichts anderes übrig, als mehr oder weniger systematisch alle möglichen Substanzen, mit welchen der zu Untersuchende in Kontakt kommt, zur Prüfung heranzuziehen.

Die allgemein übliche Methode zur Feststellung der ekzemauslösenden Substanzen ist die oft beschriebene von JADASSOHN eingeführte „funktionelle Hautprüfung". Sie hat die Tatsache zur Grundlage, daß bei vielen Ekzemen eine allgemeine oder auch nur eine lokale Hautüberempfindlichkeit gegen die als Ursache in Betracht kommenden Stoffe nachgewiesen werden kann. So sehr sich dieses Verfahren in Fachkliniken, größeren Krankenhäusern oder in der Hand darin besonders bewanderter Einzelärzte be-

Digitized by Google

währt hat, der Praktiker stößt bei seiner Anwendung vielfach doch noch auf gewisse technische Schwierigkeiten. So kommt es z. B. sehr darauf an, den geeigneten Zeitpunkt, die geeigneten Hautstellen zur Ausführung der Proben herauszufinden oder die richtige Auswahl an mitzuprüfenden Nebensubstanzen, an Verdünnungs- und Befestigungsmitteln zu treffen u. a. m. Zum Teil sind diese Schwierigkeiten bereits durch genaue, ins einzelne gehende Ausführungsvorschriften, wie sie sich in den Arbeiten der Jadassohnschen, der Blochschen Klinik und anderer Stellen finden, überwunden worden, zum Teil sind aber doch noch Lücken vorhanden.

Verhältnismäßig wenig ist von diesem Gesichtspunkt bisher die Frage der Konzentration bearbeitet worden, die, wenn wir bei den Proben verwertbare Resultate erhalten und zugleich Schädigungen vermeiden wollen, selbstverständlich größter Beachtung bedarf. Handelt es sich um Substanzen, welche beim Normalen in der üblichen Versuchsanordnung keinerlei Reaktionen zu erzeugen vermögen, dann wird sich diese Frage im allgemeinen leicht erledigen. So werden wir z. B. Pflanzenblätter, Pelzhaare, Reibflächen von Streichholzschachteln usw. in ihrer natürlichen Beschaffenheit zur Anwendung bringen und werden nur darauf bedacht sein, daß wir die probatorische Einwirkung der Substanz durch Verwendung geringer Mengen, durch Schutz der Umgebung und Vermeidung jeder Verstäubung (z. B. Jodoform) auf einen möglichst kleinen Hautbezirk beschränken. Im Gegensatz dazu dürfen wir diejenigen Stoffe, die unter geeigneten Verhältnissen bei allen Menschen Hautreizungen hervorzurufen vermögen, natürlich nicht im Naturzustande auflegen. Ja, wir dürfen von ihnen nicht einmal diejenigen Konzentrationen ohne weiteres zu Reizproben benutzen, die bei den üblichen beruflichen und außerberuflichen Hantierungen normalerweise anstandslos vertragen werden. So können z. B. Stoffe, wie höherprozentige Säuren oder Laugen, die bei kurzer Berührung die Haut nicht merklich schädigen, bei 24stündiger Applikation unter luftdichtem Verband tiefgreifende Verätzungen verursachen. Das gleiche gilt für Terpentin, Benzol, Sublimat u. a.

Abgesehen von der Frage der Schädigung sind für die Ekzemproben hohe bei allen Personen zur Hautreizung führende Konzentrationen auch noch deswegen zu vermeiden, weil sich dann die Unterschiede im Reaktionsausfall bei Normal- und Überempfindlichen leicht verwischen. Das gleiche kann natürlich umgekehrt auch dann eintreten, wenn wir bei den Proben mit so schwachen Konzentrationen arbeiten, daß die Überempfindlichen nicht mehr oder nicht vollständig erfaßt werden. Dabei muß man berücksichtigen, daß der Grad der Hautüberempfindlichkeit bei den einzelnen Kranken verschieden hoch ist, und daß kleine Mengen der schädlichen Substanz, die bei sehr starker Überempfindlichkeit noch zur Auslösung einer Reaktion genügen, bei geringeren Graden wirkungslos bleiben können.

Um den eben entwickelten verschiedenen Gesichtspunkten nach Möglichkeit gerecht zu werden, empfiehlt es sich im allgemeinen, die Proben mit solchen Konzentrationen vorzunehmen, welche nicht zu weit unterhalb der „obligat reizenden" liegen, und welche man vor Ausführung der Hauptreaktion meist erst durch Reihenuntersuchungen an normalen Personen feststellen muß. Da der Praktiker dazu im allgemeinen nicht

Digitized by Google

in der Lage ist, haben wir den Plan gefaßt, ihm das Vorgehen dadurch zu erleichtern, daß wir unter genau reproduzierbaren Bedingungen für eine möglichst große Zahl in Frage kommender Substanzen die Grenzkonzentrationen ein für allemal festlegten und in Tabellenform herausgaben, ein Plan, in dem wir durch mehrfache Aussprachen mit dem an diesen Fragen besonders interessierten Breslauer Gewerbemedizinalrat Dr. Neumann, bestärkt worden sind. Infolge der außerordentlich großen Zahl von Substanzen, die Ekzeme erzeugen können, ist es uns aber unmöglich gewesen, hierbei selbst nur die wichtigsten Stoffe annähernd vollständig heranzuziehen. Denn eine genaue Feststellung der Grenzkonzentration läßt sich bloß dadurch vornehmen, daß man jedesmal eine größere Anzahl hautgesunder Männer und Frauen prüft. Außerdem ist es aus verschiedenen Gesichtspunkten heraus angezeigt, bei den Proben ganz langsam von unterschwelligen Dosen in die Höhe zu steigen, wodurch die Prüfung jeder einzelnen Substanz viel Zeit beansprucht. Aus diesen und anderen Gründen haben wir unseren ursprünglichen Plan nur zum kleinen Teil verwirklichen können, hoffen aber, daß die vorliegende Arbeit die Anregung zum weiteren Ausbau der Listen geben wird. Wir selbst haben uns zunächst auf 33 anorganische Stoffe beschränkt, größtenteils Substanzen, die auch praktisch als Ursache von Gewerbeekzemen in Betracht kommen, und die wir in nachfolgender Tabelle zusammengestellt haben. Die Längsspalte 4 dieser Tabelle gibt die von uns für Reizproben als geeignet betrachteten Konzentrationen wieder, wobei wir empfehlen, bei der praktischen Ausführung der Proben an Ekzemkranken nicht gleich jede angedeutete Hautröte, sondern nur ausgesprochene entzündliche Reaktionen zu bewerten.

Versuchsanordnung

Zur Prüfung haben wir ausschließlich chemisch reine Präparate der Firma Merck verwendet (so weit erhältlich „pro analysi", sonst „puriss."). Jede Substanz wurde an je fünf hautgesunden Männern und Frauen (Patienten der Klinik) ausgewertet; nur bei 3 Substanzen mußten wir uns aus äußeren Gründen auf je 4 beschränken. Die Proben wurden stets an der Rumpfhaut vorgenommen. Von einer vorherigen Reinigung des verwendeten Hautbezirks nahmen wir auf Grund einiger vergleichender Vorproben Abstand. Die Testlösung wurde auf ein quadratzentimetergroßes Stückchen Filtrierpapier getropft, dieses wurde mit Zellophan überdeckt, durch Heftpflaster möglichst luftdicht an der Haut befestigt und nach 24 Stunden abgenommen. Die entstandene Reaktion wurde sofort, nach einer und nach 24 Stunden abgelesen.

Wir haben meist mit etwa 1%igen Konzentrationen bzw. entsprechenden Verdünnungen molarer Lösungen (in der Tabelle der Gleichmäßigkeit halber in Prozentzahlen ausgerechnet) begonnen und sind dann, falls keine Reizung entstanden war, mit der Stärke gewöhnlich um das doppelte gestiegen, bis wir zur entzündlich wirkenden Grenzkonzentration kamen. Eine nähere Prüfung auf Zwischenwerte hielten wir für entbehrlich, zumal sie auch der wahren Leistungsfähigkeit dieser biologischen Testmethode nicht entsprochen hätte. Als Lösungsmittel diente destilliertes Wasser. Wir haben auch einige wenig wasserlösliche Substanzen

Digitized by Google

Versuchsergebnisse

Geprüfte Substanz	Hautreizung bei Konzentration	Keine Hautreizung bei Konzentration	Geeignete Testkonzentration
1. Salzsäure	3,6 %	1,8 %	1,0 %
2. Schwefelsäure	—	19,8 %	5 %
3. Salpetersäure	12,6 %	6,3 %	3 %
4. Flußsäure	2,0 %	1,0 %	0,2 %
5. Chromsäure	6,0 %	3,0 %	0,5 %
6. Borsäure	—	Gesättigte Lösung	Gesättigte Lösun
7. Schweflige Säure	5 %	1,5 %	0,5 %
8. Ammoniak	6,8 %	3,4 %	2 %
9. Natronlauge	4,0 %	1,0 %	0,5 %
10. Soda	—	Gesättigte Lösung	Gesättigte Lösun
11. Liq. natr. hypochlor. (Eau de Javelle)	—	Rein	10 %ige Lösung
12. Chlorkalk	—	5 %ige Aufschwemmung	2 %ige Aufschw
13. Borax	—	Gesättigte Lösung	Gesättigte Lösun
14. Kupfersulfat	—	Gesättigte Lösung	10 %
15. Ferrosulfat	—	Gesättigte Lösung	10 %
16. Liq. ferri sesquichlor.	—	50 %	10 %
17. Nickelsulfat	—	Gesättigte Lösung	10 %
18. Silbernitrat	17,0 %	11,4 %	5 %
19. Rotes Blutlaugensalz	—	Gesättigte Lösung	10 %
20. Gelbes Blutlaugensalz	—	Gesättigte Lösung	10 %
21. Kaliumchromat	6,0 %	3,0 %	1,0 %
22. Sublimat	0,5 %	0,25 %	0,1 %
23. Hydrarg. oxycyanat.	1,0 %	0,5 %	0,2 %
24. Kalomel trocken	—	Rein	Rein
Kalomel-Brei	zuweilen bei Normalen geringes Erythem	—	—
25. Salmiak	10,8 %	5,4 %	3 %
26. Ammoniumflurid	3,7 %	1,9 %	1,0 %
27. Ammoniumnitrat	—	Gesättigte Lösung	10 %
28. Ammoniumsulfat	—	Gesättigte Lösung	10 %
29. Alaun	50 %	20 %	10 %
30. Kochsalz	—	Gesättigte Lösung	10 %
31. Kaliumchlorid	—	Gesättigte Lösung	10 %
32. Natr. sulfuros.	20 %	10 %	5 %
33. Kalziumoxyd	—	10 %ige Aufschw.	10 %ige Aufschw

Digitized by Google

geprüft, deren geringprozentige gesättigte Lösung nicht reizte, und von welchen wir dann noch Aufschwemmungen in Wasser verwandten. Obwohl die so gewonnenen Werte nicht ohne weiteres mit denen bei echten Lösungen zu vergleichen sind, teilen wir sie angesichts der mehr praktischen Bedeutung dieser Untersuchungen trotzdem mit.

Wenn auch bei der Aufstellung der Liste praktische Fragen durchaus im Vordergrund gestanden haben, so gibt diese doch zugleich zu einigen theoretischen Erwägungen Anlaß. Dabei darf man allerdings nicht außer acht lassen, daß sie sich auf einer Untersuchungsmethode aufbaut, deren Ergebnisse nicht die feine quantitative Abstimmung gestatten, wie wir sie bei manchen tierexperimentellen Testverfahren zu sehen gewohnt sind. Mit anderen Worten, die Fehlerquellen bei quantitativen Ermittlungen sind hier erheblich. Wir können daher nur große Differenzen berücksichtigen.

Aus diesem Grunde bewerten wir auch die Differenzen bei den starken Säuren nicht hoch. Auffallend ist allerdings die relativ geringe Wirksamkeit der Schwefelsäure, die auch bei Umrechnung auf Normallösungen zum Ausdruck kommt (Bedeutung des SO_4-Ions?). Die neutralen Salze der starken Säuren sind sämtlich wirkungslos. Dahingegen wirken die neutralen Salze der schwachen Flußsäure und Chromsäure etwa ebenso stark wie die freien Säuren. Es zeigt sich hieraus, daß zu mindesten bei diesen beiden Säuren der Hauteffekt hauptsächlich auf der spezifischen Wirkung der Anionen beruht, gegenüber denen die Wirkung der H-Ionen zurücktritt.

Bei den geprüften Basen begegnen wir ebenfalls der Besonderheit, daß Ammoniak weit über seine Stärke hinaus (z. B. gemessen an der Verseifungsgeschwindigkeit) die unverletzte Haut zu alterieren vermag.

Im Gegensatz zu den geprüften Salzen des Eisens, Nickels und Kupfers, die selbst in gesättigten Lösungen normalerweise keine Reaktionen auslösen, haben Sublimat und Quecksilberzyanid schon in relativ geringen Konzentrationen obligat reizende Eigenschaften. Das liegt wohl zum Teil daran, daß die beiden letztgenannten Salze relativ gut äther-, azeton- und alkohollöslich sind; gleichzeitig sind sie auch weit weniger dissoziiert als die erstgenannten Metallsalze. Diese beiden Eigenschaften erleichtern ganz wesentlich das Eindringen in die unverletzte Haut und genügen allein schon zur Erklärung der besonderen Reizwirkung der beiden Quecksilbersalze.

Zusammenfassung

Um die Durchführung der Ekzemproben in der Praxis zu erleichtern, empfiehlt es sich, die Vorschriften für das Verfahren weiter zu spezialisieren. Unter anderen ist die Aufstellung von Listen erwünscht, aus denen man für möglichst zahlreiche Substanzen die zu den Proben geeigneten Verdünnungen ablesen kann. Die vorliegende Arbeit bringt den Anfang einer solchen Liste, indem sie die Resultate zusammenstellt, die sich bei systematischer Durchprüfung von 33 anorganischen Substanzen an einer Reihe hautgesunder Personen ergeben haben.

Zur Frage der Beziehungen der Schamberg'schen Krankheit (Progressive Pigmentary Dermatosis) und der Purpura anularis teleangiectodes Majocchi

Von

Dr. A. B. Selisky in Moskau

Mit 2 Abbildungen im Text

Die Frage, Schamberg oder Majocchi, taucht ab und zu dem Dermatologen auf. Ob präzise Grenzen zwischen beiden Affektionen überhaupt durchführbar sind, ist ein bisher nicht gelöstes Problem. Seit der

Digitized by Google

ersten Beschreibung der „Progressive Pigmentary Dermatosis" (1901) sind 29 Jahre verflossen, doch ist die Zahl der einschlägigen Publikationen und Demonstrationen relativ klein. Nach TEMPELTON (1927) sind in der Weltliteratur 16 Fälle, nach BALBI (1928) 57 Fälle, darunter 43 typische, aufzufinden. Solche weitgehende Divergenz zwischen den Zahlenangaben der Autoren ist auf die ungenaue klinische sowie histologische Abgrenzung der SCHAMBERGschen Krankheit gegen andere, hauptsächlich Purpura anularis teleangiectodes MAJOCCHI, zurückzuführen. In dieser Beziehung ist die Aussprache zu einem Grenzfall zwischen SCHAMBERGscher Krankheit und Purpura anularis teleangiectodes MAJOCCHI (HABERMANN) beachtenswert, die in der Berliner Dermatologischen Gesellschaft stattgefunden hat.

Infolge dieser (HABERMANN, ARNDT, ZIELER) soll keine scharfe Trennung zwischen beiden Erkrankungen durchführbar sein. Analoge Fälle wurden nach HABERMANN in Europa als atypische Bilder der Purpura anularis teleangiectodes MAJOCCHI gedeutet. Die meisten Publikationen und Demonstrationen der SCHAMBERGschen Krankheit stammen aus Amerika und England. Wir lassen zwei Krankheitsgeschichten folgen, die für die Frage der Beziehungen zwischen beiden Affektionen von Interesse zu sein scheinen.

Fall 1: 50 Jahre alte Hausfrau. Familienanamnese o. B. Haut- und Geschlechtskrankheiten sowie Tuberkulose verneint. Vor 5 Jahren Rheumatismus. Vor einem Jahre einen Fleck am rechten Unterschenkel bemerkt, der sich allmählich ohne Beschwerden verbreitete. Vor einem Jahre auch der linke Unterschenkel befallen. Status: WR —; Pirquet und Mantoux —; Blut: leichte Lymphozytose, sonst o. B. Röntgen: Verschattung der rechten Lungenspitze. Innere Organe: Vitium cordis.

Die Hautaffektion ist an der Vorderfläche der Unterschenkel lokalisiert. Links ist das obere und mittlere Drittel des Unterschenkels betroffen. Am Krankheitsherde zwei Zonen zu unterscheiden. Die zentrale, etwa 10 cm lang, einige Zentimeter breit, durch einen helleren Hautbezirk von der peripheren, ringförmigen Zone abgegrenzt (Abb. 1). Beide Zonen bestehen aus kleinen, teils flachen, teils elevierten, von Stecknadelspitze- bis Stecknadelkopfgröße, Effloreszenzen von bräunlichroter bis hämorrhagischer Verfärbung verschiedener Nuancen, die teils in größere Flecken zusammenfließen, teils isoliert zur Sicht kommen, den „Cayennepepper dots" ähnlich sind. Sie fließen mit der umgebenden Pigmentierung zusammen, stellenweise, nur bei gutem auffallendem Licht unterscheidbar. Bei Diaskopie keine wesentliche Abblassung, keine Teleangiektasien. Stellenweise leichte Atrophie. Lateralwärts, unten, zieht sich von der peripheren Zone aus ein Strängchen herunter, das aus denselben Effloreszenzen wie der Mutterherd zusammengestellt ist. Am rechten Unterschenkel zwei kleinere Herde. Keratosis pilaris an den Extremitäten.

Mikroskopische Untersuchung. Epidermis stellenweise verdünnt, stellenweise verbreitet (Akanthosis). Extra- und intrazelluläres Ödem. Untere Epidermisschichten mäßig mit Leukozyten infiltriert. Melaninpigment vermindert, stellenweise vermißt. Papillen teils verbreitet, teils ausgeglichen, so, daß die Epidermiskutisgrenze eine beinahe gerade Linie darstellt. In der papillären und subpapillären Schicht Kapillaren meistens dilatiert; ihre Intima gewuchert. Perivasale Infiltrate in mäßiger Anzahl aus Lymphozyten, lymphoiden Zellen, Fibroblasten, wenigen Plasmazellen und Mastzellen zusammengestellt. In der Nähe der Gefäße Pigmentkörnchen und Pigmentkristalle, die extra- und intrazellulär liegen und teils positive, teils negative Eisenreaktion aufweisen. Bei peinlichster Durchsuchung der Präparate nirgends hämorrhagische Extravasate aufzufinden. Elastische Fasern rarefiziert (WEIGERT). Anhangsgebilde der Haut o. B.

Verlauf. Während der ersten zwei Monate unserer Beobachtungszeit keine wesentlichen Veränderungen am Krankheitsbilde. Vom dritten Monat an allmähliche Involution der Elemente. Vereinzelte frische Effloreszenzen schossen ab und zu auf und verschwanden nach kurzer Zeit, eine Pigmentierung hinterlassend. Am Ende des 6. Monats trat Exazerbation auf. Die Primäreffloreszenzen, progredierende Pigmentation, deren

Digitized by Google

Intensität und Persistenz sowie der chronische Verlauf entsprechen dem klinischen Bilde der Schamberg'schen Krankheit. Der histologische Befund stimmt dieser Diagnose bei. Dagegen sollen die anuläre Form der Herde, Exazerbationen und Remissionen Neigung zur Atrophie der Purpura anularis teleangiectodes Majocchi nähern.

Hämostatische Purpura ist auszuschließen, da keine variköse Erscheinungen vorhanden sind. Es handelt sich augenscheinlich um einen Grenzfall zwischen der Schamberg'schen Krankheit und Purpura anularis teleangiectodes Majocchi, den wir geneigt sind als eine atypische Form der progressiven pigmentären Dermatose aufzufassen.

Fall 2: 23jähr. Fabrikarbeiterin. Familienanamnese o. B. Vor 2 Jahren Angina catarrh. durchgemacht. Vor 7 Monaten am linken Oberarm ein Fleckchen, das peripheres Wachstum und zentrale Involution aufwies. Keine Beschwerden. Die Affektion ergriff allmählich die angrenzenden Partien der Brust und des Rückens.

Abb. 1

Abb. 2

Status: WR —; Pirquet und Mantoux +; Blut o. B. Röntgenologisch leichte Verschattung beider Lungenspitzen, Herz 1 cm nach links dilatiert. An der oberen Hälfte des linken Oberarms, lateralen Oberfläche der entsprechenden Supraklavikulargegend, Brust und Schulterblatts ist ein systematisiert angeordnete Affektion lokalisiert (Abb. 2). Diese besteht aus 1. vasalen purpuraähnlichen Elementen von gelblichbräunlicher Pigmentierung verschiedener Nuancen umgeben, 2. aus größeren pigmentierten Flecken bräunlicher Verfärbung, die teils dunklere pigmentierte Zentren enthalten. Die letzten sind als Reste der vasalen Punkte aufzufassen. Stellenweise Neigung zur Ringbildung. An Stellen der zur Involution gekommenen Ausschlagselemente Restitutio ad integrum. Nach Reiben und Baden kommt die vasale Natur der Elemente mehr zum Ausdruck. Regelrechte Teleangiektasien nirgends anzutreffen. Dermographismus (roter) auf dem befallenen Hautgebiet mehr als an sonstigen Hautstellen ausgesprochen.

Zur histologischen Untersuchung wurde ein Hautstückchen, das relativ frische Efflorescenzen enthielt, exzidiert, in Spiritus fixiert, in Paraffin eingebettet und mikroskopisch untersucht.

Digitized by Google

Mikroskopische Untersuchung. Die Epidermis, stellenweise auf 3—4 Reihen reduziert, stellenweise verbreitet (Akanthosis). Intra- und extrazelluläres Ödem. Pigment meistens in mäßiger Menge vorhanden. Vertiefungen der Haut ausgesprochen und mit Hornmassen gefüllt.

Die Kapillaren der papillären und subpapillären Schichten teils aneurysmatisch dilatiert, teils geschlängelt, bald mit Blut prall gefüllt, bald thrombosiert; stellenweise ist ihre Intima gewuchert (obliterierende Endovaskulitis). Die zirkumvasale Infiltration ist stellenweise intensiv und besteht aus Lymphozyten, Monozyten, wenigen Fibroblasten, Plasma- und Mastzellen.

An einzelnen Präparaten nahe und an der Epidermiskutisgrenze Rupturen der Gefäßwände und hämorrhagische Extravasate in minimaler Anzahl. Elastische Fasern rarefiziert und verdünnt. Die Anhangsgebilde der Haut — N.

Die Primäreffloreszenzen, die untergeordnete Rolle der Pigmentierung, Anwesenheit von kayennepfefferähnlichen Elementen, Neigung zur Ringbildung sprechen zugunsten der Diagnose Purpura anularis teleangiectodes Majocchi.

Einseitigkeit, Lokalisation, systematische Anordnung der Herde, Abwesenheit von regelrechten Teleangiektasien und Ringen sind für Purpura anularis teleangiectodes Majocchi atypisch.

Es handelt sich augenscheinlich um einen atypischen Fall von Purpura anularis teleangiectodes Majocchi, der sich klinisch dem Zustand der Hautgefäße nach der Schamberg'schen Krankheit nähert.

Die Grundelemente beider Affektionen sind mit Gefäßveränderungen verbunden und ihre Entwicklung geht mit Pigmentablagerung vasaler Herkunft einher, die dem klinischen Bilde ein besonderes Gepräge verleiht.

Bei der Schamberg'schen Krankheit beherrscht die Pigmentierung das klinische Bild, die vasalen Veränderungen in den Hintergrund schiebend, dagegen treten bei Purpura anularis teleangiectodes Majocchi die Gefäßveränderungen in den Vordergrund. Hier fallen in der Regel die Primäreffloreszenzen schon bei flüchtiger Betrachtung auf (Schamberg), was, unserer Ansicht nach, hauptsächlich auf die weniger ausgesprochene Pigmentierung der Umgebung zurückzuführen ist (unser 2. Fall). Bei der Schamberg'schen Krankheit sind die für die Affektion charakteristischen kayennepfefferähnlichen Elemente wohl als schwach entwickelte vasale Punkte aufzufassen, die mit der intensiv pigmentierten Umgebung zusammenfließen, so daß sie nur bei gutem auffallendem Licht unterscheidbar sind (Fall 1).

Gelegentlich sind sie auch bei Purpura anularis teleangiectodes Majocchi anzutreffen (Levin, Noble u. a.), ohne hier eine wesentliche Rolle im klinischen Bilde zu spielen.

Andererseits sollen Teleangiektasien, die für Purpura anularis teleangiectodes Majocchi pathognomonisch sind, nicht selten bei der Schamberg'schen Krankheit zur Beobachtung kommen (Balbi, Dübreilh, Pautrier und Diss, Rhinsema, Ronga, Schildkraut, Sidlick, Stevens, Striker, Whitfield, Williams). Neben den Teleangiektasien sollen Purpura zu den beständigsten Symptomen der Purpura anularis teleangiectodes Majocchi gehören (Tempelton, Scholz u. a.), aber auch diese werden gelegentlich bei der Schamberg'schen Krankheit notiert (Schwarzmann, Dübreilh u. a.).

Nach Unna, McKee, Stüart, C. Way u. a. stellen sie keine echte Purpura dar, sondern werden durch dilatierte, thrombosierende oberfläch-

Digitized by Google

lich gelegene Kapillaren simuliert. Auf diese Weise handelt es sich um Pseudopurpura.

Neben den letzteren kommen echte Purpura bei beiden Dermatosen vor (siehe unten), die, unserer Ansicht nach, nicht zum Grundbild gehören.

Die Klinik, sowie die Histologie beider Affektionen sollen für das Vorangehen der Gefäß- evtl. Gefäßwandalterationen allen sonstigen Veränderungen sprechen. Es sind danach bei der Schambergschen Krankheit drei Phasen: teleangiektatische, (hämorrhagisch)-pigmentäre, atrophische, wie von McKee für Purpura anularis teleangiectodes Majocchi angenommen wurde, zu unterscheiden. Das teleangiektatische Stadium von der hämorrhagisch-pigmentären loszutrennen und isoliert vorzustellen, erscheint uns künstlich zu sein. In der Tat kommen beide, höchstwahrscheinlich, gleichzeitig zustande. Bei Purpura anularis teleangiectodes Majocchi dominiert das erste, bei der Schambergschen Krankheit das zweite. Das teleangiektatische Stadium ist bei der Schambergschen Krankheit von kürzerer Dauer. Teleangiektasien meistens schwach ausgesprochen, teils als eigenartige vasale Punkte, die mit der intensiven umgebenden Pigmentierung zusammenfließen („Cayennepepper dots"). Die Pigmentierung zeichnet sich hier durch Persistenz aus.

Bei Purpura anularis teleangiectodes Majocchi ist die Pigmentierung weniger ausgesprochen von mehr vorübergehendem Charakter, dagegen stehen Teleangiektasien im Brennpunkt des klinischen Bildes und kommen teils in typischer Form, teils als „Pseudopurpura" (siehe oben) vor. Bei intensiveren Gewebsreaktionen kommen populöse Effloreszenzen zustande, die bei Schambergscher Krankheit von Beeson, Balbi, Ronga, Zimmerlin und Lanzenberg und uns, bei Purpura anularis teleangiectodes Majocchi von Scholz u. a. beobachtet worden sind. Gelegentlich sind sie follikulär angeordnet (Sellei, Ronga u. a.). Die Chronizität ist für die Schambergsche Krankheit charakteristisch. Es wird von keinem der Autoren über Heilung bei dieser Affektion berichtet. Dagegen wird bei Purpura anularis teleangiectodes Majocchi die Dauer der Erkrankung auf Monate oder mehrere Jahre (Higman, Noble, Wise u. a.) beschränkt, während sie sonst einen subakuten oder subchronischen Charakter aufweist. Den Remissionen und Exazerbationen wird differentialdiagnostischer Wert zugeschrieben (McKee). Diese werden tatsächlich bei Purpura anularis teleangiectodes Majocchi oft notiert, bei Schambergscher Krankheit aber in der Regel wenig ausgesprochen oder ganz vermißt.

Dem Ausgang in Atrophie kommt kaum differentialdiagnostische Bedeutung zu. Nach McKee sind atrophische Veränderungen in 15 Fällen von Purpura anularis teleangiectodes Majocchi von 38, nach Scholz in 9 Fällen von 38 registriert worden. (Es handelt sich um dieselben Fälle.)

Die Atrophie bei der Schambergschen Krankheit ist zum ersten Mal von Adamson verzeichnet und von verschiedenen Autoren bestätigt worden (Williams, Parkhurst, Striker, Schwarzmann). Die Atrophie soll bei der Schambergschen Krankheit nicht so häufig als bei der Purpura anularis teleangiectodes Majocchi vorkommen.

Der anulären Form der Herde wird von Scholz, Tempelton, Schamberg u. a. ausschlaggebende diagnostische Bedeutung zugeschrieben.

Bei den als Schambergsche Krankheit publizierten und demon-

Digitized by Google

strierten Fällen wird unregelmäßige Form der Herde und nur ausnahmsweise serpiginöse (GRAHAM LITTLE) oder anuläre (SELLEI) notiert.

Wir sind der Ansicht, daß Neigung zur Ringbildung bei der SCHAMBERGschen Krankheit keine so seltene Erscheinung sei, daß solche Fälle entweder als atypische Formen der Purpura anularis teleangiectodes MAJOCCHI oder als sogenannte Grenzfälle gedeutet worden sind (ANTONI, LILIENSTEIN u. a.).

Soweit sie nicht eingehend beschrieben wurden und nur aus kurzen Protokollberichten der Sitzungen der dermatologischen Gesellschaften bekannt sind, sind wir nicht imstande, auf diese näher einzugehen.

Daß andererseits anuläre Formen für Purpura anularis teleangiectodes MAJOCCHI obligatorisch sein sollen, erscheint uns als fraglich. Es existieren zweifellos identische in klinischer sowie in histologischer Hinsicht, Affektionen, die keine anuläre Form oder schwache Neigung zur Ringbildung aufweisen (Fälle von RUSCH, WISE u. a.) und doch als MAJOCCHIsche Krankheit gedeutet werden sollen.

Nach KLINGMÜLLER, STRIKER u. a. sind beide Affektionen nur auf Grund histologischer Untersuchungen voneinander zu trennen.

Nach den bisher publizierten histologischen Bildern beider Dermatosen kommt den Gefäß- evtl. Gefäßwandveränderungen die Hauptrolle in der Pathogenese zu.

Bei Purpura anularis teleangiectodes MAJOCCHI sind ektatische, stellenweise aneurysmatische, teils thrombosierende, teils obliterierende Kapillaren charakteristisch, die mitunter mit Gefäßrupturen und hämorrhagischen Extravasaten einhergehen (KYRLE, GANS, SCHOLZ u. a.). Die letzteren sollen für das histologische Bild nicht obligatorisch sein (STUART, WAY u. a.) und in keinem Verhältnis zum klinischen Bilde stehen (MCKEE). Bei der SCHAMBERGschen Krankheit sind Gefäßveränderungen im mikroskopischen Bilde nur von einem Teil der Autoren verzeichnet worden (ADAMSON, KINGERY, ZIMMERLIN, LANZENBERG, BALBI, TORNABUONI), von anderen vermißt (DOWLING, SCHWARZMANN, ROXBURGH u. a.). Das Fehlen der Gefäßveränderungen ist wohl nur auf das Stadium der Untersuchung zurückzuführen.

Hämorrhagien per rhexin sowie per diapedesin kommen bei SCHAMBERGscher Krankheit seltener vor (BALBI, PROKOPTSCHUK, RACINOWSKY, SCHWARZMANN, TORNABUONI).

Wir sind der Ansicht, daß Hämorrhagien nicht zum Grundbild beider Dermatosen gehören.

Außer den von uns oben beschriebenen mikroskopischen Bildern, die solche Ansicht beweisen, hatten wir Gelegenheit, 2 Fälle von Purpura anularis teleangiectodes MAJOCCHI histologisch zu untersuchen, die wieder die Befunde von STUART WAY u. a. für die letzte Affektion bestätigen.

Im ersten Falle handelt es sich um einen jungen Fabrikarbeiter, der an einer typischen Form von Purpura anularis teleangiectodes MAJOCCHI litt [1]). Histologisch waren trotz wiederholter Untersuchungen nur minimale Hämorrhagien an einzelnen Präparaten nachzuweisen.

Im zweiten Falle (in der Moskauer Dermat. Ges., 14. XI. 1929, demon-

[1]) 1928 in die Hautklinik der I. Moskauer Universität hospitalisiert.

Digitized by Google

striert) wurden Hämorrhagien im mikroskopischen Bilde ganz vermißt, die Purpura durch thrombosierende aneurysmatisch dilatierte, oberflächlich gelegene Kapillaren simuliert (Pseudopurpura).

Der Blutfarbstoff wird wohl meistens als solcher durch die Gefäßwand transfundiert und nur gelegentlich aus dem extravasalen Blute ausgelaugt, bald im gelösten, bald im kristallinischen, bald im pulverartigen Zustand im Gewebe, evtl. in der Epidermis gefunden. Der Zustand ist wohl auf die Kristallisierungsphase des Blutfarbstoffes zurückzuführen.

Positive Eisenreaktion ist beim Pigment, bei der SCHAMBERGschen Krankheit von KINGERY, TEMPELTON, TASCHIRO, PAUTRIER und DISS, MARCINOWSKY, BALBI, SCHWARZMANN, SELLEI, PROKOPTSCHUK, LEONARD, J. A. LOEVENTHAL, TORNABUONI, bei Purpura anularis teleangiectodes von SCHOLZ u. a. nachgewiesen.

Das eisenhaltige Pigment ist bei der SCHAMBERGschen Krankheit gelegentlich in der Epidermis zu finden (PAUTRIER und DISS, SCHWARZMANN, TORNABUONI, LEONARD, J. A. LOEVENTHAL).

Weder einem der klinischen, noch der histologischen Symptome soll ausschlaggebende differentialdiagnostische Bedeutung zukommen.

Nur dem Verhältnis zwischen Pigmentierung und Gefäßveränderungen samt anderen oben erwähnten Merkmale beider Dermatosen nach ist die Diagnose zu stellen.

PAUTRIER und DISS betrachten die SCHAMBERGsche Krankheit als „Siderose dermoepidermique". Das Pigment ist nach den Autoren vasaler Natur und wird mit dem Gewebsplasma in das umgebende Gewebe evtl. in die Epidermis gebracht, teils von histiozytären und retikuloendothelialen Elementen aufgefangen und aufgespeichert.

Nach SELLEI sind zwei Arten von Hämosiderosen zu unterscheiden, essentielle und sekundäre. Zur ersten sollen SCHAMBERGsche Krankheit und Purpura anularis teleangiectodes MAJOCCHI gehören, zur zweiten hämorrhagische Dermatosen bei Stauung und entzündlichen Prozessen.

Die Ätiologie ist unbekannt. Nach MAJOCCHI, BALIZER u. a. soll Purpura anularis teleangiectodes MAJOCCHI mit Tuberkulose verbunden sein.

Beide Dermatosen sollen durch unbekannte Noxe hervorgerufen werden, die ihre Hauptwirkung an die Gefäßwand ausübt. Gefäße werden dilatiert (Teleangiektasien); ihre Intima in Proliferation begriffen (Endovaskulitis), Permeabilität gestört, Blutfarbstoff in das umgebende Gewebe transfundiert und als Pigment zurückgelegt.

Die Reaktion der Gefäße evtl. der Gefäßwand steht zu den Permeabilitätsveränderungen, evtl. zur Pigmentablagerung in umgekehrtem Verhältnis.

Je nach dem Verhältnis zwischen denen, kommen klinisch Bilder zustande, die bald der Purpura anularis teleangiectodes MAJOCCHI, bald der SCHAMBERGschen Krankheit sich nähern.

Daraus sollen sich Übergänge sowie Mischformen beider Affektionen erklären.

Gefäßrupturen eventuell Hämorrhagien sind als sekundäre Erscheinungen aufzufassen.

Digitized by Google

Zusammenfassung

1. Purpura anularis teleangiectodes Majocchi und Schambergsche Krankheit stellen in pathogenetischer Hinsicht Abarten derselben Läsion des hauptsächlich oberflächlichen Hautgefäßnetzes unbekannter Ätiologie dar.

2. Beide Dermatosen unterscheiden sich nicht prinzipiell, sondern graduell voneinander.

3. Abgrenzung beider Affektionen ist in typischen Fällen leicht und aus didaktischen Gründen gerechtfertigt.

Literatur

1. Adamson, Brit. J. Dermat., 1916, S. 334 u. 1919, S. 179. — 2. Antoni, Zbl. Hautkrkh., Bd. 25 (Dem.). — 3. Arndt, Zbl., 21, S. 30 u. 555. — 4. Balbi, Arch. ital. di dermat. e ven., 1928, Bd. 3. S. 481—523. — 5. Beeson, Arch. of Dermat., 1924, Bd. 10, S. 117 u. 392; Bd. 12, S. 424. — 6. Dowling, Proc. Roy. Soc. Med., Bd. 19, Nr. 2 u. 6. — 7. Dübreilh, Ann. de Dermat., 1928, Nr. 5, S. 337—343. — 8. Gans, Histol. Hautkrkh., 1925, Bd. 1. — 9. Graham-Little, Brit. J. Dermat., 1914, S. 357. — 10. Habermann, Zbl. Hautkrkh., Bd. 21, S. 557. — 11. Higman, Arch. of Dermat., 1920, Nr. 2, S. 227. — 12. Klingmüller (s. Habermann). — 13. Kingery, J. of Cutan. Dis., 1918, Nr. 3, S. 176. — 14. Kyrle, Vorlesungen über Histologie der Haut. 1925, Bd. 2, S. 30. — 15. Lilienstein, Zbl. Hautkrkh., Bd. 20, S. 13. — 16. McKee, J. of cutan. dis., 1918, Bd. 3b, S. 1151. — 17. Majocchi, Arch. ital. di dermat. e ven., 1928, Bd. 3, Nr. 5. — 18. Noble, Zbl. Hautkrkh., Wien. dermat. Ges., 1921, 17/81 (Dem.). — 19. Parkhurst, Arch. of Dermat., 1926, Bd. 14, Nr. 5, S. 625. — 20. Pautrier et Diss, Ann. de Dermat., 1927, Nr. 7, S. 393. — 21. Prokoptschuk, Russk. wyestnix dermat., 1929 (Russisch). — 22. Racinowsky, Ann. de Dermat., 1928, Nr. 9, S. 971. — 23. Rhinsema, Acta dermat., 1925, Bd. 6, S. 505. — 24. Ronga, Arch. ital. di dermat. e ven., 1926, Bd. 2, S. 131. — 25. Roxburgh, Proc. Roy. Soc. Med., 1925, Bd. 18. Nr. 5, S. 33. — 26. Schamberg, Brit. J. Dermat., 1901 u. Arch. of Dermat., Bd. 12, S. 458. — 27. Schildkraut, Arch. of Dermat., 1926, Bd. 14, Nr. 2, S. 225. — 28. Scholz, Arch. of Dermat., Bd. 19, Nr. 5, S. 769. — 29. Schwarzmann, Ven. u. Dermat., 1928, Nr. 78 (Russisch). — 30. Sellei, Arch. f. Dermat., Bd. 157, H. 3. — 31. Sidlick, Arch. of Dermat., 1927, Bd. 16, Nr. 4, S. 490. — 32. Stevens, Arch. of Dermat., 1923, Bd. 8, S. 873. — 33. Striker, Arch. of Dermat., 1927, Bd. 15, Nr. 2, S. 291. — 34. Stuart way, Arch. of Dermat., 1930, Nr. 1. — 35. Taschiro, Acta dermato-vener., 1925. — 36. Templeton, Arch. of Dermat., Bd. 16, Nr. 2, S. 140. — 37. Tornabuoni, Giorn. ital. dermat., 1929, 70, S. 466. — 38. Whitfield, Brit. J. Dermat., 1914, Bd. 26, S. 334. — 39. Williams, Arch. of Dermat., Bd. 5, S, 389 u. Bd. 13, Nr. 5, S. 694. — 40. Wise, Arch. of Dermat., 1927, Bd. 16, S. 350. — 41. Unna, zit. nach Scholz. — 42. Zimmerlin u. Lanzenberg, Bull. Soc. franç. Dermat., 1926, S. 315.

S. C. Beck

Eine nur dreitägige Bronchopneumonie nahm von der Höhe seines Schaffens, aus einer großen organisatorischen und wissenschaftlichen Arbeit den weit über Ungarns Grenzen bekannten Dermatologen hinweg. In ungewöhnlich feierlichen und ergreifenden Formen vollzogen sich am 29. April d. J. die letzten Ehrungen. Die Universitätsstadt Pécs, das frühere Fünfkirchen, hatte ihm auf dem Zentralfriedhof eine Ehrengrabstätte bereitet. Zu ihr bewegte sich unter der Teilnahme der gesamten Bevölkerung der endlose Trauerzug. In der Universität hatten an dem Sarge Rektor und Dekan gesprochen, für die Ungarische Dermatologische Gesellschaft Stefan Rothmann, für seine Schüler von den Getreuen der Getreueste, Michael Lang.

Soma Cornelius Beck war 1872 in Keszthely geboren. In Budapest hatte er 1895 promoviert und war dann Assistent des Pathologen Pertik geworden. Zur Fort-

Digitized by Google

setzung seiner histopathologischen Studien hatte die Fakultät ihm einen 2jähr. Urlaub bewilligt. In Wien, Paris und Hamburg arbeitete der sprachgewandte, vielseitig interessierte und hochgebildete Arzt. Kaposi, Lang und Ehrmann fesselten ihn in Wien. An der alten Bildungsstätte des Hospitals St. Louis schwärmte er für die Vorlesungen eines Fournier, Brocq, Guyon, Gaucher, Darier usw. Zu Darier hatte es ihn am meisten hingezogen. Am Collège de France bekam er besondere Anregungen durch Malassez. Es folgt ein ganzes Jahr emsiger Arbeit unter P. G. Unna. Unnas histologische Sonderbegabung war für ihn die Seite Unnas, welche er nicht genug bewundern konnte, und die ihm wohl auch Anlaß gab, seiner eigenen Klinik die Note einer pathologisch-anatomischen Richtung zu geben.

Mit dem Ende des amtlichen Urlaubs kehrte er zu Pertik zurück. Dessen erster Assistent war inzwischen Krompecher geworden, der später, von allen Seiten erbeten, die Nachfolge seines Meisters antreten durfte. Krompecher und Beck wurden bald treue, in enger wissenschaftlicher Arbeit verbundene Freunde. Mit diesem Freundespaar verbinden sich für alle Zeit die Ergebnisse der Studien über die feinere Architektur der primären Hautkarzinome. Unter anderen wurden sie auch in den Dermatologischen Studien, den Beiheften der jetzigen Dermatologischen Wochenschrift, veröffentlicht. Krompecher und Beck gehört die Vaterschaft des „Basalzellenkrebses", eines histopathologischen Begriffs, der auch klinisch die Krebsfrage so sehr gefördert hat.

1917 wurde er zum Oberarzt der Hautabteilung des Budapester Zita-Spitals ernannt. 1920 wurde er zum ordentlichen Professor der damals noch heimatlosen und vorübergehend in Budapest untergebrachten Preßburger Universität befördert. Als 1924 diese Universität endgültig nach Pécs verlegt wurde, mußte er sich von seiner großen Budapester Klientel trennen. In der kleineren Stadt lebte er fast ganz seinen Lehrpflichten und seiner klinischen Arbeit. Die Feierstunden aber verbrachte er in seinem Laboratorium; in ihm erörterte er über Stunden hinweg täglich mit seinen Schülern die histologischen Präparate. Durch Unna hatte er sich tief in die „Pathologie des Zwischengewebes" eingelebt, welche nach einem Worte Weigerts Unna erst begründet hatte. Durch die endlosen neuen Protoplasmamethoden hatte der Hamburger Forscher Leben und Bewegung in die monotone Histologie der Hautkrankheiten hineingetragen und sie eines Teils ihrer Schwierigkeiten entkleidet.

Mit Beck waren wir gleichzeitig in das Unnasche Laboratorium eingetreten. Aus diesem zufälligen Zusammentreffen war die innige Freundschaft erwachsen, die uns über ein Menschenalter eng verbunden hat. Ganz gegenwärtig ist uns der erste Eindruck, den wir von Beck gewonnen hatten. Im Äußeren die hochgewachsene aristokratische Erscheinung der alten österreichisch-ungarischen Monarchie, in etwas lässiger Haltung, sehr gepflegt gekleidet. Der äußeren Pflege entsprach eine tiefinnerliche, überaus vornehme Denkungsart; gleich beherrscht waren Bewegung und Sprache. Müde träumerische Augen gaben dem Gesicht mit der feingeschwungenen Nase das besondere Gepräge. Selten durchbrach die Stille seines Wesens ein befreiender Humor, der bei ihm, wie bei allen ernsten tief nach innen gerichteten Naturen, die ganze Tragik des Menschendaseins verriet.

Die eigene pathologische Vorbildung hatte uns das kettende Band gegeben. Unvergeßlich blieben die abendlichen Stunden, in welchen wir beide den kühnen Gedankenflügen Unnas am Mikroskop folgen durften, auf den Gebieten, die Unna als seine ureigene Herrschaft betrachten durfte. Einen begeisterteren und treueren Schüler als Beck hat Unna nicht besessen. Dieser liebte ihn, sprach viel von ihm und verfolgte seine Leistungen mit besonderer Freude.

Über 70 gründliche Arbeiten hat Beck hinterlassen. Atypische Frostschäden, das Fibrosarcoma multiplex tuberosum, Behandlung des Lupus vulg., Folliculitis fistulosa nuchae atrophicans, Elastisches Gewebe und Lymphspalten, so lauten einige seiner bekanntesten Studien. Für das Handbuch der Hautkrankheiten hatte er das schwierige Kapitel über die Epitheliome der Haut noch gerade fertiggestellt. Beck verdanken wir die Kenntnis der Soormykose der Haut, die er als das Erythema mycoticum infantile gleichzeitig ungarisch und deutsch (1911) hatte erscheinen lassen. Pertiks Einfluß sind noch seine Untersuchungen über die Veränderungen der Nervenzellen bei experimentellem Tetanus zuzuschreiben. Molluscum contagiosum, spontane Gangrän im Säuglingsalter, die Pathogenese des Angiokeratoms, Studien über die Leinersche Krankheit, die Keratosis spinulosa, über die Pathologie der Haare, verraten den guten Kliniker, der Klinik und Histologie nicht übereinander, sondern nebeneinander ordnet. Unnas unmittelbarem Einfluß sind eine Reihe von therapeutischen Arbeiten zu verdanken. Bei der Beobach-

Digitized by Google

tung der Säuglingssyphilis verband er sich mit Augenärzten, um die Veränderungen der Papille zu studieren.

In sein schönes Heim, welches ihm eine edle und fein kultivierte Gattin betreute, durften wir auch während des Krieges einkehren. Zwei Kinder wuchsen heran, welche die Eltern in ihrem ureigenen Interessenkreis sich auswirken ließen.

Das Bild von Beck wäre nicht vollständig, wenn wir nicht seines sozialen Empfindens gedächten. Er war Leiter der Studentenhilfe. Ihm und seiner Gattin, als überaus repräsentativem Paar, fiel von selbst die Aufgabe zu, trotz aller Zurückhaltung im Mittelpunkt gesellschaftlicher Veranstaltungen zu stehen, deren Reinertrag den mit der täglichen Not des Lebens schwer kämpfenden Studenten zufiel.

Mit welcher Bewegung hätte der bescheidene Gelehrte die Festschrift entgegengenommen, die Freunde und Schüler ihm zu seinem 25jähr. Dozentenjubiläum überreichen wollten. Es war die letzte große Freude, als sein Assistent, in dessen Händen die Schriftleitung lag, ihn auf dem kurzen Krankenlager noch flüchtig von dem Plane in Kenntnis setzte.

Wer Beck gekannt und geliebt hat, wird die Trauer seiner Schüler begreifen und unterstreichen, die in ihren Briefen an uns von einem großartigen Lehrer, einem unsagbar gütigen Chef und hingebenden mustergültigen Arzt und Helfer sprechen.

Delbanco-Hamburg.

Versammlungen

Deutsche Dermatologische Gesellschaft in der tschechoslowakischen Republik

Sitzung vom 26. Februar 1930

Pick, W.: 1. Leukoderma nach Pityriasis rosea.

Bei dem in der letzten Sitzung gezeigten Fall.

2. Erythema nodosum bei 13 Monate altem Kinde.

Mit Halsschmerzen und Fieber begonnen. Typische Lokalisation an den Streckseiten der Unterschenkel. Moro, Pirquet positiv. Erkrankung in so jugendlichem Alter äußerst selten.

Wagner, R.: 1. Alopecia areata confluens toxica.

Beginn vor 2 Jahren, einzelne Herde am Kopf und im Bart, später auf der stark behaarten Brust. Derzeit einzelne Flecke im Haarkranz, Stirn und Scheitel fast gelichtet, desgleichen Bart, Wimpern und Brust. Achsel- und Schamhaare erhalten. Pat. ist Chemiker in einem Unternehmen, in welchem Schwefelnatrium, Natronlauge, Salzsäure, Chlor, Pyridinbasen, Essigsäure, Farbbäder und Hydrosulfit zur Anwendung kommen. Prodromalerscheinungen (5 Monate nach Eintritt in den Dienst): Schwächezustände, bleiernes Gefühl in den Beinen, Schlafsucht und Frostgefühl. Potenzstörungen unter der Arbeiterschaft, die Prognose des Leidens, die Erfolglosigkeit jeglicher Therapie, die Begleiterscheinungen sowie die zeitliche Kongruenz lassen an chronische Intoxikation denken.

Pick, W. empfiehlt Sensibilisierung gegen Ultraviolettstrahlen durch Gonacrine.

2. Myosalvarsan.

Dezember 1929 Sklerose, WR negativ. Nach 2 Myosalvarsan 0,15 und 0,3 lentikuläres Syphilid im Gesicht nach weiteren 2 Myosalvarsan à 0,3 immer noch Spirochäten in den Gesichtseffloreszenzen. Genitalaffektion abgeheilt, WR negativ. Derzeit insgesamt 1,6 Myosalvarsan, Exanthem in sehr langsamem Regreß.

Hofmann-Reichenberg: 1. Ophthalmoplegia interna bei 6jährigem Knaben.

WR positiv. Selten in diesem Alter.

2. Chronisches Ödem des Präputiums, Penis und Skrotums.

20jähr. Pat., vor 2 Jahren wegen Phimose operiert. Nachher rasche Entwicklung des jetzigen Zustandes. Vor 1 Jahr gruppiertes Syphilid der r. Hand, WR positiv. Affektion am Präputium trotz Kur und Hg-Pflaster unverändert. Kutireaktion mit Freischem Antigen und Ulcus molle negativ. Mantoux negativ. Keine Veränderungen der inguinalen Lymphknoten.

Digitized by Google

Salus, F. (Klinik Schmidt): Hemiatrophia facialis progressiva.

23jähr. Pat. Seit dem 12. Jahr rechtsseitige Hemikranie, jetzige Erkrankung seit 2 Jahren mit „Größerwerden des rechten Auges". Derzeit Atrophie der Haut über der rechten Stirn und Schläfe bis zum Jochbogen, mit Beteiligung von Unterfettgewebe und Muskulatur. Knochen röntgenologisch frei. Auch Oberlid mitbeteiligt. Die atrophische Haut nicht adhärent, wärmer als links. Streifenförmiger Haarausfall an Superzilien und Wimpern, am rechten Auge umgekehrter Horner.

Kraus: Herpes zoster oticus.

46jähr. Pat., im Anschlusse an eine starke Abkühlung des Kopfes Fieber und Schwindel sowie nach 2 Tagen am Ohr und Hals Herpesbläschen, die nach 14 Tagen mit Narben ausheilten. Typische Innenohrschwerhörigkeit und Untererregbarkeit des Vestibularis rechts mit gleichseitiger totaler VII-Lähmung.

Kreibich: Prurigo lymphadenique.

Anläßlich der Breslauer Tagung wurde der Fall demonstriert, mit Lichen acuminatus und planus ähnlichen Symptomen. Beide Zustände wurden als Scheuerungsreaktionen gedeutet, als Folge von Lymphogranulom oder Praemycosis fungoides. Pat. weist derzeit als III. Reaktionsform das Bild einer Scheuerungsprurigo an den Extremitäten auf. Klinik Nonnenbruch nimmt mit Rücksicht auf Blutbild (18000 Leukozyten), Milzschwellung, Fieber, Lymphogranulomatose an. Drüsenhistologie keine ausgesprochene Granulomatose.

Dufke: 1. Lichen planus der Schleimhaut nach Rückenmarksbestrahlung.

Fall wurde bereits 23. II. demonstriert. Die Herde an der Zunge und Wangenschleimhaut gegen Arsen resistent, auf Bestrahlung des Rückenmarkes Besserung.

2. Luetische Spätformen im Gesicht.

35jähr. Pat. Rosazeaähnliches Bild. Kaup, WR, MTR sowie Luetin negativ. Wegen Anordnung einzelner Knötchen in bogenförmiger Linie wird Lues diagnostiziert. Promptes Ansprechen auf Salvarsan. Unter antiluetischer Behandlung werden die serologischen Reaktionen positiv.

3. Spätformen am Genitale nach intensiver antiluetischer Behandlung.

33jähr. Mann. Braunrote papulöse Effloreszenzen am Präputium und Skrotum in bogenförmiger Linie. WR, MTR positiv. 1916 Sklerose 4 Altsalvarsan, 1924 WR positiv. Seit dieser Zeit intensive Behandlung (7 kombinierte Kuren) bei seroresistentem Wassermann.

4. Zwei Fälle von Salvarsandermatitis.

1. Fall. 42jähr. Frau. Beinahe universelle Dermatitis unter dem Bilde des Ekzems.

2. Fall. 36jähr. Frau. Ödem des Gesichts. Schubweise Erytheme. Positive Galaktoseprobe spricht für Leberschädigung.

5. Bubo geheilt nach Dmelcos.

Kleinapfelgroßer geröteter Bubo mit Fluktuation zeigt innerhalb 1 Woche nach 2 Dmelcos-Injektionen (Ducrey-Vakzine, 0,1 und 0,2 i. v.) vollkommene Restitutio ad integrum.

Samek: Keloide nach Verbrennung mit Röntgen-Radium behandelt.

8jähr. Pat. Mai 1928 Benzinverbrennung, danach Keloide, die die linke Wange eingenommen haben. Kombinierte Röntgen- und Radiumbehandlung hat zu völligem Abflachen und Weichwerden der Keloide geführt.

Bezecny: 1. Karzinom über dem rechten Schulterblatt seit 12 Jahren bestehend.

68jähr. Mann. An der Stelle des handtellergroßen exulzerierten Tumors war ein erhabener pigmentierter Naevus, nach dessen Verletzung soll das Karzinom entstanden sein. Ränder graublau. Histologisch spino-basozelluläres Karzinom. Die scheinbare Pigmentierung der Ränder ist durch ektatische Blutgefäße bedingt.

2. Dysidrosis seit 12 Jahren bestehend.

52jähr. Mann. Pilze nicht nachweisbar. Vor 32 Jahren dasselbe klinische Bild. Seither öfters Rezidive.

3. Sycosis simplex-Versuch mit Urandil.

37jähr. Mann, vor 2 Jahren mit Röntgen behandelt. Seit einigen Monaten wieder zahlreiche Pusteln. Die Gesichtshaut, besonders Wangenpartien, zeigen Atrophie. Therapie: Mechanische Epilation und Urandilsalbe (Jod-Uransalbe). Sehr guter therapeutischer Erfolg.

Digitized by Google

Haber: 1. Herpes simplex seit 10 Jahren rezidivierend.

36jähr. Pat. Vor 10 Jahren Verbrühung der linken Wange. Seitdem zweimal im Jahr ohne Ursache typischer Herpes simplex. Die Überimpfung auf Kaninchenkornea negativ.

2. Beginnender Raynaud.

39jähr. Pat. Beginn 1929. Derzeit anämische Blässe der Finger.

Weinberger: 1. Transformation eines Erythema exsudativum multiforme in Lues.

20jähr. Pat. Vor 2 Monaten nach fieberhafter Angina Auftreten eines Exanthems, lokalisiert an den Vorderarmen, Füßen und Lippenschleimhaut. Jetziger Befund: Nässende Papeln am Genitale mit positivem Spirochätenbefund, an den Beugeseiten der Extremitäten bis kronengroße zyanotische, im Niveau der Haut liegende Effloreszenzen, die neben der Morphologie des Multiforme luetischen Charakter aufweisen.

2. Esthiomène.

35jähr. Pat. Seit 3 Jahren bestehende Genitalaffektion. Abnahme des Körpergewichtes um 35 kg, was auf einen Lungenprozeß zurückzuführen ist. Beide Labien mächtig geschwollen, an beiden kronengroße, atonische Ulcera. Kaup. WR. MTR komplett positiv. Freische Kutanprobe, Luetin- und Ulcus molle-Reaktion negativ. Auf $^1/_{10}$ mg A. T. K. hohes Fieber und positive Stichreaktion. Histologie der inguinalen Lymphdrüse: Chronische Entzündung mit totaler Destruktion des adenoiden Gewebes, reichliche Plasmazellen und Bindegewebsproliferation. Es ist also anzunehmen, daß diese Veränderungen zu einem Passagehindernis führten, als deren Folge die Esthiomène anzunehmen ist.

3. Ulcus rodens nach Röntgenbestrahlung.

Bei einem fast handtellergroßen Ulcus rodens trat nach 2maliger Röntgenbestrahlung deutliche Besserung ein.

Kasztor: 1. Pseudopelade.

Am Scheitel seit 1 Jahr, am Hinterkopf seit 4 Monaten bestehend, zu Beginn eine Alopecia areata vortäuschend. Grundumsatz 7,9%.

2. Lichen planus.

Typische Herde an Hand-, Fußrücken, Kreuzbein und Genitale.

Reisz: Lues II, Spätformen.

Vor 3 Monaten Sklerose, unbehandelt. 6 Wochen nach der letzten Injektion Exanthem vom Charakter der Spätform.

Fleischmann: 1. Lupus vulgaris nasi.

Primäreruption bei 57jähr. Patientin.

2. Gumma nasi.

30jähr. Pat. Seit 3 Wochen bestehend, am r. Nasenflügel exulzerierter Herd, sonst erscheint das Gumma als diffuses Infiltrat mit polsterartiger Infiltration der Nasenschleimhaut.

Gerö: Lupus vulgaris tumidus mit Chininidiosynkrasie.

16jähr. Pat. Seit 12 Jahren am l. Ohr. Vor 3 Jahren zuerst behandelt: Pyrogallus- und Chininsalbe. Überempfindlichkeit gegen Chinin in Form eines kleinfleckigen Erythems am Stamm.

Ferner stellten vor: **Zuleger-Reichenberg** einen Fall von **Brocqscher Krankheit**; **Schoenhof** je einen Fall von **Lichen planus, Lupus verrucosus am linken Oberarm** und **Vitiligo**; **Samek: Poikilodermia atrophicans vascularis, universelle Sklerodermie**; **Reisz: Leukoderma psoriaticum**; **Spät, H.: Geheiltes Gumma des Gesichts**; **Gerö: Gumma palati.**

H. Haber-Prag.

Fachzeitschriften

Archives of Dermatology and Syphilology

1930, Bd. 21, Nr. 1

Schamberg, J., u. H. Brown: The Chemistry of the Blood in Diseases of the Skin (Die Chemie des Blutes bei Hautkrankheiten). S. 1.

Verf. untersuchten den Stickstoffgehalt des Blutes bei 857 Patienten. Männer haben mehr Stickstoff im Blut als Frauen. Außerdem nimmt vom 30.—80. Lebens-

Digitized by Google

jahr der Stickstoffgehalt des Blutes zu. Bei Ekzem und Pruritus, besonders bei der generalisierten Form, findet sich ein Überschuß von nicht an Eiweiß gebundenem Stickstoff, von Harnstickstoff und von Harnsäure im Blut. Wichtig sind diese Bestimmungen für eine therapeutische Diät.

Ayres, S.: Pityriasis Folliculorum (Demodex) (Pityriasis folliculorum). S. 19.

In 4 Fällen, die über ein Brennen im Gesicht klagten, zeigten sich trockene, rauhe, leicht schuppende Hautstellen um die Lanugohaare herum. In allen Fällen konnte Demodex follicularum in großer Zahl festgestellt werden. Seifenwaschungen mit antiparasitären Salben vermochten das Übel zu beseitigen.

Grindon, J.: Tryparsamide in Acute Pemphigus (Tryparsamid bei akutem Pemphigus). S. 25.

In 4 Fällen von akutem Pemphigus mit letalen Anzeichen bewährte sich Tryparsamid glänzend. Bei 2 chronischen Fällen trat nur in einem Falle Besserung ein. Verf. gab 2 g Tryparsamid intravenös 1—4mal in der Woche. Schon nach wenigen Tagen zeigte sich der Erfolg. In 14 Tagen konnten die meisten aus dem Krankenhaus entlassen werden. Die Besserung hält seit 1927/28 bei diesen Pat. an.

Moore, J. E., u. H. M. Robinson: The Question of Arsphenamine-Resistant Syphilis (Die Frage der salvarsanresistenten Syphilis). S. 32.

Verf. berichtet, daß sich in Deutschland nach dem Kriege die Zahl der salvarsanresistenten Syphilisfälle vermehrt habe. Als Beweis führt er die Arbeit Silbersteins aus der Scholtzschen Klinik, Königsberg an, der auf eine Salvarsanresistenz aus der schwerer negativ zu machenden WR und aus dem Häufigerwerden von Rezidiven der Lues II in den Jahren 1921—1922 gegenüber der Zeit 1911—1916 schloß. Verf. findet, daß die Patientenzahl und die Beobachtungszeit Silbersteins zu gering seien, als daß man bindende Schlüsse daraus ziehen könnte. In Amerika findet sich keine Zunahme der salvarsanresistenten Syphilis, deren Zahl verschwindend gering sei.

Jackson, N.: Dermatitis from Picric Acid Solution and Butesin Picrate Ointment (Dermatitis durch Pikrinsäurelösung und Butesinpikratsalbe). S. 40.

Bericht über 5 Fälle von Dermatitis nach Pikrinsäureanwendung in Form von Lösungen und Salben.

Way, St.: Purpura Annularis Telangiectodes (Purpura annularis teleangiectodes). S. 42.

Bericht über 1 Fall von Purpura annularis mit genauem histologischem Befund. Die primären Veränderungen treten im Corium auf. Die Epidermis wird sekundär befallen. Zuerst erweitern sich im Corium die Kapillaren, was auf eine toxische Ursache der Purpura annularis schließen läßt. Die Endarteriitis, das Ödem, die lymphozytäre Infiltration stimmen mit dieser Ansicht überein. Majocchis Annahme des tuberkulösen Ursprungs konnte nicht sicher erwiesen werden, obgleich Verf. säurefeste Stäbchen nachweisen konnte. Welche Rolle die Russelschen Körperchen bei dieser Krankheit spielen, ist unbestimmt.

Cole, H., Rauschkolb, J., u. J. Tovney: Dyskeratosis Congenita with Pigmentation, Dystrophia Unguis and Leukokeratosis Oris (Dyskeratosis congenita mit Pigmentierung, Nägeldystrophie und Leukokeratose des Mundes). S. 71.

Dieser Fall hatte ähnliche Züge mit dem dystrophischen Typus der Epidermolysis bullosa, mit der Darierschen Erkrankung und mit dem juvenilen Typus der Akanthosis nigricans. Die Erkrankung ist familiär und kongenital. Das Charakteristische sind Atrophie, Pigmentierung, dystrophische Nagelveränderungen und Leukokeratose der Mundschleimhaut.

O'leary, P.: Localized Solid Edema of the Extremities in Association with Exophthalmic Goiter (Lokalisiertes festes Ödem der Extremitäten in Verbindung mit Kropfexophthalmus). S. 57.

Bericht über 8 Pat. mit Hyperthyreoidismus, die an den Beinen ödematöse, lohfarbene Papeln hatten. Die Therapie, die den Hyperthyreoidismus besserte, wirkte nicht auf diese Hauterscheinungen ein. In einem Falle erfolgte Exzision der Papeln, wonach sich hypertrophische Narben entwickelten. In 3 Fällen gingen die Papeln spontan zurück. Es blieben lichenifizierte, leicht pigmentierte, etwas erhabene Stellen zurück.

Greenwood, A., u. E. Rockwood: The Skin in Diabetic Patients (Die Haut bei Diabetikern). S. 96.

Bei Diabetikern fanden Verff. an den Fußsohlen in 70% der Fälle pathogene

Digitized by Google

Pilze, in 100% Staphylokokken. Hefezellen und saprophytische Pilze waren selten. Man kann dies Vorkommen nicht mit der Hyperglykämie in Zusammenhang bringen. Alle verdickten Nagelplatten haben Pilze. Eine sorgfältige Pflege der Füße besserte die Verhältnisse zu 50%. L. Mühlpfordt-Allenstein.

The British Journal of Dermatology and Syphilis

Februar 1930

Colquhoun, K. G.-Melb.: Naevus Acneiformis Unilateralis.

Der Fall dieser seltenen Kombination von Naevus und lokalisierter übermäßiger Funktion der Talgdrüsen betraf ein 17jähr. Mädchen, bei welchem die Naevusbildung im Alter von 2 Jahren in der Mitte des linken Oberarmes begann, später rings um die Naevi Komedonen auftraten und dieselben, mit entzündlichen, zeitenweise auch eitrigen Prozessen verbunden, allmählich fast die ganze Außenseite des Oberarmes und der Supraskapulargegend einnahmen. Das Mädchen war nie geimpft und zeigte, obwohl im „Aknealter" stehend, im Gesicht oder sonstigen Körperstellen keine Erscheinung von Akne. Das unangenehmste Symptom ist zur Zeit ständiges Nässen aus den Abszeßbildungen, auch zahlreiche Narben erscheinen kosmetisch wenig erwünscht. Neben möglichst energischem Auspressen der Komedonen dünkt C. der Versuch mit Röntgenstrahlen als aussichtsreich zur Beseitigung der erhöhten Talgdrüsenabsonderung. (Mit Abbildung.)

Percival, G. H.: The Treatment of Ringworm of the Sscalp with Thallium Acetate (Die Behandlung des Ringwurms des behaarten Kopfes mit Thalliumacetat).

P. berichtet über 50 Fälle, die von ihm mit Thalliumazetat behandelt worden sind, und einige damit zusammenhängende Beobachtungen. In den besprochenen Fällen wurden 8,5 mg Thalliumazetat pro Kilogramm Körpergewicht in einziger Dosis gegeben und täglich 10%ige Schwefelsalbe auf den Kopf aufgetragen. In allen Fällen erfolgte prompte Epilation innerhalb 17—22 Tagen, ohne daß gleichzeitig an anderen Körperstellen Haarausfall oder Veränderungen der Nägel auftraten. Toxische Erscheinungen stellten sich am 3.—28. Tage in 44% der Fälle ein und bestanden in Muskelschmerzen in den Beinen von pseudorheumatischem Charakter, Lethargie und leichten Kopfschmerzen; sie hielten 2—19 Tage an, ohne aber besonders ernsten Charakter zu haben und mit Ausnahme weniger Fälle Bettruhe zu erfordern. Die kürzeste, zur Heilung erforderliche Zeit war 63, die längste 148, der Durchschnitt 107 Tage. Der Vergleich mit anderen 50 durch Röntgentherapie geheilten Fällen ergab hier eine wesentlich längere Dauer — im Durchschnitt 135 Tage. Welche Erklärung der Wirkungsart des Thalliumazetats zu geben ist, kann P. vorläufig noch nicht entscheiden, wenig wahrscheinlich dünkt ihm ein intermediärer Einfluß der endokrinen Drüsen oder des sympathischen Nervensystems, das für die Entstehung der Thalliumalopezie direkt verantwortlich wäre. Mikroskopische Untersuchung des Haares und der Haarfollikel nach der Thalliumeingabe gibt keinerlei Anhaltspunkt über dessen Wirkungsart: atrophische und degenerative Veränderungen wurden zwar im Bulbus und in den Follikelzellen beobachtet, sind aber nur als gewöhnliche Begleiterscheinungen von Haarausfall anzusehen. Die Ähnlichkeit zwischen Thallium- und X-Strahlenwirkung auf das Wachstum der Haare spricht für die Annahme, daß Thallium eine lokale Wirkung hat und diese sich in demselben Zelltypus äußert wie jene der Röntgenstrahlen. Mit einigen photographischen Abbildungen und tabellarischer Übersicht der Fälle. Literaturangaben. M. Stern-München.

The American Journal of Syphilis

Januar 1930, Bd. 14, Nr. 1

Wile, U. J., L. Wieder u. A. S. Warthin: Malignant Syphilis. With a New Explanation of the Pathology of the Cutaneous Lesions (Syphilis maligna. Mit einer neuen Erklärung der Pathologie der Hautveränderungen). S. 1.

Schwerer und tödlich endigender Fall von Syphilis maligna bei einem 21jähr. Mann, mit 325 verschiedenen ulzerösen Herden in der Haut, zugleich mit einem makulopapulösen Exanthem. Die ulzerösen Herde stellen mikroskopisch scharf

Digitized by Google

umschriebene, anämische Infarkte in Korium und Epidermis dar, verursacht durch eine Thrombose als Folge einer syphilitischen Obliteration der mittelgroßen Gefäße an der Grenze von Korium und Subkutis. Die Größe, der scharf umschnittene Rand, die spärliche Exsudation und Kegelform der Ulzera, das Fehlen histologischer syphilitischer Veränderungen an den Rändern und das Fehlen von Spirochäten, alles dies entspricht den sekundären Infarktprozessen. Die Malignität der Syphilis ist gekennzeichnet durch das fast universelle Befallensein der zu Obliteration führenden Gefäßerkrankung der Haut, die Thrombose und folgende Infarzierung großer Hautgebiete. Der Fall gibt eine neue Erklärung für die Hautveränderungen bei Lues maligna; kein ähnlicher Fall ist in der Literatur beschrieben. Es ist fraglich, ob andere Fälle von Lues maligna ebenso zu erklären sind. Jedenfalls zeigte dieser Fall eine unzweifelhafte Empfänglichkeit eines Teiles der kleinen Blutgefäße an verschiedenen Körperteilen gegen die Spirochäten. Die Resistenz gegen die Behandlung, die in Anbetracht der zahlreichen degenerierten Spirochäten im Gewebe sich doch wirksam zeigte, war nur scheinbar, da die nekrotischen Herde nur indirekt auf Syphilis beruhten. Die ausgedehnte viszerale Syphilis (Thyreoidea, Herz, Pankreas, Harnblase) macht den Fall in der Literatur der Lues maligna auch einzeldastehend. Wahrscheinlich handelte es sich um eine erworbene Lues.

Warthin, A. S.: Extensive Diffuse Syphilitic Myocarditis Associated with Malignant Syphilis (Ausgedehnte diffuse syphilitische Myokarditis, zusammen mit Lues maligna). S. 35.

Bei dem Falle fand sich eine diffuse syphilitische interstitielle Myokarditis mit besonderem Befallensein der kleinsten Koronaräste. Durch das jugendliche Alter des Pat. ist dies der jüngste Fall von Myokarditis bei erworbener Lues. Vielleicht sind gewisse Fälle von maligner Lues vor allem schwere Formen einer vaskulären Syphilis.

Burns, E. L.: Fatal Multiple Fat Embolism in a Patient Given Salvarsan (Tödlich endigende multiple Fettembolien nach Salvarsan). S. 42.

Akute Erkrankung und Tod nach einer Injektion von Altsalvarsan. Die Sektion ergab eine hämorrhagische Enzephalitis, die sich im Groben nicht von der nach anderen Salvarsantodesfällen unterschied. Mikroskopisch fanden sich multiple Fettembolien in Gehirn, Nieren und Lungen.

Clasen, A. C.: Gastrointestinal Manifestations in Syphilis (Magen-Darmerscheinungen bei Syphilis). S. 55.

Bei allen Fällen von schlechter Magenfunktion, auch wenn die Anamnese keine Syphilis ergibt, und bei allen atypischen Magenstörungen und bei Fällen, welche auf die Diätbehandlung nicht reagieren, ist an Lues zu denken. Bizarre Magensymptome entstehen, wenn Lues das Nervensystem befällt. Magenulzera bei Syphilitikern reagieren oft auf eine antisyphilitische Therapie.

Berghausen, O.: Gumma of the Pancreas (Gumma des Pankreas). S. 71.

Gumma des Pankreas, erst postoperativ diagnostiziert.

Schoch, A. G.: Arsphenamin Sensitization Tests Including a Report of Arsenical Dermatitis Due to the Arsenobenzol Radical of Bismarsen (Bismuth Arsphenamine Sulphonate) (Die Überempfindlichkeitsprüfungen gegen Salvarsan, mit Mitteilung eines Falles von Arsendermatitis durch das Arsenobenzolradikal des Bismarsens). S. 70.

Mitteilung eines Falles von subakuter verallgemeinerter Dermatitis mit Stomatitis, verursacht durch das Arsenobenzolradikal des Bismarsens. Die perkutanen Prüfungen waren negativ vor dem Entstehen der Dermatitis und stark positiv, sowohl für Neoarsphenamin wie für Bismarsen, nach Abklingen der Dermatitis.

White, Cl.: Palmar and Plantar Keratodermia from Neoarsphenamine (Palmar- und Plantarkeratodermie durch Neoarsphenamin). S. 87.

Mitteilung zweier einschlägiger Fälle.

Foster, R. H.: The Treatment of Neurosyphilis (Die Behandlung der Nervensyphilis). S. 89.

Betrifft die Behandlung mit Tryparsamid. Eine beträchtliche Zahl sehr gebesserter Fälle bei Negern mit Neurosyphilis und erhebliche Besserung bei ähnlich erkrankten Weißen.

Genovese, S.: An Insoluble Bismuth Preparation (Mesurol) in the Treatment of Syphilis (Ein unlösliches Wismutpräparat [Mesurol] bei der Behandlung der Syphilis). S. 94.

Digitized by Google

Cannon, A. B.: A Study of the Wassermann Reaction Following Dermatitis and Jaundice from Arsphenamine (Die Wassermannreaktion nach Dermatitis und Gelbsucht durch Arsphenamin). S. 100.

Nach den allerdings zu spärlichen Beobachtungen von C. haben einige Anfälle von Salvarsandermatitis, -gelbsucht und -neuritis unzweifelhaft einen günstigen Einfluß in serologischer und klinischer Hinsicht, auch wenn die verabreichten Salvarsanmengen zu gering waren, um einen negativen Wassermann und eine klinische Heilung zu sichern.

Murdock, T. P., u. W. E. Hall: An Analysis of Twenty-five Hundred Blood Wassermann Reactions (Eine Analyse von 2500 Blutwassermannreaktionen). S. 107.

Die Anstellung der Blut-WR ist gerechtfertigt, auch wenn nur ein kleiner Prozentsatz positiver Fälle gefunden wird. Syphilis ist in der Abnahme begriffen. Nervensyphilis ist häufiger, als die meisten Ärzte annehmen. Nur ein kleiner Prozentsatz von Syphilitikern reagiert serologisch negativ.

F. Juliusberg-Braunschweig.

Mitteilungen aus der Literatur

Strahlentherapie und Strahlenschädigung

Spiethoff, B.-Jena: Die Allgemeinbehandlung mit Grenzstrahlen nach Bucky und der Einfluß der Grenzstrahlen auf das Blutbild. (Univ.-Hautkl.) **Münch. med. Wschr., 1930, Nr. 5, S. 180, und Nr. 6, S. 219.**

Außer den guten Erfolgen durch Herdbestrahlungen mit überweichen Strahlen berichtet Bucky noch über Fälle, bei denen er mit Allgemeinbestrahlungen gute Resultate erzielte, so bei Magen-Darm-Ulzera, bei Polycythaemia rubra, bei dem polymorphen Symptomenkomplex des Hypothyreoidismus, bei Amenorrhoe, Oligo- und Dysmenorrhoe, Asthenie, Arthritis deformans im Klimakterium, Asthma, Pertussis und spastischer Obstipation. Bucky erklärt sich den Einfluß aus der Einwirkung auf das vegetative Nervensystem und über dieses auf das endokrine System; er begründet seine Hypothese mit dem Leukozytensturz, der selbst nach sehr geringen Strahlenmengen zu beobachten wäre. Verf. hat experimentelle Nachprüfungen angestellt und kommt zur Ablehnung dieses Leukozytensturzes. Seine Untersuchungen haben ergeben, daß es in einigen Fällen wohl zu einer starken Verringerung der Leukozytenzahl komme, diese aber nicht der Bestrahlung zugeschrieben werden dürfe, da man bei einem blanden Kontrollversuch häufig das gleiche Phänomen beobachten könne. In einer anderen Richtung hat Verf. aber eine Einwirkung der Grenzstrahlen auf das Blutbild feststellen können: im Blutbilde des Kaninchens findet sich als konstanteste Erscheinung ein Fallen der Zahl der Basophilen und eine Abnahme der 1. Klasse Arneths bei entsprechender Zunahme der Kernlappenzahl der Pseudo-Eosinophilen. Ein Steigen und Fallen der Zahl der Pseudo-Eosinophilen und Lymphozyten ist nicht so konstant zu beobachten. Ob dabei individuelle Momente oder die Bestrahlungsintensität eine Rolle spielen, ist noch nicht zu entscheiden. Beim Menschen zeigt sich vor allem ein absolutes und relatives Sinken der Eosinophilen, das besonders deutlich bei Fällen mit hohen Anfangswerten wird. Obwohl Verf. den Leukozytensturz nicht als Stütze für die Hypothese Buckys anerkennen kann, hält er diese doch für berechtigt, da gewisse klinische Beobachtungen durchaus dafür zu sprechen scheinen. Aus diesem Grunde hält Sp. Allgemein- und Herdbestrahlungen für angezeigt beim konstitutionellen Ekzem und dem Brocqschen Komplex des Pruritus cum lichenificatione, deren Träger meist Neuropathen und Vagotoniker sind. Erfolgreich waren die Bestrahlungen auch bei zwei Fällen von multipler Keratodermie; ein voller Erfolg trat bei einem Pat. mit ausgedehnter spontaner Hautgangrän ein. Bei Rosazea wirken längere Zeit serienweise verabfolgte Allgemeinbestrahlungen unterstützend auf die Lokalbehandlung.

Sprafke-Chemnitz.

Watjen, J.-Berlin: Morphologisches und Kritisches zur Strahlenwirkung durch Radium. (Path. Inst. d. Univ.) **Virchows Arch., Bd. 275, S. 156.**

Die Radiumwirkung zeigt sich beim Uteruskarzinom schon innerhalb der ersten 24 Stunden in dem Fehlen der Mitosen; binnen 5—6 Tagen sind deutlich

Digitized by Google

regressive Veränderungen an den Kernen der Krebszellen nachweisbar. Die Radiumbestrahlung ruft eine Steigerung des Krebszerfalls und eine schädigende Beeinflussung des Gesamtorganismus hervor und ist bei Personen, die am Herzen und an der Niere Erkrankungen zeigen, nicht unbedenklich. Ferd. Winkler-Wien.

Hoede, K.-Würzburg: Erfahrungen mit Thorium-X-Stäbchen. (Abt. f. Strahlenbehandl. d. Univ.-Hautkl.) Strahlenther., Bd. 35, H. 2, S. 290.

Bei ausgedehnteren Haut- und Schleimhautkrebsen sowie einem Fibrosarkom der Bauchhaut hat Verf. durch alleinige Anwendung von Thorium-X-Stäbchen nach dem Vorgange von L. Halberstädter recht beachtliche Erfolge bei 5 Fällen erzielt: ein um so bemerkenswerteres Resultat, als es sich um erfolglos mit Röntgen und Radium vorbehandelte Fälle handelte. Die von Halberstaedter empfohlene Verbindung der Thorium-X- mit der Röntgen- oder Radiumbehandlung dürfte die Ergebnisse noch verbessern. Eine hartnäckige tuberkulöse Hautfistel konnte nach dem Vorschlage von A. Simons durch Einbringen eines Thorium-X-Stäbchens zum Schließen gebracht werden. Ein Hämangiom der Nasenspitze bei einem ½ Jahr alten Kinde verkleinerte sich erheblich. W. Curth-Berlin.

Kosmetik

Gumpert, M.-Berlin: Die operative Faltenentfernung. Med. Welt, 1930, Nr. 7, S. 219.

Verf. beschreibt einen kosmetischen Eingriff, der durch Exzision eines ellipsenförmigen Hautläppchens aus der Gegend vor der oberen Ohrwurzel und der behaarten Schläfe eine Spannung der Hängewangen und Beseitigung der Lidrunzeln zur Folge hat. Der Effekt der Operation, die von Noël in Paris viel geübt wird, hält ½—3 Jahre an. Die Operation kann aber beliebig oft wiederholt werden, indem bei jeder Wiederholung die alte Narbe exzidiert wird.

H. Ress-Dessau.

Lüthi, A.: Thun: Eine einfache, zuverlässige, gut dosierbare Methode zur Korrektur abstehender Ohren. Schweiz. med. Wschr., 1929, Nr. 49, S. 1268.

Neue Methode, beruhend auf Rückwärtsfixierung des Ohres vermittels eines eingepflanzten Faszienstreifens. E. Levin-Berlin.

Zirkulationsstörungen und Hämorrhagien

Schulde, R.: Über Erythrocyanosis cutis symmetrica mit besonderer Berücksichtigung zweier Fälle. Diss., Frankfurt a. M. 1929.

Bericht über 2 Fälle: 1. 17jähr. Schneiderin, an der Innenseite der Unterschenkel ein talergroßer livid verfärbter Fleck, unter dem ein walnußgroßer, derber, schmerzloser, in die Subkutis reichender Knoten tastbar ist, daneben je zwei erbsengroße gleichartige Stellen. Nach intrakutaner Impfung am Vorderarm mit $^1/_{10}$ mg Tuberkuloprotein entsteht ein dem Erythema induratum homologes Infiltrat, während Probeimpfungen mit Alkohol und Milch bloß eine bald wieder abklingende Infiltration im Gefolge hatten. Histologisch ein lymphozytäres perivaskuläres Granulom mit retikulärer Struktur. 2. 15jähr. Schülerin, am rechten Handgelenk Fungus, an der Vorderarmstreckseite bis pflaumengroße, hellrote, leicht elevierte Herde, die bis in die Subkutis reichen und druckempfindlich sind. Impfung mit $^1/_{1000}$ mg hat lang anhaltendes Fieber, Schmerzen im Handgelenk und Verschwinden des Erythema induratum zur Folge. M. Kazarowa-T. Pasardschik.

Merdinger, O.-Czernowitz: Krampfaderverödung mit dem Kaltkauter. Med. Klin., 1929, Nr. 52, S. 2003.

Durch Diathermiekoagulation läßt sich eine der Injektionsbehandlung gleichwertige Verödung der Venen erzielen. Als inaktive Elektrode dient eine Handelektrode, als aktive eine Nadel, die nach Expression der Vene eingestochen wird; man läßt dann den Strom für einen Augenblick durchfließen. E. Levin-Berlin.

Breda, L.-Prag: Schwangerschaftsunterbrechung wegen Morbus Werlhofii in graviditate. Ein Beitrag zu dessen Pathogenese. (Dtsch. Univ.-Frauenklinik.) Zbl. Gynäk., 1930, Nr. 3, S. 158.

Mitteilung eines Falles von essentieller Thrombopenie im 4. Monat der zweiten Schwangerschaft bei einer 23jähr. Frau, die früher nie an abnormen Blutungen gelitten hatte. Da die Blutungen, vor allem die Hämaturie, trotz medikamentöser Therapie an Stärke zunahmen, wurde die Interruptio ausgeführt; darauf prompte

Digitized by Google

Sistieren aller bis auf die Genitalblutungen. Nach Milzbestrahlung hörte auch diese Blutung auf, die Plättchenzahl blieb jedoch dauernd niedrig. Auch bei der Kontrolle 6 Wochen nach Entlassung bot die Pat. das ausgesprochene Bild eines chronischen Morbus Werlhof. Der Fall zeigt, daß ohne frühere Anzeichen abnormer Blutung die Gravidität das auslösende Moment für die sicherlich vorhanden gewesene, konstitutionell bedingte essentielle Thrombopenie darstellen kann. Als auslösende Ursache ist wahrscheinlich eine auf die Gefäße wirkende Graviditätstoxikose anzusehen. B. Peiser-Berlin.

Urtikaria und Erytheme

Bloch, S.-Darmstadt: Durch endokrine Störung bedingte Urtikaria. Dtsch. med. Wschr., 1930, Nr. 5, S. 184.

Bericht über 2 Fälle von chronisch rezidivierender Urtikaria, die auf die sonst übliche Therapie nicht reagierten. Die pastöse, stark durchgetränkte Haut und die wechselnde Diurese ließen in einem Falle an Hypofunktion der Thyreoidea denken. Nach Verordnung von 3mal täglich 0,1 g Schilddrüsensubstanz traten 4 Tage nach Beginn der Behandlung nur noch am Abend Eruptionen auf, nach 10 Tagen war die Pat. geheilt. Der gleiche Erfolg wurde bei einer 52jähr. Frau nach 5tägiger Ovowop-Medikation erzielt. F. Harry-Wiesbaden.

Symes, J. O.: Infectivity of Erythema nodosum (Die Infektiosität des Erythema nodosum). Lancet, 1929, Nr. 5542, S. 1033.

Verf. führt mehrere Fälle von Erythema nodosum an, die er in ihrer Abhängigkeit voneinander für akute Infektionen hält und nicht für eine Form der Tuberkulose, wie im kontinentalen Europa öfter angenommen wird. Die Inkubationszeit beträgt ungefähr 14 Tage. Die Abhängigkeit von Tuberkulose führt Verf. darauf zurück, daß das Virus besonders bei geschwächten Personen die Erkrankung hervorrufen kann; damit erklärt er auch die mitunter außerordentlich lange Inkubationszeit. Es besteht die Möglichkeit, daß der Pat. nach überstandener Krankheit Bazillenträger wird und sich auch selbst reinfizieren kann (Eryth. nodos. chron.). Verf. schließt sich der in England und Amerika herrschenden Ansicht an, daß es sich um eine Streptokokkeninfektion handelt, deren Eintrittspforte die Tonsillen sind. P. Seier-Heidelberg.

Móritz, D. v.-Budapest: Zur Behandlung des Erythema nodosum bei Kindern. Verhandlg. ungar. ärztl. Gesellsch., 1929, S. 309.

Die Ätiologie des Erythema nodosum ist strittig, obzwar Zusammenhang mit Tuberkulose anerkannt wird. Anlehnend an diese Auffassung versuchte Verf. ultraviolette Strahlen. Bei täglicher Bestrahlung trat Rückbildung nach 2—3 Tagen ein, nach 7—8 Tagen vollständiges Verschwinden. Rezidive wurden nicht beobachtet. Faßt man die Erythemknoten als Autotuberkulinreaktionen auf, so besteht die Möglichkeit, eine Analogie zu suchen mit jener hemmenden Wirkung, die die ultravioletten Strahlen auf die kutanen Tuberkulinreaktionen ausüben. Verf. erwähnt noch Versuche, in denen es nach Heilung der Ausschläge gelungen ist, mit intrakutaner Injektion von $^1/_{10}$ mg Alttuberkulin, rote, infiltrierte, den Erythemknoten ähnliche Exantheme an den typischen Stellen zu provozieren.
M. Kazarowa-T. Pasardschik.

Siwe, A.-Lund: Klinische Beobachtungen während einer nosokomialen Endemie von Erythema infectiosum. (Univ.-Kinderkl., Lund.) Mschr. Kinderheilk., Bd. 45, H. 2, S. 152.

Bericht über 12 Fälle von Erythema infectiosum. Die Krankheitsdauer schwankte zwischen einigen Stunden und 7 Tagen; meist trat Fieber bis zu mehr als 39 Grad auf. Die Inkubationszeit betrug 7—12 Tage, die Kontagiosität etwa 30%. Keine stärkere Störung des Allgemeinbefindens, keine typische Veränderung des Blutbildes. Das Exanthem rezidivierte bei mehreren Kindern in unregelmäßigen Abständen, wobei die Rezidive mitunter ein anderes Aussehen hatten. Nur in 2 Fällen hatte der Ausschlag typische Gyratumform, sonst ähnelte es mehr Skarlatina oder Erysipelas. Als einzige Komplikation wurden ausgedehnte Ödeme und erhebliche Hautblutungen beobachtet. R. Ley-Kreuznach.

Ekzem, Rosazea

Rost, G. A.-Freiburg i. Br.: Die Ekzemfrage vom kausalgenetischen Standpunkte. I. (Univ.-Hautkl.) Dtsch. med. Wschr., 1930, Nr. 6, S. 211.

Verf. teilt die Hautkrankheiten in vorwiegend exogen und vorwiegend endogen

Digitized by Google

bedingte ein. Für erstere wird die Bezeichnung „Dermatitis", für letztere die Benennung „Dermopathia" vorgeschlagen. F. Harry-Wiesbaden.

Rost, G. A.-Freiburg i. Br.: Die Ekzemfrage vom kausalgenetischen Standpunkte. II. (Univ.-Hautkl.) Dtsch. med. Wschr., 1930, Nr. 8, S. 308.

Verf. erörtert den Unterschied zwischen Dermatitis und Ekzem vom kausalgenetischen Standpunkt. An der Entstehung der Dermatitis sind vorwiegend exogene Faktoren beteiligt; dispositionelle Momente (endogener Natur) wirken in jedem Falle mit, treten aber gegenüber den ersteren zurück. Ekzem heißen also vorläufig noch alle erythematös-vesikulösen Affektionen, bei denen in erster Linie endogene Faktoren genetisch in Frage kommen und exogenen Momenten nur die Rolle eines auslösenden Momentes zukommt. Je vollkommener unsere Untersuchungsmethoden werden, desto mehr wird die Bezeichnung Ekzem eingeengt werden können.
F. Harry-Wiesbaden.

Rost, G. A.-Freiburg i. Br.: Die Ekzemfrage vom kausalgenetischen Standpunkte. III. Die Ekzematoide. (Univ.-Hautkl.) Dtsch. med. Wschr., 1930, Nr. 9, S. 350.

Ekzematoide heißen Affektionen, bei denen erythematös-vesikulöse Hauterscheinungen auf der Grundlage eines bekannten oder mit gewisser Sicherheit zu vermutenden Status auftreten. Als Beispiele seien genannt das seborrhoische, exsudative Ekzematoid, die Dermatopathia cyanotica, die Hauterkrankungen beim Status hyperglycaemicus (z. B. Dermatitis intertriginosa), das urämische und skrofulöse Ekzematoid, ferner das prämykotische Ekzem im Vorstadium der Mycosis fungoides. Der Begriff Ekzematoid stellt nur eine vorläufige Hilfskonstruktion dar, um gewisse Affektionen vom alten Ekzem absondern zu können. Durch fortschreitende Aufklärung des jeweils zugrunde liegenden Status werden sich zutreffendere Bezeichnungen finden lassen. F. Harry-Wiesbaden.

Hoffmann, E.-Bonn: Zur Benennung der allergischen Erkrankungen als Allergosen. (Hautkl. d. Univ.) Strahlenther., Bd. 35, H. 2, S. 208.

Verf. wählte für sein in 5. Auflage erscheinendes Buch über „die Behandlung der Haut- und Geschlechtskrankheiten mit kurzer Diagnostik" für die allergischen Krankheiten den Namen „Allergosen" und für die durch Überempfindlichkeit oder Sensibilisierung entstandenen Gewerbedermatosen die Bezeichnung „Ergasidermatosen". Die Allergie als veränderte Reaktionsform beruht auf einer Antigen-Antikörperreaktion; je nach dem Erfolgsorgan, an dem sie sich abspielt, kann man von Rhinallergosen (Heuschnupfen), Ophthalmallergosen (Frühjahrskatarrh), Bronchialallergosen (Asthma), Enterallergosen (Colitis membranacea) und Dermallergosen sprechen. W. Curth-Berlin.

Steiner-Wourlisch, A.-Zürich: Experimentelle Erzeugung des Primelekzems bei Meerschweinchen. (Dermatol. Univ.-Klin.) Klin. Wschr., 1930, Nr. 7, S. 302.

Steiner-Wourlisch ist es gelungen, Meerschweinchen durch einmalige äußere Applikation von Primelextrakt gegen Primeln zu sensibilisieren. Die Sensibilisierung kam bei dreiviertel aller Tiere zustande, während sie bei Ratten, bei denen es Walthard zuerst versucht hat, nur ausnahmsweise stattfindet.
Frei-Berlin.

Bettmann-Heidelberg: Überempfindlichkeitsprüfungen beim Ekzematiker und ihre Bewertung für die Gewerbepraxis. (Univ.-Hautkl.) Dtsch. med. Wschr., 1930, Nr. 4, S. 131.

Nur durch eine umfassende, einheitlich durchgeführte statistische Erhebung kann die noch strittige Frage der Zuverlässigkeit experimenteller Prüfungsmethoden entschieden werden. Von dem Ergebnis der Statistik wird es abhängen, ob umfassende und systematische Maßnahmen zur Herabsetzung der Empfindlichkeit getroffen werden sollen oder nicht. Die für die Praxis wichtigste Forderung bleibt nach wie vor die zeitweilige Entfernung des Erkrankten oder Gefährdeten aus dem Betriebe. Sie ist durch die experimentelle Desensibilisation nicht überflüssig geworden. F. Harry-Wiesbaden.

Boddin, M.-Berlin: Beitrag zur Klinik des neurogenen Ekzems im Kindesalter. (Univ.-Kinderkl.) Med. Klin., 1930, Nr. 8, S. 270.

Die Abgrenzung exsudativer Erscheinungen vom neurogenen Ekzem im Säuglingsalter ist oft mit großen Schwierigkeiten verbunden; wenn auch letzteres häufiger erst später auftritt, so kann doch in einzelnen Fällen sein Beginn an Ellenbeugen und Kniekehlen bis in das Säuglingsalter zurückverfolgt werden. Die

Digitized by Google

Lokalisation in symmetrischer Form ist für das neurogene Ekzem charakteristisch, das oft besonders quälendes Jucken erzeugt, während die Erscheinungen der exsudativen Diathese die zu Intertrigo disponierten Hautfalten des Gesichts, den Hals und die Kopfhaut bevorzugen. Beziehungen des neurogenen Ekzems zum Asthma sind häufig. In den zahlreichen chronisch verlaufenden Fällen war die dauernde Labilität des Nervensystems hervortretend; diese darf bei der Behandlung nicht außer acht gelassen werden. E. Levin-Berlin.

Wille, W.: Zur Ätiologie und Teertherapie des Säuglingsekzems. Diss., Zürich 1929.

Wenngleich in jedem Falle von Säuglingsekzem der Ernährung Aufmerksamkeit geschenkt werden muß, ist daneben die lokale Therapie keineswegs zu vernachlässigen, da sie vor Sekundärinfektion schützt, äußere Reize abhält und den Juckreiz bekämpft. Es wurden 70 Fälle an der Klinik Feer mit Einpinselungen von Steinkohlenteer bestrichen, gelegentlich mit Zinktalk überpudert und die Pinselung nach 1—4 Tagen wiederholt. Vermengung des Teers mit Salben empfiehlt sich nicht. Die größte Zahl der Behandelten war 4—8 Monate alt. 46 Fälle wurden geheilt, 23 gebessert. Nephritis wurde nie beobachtet.

M. Kazarowa-T. Pasardschik.

Psoriasis

Tantscheff-Lueben: Über die Psorigallolbehandlung bei Psoriatikern. (Klinik Herxheimer.) Diss., Frankfurt a. M. 1929.

Psorigallol ist ein Kombinationsprodukt von Pyrogallol und Lithrantol. Es wurde sowohl als reines Spissumpräparat als auch in spirituöser oder Salbenform angewendet. Es wurden 63 Fälle behandelt. Über 12% der mit Pyrogallolum spissum behandelten Pat. wurden innerhalb der ersten 4 Wochen glatt geheilt. Etwa 17% benötigten 6—10 Wochen. In 9% mußte die Therapie wegen Reizerscheinungen unterbrochen werden. Verf. hält die Reizwirkungen dieses Mittels für viel geringer als die bei anderen Antipsoriaticis, zumal bei Chrysarobin; auch sei eine intermittierende Zwischenbehandlung mit weniger differenten Salben, z. B. mit Salizylbehandlung, zur Vorbeugung von Irritationen zweckmäßig.

M. Kazarowa-T. Pasardschik.

Grubb, A. B.: Butter in Psoriasis (Butter bei Psoriasis). Sonderdruck aus Virginia Medical Monthly, August 1929.

Psoriasis findet sich nach Stelwagon u. a. hauptsächlich bei schlecht genährten und geschwächten Individuen, was aber nicht allgemein anerkannt ist. Hinweis auf diätetische Beeinflussung der Psoriasis durch Verminderung der Eiweißzufuhr. Grubb berichtet über einige Fälle von Psoriasis, bei denen reichliche Butterernährung auf die Krankheit besonders günstig wirkte.

F. Juliusberg-Braunschweig.

Erythrodermien, Dermatitis exfoliativa, Pityriasis

Levy, E.: Über Erythrodermia desquamativa Leiner unter besonderer Berücksichtigung der in den letzten 5 Jahren an der Berliner Universitäts-Kinderklinik gemachten Erfahrungen. Diss., Berlin 1929.

Es handelt sich um 36 Fälle (20 Mädchen, 16 Knaben). Die Krankheit gelangte zumeist im Höhestadium zur Beobachtung, bei Säuglingen vom 1. bis 5. Lebensmonat, die meisten (30) im 1. Trimenon, die Hälfte davon in den ersten 6 Lebenswochen, 6 während des 2. Trimenon. Unter den 36 Fällen hatten 17 reine Brustmilch erhalten, 16 waren nur wenige Wochen an der Brust gewesen, 3 niemals. Ferner waren 3 Kinder Zangen- und Frühgeburten, 4 Zwillinge, 2 als siebente Kinder, 1 war in Asphyxie geboren, 5 aus tuberkulöser Familie, 4 waren neuropathisch. Es kommt also wohl ätiologisch auch angeborene konstitutionelle Minderwertigkeit in Frage. Blutuntersuchung bei 14 Säuglingen ergab in 6 Fällen mäßige Herabsetzung des Hämoglobingehaltes bis 50%, in 3 Fällen unter 50%, im krassesten Falle Hämoglobin 19%, 1125000 Erythrozyten und 31800 Leukozyten. Die Ernährungstherapie begann mit Ammen- oder Buttermilch und Reisschleim, später Czernysche Buttermehlnahrung, ferner Vitaminfaktoren (Lebertran, Hefe, Zitronensaft). Daneben kam mit geringerem Erfolge künstliche Höhensonne zur Anwendung. Injektion mütterlichen Blutes schien günstig zu wirken. In den wenigsten Fällen konnte auf Lokalbehandlung verzichtet werden (Peruboraxvaseline, Oleum Lithan-

Digitized by Google

thracis, Pellidolsalbe, Paraffinum liquidum.), bei schmierigen Belägen Kleie- und $KaMgO_3$-Bäder, nur die Kombination aller drei Behandlungsprinzipien führte zu Erfolgen. Heilung erfolgte in 25, Besserung in 3, Tod in 8 Fällen (22% gegen 35% der von Leiner berichteten Mortalität). M. Kazarowa-T. Pasardschik.

Bullöse Dermatosen

Droedek, W.: Beitrag zur Epidermolysis bullosa dystrophica. Diss., Hamburg 1928.

31jähr. Pat. Haut über den Extremitäten sowie Vorsprüngen der Ellbogen und Knie atrophisch gerunzelt, blaurötlich, Atrophie unmerklich in die normale Haut übergehend. Gelbliche Hyperkeratose der Volae und Plantae. Lippen verdünnt, fein gefältelt, mit spritzerartigen grauweißen Flecken sowie roten Pünktchen und Pigmentflecken bedeckt. Seit 8 Jahren Auftreten von Blasen, besonders an Gesicht, Lippen und Zunge, und zwar spontan, an den Extremitäten jedoch auch nach mechanischen Insulten; keine Heredität. Auffällig ist das späte Einsetzen des Leidens. M. Kazarowa-T. Pasardschik.

Pelagatti, M.-Parma: Pemfigo. Nota clinica (Pemphigus. Klinische Abhandlung). Sonderabdruck aus L'ateneo parmense, September 1929.

Pelagatti ist der Überzeugung, daß der wahre Pemphigus vulgaris chronicus malignus einschließlich des P. foliaceus und vegetans (also mit Ausschluß aller sonstigen blasenbildenden Krankheiten, der Duhringschen Krankheit usw.) keineswegs ein einheitliches Krankheitsbild darstellt, sondern mindestens zwei wohl verschiedene Formen mit verschiedener Symptomatologie und Ätiologie umfaßt. P. stützt sich auf die Beobachtung von 40 Fällen, von denen er 23 der ersten, 17 der zweiten Form zurechnet. Die erste betrifft ausschließlich Landleute resp. Bauersfrauen im Alter von 40—63 Jahren, alle aus der Po-Ebene; die zweite, Leute verschiedenen Berufes, 20—74 Jahre alt, aus verschiedenen Gegenden. Bei der ersten Gruppe begann die Krankheit stets mitten in völliger Gesundheit — die Kranken waren kräftige Leute — in der Mundhöhle; erst später traten Blasen auf. Die zweite Gruppe betrifft eher schwächliche Individuen; bei ihnen wurde zuerst die Haut befallen. Die Hauterscheinungen ähnelten bei beiden Formen, aber nach Platzen der Blasen traten im Gegensatze zur ersten Gruppe bei der zweiten nur ganz oberflächliche Erosionen auf; es fehlte ihnen die Tendenz zum Fortschritt an der Peripherie, es fehlte der Randkragen mit der abgehobenen Haut. In der ersten Gruppe Tendenz zum Übergang in Pemphigus vegetans, während bei der zweiten Gruppe Übergänge zum P. foliaceus vorkamen. Die erste verlief in 72 bis 169 Tagen tödlich, die zweite viel chronischer und nicht durchaus tödlich (unter 17 Fällen nur bei 6 Exitus). P. vermutet, daß es sich bei der ersten Gruppe mit infektiös-toxischem Ursprung um eine schwere Allgemeininfektion handelt, während bei der zweiten Gruppe keine Gründe für eine infektiöse Ursache vorliegen, sondern vielleicht eine endogene Intoxikation durch Funktionsänderung irgend eines Organs. F. Juliusberg-Braunschweig.

Hussels, K. geb. Ferchland: Pemphigus vulgaris bei Gravidität. Diss., Berlin 1929.

Mitteilung von 3 Fällen der Klinik Buschke: 1. 28jähr. jüdische Pat.; an Rumpf und Extremitäten zu großen Flächen konfluierte ehemalige Blasen in Form fetziger Reste. Fieber bis 40°, Heilung unter Borsalbe und Folikulininjektionen innerhalb 5 Wochen; vorausgegangen war kurz vorher eine Tubargravidität. 2. und 3.: Die Fälle sind bereits von Buschke, Klopstock und Langer publiziert. Bemerkenswert an zwei Fällen sind die guten Erfolge des Follikulins. In Fällen von Pemphigus bei vorgeschrittener Schwangerschaft ist schnelle Entbindung, im Beginn der Schwangerschaft die Unterbrechung zu befürworten. Da in von anderen Autoren beobachteten Fällen auf die erste Pemphiguseruption folgenden Schwangerschaften immer wieder Pemphigus aufgetreten war, hätte man in solchen Fällen die künstliche Sterilisierung der Frau oder die Verhinderung einer neuen Konzeption zu erwägen. M. Kazarowa-T. Pasardschik.

Erysipel, Phlegmone usw.

Becker, J.-Bonn: Heilungserfolge bei Säuglingserysipel durch Ultravioletbestrahlung. (Univ.-Kinderkl.) Strahlenther., Bd. 34, H. 1, S. 205.

Bei der Verabreichung des 1½fachen der persönlichen Erythemdosis auf

Digitized by Google

jedes Feld war es möglich, den größten Teil dieser aufs schwerste erkrankten, sonst fast aufzugebenden Kinder dem Leben zu erhalten. E. Kottmaier-Mainz.

Oberniedermayr, A.-Würzburg: Panaritium gangraenosum. (Chir. Univ.-Kl.) Zbl. Chir., 1930, Nr. 10, S. 578.

Schilderung eines Falles, der 5 Tage nach dem Trauma (kleiner Eisensplitter) zur Gangrän und damit zur Exartikulation des Fingers führte. Histologisch auffällig die hochgradige Veränderung der Intima, Thrombosierung und Verklebung. Die Ursache der Nekrose ist proximal am Grundgliede zu suchen als dem primären Entzündungsherde: Arteriitis schwersten Grades mit Verschluß des Lumens. Eine Kompression der Gefäße durch das umgebende Ödem als Ursache für die Nekrose anzunehmen, lehnt der Verf. ab, sieht sie vielmehr in den hier nachgewiesenen Streptokokken, während sonst in 80% Staphylokokken bei Panaritium nachgewiesen werden. Fr. Ortmann-Magdeburg.

Tropische Krankheiten

Fülleborn, F.-Hamburg: Was ist Ground-itch? Arch. Schiffs- u. Tropenhyg., Bd. 34, H. 3, S. 133.

Verf. gibt eine Übersicht über das Vorkommen dieser Erkrankung in den verschiedenen tropischen Ländern und bespricht die Zusammenhänge von Ground-itch mit Hakenwurminfektion bzw. Hakenwurmhäufigkeit. Aus seinen Ausführungen ergibt sich, daß die Bezeichnungen Ground-itch und Mazamorra Sammelbegriffe für alle möglichen Hauterscheinungen sind, die keineswegs nur für den juckenden bläschenförmigen Ausschlag zwischen den Zehen allein gebraucht werden; der letztere wird von mancher Seite als Folge einer perkutanen Hakenwurminfektion gedeutet. Diese Ansicht wird nun vom Verf. auf Grund der Literatur abgelehnt. Experimentell ließ sich Ground-itch nur hervorrufen, wenn man Hakenwurmlarven zugleich mit Menschenkot auf die Haut brachte; Hakenwurmlarven in Wasser allein verursachten bei ihrer Durchwanderung durch die Haut nicht die charakteristischen Bläschen. Offenbar handelt es sich um irgend welche Bakterien, die durch das infolge des langen Stehens im Wasser (Tee- und Reispflanzungen) aufgelockerte und gequollene Epithel zwischen den Zehen eindringen. Dafür spricht die oft kupierende Wirkung spirituöser Salizylsäurelösungen. Allem Anschein nach gibt in den Hakenwurmländern das Einwandern der Larven nur indirekt infolge des hierdurch verursachten Juckens und Kratzens den eigentlichen Erregern des Ground-itch den Weg frei. Wahrscheinlich handelt es sich bei den meisten als perkutane Hakenwurminfektion bezeichneten Fällen um Pilzerkrankungen. Es kommen ferner in Frage Zerkariendermatitiden, die nach Durchwaten bestimmter Gräben und Tümpel auftreten. Bei der Pani-ghao der Teegärten Assams und ähnlichen Hauterkrankungen der Kaffeplantagen Puerto Ricos, Zuckerpflanzungen von Trinidad u. a. kann man von einer „Berufskrankheit" sprechen, die bei Arbeitern vorkommt, die stundenlang mit ungenügend geschützten Füßen in schlammigem Boden stehen müssen. Dadurch weicht die Epidermis auf und wird für Infektionen empfänglicher. Man sollte den Ausdruck Pani-ghao beibehalten und die sonstigen Worte wie Ground-itch usw. streichen. Ruge-Kiel.

Hellerström, S.-Stockholm: Lymphogranuloma inguinale und strumöse Bubonen. (Dermato-venereol. Kl. d. Karolinischen Instituts.) Klin. Wschr., 1930, Nr. 8, S. 349.

Erwiderung auf einen Aufsatz des Ref. in der Klin. Wschr., 1928, Nr. 44. Hellerström beharrt bei seiner Ansicht, daß an dem Begriff „strumöser Bubo" außer der Lymphogranulomatosis ing., die allerdings im Vordergrund steht, auch noch andere Krankheiten, z. B. Ulcus molle, Syphilis, Tuberkulose, Anteil haben. Frei-Berlin.

Belichtungs- und Ernährungsstörungen

Goldschlag, F.-Lwow: Über eine durch den langwelligen Anteil des Sonnenspektrums erzeugte Lichtdermatose vom Typus der Prurigo aestivalis Hutchinson. Die lichtschützende Wirkung des Resorcin. Strahlenther., Bd. 34, H. 1, S. 222.

Die provozierende Wirkung des Lichtes bei der Prurigo aestivalis beruht auf dem gelbroten Anteil des sichtbaren Sonnenspektrums (Urbach & Konrad). Die üblichen Lichtschutzsalben erweisen sich dabei wertlos. Auch die Resorzintherapie erscheint fraglich. E. Kottmaier-Mainz.

Digitized by Google

Pentschew, A.-München: Experimentelle Untersuchungen über Pellagra, Ergotismus und Bleivergiftung. 1. Mitteilung: Ergotismusstudien. (Dtsch. Forschungsanstalt für Psychiatrie.) Krkh.forschg., Bd. 7, H. 6, S. 399, sowie

2. Mitteilung: Pellagraähnliche Erkrankungen eines mit vitaminreicher Nahrung gefütterten Affen. S. 415.

Nachdem Kaninchen 20—30 Injektionen Ergotamin intravenös erhalten hatten, wurde zur Prüfung der Durchlässigkeit der Blutgehirnschranke Trypanblau injiziert, ohne daß irgend eine Wirkung feststellbar war. Verf. nimmt an, daß die Pathogenese der Ergotinvergiftung und Pellagra die gleiche sei. Es handle sich in geringerem Grade um direkte Schädigung des Nervensystems als um angiogene Psychosen. Durch Verfütterung von Secale corn. an Affen konnte in einem Falle nach Erreichung einer subakuten Ergotinvergiftung eine gewisse Permeabilitätserhöhung mittels Trypanblauinjektion nachgewiesen werden. Bei einem anderen Affen kam es nach 1½ Monate langer Verfütterung von tägl. 0,5—1,5 Secale corn. nach einem Intervall von einem Monat zu einer pellagraähnlichen Erkrankung mit Haarausfall und symmetrischem Exanthem an Hand- und Fußrücken. Die Einreihung der Pellagra in die Avitaminosen ist durch diesen Versuch erschüttert.

F. Rosenthal-Berlin.

Hautercscheinungen bei Erkrankungen innerer Organe und endokrinen Störungen

Oswald, A.-Zürich: Die Beziehungen der Dermatosen zur inneren Sekretion. Klin. Wschr., 1930, Nr. 4, S. 149.

Oswald wendet sich zunächst gegen die vielfach in der Dermatologie herrschende Strömung, aus der Koinzidenz zwischen Dermatosen und anatomischen bzw. funktionellen Veränderungen endokriner Drüsen — auch ohne Konstanz derselben — ohne weiteres auf kausale Zusammenhänge zu schließen. Er wendet sich gegen den Mißbrauch, der mit dem Begriff der „pluriglandulären Gleichgewichtestörung" mancherorts getrieben wird. Auch aus den Erfolgen der Opotherapie dürfen bei den ausgedehnten physiologischen Eigenschaften mancher Hormone Schlüsse auf die Pathogenese nur mit äußerster Vorsicht gezogen werden. Alsdann gibt er eine kritische Übersicht über die Hautveränderungen, die man bei den Erkrankungen der einzelnen Hormonorgane — Schilddrüse, Nebenniere, Keimdrüsen usw. — findet und geht dazu über, diese Hautveränderungen selbst — Störungen der Pigmentbildung, des Haarwuchses usw. — bezüglich ihrer endokrinen und auch vegetativen Genese näher zu analysieren. Aus der Fülle seiner Angaben sei nur einiges angeführt: Weder große noch kleine Thymus haben typische Hautveränderungen — z. B. im Sinne eines „Status thymicus" — zur Folge. Die Meinung, daß die Pigmentzunahme bei Morbus Basedow und Akromegalie über die Nebennieren läuft (Markhypoplasie), ist anatomisch nicht begründet. Ein kausaler Zusammenhang zwischen Vitiligo und endokrinen Störungen ist bisher nicht gesichert. Die neurogene Natur der Alopecia areata ist bisher nicht dargetan. Die Thalliumalopezie ist aller Wahrscheinlichkeit nach als Folge allgemeiner Protoplasmaentwicklung zu deuten und stellt eine Parallelerscheinung zu den nebenbei beobachteten Schädigungen endokriner Drüsen dar. Wir haben bisher keinen sicheren Anhalt dafür, daß der Kalzinosis irgend eine hormonale Störung, im besonderen eine Epithelkörperchendefizienz, zugrunde liegt.

Frei-Berlin.

Oswald, A.-Zürich: Die Beziehungen der Dermatosen zur inneren Sekretion. Klin. Wschr., 1930. Nr. 5, S. 196.

Ungeklärt sind die Beziehungen der Schwangerschafts- und Menstruationsdermatosen zur inneren Sekretion. Bei der Impetigo herpetiformis liegt wohl die Hauptursache in zentralen Störungen; den endokrinen Faktoren (Epithelkörperchen) und der Schwangerschaft kommt nur eine auslösende Wirkung zu. Bei Urtikaria, Prurigo, Pruritus, Ekzemen bestehen mitunter gewisse Konnexe, ohne daß diese für die Genese in Frage kommen. Wenn auch während der Menstruation und Schwangerschaft größere Disposition für „Pemphigus" besteht, liegt die eigentliche Ursache desselben anderswo; auch neurale Momente wirken bei ihm bloß im Sinne einer mittelbaren Förderung. Bei der Dermatitis herpetiformis läßt die Jodüberempfindlichkeit nicht ohne weiteres auf Beziehungen zur Schilddrüse schließen. Bei der Psoriasis haben von allen endokrinen Drüsen als einzige die Ovarien Einfluß auf

Digitized by Google

den Ausbruch oder Verlauf des Leidens, aber auch diese nur im Sinne einer Änderung der Bodenbereitschaft, sie haben mit der Natur der Dermatose nichts zu tun. Auch bei der Ichthyosis sind Störungen der inneren Sekretion ätiologisch nicht im Spiel. Selbst bei der Sklerodermie bestehen keine zwingenden Gründe zu entsprechender Annahme; die dabei nicht seltenen anatomischen Veränderungen an den Hormondrüsen möchte Oswald als Parallelerscheinungen zum Hautleiden ansehen. Ähnlich liegt es bei Acrodermatitis chron. atroph. und Poikilodermia atroph. vascul. Die Acanthosis nigricans hat mit den Hormondrüsen nichts zu tun, steht vielmehr mit Veränderungen am Zwischenhirn in näher zu klärender Verbindung. Im ganzen findet mit Ausnahme der Pigmentierungs- und Behaarungsanomalien, allenfalls gewisser Keratosen, Nagelveränderungen oder flüchtiger Erytheme kein pathologischer Hautprozeß in Störungen der inneren Sekretion ausreichende Erklärung. Wohl aber fällt ihnen sowie Einflüssen des vegetativen Nervensystems vielfach eine veranlassende, determinierende oder komplementäre Rolle zu, wenn auch die Hauptdeterminanten auf anderem Gebiete zu suchen sind.

Frei-Berlin.

Hartoch, W.: Die Merkmale der sogenannten Dystrophia adiposogenitalis. Diss., Berlin 1929.

Die Hauptmerkmale der Dystrophia adiposogenitalis, nämlich Hypophysen- bzw. Zwischenhirnstörung, Fettsucht und Genitalstörung, sind nicht eindeutig. Auch die in der Literatur über diese Merkmale angeführten Angaben lassen keineswegs eine gesetzmäßige Kopplung dieser „Trias" erkennen. In ausgedehnten tabellarischen „Aufspaltungen" der Einzelmerkmale unter gleichmäßiger Berücksichtigung der verschiedensten Merkmalkonstellationen versucht Verf. die Erforschung zahlenmäßiger Beziehungen (Korrelationen) auf diesen und den angrenzenden Gebieten vorzubereiten. M. Kazarowa-T. Pasardschik.

Maranon, G., u. M. A. Cascos-Madrid: Über die progressive Lipodystrophie (Lipodystrophie cephalo-thoracica). Endokrinol., Bd. 6, H. 2, S. 87.

Unter Lipodystrophie versteht man das Schwinden des subkutanen Fettes der oberen Körperhälfte, wobei das der unteren intakt bleibt oder zunimmt. Es ist dies nur die Übertreibung einer auch physiologisch vorkommenden Körperbeschaffenheit, wie man sie hauptsächlich bei Frauen von asthenischem Habitus im Klimakterium antrifft. Nach Verf. ist das Charakteristikum, daß das subkutane Gewebe der oberen Körperhälfte die Fähigkeit Fett anzusammeln verloren hat; gibt man solchen Pat. Insulin, so findet ein Fettansatz nur in der unteren Körperhälfte statt. Verf. trennt die Fälle streng von den vielen Übergangsformen, will auch die Bezeichnung „Lipodystrophie" nur auf diejenigen anwenden, in denen die Fettatrophie auf die obere Körperhälfte beschränkt ist. Er schlägt vor, da die Krankheit häufig auch zum Stillstand kommt, statt Lipodystrophia progressiva, L. cephalo-thoracica zu sagen. Als Ursache nimmt er endokrine Störungen an, hauptsächlich seitens der Schilddrüse; bei 20% seiner an Hyperthyreoidismus leidenden Pat. fand er Lipodystrophia progressiva, häufig ist sie das erste Symptom der beginnenden Schilddrüsenerkrankung. Verf. beobachtete 15 typische und 50 mildere Fälle, alle bei Frauen. Zwei Krankengeschichten mit histopathologischer Untersuchung der Haut. Letztere ergab vollständiges Fehlen des subkutanen Fettes in der lipoatrophischen Haut, keine mikrochemischen Unterschiede des Fettes der atrophischen Gegend, keine Anzeichen für Phagozytose des Fettes durch Makrophagen, keine Unregelmäßigkeit der lokalen Innervation. M. Unna-Hamburg-Bergedorf.

Tagesgeschichtliche Nachrichten

Die IV. Tagung der Deutschen Gesellschaft für Lichtforschung findet in Dresden am 5. und 6. September statt. R.

Nachdruck (auch des Abschnittes „Tagesg. Nachr.") ist ohne Genehmigung des Verlegers nicht erlaubt

Verantwortlich für die Redaktion: für Originalabhandlungen und T.N.: Prof. Dr. J. H. Rille, Leipzig. Für Referatenteil und therapeutische Umfrage: Dr. Fritz Callomon, Dessau

Digitized by Google

Dermatologische Wochenschrift

Nr. 32 (Bd. 91) 9. AUGUST 1930

DEM

VIII. INTERNATIONALEN KONGRESS FÜR DERMATOLOGIE UND SYPHILIS KOPENHAGEN 1930

GEWIDMET

*

Das Quecksilber in den vorgriechischen Kulturen

Von

Prof. Dr. JOHAN ALMKVIST in Stockholm

Das Quecksilber ist seit sehr alten Zeiten bekannt und scheint schon sehr früh zu technischen und zu medikamentösen Zwecken angewandt worden zu sein. Bei der technischen Anwendung hängt die Schädigung von der Art der Berufsarbeit ab; bei der medikamentösen beruht sie gewöhnlich auf einer Überempfindlichkeit gegen die gewöhnlichen Quecksilberdosen, mitunter sogar auf einer Idiosynkrasie, die auch bei der technischen Anwendung eine wichtige Rolle spielt. Oft sind aber auch Verwechslungen, Mißgriffe oder Unkenntnis der richtigen therapeutischen Dosen die Ursachen für eine Quecksilberschädigung, während eine direkte, bewußte Schädigung — Mord- oder Selbstmordversuche durch Quecksilber — selten vorkommt.

Es kann vielleicht von Interesse sein, zu hören, was man in der ältesten Kultur der Menschheit über das Quecksilber weiß.

Die Ägypter

Über das Quecksilber in Ägypten weiß man sehr wenig. Nach dem, was SCHELENZ (S. 41) mitteilt, hat man bei Kurna in Gräbern der 18. bis 19. Dynastie (also aus dem 16.—15. Jahrhundert v. Chr.) ein Gefäß in Gestalt eines Kokosnußkernes mit ganz kleiner Öffnung gefunden, das nach SCHLIEMANN Quecksilber enthielt. Unbekannt ist aber geblieben, woher die Ägypter das Quecksilber bekommen haben, wie sie es genannt und wozu sie es gebraucht haben. In JOACHIMS Übersetzung von Papyros Ebers, die 1553—1550 v. Chr. abgefaßt sein soll, wird das Quecksilber

Digitized by Google

unter all den vielen Heilmitteln nicht erwähnt. Hier werden Bleipräparate (Bleivitriol, grüne Bleierde und Mennige), Kupferpräparate (Kupfergrünspan, Kupferschlacken, Grünspanpulver, Kupferrost und Kupferfeilspäne), Silberpräparate (Lapis memphitis, echte Lapis Lazuli) und Zinkpräparate (Galmei, Zinkerz) als Heilmittel angegeben, die zusammen mit einer langen Reihe (6—16) von vegetabilischen oder auch animalischen Drogen lange Rezeptformeln bilden. Da hier das Quecksilber nicht erwähnt wird, ist es möglich, daß die alten Ägyptern es nicht für medikamentöse, sondern nur für technische Zwecke verwendet haben, wenigstens bis etwa um 1500 v. Chr. Symptome von Quecksilberschädigung findet man in der Literatur der alten Ägypter nicht erwähnt.

Die Inder

Die alten Inder scheinen Quecksilber als nativ aus Nepal und in Form des Zinnobers aus Tibet bekommen zu haben. Die Hauptquelle für unsere Kenntnis indischer Arzneikunde sind die Weden (Offenbarungen), kanonische Religionsurkunden der Brahmanen in vier Sammlungen (Rig-, Ayur-, Sama- und Atharva-Weden), bestehend aus: 1. Mantras (Hymnen und Gebete) und 2. Brahmanas (Befehle und rituelle Vorschriften). Sie enthalten auch, neben Anatomie und Physiologie, eine Lehre von den Giften und Gegengiften, wie auch Angaben über die indische Materia medica und Pharmazie. Ferner geben uns die Puranas, episch gehaltene Sammlungen von Götter- und Heiligen-Legenden, Einblicke in die alten indischen Heilmethoden.

Für toxikologische Studien sind die Ayur-Weden (Wissenschaft des Lebens) besonders wertvoll. Man leitet diese direkt von den Göttern ab. Es sind aber verschiedene menschliche Verfasser bekannt! Der älteste von diesen ist Atreya, sodann Agnovesa, dann Charaka, ferner Dhanvantari und zuletzt dessen Schüler, Susruta. Die beiden Hauptwerke sind die von Charaka und Susruta; Susruta stützt sich erheblich auf Charaka. Auch Vagbhata hat ein medizinisches Werk geschrieben, in dem Charaka und Susruta zitiert werden. Über altindische Volksmedizin gibt uns das Kausika-Sutra Auskunft, und in dem Kamasutram, der indischen ars amatoria des Vatsyayana, werden ebenso eine ganze Reihe von Arzneimitteln genannt. Aus buddhistischer Zeit (also nach dem Tode Buddhas 477? 544? v. Chr.) stammt eine für die Geschichte indischer Pharmazie wichtige Urkunde, die sog. Bowerhandschrift, die in Sanskrit auf Birkenrinde geschrieben, der Anfangsgrußformel nach sicher von einem Buddhisten verfaßt ist und vom englischen Leutnant Bower 1891 bei Kashgar in O-Turkestan gefunden worden ist. Zum näheren Studium dieser altindischen Literatur verweise ich auf die Arbeit von Jolly (s. Literaturverz.).

Das Quecksilber scheint bei den alten Indern fast den Ruf eines Universalmittels gehabt zu haben, das sowohl äußerlich als auch innerlich gebraucht wurde. Narahari (s. Garbe) sagt, daß das Quecksilber alle Leiden vertreibt, und nach Mitteilung von Dult wird es speziell gegen Fieber, Durchfall, Gelbsucht, Lungenleiden u. a. empfohlen. Haeser gibt ein altindisches Sprichwort (Teil I, S. 25) an — ohne Angabe der

Digitized by Google

Quelle —, und dieses findet man bei fast allen Autoren zitiert, die über dieses Thema geschrieben haben (BERENDES, PROKSCH, JOLLY, SCHELENZ, NEUBURGER u. a.). Es lautet: „Der Arzt, welcher die Heilkräfte der Wurzeln und Kräuter kennt, ist ein Mensch, der, welcher die des Wassers und Feuers kennt, ein Dämon (Asur), wer die Kraft des Gebetes kennt, ein Prophet, wer die des Quecksilbers kennt, ein Gott."

In wie hohem Ansehen das Quecksilber als Heilmittei bei den Indern stand, geht ferner daraus hervor, daß sie ihm so viele Namen gegeben haben. Bei CHARAKA und SUSRUTA findet man die Namen rasa und parada. WISE erwähnt die Benennung siniad, GARBE teilt eine Menge von Ehrennamen mit, wie rasendra, rasarāja, rasanātha, „der König der Metalle"; in dem Werk RAJANIGHANTU werden dem Quecksilber 33 verschiedene Namen beigelegt. Die Asketen hatten ein besonderes Quecksilberpräparat, rasapāna, welches zur Verlängerung des Lebens verhelfen sollte, und die Philosophie entwickelte ein besonderes Quecksilbersystem, rasesvaradarśana.

Man hatte auch verschiedene Quecksilberverbindungen und unterschied unter diesen schwarzes (äußerlich angewandtes), weißes (gegen Rheumatismus, die Krankheiten von Wind, Galle und Phlegma, Augenkrankheiten und Kolik), gelbes (gegen Dyspepsia, intermittentes Fieber u. a.) und rotes Quecksilber (gegen eine Menge von Krankheiten, selbst Lepra). Man hatte mehrere Vorschriften für die Darstellung des Zinnobers, und sehr interessant ist die Beschreibung des Prozesses zur Gewinnung einer Art Calomel und Sublimat.

Wann die Inder begonnen haben, das Quecksilber anzuwenden, ist aber sehr schwer zu ermitteln, weil bei ihnen von Chronologie gar keine Rede ist. Das indische Volk hat eine eigentümliche Neigung, jedes historische Ereignis ins Gewand der Sage zu kleiden, und auch in den medizinischen Schriften der letzten Zeit kommt das noch zum Ausdruck. Selbst die neuen indischen Lehrbücher könnten ebensogut vor 1000 Jahren abgefaßt sein. Es bedarf daher besonderer Studien, um das sagenumsponnene Alter der indischen medizinischen Arbeiten zu enthüllen. Bei derartigen Nachforschungen sind recht verschiedene Ergebnisse herausgekommen. So meinen z. B. HESSLER und VALLERS, daß der Auyur-Weda SUSRUTAS 1000 Jahre vor Chr. geschrieben sei, WILSON dagegen verlegt ihn ins Jahr 1000 nach Chr. Eine ganze Reihe von Verfassern (BERENDES, LASSEN, MEYER, ROYLE, STENZLER, WEBER, WISE) geben alle möglichen Zeiten zwischen diesen Jahren an, und E. HAAS erklärt sogar den Auyur-Weda SUSRUTAS für eine im 15. Jahrhundert n. Chr. abgefaßte, den Arabern entlehnte Kompilation, eine Ansicht, die indes kaum Anhänger gefunden hat. Eine chinesische Übersetzung, ungefähr 405 n. Chr. entstanden, die viel über CHARAKA spricht, macht ihn zum Zeitgenossen des Königs KANISKA, der am Anfang des 1. Jahrhunderts n. Chr. regiert hat, wie NEUBURGER S. 74 angibt. Nach den paläographischen Kriterien soll ferner die Bowerhandschrift ziemlich bestimmt um 450 n. Chr. geschrieben worden sein (s. NEUBURGER S. 74). Da SUSRUTA und CHARAKA in der Bowerhandschrift zitiert werden, so müssen sie beide älter als diese sein, was auch die um 350 n. Chr. geschriebene Macartneyhandschrift bekräftigt. Um wieviel älter sie sind, läßt sich nicht feststellen. Ob also

Digitized by Google

das Quecksilber vor oder bald nach Chr. in Indien zuerst als Heilmittel gebraucht worden ist, ist nicht mit Bestimmtheit zu ermitteln.

Über eine technische Verwendung des Quecksilbers bei den alten Indern habe ich nichts gefunden.

Über Schädigung durch Quecksilberbehandlung kommt in der indischen Literatur nur wenig vor. Haeser gibt (Teil I, S. 27) in der indischen Heilmittel- und Giftlehre „als Sialogoga Calomel und Sublimat (?)" an. Die alten Inder haben also wohl den merkuriellen Speichelfluß gekannt. Ferner gibt Wise eine Beschreibung über Zahnfleischveränderung in folgender Weise (II, S. 219): „Diseases of the Gums. There are fifteen diseases described under this head. When the gums are black, ... they are separated from the teeth, soft and putrid ... Another disease is produced by deranged blood, and is characterised by a discharge of pus mixed with blood. In this disease the teeth become loose ... (S. 220). Another disorder is characterised by a painfull swelling of the gums, which are itchy and are accompanied with a copious discharge of saliva ... Matter is formed in the gums and the mouth is inflamed. This form is to be treated as the last; but is considered incurable."

Wohl können ähnliche Veränderungen wie die von Wise beschriebenen auch ohne Quecksilber entstehen, und Wise sagt an keiner Stelle ausdrücklich, daß diese Zahnfleischveränderungen durch Quecksilber bewirkt seien; er sagt nur, das Quecksilber könne „affect the gums". Aber dieser reichliche Speichelfluß, dieses Entstehen einer Gingivaltasche, mit putridem Inhalt, dieses Anschwellen des Zahnfleisches, das ulzerös wird, und schließlich das Losewerden der Zähne, alle diese Veränderungen sind gerade die für merkurielle Gingivitis gewöhnlichen und charakteristischen. Ich wenigstens zweifle deshalb nicht daran, daß die von Wise beschriebenen Veränderungen merkurielle Veränderungen sind. Daß die alten Inder den Zusammenhang zwischen Quecksilberanwendung und Zahnfleischveränderungen verstanden haben, geht auch daraus hervor, daß Wise, nachdem er die indische Behandlung mit weißem Quecksilber beschrieben hat, gleich hinzufügt (Bd. 1, S. 214): „Should it affect the gums a gargle of curdled milk should be employed." Saure Milch war also in Indien ein Mittel gegen Quecksilberstomatitis, und zwar das einzige Mittel, das ich in der indischen Literatur gefunden habe. Dieses Mittel findet man aber weder in der arabischen Kultur noch bei anderen Völkern, es muß deshalb ein echt indisches Mittel sein. Und wenn das Heilmittel echt indisch ist, so wird auch die Krankheit, gegen welche man das Mittel erfunden hat, in der indischen und nicht in der arabischen oder irgend einer anderen Kultur beschrieben worden sein.

Alles scheint mir also dafür zu sprechen, daß die alten Inder gewisse Mundveränderungen als Quecksilberwirkung aufgefaßt haben und sie zu behandeln versuchten. Nur weiß man nicht, in welcher Zeit die Inder Klarheit über diese Quecksilberwirkungen gewonnen haben.

Von anderen Erwähnungen über Quecksilberschädigung außer diesen Mundaffektionen habe ich in der indischen Literatur keine Spur gefunden.

Digitized by Google

Die Chinesen

Wie DOHI in seinem Werke: „Über Kei-Fun, seine chemische Darstellung, Eigenschaften, historische Entwicklung als Heilmittel in China und Japan, ein Beitrag zur Geschichte der Syphilis, Tokio 1920", behauptet, ist das Quecksilber in China schon während der Dynastie CHOU angewandt worden, also zur gleichen Zeit, zu der HIPPOCRATES in Griechenland herrschte (um 400 v. Chr.). Es wurde durch Sublimierung aus Zinnober gewonnen und ausschließlich äußerlich gebraucht, und zwar zusammen mit Arsenverbindungen, um Geschwüre zu brennen. Wahrscheinlich sind die Kenntnisse über das Quecksilber durch Buddha-Sendboten aus Indien nach China gelangt; denn wie SCHELENZ (S. 74) betont, ist die indische Wissenschaft auch sonst auf diese Weise nach China gekommen, wovon das alte Werk Ching-Che-Chun-Ching Zeugnis gibt. Von den 40 Bänden dieses Werkes (Bewährter Leitfaden der ärztlichen Praxis) handeln 8 über Pharmakologie (Luyfang), und in ihnen werden unter den pflanzlichen und tierischen Drogen auch Quecksilber- und Arsenverbindungen erwähnt. Wann dieses Werk entstanden ist, habe ich nicht feststellen können. NEUBURGER nennt es (Bd. 1, S. 94) „eines der beliebtesten, neueren Werke", woraus ich schließe, daß es nicht besonders alten Ursprungs ist.

Der gelehrte Verfasser des Werkes „Pan-tsau-kang-muh" erzählt, wie DIETERICH berichtet (S. 15), daß das Quecksilber seit 1075 n. Chr. in China berühmt war, führt aber nicht an, wann man das Quecksilber dort zuerst innerlich gegeben hat. Er erzählt folgende Geschichte (zitiert nach DIETERICH, S. 15): „Ungefähr um 745 n. Chr. lebte ein Fürst vom Stamme Tangs, der sich ein Elixier der Unsterblichkeit zu verschaffen wünschte, weswegen er sich in Verbindung mit einem seiner Staatsbeamten, Ruh-tsi-tschi-joh, bemühte, die Arznei der Unsterblichkeit, aus Quecksilbermitteln zu bereiten. Dieser nahm davon, und vier Jahre später, nachdem er diese Versuche zur Abwehr des Todes begonnen hatte, starb er". Diese Geschichte erinnert an das indische Mittel Rasapāna, das den indischen Asketen zur Verlängerung des Lebens dienen sollte, und es möge wohl auch ein Zusammenhang zwischen beiden bestanden haben. Die Chinesen haben jedoch, wie DIETERICH sagt, nicht gewagt, Merkurialsalze innerlich zu geben; dagegen führt DIETERICH an, daß „sie sich der Einreibungen und Räucherungen bei gewissen, von Tierchen herrührenden Hautkrankheiten und später bei der Syphilis" bedient haben. Es kann demnach sein, daß die Methode der Räucherungen in China älter ist als in Europa.

DOHI berichtet, daß das Quecksilber zum erstenmal innerlich als Spezifikum gegen Syphilis angewandt wurde, und zwar während der Epoche Shin-shan-Yan im Anfang des 16. Jahrhunderts. Es bekam damals den Namen Kin-Fen (in Japan Kei-Fun), d. h. „leichtes Puder". PEARSON spricht von einer Menge zusammengesetzter Quecksilberpräparate bei den Chinesen (Annals of philosophy, London 1817, Bd. 9, S. 344ff.), die jedoch hier nicht aufgezählt zu werden brauchen. Ein solches aus Sublimat und Arsenik bestehendes Mittel, San-sien-lan, soll seit alten Zeiten bei den Quacksalbern in Canton in hohem Ansehen gestanden haben.

Digitized by Google

Über die Quecksilberschädigungen bei den Chinesen kann ich nicht viel mitteilen. Dieterich gibt (S. 16) eine chinesische Ansicht wieder, der zufolge das Quecksilber die Zeugungskraft bei Männern und Frauen zerstört. Er sagt ferner, daß die chinesischen Ärzte die schädliche Wirkung des Quecksilbers fürchteten, es „nur in wenigen Krankheiten empfehlen und eine Menge Fälle von seinen nachteiligen Wirkungen erzählen". Dohi teilt mit, daß in dem Werke Tsuk-y-shut (1545) als Folge des internen Gebrauchs von Kin-Fen folgende Symptome angegeben werden: Kontrakturen der Beine, Anschwellung der Fingerglieder, höckerige Auswüchse in Form eines Hühnereies in der Stirn oder an anderen Stellen. Dohi betont, daß diese Ansicht vom Auftreten alter syphilitischer Veränderungen als Folge eines Mißbrauchs von Quecksilber auch in Europa sehr verbreitet war. Man könnte also vielleicht an eine Übertragung der europäischen Ansichten nach China durch die Portugiesen denken, die nach 1530 anfingen, die ostasiatischen Häfen mit ihren Schiffen zu besuchen.

In den übrigen orientalischen Kulturen findet man das Quecksilber nicht erwähnt. Weder die Bibel noch der Talmud enthalten etwas über das Quecksilber, und in den mir zugänglichen Quellen der Assyrer, Babylonier, Phönizier und Meder habe ich nichts darüber finden können.

Die Urquelle der Quecksilberanwendung in der Medizin ist also die indische Kultur. Von diesem Lande hat sich das Quecksilber nach Persien, von da nach dem arabischen Reiche und von diesem nach Europa verbreitet, worüber ich ein anderes Mal berichten kann.

Literatur

1. Berendes, Die Pharmazie bei den alten Kulturvölkern. Halle 1891. — 2. Briau, Coup d'aeil sur la médicine des anciens Indiens. Paris 1870. — 3. Dieterich, L., Die Merkurialkrankheit in allen ihren Formen. Leipzig 1837. — 4. Dohi, K., Beiträge zur Geschichte der Syphilis. Tokio 1923. — 5. Dutt, B. U. C., Materia medica of the Hindus. Calcutta 1877. — 6. Haas, E., Über den Ursprung der indischen Medizin mit besonderem Bezug auf Susruta. Z. d. Dtsch. Morgenländ. Ges., 1876, Bd, 30, S. 617—670. — 7. Haas, E., Hippokrates und die indische Medizin des Mittelalters. Z. d. Dtsch. Morgenländ. Ges., 1877, Bd. 31, S. 647—666. — 8. Haeser, H., Lehrbuch der Geschichte der Medizin und der epidemischen Krankheiten. Jena 1875. — 9. Hessler, F., Susrutas Áyurvédas. Id est medicinae, systema a venerabili d'Hanvantare demonstratum a Susruta discipulo compositum. Erlangen 1844. — 10. Joachim, H., Papyros Ebers. Das älteste Buch über Heilkunde. Berlin 1890. — 11. Jolly, J., Grundriß der Indo-Arischen Philologie und Altertumskunde. Bd. 3, H. 10, Medizin. Straßburg 1901. — 12. Lassen, Indische Altertumskunde. 1. Aufl., Bd. 2, S. 511. — 13. Meyer, E. H. F., Geschichte der Botanik. Königsberg 1854. — 14. Müller, A., Arabische Quellen zur Geschichte der indischen Medizin. Z. d. Dtsch. Morgenländ. Ges., 1880, Bd. 34. S. 465—556. — 15. Neuburger, M., Geschichte der Medizin. Bd. 1 u. 2. Stuttgart 1906 u. 1911. — 16. Proksch, J. K., Die Geschichte der venerischen Krankheiten, Bonn 1895. — 17. Royle (übersetzt von Wallach), Versuch über das Altertum der indischen Medizin. Kassel 1839. — 18. Schelenz, H., Geschichte der Pharmazie. Berlin 1904. — 19. Stenzler, Zur Geschichte der indischen Medizin. Janus I, Breslau 1846, S. 441—454. — 20. Weber, A., Vorlesungen über indische Literaturgeschichte. Berlin 1852. — 21. Wise, Th. A., Commentary of the Hindoo-Systeme of Medicine. Calcutta 1845. — 22. Wise, Th. A., Review of the History of Medicine Vol. II (History of Med. among Asiatic Nations), London 1867, 8, pp. 68, 397, 574. (Das umfangreichste und wichtigste aller bisherigen Werke, da es auf dem Studium der originalen Sanskritschriften beruht.)

Digitized by Google

Zum klinischen Erscheinungsbild der Lymphgranulomatose der Haut

Von

Prof. Dr. L. Arzt in Wien

Mit 1 Abbildung im Text

In einer gemeinsamen Arbeit mit Randak über Lymphogranulomatose der Haut mit besonderer Berücksichtigung der ulzerösen Formen war schon im Jahre 1925 der Versuch unternommen worden, eine Einteilung in das mannigfaltige Bild der Hauterscheinungen bei der Lymphogranulomatose zu bringen. Neben der großen Anzahl von Hautaffektionen verschiedenster Art, welche sich bei dieser Erkrankung vorfinden und die keinen morphologisch charakteristischen Aufbau zeigen, daher vielleicht am besten als unspezifisch zusammengefaßt werden können, gibt es doch zahlreiche Fälle, bei denen auch die gewebliche Struktur der Hautveränderungen im Sinne eines Lymphogranuloms zusammengesetzt ist. Diese letzteren Krankheitsprodukte wurden im Gegensatz zur ersterwähnten Gruppe als spezifische Hautveränderungen bezeichnet. Arzt und Randak haben bei den spezifischen Hautveränderungen noch weiter differenzierend autochthone und allochthone unterschieden, je nachdem der Granulationsprozeß sich in der Haut selbst entwickelte oder bei fortschreitenden Wucherungsvorgängen auf die Haut erst übergriff. Für diese differenten Bilder wählte Linser eine Trennung in kutane und auf die Haut fortgeleitete Manifestationen.

Durch die Mitteilung einer Reihe weiterer Fälle dürfte im nachstehenden abermals ein bescheidener Beitrag zur Kenntnis der lymphogranulomatösen Hauterscheinungen geliefert werden.

Fall 1: Anna D., 28 Jahre, Feldarbeiterin.

Anamnese: Mutter der Patientin mit 47 Jahren an Lungentuberkulose gestorben, sonst Familienanamnese o. B. Grippeerkrankung i. J. 1918. Februar 1928 schmerzhafte Schwellung in der rechten Axilla. Histologische Untersuchung einer damals operativ entfernten Achseldrüse: Chronische Lymphadenitis mit zentraler Abszedierung. August 1928 Auftreten schmerzloser Knoten in der linken Axilla, später auch in der linken Brust und am Hals. Seither starkes Mattigkeitsgefühl und bettlägerig. Ab November 1928 Schluckbeschwerden bei Genuß fester Speisen. Auf einer chirurgischen Abteilung 20 Röntgenbestrahlungen im Laufe eines halben Jahres. Exzision eines Knotens der Brusthaut links am 6. IV. 1929. In der weiteren Folge Temperatursteigerungen, leichte Atemnot, Husten, Appetitlosigkeit, deshalb Aufnahme auf die IV. Med. Abtlg. des Allgemeinen Krankenhauses (Vorstand Hofr. Prof. Kovacs[1]).

Status praesens (Auszug aus dem internen Befund). Thorax: Perkutorisch eine Dämpfung in der Oberschlüsselbeingrube beiderseits, rechts stärker als links. Von der Höhe des 6. B.W.D. links bis zur unteren Lungengrenze sehr intensive Dämpfung. Auskultatorisch beiderseits vesikuläres Atmen, jedoch links sehr abgeschwächt und vereinzeltes kleinblasiges Rasseln; dieser Befund besteht auch weiter nach unten bis zur intensiven Dämpfung, über dieser typisches Kompressionsatmen. Vom Herzstoß nichts zu fühlen, die Herzdämpfung von der mediastinalen Dämpfung nicht zu isolieren. Herz-

[1]) Für die Überlassung des Falles bin ich Herrn Prof. Kovacs zu besonderem Dank verpflichtet.

Digitized by Google

töne laut, normal. Gefäße o. B. Abdomen: Epigastrium stärker vorgewölbt. Perkutorisch Leber und Milz vergrößert, die Milzdämpfung fließt hinten mit der Lungendämpfung zusammen. Röntgenbefund: Tumorartige Verschattung in der rechten Hilusgegend, weit in das rechte Lungenfeld hineinreichend mit pleuritischer Schwarte im Bereich des Mittellappens. Das Mediastinum beträchtlich nach links verschoben. Pleurale Schwarte und freie Flüssigkeit links basal; dadurch bedingte Verschattung reicht bis zur Klavikula, ist intensiv und homogen. Der Herzschatten und das Zwerchfell nicht einwandfrei differenzierbar. Der Befund ist in hohem Grade suspekt auf einen malignen Thoraxprozeß. Zytologischer Blutbefund: Leukozyten 9000. Differentialzählung: Jugendformen 4%, Stabkernige 4%, Segmentkernige 65%, Eosinophile 5%, Monozyten 12%, Lymphozyten 10%. Hautstatus: Hautfarbe auffallend blaß. In der Thoraxhaut links lentikuläre, harte, bis kirschengroße Knoten, ziemlich oberflächlich gelegen und prominierend. Ebensolche Knoten auch im Bereiche der linken Mamma. Das subkutane Zellgewebe im oberen linken Brustanteil und in der Axilla leicht ödematös. In der linken Axilla eine kleine Operationsnarbe, daneben ein Paket von harten, bis kleinpflaumengroßen beweglichen Knoten. In der rechten Axilla bis haselnußgroße, im übrigen nicht pathologisch veränderte Lymphknoten. Kubital- und Inguinaldrüsen normal. Am 8. XI. 1929 wird Pat. ungeheilt auf eigenen Wunsch aus dem Krankenhaus entlassen. Nach einer vor kurzem uns zugekommenen privaten Mitteilung ist Pat. bereits ihrem Leiden erlegen. Eine Obduktion wurde nicht ausgeführt.

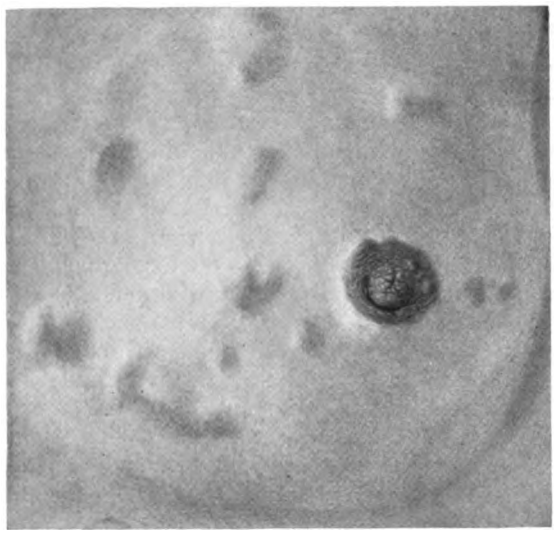

Abb. 1
Fall 1: A. D. Hautknoten in der linken Brustgegend

Zur histologischen Untersuchung (Hist. Prot. 7674) gelangte ein Hautstück aus der Gegend der Axilla, außerdem wurde ein kleines Gewebsstück aus der Tiefe entfernt, in der Hoffnung, damit eine Drüse zur Untersuchung zu bekommen. Die überziehende Epidermis und die oberflächlichen Kutisschichten ohne besondere Veränderungen. In den tieferen Kutislagen ein ziemlich reichliches Infiltrat zuerst mehr zwischen den Bindegewebsbündeln, dann aber in massiger Form einen großen Herd bildend. Die einzelnen Bindegewebsbündel sind daselbst nicht mehr erkennbar, es findet sich nur ein ausgesprochenes Granulationsgewebe, das weit in das subkutane Fettgewebe hinein bis unterhalb der Schweißdrüsenregion sich erstreckt. Zweierlei Veränderungen charakterisieren diesen Prozeß: Einerseits das Granulationsgewebe, das vornehmlich in den Randpartien sich findet und in seinem Aufbau außerordentlich polymorph ist; neben Lymphozyten finden sich ganze Herde von eosinophilen Zellen, daneben vereinzelt Plasmazellen. Schon bei der schwachen Vergrößerung fallen auch intensiver mit Hämatoxylin tingierte Zellelemente auf, die bei der starken Vergrößerung Zellen mit einem intensiv dunkel gefärbten, großen, vielfach polygonalen oder drei-

Digitized by Google

eckigem Kern, mitunter mit mehreren Kernen entsprechen, Sternberg-schen Riesenzellen. Neben dem Granulationsgewebe sind es dann die ausgedehnten Verkäsungsherde, welche, vor allem in den zentraleren Partien auftretend, aber auch in Form von Strängen und Zügen bis an den Rand des Krankheitsherdes heranreichend, den geweblichen Veränderungen ein bestimmtes Gepräge geben.

Das mikroskopische Bild in dem aus der Tiefe exzidierten Gewebsstück ist prinzipiell das gleiche. Verkäsungsherde auf der einen Seite, Granulationsgewebe auf der anderen, wobei vielleicht der Reichtum an Sternbergschen Riesenzellen besonders zu betonen wäre. Lymphknotengewebe ist an den exzidierten Gewebsstückchen nirgends mehr ersichtlich.

An der Diagnose Lymphogranulomatose ist schon auf Grund der histologischen Untersuchung allein nicht mehr zu zweifeln. Außerdem stehen ja auch die klinischen Ergebnisse und der Verlauf der Erkrankung mit dieser Diagnose vollkommen im Einklang.

Bei der Zuteilung des Falles in die eingangs besprochenen Gruppen stößt man wohl insoweit auf keine Schwierigkeiten, wenn man die Hautveränderungen als spezifischer Natur bezeichnet. Schwieriger vielleicht aber mag die Entscheidung sein, ob es sich dabei um autochthone oder allochthone oder, um mit Linser zu sprechen, kutane oder auf die Haut fortgeleitete Manifestationen handelt. Sämtliche Hautknoten befanden sich nämlich entweder in der Axilla oder in der Gegend der linken Brust, waren also auf ein umschriebenes Areale verteilt. Wenn auch diese engere Begrenzung und gerade die Lokalisation in der Axilla vielleicht für fortgeleitete Manifestationen von den Drüsen aus sprechen würde, so erheben die Knoten in der Brusthaut doch dagegen wieder Einspruch. Selbst zugegeben, aber auch das ist nicht bewiesen, daß einzelne Knoten in der Axillarhaut das Produkt eines fortschreitenden Wachstums der krankhaft veränderten Lymphdrüsen sind, so muß man doch für die Knoten in der Brusthaut wohl eine kutane oder autochthone Entstehung annehmen. Ob dabei Anhäufungen lymphatischen Gewebes vorausgegangen sind, die sich ja nach den Untersuchungen zahlreicher Autoren, wie Ribbert, Burckhardt, Jadassohn, Hedinger und Arndt u. a., in der Haut des öfteren finden, dürfte von untergeordneter Bedeutung sein, wenn auch diese Annahme vielleicht die einfachste Erklärungsmöglichkeit geben würde.

Schon auf Grund der mikroskopischen Untersuchungen, die ja ungefähr 1 Jahr vor dem Tode der Patientin gemacht wurden, würde es nicht wundernehmen, wenn auch in diesem Falle sich wieder ein Geschwürsprozeß bei entsprechend langsamem Verlauf der Erkrankung eingestellt hätte. Denn weitgehendste Nekrobiosen sind ja bereits durch die ausgedehnte Verkäsung zum Ausdruck gekommen, welche nur mehr von den oberflächlichen Kutisschichten und einem zarten Epithelbelag bedeckt sind. Bei fortschreitendem Verkäsungsprozeß müßten auch diese Gewebspartien der Zerstörung anheimfallen und daraus ein Ulkus resultieren. Damit wäre aber gerade bei der Lokalisation in der Axilla eine Ähnlichkeit zu dem in der Arbeit von Arzt und Randak mitgeteilten Fall 2 hergestellt.

Fall 2: Wilhelm P., 40 Jahre, Kleinhäusler.
Anamnese: Familienanamnese o. B. 1915 Bauchtyphus, bis Dezember 1926

Digitized by Google

keine weitere Erkrankung, außer einer chronischen Bronchitis. Im Dezember 1926 Auftreten von Schmerzen in der Blasengegend, gleichzeitig Drüsenschwellung in inguine. Damals WR positiv, daher im März 1927 antiluetische Behandlung mit einer kombinierten Neosalvarsan-Bismogenolkur. Später Schmierkur. Seit Ende Januar 1927 heftiger Juckreiz an Armen und Beinen, so daß Pat. bei Tag und Nacht intensiv kratzen mußte. Bald darauf an den Extremitäten, aber auch am Unterbauch zahlreiche, stark juckende Knötchen, später auch größere dann braun tingierte Knoten. Einige Monate vor der Spitalaufnahme schon ständig Fieber und zuletzt sogar bettlägerig. Zunahme der Drüsenschwellung in den Leisten, später eine ebensolche vollkommen schmerzlose auch an der rechten Halsseite. Seit Mitte Januar 1927 teigige Schwellung des Präputiums, dann auch des Skrotums und bald darauf abwechselnd am linken und rechten Bein. Wegen Zunahme der Hauterscheinungen anfangs Mai 1927 Aufnahme auf die Klinik.

Status praesens (auszugsweise): Mittelgroßer, kräftiger Mann von blaßgelblichbrauner Farbe. Auf der Haut, überaus reichlich an den oberen und unteren Extremitäten, weniger am Stamm, in den mittleren und unteren Abdominalpartien unregelmäßig verstreute, teils einzelstehende, teils gruppierte Effloreszenzen. Diese bestehen aus linsengroßen bis haselnußgroßen Knoten von bläulich-braunroter Farbe und derber Konsistenz, zum Teil bereits unter Hinterlassung von Pigmentflecken bzw. zarten, pigmentumsäumten Narben in Involution begriffen. Oberfläche teilweise infolge des Juckreizes zerkratzt und mit Krusten bedeckt oder erodiert. Ganz besondere Prädilektionsstellen sind die Streckseiten der Oberschenkel, Vorder- und Innenseite der Unterschenkel, sowie die Streckseiten der oberen Extremitäten. Die Haut der unteren Extremitäten, namentlich im Bereiche der Oberschenkel, mächtig ödematös geschwollen, ebenso auch des Penis und Skrotums.

Die Drüsen in der hinteren Hals- und Nackengegend, desgleichen in der Supraklavikulargegend, in den beiden Axillar- sowie in den Inguinalgegenden bilden größere derbere Pakete, innerhalb deren die einzelnen Drüsen bei der Palpation noch deutlich abgrenzbar sind.

Interner Befund: Universelle Drüsenschwellung, Leber vergrößert, derb, Milz 2 Querfinger unter den Rippenbogen reichend, derb, stumpfrandig. Cor, Pulmo o. B. Das Ödem des linken Beines und des Skrotums anscheinend durch Druck intraabdomineller Drüsen bedingt.

Harnbefund: Albumen, Sacch. negativ.

Zytologischer Blutbefund: Leukozyten 13240, segmentkernige Neutrophile 50,75%, stabkernige Neutrophile 10.25%, Jugendformen 0,75%, Lymphozyten 22%, Monozyten 6,75%, Eosinophile 7.25%, Basophile 1%, Lymphoidzellen vom Typus von Reizformen 1,25%.

WR, MTR negativ.

Temperatursteigerungen täglich bis 38,7 bei relativ gutem Allgemeinbefinden. Ziemlich starker Husten, besonders bei Nacht.

10. V. 1927 Auftreten eines Herpes zoster thoracalis mit Gruppen von Bläschen in der Gegend des Angulus scapulae rechts.

11. V. Probeexzision zweier Hautknoten und einer kleinpflaumengroßen Lymphdrüse in der rechten Inguinalgegend unter Lokalanästhesie.

17. V. Beginn einer Arsenkur mit Sol. Fowleri. Lokalbehandlung an den Extremitäten mit Burowumschlägen.

20.—25. V. Röntgenbestrahlung.

Im weiteren Verlaufe zunehmende Verschlechterung des Allgemeinbefindens, Fieber bis 39°, Husten, Mattigkeit und Schlaflosigkeit; wegen Erbrechen und Appetitlosigkeit Unterbrechung der Arsenkur.

Unter fortschreitender Abnahme der Harnmenge auf 500—300 ccm täglich Zunahme des Ödems der unteren Extremitäten. Auf Theobrominpräparate — im Harn trat reichlich Eiweiß auf, im Sediment Epithelien und Leukozyten — Besserung der Diurese. Auf Wunsch der Angehörigen die Klinik am 8. VI. 1927 in sehr geschwächtem Zustande verlassen. Bald darauf laut brieflicher Nachricht zu Hause gestorben, daher keine Autopsie.

Zur histologischen Untersuchung (Hist. Prot. 6528, 6529) dieses Falles wurden teils Hautstücke, teils Lymphdrüsen herangezogen. Die Haut zeigt die Epidermis erhalten, die Retezapfen jedoch beträchtlich verlängert, so daß ein außerordentlich hoher Papillarkörper zustande kommt.

Digitized by Google

Neben diesen akanthotischen Veränderungen geringe Hyperkeratose. Das Bindegewebe im Papillarkörper und in den oberflächlichen Kutisschichten sehr locker, reich an beträchtlich erweiterten Gefäßen. Zwischen den Bindegewebsbündeln ein mehr diffuses Infiltrat von lymphoiden Zellen. Gegen die tieferen Schichten zu ordnet sich das Infiltrat herdweise an und setzt sich in Zügen bis in die Schweißdrüsenregion hinab fort. Bei stärkerer Vergrößerung und bei verschiedenen Tinktionen auch eosinophile Zellen und Plasmazellen zu unterscheiden. Ganz vereinzelt findet sich hier und da eine Zelle mit großem polygonalem Kern, einer Sternbergschen Riesenzelle gleichend.

Die Drüse aus der Inguinalgegend ist in ihrem Aufbau zerstört. Die bindegewebige Kapsel ist zwar noch vorhanden, aber stellenweise infiltriert. Keimzentren fehlen völlig. Neben überwiegend Lymphozyten sind auch eosinophile Leukozyten am Aufbau beteiligt, dazwischen aber auch vereinzelt Sternbergsche Riesenzellen.

Da bei dem Falle, der ebenfalls zu Hause ad exitum kam, ein die Diagnose einwandfrei klärender Obduktionsbefund fehlt, muß vielleicht vorerst zur Frage der Diagnose Stellung genommen werden. Schon das klinische Bild legte es ja nahe, eine Systemerkrankung anzunehmen, und zwar war vorerst an die Möglichkeit einer Leukämie zu denken. Morphologischer Blutbefund und Histologie lassen eine solche Diagnose nicht zu. Schon per exclusionem kommt man also mit großer Wahrscheinlichkeit zu der Annahme einer Lymphogranulomatose. Diese Diagnose wird durch den histologischen Befund noch wesentlich gestützt, wenn dieser auch vielleicht nicht als absolut typisch bezeichnet werden kann.

Versucht man auch in diesem Falle auf Grund der eingangs gegebenen Gruppierung eine genauere Zuteilung zu treffen, so wäre derselbe teils zu den unspezifischen Hautveränderungen zu zählen, unter denen ja auch urtikarielle Dermatosen beschrieben werden, welche wie in unserem Falle durch ihren lebhaften Juckreiz sekundäre Veränderungen nach sich ziehen. Die zahlreichen Knötchen und Knoten, die zeitlich früher oder später auftraten, würden wieder mehr den spezifischen Veränderungen zuzuzählen sein. Daß der histologische Befund nicht ein eindeutiges Bild lieferte, könnte darauf zurückgeführt werden, daß durch den Juckreiz und das anschließende Kratzen auch histologisch das Krankheitsbild eine Veränderung erfahren hat.

Beide mitgeteilten Fälle liefern einen weiteren Beitrag zur Vielgestaltigkeit der Hauterscheinungen bei Lymphogranulomatose. Während im Falle 1 die Diagnosestellung außerordentlich leicht war und auch eine weitere Zuteilung in die Gruppe der spezifischen Hautveränderungen auf keine Schwierigkeiten stößt, handelt es sich im Falle 2 um ein komplizierteres Krankheitsbild, bei dem sich Hautveränderungen verschiedenster Art fanden und das histologische Bild durch äußere Einflüsse eine wesentliche Einbuße erlitten hat.

Literatur

Schoenhof, S., Die Lymphogranulomatose der Haut. Handb. d. Haut- u. Geschl.krkh., 1929, Bd. 8, H. 1.

Digitized by Google

Sobre un caso de Eritrodermia y Leucemia linfatica aguda

Por los

Doctores Pedro L. Baliña, Profesor de Clínica Dérmatosifilográfica, Buenos Aires, y Luis de Marval, Jefe del Servicio de las Enfermedades de la sangre

Con 8 figuras

El caso de referencia lo consideramos de interés por su poca frecuencia y por los comentarios que sugiere.

Se trata de un hombre de 55 años, cuyos antecedentes hereditarios carecen de importancia. Sano durante su niñez y juventud, adquiere a los 40 años de edad, un chancro seguido de Wassermann positiva.

Su enfermedad actual se inicia hace seis años por prurito en las pantorrillas seguido de manchas rosadas, molestias que se sucedían con alternativas, sin inquietarle mayormente, hasta que, hace tres años, manchas análogas aparecieron en distintas partes del cuerpo, extendiéndose en los últimos meses a la cara, indemne hasta entonces. Además, advirtió el paciente, seis meses atrás, la aparición de pequeños nódulos al nivel de las ingles, indoloros y grandes como garbanzos. Durante los dos últimos meses, dichos nódulos (ganglios) habían crecido ostensiblemente, hiperplasiándose además los otros grupos ganglionares. Excepción del prurito, hasta entonces, el paciente se hallaba subjetivamente bien.

El estado actual, levantado el 27 de Marzo de 1929, nos revela un hombre que conserva un buen espíritu, aunque su estado de nutrición es precario. La piel de la cara, cuello, tronco y cuatro extremidades, ostenta extensas manchas de color rojo sombrío que, en general, desaparecen a la presión. Al color rojo se añade un matiz, bronceado en algunas partes, vinoso en otras. Más de las tres cuartas partes del tegumento externo están invadidos por la dermatosis.

Entre las manchas de la cara, se destaca una sobre el lado derecho de la frente, de forma redondeda y tinte más acentuado que tiene unos cinco centímetros de diametro. La piel de la mitad inferior de la cara está ocupada por una capa rojiza que se extiende hasta abarcar el cuello.

En el tronco se ven capas que con un aspecto uniformemente rojo tienen una extensión comparable desde una a varias palmas de mano. Algunas de estas capas interceptan islotes de piel aparentemente respetadas (fig. 1—3). Algunas áreas rojas solo alcanzan a las dimensiones de una moneda y tienen una forma irregular, más o menos redondeada. El contorno de las placas rojas se pierde, en general, de manera insensible, en la piel sana circunvecina. En la cara posterior de los muslos, algunas manchas, por excepción, afectan una forma circinada, disponiéndose en anillos de unos ocho centímetros de diámetro. Al nivel de las manchas rojas la piel está lisa en algunos casos, en otros puntos muestra acentuados los pliegues normales y parece hacer ligero relieve. En ningún punto, en las manchas rojas ni fuera de ellas, existe infiltración apreciable. El tacto solo advierte al nivel de algunas placas una sensación como de ligero edema cutáneo. En general, sobre las manchas y napas rojas domina un estado finamente escamoso. Las escamas son blanquecinas, muy delgadas, pitiriásicas en algunos sitios, como películas de colodion en otras; se acumulan con cierta abundancia en el lecho del enfermo. La piel está reseca, invitando constantemente a engrasarse al enfermo. Este llama la atención sobre el hecho que su secreción sudoral habitual se ha reducido notablemente hasta casi no ser aparente. Siempre se caracterizó, dice el paciente, por padecer de una hiperhidrosis y bromhidrosis plantar, fenómenos que hace seis meses desaparecieron.

En las regiones pectorales, el aspecto general de las escamas cambia algo de carácter, siendo menos secas y menos blancas, algo untuosas; son escamo-costras.

El sintoma subjetivo dominante es un prurito marcado, diurno y nocturno, que le obliga a rascarse. Se producen así escoriaciones miliares, cubiertas por costritas hemáticas. En ninguna parte hay eczematización o estado de liquenificación franca.

Digitized by Google

El sistema piloso ha sido, en general, puede decirse, respetado por el proceso eritemato-escamoso. Las cejas, pestañas, barba y los pelos de pubis y axilas están conservados. El cuero cabelludo está difusamente invadido por el proceso eritemato-escamoso. Conserva su cabellera algo disminuida por calvicie vulgar. Sin embargo en el vertex existen dos plaquitas numulares a cuyo nivel el proceso eritemato-escamoso está más desarrollado y al mismo tiempo los cabellos han raleado manifiestamente.

Las uñas de los pies y de las manos no participan del proceso; están intactas. Libres las palmas de las manos, en tanto que las plantas de los pies presentan una queratosis difusa, en plantilla, salvo en en las bóvedas que están libres. Según el paciente esta queratosis plantar es extraña al proceso y de muy larga data.

Las mucosas de la cavidad bucal, de las conjuntivas y del vestíbulo nasal no llaman mayormente la atención.

Llama la atención el desarrollo hiperplástico de los distintos grupos ganglionares accesibles a la exploración clínica (fig. 4). En las regiones supraclaviculares y carotídeas

Fig. 1. Lesiones eritemato-escamosas de la cara anterior del tórax

existen ganglios del tamaño de un garbanzo al de una avellana. En las axilas, los ganglios adquieren el tamaño de un huevo de paloma o mayores. En las regiones inguino-crurales es donde la hiperplasia ganglionar adquiere su mayor desarrollo; las masas tumorales, ligeramente salientes, adquieren en ellas volúmenes que varían desde un huevo de gallina hasta el de una mandarina. En todas partes el proceso tumoral ganglionar presenta caracteres idénticos: es aflegmásico, indoloro. Las masas ganglionares, consistentes y lisas, sin periadenitis que las suelden están recubiertas por una piel que desliza sobre ellas. Las amígdalas estan ligeramente tumefactas.

Se comprueba la presencia de un gran bazo, palpable a cuatro traveses de dedo por debajo del reborde costal en la línea mamilar, de consistancia dura, liso e indoloro a la presión.

Se percute el límite superior del hígado a nivel del reborde inferior de la quinta costilla; el borde inferior se palpa a dos y medio traveses de dedo por debajo del reborde costal en la línea mamilar; borde delgado, liso, no doloroso a la presión.

Del aparato respiratorio solo anotamos la presencia de una disnea objetiva leve, y de rales subcrepitantes diseminados en ambas bases.

En aparato circulatorio, a excepción de un soplo sistólico suave al nivel del foco aórtico, no comprobamos nada de particular.

Digitized by Google

Examen de Sangre

La sangre ha sido extraida del pulpejo del dedo, previo baño caliente de la mano, luego de un reposo horizontal del paciente, en ayunas, el día 27 de Marzo de 1929.

Formula hematologica

Glóbulos rojos por milimetro cúbico	4.200.000
Glóbulos blancos por milimetro cúbico	60.000
Hemoglobina	78
Valor globular	0.90

Formula leucocitaria

			Valor absol. mm³	Valor relat. %
Basófilos			0 00	0.00
Eosinófilos			240.00	0.40
Neutrófilos	mieloblastos	0.00	9360.00	15.60
	promielos	0.00		
	mielocitos	0.00		
	metamielos	0.00		
	lobulados	3.90		
	segmentados	11.70		
Células linfóideas	linfoblastos	14.00	46800.00	78.00
	atipicos (Rieder)	51.00		
	grandes	4.00		
	medianos	5.00		
	pequeños	3.00		
	plasmocitos	0.60		
	Türck	0.40		
Monocitos	(mononucleares y formas de transición)		3600.00	6 00
			60.000.00	100.00

Llama la atención la gran fragilidad de los elementos linfóideos.

Serie roja

La observación microscópica de la sangre en preparado natural no revela alteraciones morfológicas apreciable de los hematíes. Impregnación hemoglobínica aparentemente normal. Disposición en pilas de monedas. Reticulo fibrinoso abundante (fig. 5).

La coloración supravital de la sangre por el „Brillantkresilblau" reveló un número de 2.5% de hematíes provistos de sustancia retículo filamentosa, expresión de un aumento en la actividad eritropoyética.

La coloración de la sangre en gota gruesa permite apreciar un aumento de la policromasia (reticulos basófilos de los hematíes jóvenes) cuya significación hematológica es semejante a la de la sustancia reticulo filamentosa, sirviendo de contraprueba.

Los frotis coloreados — panóptico de Pappenheim — no revelan alteraciones morfológicas ni tintoreales de los hematíes. No se observan formas nucleadas de la serie roja. Hematíes policromatófilos en número normal.

Trombocitos: 350.000 por milimetro cúbico. Caracteres morfológicos y tintoreales normales.

Sintesis del examen morfologico: Anemia leve normócromica oligocitémica hiperregenerativa. Eosinopenia relativa. Intensa neutropenia relativa, con franca neutrofilia absoluta sin desviación nuclear a la izquierda. Intensa linfocitosis relativa y absoluta con presencia de formas embrionarias y formas atípicas. Intensa monocitosis absoluta.

Coagulación: El tiempo de coagulación lo determinamos por la cámara de Bürker. Coagulación inicial a los 5 minutos.

Viscosimetria: Por el viscosimetro de Hess, en ayunas y a la temperatura ambiente de 22 grados. Viscosidad 4.8.

Tiempo de Hemorragia: Técnica de Duke, 1' 30".

Digitized by Google

Uricemia: La valoración de la uricemia la practicamos sobre sangre total, extraída en ayunas, técnica de Benedict. Valor hallado 64 miligramos por mil.

Uricuria: Método de Benedict 0.68 gr. por mil, 1.02 gr. en 24 horas.

Uremia: La valoración de la urea en el suero sanguíneo acusó un valor de 0.39 gr. por mil.

Eritrosedimentación: La eritrosedimentación con sangre citratada acusó un valor de 8 como promedio horario (valor normal para el hombre 4 a 8).

Glucemia: La glucemia en ayunas por la ténica de Folin-Wu acusó un valor de 1.00 gr. por mil.

Colesterina: Técnica de Grigaut 1,80 gr. por mil.

Prueba de Rumpel Leede: La prueba de la hiperemia pasiva resultó positiva (fragilidad capilar).

Fig. 2. Lesiones eritemato-escamosas de la cara posterior del tórax mostrando entre ellas islotes de piel respetada

Suero reaccion de Wassermann: La suero reacción de Wassermann practicada con tres antígenos distintos (extracto alcohólico de hegado de feto sifilítico, extracto alcohólico de corazón de buey, lopoides puros) resultó negativa.

Sachs-Georgi y Meinicke: Las reacciones de floculación de Sachs-Georgi y Meinicke, no dieron lugar a la formación de floculados.

Reaccion de Vernes a la resorcina: el índice fotométrico fué de 30.

Cuti-reaccion de von Pirket: negativa.

Sangre macroscopica: coágulo retráctil. Suero limpido de color amarillo cetrino. Relación de coágulo a suero 2/1.

Bilirubina en suero: reacciones directa e indirecta de H. v. d. Bergh, negativas.

Orina: Uricuria 0.68 gr. por mil, 1.02 gr. en las 24 horas. Acidez en ácido oxálico 3.00 grs. por mil. 4.50 en 24 horas. Abundante cantidad de indican y escatol. En el sedimento gran cantidad de uratos y cristales de ácido úrico. Por lo demás nada de parparticular.

Ganglio: El examen histopatológico de un ganglio obtenido por biopsia muestra que la estructura del mismo se halla modificada, habiendo desaparecido casi en su tota-

Digitized by Google

lidad los centros germinativos y observándose una estructura homogénea — gran cantidad de células sostenidas por una débil trama conjuntiva —. La cápsula del ganglio no se halla espesada y si infiltrada por elementos celulares, de aspecto linfóideo. El examen citológico revela que la mayoría de las células que se observan se hallan constituidas por linfocitos de núcleos más o menos irregulares; numerosas mitosis. Gran cantidad de células del sistema reticulo endotelial de lo que se deduce que dicho sistema también se halla en actividad e hiperplasiado. Regular número de vasos conteniendo en su luz numerosos linfocitos (fig. 6 y 7).

Piel: El examen histológico de la piel (biopsia) revela la epidermis con caracteres normales; el estroma del dermis, inmediatamente por debajo de la capa basal de la epidermis, ha sufrido una reacción histiógena de carácter linfóideo. En la profundidad del dermis también observamos algunos acúmulos celulares de aspecto linfóideo (fig. 8).

Fig. 3. Vista de conjunto de las lesiones del dorso del paciente

Fig. 4. Vista de conjunto de las lesiones cutáneas de la región abdominal y de las gruesas masas ganglionares inguino-crurales (en la ingle izquierda se extirpó quirúrgicamente un ganglio)

Sintesis semiologica del examen clinico y humoral: Denutrición. Dermatosis generalizada, congestiva, y descamativa. Hiperplasia ganglionar generalizada. Gran esplenomegalia. Hepatomegalia moderada. Dísnea leve. Congestión leve de ambas bases pulmonares. Aortitis leve. Fragilidad capilar. Anemia leve oligocitémica regenerativa. Leucemia linfóidea a predominio de células de Rieder. Uricemia y uricuria.

Diagnostico clinico: Eritrodermia y leucemia linfóidea aguda.

Consideraciones: La meditación de este caso, de etiopatogenia tan oscura, nos lleva a ensayar una interpretación sobre esta asociación mórbida, cuteneo-hemática, esperando que con el aportá de nuevos casos o casos parecidos, podamos, prudentemente, aguzar el concepto y comprender mejor este oscuro proceso de la patología humana.

Cronológicamente, en el caso de referencia, el proceso cutáneo precede de mucho a las manifestaciones ganglionares y probablemente al

Digitized by Google

cuadro hemático. Este parece de marcha aguda, a juzgar por el hecho de que el 21 de Febrero de 1929 un recuento globular acusa 19.000 blancos (exámen efectuado por el Doctor Fernando Ruiz) y un mes más tarda el 27 de Marzo, comprobamos 60.000 glóbulos blancos. Desde entonces el enfermo decae rápidamente y fallece el 24 de Abril de 1929.

La dermatosis descrita no cuenta con un agente infeccioso conocido y en nuestro paciente no se descubre una causa de intoxicación externa aparente, descartado lo cual, solo quedaría por considerar, en líneas generales, una irritación cutánea por alguna perturbación del metabolismo interno, que habría empezado por irritar la piel en primer término y, andando el tiempo, la misma causa, sumada a una nueva perturbación resultante de una extensa afección de la piel, habría determinado la irritación e hiperplasia del sistema linfóideo.

Recuérdese que las quemaduras de la piel aún de primer grado, son tanto más graves cuanto mayor la superficie afectada, determinando a distancia, especialmente en los órganos parenquimatoses, procesos irritativos y degenerativos.

Nos preguntamos si en el caso de nuestro paciente, el proceso cutáneo, no agudo como en el caso de una quemadura, sino eminentemente crónico, no ha sido el punto de partida de estímulos que han estado repercutiendo de manera igualmente crónica sobre el sistema ganglionar, tal vez ya predispuesto por una susceptilidad constitucional especial. Más aún, los preparados histológicos de la piel, revelan una reacción histiógena de tipo linfoídeo inmediatamente por debajo y en contacto

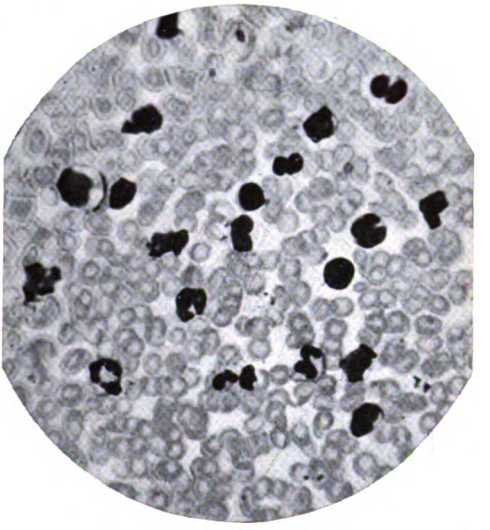

Fig. 5. Microfotografia (igual aumento que el anterior) de un frotis de sangre; a excepción de tres neutrófilos, se ven exclusivamente elementos linfóideos en su mayoria escotados

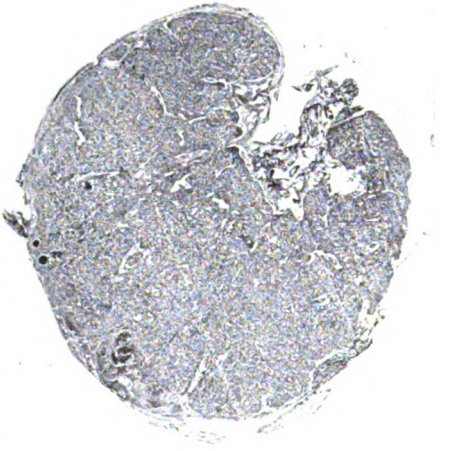

Fig. 6. Microfotografía de conjunto de un corte de ganglio linfático. Nótese la estructura uniforme y la desaparición casi total de los folículos linfóideos. Cápsula delgada sin infiltración

Digitized by Google

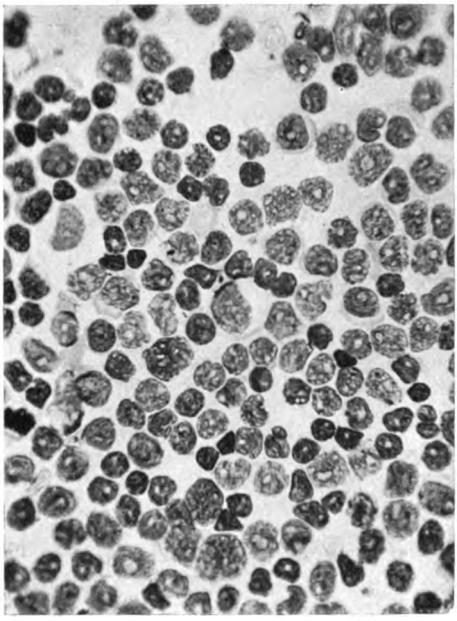

Fig. 7. Microfotografía (inmersión, ocular 2, obj. 1/12) de un frotis de jugo ganglionar, linfocitos y linfoblastos exclusivamente. Nótese la forma escotada e irregular de los núcleos de un gran número de las células linfóideas

Fig. 8. Microfotografía de piel mostrando la reacción histiógena de tipo linfóideo subepidérmica sin interesar el dermis profundo

de la epidermis (no siendo ello propio de las leucemias que solo muestran sus infiltraciones en las partes más profundas del dermis. Véase el tratado de las enfermedades de la sangre de H. Hirschfeld, página No. 141, segunda edición). Y si los estímulos locales pueden determinar una reacción linfóidea, local también, s'no podrían dichos estímulos por acción profunda y persistente, despertar la reacción de todo el sistema linfoídeo, condicionando el cuadro anatómico y hemático de la leucemia linfóidea?

La citología de los ganglios, lo mismo que la de la sangre, revela que la mayoría de los elementos linfoídeos aparece escotados-células de Rieder — circunstancia que señala una diferencia con las leucemias linfoídeas comunes con células y núcleos mas o menos uniformes, inclinándonos a ver por eso en este caso, más que una verdadera leucemia, una linfocitosis irritativa, Sabemos que existen reacciones mielóideas de 80.000 a 100.000 leucocitos, sin que propiamente se trate de leucemias; de igual suerte en la linfoadenosis aguda benigna observamos leucocitosis de 20.000 a 30.000 glóbulos blancos con 80 por ciento de elementos linfoídeos y no se trata de leucemias; todo lo cual traduce la existencia de estímulos especiales para los distintos sistemas hemáticos.

Se comprende así el interés que hay en determinar para cado caso de leucemia la existencia previa de estados pruriginosos y de dermopatías, circunstancias que ocurrieron en

Digitized by Google

nuestro caso. Del mismo modo interesa determinar de manera sistemática el cuadro hemático de todos los estados pruriginosos persistentes con o sin adenopatía concomitante, investigando posibles estados de transición (reacción linfoídea) antes de establecerse el sindroma clínico humoral completo de leucemia.

Ein fortgeschrittener, Skrophuloderma imitierender Aspergillusfall mit gummösen Ulzerationen

Von

Dr. Houloussi Behdjet

Leiter der syphilo-dermatologischen Abteilungen am Hospital Guraba in Stambul

Mit 6 Abbildungen im Text

Der Fall, der weiter unten zur Besprechung gelangt, kam im März 1929 in einem hochgradig kachektischen, perniziös anämischen Zustande wegen gummöser Hautveränderungen an verschiedenen Körperregionen in unsere Poliklinik und wurde von mir, weil er ein vieldeutiges Krankheitsbild darbot, ins Krankenhaus aufgenommen.

Nach seiner Aussage begann die Krankheit vor 4 Jahren in Form gummöser Hautveränderungen von verschiedener Größe an Hals-, Gesäß- und Oberschenkelpartien, dauerte jahrelang, und als das Leiden noch andere Körperstellen in Mitleidenschaft zog, wandte sich der Kranke in einem erschöpften Zustande an uns.

Der Kranke bot uns das volle Krankheitsbild einer fortgeschrittenen Skrophuloderma, verursacht durch die Tuberkelbazillen mit Teilnahme der Knochen und der Drüsen an dem Leiden, wozu sich eine perniziöse Anämie mit allen ihren Symptomen, wie zitronengelbes blasses Hautkolorit, matter Gesichtsausdruck, Gedunsenheit des Gesichts, Mattigkeit, Müdigkeit, Kurzatmigkeit, Herzpalpitationen, Schwindelgefühl, Schlaflosigkeit, Appetitmangel, profuse Diarrhöen, Ödeme an den Extremitäten, hämorrhagische Diathese, sekundär gesellte.

Der Kranke konnte uns über seine Familienverhältnisse nichts Wesentliches angeben. Sein Vater ist im Kriege gefallen. Zwei Schwestern von ihm sind verheiratet. Seine Mutter ist an einer Infektionskrankheit gestorben. Er selbst ist 20 Jahre alt und bestreitet in seinem Dorfe als Hirt seinen Lebensunterhalt.

Die Krankheit begann zuerst an den Hals-, Gesäß- und Oberschenkelgegenden als subkutan entstandene Knoten, die sich später zu tuberkulösen Gummata umwandelten, perforierten und monatelang vereiterten. Manche von ihnen schlossen sich dann mit Hinterlassung von dunkelvioletten Narben.

Angesichts der vergangenen Zeit von 4 Jahren können wir den Beginn und den Verlauf der Krankheit höchst langsam bezeichnen.

Die Temperaturkurve ähnelt einer Sepsiskurve, indem sie abends gewöhnlich 38° betrug und manchmal sogar auf 39° stieg und morgens auf 36,5—37° fiel.

An beiden Seiten des Halses und an der rechten Supraklavikulargegend sah man vier gummös-tuberkulöse Ulzerationen mit mehreren Fistelgängen. Ein Teil der übrigen Drüsen war geschwollen; manche von ihnen zeigten sogar Fluktuation. Im großen ganzen ein echtes fortgeschrittenes Skrophulodermabild.

Die Form mancher der perforierten Ulzerationen war unregelmäßig, ihre Ränder hatten violette Farbe, waren weich, gegen die gesunde Haut abgegrenzt. Die Geschwürsbasis war ebenfalls unregelmäßig mit Ausbuchtungen versehen und enthielt mehrere Fistelgänge von verschiedener Richtung und war mit einem serös-eitrig blutigen Sekret durchtränkt.

Das auf der Höhe vom rechten Ellbogengelenk befindliche Geschwür penetrierte noch tiefer durch die Sehnen hindurch bis zum Knochen und man traf auf Knochenstücke, wenn man es mit einer Sonde untersuchte, und es kam dabei nach jeder Berührung mit der Sonde reichlich Blut aus dem Geschwür heraus, was einen Hinweis auf die Teilnahme der Gefäßwände an dem Zerfall bildete.

Digitized by Google

Auf dem Röntgenbild des rechten Armes sah man die Ausdehnung der Läsion auf den Knochen in Form einer Osteoperiostitis gummosa mit Nekrose.

Abb. 1. Gummöse Veränderungen an den Händen

Die rechten Metakarpalknochen waren ebenfalls von gummösen Veränderungen betroffen. Es entstanden mehrere Fistelgänge am Handrücken sowie am Handteller. Auch die Muskeln und Sehnen in der Umgebung von veränderten Knochen hatten sich an der Zerstörung beteiligt. Wenn man eine Sonde vom Handrücken einsteckte, kam sie vom Handteller heraus. Dieselben gummös-tuberkulösen Ulzerationen waren auch an der linken Hand vorhanden (Abb. 1—2). Auch am linken Ellbogengelenk war dieselbe gummöse Veränderung wahrzunehmen und es entstand auch hier eine Osteoperiostitis gummosa.

Die Knochenveränderung am rechten Ellbogengelenk war durch Palpation zu fühlen und das Röntgenbild zeigte nur eine Osteomyelitis.

An beiden Inguinalgegenden und an den Gesäßen sah man livid verfärbte, teilweise radiäre Narben der früher entstandenen, jahrelang vereiterten und dann geschlossenen Gummata.

An beiden Kniegelenken und 1—2 cm höher davon waren ebenfalls weißliche radiäre Narben der gummösen Geschwüre zu sehen, die früher monatelang vereiterten und jetzt sich schlossen. Der äußere Aspekt der an beiden Fußgelenken und besonders am Rücken der linken Metakarpalknochen in der Richtung der ersten Zehe befindlichen gummösen Veränderung ähnelte der Form eines Madurafußes (Mycetoma pedis), weil sie eine am Rande von mehreren Pfropfen durchsetzte Kraterform besaß (Abb. 3). Der Fuß war angeschwollen, änderte seine Haltungslage. Die Affektion glich weder einem syphilitischen noch einem tuberkulösen Gumma.

Abb. 2. Gummöse Veränderungen an der rechten Hand und am linken Ellenbogen

Bei der Sondenuntersuchung merkte man mittels leichten Schlägen, daß die Affektion bis zum Knochen penetrierte und daß in der Tiefe unregelmäßige Knochenstücke vorhanden waren. Das Röntgenbild zeigte eine Osteomyelitis gummosa und eine nekrotische Partie (Abb. 4). Bei der Sondenuntersuchung und mit dem Fingerdruck kam neben serös klebrigem Sekret reichlich Blut heraus.

Der Kranke hatte eine Lymphangitis am rechten Oberarm, die ihm sehr starke Schmerzen verursachte. Er war schwach und erschöpft und konnte mit größter Schwierig-

Digitized by Google

keit seine Beschwerden angeben. Er war heiser. An den Wangenschleimhäuten konnte man keine aktive krankhafte Veränderung feststellen. Es bestand dagegen eine deutliche Papillitis der Zunge, Entzündung der Gaumenbogen, teilweise Zerfall des Gaumensegels und — nach der Angabe des Spezialisten — eine Zerstörungsnarbe im Larynx, mehrere radiäre Narben im Pharynx.

Der Kranke gab an, daß er schon früher eine Laryngitis gehabt hatte und daß er damals monatelang die Stimme verlor. Damit können wir annehmen, daß auch dieses Organ gründlich krankhaft verändert sein muß; denn der Kranke ist noch heute heiser.

Wir begannen unseren Kranken klassisch zu beobachten. Bei dem Polymorphismus und dem langsamen Verlauf der Krankheit und bei dem Fehlen des den Sporotrichosen und Mykosen eigenen weißlich zähen Eiters und der erweichten Knoten und besonders bei dem miserablen Gesundheitszustand des Patienten stellten wir, beim ersten Anblick schon, die Mykosenuntersuchung den anderen nach.

Abb. 3. Gummöse Veränderungen am Fuß

Der Kranke brachte mit Schwierigkeit Auswurf heraus, welcher keine Tuberkelbazillen enthielt. Die WR im Blute fiel negativ aus. Auch in den anderen Sekreten und Exkreten des Kranken waren keine Tuberkelbazillen zu finden. Mein Kollege, Tuberkulosespezialist Dr. Süleyman Edhem, gab sich alle Mühe und untersuchte den Kranken gründlich auf das Vorhandensein einer Tuberkulose in den Lungen oder in den anderen Organen. Alle biologischen und experimentellen Untersuchungen in dieser Hinsicht mitsamt der Lungenröntgenaufnahme ergaben einen negativen Befund. Nur die Röntgenaufnahmen der Knochen zeigten uns komplizierte, stellenweise nekrotische, stellenweise osteomyelitische und osteoperiostitische Krankheitsbilder (Abb. 4).

Abb. 4. Röntgenbild

Trotz des negativen Ausfalls der WR im Blute konnten wir den möglichen Zusammenhang der unbestimmten Narbe im Larynx und des Gaumensegeldefektes mit der Syphilis nicht ohne weiteres ausschließen.

Alle biologischen Untersuchungen im Blute und alle serologischen Reaktionen im Lumbalpunktat fielen negativ aus.

Aller Möglichkeit Rechnung tragend, verimpften wir den Eiter und das Blut, die wir durch Kratzen der Fisteln und verschiedener tuberkulösähnlicher gummöser Stellen gewonnen haben, auf den Sabouraudschen Nährboden. Am 2. Tage entwickelten sich deutlich eine Menge Strepto- und Staphylokokken. Am 4. Tage erschienen zwei kleine punktförmige schmutzigweiße Erhebungen von Baumwollenaspekt. Am 6. Tage machte uns das staubige, leicht braunschwarze Aussehen der Kulturen stutzig. Wir dachten an die Möglichkeit der Verunreinigung der Kulturen während der Herstellung.

Bei der zweiten Züchtung verwendeten wir die Raulinflüssigkeit, die Sabouraudschen Nährboden, einfache Bouillon und Gelatine.

Wir dachten immer an die leichte Verunreinigungsmöglichkeit der Nährboden bei solchen Fällen; denn ein einfacher Pilz konnte sich sehr leicht entwickeln. Wir haben den vom Hals und von beiden Armen und Drüsen gewonnenen Eiter auf den obengenannten Nährboden verimpft. Zu gleicher Zeit haben wir trotz der negativen WR eine

Digitized by Google

antiluetische Kur beim Pat. angefangen. Wir gaben dem Kranken innerlich Jodkalium und machten intravenöse Neosalvarsan- und intramuskuläre Bismuteinspritzungen. Am 3. Tage mußten wir das Jodkalium aussetzen, weil der Kranke auf das Jod mit Jodakne und Ödemen am Gesicht antwortete. Wir setzten nur die Neosalvarsan- und Bismuteinspritzungen fort.

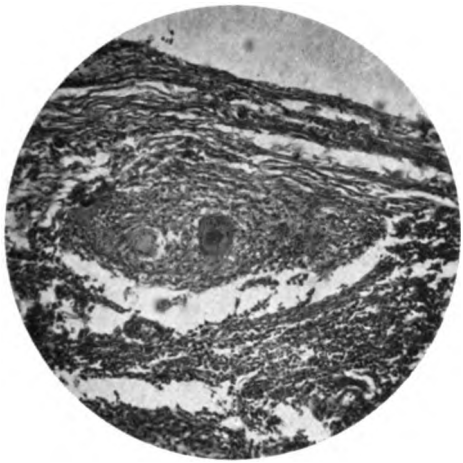

Abb. 5. Die Riesenzellen enthaltende tuberkuloseähnliche Partie und Haufen der Konidies. Obj. 20, Ok. K 7×

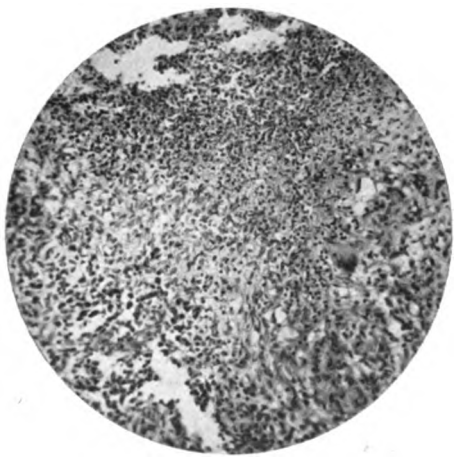

Abb. 6. Konidies zerstreut zwischen den Zellen liegend. Obj. 20, Ok. K 10×

Auf den Nährboden, besonders auf denjenigen, die die Sekrete von beiden Armen und Füßen enthielten, begannen wieder dieselben Elemente wie bei der ersten Kultur sich zu entwickeln. Während wir die biologischen Eigenschaften dieser Kulturen studierten, setzten wir die Luesbehandlung fort. Der Kranke konnte die Neosalvarsaninjektionen sehr gut vertragen. Er bekam 4,5 g Neosalvarsan im ganzen und 18 Mezuroleinspritzungen von je 1 ccm. Trotzdem war keine Besserung des Allgemeinzustandes zu verzeichnen. Zwei Monate vergingen inzwischen. Die Entwicklung von Aspergillus fumigatus auf der zweiten Kultur veranlaßte uns, die Mykosisbehandlung aufzunehmen. Aber die Idiosynkrasie des Patienten gegen das Jod machte uns Bedenken. Einige Zeit lang gaben wir mit dem Jod etwas Na_2CO_3, was der Kranke gut vertrug. Dann und wann machten wir Atropineinspritzungen. Als wir die Dosis von 8 g erreichten, beobachteten wir eine langsame Besserung im Gesundheitszustand des Kranken. Er bekam wieder mehr Appetit. Die Sekretion der Gummata verminderte sich. Als die Joddosis pro Tag auf 12 g kam und die Gesamtmenge 690 g betrug, fingen die Fisteln an, sich zu verkleinern und die Ödeme begannen zu verschwinden. Der Kranke nahm an Körpergewicht zu (von 38 kg beim Eintritt ins Krankenhaus auf 51 kg).

Der Blutstatus beim Eintritt ins Krankenhaus war folgendermaßen: Hämoglobin 40%; Erythrozyten 2400000; Leukozyten 4000; Neutrophile stark vermehrt; Lymphozyten relativ vermehrt; Eosinophile etwas vermehrt; Blutplättchen sehr gering; Serum dunkelgelb. Mit anderen Worten: das Bild einer sekundären perniziösen Anämie.

Urinbefund: Albumin 0,50 eg; Urobilin vermehrt; mikroskopische Untersuchung: Leukozyten, hyaline Zylinder.

Nach der Jodbehandlung hatten wir den folgenden Befund: Erythrozyten 4000000; Leukozyten 12100; Hämoglobin 80%; Neutrophile 80%; Lymphozyten 7%; Eosinophile 8%; Übergangsformen 3%; große Mon. 2%.

Der Kranke konnte sich im Krankenhaus nicht mehr aushalten. Aus familiären Gründen verließ er das Krankenhaus. Draußen blieb er 5 Monate ohne Behandlung. Er bekam Rezidive und wurde diesmal von meinem Kollegen Dr. Hazim in die Hautabteilung des Cerrahpascha-Krankenhauses aufgenommen. Als ich das hörte, besuchte

Digitized by Google

ich ihn dortselbst, um ihn weiter zu beobachten und fand ihn wieder in einem sehr schlechten und erschöpften Zustande. Die gummösen Stellen gingen wieder teilweise auf, teilweise waren sie vernarbt. Natürlich ließ ich wieder Kulturen anstellen. Wir haben noch eine Lymphdrüse zwecks histologischer Untersuchung entfernt. Das histologische Studium der Lymphdrüse übernahm der Histopathologieprofessor des Krankenhauses Gulhane, Dr. Lutfi. Bei der histologischen Untersuchung in Serienschnitten und verschiedenen Färbungen sah man verschiedene farblose erweichte Herde und Epitheloidzellen in den neu erweichten Stellen und deren Umgebung. Diese Zellen sind eben und besitzen granuliertes Protoplasma. Ihre Kerne sind teilweise segmentiert und punktförmig granuliert. Außerdem sieht man noch zum Bindegewebe gehörige Spindelzellen. Das fibröse Gewebe um die Herde herum ist vermehrt und außerhalb desselben ist natürliches Drüsengewebe vorhanden. In manchen neu entstandenen Herden trifft man auf Riesenzellen und außerhalb der epitheloiden Zone auf großlymphozytäre Infiltration. Elastische Fasern sind nicht vermehrt und bei der Ziehl-Färbung der Serienschnittte ist Tuberkelbazillus negativ. An manchen Ecken und Enden des Präparats beobachtet man zerstreut einige zusammenliegende Konidien. Folglich sieht man also im histologischen Bilde eine unter mykotischer Einwirkung zustande kommende Veränderung, die der Tuberkulose ähnelt (Abb. 5 u. 6[1]). Bei der dritten Kultur der Sekrete aus den verschiedenen Herden entwickelte sich wieder Aspergillus fumigatus. Auf den Nährboden, besonders auf den Sabouraudschen, wuchsen am 2. Tage bei einer Temperatur von 35—37° verschiedene Strepto- und Staphylokokkenkolonien. Am 4. Tage erschienen leichte braunschwarze Punkte. Das klassische Studium der Kulturen übernahm diesmal Dr. Kemal, Professor der Bakteriologie zu Gulhane. Alle in den klassischen Büchern angegebenen Experimente wurden angestellt. Wir stellten u. a. Versuche mit dem aus den abgetöteten Sporen gewonnenen Extrakt an unserem Kranken und an den gesunden Personen an. Unserem Patienten injizierten wir in den rechten Oberarm 1 ccm von dem Extrakt. Nach 24 Stunden bekamen wir eine starke lokale Reaktion und die Temperatur stieg auf 39°. Bei den anderen gesunden Personen war die Reaktion unbedeutend. Wir erhielten mit dem Serum des Kranken keine Agglutination und keine Präzipitation. Wir haben auch eine Emulsion der lebenden Sporen im Kochsalz hergestellt. Dieselbe wurde von Dr. Ahmed Schükrü, Leiter der Anstalt für Nerven- und Geisteskrankheiten, bei 2 Dementiakranken 1 ccm subkutan injiziert.

Über alle tierexperimentellen, biologischen, chemischen und histologischen Untersuchungen und den von uns gefundenen Aspergillus sowie über die bei den lebenden Organismen zur Beobachtung gekommenen Veränderungen und Störungen werde ich in einer zweiten Arbeit berichten.

Aus der Universitätshautklinik zu Sofia (Vorstand: Prof. Dr. B. Beron)

Beitrag zur Klinik der postpsoriatischen Depigmentationen

Von

Prof. Dr. B. Beron

Mit 5 Abbildungen im Text

A. D., 10 Jahre alt. In die Klinik aufgenommen am 2. April 1930. Familienanamnese o. B. Pat. hat als Kind außer Masern keine ernste Krankheit durchgemacht und soll sich körperlich und geistig normal entwickelt haben. Die Hautaffektion datiert, nach der Aussage der Mutter des Patienten, seit vorigem Herbst. Während des Sommers hat sich der Kranke in einer Kinderkolonie aufgehalten, wo er Sonnenbäder genommen hat. Nach seiner Rückkehr hat seine Mutter zwei symmetrisch gelegene weiße Flecke in der Lendengegend und rote, schuppende Stellen auf der Vorderseite beider Unterschenkel bemerkt. Die Mutter behauptet bestimmt, daß die Haut ihres Kindes bis dahin ganz rein gewesen sei. Im Laufe der Zeit hat sich der Ausschlag in Form von

[1]) Mikrophotographien aufgenommen vom Bakteriologen Dr. Fethy.

Digitized by Google

linsengroßen und größeren, runden, roten, schuppenden Effloreszenzen fast über den ganzen Körper ausgebreitet, wobei ein Teil der ursprünglichen Effloreszenzen verschwunden ist, mit Hinterlassung von weißlichen Flecken. Die zuerst bemerkten weißen Stellen der Haut sollen an Größe und Zahl zugenommen haben. Pat. fühlt sich sonst wohl.

Status praesens am 3. April 1930: Gut entwickelter, aufgeweckter Knabe. Schilddrüse etwas vergrößert, was man auch bei der Mutter bemerkt. Die Hautaffektion befindet sich am Rumpf, an den oberen Extremitäten, und zwar hauptsächlich auf deren Streckseiten und am behaarten Kopfe. Das Gesicht und die unteren Extremitäten sind weniger befallen. Handteller und Fußsohlen sind ganz frei. Die Hautaffektion läßt folgende Einzelheiten (Abb. 1 und 2) erkennen:

a) Hellrote, unter Fingerdruck abblassende, linsengroße und größere, runde, alleinstehende oder zu Plaques vereinigte, flache Papeln, bedeckt von weißen Schuppen, die sich leicht ablösen lassen und deren systematische Abkratzung das Symptom von Auspitz zeigt.

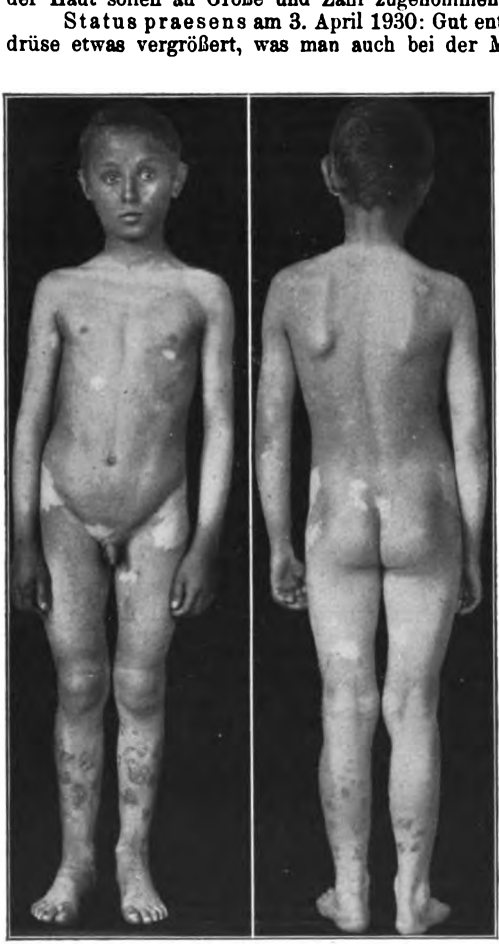

Abb. 1 Abb. 2

Übersichtsbilder vom 3. April 1930. Die psoriatischen Effloreszenzen sind auf den Lichtbildern nur an den unteren Extremitäten deutlich zu sehen. Verschieden große, vitiliginöse Flecke. Die Leukodermaflecke deutlich zu sehen am Rücken und auf der Brust

Abb. 3

Partie der rechtsseitigen Rückenhaut aus größerer Nähe. Leukoderma und Vitiligo. An einigen Stellen kann man den Übergang der Leukodermeflecke in Vitiligo sehen

b) Blaßrosa und weißliche, runde oder ovale, bis fingernagelgroße Flecke mit normalem Hautrelief und normaler Hautkonsistenz. Diese Depigmentationen liegen zerstreut zwischen den papulösen Effloreszenzen am Rumpfe, an den oberen Extremitäten und im Gesicht. An den unteren Extremitäten sieht man sie nicht.

c) Milchweiße, runde, linsenförmige oder gelappte und von hyperpigmentiertem Rande begrenzte, verschieden große Flecke, ebenfalls mit normaler Hautkonsistenz und

Digitized by Google

normaler Farbe. Die darauf sich befindenden Lanugohaare sind silberweiß. Nägel und Kopfhaare normal.

Die Hautsensibilität ist überall vollständig intakt. Innere Organe und Nervensystem o. B.; kein Chwostek; Blutbild normal; WR und Liquor des Patienten und der Mutter negativ. Kalziumspiegel des Blutes 11,8 mmg-%. Es konnte keine deutliche endokrine Störung festgestellt werden. Histologische Untersuchung konnte, wegen Weigerung der Mutter, nicht ausgeführt werden.

Aus obiger Beschreibung ist ersichtlich, daß Pat. an Psoriasis vulgaris, Leukoderma psoriaticum und Vitiligo litt. Um den Zusammenhang dieser drei Affektionen zu erforschen, haben wir den Kranken, ohne jede innere oder äußere Behandlung, mit Ausnahme von täglichem Baden, unter klinische Beobachtung gestellt und konnten nach ungefähr 6 Wochen folgende Veränderung der Hauterkrankung feststellen:

a) Die vitiliginösen Stellen haben sich vergrößert, ihren Vitiligocharakter bewahrend (Abb. 3).

b) Viele von den am Rumpf, im Gesicht und an den oberen Extremitäten liegenden psoriatischen Papeln haben sich zurückgebildet; fast alle mit Hinterlassung von leukodermatischen Flecken. Die Depigmentierung fing gewöhnlich allseitig in der Peripherie der sich resorbierenden Papeln an, einen blaßrosa Ring um letztere bildend; oder sie

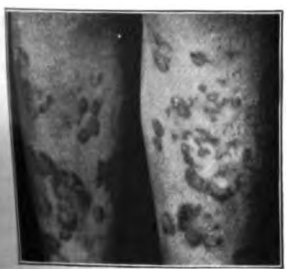

Abb. 4. Vorderansicht der Unterschenkel aus größerer Nähe (aufgenommen am 17. Mai 1930. Beginnendes Leukoderma an den psoriatischen Plaques des linken Unterschenkels

Abb. 5. Die gleiche Körperstelle wie in Abb. 4 (aufgenommen am 23. Mai 1930). Die Psoriasis ist am rechten Unterschenkel fast vollständig ohne nachfolgende Depigmentation vergangen. Am linken Unterschenkel Leukodermaflecke und einige vitiliginöse Stellen

begann nur an einer Stelle des Papelrandes. Viel seltener ging sie von der abgeflachten Mitte der Papel aus (Abb. 3 und 4). Der psoriatische Ausschlag ist auf dem rechten Unterschenkel fast vergangen, ohne Leukoderma zurückgelassen zu haben. Am linken Unterschenkel haben sich Depigmentationen gebildet (Abb. 4 und 5).

c) Die meisten Leukodermaflecken haben ihre Größe und Form behalten. Einige von ihnen sind verschwunden, die normale Hautfarbe annehmend; andere haben den Charakter von Vitiligoflecken angenommen, indem sie zu wachsen anfingen, milchweiß wurden und sich mit hyperpigmentiertem Rand umgaben (Abb. 3 und 5). Die Vitiligoverwandlung fing gewöhnlich an einer peripheren Stelle des Leukodermafleckes an und breitete sich allmählich über den ganzen Fleck aus.

Man konnte also in unserem Falle sehen, wie Vitiligoflecke aus postpsoriatischem Leukoderma entstanden. Wenn man aber den bestimmten Angaben des Pat. und seiner Mutter glauben darf, daß die von ihnen zuerst bemerkten vitiliginösen Flecke primär als solche entstanden sind, daß also der Pat. zu gleicher Zeit an Vitiligo und Psoriasis vulgaris litt, so wären die späteren, auf Leukoderma entstandenen Vitiligoflecke so zu deuten, daß die psoriatischen Papeln den Anstoß zur Entwicklung von Vitiligo bei einem zur letzten Krankheit prädisponierten Pat. gegeben haben.

Digitized by Google

Als Grundursache für die Hautaffektion könnte man in Anbetracht der schwachen Thyreoideahypertrophie des Pat. eine endokrine Dysfunktion annehmen, wenn auch dafür keine klinischen und laboratorischen Anzeichen festzustellen waren. Die Sonnenbäder haben sicherlich eine auslösende Rolle gespielt, wie dies in solchen Fällen öfters beobachtet worden ist und womit auch das stärkere Befallensein des nackt gewesenen Oberkörpers übereinstimmt.

Zum Begriff und Wesen der Präkankerose

Von

Prof. Dr. Bruno Bloch in Zürich

Mit 5 Abbildungen im Text

Der Begriff der Präkankerose ist bekanntlich von Dubreuilh geprägt und zum erstenmal am internationalen Dermatologenkongreß London 1896 diskutiert worden. Der Ausdruck hat sich seither in der Dermatologie und in der Pathologie der Geschwulstlehre überhaupt eingebürgert und ist vielfach Gegenstand speziellen Studiums — so besonders von Darier, Ménétrier, Orth, Unna, Delbanco, Deelman u. a. — gewesen. Es ist aber eigentümlich, daß er, trotz der vielfachen Bearbeitung, an Schärfe und Präzision kaum gewonnen hat, sondern eher verschwommener und nichtssagender geworden ist.

Den ersten Anstoß zur Konzeption des Begriffes Präkankerose gaben offensichtlich Eindrücke statistisch-klinischer Art. Als präkankerös faßte man von der Norm abweichende Zustände des Gewebes auf, aus denen mit einer gewissen Häufigkeit echte maligne Neubildungen hervorgehen. Das zeigt deutlich die Definition Dariers, wohl des besten Kenners der ganzen Frage: „On appelle ainsi des états pathologiques qui sont si fréquemment l'origine de cancers que le fait ne peut pas être le résultat du hasard[1])". Es ist klar, daß eine solche Definition, die auf klinischen Eindrücken basiert und nicht, wie es eigentlich verlangt werden müßte, mathematisch nach den Wahrscheinlichkeitsgesetzen formuliert ist, der persönlichen Willkür weiten Spielraum läßt. Tatsächlich werden denn auch von den verschiedenen Autoren die allerheterogensten Affektionen, deren Beziehungen zur Tumorbildung statistisch und morphologisch unendlich weit differieren, als „präkankerös" bezeichnet, aus dem einzigen Grunde, weil sich auf ihrem Boden gelegentlich oder auch häufiger ein Tumor entwickeln kann. Wir stehen vor der etwas grotesken Situation, daß Affektionen wie Ekzem, Psoriasis, Lupus, alte Knochennarben, die keinerlei innere Beziehungen zum Krebs aufweisen, mit Paget, Bowen und Basaliomen, die nichts anderes als beginnende Krebse darstellen, zusammengeworfen werden. Selbst wenn man nur die kritische Sichtung, die Darier vornimmt, in Berücksichtigung zieht, so ist die Hetero-

[1]) Ähnlich Deelman (Das Präkarzinom, Z. Krebsforschg., 1929, Bd. 29): „Präkarzinom ist ein pathologischer Zustand von Zellen und Geweben, der auf die Dauer zu einem bösartigen Wachstum Anlaß gibt oder geben kann."

Digitized by Google

genität auffallend. Wieweit man berechtigt ist, den braunen Naevus als Präkankerose zu bezeichnen, hängt von der prozentualen Wahrscheinlichkeit seiner Kankerisierung ab, und das ist eine völlig unbekannte, wohl aber minimale Größe; ob man einen Paget oder Bowen mit Darier und Dubreuilh u. a. als präkankerös oder mit Pautrier, Cailliau, Arzt, Kren u. a. als kankerös bezeichnen will, ist eine Sache der Definition und wird es so lange bleiben, bis wir über die wesentlichen Grundeigenschaften des „Krebsigen" klar sind.

Neben der zahlenmäßigen Betrachtung der Präkankerose ist von Anfang an auch eine morphogenetische einhergegangen. Man hat sich vorgestellt, daß dem Begriff der präkankerösen Zelle respektive des präkankerösen Gewebes ein morphologisches Äquivalent entsprechen müsse, und ist in dieser Idee bestärkt worden durch die Tatsache, daß manche Präkankerosen, die sogenannten dyskeratotischen z. B., aber auch oft andere, wie z. B. die senile Hyperkeratose, eigentümliche, von der Norm stark abweichende Zellformen aufweisen. Im geheimen mag dabei auch die Hoffnung mitgesprochen haben, auf dem Wege der morphologischen Analyse der Präkankerose zu der bis heute vergeblich gesuchten Einsicht in den für die Malignität charakteristischen Bau der karzinomatösen Zelle zu gelangen. Dieses Ziel ist nicht erreicht worden. So Wertvolles das Studium der Präkankerose zur Histogenese des Krebses beigetragen hat, so sind wir doch noch weit entfernt davon, allgemeine morphologische Charaktere der präkankerösen Zelle oder des präkankerösen Gewebes aufstellen zu können; kommt doch selbst Darier[1]) schließlich zu dem resignierten Schluß: „La transition vers la malignité est morphologiquement insaisissable."

Alle diese und noch andere hier nicht erwähnte Schwierigkeiten des Präkankeroseproblems würden in dem Moment verschwinden, in dem sich uns eine Einsicht in das Wesen des fertigen Krebses selber, in die für die krebsigen Zellen charakteristischen biologischen Merkmale, eröffnete. Das ist aber, wie bekannt, noch nicht der Fall. Wir verfügen zwar über sehr viele Krebstheorien, jedoch keine ist bewiesen oder allgemeingültig, keine trifft das Wesentliche der Kankerisierung. Am ehesten ließe sich vielleicht noch die Regenerationstheorie von Fischer-Wasels auf manche Vorgänge der Präkankerose anwenden; doch versagt auch sie häufig; sie erklärt vor allem den springenden Punkt nicht, warum manchen regenerativen Prozessen (gerade auf der Haut, z. B. dem chronischen Lichen, der Verruca vulgaris, der Psoriasis) die Tendenz zur Kankerisierung sozusagen völlig abgeht.

Da es mithin zur Zeit nicht möglich erscheint, auf klinisch-histologischer oder theoretischer Basis eine zugleich allgemeingültige und praktisch brauchbare Begriffsbestimmung der Präkankerose zu geben und die Literatur hierüber von Unstimmigkeiten und Gegensätzlichkeiten wimmelt, so könnte man sich fragen, ob es im Grunde nicht besser wäre, den allgemeinen Begriff der Präkankerose überhaupt fahren zu lassen und bei jeder einzelnen Affektion die Vorgänge, die in Betracht kommen, einfach beschreibend zu registrieren. Dem steht aber das prak-

[1]) Bulletin du Cancer, 1928, Bd. 17, Nr. 5.

Digitized by Google

tische Bedürfnis gegenüber. Die unter der Präkankerose einzureihenden Zustände haben eben nicht nur ein theoretisches Interesse. Weit überwiegend und nicht zu übersehen ist ihre praktische Bedeutung; stellen sie doch fast die einzigen erkennbaren pathologischen Prozesse dar, bei denen das Wort Krebsprophylaxe kein leeres Schlagwort, sondern strikte und klare Forderung ist. Je tiefer wir in die Kenntnis der malignen Tumoren und ihrer veranlassenden Ursachen, der kankerogenen Noxen, eindringen und je mehr sich die therapeutischen Mittel, vor allem die Strahlentechnik, vervollkommnen, desto größer wird die Bedeutung der präkankerösen Zustände, vor allem auch der bisher so vernachlässigten an den inneren Organen, werden und desto dringender wird sich immer wieder das Bedürfnis, das Wesen dieser Zustände zu kennen, geltend machen. Es fragt sich, ob uns außer den bisher genannten Mitteln — klinisch-histologische Analyse und Krebstheorie — nicht noch andere zur Verfügung stehen, welche uns hier weiterbringen können.

Unsere Aufmerksamkeit muß da notwendigerweise auf das Gebiet des experimentellen Krebses gelenkt werden, das in dem letzten Jahrzehnt einen so mächtigen Aufschwung genommen hat. In der Tat möchte es scheinen, daß, wenn irgendwo, so dort sich die Frage endgültig klären ließe, wo wir es in der Hand haben, nach Belieben jedes einzelne Stadium zwischen der normalen Haut und dem Endstadium des fertigen Karzinoms zu untersuchen. Wenn wir im Hinblick auf diese Fragestellung die beiden am besten bekannten experimentellen Karzinome am Tier, den Teerkrebs und den Röntgenkrebs, ins Auge fassen, so ergibt sich folgendes:

Abb. 1. Teerwarze bei weißer Maus: Präkankerose

Beim Teerkrebs der Maus lassen sich 2 Formen der Krebsentwicklung — die sich u. U. kombinieren können — unterscheiden.

Das eine Mal bildet sich ein warzenartiges, die umgebende Haut überragendes Knötchen aus. Mikroskopisch fällt auf: außerordentlich starke Hyper(und Para)keratose, die sich tief in die follikulären Buchten einsenkt, in die Höhe gezogene, stark verlängerte und verbreiterte Epithelleisten mit entsprechend verlängerten, gefäß- und zellreichen Papillen, Hyperplasie und Hypertrophie der Basalzellen, besonders an der äußeren Haarscheide und davon ausgehend Sprossen- und Plattenbildung, die allmählich kutiswärts wachsen und aus welchen schließlich die maligne Neubildung hervorgeht. Zytologisch sind die Veränderungen, außer einer gewissen Zellhyperplasie und etwas vermehrten Mitosen, nicht charakteristisch (Abb. 1). In diesem follikulären Akanthopapillom haben wir die eine Form des experimentellen Teerkarzinoms zu erblicken. 3 Dinge sind dabei bemerkenswert: Es fehlen meist irgend welche zytologischen Zeichen der Malignität (abnorme Teilungsfiguren, Unordnung der Struktur, Kern- und Zellpolymorphie), es ist eine spontane Rückbildung möglich und auch die morphologisch ganz benignen Initialstadien können,

Digitized by Google

wenn transplantiert, angehen und sich zu malignen Tumoren entwickeln (Murray, Woglom, Lipschütz). Die andere Form der Karzinomentwicklung beginnt mit einer einfachen flachen Erosion, die ebenfalls rückbildungsfähig ist. Häufiger entwickelt sich aus ihr ein flacher Ulcus-rodens-ähnlicher Tumor, die Ränder und schließlich auch der Boden verdicken sich, das nächste Stadium ist das penetrierende Karzinom mit oder ohne sekundärer verruköser Hyperkeratose. Mikroskopisch steht zunächst die Hyperplasie des Deckepithels im Vordergrund unter Schwund der Follikel (sogenannte Pachydermie). In der gewucherten Epithelplatte treten vermehrte Mitosen, auch atypische, auf, Polymorphie und Zellunruhe und schließlich uni- oder multizentrische Tiefenproliferationen, die allmählich alle Eigenschaften des penetrierenden Karzinoms annehmen.

Erheblich anders verläuft die Entwicklung des experimentellen Röntgenkarzinoms am Kaninchenohr.

Zunächst hängt einmal der Eintritt eines Röntgenkarzinoms durchaus von der Dosierung ab. Sehr große und zeitlich gehäufte Dosen (2—3mal 50—100 X pro Woche) führen zu schwersten Gewebsschädigungen; es entstehen massive Nekrosen, Amputationen des Ohres, aber nie Neubildung. Offenbar ist die Regenerationsfähigkeit der Zellen vollständig lahmgelegt. Verringert man die Einzeldosis und die Häufigkeit der Sitzungen (auf 2mal 5—20 X pro Woche), so stellt sich mit der Zeit (im Verlauf von 1—2 Jahren) das Bild einer chronischen Röntgenatrophie ein: Pigment- und Haarschwund, Schwund der Follikel, Atrophie der Epidermis (ohne die charakteristischen Zellveränderungen, die Miescher bei der Röntgendermatitis des Menschen beobachtet hat) und der stets sehr zellarmen Kutis (genaue Beschreibung siehe bei Schürch [1])) und schließlich zentrale Perforation. Abgesehen von zeitweiser Hyperkeratose sind alle Veränderungen regressiver Natur. Nie entwickelte sich in unseren Versuchen ein Karzinom direkt aus dieser chronisch veränderten Röntgenhaut. Es kann daher die einfache Röntgenatrophie auch nicht als die eigentliche Präkankerose bezeichnet werden, sie bildet nur eine notwendige Bedingung für die Entstehung eines Karzinoms (etwa wie die Haut gewisser weißer Mäuse eine solche Bedingung für die Erzeugung eines Teerkarzinoms darstellt). In manchen Fällen kam es auf dieser röntgenatrophischen Haut zur Bildung zahlreicher verruköser Tumörchen, die makro- und mikroskopisch mit den entsprechenden Bildungen nach Teerpinselung der Mäusehaut große Ähnlichkeit zeigten (Abb. 2). Aber nie entwickelten sich aus solchen Verrukae trotz jahrelanger Beobachtung (bei fortgesetzter oder aufgehobener Bestrahlung) maligne Neubildungen. Sie sind also, im Gegensatz zu den entsprechenden Bildungen auf röntgengeschädigter, menschlicher oder geteerter Mäusehaut nicht als präkankerös aufzufassen. Ein wirkliches Röntgenkarzinom entstand bei der von uns gewählten Versuchsanordnung nur dann, wenn — nach einer auf 13—23 Monate verteilten Gesamtdosis von 1000—2000 X — sich allmählich eine Perforation einstellte, und zwar immer an be-

[1]) Studie über Präkankerosen mit spezieller Berücksichtigung des experimentellen Röntgenkarzinoms. Habilitationsschrift, Zürich 1930.

Digitized by Google

stimmten Punkten der schlecht heilenden Perforationsränder, die über das Stadium der Erosion in dasjenige der Regeneration übergingen. Diese regenerierenden, erodierten Bezirke, nicht die röntgenatrophische Haut in ihrer Gesamtheit, stellen also (analog der 2. Form bei der Teermaus) das eigentliche Röntgenpräkarzinom beim Kaninchen dar. Nur in ihnen überwiegt die Proliferation über die Degeneration und sie weisen auch die zytologischen und biologischen Veränderungen auf, die man als die charakteristischen Vorläufer der Krebswerdung bezeichnen kann (Abb. 3).

Aus diesen experimentellen Beobachtungen lassen sich einige Lehren ziehen, die für die Beurteilung der Präkankerose beim Menschen wichtig sind, um so mehr als es sich um Prozesse handelt, die auch für gewisse

Abb. 2. Röntgenwarzen beim Kaninchen: keine Präkankerose

Abb. 3. Beginnendes Röntgenkarzinom beim Kaninchen, vom Rande der Röntgenperforation ausgehend

Vorkarzinome beim Menschen (sowohl beim Röntgenkarzinom wie beim Karzinom der Paraffin-Pecharbeiter usw.) typisch sind.

Weder die Teerhaut der Maus noch die Röntgenhaut des Kaninchens können schlechthin als präkankerös bezeichnet werden; beide stellen nur den Boden, das Terrain dar, das zur Entwicklung einer Präkankerose Conditio sine qua non ist. Es sind ganz bestimmte, typisch wiederkehrende lokalisierte Gebilde dieses Bodens, welche als die eigentlichen Präkankerosen zu bezeichnen sind: das verruköse Follikelepitheliom und die pachydermatische Erosion bei der Maus, das regenerative Ulkus am Rande der Röntgenperforation beim Kaninchen.

Es ist nun außerordentlich wichtig, sich klar zu machen, worauf sich hier, wo die ganzen Verhältnisse so viel übersichtlicher sind als bei der menschlichen Spontanpräkankerose, die Diagnose Präkarzinom stützt. Und da ist zu sagen: weder der klinische Aspekt noch die Histologie sind für sich allein entscheidend. Gewiß deuten Momente wie: beginnende Unruhe im Aufbau des wuchernden Epithels, Dysplasien

Digitized by Google

und Dysproportionen der Zellen und Kerne und entzündliche Vorgänge im benachbarten Mesoderm auf eine solche Umwandlung hin. Aber diese Momente sind für sich allein nicht entscheidend und sie können gerade in den kritischen Stadien (und sogar weit darüber hinaus) fehlen. Wirklich entscheidend sind sie nur unter Berücksichtigung der ganzen Vorgeschichte und des weiteren Verlaufs, also der Erfahrung. Daß die Teerwarze so häufig ein Präkarzinom ist, die Röntgenwarze (beim Kaninchen) nie, war weder a priori zu erwarten (und hat uns auch bezüglich der letzteren durchaus überrascht), noch aus dem makro- oder mikroskopischen Aspekt herauszulesen. Ein Vergleich der auf Abb. 4 und 5 dargestellten histologischen Verhältnisse der beiden verrukösen Bildungen, des Teer-

Abb. 4. Teerwarze bei weißer Maus: Präkankerose

verrukoms einerseits (Abb. 4) und des Röntgenverrukoms andererseits (Abb. 5), spricht deutlicher als Worte es vermögen. Es ist aus diesen Bildern absolut nicht herauszulesen, welches von beiden Gebilden die fatale Endentwicklung erreichen wird und daher als präkankerös zu bezeichnen ist. Trotzdem lehrt uns die Erfahrung, daß das nur für das Teerverrukom der Maus (Abb. 1 und 4), nie aber — so viel wir wissen — für das Röntgenverrukom des Kaninchens (Abb. 2 und 5) zutrifft resp. zutreffen kann. Die rein deskriptive Morphologie versagt hier vollkommen. Entscheidend ist die Vorgeschichte und vor allem die weitere Entwicklung, d. h. die Erfahrung. Es ist aber zu bemerken, daß selbst diese Entwicklung keine obligat fatale ist; denn auch eine solche Bildung kann einerseits wieder spurlos verschwinden, andererseits in abnormaler Umgebung (bei der Transplantation) malign degenerieren. Analoge Beispiele finden sich auch sonst auf tierexperimentellem und humanem

Digitized by Google

Gebiet. Die Scharlachölproliferation der Epidermis geht, auch wenn sie sehr viel größere Proportionen annimmt als die Teerproliferation, nie in Karzinom über. Daß die senile Hyperkeratose präkankerös ist, die senile Warze nicht, wissen wir, trotz ihrem verschiedenen Bau (s. FREUDENTHAL[1])), primär nicht aus ihrer Histologie, sondern aus ihrem Schicksal und ihrer Ätiologie kennen; ein wachsender jugendlicher Naevus kann histologisch genau dieselben Vorgänge zeigen wie das beginnende Naevokarzinom usw.

Aus all dem geht hervor, daß es zur Zeit kein allgemeingültiges morphologisches Äquivalent der Präkankerose gibt, ebensowenig oder noch weniger als für das kankeröse Gewebe. Es ist sogar (wegen der Rückbildungsfähigkeit gewisser Präkankerosen) zweifelhaft, ob wir von einer biologischen resp. biochemischen Determination zu sprechen berechtigt sind.

Abb. 5. Röntgenwarze beim Kaninchen: keine Präkankerose

Der Begriff — und damit die Diagnose — Präkankerose basiert nicht oder nicht nur auf dem Kriterium eines augenblicklichen, klinisch-histologischen Ausschnittes, ebenso wichtig resp. wichtiger sind: Ätiologie (z. B. Röntgen, Teer), Terrain (Tierrasse, Gewebsart usw.) und Vorgeschichte: dem Akanthopapillom der Teerhaut bestimmter (aber nicht aller!) weißer Mäuserassen, der menschlichen Röntgen- oder Xerodermahaut, kommt eine ganz andere Bedeutung zu als z. B. denselben Gebilden auf der Teermeerschweinchen- oder der Kaninchenröntgenhaut. Streng genommen sind daher weder die Arsenhaut noch die Röntgenhaut, weder die Teerhaut noch die Leukoplakie oder der Naevus, und noch viel weniger der Lupus, im Gegensatz zur senilen Hyperkeratose, „Präkankerosen“: sie bilden nur das Terrain, das nötig ist zur Entwicklung einer solchen. Das eigentliche Präkarzinom wird repräsentiert durch bestimmte (oft akanthoepitheliomatöse, seltener ulzerativ-regenerierende) Gebilde, die sich aus

[1]) Arch. f. Dermat., 1929, Bd. 158.

Digitized by Google

diesem Boden entwickeln. Bowen und Paget hinwiederum sind, wie das intraepidermale Basaliom (Jadassohn), bereits als, wenn auch zunächst relativ benigne, beginnende Karzinome aufzufassen, die sich vom penetrierenden und metastasierenden eigentlichen Karzinom nur quantitativ, durch die noch nicht voll sich auswirkende ungehemmte Wachstumstendenz, nicht aber qualitativ, morphologisch oder biologisch, unterscheiden.

Aus der dermato-venerologischen Klinik des Frederiksberg-Hospitals zu Kopenhagen
(Direktor: Priv.-Doz. Dr. Harald Boas)

Ausgedehnte infektiöse Gangrän der Haut auf arteriosklerotisch-diabetischer Basis

Von

Harald Boas

Mit 2 Abbildungen im Text

Weil ein ähnliches Krankheitsbild meines Wissens nicht früher publiziert worden ist, könnte untenstehender Fall aus meiner Klinik in Kopenhagen vielleicht von Interesse sein.

Pat. ist eine 73jähr. Witwe, die zum ersten Male wegen jetzigen Leidens am 29. VI. 1928 in die chirurgische Klinik des Frederiksberg-Hospitals eingebracht wurde. So weit die etwas demente Pat. erklären konnte, war die Krankheit 14 Tage vorher mit einer Intumeszens auf der rechten Seite des Halses aufgetreten; diese Intumeszens war später allmählich größer geworden, war etwas schmerzhaft; Pat. hatte kein Fieber. Bei der Aufnahme in die Klinik fand man eine Intumeszens, so groß wie eine geballte Faust, das ganze Trigonum laterale colli dextrum einnehmend; außerdem beginnende Fluktuation, keine regionäre Adenitis. Die Intumeszens wurde inzidiert und in gewöhnlicher Weise nachbehandelt.

Weil die Pat. angab, daß sie in 30 Jahren eine Diabetes gehabt hatte, wurde der Blutzucker untersucht, welcher am 3. VII. 0,285% und am 5. VII. 0,240% war; Lohnstein zeigte am 5. VII. 6,5% Zucker im Harn, die Pat. wurde dann in die medizinische Klinik transferiert. Bei Diätbehandlung schwand der Zucker im Harn nach 3 Tagen und die Blutzuckerzahl wurde niedriger (0,180—0,200%). Die Ulzeration reinigte sich gut, war aber bei der Entlassung aus der Klinik am 5. VIII. nicht ganz verschwunden.

27. V. 1929 wurde die Pat. wieder in die chirurgische Klinik eingebracht. Nach der Entlassung aus der Klinik hatte die Pat. die Diätbehandlung schnell aufgegeben. Sie gab an, daß die Ulzeration mehrmals geheilt gewesen wäre, um sich dann später zu reproduzieren. Das Krankheitsbild war bei der Aufnahme folgendes: Die Ulzeration hat die Form einer rechtwinkligen Figur mit der Spitze bis Akromion und mit den 11—12 cm langen Schenkeln des Winkels bis 2 Fingerbreiten von Kolumna hinten reichend, und vorn 2 cm lateral von dem Rande Manubriums. Der Rand der Ulzeration ist großtenteils unterminiert, nekrotisch und stark sezernierend, die mittlere Partie ist skatriziell verändert. Der Harn war ohne Zucker und der Blutzucker 0,121%. Die WR ist negativ. Es wurde eine Biopsie des Geschwürrandes vorgenommen, und die Antwort des Zentrallaboratoriums des Hospitals war: beginnendes Epitheliom. Weil der Fall inoperabel zu sein schien, wurde die Pat. am 6. VIII. in die dermatologische Klinik transferiert. Auch hier war der Urin durchgehend ohne Zucker (nur einmal Lohnstein 0,1%); der Blutzucker war 0,112–0,169%. Die Senkungsreaktion ist positiv (65). Sie wurde mit Umschlägen mit Sol. calcis chlorat. und gewöhnlicher Kost ohne Zucker behandelt; weil die Affektion sich aber verschlechterte und eine Röntgenbehandlung nicht indiziert zu sein schien, wurde sie wegen der histologischen Diagnose des Zentrallaboratoriums am 28. VI. in die Radiumstation des Finseninstituts transferiert. Es war vorher

Digitized by Google

in der dermatologischen Klinik zweimal die WR angestellt worden, beidemal mit negativem Resultat; die Σ-Reaktion war auch negativ, Pirquet schwach positiv, Sahli 85%. Anamnestisch fanden sich keine Zeichen von Syphilis. Sie hatte 10mal geboren. 3 der Kinder starben als klein an indifferenten Krankheiten; 7 sind gesund, mehrere unter diesen sind verheiratet und haben gesunde Kinder, diese wünschten aber nicht sich untersuchen zu lassen, weil sie einer religiösen Sekte angehörig waren. In der Radiumstation wurde die Diagnose Epitheliom nicht anerkannt; das Leiden wurde als eine Spirillose aufgefaßt; lokal wurde mit Trypaflavinumschlägen behandelt; außerdem wurden Jodkalium und Neosalvarsaninjektionen gegeben. Die WR war auch hier negativ. 2 Biopsien zeigten nur chronische Entzündung, aber keine Zeichen von Epitheliom.

5. VIII. wurde die Pat. wieder in die dermatologische Klinik des Frederiksberg-Hospitals transferiert. Das Geschwür war bei der Aufnahme etwas reiner, übrigens recht unverändert; die antisyphilitische Behandlung wurde anfangs kontinuiert, aber ohne jeden Effekt; im Gegensatz, es bildete sich eine neue Ulzeration. Die antisyphilitische Behandlung wurde nun seponiert, und man versuchte eine Trockenbehandlung der Geschwüre mit Jodoform und Dermatol. Anfangs schien diese Therapie effektvoll

Abb. 1. Zustand der Pat. nach einem Aufenthalt von 5 Monaten in der Klinik

Abb. 2. Zustand der Pat. nach einem Aufenthalt von 5 Monaten in der Klinik

zu sein, aber nach kurzer Zeit vergrößerten sich wieder die Ulzerationen, indem die Ränder schwarz, nekrotisch und hinfällig wurden. Man versuchte Pinselung mit Sol. neosalvarsani auf die nekrotischen Ränder; es trat eine leider nur vorübergehende Besserung ein. Universelle Lichtbäder vertrug die Pat. nicht. Es wurde auch eine lokale Röntgenbehandlung auf die Geschwüre versucht (25% H.E.D., 50 cm Abstand, 5 mm Aluminiumfilter); leider kein Effekt. Auch eine Insulinbehandlung um die Blutzuckerzahl herabzusetzen wurde instituiert; kein Resultat. Eine reguläre Besserung trat erst ein, wenn man prolongierte Wasserbäder (1½ Stunde jeden Tag) versuchte. Die Ulzerationen reinigten sich, die Ränder wurden weniger hinfällig. Auch traten ab und zu neue kleine Ulzerationen auf. Der Zustand ist jetzt nach 9 Monaten Aufenthalt in der Klinik folgender: Die ursprünglichen Ulzerationen sind alle geheilt mit großen zikatriziellen Veränderungen der Haut. Die neugebildeten Geschwüre strecken sich hinten bis zur Spitze der Skapula, vorn bis zur rechten Mamma und oben bis zur Haargrenze. Die Ränder sind jetzt glatt, etwas infiltriert, der Boden teilweise unrein, teilweise frisch rot. Das Allgemeinbefinden der Pat. ist nicht gut; sie fühlt sich sehr schwach und mitgenommen (eine Serie von Asenikinjektionen haben auch keine Besserung hervorgerufen). Die Arterien der Pat. sind alle recht rigid.

Digitized by Google

Während des Aufenthaltes in der Klinik sind folgende neue Untersuchungen angestellt worden. Das Blut ist wiederholt auf Syphilis untersucht worden. Wassermann-, Kahn-, Sachs-Müller-Ballungs- und Meinicke-Klärungs-Reaktion sind konstant negativ. Eine neue Biopsie zeigte nur chronische Entzündung, keine Zeichen von Tuberkulose oder Epitheliom. Züchtung von den Geschwüren zeigte keine Diphtheriebazillen. Züchtung auf Glukose und Maltoseagar zeigte keine Pilze. Mikroskopie des Eiters zeigte fusiforme Bakterien und vereinzelte Spirillen. Hämoglobin (Sahli) schwankte zwischen 65 und 85%. Rote Blutkörperchen 5 Millionen. Index 0,7. Weiße Blutkörperchen 10000. Differentialzählung zeigte nur normale Verhältnisse. Die Senkungsreaktion schwankt zwischen 40 und 95. Pirquet-Reaktion ganz schwach positiv.

Der Fall hat ein nicht unbedeutendes differentialdiagnostisches Interesse, weil das klinische Bild einer spezifischen Affektion recht ähnlich war. Die wiederholten komplett negativen serologischen Reaktionen, die fehlende Anamnese, der ganz negative Effekt der antisyphilitischen Behandlung sprechen aber ganz entschieden gegen diese Diagnose. Das Bild konnte auch einer Hauttuberkulose ähnlich sein, speziell einer Tuberculosis colliquativa, aber diese Möglichkeit wird von der Mikroskopie ausgeschlossen; dasselbe gilt auch für die Diagnose Epitheliom. Gegen Sporotrichose spricht der negative Ausfall der Züchtungsversuche auf Glukose und Maltoseagar, ebenso und ganz entschieden der negative Effekt der Jodkaliumbehandlung. Zurück bleibt nur die Diagnose: einfache, infektiöse Gangrän der Haut; der recht heftige Prozeß wird teils durch eine besondere Virulenz der Bakterien, teils durch eine herabgesetzte Vitalität der Gewebe infolge der Arteriosklerosis und des Diabetes der Pat. erklärt[1]). Der Fall ist auch interessant dadurch, daß eine Besserung erst mittels der prolongierten Wasserbäder erreicht wurde.

R. Clinica Dermosifilopatica di Roma

Sul morbo di Bowen e similari

per

il Prof. Dr. P. L. Bosellini, direttore

con 2 figuras

Nel 1925 io esposi alla Società di Dermatologia di Londra alcune mie impressioni sul morbo di Bowen e presentai due casi probabili di questa malattia, nei quali eravi una notevole quantità di tumoretti piatteggianti o rilevati di aspetto di verruche seborreiche senili. Dall'esame dei fatti io venni a queste conclusioni:

Che esiste ben individuata, al pari di altre forme epiteliomatose, come la malattia di Paget e l'ulcus rodens di Jacob, una sindrome descritta dal Bowen, attorno alla quale si dispongono diversi tipi di epiteliomi superficiali denominati in base al loro aspetto clinico coi nomi di epitelioma pagetoide, di epitelioma eritematoide, di epitelioma sclerodermico, di ulcus rodens superficiale, di epiteliomi multipli basocellulari

[1]) Der Fall wurde von dem ersten Assistenzarzt der Klinik, Dr. Genner, in der Italienischen Dermatologischen Gesellschaft am 2. X. 1929 demonstriert. Die Anwesenden waren mit uns in der Diagnose ganz einig.

Digitized by Google

ecc. la cui separazione dal morbo di BOWEN come individualità anatomo-cliniche non è ancora sufficientemente suffragata da fatti concreti, perchè si rileva che tutti questi vari aspetti anatomo clinici dell'epitelioma superficiale della cute si possono avere anche nelle chiazze appartenenti al morbo di BOWEN; sopratutto quando si osserva questo, attraverso la sua lunga evoluzione. D'altra parte la riserva viene consigliata dalla constatazione di una fisonomia comune (di famiglia si direbbe, a tutti questi tipi epiteliomatosi i quali toccano da vicino il morbo di BOWEN), e cioè la multiplicità abituale dei focolai morbosi, la successiva e lenta comparsa di questi, i quali possono perciò trovarsi con aspetti diversi, la benignità e la scarsa portata dei fatti evolutivi distruttivi, la comparsa della malattia nella età giovanile, la frequente eredità e la coesistenza nei parenti, la lentissima evoluzione che si può compiere attraverso decenni, la quasi mancanza di disturbi subiettivi, la persistenza di uno stato generale ottimo, il raro aggravamento locale di qualche chiazza nel senso di invasione profonda, di proliferazione esuberante, di distruzione nella parte con relative metastasi ganglionari ed eventualmente generali. Strutturalmente appare comune in questi epiteliomi la proliferazione basocellulare, salvo varianti che non paiono avere nulla di fisso e di patognomonico.

I vari elementi della malattia del BOWEN sembrano svilupparsi abitualmente sopra punti di pelle di aspetto normale, analogamente a quanto si ha dei nevi; è stata rilevata la coesistenza di nei pigmentari piani, di verruche a tipo senile, e qualcuno ha lasciato intendere di pensare che queste forme non siano altro che elementi dello stesso morbo di BOWEN. Io stesso ebbi nei miei casi questo sospetto.

Da allora io ho seguito la letteratura ed ho atteso che venisse sotto la mia osservazione un caso tipico clinico che mi consentisse di studiare di nuovo l'argomento in rapporto anche alla più recente letteratura, ed è questo che passo brevemente a descrivere:

N. M. di anni 62 da Perugia è affetta da aortite ed ha esiti di pleurite destra. Non è provata lasifilide, nè esiste alcoolismo.

Mestruata regolarmente e maritata non ha mai avuto gravidanze. La malattia cutanea attuale (fig. 1) ebbe inizio circa quattro anni addietro con una chiazza lenticolare della fronte che, ad onta di varie cure cui fu sottoposta, andò via via ma molto lentamente a progredire fino ad assumere l'estensione attuale. Oggi la chiazza rotondeggiante ha un diametro di circa 3 cm.

La chiazza un po' rilevata, si presenta con un aspetto eritematoso sfumante verso le parti sane circostanti e mostra telengettasie; nella parte centrale é accidentata cioè presenta rialzi e depressioni, coperti di squamo-croste giallo brune, fortemente aderenti, che distaccate con sforzo lasciano vedere una superficie avallata cioè atrofica lucente. Alla palpazione, che risveglia intenso dolore (la chiazza corrisponda all'emarganza del nervo ropraorbitario): si avverte sulla parte marginale delle chiazze una infiltrazione dermica netta: la massa d'infiltrazione non aderisce all'aponeurosi.

Sulla faccia, sul collo, sulle spalle, trovansi verruche seborroiche senili.

Seguita l'evoluzione della malattia attraverso alcuni mesi (fig. 2), tenendola semplicemente coperta, si vide delinearsi nella parte periferica un orletto pressochè continuo che diede un aspetto festonato alla chiazza; questo orletto scomparve di poi.

Eseguito l'esame istologico ripetutamente con biopsie portate sulla parte marginale della chiazza, trovai in qualche punto la struttura caratteristica del morbo di BOWEN, e cioè una ipertrofia ed iperplasia della epidermide malpighiana, le cellule talora ben conformate e disposte secondo la norma oppure rigonfie a tipo spugnoso, o rigonfie con cavità

Digitized by Google

vacuolare intracellulare oppure rigonfie in toto come a formare una grande vescicola monocellulare; gli spazi intercellulari normali o dilatati come in uno stato idropico spongoide della epidermide, ma senza formazione di vescicole ben conformate come nell'eczema: dentro essi dei polinucleari in migrazione.

Quanto ai nucleo, accanto ai più che avevano aspetto normale ne trovai altri in mitosi, altri in divisione amitotica, altri giganti bozzuti, altri in stato di picnosi, ed infine molti in preda ad idrope vacuolare.

Nel derma sottostante alla epidermide alterata eravi una infiltrazione infiammatoria a tipo prevalentemente plasmacellulare; mentre questa infiltrazione mancava sotto l'epidermide sana: ovunque però il derma presentava le alterazioni degenerative della senilità. Ma in altri tratti era evidente la struttura dell'epitelioma basocellulare i cui costituenti cellulari

fig. 1

fig. 2

non ripetevano affatto il dismorfismo polimorfo del morbo di BOWEN, ma avevano l'aspetto del comune epitelioma basocellulare dei carcinoidi.

Questa figura clinico-anatomica del caso mi ha portato nel pieno delle controversie prospettate da molti e in ispecie dal MARTINOTTI, sulla individuazione dei vari tipi di epiteliomi cutanei superficiali.

E valga il vero.

Come potevo classificare il mio caso dal punto di vista morfologico-clinico? Un caso di morbo di BOWEN del tipo classico quale troviamo nelle prime descrizioni date dal BOWEN stesso? merita la pena di ricordare che questi descrisse nel suo primo caso la dermatosi localizzata ad una natica e rappresentata da una chiazza irregolarmente rotondeggiante dall' estensione di una palma della mano, parte costituita da eminenze papuloidi e nodulari rotondeggianti o lenticolari di colore rosso cupo, di discreta consistenza, con superficie papillomatosa, in alcuni punti coperta di squame o di squamo-croste, sotto cui appariva una superficie umida ed anche sanguinante; risiedevano queste eminenze specialmente alla periferia della

Digitized by Google

chiazza conferendovi così una figurazione pure essendo o isolate o confluenti: ma nella chiazza eravi pure una parte d'aspetto cicatriziale, dovuta evidentemente al riassorbimento involutivo delle eminenze stesse con un procedimento analogo a quello di una sifilide o di una tubercolosi nodulare serpiginosa. In un secondo caso la dermatosi localizzata alla gamba destra aveva un'aspetto del tutto analogo.

Vennero di poi altri casi del Bowen stesso e del Darier a chiazze multiple, delle quali mentre alcune (punto di partenza e di riferimento per qualsiasi confronto) avevano i caratteri suddescritti, altre avevano carattere più neoplasticoa superficie papillomatosa, e verrucoide, altre invece pianeggianti rosse desquamative e con tendenza all'atrofia simili al lupus eritematoso, altre piane ben marginate con bordo papuloso duro bianco e traslucido dietro la provocazione di uno stato ischemico, altre più o meno pianeggianti con croste rappresentanti fatti essudativi.

Aihmè che dietro questo allargarsi del quadro clinico cominciarono le difficoltà d'individuazione clinica del morbo di Bowen, di fronte a molteplici forme di epiteliomi superficiali benigni della cute, descritti come entità nosografiche sotto varie denominazioni — epiteliomi piani, piatti, serpiginosi, centrifughi, eritematoidi, papuloidi, eczematoidi, lupoidi, sifiloidi, pagetoidi, carcinoidi ecc.

E così vennero i più gravi contrasti fra gli osservatori nell'attribuire all'una piuttosto che all'altra forma morbosa tanti diversi casi clinici. Io non rifarò qui l'istoria di queste polemiche ben prospettate; come ho dett, dal Martinotti fin dal 1924. A me basta di constatare in modo incontrovertibile, che il morbo di Bowen può assumere clinicamente tutti gli aspetti sopraelencati e senza offrire in ogni suo caso, una o più chiazze di quel tipo classico, che possa consentire un riferimento sicuro alla malattia descritta dal Bowen nel 1912; nè che soccorrano caratteri clinici accessori quali epoca di comparsa, unità o molteplicità di chiazze, tempo di evoluzione ecc. per una differenziazione.

Per risolvere il problema è stato chiamato in soccorso l'esame istologico e si è detto che veramente soltanto questo potrebbe permettere una diagnosi sicura di morbo di Bowen. Ma questa affermazione risponde alla realtà soltanto fino ad un certo punto. Se ci riportiamo alla descrizione del Bowen, non cade dubbio che la base anatomica del morbo di Bowen classico sia un complesso dismorfismo, una displasia polimorfa delle cellule malpighiane, quantitativa e qualitativa, che le colpisce come unità singole nei riguardi del loro corpo protoplasmatico e del loro nucleo e nei loro rapporti colle altre (architettura del corpo malpighiano) sicchè acantosi, acantolisi, desmolisi, stato spongoide, idrope cellulare e nucleare, cellula gigante polinucleata, nuclei in divisione amitotica, mitosi anormali, nuclei deformati bozzuti, nuclei giganti, ipercheratosi, paracheratosi ecc. si presentano irregolarmente combinate: credo errata la tendenza a voler ritenere come caratteristica del morbo di Bowen l'una piuttosto che l'altra alterazione cellulare similmente a quanto si ha nel morbo di Paget, e che invece sia propria di questa entità anatomo clinica precisamente questa contemporaneità delle più diverse alterazioni cellulari; le quali prese ad una ad una si riscontrano invece in tanti diversi stati morbosi infiammatori, neoplastici, degenerativi che interessano l'epidermide. Nè c' è da

Digitized by Google

meravigliarsi per ciò: evidentemente la natura non può offrire lesioni cellulari elementari infinite e quante sono i processi morbosi! Essa dispone alla fin fine di pochi strumenti, ma è dal vario combinarsi di questi che si costituiscono le numerose unità nosografiche cliniche anatomiche.

Io non credo che si debba attribuire a questo dismorfismo la denominazione di discheratosi, termine equivoco del resto per questo processo morboso, come per altri. La cellula malpighiana deviata dalla sua nutrizione normale per cause svariatissime non può mettere capo per ragioni fisio-patologiche che a processi di cheratizzazione anormale qualitativa, quantitativa ed architettonica in quanto è apodittico che a dare la cellula cornea normale occorre uno svolgersi normale dei processi di nutrizione delle cellule malpighiane, dallo strato basale dell'epidermide fino alla zona cheratogena.

La displasia polimorfa del corpo malpighiano nel morbo di BOWEN col prevalere talora di una alterazione, talora di un'altra fa si che morfologicamente il morbo di BOWEN appare talora simile ad un morbo di PAGET (infiltrazione edematosa, fatti essudativi), talora ad un lupus eritematoso (ipercheratosi, paracheratosi) talora ad epiteliomi basocellulari (neoplasia): nella sua evoluzione una stessa chiazza può mostrare successivamente queste diverse faccie: la malattia va considerata nel suo assieme!

Ora ognuno potrà cemprendere quanti interrogativi rampollano da queste constatazioni. Prima fra tutte la domanda se veramente si debbono conservare distinte tante unità e se non convenga piuttosto parlare di una entità nosografica (includendovi anche il morbo di BOWEN), cui attribuire il nome generico di epiteliomi superficiali della cute, pure aventi àspetti diversi: e ciò in attesa che venga reso noto il primum movens di questi stati morbosi, l'eziologia loro.

Il mio caso aveva l'aspetto morfologico clinico di un epitelioma pagetoide del DARIER; strutturalmente mostrava in certi punti alterazioni caratteristiche del morbo di BOWEN ed in altri di epitelioma basocellulare: questo anzi apparve quando fu fatto l'esame dopo che era comparso l'orletto perimetrale: e allora viene de domandarsi, forma mista m. BOWEN e m. pagetoide di DARIER? oppura forma BOWEN degenerata semplicemente in qualche punto in epitelioma basocellulare? e se mi fossi incontrato ad esaminare soltanto la fase epiteliomatosa come avrei potuto riferire il caso al morbo di BOWEN? ora io non intendo di fermarmi ulteriormente su queste domande del cui valore ognuno certo si è reso conto: a me basta averle prospettate per confermare l'impossibilità di risolvere nettamente il problema dal lato anatomo-clinico se non errà in soccorso il dato eziologico.

E però un altro problema io non posso sottacere e che è sugg erito dalle stesse domande poste sopra: il morbo di BOWEN è una forma preepiteliomatosa? è da mettersi cioè nel gruppo dei nei, delle verruche seborreiche, del cheratoma senile, del cheratoma da raggi X, del cheratoma arsenicale ecc. entità queste ben definite come non epiteliomatose: oppure è da collocare nel gruppo degli epiteliomi veri nel senso di neoplasie degenerative, sebbene benigne? Io propendo a pensare che si debba collocare (e così penso del morbo di PAGET) fra questi: in casi eccezionali soltanto antrambi appaiono maligni perchè invasivi verso la profondità e capaci di metastasi linfoglandolari e viscerali.

Digitized by Google

Da che derivano questi epiteliomi superficiali? il morbo di Bowen e tanti altri della famiglia sorgono primitivamente, in quanto non troviamo alcuna lesione che li preceda. Si è parlato di una origine nevica, ma l'affermazione appare assai indeterminata se teniamo presente ciò che noi intendiamo per neo dal lato morfologico clinico e dal lato anatomico. Si é basata questa affermazione sopra vari criteri ma sopratutto sulla coesistenza frequentissima di forme neviche e spezialmente di verruche seborreiche senili, talora numerosissime, che si trovano nella pelle di questi soggetti. Ma ciò a rigore scientifico nulla dice: queste verruche senili, queste verrucosi generaliz zate sono una unità nosografica per sè stante, e potranno deporre genericamente per uno stato anormale della pelle ma nulla di più: ed alle volte taluno di questi elementi potrà andare incontro a degenerazione epiteliomatosa basocellulare sebbene più di rado di quello che accada per i cheratomi senili. Io debbo ora ritenere che gli stessi miei casi del 1915 altro non fossero che verrucosi generalizzate, in talune delle quali fuvvi la degenerazione epiteliomatosa basocellulare.

Sicchè a concludere io penso che occorra una accurata revisione con tendenza unificatrice di tutte queste forme epiteliomatose superficiali primitive, le quali clinicamente hanno notevoli somiglianze, trapassano le une nelle altre, decorrono benigne e lentissimamente e pure distrugendo il derma tendono a risoluzione cicatriziale, salvo che in casi eccezionali nei qua li il processo si approfonda, dà delle metastasie la morte.

Il morbo di Bowen, salvo che nei casi originari di Bowen e Darier e qualcuno altro eccezionale ad incontrarrio è pure sprovvisto di una fisionomia clinica morfologica che strettamente lo caratterizzi e lo faccia sospettare; anatomicamente mostra una displasia polimorfa che forse rappresenta il suo precipuo stadio e talora esclusivo di sviluppo, il quale può prolungarsi per molti anni. Fosse il morbo di Bowen può considerarsi epitelioma già in questo primo stadio, e rappresenta una varietà di epitelioma che aumenta la schiera dei tipi di carcinomi basocellulari che a seconda della figurazione assunta dagli zaffi epiteliali o della qualità delle cellule costituenti, furono denominati basocellulare solidum, adenoides, cysticum, paracheratodes, reticolato, a tipo siringoma ecc. A questa precisa affermazione porterebbero le osservazioni del Darier (Le cancer des dyskératoses 1920) secondo le quali tanto la malattia del Bowen come quella di Paget, anche quando la neoformazione invade la profondità e forma una massa neoplastica distruttiva, e cosi pure nelle metastasi viscerali, conserva la stessa struttura che ha nella localizzazione epidermica.

E' però la malattia del Bowen può mostrare assieme alle caratteristiche alterazioni anche proliferazioni dal tipo degli epiteliomi basocellulari comuni, come per converso sonvi epiteliomi basocellulari che possono qua e là nella loro compagine mostrare la struttura del morbo di Bowen (Gans, Histologie der Hautkrankheiten, II. Bd., S. 329, Springer, Berlin 1928).

Cosi la malattia del Bowen può considerarsi come una varietà di epitelioma che sorge d'emblé sulla pelle, che si mantiene abitualmente superficiale e però invadente e distruttivo attraverso un lunghissimo

Digitized by Google

tempo, ma che di rado assume un andamento grave per notevole sviluppo del neoplasma e per metastasi; il che è proprio del resto anche degli altri epiteliomi basocellulari.

Bibliografia

Bosellini, Brit. J. Dermat., 1925. — Bowen, Journal of Cutaneous Diseases, 1912. — Darier, Ann. de Dermat., 1914—15. — Darier, Bull. de l'assoc. franç. pour l'etude du cancer, 1920. — Martinotti, Arch. ital. di chir., 1924.

Aus der dermatologischen Abteilung des Charlottenburger städt. Krankenhauses (Prof. Dr. C. Bruhns)

Mykologische Beiträge I.

Einteilung der Pilzarten nach rein botanischen Gesichtspunkten oder nach Sabourauds System?

Von

Prof. Dr. C. Bruhns und Dr. A. Alexander

Bei den Versuchen, Pilzstämme, denen man bei der Abimpfung von Patienten begegnet, zu bestimmen und die Stämme zu gruppieren, bzw. sie in die vorhandenen Klassifizierung einzuordnen, fragt man sich immer wieder, ob gegenüber dem älteren Sabouraudschen System die neuere Einteilung der Pilze nach rein botanischen Gesichtspunkten (Ota und Langeron, Grigorakis, Guiart, Vuillemin) uns weiter zu führen geeignet ist und uns eine für die Darstellung der Pilzkrankheiten besser brauchbare Anordnung zu liefern vermag. Grigorakis hat noch in neuester Zeit[1]) — nach seiner ausführlichen Monographie von 1924 über dieses Thema und mehreren Einzelarbeiten — in eingehender Darstellung wiederum sein System der botanischen Einteilung begründet, wogegen Sabouraud erneut Stellung genommen hat[2]).

Der Hauptgrund, weswegen Grigorakis sich gegen die Sabouraudsche Einteilung, die als Grundlage die klinischen Erscheinungen wählte, wendet, ist der Gedanke, daß zu wenig Übereinstimmung herrsche zwischen Krankheitssymptomen und Art des Erregers. Die Diagnose müsse gestellt werden nur allein auf der Basis der Kultur, und zwar ihres mikroskopischen Bildes, besonders der Reproduktionsorgane, ohne Bezugnahme auf die klinischen Charaktere.

G. vertritt die Ansicht, daß die allgemeine Entwicklung der Pilzkulturen die wäre, daß die Reproduktionsorgane in ihrer ersten Phase große Spindeln, breiter als hoch, mit 8—12 Kammern bildeten, in der nächsten Phase kleinere Spindeln mit 1—7 Kammern, aus diesen entwickeln sich dicke und große Chlamydosporen, diese wiederum gehen über in kleine Chlamydosporen, die gleichbedeutend sind mit Aleurien (auch vielfach Konidien genannt), und danach entwickelt sich die Phase der sterilen Myzelien (Pleomorphismus der Kulturen). Es sei ein gesetzmäßiger Degenerationsprozeß von der Phase der großen Spindeln bis zu den sterilen Myzelien, aber nicht alle Kulturen fangen mit den großen Spindeln an, sondern viele auch mit schon niederen Graden der Degeneration

[1]) Ann. de Dermat., 1929, Nr. 1, S. 18. — [2]) Ann. de Dermat., 1929, Nr. 1, S. 69.

Digitized by Google

z. B. Chlamydosporen oder Aleurien. Auch der vegetative Teil unterliege einem entsprechenden Degenerationsprozeß, von der Raquetteform über das Bild der bandförmigen und schmäleren Segmente und die dünneren Fäden bis zu den langen sterilen Hyphen.

G. teilt die Pilze ein in:

I. Klasse: „Mikrosporon": alle Kulturen, die pulvrig sind und Spindeln haben.

II. Klasse: „Trichophyton": alle Arten mit düvetöser Kultur, die als Reproduktionsorgane in der Mutterkultur Chlamydosporen und Aleurien haben.

III. Klasse: „Achorion": glatte und feuchte Kulturen, die sich in der Mutterkultur durch Arthrosporen vermehren.

G. hat in seiner Aufstellung versucht, die bisherige große Zahl der Pilzstämme auf einen einfacheren Nenner zu bringen, als Richtschnur für die Klassifizierung dient ein viel einfacheres Prinzip. Daß es vom botanischen Standpunkt aus befriedigender erscheinen mag, bei der Rubrizierung klinische Gesichtspunkte ganz auszuschalten, ist verständlich. Es fragt sich nur, ob für uns, die wir vom ärztlichen Standpunkt aus die Pilze mit ihren Wirkungen auf den lebenden Organismus ansehen wollen und müssen, eine solche Loslösung der Erreger von ihren klinischen Folgezuständen dienlich sein kann, ob sie für uns ausreicht, und ob wir damit nicht dahin kommen, klinische Bilder, die wir als durchaus verschieden ansehen müssen, nicht mehr in ihren Erregern trennen zu können, weil wir uns bei der Sonderung der Klassen nur auf das wenig differente mikroskopische Bild stützen. Oder mit anderen Worten: Geben wir nicht schon errungene Vorteile in der Möglichkeit der Differenzierung auf, indem wir uns auf die botanische, dabei vorwiegend nur mikroskopische Einteilung beschränken. Bedeutet das für uns nicht einen Rückschritt? Das möchten wir ganz entschieden bejahen, und möchten die nur botanische Gruppierung der Pilze für viel weniger weitreichend und auch viel unzweckmäßiger ansehen, als die Sabouraudsche Einteilung[1]).

Wir wollen versuchen, das Gesagte durch Beispiele zu begründen. Grigorakis weist an vielen aufgezählten Einzelfällen nach, daß die Übereinstimmung zwischen Klinik der Erscheinungen und Art des Pilzbefundes, auf die Sabouraud mit gewissen Einschränkungen ja viel Wert legt, viel zu unregelmäßig und deshalb hinfällig sei. Jeder von uns, der ein größeres Pilzmaterial zu sehen bekommt, könnte diese Beispiele von G. noch leicht vermehren. Aber sehen wir denn nicht andererseits bei den bekannten Mikrosporieepidemien der Kinderinternate usw., daß 20—30 Fälle und mehr hintereinander immer wieder mit ganz typischen klinischen Erscheinungen verlaufen und uns die Pilzdiagnose schon an den klinischen Symptomen mit Sicherheit ablesen lassen? Die Mehrzahl der Fälle von Favus, von Eczema marginatum, so manche Epidermophytie der Hände läßt uns durch die klinischen Erscheinungen mit weitgehendster oder annähernder Sicherheit auf die Natur des Pilzes schließen, warum sollen wir daher auf diese Mitbestimmung durch die Klinik keinen Wert legen? Durch diese Vernachlässigung der Klinik bei G. kommt es dazu, daß in der Aufstellung des Autors das Epidermophyton inguinale (bei G. Mikrosporon ing. genannt) nach dem nur botanisch-mikroskopischen Befund in eine

[1]) Wir haben deshalb bei der Bearbeitung der allgemeinen Mykologie in Jadassohns Handbuch der Hautkrankheiten mit voller Absicht die Sabouraudsche Einteilung beibehalten.

Digitized by Google

Klasse gesetzt wird mit dem M. lanosum, während wir doch wissen, daß ein Eczema marginatum in den Falten der Inguines oder Mammae klinisch etwas vollkommen anderes ist als die durch M. lanosum verursachten Mikrosporieherde, sei es auf dem Kopf, sei es auf der unbehaarten Haut. Die Differenzierung Grigorakis innerhalb der Klosterospororiongruppe, daß die Spindeln des M. lanosum mehr Kammern haben als die Spindeln des M. inguinale, kann bei dem Wechsel der Zahl von Kammern auch in Präparaten frischer Kulturen kaum als hinreichende Differenzierung gelten. Grigorakis stellt ferner das M. ferrugineum (bei ihm Achorion ferrugineum genannt) in die gleiche Untergruppe von Grubyella wie das Achor. Schönleini, letzteres aber verursacht die typischen Favusherde, das M. ferrugineum dagegen die ganz andersartigen Mikrosporieherde auf dem Kopf oder im Gesicht. Es kann für unsere Differenzierung keineswegs zweckmäßig sein, wenn wir bei der Bestimmung der Pilze, die wir erst aus solchen klinischen Herden herauszüchten, dann ganz von diesen grundlegenden Verschiedenheiten der Herde absehen und uns eines diagnostischen Behelfes, den uns die Klinik liefert, ohne Not begeben.

G. vernachlässigt ferner vollkommen, daß bei einer ganzen Reihe von Pilzen die makroskopischen Bilder der Kulturen absolut typisch erkennbar sind, so bei den farbigen Kulturen, beim Trich. rosaceum, bei Trich. vinosum, um nicht die ganz seltenen farbigen Epidermophyta (Ep. plurizoniforme u. a.) hier aufzuzählen. Das Achor. Schönleinii, Achor. gypseum, M. ferrugineum, Epid. inguinale, Trich. faviforme, Trich. fumatum, aber auch Trich. cerebriforme, gypseum granulosum, asteroides u. a. geben durch das äußere Aussehen der Kultur einen festen Anhalt für die Rubrizierung, auf den wir keineswegs einfach verzichten möchten. Wohl will ja G. die makroskopische Beschaffenheit der Kultur in etwas gelten lassen insofern, als er die Pilze in pulverige und flaumige, und in glatte und feuchte Arten einteilt, aber die ganzen erwähnten Differenzen im Aussehen (Rosazeum, Fumatum usw.) werden von G. wieder beiseite gelassen. Es ist übrigens nicht ganz verständlich, warum das M. lanosum, das doch durchaus wollige Beschaffenheit hat, von G. unter die pulverigen Kulturen, nicht unter die flaumigen gerechnet wird.

Und nun sehen wir uns das doch sehr eintönige mikroskopische Bild, das hauptsächlich artbestimmend sein soll nach G., an. Der Gedanke, daß der gesetzmäßige Gang der Entwicklung der Pilze von der Spindel anfangend über Chlamydosporen und Aleurien zu den sterilen Myzelien des Pleomorphismus führt, ist ja doch nur als theoretische Erwägung aufzufassen, der klare Nachweis kann an den Kulturen nicht geführt werden, weil doch überhaupt der größere Teil aller Kulturen niemals Spindeln erkennen läßt. Wohin sind ferner Kulturen zu zählen, die in den einzelnen Stämmen Spindeln zeigen, in anderen Stämmen aber trotz eifrigsten Suchens keine finden lassen, wie das beim Kaufmann-Wolf-Pilz der Fall sein kann, auch beim Favus (Sabouraud)? Wie ist es bei Kulturen, die nur manchmal Arthrosporen zeigen — die Arthrosporenbildung in der Primärkultur bedingt nach G. Einreihung in die Achorien — wie wir das ebenfalls einmal beim Kaufmann-Wolf-Pilz, den wir auf Pollacci-Nährboden gezüchtet hatten, sahen? Also dies in der Theorie festgefügte System der mikroskopischen Diagnostik würde in

Digitized by Google

der Praxis oft genug durch die variierenden Bilder bei derselben Pilzart scheitern. Von dem Eindringen der Pilze in die Haare und dem Haftenbleiben auf der Außenseite, auf die ja SABOURAUD seine Unterscheidung der Endo- und Ektothrixstämme aufbaut, wissen wir sehr wohl, daß dieses Symptom nicht mit mathematischer Genauigkeit gewertet werden kann. Wir wissen sehr wohl, daß ein Endothrixpilz zeitweise auch Ektothrix sein kann. Und doch gibt es hinreichend ausgebildete Fälle, in denen wir auch in dieser Erscheinungsform ein Argument sehen können, das uns ebenfalls wertvoll wird zur Differenzierung. Das Übergreifen der Pilze auf die Haare überhaupt ist eine charakteristische Eigenschaft gewisser Pilzgruppen. Die Microspora Audouini und lanosum befallen die Haare regelmäßig, das Epidermophyton inguinale nie, und doch stellt G. sie in eine Gruppe.

Auf keinen Fall aber sollte man den wichtigen Beweis der Tierimpfung für die Identifizierung einer Art außer Betracht lassen. Auf die Unterscheidung der humanen und der tierischen Stämme bei Mikrosporie, Trichophytie und Favusarten, die wir als durchaus ausschlaggebend betrachten bei der Bestimmung der Art, verzichtet G. ganz. Er stellt das ungemein leicht beim Tier angehende M. lanosum in eine Gruppe mit dem nie inokulierbaren Epidermophyton inguinale, das so gut wie nicht angehende Microsporon Audouini direkt neben das leicht übertragbare Achorion Quinckeanum. Wie will z. B. auch G. die gypseumartige Varietät des KAUFMANN-WOLF-Pilzes unterscheiden vom Trich. gypseum asteroides ohne Heranziehung der Tierimpfung?

Wir glauben, daß die oben angeführten Punkte zweifellos darauf hinweisen, daß wir selbst die Möglichkeiten der Identifizierung und Trennung der Pilzarten weitgehend aus der Hand geben, wenn wir, statt die vier Faktoren, Klinik, makroskopisches Bild der Kultur, ihre mikroskopische Beschaffenheit und das Tierexperiment zu berücksichtigen, nur den einen Teil, die mikroskopischen Kulturformen für die Bestimmung benutzen wollen. Geben wir ruhig zu, daß kein „Gesetz der Übereinstimmung zwischen klinischem Typus und der speziellen Pilzart, die ihn hervorruft" (SABOURAUD) in dieser Form besteht — SABOURAUD hat ja an anderen Stellen selbst diesen Ausspruch eingeschränkt — und daß uns allen im makroskopischen Bild der Kultur genug Abweichungen von der Regel bekannt sind, es bleibt dabei immer noch recht viel Wertvolles für die Pilzbestimmung übrig. Die Regelmäßigkeit der vorhandenen oder nicht vorhandenen Tierpathogenität steht noch relativ am meisten fest, während ja gerade auch im mikroskopischen Kulturbild, das GRIGORAKIS als Basis für sein System nimmt, viel Sonderbefunde und Übergangsbilder existieren.

Und ebensowenig, wie in GRIGORAKIS System, können wir in der auf rein botanisch-mikroskopischer Basis beruhenden Klassifikation von OTA und LANGERON, wenn diese auch im einzelnen weiter spezifiziert ist, eine geeignete Grundlage sehen für die Pilzbestimmung. Gewiß ist auch die SABOURAUDsche Einteilung Veränderungen und Verbesserungen zugänglich, und alle Mykologen wissen, daß verschiedene Einzelarten von Pilzen, die auf der SABOURAUDschen Gruppierung fußend, als neue Arten bekannt gegeben wurden, einer ernsten Prüfung nicht standhalten, sondern

Digitized by Google

nichts anderes darstellen als Varianten schon bekannter Sorten, wir haben das schon bei früherer Gelegenheit ausgeführt[1]). Aber für unseren Gebrauch als Kliniker und Mykologen ist das auch auf klinische Grundsätze sich mit stützende System Sabourauds sicherlich viel geeigneter und brauchbarer für eine Klassifizierung unserer Dermatophyten, und ein nur vom botanischen Standpunkt aus gesehenes System erscheint uns keineswegs empfehlenswert.

Zwei Fälle von ausgebreitetem Herpes simplex, davon einer mit retrobulbärer Neuritis

Von

Prof. Dr. E. Bruusgaard in Oslo

Die grundlegenden experimentellen Untersuchungen von Grüter und Loewenstein bei Herpes simplex und Herpes febrilis haben unsere Auffassung dieser Krankheitsbilder ganz verändert. Die durch diese Versuche gewonnenen Ergebnisse sind in Kürze folgende. Grüter wies 1910 und 1911 nach, daß die verschiedenen Formen der Keratitis herpetica des Menschen durch Verimpfung des in den Bläschen enthaltenen Saftes auf die Kaninchenkornea übertragen werden konnte. Es entwickelte sich eine durchaus typische Keratitis, die durch Passagereihen weiterhin übertragbar war. Wie Loewenstein weiter erwies, kommt hierfür nicht nur der Herpes corneae beim Menschen in Betracht, sondern auch, ganz unabhängig von ihrer Lokalisation, sämtliche Formen des Herpes simplex, auch die sogenannte Febris herpetica. Es handelt sich hier sowohl um den idiopatischen Herpes simplex, wie auch um den bei verschiedenen Infektionskrankheiten auftretenden Herpes, um Herpes nach Traumen, nach Salvarsan- und Wismutinjektion usw. Das Virus an sich konnte mit unseren heutigen Hilfsmitteln nicht nachgewiesen werden, es ist, wie spätere Untersuchungen bestätigt haben, nicht sichtbar, es gehört den ultravisiblen Virusarten an. Nach diesen Untersuchungen, die später in vollem Umfang von zahlreichen Forschern bestätigt worden sind, ist bewiesen, daß sämtliche Herpesformen auf ein und dasselbe Virus zurückgeführt werden müssen. Die Sonderung zwischen dem idiopatischen genuinen Herpes simplex und der großen Gruppe der symptomatischen Herpesformen muß man deshalb fallen lassen, ja, auch die Febris herpetica muß mit ihrem eigentümlichen Krankheitsbilde ätiologisch von demselben Gesichtspunkt aus betrachtet werden.

Die verschiedenen Ursachen, die man bisher als primäre Faktoren ansprach, haben allerdings in ihrer provozierenden oder prädisponierenden Wirkung große Bedeutung, aber der eigentliche Erreger ist das noch unbekannte Herpesvirus. Der interne Kliniker, der Neurologe, der Dermatologe können je auf ihren Gebieten Beispiele und Belege der verschiedenen „Agents provocateurs" und ihrer Bedeutung erbringen. So möchte ich hier

---

[1]) Bruhns, Dermat. Z., Bd. 53, S. 104 ff.

Digitized by Google

auf die provozierenden Sonnenstrahlen hinweisen, deren Wirkung — fast einem Experiment gleich — besonders stark in den ersten Frühjahrsmonaten zutage tritt. Aus meiner Privatpraxis konnte ich von vielen Skiläufern berichten, die fast alljährlich von ihren, im März und April unternommenen kürzeren oder längeren Gebirgsausflügen mit schweren, oft beidseitigen, an Wangen, Lippen und Lippenschleimhaut lokalisierten Ausbrüchen von Herpes simplex zurückkehren; das Leiden kann von erheblichen regionären Drüsenschwellungen und leichtem Fieber begleitet sein. Personen, deren Ausbrüche sich bei jeder Gebirgstour wiederholen, müssen als latente Träger des Herpesvirus betrachtet werden. Die Ausbrüche kommen durch die, in der reinen Frühlingsluft von den Schneeflächen reflektierten, mächtig wirkenden ultravioletten Strahlen zur Auslösung. In diesem Frühjahr, wo das scharfe Wetter mit Wind und Sonne besonders ausgesprochen war, habe ich vier solche schweren Herpesfälle gesehen. Manchmal kann man den Betroffenen hören, daß sie früher schon, ehe sie mit diesen Sportstouren anfingen, ab und zu Herpesausschlag, z. B. an den Lippen gehabt hätten, bei den meisten ist ein Ausbruch aber erst im Gebirge beobachtet worden. Hier kann kaum von einer exogenen Ansteckung die Rede sein, alle sind Träger eines latenten Herpesvirus, von dessem ersten Eindringen in den Organismus wir nichts wissen.

Von unseren antiluetischen Mitteln scheint nicht selten Bismut einen Herpes simplex zu provozieren. Auffallend oft bildet die Sakral- und Glutäalgegend die Lokalisationsstelle; das Virus kann auch bestimmten Nervenästen folgen, und dann sind diese Ausbrüche nicht immer leicht von einer Zona zu unterscheiden. Es zeugt gegen Zoster, wenn sich der Ausbruch nicht auf ein einmaliges Auftreten beschränkt, sondern zu Anfang jeder Kur oder, was auch vorkommen kann, mehrmals während derselben Kur wiederkehrt. Die Bezeichnung zosteriformer Herpes kennzeichnet solche Fälle am besten.

Im Tierexperiment verrät das herpetische Virus eine ausgesprochene Neurotropie, und zwar nicht allein zum Zentralnervensystem, wo es zur Entwicklung kommt, sondern es schreitet auch auf den Bahnen der sensorischen, sensiblen und motorischen Nervenstränge fort (Doerr, Wöchting). Beim Menschen ist die Lokalisation in der Haut das vorherrschendste Symptom, hier tritt also der dermotrope Charakter in den Vordergrund, und eine Neurotropie mit deutlichen klinischen Zeichen eines peripheren oder zentralen Nervenleidens gehört zu den Seltenheiten.

Subjektive nervöse Symptome dagegen treten, wenn auch gewöhnlich schwach und unbestimmt, öfter im Gefolge des Herpes simplex — vor seinem Ausbruch oder auch während desselben — auf. Sie machen sich besonders bei Neurasthenikern bemerkbar, und zwar in erhöhtem Maße, wenn diese in dem Bewußtsein leben, an einer schwer loszuwerdenden Krankheit zu leiden. Neuralgien können vorkommen, doch von echten herpetischen Neuritiden wissen wir sehr wenig. Ebenso gehören sichere klinische Symptome vom Zentralnervensystem (Hirn oder Rückenmark) zu den Ausnahmen. Mit gesicherten Tatsachen ist es hier sparsam gestreut. Von den bisher mitgeteilten Fällen von herpetischen Meningitiden

Digitized by Google

ist es schwierig, in bezug auf die Richtigkeit der Diagnose eine Entscheidung zu treffen. Zurückhaltung ist angebracht[1]).

Was die Spinalflüssigkeitsuntersuchungen im allgemeinen betrifft, so sind auch hier noch keine entscheidenden brauchbaren Ergebnisse erzielt worden. Nur ganz ausnahmsweise hat das Herpesvirus während des Ausbruchs der Krankheit im Liquor nachgewiesen werden können, aber die Richtigkeit dieser wenigen positiven Befunde ist nicht anzuzweifeln. Deutliche Liquorveränderungen mit Pleozytose und erhöhtem Albumingehalt hat unter anderen Ravaut festgestellt, während Schönfeld in einer Serie von Untersuchungen nur negative Ergebnisse erzielte. Äußerst zurückhaltend stellen sich die meisten Forscher zu dem Nachweis des Virus im Liquor von Kranken, die früher an Herpes gelitten haben, oder in dem ganz gesunder Personen (Bastai und Busacca). Ich möchte hier auf die ausgezeichneten Übersichten und Monographien von Levaditi, Doerr und Schönfeld hinweisen[2]), die eine erschöpfende kritische Darstellung der Klinik des Herpesleidens und des Zosters sowie der bisher erschienenen experimentellen Untersuchungen und deren Ergebnisse enthalten.

Wir können indessen diesen spärlichen und teilweise diskutierbaren Befunden gegenüber keine ganz abweisende Haltung einehmen. Wir dürfen nicht vergessen, daß die heutige Auffassung der Herpeskrankheit relativ neuen Datums ist. Wir sind hier vor einer Neuorientierung gestellt, die weit von unserer alten Auffassung entfernt ist. Wir haben nicht in der Klinik den Umstand in hinreichendem Maße berücksichtigt, daß das Herpesvirus unter besonderen Verhältnissen die peripheren Nerven und das Zentralnervensystem angreifen kann, mag dies an einer stärkeren Virulenz des Ansteckungsstoffes oder an einer besonderen individuellen Disposition liegen.

Wie die Rezeptivität bei Menschen von verschiedenen dispositionellen Faktoren abhängig ist, haben besonders Teissier, Gastinel und Reilly bei experimenteller Übertragung des Virus von Mensch zu Mensch nachgewiesen, das fällt auch im Einklang mit den Tierversuchen. Nicht allein

---

[1]) Philibert beschreibt im Progres medical 1923 den Fall einer Meningitis herpetica bei einer 32jähr. Frau. Die Kranke wurde zunächst von einem Herpes buccalis, dann von einem Herpes vulvae befallen, woran sich meningitische Symptome schlossen, die nach einigen Tagen wieder verschwanden. Der Liquor zeigte eine leichte Lymphozytose mit erhöhtem Albumingehalt. Die Flüssigkeit enthielt keine nachweisbaren Bakterien. Es wurden jedoch zum etwaigen Nachweis von Herpesvirus im Liquor keine Tierversuche angestellt, ein Mangel, auf den Philibert selbst aufmerksam macht. F. Stein hat zwei Fälle beobachtet, wo höchst wahrscheinlich eine herpetische Enzephalitis vorgelegen hat. Das Nachweisen des Herpesvirus in Liquor wurde nicht erbracht, was doch die Annahme einer Herpesenzephalits nicht ausschließt. In beiden Fällen günstiger Krankheitsverlauf. (Referat II. Tagung der deutschen Vereinig. f. Mikrobiologie in Frankfurt 1925. Zbl. Bakter. u. Parasitenk., Bd. 3c, 1926.) — [2]) Levaditi: L'herpes et zona, ectodermoses neurotropes. Paris 1926. Doerr: Ergebnisse der neueren Forschungen über die Ätiologie des Herpes simplex und des Zosters. Zbl. Hautkrkh., 1925, Bd. 16. Doerr hat hier alles mitgenommen, was bis zum Jahre 1925 über diesen Gegenstand geschrieben worden ist, und unterzieht die verschiedenen Arbeiten seiner nüchternen Kritik. Die Fortsetzung hiervon bildet seine interessante Erörterung desselben Gegenstandes auf dem Kongreß für Mikrobiologie in Frankfurt 1926. Doerr: Z. f. Bakt.- u. Parasitenk., 1926 u. 1927. Schönfeld: Zoster und Herpes simplex. Hb. d. Haut- u. Geschlechtskrkh., 1928.

Digitized by Google

zeigen die einzelnen Virusstämme eine sehr verschiedene Virulenz. Aber derselbe Stamm kann bei Tieren derselben Art verschiedene Krankheitsbilder, von der leichten, schnell wieder verschwindenden Keratitis bis zu der tödlich verlaufenden Enzephalitis erzeugen. Diese Resultate dürfen wir nicht ohne Wert beiseite lassen. Es wäre, wie auch Doerr betont, höchst auffallend, wenn ein von Menschen stammender Virus bei diesem keine Nervenleiden hervorriefe, während es doch bei Versuchstieren einen ausgesprochenen neurotropen Charakter offenbare.

Als einen kleinen Beitrag zur Erleuchtung der Neurotropie des Herpesvirus beim Menschen, will ich hier in Kürze über zwei innig miteinander verknüpfte Fälle von Herpes simplex berichten, deren einer im Anschluß an einen Herpes corneae eine deutliche retrobulbäre Neuritis zeigte.

Am 7. II. 1927 wurde ich in meiner Privatpraxis von zwei mir von Dr. Goller, Sandefjord, zugesandten Kranken — Mann und Frau — aufgesucht.

Der Mann, Bankdirektor, 40 Jahre alt, ist bis vor zwei Jahren immer gesund gewesen. In den letzten beiden Jahren ist er mehrmals wegen rezidivierenden Herpes an den Genitalien, Lippen und in der Mundhöhle behandelt worden. Der Ausschlag trat immer zuerst am Penis auf. Kauen und Schlingen waren mit viel Beschwerden verbunden. Nach 14 Tagen waren gewöhnlich die Symptome verschwunden. Status praesens: Deutliche Schwellung des Präputiums; an der inneren Fläche sind — in gruppenweiser Anordnung — winzige, von nadelkopfgroße bis hanfsamengroße, geborstene Bläschen zu sehen. In der Peripherie nach der gesunden Schleimhaut zu bemerkt man eine alleinstehende Gruppe soeben entstandener frischer Blasen. Der Ausschlag zeigt eine leichte purulente Sekretion, und die Lymphdrüsen rechtsseitig sind deutlich geschwollen. Die Schleimhaut der Ober- und Unterlippe ist merkbar geschwollen und injiziert, und auch hier sieht man zahlreiche, von einem zarten Epidermisrand umsäumte, dichtstehende, gruppenweis angeordnete geborstene Bläschen. Fließen sie zusammen, entsteht der für Herpes charakteristische polyzyklische Rand. Dasselbe Bild zeigt sich, etwas weniger ausgeprägt, am Zungenrand und den Mandeln. Der Kranke litt an starker Salivation und Foetor ex ore, er fühlte sich angegriffen und war etwas nervös. Die Temperatur wurde nicht gemessen. Keine Symptome des Zentralnervensystems. Dieser Anfall war von allen, die er gehabt hat, der stärkste; die Krankheit hatte, als er sich bei mir einfand, ihren Höhepunkt erreicht.

Seine Frau, 44 Jahre alt, ist bisher immer gesund gewesen.

Status praesens: Erhebliche Schwellung der Labia majora und minora, die Schleimhaut ist rot und geschwollen. Es sind zahlreiche, dicht stehende, scharf umschriebene, von dem abgelösten Schleimhautepithel umsäumte, oberflächliche Erosionen und Ulzerationen zu sehen. Die Erosionen fließen stellenweise zu größeren erosiven Flächen zusammen; einige der Bläschen sind noch nicht geborsten. Es besteht außerdem auf beiden Augen eine starke Konjunktivitis und an beiden Korneae eine deutliche Keratitis mit feinen, von nadelspitz- bis stecknadelkopfgroßen, weißlichen Vesikeln. Sie klagte über herabgesetztes Sehvermögen, war auch sehr nervös und fühlte sich entkräftet. Der Ausbruch hatte sich zuerst an der Genitalschleimhaut gezeigt, und einige Tage später war das Augenleiden hinzugetreten. Die Sehschärfe wurde nicht untersucht, und Ophthalmoskopie kam auch nicht zur Anwendung. Die Diagnose war Herpes genitalis, Herpes conjunct. et corneae. Die Symptome hatten sich nach 14 Tagen verloren, aber das Augenleiden machte sich in dem weniger guten Sehvermögen noch immer bemerkbar. Im März stellte sich ein leichterer Rückfall der Augenerkrankung ein, und obwohl dieser schnell wich, verblieb das herabgesetzte Sehvermögen. Sie wurde nun im April von dem Augenarzt Dr. med. Gjessing untersucht, und dieser konstatierte: Unerheblich herabgesetzte Sehschärfe, reine Medien. Mit der Spaltlampe und dem Hornhautmikroskop wurden zahlreiche kleine grauartige Narben (nach den verheilten Herpesbläschen) nachgewiesen. Augenhintergrund normal. Gesichtsfeldgrenze für weiß auf beiden Augen normal, während die Farbengrenze für grün konzentrisch erheblich beschränkt ist. In beiden Zentren relative Farbenskotome im Umfang von etwa 2 Grad. Die Diagnose des Augenarztes lautete auf verheilten Herpes corneae und retrobulbäre Neuritis.

Digitized by Google

Epikrise. Diese beiden Fälle von Herpes simplex bei Ehegatten, wo die Krankheit bei beiden ungefähr gleichzeitig zum Ausbruch kam, beanspruchen je in seiner Art besonderes Interesse. Zunächst war die Krankheit, was sowohl Umfang wie Intensität betrifft, bei beiden stark ausgeprägt. Nicht oft sieht man, so wie hier beim Manne, das gleichzeitige Auftreten von Herpes genitalis und Herpes labialis und buccalis. Und als ein Ausnahmefall ist es anzusprechen, daß ein Genitalherpes, so wie hier bei der Frau, von einer Keratitis herpetica begleitet wird. Aber zu den größten Seltenheiten muß diese retrobulbäre Neuritis gehören, in der Literatur bin ich noch auf keinen solchen Fall gestoßen. Der unmittelbare Zusammenhang zwischen dem Keratit und der retrobulbären Neuritis ist einleuchtend. Daß diese auch auf das herpetische Virus zurückgeführt werden muß, ist wohl kaum anzuzweifeln. Eine andere Erklärung ist schwer zu erbringen, direkt können wir das nicht beweisen. Es ist dies ein neuer Beweis dafür, daß das Herpesvirus auch beim Menschen eine deutliche Neurotropie zeigen kann.

Eine Frage von besonderer Interesse ist hier diese: Wie ist die Pathogenese der Krankheit bei der Frau aufzufassen? Eine bestimmte Antwort können wir hierauf nicht geben, aber die Annahme daß die Frau von ihrem Manne angesteckt wurde, liegt nahe. Sie hat früher niemals Herpes gehabt, und von den beiden Gatten hatte (nach den Mitteilungen des Arztes am Orte) zuerst der Mann seinen Ausschlag wahrgenommen. Die Ansteckung könnte durch Kontaktinfektion der Genitalorgane erfolgt sein, doch läßt sich dies nicht beweisen. Wenn wir auf unsere klinischen Erfahrungen rekurieren, müssen wir bekennen, daß unser Wissen über die bei Herpes waltenden Ansteckungsverhältnisse mangelhaft ist. Sicher ist jedoch, daß wir, wenn Herpes besonders ansteckend wäre, solche Fälle, die die Annahme einer Kontaktinfektion bestätigen können, öfter als tatsächlich geschieht, sehen würden. Den wichtigsten Anhaltspunkt für eine derartige Ansteckung haben wir in den zahlreichen positiven Verimpfungen des Herpesvirus von Mensch zu Mensch. Wie früher erwähnt, müssen wir hier nicht nur mit einer verschiedenen Disposition der verschiedenen Personen, sondern auch mit einer schwankenden Disposition bei ein und derselben Person rechnen.

Andererseits können wir auch nicht in Abrede stellen, daß die Frau die Trägerin eines latenten Herpesvirus sein konnte, das etwa zu gleicher Zeit, als der Ausschlag beim Manne zutage trat, aktiviert wurde, doch wäre dies ja ein höchst eigentümliches Zusammentreffen. Nehmen wir daher eine Genitalinfektion an und betrachten den Herpes an den Genitalien der Kranken als den Primärherd, so ist die weitere Annahme naheliegend, daß der Herpes corneae der Frau auf hämatogenem Wege entstanden sei; eine exogene Infektion (Autoinokulation) wäre wenig wahrscheinlich.

Daß das Herpesvirus auch beim Menschen in die Blutbahnen kreisen und von hier aus die verschiedenen Organe — Haut, Schleimhäute, Kornea, Nervensystem — erreichen kann, ist von Levaditi hervorgehoben worden; er hält den Rachen für die häufigste Eintrittspforte. Auch Doerr meint, daß eine hämatogene Streuung, auch wenn das Herpesvirus noch nicht mit Sicherheit im Blut nachgewiesen worden ist, höchst wahrschein-

Digitized by Google

lich sei. Bei der Febris herpetica, wo wir in einem Teil der Fälle eine reine Allgemeininfektion mit Herpesvirus annehmen müssen, ist es schwierig, eine andere Erklärung zu finden. Durch Analogieschlüsse, weiter sind wir nicht gekommen, müssen wir auch in solchen wie die hier mitgeteilten Fällen, wo akute Ausbrüche mit oder ohne Fieber an weit voneinander liegenden Körperteilen gleichzeitig auftreten, von denselben Vorausetzungen ausgehen können. Was die retrobulbäre Neuritis der Frau betrifft, so kann auch hier dieselbe Pathogenese in Betracht kommen, aber immerhin besteht ja auch die Möglichkeit, daß das Virus über die Ziliarnerven zum Sehnerven hin fortgeschritten ist.[1])

Clinica Dermatológica Universidad de Madrid (Direktor: Prof. Dr. S. Covisa)

Contribucion al estudio de la urticaria al frio

Von

J. S. Covisa y J. Gay Prieto

La urticaria constituye la dermatosis alergica por excelencia. En ella con mas frecuencia que en ninguna otra afeccion de este grupo, puede demostrarse la existencia de una sensibilizacion especifica a un antigeno determinado. Pero si aceptamos para definir la alergia el concepto de Doerr, de que la reaccion alergica depende de la unión de un antigeno con su correspondiente anticuerpo especifico, fijo en una celula del organismo, existe un grupo de urticarias, las provocadas por agentes fisicos, que parecen escapar a esta explicacion, ya que es dificilmente comprensible como estos agentes fisicos pueden ejercer el papel de un antigeno quimico.

Sin embargo la produccion de una crisis hemoclasica por la accion del frio demostrada en esta clase de enfermos por Widal, Abrami, Pasteur, Valery-Radot, Lehner y nosotros ya constituye un indicio de que el mecanismo de produccion de este tipo de urticarias es muy semejante al de las restantes. Ultimamente las investigaciones de la escuela de Török han demostrado en las urticarias por variados agentes (calor, frio, excitaciones mecanicas, etc) que estos agentes al obrar sobre el organismo de los sugetos hipersensibles determinan la produccion de una substancia, intermediaria entre estos agentes fisicos y los anticuerpos especificos, que constituyen los verdaderos antigenos de estas reacciones alergicas. Sobre la base de estas experiencias, Lehner y Rajka elaboran una nueva teoria para explicar el mecanismo de las reacciones alergicas en general, cuya discusion se saldria de los limites de este modesto trabajo.

Como estos resultados de la escuela de Török no han sido hasta la fecha, que nosotros sepamos, comprobadosol, por ningun otro autor y como en nuestras experiencias encontramos alguna ligera discordancia con los

---

[1]) Levaditi, l. c.: Progression du Virus dans l'organisme, S. 240.

Digitized by Google

resultados obtenidos por LEHNER creemos de cierto valor la publicacion de nuestros casos.

Caso 1°. Enrique A. V., de 2½ años ingresa con su madre en el servicio, padeciendo ambos sarna complicada con piodermitis. Bajo el tratamiento apropiado ambos curan rapidamente de sus lesiones, pero observamos que la piel del niño cada vez que se la expone desnuda a la accion de la temperatura ambiente se cubre de habones de urticaria.

Esta afeccion comenzó hace dos meses, estando ya el niño contagiado de sarna, al ir un dia al rio con su madre, donde permaneció durante mucho tiempo expuesto a una temperatura muy baja. Desde entonces cada vez que la piel del niño sufre desnuda la influencia de una temperatura baja se cubre de habones de urticaria.

Se obtiene sangre del niño en un periodo de latencia de su urticaria. Despues se le provoca artificialmente un brote intenso rociandole desnudo con agua fria y a los 10 minutos se vuelve a obtener sangre.

El analisis de la porcion obtenida antes del brote de urticaria muestra 19000 leucocitos por mm. cubico y la siguiente formula leucocitaria:

Granulocitos neutrofilos	49%
Mononucleares	3%
Linfocitos	47%
Eosinofilos	1%

La porcion obtenida despues del brote de urticaria muestra solamente 11000 leucocitos por mm. cubico y esta otra formula leucocitaria:

Granulocitos neutrofilos	37%
Mononucleares	1%
Linfocitos	61%
Eosinofilos	1%

Es decir que la accion del frio ha producido simultaneamente con el brote de urticaria un choc hemoclasico claramente demostrado por el descenso del numero de leucocitos y por la inversion de la formula leucocitaria.

Con el suero obtenido antes y despues del brote de urticaria se inyectan 0,1 cc. intracutaneos a dos testigos. Como control se utiliza un suero obtenido en la misma forma de una enferma hospitalizada por un pequeño epitelioma de la cara.

		a los 10′ mm.	a los 20′ mm.	a los 30′ mm.
	Testigo A.			
suero del niño antes del brote	Tamaño de la papula	7	7	3
	id. del halo hiperhemico	2	—	—
suero testigo	Tamaño de la papula	10	5	—
	id. del halo hiperhemico	—	—	—
suero del niño despues del brote	Tamaño de la papula	8	10	7
	id. del halo hiperhemico	25	5	5
suero testigo	Tamaño de la papula	10	6	4
	id. del halo hiperhemigo	—	—	—
	Testigo B.			
suero del niño antes del brote	Tamaño de la papula	10	10	8
	id. del halo hiperhemico	5	5	2
suero testigo	Tamaño de la papula	12	12	10
	id. del halo hiperhemico	30	30	40
suero del niño despues del brote	Tamaño de la papula	12	15	10
	id. del halo hiperhemico	45	25	25
suero testigo	Tamaño de la papula	12	10	10
	id. del halo hiperhemico	30	20	20

Digitized by Google

Como claramente se observa en los cuadros anteriores despues de sufrir el organismo del niño la accion del frio su suero adquiere transitoriamente un elevado poder urticariogeno. Este aumento el poder urticariogeno del suero lo atribuimos a que por la accion del frio pasa al suero una substancia dotada de este poder.

A las 24 horas de realizadas estas intradermoreacciones aplicamos sobre cada una de ellas agua fria y aire con objeto de provocar un gran descenso de temperatura. Los resultados de estas experiencias son los siguientes.

Testigo A.

	Tamaño de la papula	id. del halo
en el lugar donde se inyectó suero del enfermo antes del brote de urticaria	5 mm.	—
despues del brote de urticaria	ninguna	modificacion
suero testigo	ninguna	modificacion

Testigo B.

	Tamaño de la papula	id. del halo
suero del enfermo antes del brote de urticaria	10 mm.	3 mm.
despues	ninguna	modificacion
sueros testigos	id.	id.

Es decir que la trasmision pasiva solamente se logra con el suero obtenido del enfermo antes de provocarse la reaccion alergica (brote de urticaria).

Caso 2°. Antonio R. C. de 26 años de edad de profesion industrial.

Anamnesis: Hace 12 años tuvo unos escrofulodermas de la region cervical que estuvieron abiertos durante $1^1/_2$ años. Hace 3 años una blenorragia sin complicaciones que curó en tres meses.

La enfermedad actual comenzó hace 12 años. Estando bañandose en el mar notó que al salir del agua los dias nublados y frescos, su cuerpo se cubria de habones sumamente pruriginosos. Despues las molestias han ido acentuandose progresivamente hasta el punto de que cualquier estimulo frio determina inmediatamente la aparición de un enorme brote de urticaria en la región que ha sido objeto del insulto termico.

Status presens: En la actualidad un paseo al aire le determina una enorme hinchazon de los labios y la cara acompañada de prurito intenso. Si se sienta en un banco de piedra las nalgas se cubren de un brote intenso de urticaria. No puede tomar helados ni bebidas frias porque rapidamente nota picor intenso enla cavidad bucal seguido de una enorme hinchazon de los labios, lengua, paladar y garganta que casi le provocan un estado asfictico. Las manos se han ido desensibilizando progresivamente y en la actualidad las reacciones son en ellas mucho menos intensas que en el resto del cuerpo.

Ponemos las manos en un chorro de agua fria y a los 10 aparece un eritema acompañado de prurito intenso que desaparece paulatinamente al ser substituido el eritema por un edema porcelanico de tipo urticariano.

Aplicamos en la espalda un trozo de hielo durante unos segundos. A los 7 minutos ha aparecido un eritema sumamente pruriginoso. Este rapidamente se hace edematoso y a los 10 minutos aparece sobre este fondo hiperhemico una serie de pequeños habones que rapidamente confluyen formando un enorme habon que cubre toda la zona de aplicación del hillo. A los 35 minutos ha desaparecido toda la reacción.

Se extrae sangre al enfermo en un periodo de latencia de su urticaria: el numero de leucocitos es de 6400. La tension arterial (esfigmo-tensiofono de Vaquez) 12'5 y 8. Se le provoca un brote intenso de urticaria friccionandole con hielo toda la superficie del tronco. A los 10 minutos el enfermo aqueja cefalea y malestar general. Una segunda numeracion de leucocitos demuestra que el numero ha descendido a 4900 por mm. cubico. La tension es solamente de 11 y 7. A los 40 minutos ha desaparecido toda la reacción.

En este enfermo como en el anterior los brotes de urticaria van acompañados de un evidente choc hemoclasico.

Se extrae sangre del enfermo antes y a los 10 minutos de un brote intenso de urticaria provocado arttificialmente. Como en el caso anterior se inyecta intracutaneamente a dos testigos 0'1 cc. de estos sueros y la misma cantidad de un suero testigo procedente de otra enferma de epiteliomatosis cutanea.

Digitized by Google

	Diametro de la papula		
	al los 10′ mm.	a los 20′ mm.	a los 30′ mm.
Testigo A.			
suero del enfermo antes del brote	9	8	4
testigo	8	8	3
suero del enfermo despues del brote	12	14	10
testigo	9	7	6
Testigo B.			
suero del enfermo antes del brote	9	8	8
testigo	10	10	8
suero del enforme despues del brote	15	15	13
testigo	10	8	8

En este caso con mas claridad todavia que en el anterior se demuestra que la accion del frio determina el paso a la sangre de una substancia que aumenta considerablemente el poder urticariogeno del suero del enfermo.

A las 24 horas de realizadas estas inyecciones intracutaneas sobre cada una de ellas se aplica durante unos minutos un pequeño trozo de hielo. Sobre todos los puntos donde se aplica el hielo aparece una gran zona anemica y en ambos testigos solamente en el punto donde se habia hecho la inyeccion intracutanea del suero del enfermo antes del brote de urticaria, una pequeña papula urticada claramente apreciable por el tacto.

Nuestros dos casos son interesantes, el primero por la edad del enfermo y por haber sido precedidos y acompañados los brotos de urticaria al frio de una enfermedad pruriginosa como la sarna. El segundo porque constituye uno de los casos mas acentuados de urticaria a frigore, y porque ademas en las manos se ha producido espontaneamente una desensibilizacion parcial.

Las interesantes investigaciones de Lehner han logrado la trasmision pasiva de la sensibilidad al frio siempre despues de la produccion del brote de urticaria y Lehner lo interpreta suponiendo "la existencia de una entzündungsvermittelnder Stoff que desempeña el papel de antigeno".

Nosotros como este autor hemos conseguido la provocacion de lesiones urticarianas mediante la inyeccion intracutanea de suero del enfermo, con mayor intensidad con el suero obtenido despues de provocado artificialmente el brote de urticaria. Podemos pues admitir, de acuerdo con Lehner quel el frio determina en estos sugetos la aparicion transitoria en el suero de una substancia dotada de un elevado poder urticariogeno. Tambien de acuerdo con este autor creemos puede admitirse que esta substancia representa el verdadero antigeno de estas hipersensibilidades.

En contraposicion a los resultados obtenidos por Lehner, las experiencias realizadas por nosotros en nuestros dos enfermos, han logrado de un modo identico en los dos casos, la trasmision pasiva de la sensibilidad al frio, siempre antes del brote urticariano provocado artificialmente. Por el contrario las experiencias de trasmision pasiva realizadas con suero obtenido despues del brote de urticaria han tenido siempre

Digitized by Google

un resultado negativo. Este resultado habla en favor de la existencia previa de anticuerpos libres en el suero del enfermo. Estos se neutralizan al ocurrir la reaccion alergica y desaparecen del suero del enfermo. En este momento solamente se puede demonstrar en el suero la existencia de una cantidad sobrante de antigeno (entzündungsvermittelnder Stoff de LEHNER) que rapidamente desaparece de la sangre circulante.

Es decir que, segun se desprende del resultado de nuestras experiencias, el mecanismo del brote eruptivo en nuestros casos de urticaria a frigore podria explicarse de la siguiente manera:

El suero del enfermo hipersensible contiene unas substancias (anticuerpos) trasmisibles por el metodo de PRAUSNITZ-KÜSTNER. La accion del frio provoca la formacion de otra substancia que desempeña el papel de antigeno. Esta substancia, que puede demostrarse en el suero del enfermo despues de los brotes de urticaria, al unirse con el anticuerpo ocasiona la reaccion alergica (brote de urticaria) y neutraliza los anticuerpos circulantes en el suero. Despues de algun tiempo desaperece del suero la substancia con poder antigenico y vuelven a ser demostrables los anticuerpos especificos con el metodo de PRAUSNITZ-KÜSTNER [1]).

Bibliografia

SOLTRAIN, Des Urticaires, Paris 1930. — LEHNER, Klin. Wschr., 1929, n° 7. — LEHNER u. RAJKA, Klin. Wschr., 1929, n° 37. — LEHEER u. RAJKA, Arch. f. Dermat., B. 258, H. 2°. — LEHNER u. RAJKA, Arch. f. Dermat., B. 159, H. 2°. — TÖRÖK, Urticaire in Handb. Hautkrkh.

Eczéma artificiel „en coulée"

par eau boriquée

Par

Prof. Dr. J. DARIER, Paris

Avec 2 fig. dans le texte

Il est aujourd'hui bien connu qu'une infinie variété de substances nullement caustiques, ni toxiques, ni même irritantes, peuvent provoquer par application sur la peau une réaction eczématiforme. C'est surtout à propos des éruptions de cette origine que l'on s'est demandé s'il y a lieu ou non de faire rentrer dans le cadre de l'eczéma les dermites artificielles eczématoïdes. Personnellement, dans mon rapport au Congrès de Copenhague sur la pathogénie de l'eczéma, j'ai soutenu qu'il est impossible de tracer une limite nette entre les dermites artificielles eczématiformes et l'eczéma, vu qu'on rencontre toutes les formes intermédiaires imaginables, et que d'ailleurs l'eczématisation, caractérisée par l'état spongoïde, relève dans tous les cas d'une intolérance de la peau vis à vis d'une substance nocive. Cette intolérance peut être innée (idiosyncrasie) ou acquise (sensibilisation).

---

[1]) Recientemente hemos tenido ocasion de observar un caso de urticaria a calore del que no hacemos mencion en el anterior trabajo porque en el las experiencias de trasmision pasiva con el metodo de PRAUSNITZ-KÜSTNER hantenido un resultado constantemente negativo.

Digitized by Google

L'observation suivante, que j'exhume de mes cartons où elle sommeillait depuis plus de trente ans, témoigne d'une façon saisissante de l'extrême sursensibilité que peut avoir la peau de certains sujets à des substances parfaitement tolérées par d'autres, ainsi que de la brièveté du contact qui est nécessaire pour produire une réaction, et de l'intensité que celle-ci peut présenter.

Le nommé Esc.... m'est adressé le 1er Février 1899 à ma consultation dermatologique de l'hôpital La Rochefoucauld. C'est un homme de 31 ans, grand épileptique, qui est hospitalisé à Bicêtre où on le traite depuis lontemps par le BrK. à la dose de 3 gr. pro die. Récemment un furoncle s'étant développé sur son cou a été pansé avec des compresses de gaze imbibées d'eau boriquée à 4 %, pansement qui a provoqué l'éruption actuelle.

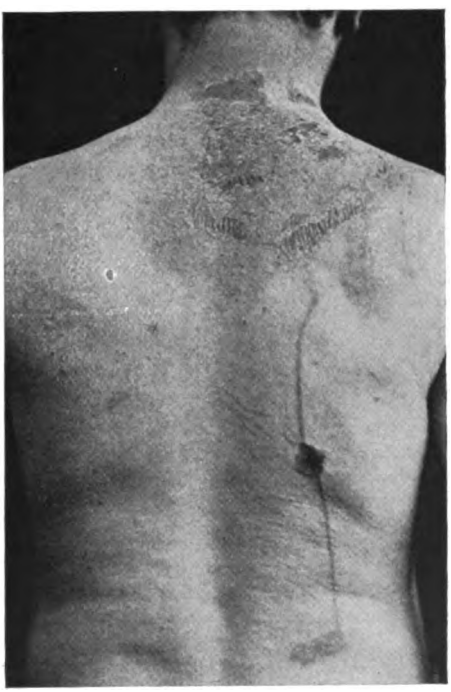

Fig. 1. **Eczéma artificiel en coulée** provoqué par une solution d'acide borique. Remarquer la limitation nette du placard eczémateux de la nuque, et le petit lac terminal. (Le lozange sombre au milieu de la coulée correspond au pansement d'une biopsie)

On constate sur l'épaule le reliquat du furoncle qui a suppuré et a déjà complètement évacué son contenu. Tout à l'entour sur une surface plus large que les deux mains, correspondant à la moitié droite du cou, au haut du dos, et atteignant en avant la région du grand pectoral, la peau est le siège d'une dermite eczémateuse d'un rose vif, où l'épiderme est soit décollé et flottant dans une secrétion louche, soit soulevé par des vésicules plus ou moins confluentes. La nappe éruptive et nettement circonscrite par des lignes droites qui correspondent exactement aux bords des compresses du pansement; en dehors de ces lignes, on n'aperçoit qu'une aréole congestive large de 2 ou 3 centimètres.

Un phénomène curieux (Fig. 1) est que, du côté dorsal, à partir de l'angle inférieur du placard de dermite, se voit une coulée éruptive sinueuse, qui descend jusqu'au niveau de la ceinture où elle s'étale en un petit lac. Sur son trajet, large de 6 à 7 millimètres, elle est d'un rose vif et l'épiderme y est nettement soulevé par de minimes vésicules; il n'y a pas de halo congestif.

Pour interpréter ce singulier tableau voici quelles sont les idées qui me sont venues à l'esprit: Il était évident que cette traînée éruptive relevait de la coulée d'un liquide provenant du pansement; mais quel

Digitized by Google

était l'agent nocif? Il m'a paru difficile d'incriminer l'acide borique, qui à l'époque était couramment en usage pour les pansements humides et dont la qualité faiblement antiseptique est due probablement à la franche acidité de sa solution aqueuse saturée. J'étais porté plutôt à accuser les agents microbiens, les staphylocoques du furoncle, entraînés par le liquide. C'est pour vérifier la nature eczémateuse des lésions et pour chercher les microbes dans l'épiderme que j'ai fait une biopsie en plein milieu de la coulée.

L'examen histologique m'a montré (Fig. 2) un épiderme en état spongoïde, donc eczémateux, avec de la congestion, de l'œdème et une exocytose modérée dans le corps papillaire; mais je n'ai pas constaté de pullulation microbienne. Des coupes à la paraffine que j'avais conservées

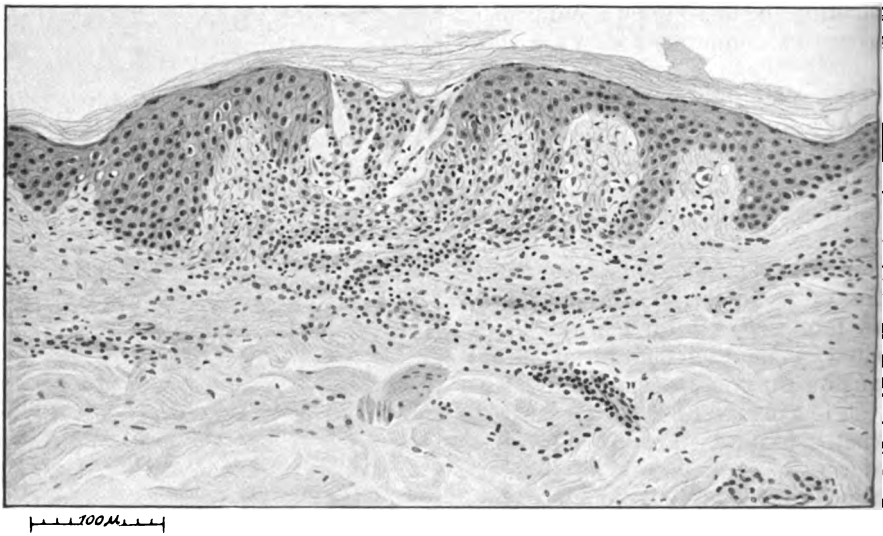

Fig. 2. Coupe de la biopsie de la coulée eczémateuse. Epiderme en état spongoïde; oedème et exocytose dans le corps papillaire. (Dessin de A. Bessin)

ont été récemment étudiées par mon ami le Dr. Civatte, qui n'a pu que confirmer mes résultats d'autrefois.

J'ai bien entendu compris que le porteur de cette éruption était doué d'une sursensibilité toute particulière, que j'ai été tenté de rattacher à sa maladie nerveuse et aussi au bromure qu'il prenait continuellement. La seule épreuve que j'aie faite sur lui est celle du dermographisme à la pression d'une pointe mousse; cette réaction existait chez lui à un haut degré. De nos jours, je n'aurais pas manqué de pratiquer les épreuves trans-épidermiques à l'acide borique, à d'autres acides, au borax, aux cultures de staphylocoques stérilisées ou non, filtrées, etc. Cette précieuse méthode d'enquête n'était pas née et n'a été introduite que bien plus récemment.

La récente communication au Congrès d'Arthur Whitfield sur l'auto-sensibilisation conduirait actuellement à songer à une sensibilisa-

Digitized by Google

tion du sujet vis à vis de produits de désorganisation de ses propres tissus. Je reconnais que mon observation pourrait lui servir d'argument en faveur de sa thèse.

En tout cas, ce cas curieux est remarquable aux points de vue suivants:

— la limitation exacte de la réaction au territoire cutané soumis à l'agent auquel le sujet est sensible;

— la rapidité extraordinaire avec laquelle l'agent intoléré peut provoquer une eczématisation intense; — il est en effet peu vraisemblable que la coulée de liquide provenant du pansement ait duré longtemps, ou se soit répétée plusieurs fois exactement sur le même trajet pour aller se déverser dans le même lac au niveau de la ceinture!

On doit reconnaître que, malgré les données acquises, l'eczéma, réaction d'intolérance à des agents les plus divers, offre encore un champ très vaste aux investigations objectives et aux discussions doctrinales.

Über Prurigo

Von

Prof. Dr. Gj. Gjorgjević in Belgrad

Ich hatte Gelegenheit, beim letzten jugoslawischen Dermatologen-Kongreß in Belgrad (Dezember 1929), über pruriginöse Dermatosen zu reden. Bei dieser Gelegenheit machte ich aufmerksam auf die Koinzidenz einer gesteigerten Blutalkalose und der Gruppe der sogenannten pruriginösen Ekzeme und auf die Koinzidenz einer Blutazidose und Prurigo.

Im Zusammenhang damit konnten wir prompte therapeutische Resultate notieren, und zwar: bei der ersten Gruppe mit Calcium chloratum in großen Dosen per os oder intravenös und mit Natrium bicarbonatum per os bei Prurigo. Man konnte zugleich in Verbindung mit der erfolgreichen Therapie einen Abfall der Alkalose und eine Verminderung der Azidose fast konstant notieren mit der Beobachtung, daß ganz plötzlich, und zwar bei Fällen mit absoluten therapeutischen Resultaten im Moment der vollkommenen Heilung, ein Anstieg über den höchsten Wert vorübergehend, zu konstatieren war.

So hatten wir Gelegenheit gehabt, einen Fall von Prurigo zu beobachten, dessen Krankengeschichte ich ausführlich beschreiben will. Eine 26jähr. Pat. mit typischen Erscheinungen einer Prurigo auf den Streckseiten aller Extremitäten. Die Pat. leidet an unerträglichem Jucken über 25 Jahre. Die ersten Erscheinungen begannen im ersten Lebensjahr und dauern das ganze Leben lang. Wegen starkem und unerträglichem Jucken kam die Pat. am 22. XI. 1929 auf unsere Klinik. Auf den Streckseiten aller Extremitäten sieht man typische harte Infiltrate mit Krusten bedeckt, einzelne Exkoreationen und eine große Zahl kleiner Narben als Residuum dieser Infiltrate. Die ganze Haut ist an den erkrankten Stellen leicht ekzematös, zeigt eine leichte Schuppung. Am 23. XI. zeigt die Untersuchung der Blutalkaleszenz eine deutliche Verminderung 48,3 im Sinne einer Azidose.

In der Voraussetzung einer schädlichen Wirkung der Azidose auf Prurigo, verschrieb ich Natrium bicarbonatum. Pat. nahm es den ganzen Tag über kaffeelöffelweise in Wasser jede Stunde oder jede zweite Stunde.

Nach drei Tagen klagte sie schon nicht mehr über starkes Jucken, sie spürt es nur noch hier und da abends, in der Gegend der Fußknöchel, bei Bettwärme. Neue

Digitized by Google

Infiltrate und Exkoreationen können nicht bemerkt werden. Die ganze Oberfläche der Haut wird glatt und weich, die Schuppung verschwindet. Nach einigen weiteren Tagen ist der Juckreiz vollkommen verschwunden, ebenso alle Infiltrate und Exkoreationen. Die Pat. fühlt sich subjektiv, vollkommen gesund ohne irgend welche Beschwerden und geringstes Jucken. Auf der stellenweise pigmentierten Haut kann man nur noch kleine depigmentierte Narben beobachten, als Reste seinerzeitigen Infiltrate. Die weiteren Blutalkaleszenzuntersuchungen zeigten folgende Resultate: 46,2 (29. XI.), 53,8 (6. XII.), 50,0 (13. XII.). Nach diesem prompten therapeutischen Erfolg, ließen wir die Pat. einige Tage ohne jede Therapie, sie nahm nicht mehr Natrium bicarbonatum. Auf den Streckseiten der oberen Extremitäten die schon vollkommen geheilt waren, ohne irgend welchen Infiltraten, ohne irgend welchen Krusten und Auflagerungen, wo nur noch alte depigmentierte Narben zu sehen waren, traten wieder ganz vereinzelte sehr spärliche Infiltrate mit leichter Krustenbildung auf. Die Pat., die in der letzten Zeit nicht den geringsten Juckreiz spürte, spürt jetzt neuerdings ganz leichtes Jucken. Nach neuerlicher Verordnung von Natrium bicarbonatum spürt die Pat. schon denselben Abend kein Jucken mehr. Wir konnten dieses Symptom eines leichten Rezidivs noch einige Male notieren, jedoch immer wieder auch ein glattes Verschwinden nach Einnahme von Natrium bicarbonatum. Pat. verließ unsere Klinik vollkommen geheilt ohne irgend welchen sichtbaren Symptomen mit Ausnahme der alten Narben. Der Juckreiz trat von Zeit zu Zeit wieder auf; vorher traten meistens einzelne kleine Infiltrate auf, die Pat. jedoch immer prompt durch sofortige Einnahme von Natrium bicarbonatum zum Verschwinden brachte.

Wir hatten ein ganz besonderes Interesse, Fälle von Prurigo im Sinne der Blutalkaleszenz und ihrer Koinzidenz und in bezug auf die therapeutische Beeinflussung zu beobachten. Unser Interesse ist ein ganz besonderes, da wir bei den Fällen von pruriginösen Ekzemen gerade das Gegenteil davon beobachten konnten. Wir konnten in den meisten Fällen von pruriginösen Ekzemen eine sehr gesteigerte Blutalkaleszenz konstatieren, die in einzelnen Fällen allmählich zurückging, parallel mit dem Verschwinden aller pathologischen Hauterscheinungen bis zur vollkommenen Heilung nach Calcium chloratum per os 10—20,0 pro die aufgelöst in Wasser oder intravenös (10 %, 5—10 ccm).

Wir hatten Gelegenheit, genau denselben Verlauf zu notieren wie bei dem erwähnten Prurigofall. Ein ganz glattes Verschwinden aller subjektiven und objektiven Hautsymptome nach systematischer Kalziumdarreichung. Nach Aussetzung der Therapie trat nach einiger Zeit ein leichtes Rezidiv auf mit subjektiven und objektiven Erscheinungen, die wieder mit Kalzium zum Verschwinden gebracht werden. Man konnte einige Male einen leichten Rückschlag in diesem Sinne beobachten, der immer wieder auf Kalziumdarreichung verschwand, bis endlich keine neuen Erscheinungen mehr auftraten.

Die Befunde der Blutalkaleszenz zeigten folgende Resultate im Momente der Aufnahme in der Klinik am 25. X. 60,4 (CO_2 auf 100). Im Verlaufe der Behandlung 57,4 (29. X.), 51,0 (5. XI.), 55.3 (11. XI.), 48,1 (23. XI.). Am 30. XI. war Pat. vollkommen frei von allen subjektiven und objektiven Symptomen, wurde als vollkommen gesund entlassen; die Blutalkaleszenz zeigte 67,2.

Wenn wir nun diese zwei erwähnten Fälle in Betracht ziehen, so sind wir gezwungen, den prompten therapeutischen Erfolg direkt mit dem verschiedenartigen Stand der Blutalkaleszenz und ihrer Beeinflussung durch die Therapie in Verbindung zu bringen.

Wir sind uns aber zugleich bewußt, daß das so minimale Abweichungen von der Norm sind — die wir zwischen 55—65 annehmen —, daß es sehr schwer wäre, eine direkte Indikation im Sinne der erwähnten Therapie, sei es Kalzium oder Natrium bicarbonatum, zu stellen auf Grund des ersten Befundes der Blutalkaleszenz.

Wir glauben aber, daß eine positive Beeinflussung der Blutalkaleszenz im guten prognostisch-therapeutischen Sinne zu verwerten ist. Wir konnten in den meisten Fällen bei den erwähnten Gruppen eine direkte

Digitized by Google

Beeinflussung in einem oder im anderen Sinne beobachten, die direkt parallel mit der Therapie ging. Wir hatten sogar Gelegenheit gehabt, zu bemerken, daß im erwähnten Falle von pruriginösem Ekzem eine Verabreichung von Natrium bicarbonatum als nicht indiziert, zwar einen scheinbaren subjektiven Erfolg zeigte, die Blutalkaleszenz jedoch unbeeinflußbar war auch bei mehrmaliger Kontrolle.

Unserer Meinung nach sind diese zwei erwähnten Momente in direktem Zusammenhang, jedoch sind wir überzeugt, daß die Blutalkaleszenz nur ein sekundäres — positiv zu beeinflussendes — Moment ist in direkter Verbindung mit den pathologischen Hauterscheinungen, das primäre Moment ist uns jedoch unbekannt. Es ist nicht so einfach mit der Blutalkaleszenz, die beeinflußbar ist mit Kalzium und Natrium bicarbonatum und damit im Zusammenhang das Schwinden aller Symptome. Die Blutalkaleszenz ist ein Symptom eines viel komplizierteren Prozesses. Wie konnten wir uns erklären, ein glattes Verschwinden aller sichtbaren Symptome, auf Anwendung der entsprechenden Therapie, nur mit einer systematischen und allmählichen Beeinflussung der Blutalkaleszenz, wenn wir im Momente der besten Resultate einen Anstieg der Blutalkaleszenz weit über den höchsten Wert finden, der zur Zeit der schwersten Symptome nie so hoch war.

Trotz ganz entgegengesetzter Befunde sprechen die Klinik und die weiteren Fälle, die wir Gelegenheit hatten, zu beobachten im Sinne unserer Auffassung.

So hatten wir Gelegenheit gehabt, einen Knaben von 6 Jahren zu beobachten, der eine typische Prurigo seit Kindheit zeigte. Das entsetzliche Jucken machten ihn sehr nervös. Darreichung von Natrium bicarbonatum per os konnte schon nach einigen Tagen einen ganz sichtbaren und glatten Erfolg zeigen. Subjektiv wurde das Jucken sofort viel besser, der Knabe zeigte nur noch Jucken in der Nacht. Die sehr zahlreiche Aussaat von pruriginösen Infiltraten wurde sichtbar geringer, die Krusten verschwanden, ebenso die Infiltrate, so daß einige Partien ganz frei von Infiltraten wurden. Infolge einer auftretenden Bronchitis wurde mit der Einnahme von Natrium bicarbonatum über einen Monat sistiert, Pat. blieb aus. Nach neuerlichen Vorsprechen klagte der Kleine wiederum über starkes Jucken und man konnte objektiv eine ganz sichtbare Verschlechterung vom letzteren Befunde konstatieren, jedoch in einer leichteren Form. Auf neuerliche Einnahme von Natrium bicarbonatum trat wieder eine prompte Wirkung ein. Kaum zeigte sich eine sichtbare Besserung, stellte die Mutter die Einnahme von Natrium bicarbonatum ein, so daß es wieder zu einem leichten Rückschlage kam. Infolgedessen konnte Pat. nicht bis zum vollkommenen und eventuell dauernden Erfolg beobachtet werden.

Ein Bursche von 16 Jahren hat seit Kindheit typische Prurigo an den Streckseiten der Extremitäten. Im Gesicht nässendes Ekzem. Es wurde in den letzten Jahren an dem Pat. ambulatorisch und in der Klinik alles therapeutisch unternommen, jedoch immer ohne Erfolg. Die Erscheinungen blieben konstant, bssserten sich von Zeit zu Zeit, verursachten jedoch immer einen starken Juckreiz. Auf interne Darreichung von Natrium bicarbonatum zeigte der Pat. einen ganz prompten Erfolg. Der Juckreiz wird sofort geringer, die Erscheinungen werden geringer, neue Infiltrate treten nicht auf und die alten verschwinden allmählich. Als sich der Pat. besser fühlte, stellte er das Einnehmen von Natrium bicarbonatum ein; nach kurzer Zeit stellte sich neuerlich starker Juckreiz ein und es traten wieder neue Infiltrate auf. Man konnte dieses Verschwinden der Erscheinungen nach Einnahme von Natrium bicarbonatum beobachten und ebenso das neuerliche Auftreten bei Aufhören der Therapie.

Der allgemeine Zustand, aber zugleich auch das nässende Ekzem im Gesicht, wurde viel besser. Pat. vertrat die Meinung, man möchte ihm nur die Ursache des Juckens entfernen, die Krankheit würde schon von

Digitized by Google

selbst schwinden. In dieser Voraussetzung ließ Pat., ohne uns wissen zu lassen, das Natrium bicarbonatum weg, wir konnten auch weiter ein allmähliches Schwinden aller Hauterscheinungen konstatieren, auch ohne weitere Einnahme von Natrium bicarbonatum.

Ich glaube, daß die einfachen therapeutischen Erfolge, die mit Natrium bicarbonatum bei Prurigo erzielt werden, einen ganz besonderen Wert haben. Bei dieser Gelegenheit möchte ich Ehlers nachträglich zustimmen, wenn er vorigen Jahres beim Dermatologen-Kongreß in Paris sagte, daß es keine Prurigofälle in Kopenhagen gäbe, seitdem man den Fällen nachgegangen ist und ihre sozialen Verhältnisse gebessert hat. Es ist sehr leicht möglich, daß durch die Besserung der sozialen Verhältnisse auch eine Änderung der Nahrungs- und Lebensverhältnisse eingetreten ist. Dadurch kann auch eine Änderung der Blutalkaleszenz entstehen, die einen Einfluß auf Prurigo haben kann, gerade so, wie man das direkt mit Natrium bicarbonatum per os erzielt.

Aus der Deutschen Dermatolgischen Klinik in Prag

Zur indirekten Röntgenbehandlung des Ekzems

Von

Prof. Dr. C. Kreibich

Im Handbuch für Dermatologie, Bd. 6, I. haben wir das Ekzem als eine der Reaktionsformen der Haut dargestellt, wobei eine Vielheit von Reizen den pathogenetisch gleichen Vorgang auslöst, darin bestehend, daß Reize, die die Epidermis treffen oder von ihr ausgehen in superfizielle Entzündung umgesetzt werden. Gleichstellung mechanischer und chemischer Reize ermöglicht Vereinigung von Dermatitis und Ekzem. Auslösender Faktor ist in der Regel die Scheuerung. Sie löst bei normaler Haut Hyperämie, bei Ekzemreizen oder ekzembereiter Haut Ekzem aus. Übergänge zur Neurodermitis, Lichenifikation sind gleitende, beide können ineinander übergehen, aufeinanderfolgen. Ekzem ist exsudative Neurodermitis eventuell Endstadium des Ekzems. Wie bei der traumatischen Hyperämie entsteht Ekzem durch Reizung jenes Apparates, welcher sensible Epidermisreize in efferente Gefäßveränderungen umsetzt. Bei organischem intaktem Nervensystem erfolgt die Umsetzung im Rückenmark.

In der Operation nach Leriche sahen wir eine Möglichkeit unsere Auffassung zu stützen. In Anpassung an die Operation bestrahlten wir zuerst peripher ohne Erfolg, später das Rückenmark mit wechselndem Erfolg. Mittlerweile wurden Beeinflussungen des Ekzems durch Bestrahlungen des Spinalganglions durch Cottenot, Zimmern, Dariaux, Kriser bekannt. Unsere unsicheren Erfolge waren durch die Anfangstechnik bedingt und sie wurden besser, als Schoenhof, der die Bestrahlungen an meiner Klinik ausführte, in Anlehnung an Bordier die anscheinend hierfür wirksamste Technik anwendete. Sie besteht in einer Kreuzfeuerbestrahlung (Bordier) des Brust- oder Lendenmarks (je nach dem Sitze

Digitized by Google

der Affektion) oder in Bestrahlung der ganzen Wirbelsaule in 4 Feldern je zu beiden Seiten der Wirbelsäule. Bei einer Neigung der Röhre von 45° wird jedes Feld mit $^1/_3$ der E.D. einer harten durch 0,5 Zn. + 1 mm Al. gefilterten Strahlung belegt. Die Bestrahlung wird in zweiwöchentlichen Intervallen 2—3mal wiederholt. SCHOENHOF hat dann wiederholt behandelte Fälle demonstriert und über sie berichtet, so daß wir das Verfahren in die Handbuchdarstellung des Ekzems aufnehmen konnten. Es wurden meist nur schwere viele Jahre vergeblich vorbehandelte Fälle bestrahlt und wenn auch nur in wenigen Fällen eine völlige Beseitigung der Krankheitserscheinungen erzielt werden konnte, so war doch zumeist eine wesentliche Beeinflussung vor allem des Juckreizes zu beobachten, auch in Fällen wo die direkte Bestrahlung versagte. Indikationsgebiet sind hauptsächlich universelle oder sehr ausgebreitete Fälle, wo direkte Behandlung nicht gerne angewendet wird (Genitalgegend). Hier erzielte SCHOENHOF in drei Fällen Heilung, wo zweimal direkte Röntgentherapie versagte. Wir haben seither, die Fälle SCHOENHOFS hinzugerechnet, im ganzen gegen 50 Fälle (die weiteren Fälle wurden von Dr. SAMEK bestrahlt) behandelt und in manchen Fällen auch bei klinischem Aufenthalt jede äußere Therapie vermieden. Die Fälle wurden einige Zeit vor der Bestrahlung unbehandelt gelassen, um auch die günstige Wirkung des Spitalsaufenthaltes, die gelegentlich bei manchen pruriginösen Fällen zu beobachten ist, auszuschalten.

Immer wieder zeigte sich die Wirkung, wenn eine solche zu beobachten war, hauptsächlich auf die sensible afferente Komponente, im Nachlassen des Juckreizes sowohl nach der ersten Bestrahlung wie auch nach den späteren, wenn dieselben wegen neu auftretenden Juckreizes vorgenommen wurden; denn Rezidiven können auch durch diese Methode nicht verhindert werden. Mit Nachlassen des Juckreizes vermindert sich natürlich die Scheuerung, die bewußte und unbewußte im Halbschlaf, und wir konnten bei der täglichen Kontrolle die damit verbundene Besserung der Hauterscheinungen konstatieren. Besserung und Schwinden der exsudativen Erscheinungen und Abnahme der Exkoriationen und ein gewisses Abflachen der neurodermitischen Veränderungen. Im folgenden aus den behandelten Fällen fünf gekürzte Protokolle.

I. Eczema pruriginosum:

28jähr. Pat., Krankheitsdauer 6 Jahre. Die Haut an beiden Armen, Brust, Rücken und Innenseite der Oberschenkel stark zerkratzt, mit blutigen Krusten bedeckt z. T. lichenifiziert. Intensivster Juckreiz.

16. III. 1928 Brustmark 2 Felder, 29. III. Lichenifikation wesentlich gebessert. Setzen dieselbe Dosis. 8. VI. fast kein Juckreiz mehr, die Haut überall glatt, nur an den Schultern noch einzelne Kratzeffekte. 8. VI.—22. X. und 19. XI. Bestrahlung des Brustmarkes. 6. II. 1929 letzter Bericht wesentliche Besserung.

II. Eczema chronicum recidivans.

32jähr. Pat., seit 3 Wochen bestehendes Ekzem plötzlich ohne bekannte Ursache aufgetreten. Vor 8 Jahren in unserer Klinik gelegen, mit Ekzem im Gesicht und am Stamm, damals Therapie lokal. Typisches, chronisches, rezidivierendes Ekzem des Gesichtes, Nacken bis Haargrenze, Stamm und Extremitäten. Die Affektion intensivst parakeratotisch schuppend, relativ wenig lichenifiziert.

21. II. 1930 Brustmark 2 Felder, 24. II. Lendenmark 2 Felder. Völliges Sistieren des Juckreizes, weitgehendste Besserung der Erkrankung. 6. III. Brustmark 2 Felder, 10. III. Lendenmark 2 Felder. 25. III. die Erkrankung war völlig abgeheilt, ohne lokale Therapie. Neuerliches Auftreten des Juckreizes und geringgradige Lichenifikation.

Digitized by Google

III. Neurodermitis:

71jähr. Patient, Beginn der Erkrankung vor 20 Jahren mit Ekzem beider Hände. Ausbreitung über den ganzen Körper. Patient lag 15 Wochen an der Klinik. Vor einem Jahre neuerlicher Ausschlag, Rötung und Schwellung der Haut. Ekzematisationen des ganzen Körpers. Die Haut des ganzen Körpers verdickt, licheninfiziert, deutliches Vortreten der Hautfurchen, Pigmentation des Gesichtes, der Brust und des Rückens, an Handflächen und Fußsohlen deutliche Hyperkeratose. Fast die ganze Haut ist von einem juckenden Ausschlag eingenommen. An Brust und Rücken weniger an den Extremitäten frische papulöse Effloreszenzen.

6. V. 1926 Rückenmark beiderseits in 4 Feldern. Einige Tage nach der Bestrahlung wurde der Juckreiz, der früher sehr stark war, bedeutend schwächer. Die Haut ist jetzt im allgemeinen dünner, nicht mehr so stark infiltriert. 26. VI. Juckreiz fast ganz nachgelassen, seit einigen Tagen neuerlicher Juckreiz. Die Haut bedeutend weicher, geschmeidig, nicht zerkratzt. Rücken in 4 Einstellungen. 23. VII. nach der letzen Bestrahlung an den Schulterblättern stärkerer Juckreiz. Sonst im allgemeinen Juckreiz fast geschwunden, die Haut deutlich verdünnt, besser. 12. X. Bericht des Patienten: Zustand bedeutend besser, das Jucken auf den Schultern hat gänzlich nachgelassen, es besteht noch im Kniegelenk und in den Knöcheln.

IV. Neurodermitis und Ekzem:

43jähr. Pat., seit einem $^1/_2$ Jahre bestehende Hautaffektion. Bisher nur lokal behandelt. Besserung bis Heilung, jedoch Rezidivierung; Plaquesartige krustig belegte Herde kronen- bis handflächengroß an beiden Unterarmen und symmetrisch an beiden Fußrücken. Kleiner Herd am rechten Oberschenkel.

2. VIII. 1928 Brustmark in 2 Feldern. 16. VIII. Juckreiz bedeutend zurückgegangen. An der oberen Extremität die befallenen Herde noch rauh und wenig schuppend, an den Fußrücken stark zerkratzte, licheninfizierte Herde. Brustmark in 2 Feldern. 31. VII. 1929 die Herde an den Vorderarmen fast gar nicht mehr juckend, kaum mehr sichtbar, ebenso der Herd am rechten Fußrücken. Auch am linken Fußrücken der Herd deutlich in Rückbildung zeigt nur geringen Juckreiz aber noch immer Lichenifikation; doch sind die Kratzeffekte kaum mehr sichtbar, der Herd flacher. Brustmark in 2 Feldern, 13. II. Bis Anfang Oktober waren alle Herde völlig geschwunden. Damals begann ein Rezidiv an der alten Stelle. Die Herde sind etwas weniger ausgedehnt als früher, zeigen nur geringe Lichenifikation und wenig Juckreiz, der Herd am Oberschenkel ganz geschwunden. 13. III. Brustmark in 2 Feldern, 27. III. bis auf vereinzelte Schuppenkrusten völlige Rückbildung, kein Juckreiz. — 10. III. stärkerer Juckreiz im Bereiche des rechten Thenar und an den früheren Stellen.

V. Neurodermitis manus dextri, Tabes dorsalis.

60jähr. Pat.. Infektion unbekannt. Seit 1921 Gehbeschwerden, lanzinierende Schmerzen. Als 12jähr. Knabe Unfall, Sturz von einer Leiter, mit Zertrümmerung des linken Armes, der später (drei Tage) amputiert wurde.

Seit 1912 juckender Hautausschlag an der rechten Hand, der allmählich an Größe zunahm. An der Streckseite der rechten Hand eine in breitem Strich verlaufende Dermatose, die auch die Streckseite aller Finger umfaßt mit Ausnahme des Daumens und kleinen Fingers. Die Haut deutlich infiltriert, gerötet mit rauher warziger Oberfläche. Die neurologische Untersuchung ergibt den Befund einer Tabes dorsalis (Pupillenstarre, fehlende Sehnenreflexe, Störung der Tiefensensibilität).

14. VI. 1928 rechte Brustseite bestrahlt. 21. VI. deutlicher Rückgang der Hauterscheinungen. Brustmark links bestrahlt, 28. VI. weiterer Rückgang. Brustmark beiderseits 12. III. kein Juckreiz, der Herd ganz flach, im Niveau der Haut gelegen nur noch etwas rauher. 18. XII. Brustmark beiderseits. 28. I. 1929 der Herd ganz flach wenig verdickt, nur leicht gerötet. 8. II. Brustmark beiderseits. 17. IV. Brustmark 2 Felder. 14. VI. Affektion ziemlich stabil, ohne wesentlichen Juckreiz, markiert sich nur durch mäßige Hautverdickung.

Zusammenfassung: Echte chronische Ekzeme und Neurodermitiden lassen sich indirekt durch Bestrahlung des Rückenmarks günstig beeinflussen. Die Tatsache spricht für die eingangs wiedergegebene Auffassung des Ekzems, als einer Hautreaktion, die pathogenetisch in ihrem Zustandekommen vom Nervensystem abhängig ist.

Digitized by Google

Über die Ekzemfrage

Von

Prof. Dr. F. KRZYSZTALOWICZ in Warschau

Wir alle sind davon überzeugt, daß die Ekzemfrage eine der schwierigsten ist. Obwohl seit dem internationalen Kongreß in Paris (1900) viel darüber diskutiert worden ist, bleibt sie noch immer ein dunkles Thema, das bis heute noch der Aufklärung bedarf.

Die wichtigste Ursache der Unklarheit und des Mangels an Fortschritten scheint mir der zu weite Umfang des Begriffes „Ekzem" zu sein, der sich traditionell unverändert erhalten hat. Deshalb hat die Abtrennung der seborrhoischen Ekzeme von UNNA sowie auch der BESNIERsche Termin „eczématisation" eine Anerkennung gefunden. Später wurden auch Pityriasis, Epidermomykosen, traumatische Dermatitiden, Follikulitiden, Impetigo aus dieser Ekzemgruppe ausgeschieden. Dieses Erbübel des Ekzems, d. i. die Umfangreichheit des Begriffes, ist auch die Ursache, daß man an diese Frage in besonderer Weise herantreten soll. DARIER hat das ganze Ekzem in drei Gruppen geteilt. JADASSOHN hat seinen Vortrag im Jahre 1926 mit einer Negation angefangen, „wir müssen das ausschließen, was wir nicht mehr als Ekzem bezeichnen". Diese Methode hat auch SABOURAUD — vielleicht als erster — angewendet, da er an diese Frage wirklich von verschiedenen Seiten herangetreten ist. Zuerst (1900) durch Nachuntersuchungen der Impetigofrage, später durch Bearbeitung der desquamativen Dermatosen, der Epidermomykosen und endlich der ekzematoiden Pyodermiten.

Und dieser Weg, das Problem zu erforschen, scheint mir am meisten entsprechend und einleuchtend zu sein, da er zwar langsam, aber am sichersten zum Ziele führt.

Wenn man auch auf dem Standpunkt steht, daß diese verschiedenen Formen, welche wir „Ekzem" nennen, sehr nahe, nicht nur morphologisch, sondern auch histologisch, zueinander stehen, ist es doch nicht leicht zu erklären, daß bei ihnen verschiedene ätiologische Faktoren im Spiele sind. Man kann daher diese ekzematoiden Effloreszenzen als einen banalen Reaktionsmodus der Haut betrachten. Denn wir kennen traumatische, parasitäre, mikrobische, paratraumatische, toxische, allergische usw. Ekzeme. Und daneben diskutieren wir über die disponierenden Momente in Beziehung auf irgend welches Organ oder System. Man kann nur schwerlich annehmen, daß in allen Ekzemfällen eine einzige prinzipielle uns nicht näher bekannte Grundlage existiert. Das Wort „Ekzembereitschaft" erklärt uns sehr wenig, da diese Bereitschaft auch im Prinzip mit verschiedener Ursache in Verbindung stehen kann.

Aber dessenungeachtet beziehen sich alle Arbeiten über Ekzem auf alle diese verschiedenen Formen, bei welchen wir doch verschiedene ätiologische Momente annehmen. Wir nennen sie alle „Ekzem", obwohl wir wissen, daß sie nur im morphologischen Sinne ein Ekzem vorstellen und ihre Ursache doch in einzelnen Fällen oder sogar Gruppen erkannt werden konnte.

Digitized by Google

Aber kann jemand behaupten, daß es doch gleichgültig ist, ob wir den Namen „Ekzem" gebrauchen oder ob wir nur sagen, daß die Dermatose ekzematös ist. Diese Behauptung scheint mir nicht recht zu sein, nämlich deshalb, daß wir zu stark an den Erbbegriff „Ekzem" gebunden sind. Man soll, meiner Meinung nach, von dem absehen, die ekzematoiden Pyodermien nach Skabies oder im Laufe von Impetigo, die Diabetiden, Salvarsanerythrodermien, Follikulitiden usw. „Ekzem" zu nennen.

Im ganzen Material, welches wir als Ekzem bezeichnen, kann man doch einige sich differenzierende Typen beobachten, die sich, sei es durch ihre Form, den Entstehungsmodus, ihren Verlauf und Dauer oder Entwicklung voneinander unterscheiden.

Außer den erwähnten Formen wurde das seborrhoische Ekzem (eczématides DARIER, Psoriasoide JADASSOHNs) abgetrennt. Die Meinung von JADASSOHN, daß die seborrhoischen Ekzeme „ekzematös" sind, nur wenn sie „ekzematisiert" sind, scheint mir ganz richtig zu sein. Sie kommen nicht selten durch pyogene Infektion zustande. Die bakteriologischen Untersuchungen können überzeugen, daß die sogenannten mikrobischen Dermoepidermitiden von GOUGEROT sehr oft auf solcher Haut vorkommen, die man seborrhoisch zu nennen pflegt.

In der zweiten Gruppe kann man diese Ekzemfälle sammeln, welche mit Prurigo in einer gewissen Verbindung stehen. Man könnte daher diese für Toxidermien oder allergische Erkrankungen ansehen. Aus den anamnestischen Daten könnte man annehmen, daß man es in diesen Fällen mit einer Diathese im Sinne einer Konstitutionsanomalie und einem speziellen Reaktionsmodus der Haut zu tun hat. Die Anamnese und zuweilen längere Beobachtung eines solchen Patienten erlaubt uns den Nachweis, daß die Krankheit mit Urtikaria beginnt und in der Adoleszenz die urtikariellen Exantheme stellenweise eine Tendenz zu Impetiginisation, Ekzematisation und Lichenisation aufweisen, als Nachfolge von sekundärer pyogener Infektion. Prof. ROST meint, daß solche Fälle mit exsudativer Diathese in Verbindung stehen und nennt sie deshalb „spätexsudatives Ekzematoid". Die Ansichten von Prof. ROST kommen den meinen zum Teil sehr nahe, denn beide Theorien stützen sich auf eine nicht näher bestimmte Konstitutionsanomalie im Sinne einer Allergie.

Eine Separatgruppe bilden die akuten Dermatitiden nach physischen oder chemischen traumatischen Faktoren, zu welchen sich so oft — vielleicht immer — eine pyogene Infektion hinzugesellt. In diesen Fällen der sogenannten professionellen oder industriellen Ekzeme findet man so oft die Pyokokken als eine wichtige Komplikation, daß es sehr wahrscheinlich erscheint, diese als Ursache der Impetiginisation und der Chronizität der Erkrankung zu betrachten.

Die — meiner Meinung nach — größte Gruppe umfaßt die Formen, auf welche zuerst SABOURAUD die Aufmerksamkeit gelenkt hat und welche Prof. GOUGEROT als „Dermoépidermites microbiennes" beschrieben hat.

Alle Autoren sprechen beim Ekzem von einer Sensibilisierung. Es soll jedoch betont werden, daß die Sensibilisierung in allen Ekzemfällen eine große Bedeutung hat, jedoch in demselben Maße bei den Ekzemen auf physischer oder chemischer Grundlage, bei den Dermatomykosen und

Digitized by Google

mikrobischen Exanthemen. Diese Sensibilisierung entsteht in allen diesen Prozessen auf einer verschiedenen Grundlage, es scheint mir jedoch nicht recht zu sein, in allen diesen von einer Allergie zu sprechen.

Es soll hier auch Erwähnung finden, daß Prof. TÖRÖK über „artige Ekzeme" und „ekzematiforme Impetigo" spricht (Streptococcies eczématiformes SABOURAUD). RAJKA und LEHNER supponieren, daß im ersten Falle pyogene Infektion, das Trauma folgend, die Sensibilisierung hervorruft. In der zweiten Reihe bringen die Mikroben selbst die ekzematösen Formen und die Sensibilisierung zum Vorschein.

Ohne Zweifel wäre es nicht leicht, in allen ekzematösen Dermatosen zu bestimmen, in welche Gruppe sie eingereiht werden sollen, es ist sehr wahrscheinlich, daß jetzt in einigen Fällen die Einreihung nicht möglich wäre. Aber die proponierte Einteilung dieses großen Materials wird doch das ausschließen, was mir jetzt schon für sehr veraltet erscheint, namentlich: eine Gruppe von ekzematösen Dermatosen zu bilden, alle Formen unter einer Etikette zu sammeln. Denn wir werfen in denselben „Ekzemtopf" die Fälle, welche zweifelsohne mikrobische Ätiologie haben und solche, die z. B. nach Salvarsan entstehen, andere, die auf Grund von Intertrigo sich entwickeln — und auch die Primeldermatitis und viele andere, in welchen die nähere Ursache nicht bekannt ist. Und wir geben diesen Namen „Ekzem" nur im morphologischen Sinne — und vielleicht nicht selten ohne genaue Analyse des gegebenen Falles. Es gibt doch Gruppen von ekzematösen Dermatosen, die eine gemeinschaftliche Ätiologie zu haben scheinen, sie sollen also als abgesonderte Gruppen betrachtet werden.

Einen Wunsch haben wir alle: der Wahrheit näherzukommen, die traditionellen Anschauungen jedoch etwas beiseite lassend, da sie so tief in uns wurzeln, daß wir noch immer die ekzematösen Läsionen als eine Krankheit sui generis betrachten wollen, was in unseren Zeiten nicht zulässig zu sein scheint. Um uns selbst daher dieses Problem klarer zu machen, ist es im Interesse der Wissenschaft unentbehrlich, unsere Unwissenheit in dieser Sache einzugestehen und die Wahrheit zu suchen, ohne sich in die unklaren Doktrinen zu versenken, welche zweifelsohne mit der Zeit klarer werden — unabhängig von unserem Ekzem.

An Undescribed Variety of Lichen Planus

By

E. GRAHAM LITTLE, M. D., F. R. C. P. London

Physician in Charge of the Skin Department and University of London, Lecturer on Dermatology, St. Marys Hospital Medical School, Member of Parliament for London University

At the meeting of the Dermatological Section of the Royal Society of Medicine on April the 15th, 1915, I brought forward a case shewing a combination of a cicatricial alopecia of the hairy parts (scalp, axillae and groin), together with a follicular eruption on the body, indistinguishable clinically from lichen spinulosus. The alopecia of the scalp had preceded

Digitized by Google

that of other parts by nearly ten years, the hairy parts of the groin and axillae having become affected only a few months previously to being shewn, and at the same time there was a relatively acute eruption of follicular papules of the lichen spinulosus type, attended by extreme itching, on the back of the trunk, on the back of the upper arms and on the front of the elbows. The alopecia of the scalp was obviously the terminal effect of an inflammatory folliculitis similar to the folliculitis of newer development in the axillae and groin, and the term folliculitis decalvans was, I thought, applicable to this condition in all these hairy regions. The relation of the follicular disease of the hairy parts to the follicular eruption upon the glabrous skin was debatable, but I recorded my opinion in support of the essential unity of the pathological process, which produced a loss of hair where this was present through cicatricial atrophy of the skin and its appendages, and I accordingly suggested the name for the syndrome "Folliculitis decalvans et atrophians", under which title the case is recorded. The case aroused a great deal of interest at the meeting. None of the members present had seen a similar combination. PRINGLE, who was President, and SEQUEIRA regarded the affection of the glabrous skin as DARIER's disease, a suggestion disputed by ADAMSON and MAC LEOD, and I submit, sufficiently refuted by my failure to find any "corps ronds" in a series of sections made from the follicular lesions of the glabrous skin.

My case, shewn in April, was followed by a very similar case shewn by DORE at the June meeting of the Section of Dermatology, and by a paper by WALLACE BEATTY in the Journal of September 1915 describing a similar case in his own practice of a cicatricial alopecia with an eruption indistinguishable from lichen spinulosus. BEATTY, from his examination of the lichen spinulosus part of the eruption, thought there was evidence for regarding it as DARIER's disease and he summed up his paper with the remark that the combination of folliculitis decalvans with lichen spinulosus as described in the three cases, mine, DORE's and his, could not be regarded as a mere coincidence and that the syndrome, to which he was good enough to attach my name, was likely to be heard of again.

In December 1919 I saw a lady, Mrs. C., aged 37, with patches of follicular papules (lichen spinulosus), with no perifollicular inflammation, one below the right clavicle, one behind the left ear, and one in the left groin, with a history of six months' persistence, and shewing at the same time upon each side of the tongue and upon the buccal mucosa patches indistinguishable from lichen planus. This case remained under my observation for some years. In February 1921 she shewed a new symptom, a patch of cicatricial alopecia on the scalp together with a scattered eruption of definite papules of lichen planus on the body; the previously noted lichen spinulosus lesions had remained unchanged. I did not publish this case, but I had already considered the probability of the complex of symptoms which I had described under the title "Folliculitis Decalvans et Atrophians" being in reality a hitherto undescribed variety of lichen planus. This impression was further strengthened by another case, the third of my series, shewn by me at the Dermatological Section under the title "Folliculitis Decalvans et Atrophians" at the March meeting in 1924. The patient on this occasion was a lady, Mrs. R., aged 55, who for nine months had suffered from an eruption indistinguishable from lichen spinulosus upon the forearms (extensor surface), over the sacrum and upon the inner side of both knees. She shewed at the same time two patches upon the scalp, one of which was quite bald from cicatricial atrophy of the hair follicles; the other, more recent in development, still exhibited some hair follicles with inflammatory redness round them

Digitized by Google

as well as cicatricial atrophy of the scalp. The hairy parts of the body were unaffected, and there was no involvement of the mucous membranes, at the time of exhibition.

On the 17th of June 1926, at the meeting of the Dermatological Section, I shewed my fourth case of the syndrome, cicatricial atrophy of the scalp and lichen spinulosus. I can now supplement by some further details the meagre note in the Brit. J. Dermat. describing this case. The patient was a married woman aged 36 who shewed extensively distributed lichen spinulosus together with a considerable cicatricial atrophy of the scalp, but the remarkable fact in her case was the history, obstinately maintained by the patient, that the disease of the scalp had been noted only for three weeks. There were no 'plane' lesions of lichen planus in this instance, the mucosae were unaffected. The patient was lost sight, of after the exhibition at the Section.

In my report of my third case (Mrs. R.) I referred to the case of the lady, Mrs. C., then unpublished, and I suggested that all the symptoms of this curious syndrome might be explained by lichen planus. During the discussion of my fourth case in 1926 I also suggested for it the diagnosis of lichen planus, although there were no actual lesions of that disease other than "lichen spinulosus", if that be accepted as a type of lichen planus.

Since that date I have had two further instances making now six cases of this group in my own practice; these later cases further confirm the opinion that it is really a variety of lichen planus, (1) the patient was a single lady aged 52. (Shewn at the Dermatological Section, Nov. 1929.) When I saw her in November 1929 there were areas of cicatricial atrophy upon the scalp with other areas in which there was still follicular inflammation, and there was further a nearly complete alopecia of the mons veneris, and the history established that these alopecic patches had originated in the same way. There were lesions of the buccal mucosa entirely typical of lichen planus. The patient had been under the care of a very experienced general practitioner for the previous eighteen months, during which there had been an extensive eruption of lichen spinulosus, which had persisted for more than a year, and it disappeared only a few months perviously to my seeing her. The mons veneris had been particularly affected by the follicular eruption, in the sites of the sulsequent cicatricial alopecia.

(2) The patient was a married woman aged 25. (Shewn at the Dermatological Section, May 1930.) In this instance the first symptom was a loss of hair upon the scalp eight months prior to her first visit to me. Three months after the scalp affection was noted she began to have an eruption of lichen spinulosus involving the pubic area in the first instance, and then spreading extensively over the greater part of the body. When seen by me, there were large patches of cicatricial atrophy upon the scalp, with definite remains of follicular inflammation in the more recent areas, and patches of cicatricial atrophy in the hairy parts of the axillae and pubes. The body eruption was composed predominantly of follicular papules (lichen spinulosus) but there were some quite definite plane papules as well. There was no affection of the mucosa either of the mouth or of the vulva.

It will have been noted that all my cases, as well as those recorded by BEATTY and DORE, have been in women. I think the conclusion is inevitable that this syndrome is a variety of lichen planus hitherto undescribed. The group of cases to which PRINGLE gave the name of "Lichen plano-pilaris" (also found chiefly in women), differs from the present group in the absence of the remarkable symptom of cicatricial alopecia but it is perhaps permissible to think that this symptom may have been overlooked in some of the previous cases of lichen plano-pilaris.

It is curious that the syndrome does not seem to have been noted anywhere in Continental Europe with the possible exception of two cases, (1) of a man aged 72 observed by SCHAUMANN (Förhandlingar vid Nordisk Dermatologisk Förenings Femte Möte, Stockholm 1922, p. 119) of folliculitis decalvans affecting only the scalp without any mention of lichen spinulosus of the body, but upon which SCHAUMANN remarks: "Ce cas doit être ratacché aux folliculites décalvantes et atrophiantes décrites

Digitized by Google

pour la première fois en 1915 par GRAHAM LITTLE et ensuite par DORE, WALLACE BEATTY et SPEARES et constatées egalement, en 1920, par Straszberg de Vienne".

(2) A case (refured to above) described by Straszberg in a woman aged 49 shewn by him on several occasions, the first exhibition being at Vienna on the 22nd of April 1920.

Considerable attention, however, has been directed to the syndrome in the United States of America, where at least three further cases have been reported by ORMSBY, SENEAR and MAC CAFFERTY respectively, and the last-named author, whose recent death is a serious loss to dermatology, has contributed a noteworthy paper upon the whole group, which, however, he does not connect particularly with lichen planus.

The majority of British dermatologists, I think may say, are now inclined definitely to accept my description of the syndrome as a variety of lichen planus.

If, as ADAMSON and other dermatologists of wide experience have suggested, lichen spinulosus in adults is to be regarded as a variety of lichen planus, the argument for ascribing this syndrome to the great category of lichen planus is thereby strengthened.

Summary

A series of cases observed chiefly in women warrants the conclusion that there is a form of cicatricial alopecia of the hairy parts (scalp axillae, pubes), which is associated with lichen planus, most commonly of the acuminate lichen plano-pilaris type. The alopecia may be rapid in development, but is a definite atrophic type involving complete destruction of the hair follicle. The alopecia may precede or follow the other manifestations of the disease and in some instances the interval may be prolonged. It is not improbable that certain cases recorded as folliculitis decalvans are instances of this syndrome, and some revision of opinion as to the causation of folliculitis decalvans is called for.

Kaviarähnliche Körner unter der Zunge

Von

Prof. Dr. S. MENDES DA COSTA, Vorstand der Universitätsklinik für Haut- und Geschlechtskrankheiten in Amsterdam, und Dr. G. CREMER, Assistent der Klinik

Mit 2 Abbildungen im Text

Vor vielen Jahren ist die Aufmerksamkeit des einen von uns (M.) gefesselt worden durch kaviarähnliche Kügelchen an den Blutgefäßen der unteren Zungenfläche. Er beobachtete diese zuerst bei Patienten, die ihm zu Rate zogen wegen eines brennenden und sogar schmerzlichen Gefühles in der Zunge, auch außerhalb der Mahlzeiten. Das gab Anlaß zu einer genaueren Untersuchung über das Vorkommen dieser Gebilde.

Digitized by Google

An der unteren Zungenfläche verläuft an beiden Seiten vom Frenulum linguae in der Richtung von vorn nach hinten eine Vena ranina, ein Zweig der Vena lingualis profunda, welche ihrerseits wieder mündet in die Vena lingualis. Die Venae raninae zeigen sich bei einem normalen Menschen als hellblau durchscheinende, ziemlich breite Wellenlinien. In diese Venen münden dünne kleine violette Gefäßchen, die von den Seiten der Zunge kommen. Bei den meisten Menschen sind diese seitlichen Gefäßchen nicht deutlich sichtbar, bei einigen aber zeigen sie sich wohl deutlich, weil sie über ihre ganze Länge etwas erweitert erscheinen. Merkwürdig ist aber das mitunter im Verlauf dieser kleinen Gefäßchen, oder ihrer Abzweigungen, dunkelviolette, kugelrunde, mehr oder weniger hervortretende Gebilde (s. Abb. 1) anwesend sind, dessen Durchmesser zwischen $^1/_2$ mm und 3 mm wechselt. Betrachtet man sie mit einer Lupe, so erkennt man, daß diese Gebilde kugelartige Erweiterungen der Gefäßchen sind, die sowohl an den Stellen der Verzweigungen, als auch zwischen diesen liegen. Bisweilen findet man sie auch an den Gefäßen des Mundbodens.

Abb. 1.
Zunge mit zwei Kügelchen am seitlichen Rande

Dr. van Gilse war so freundlich, von einem unserer Patienten ein kleines Knöpfchen mit der Schere zur histologischen Untersuchung abzutrennen. Das Gewebe der Zunge war nicht infiltriert; enthielt aber weite Lymphwege und weite Gefäße. 1 mm ungefähr von der Oberfläche entfernt, befindet sich ein großes venöses Gefäß (s. Abb. 2). Das Endothel ist stellenweise noch gewuchert und auch übrigens ist die Gefäßwand ziemlich verdickt, zellenreich, aber nicht entzündet. Die Frage, ob die Stelle des Gefäßes mit derjenigen der ampullären Erweiterung übereinstimmt, ist nur aus der Betrachtung verschiedener Serienschnitte zu beschließen. Wir haben daraus ersehen, daß das beschriebene große Gefäß nur über eine kurze Strecke wahrnehmbar ist und schließen deshalb daraus, daß in der Tat dieses Gefäß mit hypertrophischen Wänden die exstirpierte ampulläre Erweiterung darstellt.

Abb. 2. Durchschnitt durch ein entferntes Kügelchen im Zungengewebe. Das große Gefäß ist quer durchschnitten (40fache Vergrößerung)

Wir haben vergebens gesucht nach einer Erwähnung dieser Gebilde; wohl werden Teleangiektasien an der Zunge beschrieben, darunter ver-

Digitized by Google

steht man das Angioma teleangiektaticum, welches eine abgegrenzte Geschwulst darstellt, meistenteils an den Zungenrücken gelagert.

Die oben beschriebene aneurysmatische Gebilde sind nicht besonders selten (C.). Auf 50 ohne Wahl untersuchten Leute fanden wir im Durchschnitt einen, bei welchem diese Gefäßerweiterungen deutlich hervortraten. Größtenteils waren diese Personen über 40—50 Jahre alt, weniger oft waren sie jünger; unter 25 Jahren hatte keiner diese roten Kügelchen.

Was die Ätiologie anbelangt, liegt es nahe, die Erweiterungen zuzuschreiben, entweder an einen zu großen Blutdruck auf der Venenwand oder im Zusammenhang mit ihrem öfteren Vorkommen im hohen Lebensalter, an der Gefäßsklerose. Sklerose der Arterien kann, solange das Herz gut arbeitet, wegen der Enge der Gefäße wohl einen erhöhten arteriellen Blutdruck verursachen, für eine Erhöhung des Druckes in den Venen ist dabei aber kein Grund. Sklerose der Venen ist ein sehr seltener Befund; am meisten an den Beinen in den varikösen Venen anzutreffen.

Eine Erhöhung des venösen Druckes wird aber gefördert durch:

1. die Stellung des entsprechenden Körperteiles. Jeder kennt als Beispiel das mannigfache Vorkommen von Varizen an den Venen der Unterschenkel. Die Stellung der Zunge dagegen ist für die Abfuhr des venösen Blutes sehr günstig, sie wird folglich nicht als Ursache der Drucksteigerung in Betracht kommen.

2. Die Kompensationsstörung mit schweren Stauungserscheinungen bei Herzkrankheiten. Ein ungenügend arbeitendes Herz könnte durch die allgemeine Stauung auch eine Stauung der Zungenvenen verursachen. Bei der Mehrzahl der von uns untersuchten Personen fanden wir aber keinen schweren Allgemeinzustand.

3. Den negativen Druck im Thorax. Dieser ist am größten am Anfang des Einatmens und am kleinsten am Ende des Ausatmens. Der Druck ist in der Norm auch in den großen Venen negativ, z. B. in der Vena jugularis interna. Durch Pressen und Husten kann dieser negative Druck sich ändern in einen positiven. Die Vena jugularis interna und die Vena facialis communis (evtl. die Vena facialis posterior) entlang kann dieser Druck sich leicht fortsetzen in Zungenvenen, weil in diesen Venen Klappen fehlen. Dazu kommt noch die Kürze der Entfernung der Zungenvenen von der Brusthöhle. So ist es sehr annehmbar, daß Hustenanfälle die Ektasien der Venen an der Unterfläche der Zunge verursachen könnten. Vermutlich ist dieses dann auch der wichtigste Grund. Dabei kommt aber noch an zweiter Stelle in Anbetracht, daß die oberflächlich liegenden Gefäßchen von dem umgebenden Gewebe wenig gestützt werden und sich folglich leichter erweitern können. Sich beziehend auf dieser Ätiologie, könnte man fragen, warum dann zu gleicher Zeit nicht regelmäßige Erweiterungen der Gefäße im Gesicht und auf der übrigen Mundschleimhaut entstehen? Die Gefäßchen liegen hier aber weniger oberflächlich, außerdem ist am Rande des Unterkiefers in der Vena facialis anterior eine Klappe anwesend, die den Stoß auffängt.

Unsere Erklärung des Entstehens findet in den Befunden der Untersuchung unserer Fälle eine wichtige Stütze in dem Sinne, daß die Erweiterungen hauptsächlich anzutreffen waren bei Personen, die einige Jahre regelmäßig husteten. Unter 100 ohne Wahl untersuchten Patienten

Digitized by Google

der Abteilung für innere Krankheiten waren 15, die schon seit längerer Zeit husteten. Von diesen 15 zeigten 13, also 87 %, die beschriebenen Gebilde sehr deutlich, 1 zeigte sie weniger deutlich und 1 gar nicht. Diese 15 Patienten litten an Asthma, chronischer Bronchitis, Bronchiektasien oder Tuberkulose der Lungen. Von den 85 anderen Patienten waren nur 3, welche die Erweiterungen ebenso deutlich zeigten wie die obengenannten, hustenden Patienten. Eine Ursache dafür war nicht gleich festzustellen, diese 3 litten resp. an Kolitis, Rheuma und Analfisteln und husteten wenig oder gar nicht. Von den 82 übrigen Patienten war bei ungefähr 25 % eine sehr geringe Andeutung der Knopfbildung zu sehen, bei 75 % gar keine. Untersucht man eine Reihe von anscheinend gesunden Menschen, dann findet man bei ungefähr 2 % von diesen deutlich die genannten Knöpfchen.

Obgleich auch wohl andere Faktoren wie die obengenannten, Einfluß haben werden, konnten wir diese bisher nicht näher bestimmen. Bei Lues sind Gefäßerweiterungen am Skrotum beschrieben worden, aber einen Einfluß der Lues bei unseren Zungenkügelchen war nicht zu bemerken. Ebensowenig konnte ein Einfluß vom Gebrauch von Tabak oder Alkohol festgestellt werden.

Im allgemeinen scheinen die Kügelchen unter der Zunge keine Beschwerden zu verursachen. Wohl sahen wir sehr wenige Patienten, die klagten über ein fortwährendes Brennen in der Zunge. Ob zwischen den Erweiterungen und diesen Beschwerden ein Zusammenhang besteht, ließ sich aber mit Sicherheit nicht feststellen; die Zahl der beobachteten Fälle war zu gering. Es wäre der Mühe wert, darauf zu achten.

Einige Handgriffe und kleinere Apparate im Dienste der Dermatologie

Von

Prof. Dr. L. Nékám in Budapest

Mit 6 Abbildungen im Text

Seitdem Baccelli die intravenösen Sublimatinjektionen und Abadie eine mit Hg oxycyanatum eingeführt hat, sind die intravenösen Injektionen Gemeingut geworden und haben namentlich seit Ehrlichs Entdeckungen eine ungemeine Verbreitung gefunden. Trotz der Einfachheit der Technik kann es bei fettleibigen Patienten mit schwach entwickelten Blutgefäßen immerhin vorkommen, daß die Vene schwer zu finden ist bzw. nicht zur Schwellung gebracht und deshalb die Nadel nicht mit Sicherheit eingeführt werden kann. Eine große Anzahl von Vorrichtungen wurde vorgeschlagen, um diese Schwierigkeit zu beheben; nachdem jedoch noch immer neue Ideen veröffentlicht werden, wird es nicht unangebracht sein, die Aufmerksamkeit auf einen einfachen Handgriff zu lenken, welcher in meiner Klinik seit vielen Jahren gebraucht wird und eine starke Anschwellung der Vene und dadurch die leichte Einführung der Nadel gestattet.

Digitized by Google

Mit einem etwa 120—150 cm langen und 10—13 mm dicken elastischen Paragummischlauch wird eine einfache Schlinge am Oberarm, unmittelbar unter der Axilla so straff angelegt, daß der Radialispuls noch deutlich fühlbar sei. Man läßt jetzt unter fortdauernd gleichmäßiger Spannung des Schlauches den Patienten mehrere (5—25) Ellbogenbeugungen vornehmen

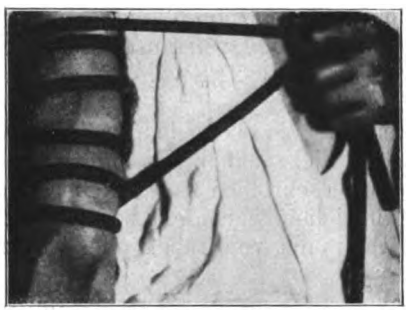

Abb. 1. Schwellung der Vene durch Spiraltouren eines Gummischlauches

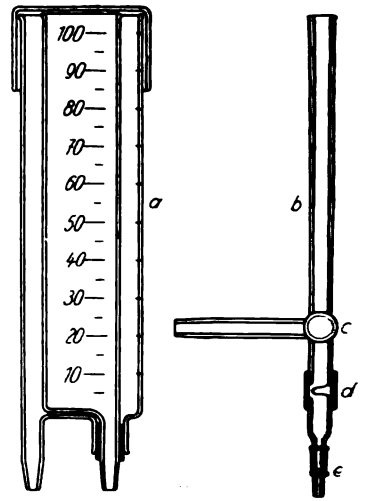

Abb. 2. Doppelte Glasbürette und T-förmiger Nadelhalter

und legt dann — ohne die Spannung zu vermindern — mit dem straff angezogenen Gummischlauch spiralförmige Touren abwärts bis zur Fossa cubitalis an, wobei gewissermaßen als Gegenesmarchierung auch der Arteriendruck überwältigt und das in den Gefäßen vorhandene Blut abwärts gepreßt werden muß (Abb. 1). Die Kubitalvenen erscheinen dann immer stark und prall verdickt; im Falle jedoch eine

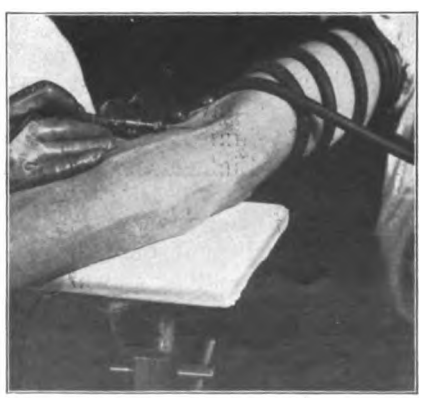

Abb. 3. Einführung der Nadel in Schreibfederhaltung



Abb. 4. Paraffinöfchen zur Sterilisierung der Injektionsnadeln

Digitized by Google

noch kräftigere Füllung erwünscht wird, kann man ähnliche Spiraltouren noch am Unterarm vom Karpalgelenk aufwärts anlegen.

Die intravenöse Infusion selbst wird in meiner Klinik gewöhnlich mit der Bürette vorgenommen. Es werden zwei Büretten ineinandergeschoben (Abb. 2, a). In die innere wird die 1%ige Salvarsanlösung, in die äußere die auf 40° C erwärmte Salz- bzw. Zucker- oder Thiosulfatlösung eingegossen; die letztere dient also gleichzeitig als Schutzhülle zur Vermeidung der Auskühlung der Salvarsanlösung. Von jeder Bürette führt ein etwa 80 cm langer Gummischlauch zu einem T-förmigen Nadelhalter aus Glas (Abb. 2, b), welcher eine Ausbuchtung zum Auffangen etwaiger Luftblasen (Abb. 2, c), ein mit dem Zeigefinger bedienbares Ventil zur Regulierung der Strömungsgeschwindigkeit (Abb. 2, d) und einen Metallkonus zur Aufnahme der Nadel besitzt (Abb. 2, e). Die Nadel ist an der Spitze leicht gekrümmt.

Abb. 5. Rotierendes Messer zur Skarifikation

Der Vorteil dieser Vorrichtung ist, daß man das Salvarsan langsam, in starker Verdünnung, gleichmäßig temperiert einfließen lassen kann und daß durch die Senkung der Bürette jederzeit möglich ist, sich zu vergewissern, ob die Nadel richtig im Lumen sitzt. Es wird erst etwas Salzlösung, dann die ganze Menge Salvarsan hineingelassen, endlich wieder mit Salzsäure durchgespült; in dieser Weise kann man die paravenösen Mißgriffe ganz ausschalten und die Patienten mit äußerster Schonung behandeln (Abb. 3).

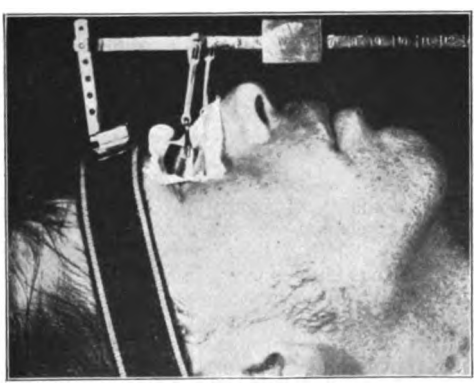

Abb. 6. Apparat zur Messung des Druckes bei Untersuchung der okulokardialen Reaktion

Um in der Ambulanz die Nadeln zu intramuskulären Injektionen rasch und konservierend zu sterilisieren, benutzen wir einen kleinen, entsprechend gebauten, durch eine Glühbirne auf etwa 140° C geheizten Paraffinofen. Die Nadel wird, wie eine Schreibfeder im Tintenfaß, für einige Sekunden eingetaucht, wodurch sie sofort sterilisiert wird (Abb. 4).

Um Narben abzuflachen, das Eindringen der Medikamente in das lupöse Gewebe zu erleichtern usw., hat seinerzeit Balmanno Squire und später Brocq die Skarifizierung des Gewebes empfohlen. Um Hunderte

Digitized by Google

von gleichgerichteten, gleichlangen und tiefen Schnitten rasch zu erzielen, habe ich schon vor vielen Jahren ein auf eine rotierende biegsame Welle montiertes S-förmiges, papierdünnes Messer konstruiert, das seither sich vorzüglich bewährt hat (Abb. 5).

Um die okulokardiale Reaktion studieren zu können, muß man auf die Augäpfel des Patienten einen genau reproduzierbaren und meßbaren konstanten Druck schonend ausüben. Dazu dient folgender kleiner Apparat: eine Stirnbinde fixiert den Drehpunkt eines einarmigen Hebels, auf welchem ein hin- und herschiebbares Gewicht und mittels eines auf die Pupillendistanz einstellbaren Balkens zwei konische Drucktrichter sich befinden.

Die Stirnbinde wird auf dem waagrecht liegenden Patienten befestigt (Abb. 6), die Drucktrichter auf die Augen eingestellt und durch das ablesbar verschiebbare Gewicht der gewünschte Druck ausgeübt[1]).

Travail de la clinique dermato-syphiligraphique de Bucarest
(Directeur: Prof. Dr. S. Nicolau)

Contribution à l'etude de la radiothérapie indirecte dans le lichen plan

Par

S. Nicolau et Th. Stefanescou

La radiothérapie indirecte du lichen plan, issue d'une conception théorique concernant la pathogénie de cette affection, à savoir son origine nerveuse probable, s'effectue actuellement suivant deux méthodes différentes.

Une première méthode, dite profonde ou médullaire, que nous devons à Pautrier, consiste dans l'irradiation bilatérale, «à feux croisés», de l'axe spinal, divisé préalablement en 8 champs, 4 de chaque côté, chaque champ recevant 3 H. filtrés sur 5 mm Al. — Cette technique, employée chez 37 malades atteints de lichen plan, permit à son auteur d'obtenir 29 guérisons.

La seconde méthode, dite superficielle ou sympathique, due aux travaux de Gouin, se limite à l'irradiation de 2 champs spinaux seulement: l'un supérieur, interscapulaire, et l'autre inférieur, ayant pour centre la 12ème vertèbre D. et la 1ère L., chacun de ces champs recevant 5 H., sans filtre ou légèrement filtrés (10/10 à 20/10 Al). En se servant de cette méthode, Gouin a traité 21 cas de lichen, tous avec succès, le prurit disparaissant dans les 3 jours et l'éruption dans le courant du mois.

Dernièrement, cet auteur, afin d'exclure toute action possible sur la moëlle et ses annexes, a proposé une nouvelle méthode qui remplace l'irradiation spinale par l'irradiation de certains territoires périphériques, qu'il appelle «carrefours vasculo-sympathiques» (aiselles, plis des coudes, triangles de Scarpa et creux poplités).

A la suite des publications de ces auteurs, la radiothérapie indirecte du lichen plan, suivant l'une ou l'autre des méthodes mentionnées, ou parfois avec de légères variations de technique, a fait l'objet de nombreux essais de la part d'autres chercheurs, parmi lesquels nous citons Huffschmitt, Schoenhoff, Samek, Louste, Levy-Frankel et Juster, Gawalowsky, Laurent, Bellot, Heuck, Neumark et Krynsky, Rosti, etc. Le nombre total des cas de lichen plan traités

[1]) Die angeführten Apparate können durch die Firma J. Bärnkopf, Budapest, VIII. Üllöi út 16 b bezogen werden.

Digitized by Google

par la radiothérapie indirecte, dont nous avons pu avoir connaissance précise, s'élève actuellement à 177, dont 100 irradiés suivant la méthode de PAUTRIER et 77 suivant celle de GOUIN. Comme résultats, la première méthode a donné 69 guérisons, 10 améliorations et 21 échecs et la seconde 58 guérisons, 8 améliorations et 11 échecs.

Ayant eu, nous-mêmes, l'occasion de traiter par cette méthode thérapeutique, dans notre clinique, depuis 1925, 13 cas de lichen, il nous a semblé intéressant d'en rapporter ici, brièvement, les observations.

Obs. I. A. W., ménagère, 26 ans, malade depuis 5 mois. Diagnostic: Lichen plan en bande du membre supérieur gauche, s'étendant depuis l'épaule jusqu'à l'extrémité inférieure du 1er métacarpien. Rien dans la bouche. Prurit modéré.

6. III. 1925: On applique 4 H. filtrés sur 4 mm Al, tension 130 Kw. max., distance anticathode — peau 22 cm, en position frontale, sur la région cervico-dorsale. 16. III.: Le prurit exacerbé les premiers jours, est presque disparu. Quelques nouvelles papules sont apparues sur l'avant-bras complétant les lacunes que présentait à ce niveau le tracé de l'ancienne éruption.

30. III.: L'éruption commence à s'affaisser. 25. IV.: L'éruption est complètement disparue sauf sur le dos de la main, où il persister encore quelques rares éléments en voie d'affaissement.

Obs. II. G. G., étudiant, 21 ans, malade depuis 3 ans. Diagnostic: Lichen plan en bande du membre inférieur gauche, s'étendant depuis la face externe du genou jusqu'au milieu du 3ème espace inter-métatarsien. Rien dans la bouche. Prurit modéré.

20. III. 1925: 4 H. filtrés sur 4 mm Al, tension 130 Kw., sur la partie latérale gauche de la région lombo-sacrée. 4. X.: Aucun changement. On fait une nouvelle application, cette fois de 5 H. sans filtre (GOUIN). 14. II. 1926: Aucune modification. On recourt à la radiothérapie directe (3 séances de 2 H., 0,5 Al, à 10 jours d'intervalle). Après la dernière séance l'éruption était en voie de disparition.

Obs. III. L. P., ménagère, 34 ans, malade depuis deux mois. Diagnostic: Lichen plan en bande du membre inférieur gauche, s'étendant depuis le milieu de la cuisse jusqu'à la cheville. Lichen lingual. Prurit accentué.

20. IV. 1925: Irradiation latérale gauche de la région lombaire: 5 H., sans filtre, tension 90 Kw. max., distance anticathode — peau 22 cm, étincelle équiv. 15. 6. VII.: L'ancienne éruption disparue un mois après le traitement. La malade revient nous voir pour une légère récidive. Nouvelle irradiation, cette fois suivant la méthode de PAUTRIER. 22. VIII.: Eruption complètement résorbée. Les lésions buccales non-modifiées.

Obs. IV. V. B., 64 ans, ménagère. Malade depuis 4 mois. Diagnostic: Lichen plan généralisé, sans lésions buccales. Prurit intense. 22. VI. 1926: 5 H. sans filtre, dans les régions interscapulaire et dorso-lombaire. 4. VII.: Prurit fortement atténué. Les éléments éruptifs commencent à s'applatir. 3. VIII.: Eruption et prurit complètement disparus. Légère pigmentation.

Obs. V. G. D., menuisier, 52 ans, malade depuis 4 mois. Diagnostic: Lichen plan généralisé, sans lésions buccales. Prurit intense. 16. X. 1926: 5 H. sans filtre interscapulaire et 4 H. avec filtre de 4 mm Al dorso-lombaire (irradiation latérale). **Aucune modification.**

Obs. VI. I. O., fonctionnaire, 32 ans. Malade depuis 7 mois. Prurit prononcé. Diagnostic: Lichen plan généralisé, sans lésions buccales. 13. IV. 1927: 5 H. sans filtre, tension 90 Kw., dans les zones interscapulaire et dorso-lombaire. 20. V.: Aucun changement. On traite localement, champ par champ (3 séances de 5 H., 0,5 Al, espacées de 10 jours). 28. VI.: L'éruption et le prurit disparus seulement dans la moitié du corps irradiée directement. Situation inchangée dans l'autre moitié. On commence à traiter de la même façon cette dernière, mais après la 2ème séance le malade est perdu de vue.

Obs. VII. R. S., rentière, 58 ans. Malade depuis 5 mois. Diagnostic: Lichen plan généralisé, avec prédominance sur les membres. Rien dans la bouche. Prurit accentué.

20. IV. 1927: 5 H. sans filtre dans les régions interscapulaire et dorso-lombaire, comme dans le cas précédent. 25. V.: Aucun changement. A cause du prurit intense nous procédons à l'irradiation directe qui fait disparaître l'éruption en un mois.

Digitized by Google

Obs. VIII. Domestique, 28 ans. Malade depuis 4 mois. Diagnostic: Lichen plan généralisé à caractère érythrodermique, sans lésions buccales. Prurit intense.

10. IV. 1930: 5 H. sans filtre dans les zones interscapulaire et dorso-lombaire. 21. IV.: Prurit disparu. L'éruption commence à s'atténuer. 20. V.: Guérison complète.

Obs. IX. C. I., cultivateur, 23 ans. Malade depuis 5 mois. Diagnostic: Lichen plan généralisé, sans lésions buccales. Prurit accentué.

25. X. 1929: 4½ H., sans filtre, 90 Kw., dans les aisselles, les plis des coudes, les triangles de Scarpa et les creux poplités (carrefours vasculo-sympathiques de GOUIN). 28. XI.: Prurit fortement diminué. Grande amélioration de l'éruption, avec persistance d'un certain nombre d'éléments et même, par-ci, par-là, apparition de nouvelles papules. 30. XII.: Même état.

Obs. X. M. M., ménagère, 48 ans. Malade depuis 2 mois. Diagnostic: Lichen plan généralisé, sans lésions buccales. Prurit accentué.

25. X. 1929: Irradiation des «carrefours vasculo-sympathiques», comme dans le cas précédent. 8. XI.: Prurit très atténué. Commencement de résorption de l'éruption. 16. XII.: A cause de la persistance de certains éléments, on pratique une nouvelle irradiation des régions mentionnées. 16. I. 1930: Guérison complète.

Obs. XI. M. V., ménagère, 44 ans. Malade depuis 4 mois. Diagnostic: Lichen plan généralisé, sans lésions buccales. Prurit moyen.

29. X. 1929: Irradiation des carrefours vasculo-sympathiques comme dans le cas précédent. 11. XI.: Prurit très atténué.

L'éruption commence à se résorber. 21. XI.: Prurit disparu. Eruption très effacée. 5. XII.: Guérison complète.

Obs. XII. D. A., fonctionnaire, 55 ans, malade depuis 3 mois. Diagnostic: Lichen plan généralisé. Lichen buccal. Prurit intense.

16. XI. 1929: Irradiation des carrefours vasculo-sympathiques, comme dans le cas précédent, à la différence d'avoir protégé ici le reste du corps par des plaques de PB. 7. XII.: On observe une résorption des papules seulement aux endroits irradiés. 21. XII.: Nouvelle irradiation pareille à la précédente. 20. I. 1930: L'éruption est partout en voie de régression. 15. II.: Guérison complète.

Obs. XIII. G. C., ménagère, 50 ans. Malade depuis 2 mois. Diagnostic: Lichen plan généralisé, avec lésions buccales. Prurit intense.

20. III. 1930: Irradiation des carrefours vasculo-sympathiques, comme dans les cas précédents. 31. III.: Prurit presque disparu. L'éruption commence à se résorber par places. 20. IV.: L'amélioration continue. 5. V.: Guérison complète.

En résumé, nos 13 cas peuvent se décomposer de la façon suivante: 2 cas (lichens zoniformes) traités par la méthode PAUTRIER: 1 guérison, 1 échec; 6 cas (dont 1 zoniforme et 5 généralisés), traités par la méthode GOUIN (irradiation dorso-lombaire): 2 guérisons, 1 amélioration et 3 échecs; 5 cas (lichens généralisés), traités par irradiation périphérique (carrefours vasculo-sympathiques de GOUIN): 4 guérisons, 1 amélioration et 1 échec. — Comme on le voit, les résultats obtenus par ces différentes méthodes sont assez comparables entre eux avec, toutefois, un avantage évident en faveur de la dernière.

Dans un cas (obs. V), où nous avons employé comparativement les deux méthodes (GOUIN, champ interscapulaire, et PAUTRIER, champ lombaire), le résultat fut nul avec les deux.

Dans les cas favorables, le premier phénomène observé était une diminution remarquable du prurit dès les premiers jours (parfois après une exacerbation passagère, — obs. I), sa disparition complète se produisant généralement dans les 10 premiers jours. La modification de l'éruption suivait le pas de près, mais la résorption des éléments se faisant lentement, sa disparition n'était généralement complète qu'au bout d'un mois ou d'un mois et demi. La pigmentation consécutive était généralement légère.

Digitized by Google

Dans quelques cas nous avons noté l'apparition d'éléments nouveaux après l'irradiation. Il est difficile de se prononcer s'il s'agit là d'un phénomène d'extériorisation de lésions en germe, analogue à celui qu'on observe dans certaines maladies à traitement spécifique.

Nous n'avons observé aucune modification des lésions buccales chez les malades qui en présentaient (3 cas); 2 d'entre eux appartenaient d'ailleurs à la catégorie des cas chez lesquels l'éruption cutanée était restée également non-influencée.

Dans la majorité de nos cas nous nous sommes limités à une seule séance radiothérapique. Chez 2 malades seulement l'irradiation a été répétée une seconde fois. Chez l'un d'entre eux (obs. III), n'ayant obtenu qu'un résultat incomplet par la radiothérapie superficielle, nous eûmes recours, pour la seconde application, à l'irradiation profonde (PAUTRIER), qui finit par faire disparaître les lésions. Doit-on en conclure à la supériorité de la seconde méthode, ou bien ne doit-on voir là que l'effet d'une irradiation cumulative?

D'une façon générale les résultats thérapeutiques que nous avons pu obtenir chez nos malades, malgré que nous nous ayons rigoureusement conformé aux techniques établies, sont sensiblement inférieurs, numériquement, à ceux publiés par la majorité des auteurs qui se sont occupés de la question. Peut-être avons-nous eu le tort de ne pas insister suffisamment, en cas d'insuccès, en répétant les séances, ainsi que l'on a tendance à le faire, de plus en plus, dans les derniers temps (PAUTRIER, LOUSTE, NEUMARK et KRYNSKY, etc.), et comme nous l'avons déjà fait nous-mêmes dans 2 cas (obs. III et X), où l'éruption ne disparut qu'après une seconde application. C'est là une indication dont nous nous proposons de tenir mieux compte à l'avenir.

Quoiqu'il en soit, considérée dans l'ensemble de ses résultats, la radiothérapie indirecte doit être envisagée comme une méthode thérapeutique des plus précieuses dans le lichen plan, maladie longue et des plus pénibles par le prurit et par l'étendue de ses éruptions et sur laquelle l'action des anciens traitements est tellement décévante. Par son effet calmatif sur le prurit et par l'action rapide et parfois éclatante, qu'elle exerce dans certains cas sur l'éruption, elle donne bien, comme l'a déjà fait remarquer PAUTRIER, l'impression d'une méthode de traitement agissant sur les territoires mêmes qui commandent la maladie.

Comme telle, elle mérite tout l'intérêt des chercheurs, afin de mieux préciser, sa technique et ses indications. Pratiquement, malgré ses imperfections actuelles et malgré le pourcentage parfois élevé d'échecs auxquels elle peut exposer, cette méthode se classe, dès aujourd'hui, au-dessus de tous les moyens thérapeutiques préconisés antérieurement dans le traitement du lichen plan, exception faite pour la radiothérapie locale ou directe. Nous devons ajouter cependant que ce dernier procédé, malgré sa grande efficacité, reste un procédé incommode et dispendieux dans les cas généralisés.

Le mode d'action de la radiothérapie indirecte dans le lichen plan est loin d'être élucidé. Le fait qui frappe dans cette question est que des résultats comparables dient pû être obtenus par des moyens techniques aussi différents, tels que l'irradiation superficielle et l'irradiation profonde.

Digitized by Google

le seul trait d'union entre ces deux systèmes n'étant que leur action commune sur une même partie du corps, qui est l'axe spinal. Tout semble donc démontrer que c'est par l'intermédiaire du système nerveux que leur action s'exerce, mais la difficulté commence quand il s'agit de spécifier quels sont les territoires nerveux que l'on touche utilement. La région spinale est, en effet, une partie du corps où beaucoup d'éléments nerveux avoisinent de près et s'étagent (moëlle épinière, racines rachidiennes, ganglions spinaux, ganglions sympathiques), disposition peu faite pour faciliter le travail de discrimination dans le problème qui nous occupe. La question présente, cependant, de l'importance, non seulement pour le choix judicieux d'une méthode, mais aussi à cause des déductions qu'on pourrait en tirer quant à la pathogénie du lichen plan.

Le fait qu'une irradiation superficielle, non filtrée, dont les rayons vraiment agissants s'épuisent dans l'épaisseur de la peau[1]), soit capable d'amener la guérison du lichen, porte à croire, ainsi que l'a déjà soutenu GOUIN, que c'est bien sur le sympathique cutané que son action s'exerce primitivement et, peut-être, secondairement (par voie réflèxe), aussi sur des centres sympathiques plus profonds. Il est d'ailleurs fort probable, comme le pense GOUIN, que l'irradiation profonde n'agit autrement que par l'intermédiaire du même système, que forcément elle rencontre sur son chemin; étant donné, cependant, la capacité de pénétration de ces rayons, elles vont plus loin et touchent en même temps d'autres territoires, parfois d'une façon excessive, ce qui explique l'exacerbation érythrodermique de l'éruption et le mal des rayons observés dans certains cas traités par cette méthode (cas de HUFFSCHMITT, de HUDELO, de ROSTI, de VALENTOVA, etc.).

En faveur de la théorie sympathique semble encore plaider les résultats favorables (que nous avons pu confirmer dans 4 cas sur 6, obs. X, XI, XII et XIII), obtenus par la nouvelle méthode de GOUIN d'irradiation périphérique, dite des „carrefours vasculo-sympathiques", procédé qui exclut toute action médullaire.

Quant à la théorie émise par J. GAY PRIETO, suivant laquelle, dans la radiothérapie indirecte du lichen plan, tout se ramènerait à certaines modifications biologiques — que le dit traitement susciterait dans la peau — capables d'influencer l'évolution de la maladie, ne semble pas trouver confirmation dans les faits. En effet, chez un de nos malades (obs. VI), atteint de lichen plan généralisé et chez lequel la radiothérapie interscapulaire et lombaire était restée sans résultat, l'irradiation directe d'une moitié du corps, champ par champ (donc d'une surface cutanée très étendue), n'amena la disparition du prurit et de l'éruption que dans les parties irradiées, les phénomènes morbides étant restés non-influencés dans l'autre moitié du corps.

---

[1]) Les évaluations faites avec l'étalonneur ionométrique de BÉCLÈRE-SOLOMON nous ont montré que dans l'irradiation superficielle, telle que nous l'avons employée: 5 H., sans filtre (tension 90 Kw. étincelle équival. 15 cm), la quantité de rayons, pour une profondeur de 10 cm. ne dépasse pas 52 Rf. ou 0,43 H. Par contre pour 3 H., filtrés sur 0,5 Al (130 Kw., étincelle équival. 25), cette quantité, pour la même profondeur est de 182 Rf. ou 0,91 H.

Digitized by Google

Die pathologophysiologische Grundlage der Behandlung der Prurigo Hebrae

Von

Prof. Dr. P. W. Nikolskij in Rostow a. Don

Die Prurigo Hebrae beginnt in kindlichem Alter, im zweiten oder dritten Lebensjahre. Es geht ihr die Urtikaria voran. Die Papulae der Urtikaria werden allmählich ständig und beginnen sich vornehmlich auf den Biegungsflächen der Extremitäten zu lokalisieren. Besonders bemerkenswert ist es, daß dabei bei dem Übergange der Urtikaria in die Prurigo nach und nach die gefäßbewegenden Reflexe der Haut sich verändern. Die Urtikaria ist von rotem Dermographismus begleitet, der allmählich schwächer wird; es kommt sogar zu einem vollständigen Aufhören jeder Reaktion. Schließlich erscheint ein weißer Dermographismus, der dann in der Regel die ganze weitere Entwicklung der Prurigo begleitet. Dann folgt eine Eintrocknung der Haut wegen Aufhören der Schweiß- und Fettabsonderung.

Eine solche Haut verliert in bedeutendem Grade die Fähigkeit Wärme mittels der Gefäßerweiterung und Schweißabsonderung abzugeben. Infolgedessen entsteht in warmer Luft eine Überwärmung des Körpers und es erhöht sich die innere Temperatur. Das Befinden verschlechtert sich, es entsteht Schwäche und Prostration und der Kranke ist gezwungen, jede Arbeit aufzugeben (z. B. im Sommer die Feldarbeit unter den sengenden Sonnenstrahlen). Schließlich kommt noch, infolge fortwährender Erregung der Haut durch Kratzen, Infiltration und Abschälung der Haut dazu. Man kann den ganzen Prozeß als empfindliche Sekretgefäßneurose bezeichnen. Daß empfindliche Nerven berührt sind, beweist das außerordentliche Jucken[1]), wie es bei keiner anderen Krankheit beobachtet wird. In diesem Falle muß das Jucken als Folge des Reizes der Nervenenden mit einer erhöhten Empfindsamkeit seitens der vergrößerten Anzahl der nicht normalen Produkte des Stoffwechsels aufgefaßt werden. Als Nebenursache des Juckens kann die Verengerung der Gefäße und das Fehlen der Schweißabsonderung gelten. Bei der Verengerung der Gefäße wird der Blutumlauf in der Haut schwächer und die Haut wird wenig von toxischen Substanzen gereinigt. Beim Fehlen der Schweißabsonderung wird die Haut ebenfalls wenig von toxischen Substanzen gereinigt, die in derselben sich aufstauen und die Nervenenden reizen.

Es versteht sich, daß bei Behandlung der Krankheit wir gegen den nicht normalen Stoffwechsel, gegen die Verengerung der Gefäße und gegen das Fehlen der Schweiß- und Fettabsonderung ankämpfen müssen. Wir müssen den Stoffwechsel erhöhen und verbessern, die Hyperämie

[1]) Die Juckempfindung ist anscheinend in der Malpighischen Schicht lokalisiert, worauf folgende Umstände hinweisen: 1. sie wird erregt durch die Berührung der Haut durch kleine Insekten; 2. tiefe Wunden rufen eine Juckempfindung nur dann hervor, wenn sie vom Epithel bedeckt werden.

Digitized by Google

der Haut und die Schweißabsonderung hervorrufen. Indem wir den Stoffwechsel erhöhen und verbessern, vermindern wir die Entstehung der toxischen Produkte und vernichten dadurch die Juckempfindung und helfen der Einsaugung der Infiltrate ab. Durch die Hervorrufung der Hyperämie und Erhöhung der Schweißabsonderung verhindern wir die Verengerung der Gefäße, kämpfen gegen das Fehlen der Schweiß- und Fettabsonderung an, gegen die Infiltration und Abschälung der Haut und ganz besonders gegen die für den Kranken so qualvolle Juckempfindung. Die Hyperämie führt mit der Beschleunigung des Blutumlaufs und der Schweißabsonderung zur schnellen Entfernung der toxischen Substanzen aus der Haut.

Als bestes Mittel zur Beschleunigung und Läuterung des Prozesses des Stoffwechsels, zur Hyperämie und zur Schweißabsonderung, darf die Wärme gelten.

Die Wärme wird in verschiedener Form angewendet: warme Wasser- und Dampfbäder und besonders trockene Luftbäder mit darauffolgender Einwickelung während 1—2 Stunden und Trinken von heißem Tee. Die Bäder müssen womöglich täglich stattfinden. Unter ihrem Einflusse verändert sich vor allem die gefäßbewegende Reaktion. Der weiße Dermographismus wird nach und nach schwächer. Die weißen Streifen, die anfangs nach Bestreichung mit dem Spachtel oder dem Nagel scharf sich hervorhoben, werden kaum bemerkbar und werden schließlich gar nicht hervorgerufen. Eine Zeitlang werden auf der Haut gar keine gefäßbewegende Reflexe hervorgerufen. Dann erscheint ein schwacher roter Streifen, der bald einem weißen Platz macht (ein gemischter Dermographismus), und schließlich erscheint nach Bestreichung mit dem Spachtel oder dem Nagel ein rotes Streifchen von ziemlicher Intensität (die normale Gefäßreaktion). Zugleich mit der Veränderung der gefäßbewegenden Reaktion erfolgt auch die Veränderung der Schweißabsonderung. Erst erscheint nach dem Bade eine kaum bemerkbare Feuchtigkeit der Haut; hierauf wird allmählich die Schweißabsonderung intensiver und es bedecken die Haut reichliche Schweißtropfen. Die Infiltration der Haut wird nach und nach schwächer; die Haut wird dünner. Ebenso verschwindet die Abschälung. Besonders wichtig ist es für den Kranken, daß die Juckempfindung verschwindet, dank sowohl der Hyperämie der Haut wie auch der Erhöhung der Schweißabsonderung und dem unter dem Einflusse der warmen Prozeduren verstärkten Stoffwechsel, wobei die toxischen Substanzen entfernt werden.

Die Dauer der beschriebenen Behandlung hängt von der Intensität der Krankheit ab. Bei leichten Fällen genügen ein paar Wochen, bei schweren sind Monate notwendig.

Als Nebenbehandlung erscheint die Massage in der Form von Bestreichung und Kneten oder wenn möglich der von mir vorgeschlagenen in rhythmischen Dehnungs- oder turnerischen Massage[1]).

[1]) Die Dehnungsmassage wird auf folgende Weise ausgeführt: Man legt die Hände auf die beiden Enden einer Stelle der Haut flach auf und dehnt die Haut langsam und rhythmisch aus. Dabei wird die Haut weich wegen Verdrängung des Blutes. Wenn die Dehnung beendet ist, wird die Haut rot wegen Zudrang des Blutes. Eine solche Massage wird systematisch täglich zweimal 3—5 Minuten lang auf jeder

Digitized by Google

Sehr förderlich ist auch das Einreiben von Unguentum Wilkinsonii. Eine starke Einreibung wird täglich eine halbe Stunde lang 6 Tage lang vorgenommen. Hierauf folgt eine Pause von 2 Tagen. Man läßt den Kranken ein Bad nehmen und wiederholt dann die Prozedur. Eine solche Behandlung wiederholt man sechsmal. In leichten Fällen führt sie zur Heilung, was ich mehrere Male beobachtet habe. Ich glaube, daß hier von größtem Einflusse die Reibung der Haut ist, die zur Hyperämie, zum Übergange des weißen Dermographismus in den roten und zur Einsaugung des Infiltrats führt.

Bei kleinen Kindern führt zuweilen beim Beginne der Prurigo die Massage des Bauches zur Heilung. Offenbar entwickeln sich im Darm toxische Substanzen, die einen Einfluß auf die gefäßbewegenden und Sekretzentren und Nerven ausüben. In analoger Weise muß man auch bei Erwachsenen auf die Regelmäßigkeit der Arbeit des Magens und Darmes achten.

Der gegenwärtige Aufsatz hat den Zweck, auf die Wichtigkeit der Erforschung der gefäßbewegenden Reflexe der Haut im allgemeinen und bei der Prurigo Hebrae im besonderen aufmerksam zu machen[1]).

Die Behandlung der Orientbeule durch lokale Injektionen mit Emetinum hydrochloricum

Von

Dr. GEORG TH. PHOTINOS

Professor der Universitätsklinik für Haut- und Geschlechtskrankheiten zu Athen
Direktor des Spitals „Andreas Syggros"

Diese therapeutische Methode wurde zuerst von mir im Mai 1918 angewendet. Die ersten Versuche wurden im „Andreas Syggros-Krankenhaus" an einer Frau gemacht, welche an einer seltenen Form von Orientbeule am Gesicht litt, die sehr ausgebreitet war und eine gewisse Ähnlichkeit mit Erysipel hatte. Die therapeutischen Ergebnisse übertrafen alle Erwartungen, denn die Kranke wurde von dieser Krankheit vollkommen geheilt. Seither ist diese Methode in vielen Fällen angewandt worden, und zwar an Patienten meiner Praxis wie im Andreas-Syggros-Krankenhaus, die sämtlich vollkommen geheilt wurden. Viele dieser Fälle habe ich dem Mediziner-Verein von Athen (Sitzung vom 17. März 1918) und der Griechischen Gesellschaft für Haut- und Geschlechtskrankheiten (Sitzung vom 20. Oktober 1919) vorgetragen.

Stelle ausgeführt. Die turnerische Massage wird an folgenden Gelenken ausgeführt: den Handwurzel-, den Fußsohlen-, Ellenbogen- und Kniegelenken. Beim Biegen der Gelenke dehnt sich die Haut von selbst aus, wobei man noch durch künstliches Dehnen nachhelfen kann. Das Biegen und Ausbiegen wird rhythmisch vorgenommen. Hier wird auch beim Biegen des Gelenkes das Blut aus der Haut herausgedrängt und beim Ausbiegen fließt es wieder hinzu.

[1]) P. NIKOLSKIJ, Le dermographisme rouge et blanc. Bull. Soc. franç. Dermat., 1902. — Le dermographisme blanc sur la peau rouge. Journal des maladies cutanées et syphilitiques, 1908, No. 7. — L'importance des reflexes vaso-moteurs de la peau altérée dans la therapeutique des maladies de la peau. Bull. Soc. franç. Dermat., 1924.

Digitized by Google

Auf diese Mitteilungen hin sowie auf Veranlassung des Unterrichtsministeriums und des Ministeriums des Inneren, wurde mein Verfahren rasch in den von der Orientbeule heimgesuchten Gegenden Griechenlands bekannt und ist besonders in Kreta, wo diese Krankheit am meisten verbreitet war und für schwer heilbar, wenn nicht gänzlich unheilbar, gehalten wurde, in ausgiebiger Weise von vielen Kollegen, vor allem dem Schularzt Dr. S. Patrides, angewandt worden. In Kreta waren die Ergebnisse dieses neuen Heilverfahrens überraschend, da einerseits die bestehenden Orientbeulen zum größten Teil geheilt wurden, andererseits die Krankheit selbst auf eine kleine Anzahl von Kranken beschränkt wurde.

Ich hoffe, daß die Krankheit in Zukunft, wenn mein Verfahren von allen Ärzten angewandt werden wird, in Griechenland sehr zurückgehen, ja vielleicht gänzlich verschwinden wird. Herr Lambadarios, Direktor für Schulhygiene im Unterrichtsministerium hat mir vor einigen Tagen mitgeteilt, daß die Krankheit in Kreta sehr selten geworden ist.

Technisches

Über die Ausführung der Injektionen, die in Anwendung kommenden Instrumente, die geeigneten Mengen der Arznei, ist folgendes zu erwähnen: Die einzigen Instrumente die notwendig sind, ist eine Pravaz-Spritze 1 ccm, oder 2 ccm oder 5 ccm und eine Nadel aus Platin oder Nickel, die verhältnismäßig fein sein muß. Das erforderliche Emetinum hydrochloricum findet man im Handel in Form einer Lösung in Röhren von gewöhnlichen Mengen 0,01, 0,02, 0,03, 0,04, 0,05, 0,06, 0,07, 0,08, 0,09, 0,10 ccm. Wir können, je nach dem Alter des Patienten und dem Umfang oder der Anzahl der Beulen, eine Menge von 0,01—0,12 ccm einspritzen. Wenn der Umfang oder die Anzahl der Beulen groß ist und infolgedessen die Durchtränkung der ganzen erkrankten Fläche mit der Maximaldosis mit einer einmaligen Einspritzung unmöglich ist, machen wir die Injektionen sukzessive an den folgenden Tagen, an verschiedenen Punkten der Beule resp. der Beulen, wobei wir darauf achten müssen, daß die während dieser ganzen Zeitdauer injizierte gesamte Quantität von Emetinum nicht 0,90—1 g übersteigt. Wenn sich die Beule an einer Stelle der Haut befindet, an der eine große Quantität der Arznei vielleicht eine starke Entzündung hervorrufen würde, welche ein daneben oder darunter befindliches Organ gefährden könnte, dann verfahren wir langsam und nach und nach während einer Reihe von Tagen, bis die ganze Fläche der Beule von dem injizierten Emetinum durchtränkt wird. Die Injektion geschieht in die Beule, unter der Beule endodermatisch oder, falls ein Geschwür vorhanden ist, hypodermatisch, parallel zu ihrer Oberfläche und in ihrer Grundlage, die vollständig und außerdem noch in einem Umkreis von $^1/_2$—1 cm durchtränkt werden muß, falls ein rötlicher Halo besteht, den wir ein wenig überschreiten müssen, damit die Leishmania sich nicht jenseits der kranken Stelle ausbreitet. Wenn die Beule eine Kruste hat, entfernen wir diese nicht, außer wenn die Beule in großer Masse eitert. Die Arznei wird hypodermatisch eingespritzt, wenn die Beulen ulzeriert sind, in welchem Falle die Gefahr besteht, daß die Arznei herausläuft, wenn sie oberflächlich injiziert wird, ohne daß

Digitized by Google

dabei die Grundlage der Beule durchtränkt wird. Die Injektion geschieht endodermatisch, und zwar in die Beule, bei allen anderen Formen, sei es, daß dieselbe von Schuppen oder Krusten bedeckt ist, oder einfach erodiert ist, so daß die einmal eingespritzte Arznei nirgends herauslaufen kann. Die durch die nachfolgende Entzündung vielleicht enstehende Erosion wird sehr oberflächlich sein und nach der Heilung einen kleinen Fleck zurücklassen, der mit der Zeit verschwindet.

Die Injektion geschieht folgendermaßen:

Mittels einer Pravazspritze von 1,2 oder 5 ccm, die mit einer geeigneten Nadel versehen ist, die vorher sterilisiert worden sind, saugen wir das in der Röhre befindliche Emetinum hydrochloricum ein. Um die Injektion auszuführen, stechen wir zunächst in die gesunde Haut in der Nähe der Beule und am Ende eines ihrer Durchmesser, indem wir die Spritze in einem sehr kleinen spitzen Winkel, fast parallel zur Haut halten, dann führen wir die Nadel unterhalb der Beule und parallel zu ihrer Grundlage in die Haut ein, schieben die Nadel bis ihre Spitze an das entgegengesetzte Ende des Beulendurchmessers und unter die gesunde Haut gelangt und spritzen dort einige Tropfen ein. Dann ziehen wir die Nadel nach und nach zurück, wobei wir fortwährend einige Tropfen einspritzen, so daß alle Punkte, durch welche die Nadel gegangen ist, von der Arznei durchtränkt werden. Falls die kranke Fläche groß ist, so daß mit einer einzigen Injektion die Grundlage der Beule nicht durchtränkt werden kann, machen wir sofort eine weitere Injektion längs eines anderen Durchmessers der Beule parallel oder senkrecht zur ersten und injizieren die Arznei in der gleichen Weise, dann eine dritte und so fort bis die ganze Beule einschließlich des etwa existierenden Halos und eines Teiles der gesunden Haut jenseits desselben mit der Arznei getränkt wird.

Hierbei sei bemerkt, daß sich die rote oder blaue Färbung der Beule, besonders wenn sie nicht ulzeriert ist, nach der Durchtränkung in weiß verwandelt. Dieser Farbenwechsel, selbst wenn er ganz kurz ist, beweist, daß die kranke Stelle von der Arznei durchtränkt worden ist. Gleich darauf wird die Beule hochrot. Nach jedem Herausziehen der Nadel aus der Grundlage der Beule pressen wir die betreffende Stelle mit einem Stück Watte oder Gaze, damit die unter Druck befindliche Arznei nicht bei der oft erfolgenden kleinen kapillaren Blutung herausläuft. Nach der Injektion der Arznei erfolgt eine Entzündung der Beule von verschiedener Stärke unter Bildung von Bläschen, Blasen oder einer Erosion, seltener von Ulzeration mit Ödem, welche Symptome sicher durch Auflegung eines feuchten aseptischen Verbandes verschwinden. Mit diesem letzteren oder auch durch einfache neutrale Pulver bekämpfen wir die etwa nach der Injektion zufolge einer Injektion auftretenden staphylokokkischen Komplikationen oder die ulzerierten oder eiternden Formen der Beule.

Wenn das therapeutische Resultat nicht innerhalb von 15—20 Tagen nach der als hinlänglich betrachteten Behandlung eintritt, muß diese wiederholt werden.

Das Emetinum ist sehr erregend für die Konjunktiva der Augen. Deshalb müssen bei der Ausführung der Injektionen die Augen des Pat. und des Arztes geschützt werden. Der Kranke muß während der In-

Digitized by Google

Nummern der Fälle	Geschlecht	Alter in Jahren	Anzahl der Beulen	Größe der Beulen
1	Frau	68	1	Eine Platte auf der Nase, der Stirn und den Wangen
2	„	30	1	Größe einer Haselnuß
3	„	29	1	Größe einer Zwanzigpfennigmünze
4	Mann	30	1	Größe einer Mandel
5	Mädchen	8½	3	Größe einer Linse bis Stecknadelkopf
6	Knabe	7½	3	Größe einer kleinen Bohne bis Linse
7	Mädchen	5½	2	Größe einer weißen Bohne
8	„	2½	1	Größe eines Fünfmarkstücks
9	Mann	18	5	Größe einer kleinen Bohne bis Markstü
10	Mädchen	3	2	Größe eines Markstückes
11	Mann	29	1	Größe einer Linse
12	„	33	1	Größe eines Hirsekorns
13	Mädchen	8	1	Größe eines Fünfzigpfennigstücks

jektion die Augen geschlossen halten und der Arzt muß darauf achte daß ihm während der Injektion nichts von der Arznei in die Augen komm

Auf vorstehender Tabelle werden die ersten 13 Fälle der Behandlun mit Emetinum hydrochloricum angegeben, deren Heilung, das Geschlec und Alter der Kranken, die Anzahl, Größe und das Alter der Beule die Anzahl der Injektionen, die verschiedenen Dosen der injizierten Arzn und die zur Heilung erforderlich gewesene Zeitdauer.

Aus vorstehender Tabelle ersehen wir, daß die durch diese Behand lung geheilten Pat. meistenteils multiple Beulen hatten und im Alter vo 3—68 Jahren standen. Die Größe der meisten Beulen war von eine Linse bis zu einem Markstück. Das Alter der Krankheit war 1½ Mona bis 14 Monate. Nur in einem Falle machte die Krankheit in doppelte Hinsicht eine Ausnahme, das heißt, sie war 21½ Monate alt und hatt die Größe einer Handfläche. In den meisten Fällen trat die Heilung i 15—45 Tagen ein, in einem Falle in 78 Tagen und bei einer anderen seh ausgedehnten Beule innerhalb von 114 Tagen.

Die mikroskopische Untersuchung des aus der Beule entnommene Blutes ergab stets die Anwesenheit von Leishmania.

Einige Tage nach der Behandlung war mikroskopisch keine Leish mania mehr feststellbar, eine Tatsache, welche bei allen Fällen beobachte worden ist.

Schlußfolgerungen

Nach langer Anwendung der Behandlung in Griechenland, und zwa seit 1918 bis heute, gelangen wir zu folgenden Schlüssen:

1. Daß das Emetinum hydrochloricum auf die Leishmania tropic rasch und gründlich einwirkt, so daß diese oft schon nach einer Sitzun und bei Mengen von 0,01—0,05, je nach der Größe der Beule ver schwindet.

2. Die meisten Beulen werden, falls ihre Größe etwa diejenige eine Linse bis zu einem Markstück ist, mit schwachen Injektionen von 0,01 0,02, 0,03, 0,04, 0,05 Emetini hydrochlorici in einer einzigen Sitzun geheilt.

Digitized by Google

Alter der Beule in Monaten	Anzahl der Injektionen	Dosis für jede Injektion	Heilung in Tagen
$21^1/_2$	33 an verschiedenen Sitzungen	0,04 —0.12	114
$1^1/_2$	1 Injektion	0,05	30
14	4 Injektionen in 2 Sitzungen	0,05	20
$6^1/_2$	3 „ „ 3 „	0.02 —0,04	78
2	3 „ „ 1 Sitzung	0,005—0,01	20
$1^1/_2$	4 „ „ 2 Sitzungen	0,01 — 0,015	30
3	2 „ „ 1 Sitzung	0,015	30
$3^1/_2$	1 Injektion	0,02	15
14	5 Injektionen in 2 Sitzungen	0,03 —0,05	20
4	4 „ „ 2 „	0,01 —0,02	30
7	1 Injektion	0,03	30
4	2 Injektionen in 2 Sitzungen	0,03 —0,04	28
8	3 „ „ 3 „	0,03	45

3. Die Heilung der Beule durch diese Behandlung ist vollkommen und gründlich und in den meisten Fällen wird dieselbe mit einer einzigen Injektion und innerhalb von 15—30 Tagen erreicht.

4. Es kann nicht behauptet werden, daß es sich bei den geheilten Fällen um eine selbsttätige mit der Behandlung zusammenfallende Heilung handelt, denn die meisten unserer Pat. hatten die Beulen erst seit einigen (2—5) Monaten, während die selbsttätige Heilung der Orientbeule erst nach einem Jahr, oft auch erst später, erfolgt, weshalb die Beule auch „Einjährige Orientbeule" genannt wird.

6. Selten kehrt die Krankheit zurück, in welchem Falle die Behandlung wiederholt werden muß.

Weißes Erysipel

Von

Prof. Dr. Šamberger in Prag

Bei der klinischen Beschreibung der flächenhaften Streptokokkenentzündung der Haut, des Erysipels, wird stets die satt-lichtrote Farbe des Herdes oder der kranken Fläche betont. Diese Betonung kommt übrigens in allen Sprachen schon in der Benennung der Krankheit zum Ausdruck. Die Tschechen bezeichnen sie als růže (Rose), die Deutschen als Rotlauf oder Wundrose, die Engländer als St. Anthonys fire und die offizielle Medizin als Erysipelas.

Und doch kann im klinischen Bild des Erysipels die rote Farbe fehlen. Schon Pirogoff hat darauf aufmerksam gemacht, daß sie am behaarten Kopf manchmal schwer zu sehen ist und daß sich daher der Rotlauf an dieser Partie nur durch die teigige Schwellung der Haut und eine Reihe von Allgemeinsymptomen (Fieber, Erbrechen, Kopfschmerzen, Delirium u. dgl.) verrät. Erst wenn er die Grenze des behaarten Kopfes überschreitet, wird die Schwellung deutlich rot. Er machte den Vorschlag, in solchen Fällen von einem weißen Erysipel zu sprechen.

Digitized by Google

BLOCH erwähnt in seinem Lehrbuch (UNNAS Lehren) auf S. 539 in dem Abschnitt über das habituelle Erysipel eine ganz andere Abart der weißen Rose. Ich zitiere wörtlich: „Bei diesen in kurzen Zwischenräumen sich wiederholenden habituellen Erysipelen handelt es sich nicht immer um die obengeschilderte akute fieberhafte Affektion der Haut, sondern oft um eine bloß stabile Rötung und Schwellung der Haut. Bei diesen chronischen fixen Erysipelen ist die Rötung geringer, geht verwaschen in die gesunde Umgebung über, während das Ödem oft ebenso bedeutend ist wie beim akuten Erysipel, so daß unter demselben die Röte manchmal ganz verschwindet (weißes Erysipel). Sie verlaufen fieberlos und zeichnen sich durch ihren schleppenden, hin und wieder regelmäßig remittierenden Charakter aus, der zur falschen Annahme von echten Rezidiven verleitet."

Ich hatte Gelegenheit, bereits in mehreren Fällen einen klinischen Typus des weißen Erysipels zu beobachten, der sowohl von jenem PIROGOFFs als auch von jenem BLOCHs verschieden war. Ich erwähne ihn bereits in meinem Lehrbuch und ließ vor kurzer Zeit einen solchen Fall vom Hospitanten meiner Klinik, Herrn Dr. DANON, publizieren (Česka Dermatologie, Jg. 9, Nr. 2).

Es handelte sich da um einen 21jährigen Arbeiter, der in unsere Abteilung mit einem Erysipel eingeliefert wurde, welches das folgende Aussehen darbot:

Über beide Ohrmuscheln und hinter denselben erstreckte sich eine krankhafte Fläche, die wegen ihrer blaßroten Farbe kaum zu bemerken war. Die retroaurikuläre Partie ist etwas geschwollen und druckschmerzhaft. Halsmuskulatur empfindlich. In der Mittellinie der Stirn und links davon findet sich eine Schwellung von der Größe eines kindlichen Handtellers, von weicher Konsistenz; diese Schwellung erstreckt sich bis in die behaarte Kopfhaut, ist nicht druckschmerzhaft und von der Farbe der normalen Haut, scharf wallartig abgegrenzt gegen die gesunde Umgebung. Die Temperatur des Kranken betrug bei der Aufnahme am 6. XII. 1927: 37,2°, 40,4°, 40,1°, 39,8°. Im weiteren Verlauf wurde die weiße Schwellung bedeutend schmerzhaft und ging von der Stirn auf den Nasenrücken, beide Augenlider und auf die ganze rechte Wange über. Und dabei blieb sie fortwährend weiß. Der Patient hatte exzessives Fieber, delirierte, hatte Schüttelfrost und erbrach. Dieser Zustand dauerte bis zum 8. XII., an welchem Tage die Temperatur kritisch abfiel, der Patient sich beruhigte und in die Rekonvaleszenz eintrat.

Vor kurzem bekamen wir in unsere Abteilung einen ganz ähnlichen Fall:

Am 23. IX. 1929 wurde ein 25jähriger Schuhmacher mit schwerem Erysipel eingeliefert.

Die Familien- und individuelle Anamnese enthielt nichts Wichtiges mit der alleinigen Ausnahme, daß Patient im Oktober 1924 an einem 14 Tage dauernden Nesselausschlag litt. 1929 erfror ihm die rechte Ohrmuschel. Vor 14 Tagen entstand hinter dieser Ohrmuschel eine kleine Aknepustel und im Gefolge derselben unter Schüttelfrost eine schmerzhafte Schwellung mit Rötung der Haut in der Umgebung der Aknepustel. Rötung und Schwellung breiteten sich von hier langsam über die Wange aus und der Schüttelfrost wiederholte sich täglich. Drei Tage lag der Patient mit seiner Krankheit zu Hause, am vierten Tage wurde er dem Krankenhaus übergeben. Das Erysipel schritt langsam auf die Nase, die Stirn und die Wange fort. Mit Ausnahme der Stirn bot es sich als lichtrote, wallartig begrenzte Schwellung dar. Auf der Stirn aber kroch es als eine wachsartig weiße, wallartig begrenzte Schwellung fort, bis es schließlich die ganze Stirn ergriffen hatte. Dabei war das Fieber exzessiv hoch, so z. B. am 26. IX. 39,4°, 40°, 40,1°, 39°. Später gingen im Bereich der weißen Schwellung der Stirn auch einige Blasen mit klarem Inhalt auf.

Am 29. IX. kam das Erysipel zum Stillstand und Patient trat in die Rekonvaleszenz ein.

Digitized by Google

Mein klinischer Typus des weißen Erysipels ist also dadurch charakterisiert, daß unter schweren Allgemeinsymptomen: Fieber, Kopfschmerzen, Erbrechen und Schüttelfrost auf der Haut des Gesichts eine krankhafte geschwollene Fläche erscheint, die aber nicht rot, sondern blaß bis wachsartig weiß ist. Die Fläche ist scharf wallartig begrenzt und kriecht langsam auf die Umgebung fort; ihre Oberfläche ist glatt und im Bereich derselben können größere oder kleinere Blasen aufschießen. Mein weißes Erysipel ist demnach ein schweres Erysipel, dem nur die Rötung der erkrankten Haut fehlt. Dies ist sicher durch ein abnorm starkes Ödem des Krankheitsherdes bedingt. Das Ödem des erysipelatösen Herdes ist ein lymphatisches Ödem. Wenn sich dieses an derselben Stelle mehrmals wiederholt, hypertrophiert die ergriffene Haut. Im Erysipelanfall entsteht das lymphatische Ödem durch Hypersekretion von Lymphe. Den Anlaß zu dieser Hypersekretion gibt sicher das Toxin des Mikroben, der das Erysipel hervorruft. Wissen wir doch, daß das Streptokokkentoxin lymphtreibende Eigenschaften besitzt wie die Heidenhainschen Lymphagoga. In den gewöhnlichen Fällen von Erysipel verdeckt das Ödem nicht die hyperämischen Blutkapillaren, es wird nicht in so großer Menge produziert. Wird es aber einmal in größerer Menge produziert, dann verdeckt es die Blutkapillaren und der Herd erscheint weiß. Daß im Krankheitsherd manchmal viel mehr Ödem gebildet wird als in den gewöhnlichen Fällen, kann seinen Grund haben entweder in einer erhöhten Toxizität des betreffenden Streptokokkus oder in einer gesteigerten Empfindlichkeit der lymphogenen Kapillaren des erkrankten Menschen.

Unsere beiden Fälle von weißem Erysipel nahmen einen besonders schweren Verlauf. Und da es sich in beiden Fällen um junge, sonst ganz gesunde Männer handelte, die keine Alkoholiker waren, kann man vermuten, daß es sich da um eine Infektion mit einem besonders virulenten Mikroben mit heftigem Toxin auch in lymphtreibender Hinsicht gehandelt habe, woraus sich dann das ungewöhnlich starke Ödem des Krankheitsherdes und das Bild des weißen Erysipels erklärt.

Unser zweiter Patient hatte in der Anamnese Urtikaria, also eine Krankheit, die durch Lymphhypersekretion entsteht und in der Mehrzahl der Fälle Individuen mit überempfindlichem lymphogenem Apparat befällt. Blieb ihm diese Überempfindlichkeit erhalten, dann könnte auch diese mitbewirkt haben, daß er an dieser seltenen klinischen Varietät des Erysipels erkrankte.

Fälle meines weißen Erysipels kommen sicherlich selten vor. Doch empfiehlt es sich, dieselben zu kennen. Sonst könnten sie dem Arzt manche unangenehme Stunde bereiten. Wegen ihrer weißen Farbe unterscheiden sich die kranken Flächen wenig von der gesunden Haut der Umgebung und können daher leicht übersehen werden, besonders bei künstlicher Beleuchtung des Zimmers. Daß sich der Arzt in einem solchen Falle lange mit dem Aufsuchen der Ursache des schweren Allgemeinzustandes des Kranken und des hohen Fiebers abmühen kann, liegt auf der Hand.

Digitized by Google

From the Research Institute of Cutaneous Medicine, Philadelphia

Investigation of the Hair for Arsenic, Gold and Thallium after Experimental Administration

by

Jay F. Schamberg, M. D. and Hermann Brown, B. Sc.

There is much reason to believe that organs or tissues are influenced by drugs or chemical substances when the said substances are adsorbed or combined with them. Conversely when chemicals taken into the body are found in certain organs or tissue, it is reasonable to assume that they influence them. In order for metallic substances to reach the hair and be deposited in or combined with it, it would seem that they would have to be carried through the blood stream to the terminal capillaries in the hair papillae; then through intercellular seepage they would be absorbed by the hair root.

The following studies were untertaken in the course of certain investigations on the biochemical affinities of arsenic, gold and thallium. Considerable work of this character has been done with respect to arsenic, but as far as we know no investigation of gold or thallium in the hair has hitherto been undertaken.

Arsenic

Writers and investigatiors have reported the presence of arsenic in the hair of animals and of man from contamination of food with this substance. In the experiments detailed below, we administered to rabbits Fowler's Solution by mouth and sodium arsenite and sodium cacodylate subcutaneously.

As is evident from the tables, arsenic enters the hair more readily after subcutaneous injection than when administered by mouth. This holds true irrespective of the amounts given. However, for any one mode of introduction of the arsenic the amount that penetrates the hair seems to parallel fairly closely the total arsenic administered.

Table 3 is a summary of arsenic determinations of human hair made by various investigators.

It will be noted that we obtained increases in the arsenic content of the hair after thirty days. Schiff (2) however, obtained a positive Marsh test on dog's hair only after eight weeks of weekly injections of arsenic.

Fordyce, Rosen and Meyers (3) have shown that human hair „normally" contains arsenic, the amount varying with the occupation, diet and environment, so that the results of Abel and Buttenberg (4) in finding arsenic in human hair two monts after the end of prolonged arsenical medication loses much of its value.

Heffter (5) showed that arsenic is taken up by the hair after a single dose or successive doses of either an organic or inorganic arsenical, and that the arsenic then forms a firm combination with the hair, not being removed either by water or alcohol.

Digitized by Google

Methods of arsenic determination

Normal adult rabbits were used. Three were given FOWLERS solution daily, by mouth. The first rabbit one drop, the second two drops and the third three drops. Three other rabbits were given daily subcutaneous injections of 2 mgm. of sodium arsenite. Three more rabbits were given sodium cacodylate; the first rabbit 5 mgm., the second 6 mgm., and the third 7 mgm. Before each experiment and at the end of each course of treatment sufficient hair (about 2 grams) was removed for the determination of arsenic. At the close of the second course the skin was taken for arsenic determination. As a control on the latter the skins of four untreated rabbits were analyzed arsenic.

For the arsenic determinations the organic matter was destroyed by the method of FORDYCE, ROSEN and MEYERS (1). The arsenic was then determined by the ordinary GUTZEIT method, using bichloride test papers. Standard test papers ranging from one to 25 parts per million were prepared by allowing definite amounts of an arsenious acid solution of known strength to act upon them in the GUTZEIT apparatus.

Tables 1 and 2 summarize the results of the experiment. Table 1,

Table 1

Arsenic in rabbit hair after therapeutic doses of arsenicals

Rabbit No.	Drug used	Method of introduction of drug	Amt. of single dose per animal	Total No. of doses	Total As. given	As. in hair before experiment Mgm. per 100 gm. hair	As. in hair after experiment Mgm. per 100 gm. hair	As. in skin after experiment Mgm. per 100 gm. skin
5	Liq. Potassii Arsenitis	Mouth	one drop	29	14,6	0,12	0,13	0,03
6	Liq. Potassii Arsenitis	„	two drops	29	29,2	0,07	0,05	—
7	Liq. Potassii Arsenitis	„	three drops	29	43,8	0,10	0,11	—
8	Sodium Arsenite	Subcutaneously	2 mgm.	29	25,6	0,06	0,32	—
9	Sodium Arsenite	Subcutaneously	2 mgm.	29	25,6	0,04	0,26	—
10	Sodium Arsenite	Subcutaneously	2 mgm.	35	30,9	0,15	0,58	—
11	Sodium Cacodylate	Subcutaneously	5 mgm.	35	81,9	0,09	0,20	—
12	Sodium Cacodylate	Subcutaneously	6 mgm.	35	98,4	0,08	0,25	—
13	Sodium Cacodylate	Subcutaneously	7 mgm.	35	114,8	0,34	1,03	—

Note: Doses given daily. Hair analyzed one day after last dose. Analyses of the skin of 4 normal rabbits for arsenic gave 0,00, 0,02, 0,01, 0,00 mgm. per 100 gm. dry skin.

Digitized by Google

indicated that arsenic was absorbed by the hair in every case except th rabbits getting Fowlers solution by mouth. The result of the determinatio in the skin indicates a probable absorption of arsenic in this organ.

The results in Table 2, were obtained in the same rabbits after abou twice the doses previously received. In this case all rabbits showed a increased arsenic content in the hair. There is indicated also a sligh retention of arsenic by the skin.

Table 2

Arsenic in rabbit hair after therapeutic doses of arsenicals

Rabbit No.	Drug used	Method of introduction of drug	Amt. of single dose per animal	Total No. of doses	Total As. given	As. in hair before experiment Mgm. per 100 gm. hair	As. in hair after experiment Mgm. per 100 gm. hair	As. in ski after experi- ment Mgm. pe 100 gm skin
6	Fowlers Solution	Mouth	two drops	60	60,6	0,07	0,10	—
7	Fowlers Solution	„	three drops	60	90,9	0,10	0,28	0,04
8	Sodium Arsenite	Subcutaneously	2 mgm.	60	52,9	0,06	0,48	—
9	Sodium Arsenite	Subcutaneously	2 mgm.	60	52,9	0,04	0,40	—
10	Sodium Arsenite	Subcutaneously	2 mgm.	60	52,9	0,15	0,60	0,06
11	Sodium Cacodylate	Subcutaneously	5 mgm.	60	140,6	0,09	0,33	—
12	Sodium Cacodylate	Subcutaneously	6 mgm.	60	168,7	0,08	0,49	0,05
13	Sodium Cacodylate	Subcutaneously	7 mgm.	60	196,9	0,34	1,18	—

Note: Doses given daily. Hair analyzed one day after last dose. Analyses of th skin of 4 normal rabbits for arsenic gave 1,00, 0,02, 0,01, 0,00 mgm. per 100 gm. dry ski

Table 3. Arsenic in human hair

Author and Reference	Wt. of Sample gms.	As. in mgm. per 100 gm. hair	Remarks
Casper-Liman, Handb. d. gerichtl. Med., 8, II, 398	65	2,0	Questionable poisoning
Brovarbel, P. & Pouchet, G., Ann. d'hygiène publ., 1880, 3, Ser. 3, pp. 23	100 / 40	1,0 / 2,5—5,0	Chronic poisoning
Heffter, A., Arch. internation. de pharmacodynamie, 1905 (15) 399	5,3	1,0	Acute poisoning — lived. examined on 59th day
Knecht, E. & Dearden, W.F., Lancet, 1901 (1) 854	?	3,0	Arsenical medication 0,007 g As. daily
Underhill, P., Jour. Biol. Chem., 1915 (19) 513	15	Present	Chronic poisoning — fatal examined 3 mo. after deat

Digitized by Google

Gold

Three rabbits received intravenous injections of gold and sodium thiosulphate in doses averaging 11, 14 and 16 milligrams. Fourteen injections were given to one rabbit, the others receiving 8 injections each. The highest toal amount of gold injected was 157 mg.

After death the skin of the three animals showed respectively 0,047, 0,039 and 0,079 mg. of gold per 1 gram of skin. Thorough examination of the hair failed to reveal even a trace of gold. It was absolutely free (see following table).

Examination for gold in hair

Rabbit No.	Dose mg./kilo.	Number of Injections	Total Au Injected mg.	Au in Hair	Mg. of Au per gram of Skin
60	12	14	157	0	0,047
61	14	8	128,4	0	0,039
63	16	8	110,2	0	0,079

12,3% retained in organs analyzed a week after last injection. Almost 40% excreted in urine.

Method of estimation of gold

About 10 grams of tissue were dissolved in aqua regia and the nitric acid removed by concentrating repeatedly after successive additions of small quantities of conc. hydrochloric acid. The solution, diluted with water, was filtered, washed and made alkaline with potassium hydroxide. The gold was then precipitated by boiling with hydrogen peroxide. Boiling was continued for some time after the gold had coagulated and settled to destroy excess peroxide. After cooling the solution was acidified slightly with hydrochloric acid, the gold collected upon a filter paper, washed, dried, ignited and weighed.

The above procedure served to detect unweighable amounts of gold since very minute traces of gold gave the coloidal gold color (reddish violet) upon the addition of peroxide and heat. Solutions in which no color at all was visible were assumed to be free of gold.

Experiment on thallium

Two 2½ kilo rabbits each received 10 doses by mouth at 3 day intervals of thallium acetate, 2 mgm. per kilo, followed by 3 doses at 7 day intervals of 8 mgm. per kilo.

Both animals remained in good health and gained somewhat in weight up to the second dose of 7 mgm. per kilo, following which they began to lose rapidly and after the third dose were in such poor condition that they were killed. No loss or loosening of hair was observed.

The adrenals, parathyroids, skin and hair were removed for thallium analyses. Thallium could not be detected either as the iodide, chlorplatinate, in the flame test, or by the bright line spectrum. In the latter, thallium in known amounts can be detected in amounts corresponding to less than ½ the amount of thallium that would have been present in

Digitized by Google

the quantity of skin or hair taken in the treated rabbits, assuming equal distribution and no elimination. Thallium, therefore, if present in these tissues, is in exceedingly minute amounts.

Herewith is attached Dr. SALEEBY's report on the stained section of one of the adrenals of one of the above rabbits treated with thallium.

Microscopic examination of adrenal

There is slight cloudy swelling with slight degeneration in the cytoplasm of the cortical and medullary adrenal cells. The nuclei of some cells stain poorly. No congestion. The capsule has normal thickness. There is no necrosis which could be attributed to the poisonous action of the thallium.

The section was fairly normal.

Conclusions

1. Arsenic when taken as a contaminant of food or administered by subcutaneous injection readily goes into the hair.

2. The administration of gold by intravenous medication does not lead to the presence of gold in the hair.

3. Thallium although having such a specific influence on hair fall, is not found in the hair, after ingestion of 10 doses in the amount of 2 mgm. per kilo of body weight.

References

1. FORDYCE, J. A., ROSEN, I., and MEYERS, C. N., Amer. J. med. Sci., 1922 (164) 492. — 2. SCHIFF, E., Wien. klin. Wschr., 1898 (55) 37. — 3. FORDYCE, J. A., ROSEN, I., and MEYERS, C. N., Arch. int. Med., 1923 (31) 739. — 4. ABEL, R., and BUTTENBERG, P., Z. Hyg., 1899 (32) 449. — 5. HEFFTER, A., Vjschr. gerichtl. Med., 1915 (44) 194.

Therapeutische Umfrage

Welche Folgerungen ergeben sich aus der neuzeitlichen Allergieforschung für die Therapie des Ekzems?

Das Wort Ekzem ist ein Sammelbegriff derselben oder einander ähnlicher Dermatosen, die durch unzählige verschiedene Ursachen ausgelöst werden können. Die Schwierigkeiten in der Behandlung der Ekzeme haben darin ihre Ursache, daß wir die das Ekzem auslösenden Momente in den Krankheitserscheinungen selbst meist nicht erkennen können. Im Vergleich hierzu ist die Therapie z. B. einer Trichophytie sehr leicht, während uns bei dem Ekzem oft die Möglichkeit fehlt, eine kausale Therapie zu treiben. Das hat zur Folge, daß die Ekzeme immer wieder rezidivieren und unsere Behandlungsmethoden versagen oder, wenn sie — wie z. B. die Röntgenstrahlen — dauernd weiter angewandt werden, eine Schädigung der Patienten bringen.

Die Allergieforschung hat die Aufgabe, auch die Ätiologie der Ekzeme zu ergründen, wobei sie sowohl die inneren als auch im weiteren Sinne die äußeren Ursachen in jedem einzelnen Falle erkennen will. Als Hilfsmittel hierzu sind die biologischen Funktionsproben der Haut (BLOCH und STORM v. LEEUWEN) anzusehen.

Der positive Ausfall einer Reaktion zeigt die Überempfindlichkeit gegen die Substanz an, mit welcher die Probe gemacht wird. Die Bewertung derselben ist nicht immer eindeutig. In zweifelhaften Fällen ist der positive Ausfall der Reak-

Digitized by Google

tion mit einer bestimmten Substanz eine Bestätigung, daß dieser Stoff die Ursache für das Ekzem sein kann; das ist jedoch kein Beweis, daß er die alleinige Ursache ist, da mehrere Noxen gleichzeitig einwirken können (monovalente und polyvalente Überempfindlichkeit). Trotzdem wird der vorsichtige Arzt zunächst die verdächtige Substanz ausschalten, um — falls trotzdem das Ekzem nicht heilt — nach weiteren Gründen durch sorgfältige Anamnese, ein Moment, auf das zumeist nicht genügend Wert gelegt wird, und allergische Proben zu suchen.

Die Allergieforschung hat erwiesen, wie wichtig die Ausschaltung der Allergene für die Therapie ist. Neben der Beseitigung der Allergene kommt eine spezifische Therapie für solche Kranke in Frage, die in ihrem Berufe dauernd der Schädigung weiter ausgesetzt sind, z. B. Müller, Bäcker u. a. Auch eine unspezifische Desensibilisierung kann versucht werden (mit Licht, Alt-Tuberkulin, Olobintin, Schwefel).

Die Anstellung und Deutung der Funktionsproben bringt eine Reihe von Schwierigkeiten, die es dem Praktiker unmöglich machen, nach dem Ausfall dieser Reaktionen seine Therapie einzurichten (Polyvalenz). Da aber berechtigte Hoffnung besteht, daß die weitere Forschung uns leichtere und exaktere Untersuchungsmethoden bringen wird, muß sich jeder Arzt mit den Problemen der Allergie vertraut machen. Vorläufig ist es empfehlenswert, bei schwierigen Ekzemfällen das Allergen in einer größeren Anstalt feststellen zu lassen und nach Sicherung der Diagnose die Durchführung der Behandlung auf Grund der Untersuchungen dem Arzt zu übergeben. F. Bering-Essen.

Die moderne Ekzemforschung, die sich seit etwa einem Jahrzehnt in steigendem Maße entwickelt hat, beschäftigt sich vor allem mit der Pathogenese des Ekzems, speziell mit dem Problem des Mechanismus der ekzematösen Hautreaktion. Ihr Gegenstand ist zunächst also ein theoretischer. Sie hat zum Resultat geführt, daß ein sehr großer Teil — wenn auch nicht alles — dessen, was wir in der Praxis als Ekzem bezeichnen, durch einen biologischen Mechanismus zustande kommt, den wir, mit gewissen Einschränkungen (siehe BLOCH, Referat Kopenhagen), als allergisch bezeichnen können.

Diese Auffassung führt nun zu Konsequenzen, die auch in das praktische Handeln des Dermatologen eingreifen:

Mit dem Begriff und dem Wesen „allergisch", der dem großen Kreis immunbiologischer Reaktionen im weitesten Sinne angehört, ist zugleich gesagt, daß das Antigen der allergischen Reaktion, im speziellen Fall also die ekzematogene Noxe, ganz vorwiegend, wenn nicht ausschließlich, eine körperfremde Substanz darstellt, die letzten Endes aus der Umwelt stammen muß. Dieses Agens kann entweder direkt von außen auf die Haut einwirken oder auf dem Umweg über den Digestionstraktus und das Blut (z. B. Nahrungsmittel oder Medikamente), hämatogen, der Haut zugeführt werden. Ist die Haut (speziell Epidermis und Papillarkörper) entweder primär idiosynkrasisch oder durch Sensibilisation auf ein solches Agens spezifisch eingestellt, so kommt es zur ekzematösen Reaktion.

Diese durch vielfache Untersuchungen belegte Anschauung gibt nun dem Bestreben, in jedem einzelnen Falle von Ekzem nach der exogenen Noxe (im oben definiertem Sinn) zu suchen und nicht zu ruhen, bis alle Möglichkeiten erschöpft sind, einen mächtigen Impuls. Ich weise in dieser Hinsicht auf die Untersuchungen meines Schülers STAUFFER hin (Die Ekzemproben, Arch. f. Dermat., im Druck), dem es gelungen ist, in einem außerordentlich großen Prozentsatz von Ekzemen durch sorgfältige Untersuchungen die exogene Noxe zu eruieren (187 Fälle).

Um ein solches Resultat zu erzielen, bedarf es der genauesten Analyse des klinischen Krankheitsbildes und der Anamnese, der eingehenden Berücksichtigung nicht nur des Berufes, sondern der ganzen Lebensumstände und des Milieus der Kranken. Es bedarf dazu vor allem aber der systematischen Anwendung der von BLOCH und JADASSOHN eingeführten sogenannten Ekzemproben, wobei es von fundamentaler Wichtigkeit ist, die Testsubstanzen nicht nur wahllos und schematisierend anzuwenden, sondern in jedem einzelnen Falle den besonderen Umständen anzupassen. Nur so wird sich die darauf verwendete Mühe lohnen (siehe STAUFFER).

Der praktische Erfolg dieser Bemühungen ist nach meinen Erfahrungen ein so bedeutender, daß in Zukunft kein Dermatologe diese Methode wird vernach-

Digitized by Google

lässigen dürfen. Er liegt zunächst durchaus auf dem Gebiet der Prophylaxe: Nur die sichere Eruierung der ekzematogenen Noxe ermöglicht es uns, sie auszuschalten resp. ihre Wirkung zu paralysieren. In dieser ganzen Methode liegt, wie leicht einzusehen ist, nichts prinzipiell Neues vor, indem man auch schon früher intuitiv und durch die praktische Erfahrung geleitet, in vielen Fällen von Ekzem ähnlich gehandelt hat. Auch die ganze alte Schutz- und Decktherapie der ekzematösen Haut wirkte, wenn auch zum Teil unbewußt, in ähnlicher Richtung. Neu ist der Impuls und das Postulat der systematischen Durchführung, welche diese Richtung durch die moderne Auffassung vom allergischen Ekzem erfahren hat.

Die Anschauung von der allergischen Natur des Ekzems eröffnet aber auch neue Hoffnungen therapeutischer Art. Sie liegen auf dem Gebiete der spezifischen und unspezifischen Desensibilisation. Wieweit sich diese Hoffnungen erfüllen werden, kann aber erst die Zukunft lehren. Bis jetzt ist dieses Vorgehen nur in einzelnen Fällen von praktischen Resultaten begleitet gewesen. Meine eigenen, noch nicht publizierten Untersuchungen, bei dem gegen Primeln sensibilisierten Meerschweinchen den Zustand der Sensibilität durch häufig wiederholte kutane Applikation des konzentrierten Antigens (Primelextrakt) dauernd abzuschwächen oder gar vollständig rückgängig zu machen, sind bisher nicht gelungen. Es ist aber klar, daß hier systematische Untersuchungen in größtem Ausmaße — wozu sich gerade das primelallergische Meerschweinchen am besten eignen dürfte — notwendig sind; denn es handelt sich hier um eine Frage, die für den Dermatologen, vor allem aber für den Ekzemkranken selber, von allergrößter praktischer Bedeutung ist. Br. Bloch-Zürich.

Wenn mich nicht alles täuscht, scheint sich der Standpunkt, daß die Dermatosen, die wir gemeinhin als Ekzeme diagnostizieren, wenigstens zu einem großen Teil als — klinisch und histologisch in bekannter Weise charakterisierte — Toxikodermien aufzufassen sind, mehr und mehr durchzusetzen, und zwar Toxikodermien, in deren Genese eine bestimmte, wie immer zustande gekommene Reaktionsbereitschaft der Haut auf ektogene und in sehr viel geringerem Maße endogene Noxen die Hauptrolle spielen. Für die Prophylaxe und Therapie hat diese Auffassung als oberstes Prinzip die Forderung gebracht, die Noxen durch genaueste Anamnese nicht nur inner-, sondern auch außerhalb des Berufs usw. und durch Reizproben ausfindig zu machen. Dabei muß vor allem die früher nicht genug beachtete Sensibilisierung berücksichtigt werden. Gelingt die Aufdeckung des auslösenden Agens, so ist der Kampf oft schon halb gewonnen; denn viele solche Ekzeme (keineswegs alle!) heilen nach Ausschaltung der Ursache durch einfachste Mittel (Trockenpinselungen, Pasten, Zinköl, Zink-Bismut-, Ungu. molle und ähnliche Salben mit Zusatz von essigsaurer Tonerde, Bleiwasser, Tumenol-Ammonium, Ichthyol usw.) und durch Vermeidung von schädigenden Einwirkungen (kaltes Wasser und Seife, statt dessen heiße Waschungen mit Zusatz von Kamillentee, Tannin, Bolus alba usw.). Zugleich oder danach kann man mit vorläufig allerdings noch nicht sehr großer Zuversicht eine desensibilisierende Behandlung mit Auflegen der betreffenden Substanz, zuerst in kleinster, allmählich steigender Konzentration in Reizproben auf der normalen Haut (am besten, wie es scheint, immer wieder an der gleichen Stelle oder auch durch interne, subkutane Zufuhr usw.) versuchen.

Bei den je nach der Intensität der Untersuchung und der Anamnese mehr oder weniger zahlreichen Ekzemen mit unbekannter Ursache und bei denjenigen, bei denen sich eine polyvalente Überempfindlichkeit ergibt, wird man zunächst die gleiche örtliche Therapie vornehmen und die Kombination mit unspezifischer Desensibilisierung mit Terpentin oder mit solchen Substanzen versuchen, gegen die sich der Patient als besonders empfindlich erwiesen hat.

Zugleich aber wird man bei allen Ekzemen den Versuch machen, zu eruieren, ob irgend welche im Organismus liegende Momente vorhanden sind, welche die ekzematöse Reaktionsbereitschaft der Haut beeinflussen könnten (Anämie, Diabetes, Gicht, Adipositas, Magen-Darmstörungen, Neurasthenie usw.). Freilich muß zugegeben werden, daß die Resultate bei solchen Nachforschungen im allgemeinen nicht sehr befriedigend sind. Und auch wenn wir das eine oder andere Moment finden, so ist damit noch nicht gesagt, daß unsere dagegen gerichteten therapeutischen Bestrebungen einen positiven Erfolg haben werden; das gilt nach meiner

Digitized by Google

Erfahrung auch für die verschiedensten Medikamente, denen eine mehr oder weniger unmittelbare antiekzematöse Wirkung zugeschrieben worden ist (As, Ca, Schwefel usw.), sehr oft auch für die in neuester Zeit wieder sehr beliebte diätetische Behandlung, wenigstens in den bisher angewendeten Formen. Doch würde ich bei besonders hartnäckigen Fällen von akut rezidivierenden und chronischen Ekzemen einen solchen Versuch gewiß für indiziert halten, und es ist selbstverständlich, daß man bei den ohne nachweisbare äußere Ursache rezidivierenden Ekzemen durch eine möglichst vernünftige Lebensweise die „Ekzembereitschaft" zu beeinflussen sucht. Häufiger glaube ich, Erfolge von einem Milieuwechsel zu sehen, wobei es allerdings fraglich bleibt, wieweit dieser nicht etwa durch Ausschaltung einer zu Haus wirksamen, aber unbekannt gebliebenen Noxe wirkt. Außerdem kann man besonders in den chronischen Fällen gewiß auch den schon erwähnten Versuch mit unspezifischer desensibilisierender oder „umstimmender" Therapie machen (Injektionen von Terpentinpräparaten, Fiebertherapie usw.) Aber es bleibt noch immer wahr, daß man, wenn trotz Entfernung der Ursache oder ohne daß diese erkannt wäre, das Ekzem durch die schon erwähnte milde topische Behandlung nicht oder nicht genügend beeinflußt wird und die spezifisch oder unspezifisch desensibilisierende und andere Methoden nicht oder zu langsam wirken, sich zu der seit langem geübten energischen Lokaltherapie entschließen muß. Im Interesse der Zeitersparnis liegt es unzweifelhaft, wenn man damit sehr früh beginnt. Diese Behandlung arbeitet im wesentlichen mit den alten Mitteln zum Teil in neuer Form, also mit Teer, Schwefel, Quecksilber, Silber, Jod, Salizylsäure, Resorzin, Chrysarobin, Pyrogallol usw.; dazu kommen Alkalien und Säuren. Dabei erfüllt man zum Teil gewiß anatomisch gegebene Indikationen (Keratolyse, Schälung, Ätzung, Resorption von Infiltraten), zum Teil bekämpft man die sekundären Infektionen, zum Teil aber wirken diese Mittel wohl auch unspezifisch desensibilisierend. Man kann dabei entweder so vorgehen, wie ich es früher prinzipiell getan habe, daß man die Mittel in ganz allmählich steigender Stärke verwendet, oder man kann brüsk eingreifen, gleichsam im Sinne eines Ictus immunisatorius und eine akute Entzündung mit in Kauf nehmen. Um aber unliebsamen Überraschungen vorzubeugen, kann man auch für die Therapie von den Reizproben Gebrauch machen, indem man die Substanzen, welche man verwenden will, zuerst auf der normalen Haut, dann auch auf der kranken, und zwar an kleinen Stellen auf ihre spezielle Wirkung bei dem einzelnen Patienten prüft. Zu alledem kommen dann noch physikalische Einwirkungen (Mazeration durch feuchte Verbände, Bäder, Hitze) und die Bestrahlungsmethoden, von denen bei den Ekzemen die Röntgenstrahlen die größte Indikationsbreite zu haben scheinen. Vorteilhaft wirkt oft auch die Degea-Salbe (Thorium X) in der bekannten Applikationsweise. Gerade bei den Strahlen ist aber der Mechanismus der Wirkung noch ganz unerkannt. Einen therapeutischen Fortschritt bedingt auch die Erkenntnis der Bedeutung von Infektionen bei Ekzemen (pyodermatisierte, diphtherische Ekzeme), die man durch Desinfizientien angreifen muß, und die Differenzierung der Mykosen und Mykide, der seborrhoischen und neurodermitischen Prozesse, welche einer besonderen Behandlung bedürfen.

Abschließend glaube ich sagen zu dürfen, daß die moderne Auffassung des Ekzems auch die Therapie und die Prophylaxe vorteilhaft beeinflußt hat — wenngleich sehr vieles von dem Altbewährten in unsere jetzige Ekzemtherapie hinübergenommen worden ist und weiter mit Vorteil verwendet wird, vielleicht auf Grund unserer theoretischen Vorstellungen in rationellerer Weise. Noch immer ist es aber — leider! — richtig, daß bei der Ekzemtherapie viel auf der „Intuition" beruht, was KAPOSI in einem viel zitierten Satz so ausdrückte, daß er sagte: es komme eben beim Ekzem darauf an, „daß man wisse, in jedem Moment das richtige Mittel am richtigen Ort und in der richtigen Weise anzuwenden". Aber noch richtiger ist es, daß wir, trotzdem die Intuition ja sehr modern ist, danach streben müssen, diesem KAPOSIschen Wissen, das doch mehr ein Fühlen ist, eine positive, wirklich wissenschaftliche Grundlage zu geben.

J. JADASSOHN-Breslau.

Für die Therapie des Ekzems ergeben sich aus der neuzeitlichen Allergieforschung nur wenig praktische Gesichtspunkte. Was das verbreitetste der Ekzeme, das Berufsekzem, betrifft, so sehen wir, wie ich in meinem Korreferat: „Beiträge zur Kenntnis des Berufsekzems" ausgeführt habe, daß die spezifische Sensibilisierung

Digitized by Google

eine viel geringere Rolle spielt als die unspezifische. Daher haben wir durch die spezifische Desensibilisierungstherapie nur geringe Erfolge aufzuweisen, denn beim Berufsekzem bilden angeborene Hautzustände (Konstitution, Komplexion und angeborene Hautkrankheiten) und physikalisch-chemische Schädigungen der Hornschicht und des Hauttalges die Hauptursachen. Nur die angeborenen, monovalenten und gruppenidiosynkrasischen sowie die durch die Beschäftigung mit einer bestimmten Substanz im Berufe allergisch gewordenen Ekzematiker sind für die spezifische Desensibilisierungstherapie geeignet, und auch hier versagt sie oft.

Ferner muß man betonen, daß es schwierig ist, durch die Läppchenmethode die schädigende Substanz herauszubekommen. Einerseits müssen wir hier quantitativ arbeiten, denn es kann z. B. ein Mensch für wässerige Sublimatlösung 1:10000 unempfindlich sein, während er bereits gegen 1:5000 sensibilisiert ist; andererseits sieht man, daß die Resultate der Läppchenprobe bei ein und demselben Menschen auf verschiedenen Hautstellen verschiedenen Ausfall zeigen und auch zu verschiedenen Zeiten ebenfalls ungemein wechseln können. Daher sind die Läppchenproben in ihrer jetzigen Form nur wenig zur Auffindung des Allergens geeignet, und infolgedessen haben sie auch gerade beim Berufsekzem, wo man doch a priori am ehesten imstande sein sollte, eine bestimmte Ursache des Ekzems aufzudecken, nur wenig befriedigt.

Eine andere Schwierigkeit besteht in der Methodik der Desensibilisierung; ob man jetzt die Substanz in Öl- oder Salbenform in immer mehr gesteigerter Konzentration auf dieselbe Stelle einreibt, oder ob man intradermale Depots an der gleichen Stelle setzt, oder auf internem, intravenösem und subkutanem Wege durch steigende Dosen die spezifische Desensibilisierung versucht, die Erfolge sind keineswegs ermutigend. Noch schwieriger liegt die Desensibilisierungstherapie natürlich bei allen anderen Ekzemen, wie z. B. bei den intern bedingten. Natürlich muß man zwischen spezifischer und unspezifischer Desensibilisierung unterscheiden. Denn eigentlich sind alle unsere therapeutischen Maßnahmen bei Ekzemen, wie innerliche Medikamente (z. B. Arsen), Ernährungsänderungen (z. B. salzfreie Kost), Protoplasmaaktivierungen, auch unsere lokale Therapie (Teer, Schwefel, Pyrogallus, Chrysarobinpräparate usw.), ja sogar die Ätzmethoden nicht anders als unspezifische Desensibilisierungsmethoden.

M. Oppenheim-Wien.

Die therapeutische Ausbeute der Allergieforschung ist eigentlich recht gering. Die „Desensibilisierungstherapie" hat namentlich bei der Behandlung gewerblicher Hauterkrankungen allergischen Ursprungs (Dermatitis professionalis allergica) gewisse Erfolge zu verzeichnen. So wurde bei der Rhus-toxicodendron-Dermatitis die Tinctura Rhois toxicodendri innerlich bzw. die subkutane Einspritzung des Rhois-Glykosides mit gutem Erfolge gegeben. Gegen die Palisanderholzdermatitis wurden Pinselungen mit einem 5—10%igen alkoholischen Palisanderholzextrakt in allmählich steigender Konzentration angewendet. Einen breiteren Raum nehmen die therapeutischen Desensibilisierungsversuche gegen die durch Terpentin bedingten Schädigungen ein. Ganz besonders eignet sich das akute Stadium der Terpendermatitis, während das subakute weniger günstige, das chronische kaum Erfolge zeitigt. Es werden von der Lösung Ol. terebinthin. 0,20, Ol. olivar. ad 20,00 3mal täglich 1 Tropfen steigend bis 3mal täglich 5 Tropfen gegeben. Ist die eine Allergie erzeugende Noxe nicht bekannt, so können unspezifische Verfahren herangezogen werden. So kann man mit Pepton sicc. 0,1—0,25 (2—3mal täglich) per os gute Erfolge erzielen. In dieselbe Gruppe fallen die Einspritzungen von Milch, Vakzine, Kasein (Cascosan). Man kann auch wiederholte Kutireaktionen mit der ekzemauslösenden Substanz versuchen. In jüngster Zeit wurde die perkutane Applikation von steigende Konzentrationen enthaltene Terpentinläppchen empfohlen. Gegen die Störungen des autonomen Nervensystems empfiehlt sich bei Vagusübererregbarkeit zur Blockierung des Parasympathikus Atropin oder zur Anregung des Sympathikus Ephetonin, bei Sympathikusübererregbarkeit Ergotamin (Gynergen).

A. Perutz-Wien.

Stellt man sich auf den Standpunkt, daß die Mehrzahl der sogenannten Ekzeme akute Dermatitiden sind, bei denen die moderne Allergieforschung uns gelehrt hat, unermüdlich mittels der Jadassohn-Blochschen Hautproben nach den veranlassenden Allergenen zu suchen, so hat aus der Gruppe der chronischen

Digitized by Google

Ekzeme, die mehr „konstitutionell" (nach der Seite der Disposition) orientierte Allergieforschung uns heute eine ätiologische Einheit herausschälen lassen: das **spätexsudative Ekzematoid**. Bei dieser Hauterkrankung, zu der sich bestimmte Krankheitsbilder des Lichen Vidal, der Neurodermitis und der chronischen Ekzeme ätiologisch vereinen lassen, sind Beziehungen zum allergischen Asthma unbestreitbar, ja es ist eigentlich die einzige Hauterkrankung, bei der Kombinationen mit Asthma über den Durchschnitt vorkommen. Entsprechend ist demnach bei diesen Kranken die Probe nach STORM VAN LEEUWEN auf intrakutan eingebrachte Epidermisschuppenextrakte oder mancherlei Nahrungsmittelextrakte wie bei Asthmatikern meist positiv. Therapeutisch ist auch bei diesen Kranken nach den **spezifischen** Allergenen zu suchen, die unter Pollen, Nahrungsmitteln oder Epidermisprodukten (Federn, Haare) zu suchen sind. Mit dem Aufdecken spezifischer Allergene ist gelegentlich schlagartig Heilung zu erzielen. Da aber meist mehrere Allergene von Bedeutung sind, namentlich Staub- und Luftallergene eine im gewöhnlichen Leben unvermeidbare Rolle spielen, so ist die Behandlung dieser Kranken in der „allergenfreien Kammer" oder in besonders staubfrei gehaltenen Zimmern von Vorteil: auch auf die Ausstattung des Bettes (nur Kapok, keine Federn, keine Roßhaare) ist Wert zu legen. Fällt mit der Ausschaltung der Allergene ein wesentlicher Faktor fort, so pflegt sich der Zustand dieser Kranken unter den genannten Bedingungen meist zu bessern. Gut vertragen wird gewöhnlich Teer sowie Schüttelmixturen, auch Röntgenbestrahlungen wirken ausgezeichnet. Salben wirken lokal oft reizend, was allerdings erst gelegentlich nach mehrtägiger Anwendung in Erscheinung tritt. Zur Desensibilisierung können nach Abheilung intramuskuläre Schwefelölinjektionen versucht werden. G. A. ROST-Freiburg i. Br.

Ein allergischer Zustand der Haut ist eine der Hauptursachen des Ekzems, die sichere Feststellung desselben die Grundbedingung einer erfolgreichen Therapie. Es gilt dabei zunächst **allgemein, diesen dem Patienten immanenten Zustand, dann die kausalen auslösenden Noxen**, eine oder mehrere, festzustellen. Mit der Erkenntnis dieser beiden Punkte steht und fällt der Erfolg der Therapie, die sonst monate- und jahrelang ohne wesentliche Änderung fortgesetzt wird, während umgekehrt mit einem Schlage die Wendung zur Besserung und Heilung eintreten kann entweder dadurch, daß man die Schädlichkeit aus der Umwelt des Patienten entfernt oder ihn aus dem Wirkungsbereich der für ihn spezifischen, oft gewerblichen Reizsubstanz versetzt, außerdem aber durch Angewöhnung oder Desensibilisierung die spezifische Ekzembereitschaft allmählich herabzusetzen oder ganz aufzuheben sucht, wenn auch vielleicht erst nach mehreren wiederholten Anläufen.

An die Fahndung auf etwaige allergische Beschaffenheit der Haut in Ekzemfällen von längerer Dauer, größerer Hartnäckigkeit oder Rezidivneigung denke man in erster Linie bei Asthmatikern und Heufieberkranken, bei denen erfahrungsgemäß rezidivierende Ekzeme als Äquivalente oder abwechslungsweise mit den Anfällen im Bereich der Luftwege nicht selten auftreten. Häufig wiederholte Diarrhöen können auch den Verdacht auf einen allergischen Zustand des Ekzemkranken lenken. Noch eindeutiger sind gewerbliche Fälle, bei denen nach Eintritt in eine neue Beschäftigung das Ekzem auftritt und nicht eher schwindet, als diese zunächst wenigstens vorübergehend aufgegeben wird und bei Wiederaufnahme derselben regelmäßig, meist in kürzerer Zeit und hochgradiger wiederkehrt. Ein weiteres Verdachtsmoment liegt in allergischen Zuständen bei der Aszendenz des Kranken. Schon diese allgemeinen Gesichtspunkte deuten auf die Wichtigkeit einer **genauen Anamnese** hin, welche abgesehen von den körperlichen Momenten des Ekzemträgers, der Beschaffenheit seiner inneren Organe und der Haut auch die ihm auf seinen Lebensweg mitgegebene Erbmasse berücksichtigt, ganz besonders aber auch seine Tätigkeit und das umgebende Milieu. Dazu gehört noch die Angabe, daß mit dem Wechsel des gewöhnlichen Aufenthaltes — nicht der Beschäftigung — der vielleicht schon jahrelang bestehende Ausschlag spontan schwindet, um bei der Rückkehr an den alten Ort sofort wiederzukehren. Der wiederholte Effekt einer solchen „Luftveränderung" ist häufig eklatant und geht z. B. nicht selten auf die Entfernung aus einem Primelbereiche zurück. Schwer schneidet eine solche ursächliche Erkenntnis in die gewerbliche Tätigkeit ein, weil es oft ohne Änderung des Berufes nicht geht.

Digitized by Google

Um nun die inneren und äußeren speziellen auslösenden Noxen festzustellen, tritt die funktionelle Hautprüfung in ihr Recht. Bezüglich der dabei in Anwendung zu ziehenden Substanzen sollen wir uns jeweils leiten lassen von den vorher schon gewonnenen allgemeinen Anhaltspunkten. Keinesfalls sollen wir aber, präokkupiert von der einseitigen Meinung, es könne sich z. B. nur um Nahrungsmittel, speziell eiweißhaltige, handeln, bei dem betreffenden Patienten 70 und mehr derartige Hauttests machen und uns damit zufrieden geben, wenn auf diesen oder jenen eine zwar mehr oder weniger positive Reaktion erfolgt, die therapeutische Auswirkung dieses Resultates dann aber negativ verläuft. Einfacher pflegt ja die funktionelle Prüfung gegenüber äußerlich einwirkenden beruflichen oder gewerblichen Schädlichkeiten zu sein, weil sie ja der Art und Zahl nach von vornherein begrenzter sind, und dadurch der ganze Fall schon klarer liegt.

Bei den schweren Säuglings- und Kleinkinderekzemen ist der Verdacht auf eine allergische, in der Ernährung liegende Ursache besonders gerechtfertigt. Man läßt aus der ja einfachen Nahrung die einzelnen Bestandteile der Reihe nach so lange weg, bis eine eklatante Besserung eintritt. Das letzte dieser vorausgehende Mittel ist das, dem die Allergie entgegensteht. Schwierig wird die Situation, wenn dies die Milch ist oder das Mehl und seine Produkte. Im ersteren Falle muß zwischen Muttermilch, Kuhmilch und Milch mit verschiedenen Zusätzen gewechselt werden.

Eine möglichst genaue Anamnese ist für die Therapie meist noch wichtiger als die funktionelle Hautprüfung.

Immer ist eine Desensibilisierung zu versuchen, obwohl die bis jetzt erzielten Resultate nicht gerade sehr ermutigend sind. Aber die Erfahrungen mit der isotherapeutischen Desensibilisierung gegen Rhus, die bis jetzt am schwersten wiegen und doch mehr Bestätigung als Widerspruch erfahren haben, machen Versuche in der Richtung zur Pflicht. Selbstverständlich darf auch hier eine lokale palliative Therapie während der Attacken nicht versäumt werden, wie z. B. gerade bei der Rhusdermatitis gesättigte alkoholische Lösungen von Plumbum subaceticum gute Resultate geben sollen, während Salben ganz zu vermeiden sind, abgesehen etwa von den späteren Blasenstadien. K. Touton-Wiesbaden.

Versammlungen

Gesellschaft für Natur- und Heilkunde in Dresden

Sitzung vom 17. März 1930

Vorsitzender: Galewsky

Rille-Leipzig: Über extragenitale Syphilisinfektion.

Vortr. hat vom 1. I. 1892 bis 28. II. 1930 insgesamt 593 Fälle von extragenitalen syphilitischen Primäraffekten beobachtet. Die Lokalisation betraf: Mundlippen 318 Fälle, Zunge 20 Fälle, Tonsille 76 Fälle, Zahnfleisch 12 Fälle, Gaumen 3 Fälle, Wangen 13 Fälle, Kinn 22 Fälle, Auge 11 Fälle, Nase 3 Fälle, Stirn 2 Fälle, Ohrmuschel 1 Fall, behaarter Kopf 2 Fälle, Hals 1 Fall, Brustdrüse 15 Fälle, Stamm 6 Fälle, Nates 7 Fälle, obere Extremität 65 Fälle, untere Extremität 6 Fälle, Analgegend 10 Fälle. Hierbei sind nicht mitgezählt die in zahlreichen Fällen beobachteten sogenannten perigenitalen Primäraffekte am Mons Veneris, dem Perineum und der weiblichen Afterregion, weil der Infektionsmodus bei ihnen zumeist der gleiche ist wie bei den genitalen Sklerosen; in diese Kategorie gehören auch die seltenen Primäraffekte in der Leistengegend, von denen Vortr. 3 Fälle beobachtet hat. Die genauere Lokalisation der Primäraffekte an der Hand war: Rechter Daumen 5 Fälle, linker Daumen 4 Fälle, rechter Zeigefinger 18 Fälle, linker Zeigefinger 18 Fälle, rechter Mittelfinger 6 Fälle, linker Mittelfinger 8 Fälle, linker Ringfinger 2 Fälle, Handrücken 2 Fälle, Hohlhand 1 Fall. Unter den letzteren Fällen befanden sich 16 Ärzte, 1 Ärztin, 7 Hebammen und 4 Pflegerinnen der Klinik in Wien; eine Leipziger Pflegerin hatte sich am Auge infiziert. Auch Selbstinfektionen an den Fingern mit Ulcus molle vom eigenen Genitale her sind bei Männern angesichts der gegenwärtigen Häufigkeit des weichen Schankers keine Seltenheit; so wurde

Digitized by Google

ein mächtig großer weicher Schanker oberhalb des Kniegelenkes beobachtet. Syphilitische Primäraffekte an der unteren Extremität waren folgendermaßen lokalisiert: Hüfte 1 Fall, Oberschenkel 2 Fälle, Unterschenkel 2 Fälle, große Zehe 1 Fall. Von den an verschiedenen Körperstellen gleichzeitig lokalisierten syphilitischen Primäraffekten (38 Fälle) waren befallen: Oberlippe und Unterlippe 7 Fälle, Oberlippe und Tonsille 1 Fall, Oberlippe, Unterlippe und Tonsille 1 Fall, Oberlippe und Gaumen 1 Fall, Oberlippe und männliches Genitale 6 Fälle, Oberlippe, Tonsille und männliches Genitale 1 Fall, Unterlippe und Zahnfleisch 1 Fall, Unterlippe und Tonsille 2 Fälle, Unterlippe und Augenbraue 1 Fall, Unterlippe und Wange 1 Fall, Unterlippe und Kinn 1 Fall, Unterlippe und Mamma 1 Fall, Unterlippe und Unterarm 1 Fall, Unterlippe und männliches Genitale 2 Fälle, Tonsille und Zunge 1 Fall, Tonsille und Stirn 1 Fall, Tonsille und männliches Genitale 2 Fälle, Tonsille und weibliches Genitale 1 Fall, Kinn und männliches Genitale 2 Fälle, Wange und Stirn 1 Fall, Wange und Leiste 1 Fall, Zeigefinger und männliches Genitale 1 Fall, Zeigefinger, Mittelfinger und männliches Genitale 1 Fall.

Fachzeitschriften

The Urologic and Cutaneous Review

1930, Bd. 34, Nr. 2

Bessemans, J. F. A. A.-Gent: The Local Application of Heat as an Adjunct in the Social and Individual Prophylaxis of Syphilis. The Rôle of Tissue Temperature in the Pathogenesis and the General Pyretotherapy of Syphilitic Infection (Die örtliche Hitzeanwendung als Hilfsmittel für die öffentliche und persönliche Prophylaxe der Syphilis. Die Rolle der Gewebstemperatur in der Pathogenese und allgemeinen Fieberbehandlung der Syphilisinfektion). S. 71.

Durch örtliche Steigerung der Gewebstemperatur auf mindestens 40° für 2 Stunden oder 42° für 1 Stunde kann bei experimenteller Kaninchensyphilis ein Absterben der Spirochäten erzielt werden. Diese Erwärmung erreicht man durch heiße Bäder, Heißluft, bei der jedoch die Gefahr einer Verbrennung der Haut besteht, geschmolzenes und erhitztes Paraffin, das leicht Nekrosen erzeugt; durch Wärmestrahlen wird nicht immer die gewünschte Temperatur erreicht, die Diathermie hat noch keine einwandfreien Resultate ergeben. Ebenso gelingt beim Menschen durch entsprechende Gewebstemperaturen bei Primäraffekten und nässenden Papeln ein Schwinden der Erscheinungen und der Spirochäten, nicht jedoch bei unverletzter Epidermis. Geeignet sind hierfür heiße Bäder, weniger Heißluft, nicht Paraffin. Prophylaktische Erhitzung bei infizierten Kaninchen scheint ein Angehen der Infektion verhindern zu können, was durch eine thermophobe Eigenschaft der Spirochäten erklärt wird. Damit würde auch beim Menschen die Bevorzugung von Gegenden niederer Temperatur beim Auftreten eines Schankers übereinstimmen; die Spirochäten bedürfen dann einer gewissen Zeit (Latenzstadium), um sich an Gewebe höherer Temperatur zu gewöhnen. Es sprechen hierbei allerdings noch andere Momente mit. Die allgemeine Erhitzung des Körpers bei den verschiedenen Methoden der Fiebertherapie muß auch bis zu genügender Erhöhung gehen; die spezielle Hitzeresistenz der Keime der progressiven Paralyse muß noch festgestellt werden.

Hübschmann, Karel-Prag: The Employment of Mixtures of Neosalvarsan and Sodium Thiosulfate, and of Mixtures of Neosalvarsan and Sodium Bromide in the Therapy of Syphilis (Die Anwendung von Mischungen von Neosalvarsan und Natrium-Thiosulfat und Mischungen von Neosalvarsan und Bromnatrium bei der Behandlung der Syphilis). S. 91.

Lösungen von Neosalvarsan in Natrium-Thiosulfat sind nicht giftiger als solche in destilliertem Wasser, Kaninchen vertragen hierbei höhere Dosen; vielleicht kann man so auch beim Menschen höhere Dosen geben. Die toxische Wirkung einer Überdosierung von Salvarsan konnte durch voraufgehende Natrium-Thiosulfat-Einspritzung nicht verhindert werden. Beim Menschen zeigte sich nach Anwendung von Neosalvarsan + Natrium-Thiosulfat gegenüber Lösung in destilliertem Wasser ein mindestens gleicher, wenn nicht höherer Einfluß auf Spirochäten und klinische

Digitized by Google

Erscheinungen; auch die Toleranz des Pat. ist eher eine bessere. Ferner besteht auch die Möglichkeit, durch diese Mischung die Barriere zwischen Blut und Zentralnervensystem eher zu überwinden. In gleicher Weise wirkt auch Verbindung von Neosalvarsan und Bromnatrium.

Mühlpfordt, H.-Allenstein: A Case of Transformation of Skin Syphilis into Nerve Syphilis through Under-Dosage with Salvarsan (Ein Fall von Umwandlung einer Hautsyphilis in Nervensyphilis durch Unterdosierung von Salvarsan). S. 98.

Von einem Manne mit einer schwere Hauterscheinungen darbietenden Syphilis wurde ein Mädchen infiziert, das nach unregelmäßiger Behandlung mit Salvarsan Erscheinungen zerebraler Syphilis mit positivem Liquor darbot, während bei dem Manne der Liquor negativ blieb. Dieser Übergang auf das Zentralnervensystem ist eine häufige Folge von unregelmäßig oder mit zu schwachen Dosen durchgeführter Salvarsanbehandlung; die Fälle sprechen gegen das Bestehen eines besonderen Virus nervosum. Die Durchführung von Salvarsankuren mit starken Dosen wird durch gleichzeitige Darreichung von Salzsäure unterstützt.

Appel, B.-Boston, Mass.: Agranulocytic-Purpuric-Hemorrhagic Reaction After Neoarsphenamine (Agranulozytose, Purpura, Hämorrhagien nach Salvarsan). S. 100.

2 Fälle, von denen der eine tödlich verlief. Die Reaktion ist wahrscheinlich häufiger, als im allgemeinen angenommen wird.

Sains de Aja, E.-Madrid: Erythrodermia en plaques Caused by Cyanide of Mercury (Erythrodermie en plaques infolge von Quecksilberzyanid). S. 104.

Fall von vernachlässigter Syphilis, mit Salvarsan und Wismut, dann wegen dauernd positiv bleibender WR mit Quecksilberzyanid intravenös behandelt. Erythrodermie, die, wie gewöhnlich, bald wieder schwand. Derartige Erscheinungen sind nach Quecksilberbehandlung häufig, nicht nach Salvarsan oder Wismut.

Tarantelli, E.-Rom: Primary Cutaneous Tuberculosis (Bruusgaard's Primary Complex) (Primäre Hauttuberkulose [Primärkomplex von Bruusgaard]). S. 105.

Sicherer Fall eines tuberkulösen Primäraffektes in der Nähe der Achselhöhle bei einem 4jähr. Kinde, das klinisch und röntgenologisch keine Erscheinungen an den inneren Organen darbot. Diese Formen geben im allgemeinen eine gute Prognose, es entwickelt sich dabei eine sehr ausgesprochene Hautallergie, das Auftreten von Tuberkuliden ist häufig. E. Levin-Berlin.

Bücherbesprechungen

Gemünd, W.-Achen: Wesen und Entstehen der Krebsdisposition. Verlag der ärztlichen Rundschau, Otto Gmelin, München 1930. Preis RM. 21.—, geb. RM. 24.—.

Dieses ausgezeichnete Werk bespricht im allgemeinen Teil in 6 Kapiteln die Wachstums-, Vermehrungs- und Ersatzverhältnisse der Zellen und den Mechanismus der Regenerations- und Reparationsprozesse. Nach Hinweis auf die histologischen Forschungen von Bostroem wurden die bedeutsamen Ergebnisse der Untersuchungen von E. Freund und G. Kaminer gewürdigt und die für die Charakteristik der Geschwulstzellen so wichtigen Forschungen O. Warburgs dargelegt. Die Ansichten W. Gemünds gipfeln im folgenden: Wird dem Körper über die Abnützungsquote (Rubner) hinaus Eiweiß zugeführt, so kann der Organismus sich dieses Überschusses nur dadurch erwehren, daß derselbe zersetzt und abgebaut wird. Dieser Abbau muß auch dann erfolgen, wenn ein entsprechender Energiebedarf (erhöhte Muskeltätigkeit) gar nicht vorliegt bzw. aus den in der Nahrung vorhandenen Kohlehydraten und Fetten bestritten werden kann, stellt also unter allen Umständen eine völlig überflüssige Inanspruchnahme und Belastung der beteiligten Gewebe dar. Es werden daher durch die unnötig hohe Eiweißzufuhr vor allem die Organe, welche die Enzyme für die Verdauung liefern, belastet; darin liegt der Grund der karzinomatösen Entartung der Drüsen und Drüsenzellen und auch der Haut, die ebenfalls durch den gesteigerten Stoffwechsel und die erhöhte Wärmeregulationsarbeit überlastet ist. Die längere Zeit fortgetriebene funktionelle Überbeanspruchung schwächt die betreffenden Organe, die Zellen erlahmen, bei fortgesetzter Eiweißüberfütterung können sie sich des Eiweißüberschusses, der nicht deponiert werden kann, nur mehr dadurch entledigen, daß die Zellen den Eiweißüberschuß über Bedarf und Harmonie des Ganzen in Organeiweiß überführen, wodurch der Anlaß zur un-

Digitized by Google

nötigen und schädlichen Zellproliferation und Wucherungen gegeben wird. Die Altersdisposition zum Krebs bezieht Gemünd auf die Abnahme der Eiweißsynthesen und Abnahme der Fähigkeit zum Abbau überschüssigen Eiweißes, wozu als krebsfördernd noch eine übermäßige Zufuhr von Eiweißstoffen treten kann. Im Alter erwacht im Menschen häufig instinktiv eine Abneigung gegen erhöhte Eiweißzufuhr, viele ältere Menschen schränken von selbst die Eiweißzufuhr ein, äußern mehr Bedürfnis nach eiweißfreier Kost, und nach Gemünd kann darin eine Krebsprophylaxe liegen, daß man dem alternden Organismus ja nicht mehr Nahrung, besonders Eiweißstoffe, zuführt, als seinem geringen Bedarf und seiner verringerten Fähigkeit zur Luxuskonsumption entspricht. Gemünd hebt hervor, daß reichliche und überreichliche Ernährung und geringe körperliche Tätigkeit sich namentlich in einer gesteigerten Proliferationsfähigkeit des Epithels zu erkennen gibt. Dazu tritt eine Minderwertigkeit des Bindegewebes mit Herabsetzung seiner Widerstandskraft, welch letztere Erscheinung für viele Menschen zum Teil in der Eigenart des modernen Kulturlebens bedingt ist, das eine außerordentliche Herabsetzung der funktionellen Beanspruchung der Bindegewebs- und Stützsubstanzen mit sich bringe, durch welche Schädigung des Bindegewebes dem wuchernden Epithel keine Hemmung mehr entgegengesetzt wird. Gemünd betont, daß Statistik und Völkerbeobachtung mindestens die Annahme nahelegen, daß die Krebserkrankung fast ausschließlich bei solchen Völkern und Menschen vorkomme, die unter dem Zeichen der Domestikation, Zivilisation und Kultur stehen, dagegen fast nicht bei solchen, deren Lebensweise noch den natürlichen Bedingungen primitiver Menschheitsperioden entspricht. Wenn Gröbly hervorhebt, daß auch im allgemeinen mit zunehmendem Alter der Nukleoproteidstoffwechsel stärker werde, so sieht dies Gemünd als eine Folge der senilen Involution an und bringt es mit der Rückbildung mancher Organe und Gewebe und mit einem damit verbundenen Freiwerden von Nukleoproteiden beim Zugrundegehen der Zellen in Zusammenhang. Zum Schluß werden Vorschläge zu einer entsprechenden objektiven Krebsstatistik gemacht.

G. Scherber-Wien.

Casper, L., u. E. Picard-Berlin: Lehrbuch der urologischen Diagnostik. Mit 372 z. T. farb. Abb. Verlag von Georg Thieme, Leipzig 1930. Preis RM. 46.—, geb. RM. 48.—.

Das vorliegende Lehrbuch behandelt in ausführlicher und prägnanter Form das große Gebiet der urologischen Diagnostik. Obwohl gerade in letzter Zeit das Handbuch der Urologie und viele hervorragende Werke, die sich mit der Urologie, der Zystoskopie und den Nierenerkrankungen beschäftigen, erschienen sind, so ist die Herausgabe dieses Buches doch zu begrüßen, weil der Altmeister der Urologie hier in dem bekannt flüssigen und anschaulichen Stil, wie wir ihn aus seinem Lehrbuch der Urologie und Handbuch der Zystoskopie kennen, uns die Kenntnisse des wichtigen Gebiets der urologischen Diagnostik vermittelt. Sein Mitarbeiter Picard verfaßte die Kapitel Anatomie und Physiologie des Harnapparates und die Röntgendiagnostik. Das Buch beginnt mit der Embryologie des Urogenitalsystems, es folgen Anatomie, Topographie, Physiologie des Harnapparates, Anamnese und Krankenexamen, physiologische, chemische und mikroskopische Untersuchung der Se- und Exkrete, Beleuchtungsmethode der Harnorgane (Urethroskopie und Zystoskopie), Bilder der normalen und pathologischen Blase, Ureterenkatherismus, funktionelle Nierendiagnostik, Funktionsprüfungen am Harn; den Schluß bilden die Röntgenuntersuchungen des uropoëtischen Systems. Die gesamte Darstellung entspricht dem neuesten Stand der Wissenschaft; demzufolge wird auch die Ausscheidungspyelographie in einem besonderen Kapitel besprochen. 372, zum Teil farbige Abbildungen veranschaulichen das geschriebene Wort. Dieses Standardwerk der Urologie ist so abgefaßt, daß der Student und Allgemeinpraktiker, der Fachurologe, der Internist, der Chirurg und Gynäkologe sich Rat holen kann. Es kann als selbstverständlich gelten, daß dieses urologische Lehrbuch bald weiteste Verbreitung finden wird.

A. Holländer-Bielefeld.

Bucura, C.-Wien: Die entzündlichen Erkrankungen der weiblichen Geschlechtsorgane. Ihr Wesen, ihre Erkennung und Behandlung. Mit 22 Abb. Verlag von Julius Springer. Wien 1930. Preis RM. 12.60, geb. RM. 14.20.

Die 190 Seiten umfassenden Ausführungen, die eine Zusammenfassung des Verf. langjähriger Erfahrungen geben, gipfeln in dem Preis der serologischen Diagnostik und der Vakzinebehandlung der entzündlichen Erkrankungen. Beide Me-

Digitized by Google

thoden sind noch verbesserungs- und ausbaufähig und notwendig, sie sind aber im Prinzip richtig, und ihre Verbesserung und Verbreitung werden wesentlich dazu beitragen, daß man bei den entzündlichen Erkrankungen einen Heilungserfolg von 100% erreichen wird. Seine eigenen gibt Verf. schon jetzt mit 98% an. Für ihn ist die Vakzinebehandlung die Methode der Wahl, die Methode, an die man „glauben" muß. Nicht um sich Erfolge vorzutäuschen, sondern um die Wirkung zu erzwingen, indem man jedem Versager nachspürt und die Ursache zu entdecken sucht. Sehr häufige Fehler sind Verwendung zu alter Kulturen und zu häufiges Überimpfen derselben. Wenn man von der Methode nicht mehr erwartet als sie leisten kann, wird man nie Versager erleben. Versagen aber wird sie stets bei Anwendung in den Fällen, in denen (bei Go) der Prozeß ein rein oberflächlicher geblieben ist. Erst beim Eindringen der Gonokokken in die tieferen Lagen der Schleimhäute und damit beim Inverbindungtreten mit dem Lymphstrom produziert der Körper Abwehrstoffe; erst dann wird einerseits die Komplementbindungsreaktion, andererseits die Vakzinebehandlung positive Resultate ergeben. B. beginnt die Vakzinebehandlung mit Verabfolgung von 300 Millionen Keimen und verdoppelt die Dosis nach 3—4 Tagen, wenn keine Reaktion erfolgte. Die Dosis wird erst dann gesteigert, wenn sie keine Reaktion mehr auslöst. Eventuelles Sensibilisieren durch Diathermie, Bäder. Man soll sich nicht scheuen, eine latente Entzündung zum Aufflackern zu bringen, da sie dann viel leichter angreifbar ist. In hartnäckigen Fällen spritzt Verf. die Vakzine in die Portio. Er sah davon besonders starke Wirkung, die wohl in Analogie zu setzen ist mit der heilenden Wirkung einer Epididymitis auf die gleichzeitige Urethritis. M. Unna-Bergedorf.

Herz, H.: Bekämpfung der Geschlechtskrankheiten und Aufgaben des Arztes nach dem Reichsgesetz vom 18. Februar 1927. Dritter Beitrag aus: Der Arzt in Recht und Gesellschaft. Universitätsverlag von Robert Noske in Leipzig 1930. Preis RM. 10.—.

Daß das Gesetz zur Bekämpfung der Geschlechtskrankheiten vom 18. Februar 1927 in seiner Deutung und praktischen Auswertung für alle Personen, die seine Handhabung zum Wohle des Ganzen gebrauchen, vor allem für die Ärzte, eine Betrachtung nach den verschiedensten Richtungen hin erfordert, zeigen die bisher erschienenen Besprechungen und Kommentare. Die vorliegende rechtliche Darstellung betrachtet das Gesetz vom sozialhygienischen Standpunkte aus und nimmt für seine Erörterungen vom öffentlichen, also in erster Linie vom Verwaltungsrecht aus, seinen Ausgang. Der öffentlich-rechtliche Charakter der Arbeit zwang dazu, die den beteiligten Körperschaften sowie den beteiligten Berufsgruppen zufallenden Rechte und Pflichten in den Vordergrund zu stellen. In besonderem Maße richtet sich entsprechend dieser Tendenz das Buch an die Ärzte, nicht bloß an die leitenden Ärzte der Gesundheitsämter und Beratungsstellen, die selbstverständlich alle Neuerscheinungen auf diesem Gebiete zur Kenntnis nehmen müssen, sondern an die praktizierenden Ärzte überhaupt, vor allem die, welche besonders mit Geschlechtskrankheiten zu tun haben. Die wohldurchdachten und scharfsinnigen Ausführungen des Verf. verdienen eine allgemeine Kenntnis und werden fraglos mit dazu beitragen, den dem Volkswohle wertvollen, durch das Gesetz geschaffenen Anordnungen, zu sinngemäßer Anwendung zu verhelfen.

F. Juliusberg-Braunschweig.

Mitteilungen aus der Literatur

Hauterscheinungen bei Erkrankungen innerer Organe und endokrinen Störungen

Eppinger, H.-Freiburg i. Br.: Über schwer heilbare Fußgeschwüre bei hämolytischem Ikterus. (Med. Univ.-Kl.) Klin. Wschr., 1930, Nr. 1, S. 10.

Eppinger weist an Hand von 2 Familien mit tierischem hämolytischem Ikterus darauf hin, daß dieser sich verhältnismäßig häufig mit schwer heilenden Fußgeschwüren paart. Gelegentlich kommen die Fußgeschwüre in solchen Familien auch ohne Ikterus vor, scheinen aber auch dann in einem gewissen Zusammenhang damit zu stehen, da in einem solchen Falle eine Verminderung der Erythrozytenresistenz zu konstatieren war. Ferner erfolgte in 2 Fällen von Ikterusfußgeschwür nach Splenektomie eine rasche Heilung der Geschwüre. Frei-Berlin.

Digitized by Google

Pigment

Lignac, G. O. E.-Leiden: Über den Einfluß ultravioletter Strahlen auf Bildung und Änderungen des Hautmelanins. Strahlenther., Bd. 34, H. 3, S. 605.

Nicht nur durch Wärme, sondern auch durch ultraviolette Strahlung kann man in der Epidermis nach dem Tode Melanin erzeugen. Seine Bildung in der Haut findet nur bei Anwesenheit von Sauerstoff statt. Die ultravioletten Strahlen erhöhen unter bestimmten Bedingungen die Sauerstoffaktivität, wobei die Quantität der zugeführten Energie von einschneidender Bedeutung ist. Die erste Phase, die Pigmentierung, ist die Photosynthese, die Oxydation der Mutterstoffe, welche von der Polymerisation gefolgt wird, die zur Bildung der großen Melaninmoleküle führt. Die zweite Phase, die Depigmentierung, die Photolyse, führt zum Abbau des Melanins. Vergleicht man die Wirkung ultravioletter Strahlung auf tote und lebende Haut, so ergeben sich große Unterschiede. Das Resultat der toten Haut erreicht man an der lebenden schon nach 4 Minuten der Strahleneinwirkung einer Kromayerlampe. Kurzdauernde Strahleneinwirkung genügt zur Sauerstoffaktivierung, welche durch Oxydation und Polymerisation der Mutterstoffe in irreversibler Reaktion die Melaningranula erzeugt, wobei die Temperatur in lebender und toter Haut ein wichtiger Faktor ist. E. Kottmaier-Mainz.

Memmesheimer, A. M., u. R. Matthaei-Tübingen: Beobachtungen über die Pigmentierung der Haut. (Hautkl. u. Physiol. Inst. d. Univ.) Strahlenther., Bd. 35, H. 2, S. 339.

Im Eigenversuch wurden 2 Jahre lang genau die Färbungen einer bestimmten Hautstelle im Gesicht beobachtet. Die Farben wurden nach Ostwald genau definiert und gemessen. Dabei ergab sich, daß Massagen entfernt liegender Hautstellen eine Verstärkung der Pigmentierung an der Stelle im Gesicht zur Folge hatten. W. Curth-Berlin.

Uhlmann, E.-Frankfurt a. M.: Über die Abhängigkeit der Pigmentbildung von der Wellenlänge der Strahlung. (Dermatol. Univ.-Kl.) Strahlenther., Bd. 35, H. 2, S. 361.

Widerlegung der Annahme von Hausser und Vahle, daß die Pigmentbildung der Haut der Erythembildung völlig parallel gehe. Mittels eines Quarzspektralapparates und eines nach dem Prinzip der Jaenickelampe konstruierten Brenners von 10000 Kersen konnten Erytheme mit den isolierten Linien des Spektrums einwandfrei erzeugt werden. Dabei ergab sich — in Bestätigung von H. und V. — ein Maximum der Erythembildung bei den Wellenlängen 297 und 303 μμ und ein zweites geringeres Maximum bei 248 und 254 μμ; jedoch konnte im Widerspruch zu H. und V. festgestellt werden, daß die Pigmentbildung bei 248 und 254 μμ am stärksten war, seitlich jedoch weniger lange vorhielt als das durch die Wellenlängen um 300 μμ erzeugte Pigment. Dem entspricht, daß die rauchgrauere Pigmentierung durch die künstliche Höhensonne schneller verschwindet als der rotbraune Farbton nach Sonneneinwirkung. Das Sonnenspektrum enthält im günstigsten Falle Wellenlängen bis zu 296 μμ herunter. Bei zur Pigmentbildung neigenden Personen kann Pigmentierung durch die Wellenlängen 248 und 254 μμ eintreten, ohne daß es zu einem merklichen Erythem vorher gekommen ist.
W. Curth-Berlin.

Way, S. C., u. S. E. Light-San Francisco: Generalized Melanosis: Report of case, with Necropsy (Verallgemeinerte Melanose. Bericht über einen Fall, mit Sektionsbefund). J. amer. med. Assoc., 1930, Bd. 94, Nr. 4, S. 241.

Bei der 66jähr. Frau kam es von einem Pigmentnaevus des Rückens, der schon viele Jahre bestand und öfters zu Reizungen Anlaß gab, erst zu einer Aussaat weniger kleiner Naevi am Kopfe, dann zu einer universellen Überschüttung der ganzen Haut mit Pigmentmälern, die zuerst wegen ihrer rötlichen Farbe an eine Purpura denken ließen. Kurze Zeit nachher erfolgte unter zunehmender Entkräftung der Exitus. Es war der ganze Körper einschließlich der Schleimhäute befallen. Die Sektion ergab außer dem ursprünglichen Pigmentnaevus und den Melanomen der Haut Melanome an Lungen, Herz, peribronchialen und retroperitonealen Lymphdrüsen, Peritoneum, Omentum, Blase, Nieren, Milz, Darm und Augen. An den Nägeln pigmentierte Streifen. F. Juliusberg-Braunschweig.

Digitized by Google

Benigne Neubildungen und Mißbildungen

Dowling, G. B.: A simple method of treating cavernous Naevi (Eine einfache Behandlungsmethode kavernöser Naevi). Lancet, 1929, Nr. 5546, S. 1251.

Verf. behandelt kavernöse Naevi durch zwei- bis dreimalige Injektionen von Lösungen von Chinin. bihydrochloric. und Urethan, wie sie zur Behandlung variköser Venen verwendet werden mit 14tägigen Intervallen. Die Resultate befriedigen.

P. Seier-Heidelberg.

Friedländer, C.-Hannover-Kleefeld: Traumatische Epithelzyste im Fingerendglied. Zbl. Chr., 1930, Nr. 4, S. 209.

Bei einem 13jähr. Knaben entwickelte sich im Anschluß an eine Verletzung am Zeigefinger eine Epithelzyste, die den größten Teil des Endgliedes kugelig auftrieb, ohne Veränderungen an der Haut selbst hervorzurufen. Die Bildung des als Epithelzyste histologisch festgestellten Tumors erfolgte im Knochen selbst, der zu etwa $^2/_3$ zerstört war. Es folgt daraus, daß in diesem Falle eine kongenitale Verlagerung von Epidermiszellen in den Knochen anzunehmen ist, die entweder auf den Reiz des Traumas oder durch einen unbekannten Reiz zur Bildung der Knochenzyste geführt hat, die histologisch als traumatische Epithelzyste sichergestellt wurde. Es ist demnach außer der rein traumatischen Entstehungsursache auch eine solche auf kongenitaler Keimversprengung beruhende anzunehmen.

B. Peiser-Berlin.

Regressive Störungen und Atrophien

Haldin-Davis, H.: The modern treatment of Lupus erythematosus (Die moderne Behandlung des Lupus erythematosus). Brit. med. J., 1930, Nr. 3609, S. 432.

Verf. pflegt zunächst Krysolgan in Anfangsdosen von 0,9 mg zu geben und in wöchentlichen Intervallen bis auf 0,09 g zu steigern; im Anschluß hieran injiziert er oft Sanocrysin, mit 0,05 g beginnend und allmählich auf 0,25 und 0,5—1,0 g steigend. Gelegentlich hat er auch mit bestem Erfolg Neosilbersalvarsan gegeben. Ein etwa auftretender follikulärer pruritischer Ausschlag bedingt sofortiges Aussetzen der Goldbehandlung. Als zweckmäßiges Vorbeugungsmittel, um bei dieser Therapie die Leberzellen vor Schaden zu bewahren, ist die Verabreichung einer reichlichen Dosis Dextrose einige Stunden vor der Injektion zu empfehlen.

A. Philippi-Bad Salzschlirf.

Fischer, Z.-Wien: Behandlung des Lupus erythematodes mit Kupfersalben. (Lupusheilstätte Wien.) Ther. Gegenw., Jg. 71, H. 1, S. 45.

Verf. behandelte 15 Fälle von hyperkeratotischem Lupus erythematodes mit Kupfersalben (5—20% Kupferpepsinsalbe bzw. mit Kupferdermasan). Bei 5 Fällen guter Erfolg nach 2 Monaten. 5 Fälle gingen wesentlich zurück, verhielten sich aber nach einiger Zeit refraktär, so daß noch andere Behandlungsarten (Pyrogallussalbe, Kohlensäureschnee) zu Hilfe genommen wurden. 5 Fälle erwiesen sich als völlig resistent. Bei starker Hyperkeratose ist Vorbehandlung mit Salizylsalbe günstig. Zur Behandlung der akuten Form des L. e. empfehle sich die Kupfersalbenbehandlung nicht.

Kruspe-Dresden.

Tagesgeschichtliche Nachrichten

Ernannt: Prof. H. Th. Scherus zum Prof. der Dermatologie in Düsseldorf.

Geh. San.-Rat Prof. Franz Engel-Bey, gewesener Chef des ägyptischen Gesundheitswesens und verdient um die Leprabekämpfung, feierte den 80. Geburtstag.

Gestorben: Dr. Achille Sclavo, Direktor des Hygienischen Instituts in Siena.

R.

Nachdruck (auch des Abschnittes „Tagesg. Nachr.") ist ohne Genehmigung des Verlegers nicht erlaubt

Verantwortlich für die Redaktion: für Originalabhandlungen und T. N.: Prof. Dr. J. H. Rille, Leipzig. Für Referatenteil und therapeutische Umfrage: Dr. Fritz Callomon, Dessau

Digitized by Google

Dermatologische Wochenschrift

Nr. 33 (Bd. 91) 16. August 1930

Aus der Universitätshautklinik Heidelberg (Prof. Dr. Bettmann)

Zur Kenntnis der persistierenden Erytheme

Von

Dr. med. et phil. Hans Thorner

Mit 2 Abbildungen im Text

Als Erythema perstans werden verschiedenartige Hauterkrankungen beschrieben, die nicht nur in ihrer Ätiologie, sondern auch in ihrer Eingruppierung noch völlig ungeklärt sind. Man hat nach der Art der klinischen Entwicklung ein Erythema chronicum migrans von einem Erythema annulare centrifugum, man hat bullöse und knotige Formen unterschieden (Brocq) und diesen letzteren noch das Granuloma annulare, das Erythema elevatum diutinum (Crocker) angefügt.

Obwohl diese verschiedenen Krankheitsbilder bereits vor langen Jahren beschrieben worden sind, besteht über ihre Abgrenzung noch keinerlei Klarheit. Es erscheint daher jeder Beitrag zur Klärung dieser Frage erwünscht. In diesem Zusammenhange sei über einen Fall berichtet, der in der Heidelberger Hautklinik beobachtet und auf Anregung und unter Anleitung von Prof. Gans bearbeitet wurde.

J. M. (Ambulanznummer 2449/1921), 42 Jahre, Fabrikarbeiter.

Anamnese: Vater und 8 Geschwister gesund. Mutter an Bronchialkatarrh gestorben. Pat. als 6jähr. Kind Diphtherie, sonst nie ernstlich krank.

Vom 21. Lebensjahr an hat er bis zum Kriegsausbruch in einer Küferei gearbeitet, während des Krieges war er $2^1/_2$ Jahre in Frankreich, sonst in der Heimat im Kriegsdienst. Nach dem Kriege hat er in einer Ölfabrik als Aus- und Einlader gearbeitet. Dabei wurden viele Produkte vom Ausland verladen, wie Raps, Sesamen aus Indien und Argentinien. 1918 Bartflechte und „Flechte" an der Hand.

Seit Oktober 1921 hat er auf dem Rücken einen etwa zweimarkstückgroßen rundlichen erhabenen Fleck bemerkt. Dieser dehnte sich immer weiter aus bis zur heutigen Größe (Abb. 1). Hin und wieder spürt der Pat. ein geringes Stechen am Rande der Hautveränderung. Das sonstige Befinden war unverändert. Seit Oktober befindet er sich in Behandlung: bisher Salbenbehandlung.

Aufnahmebefund (Dezember): Auf dem Rücken zwischen den Schulterblättern befindet sich ein etwa handflächengroßer Herd, mit etwa 1 cm breitem infiltriertem, stark gerötetem, wallartig aufgetriebenem Randbezirk und blassem, derbem, etwas eingezogenem Zentrum. Die Affektion, die annähernd Kreisform einhält und sich aus einzelnen serpiginösen Abschnitten zusammensetzt, schneidet gegen die gesunde Umgebung scharf ab. Der rechte Randbezirk ist stärker gerötet und infiltriert als der linke. Übrige Haut o. B.

Innere Organe o. B. Urin: Sacch., Alb. neg. WR Ø.

28. XII. 1921. Probeexzision: Beim Durchschneiden des infiltrierten Randes stößt das Messer auf derbes Gewebe, es knirscht. Leukozyten 10800. Temperatur bei Bettruhe zwischen 36,3 und 36,8.

Digitized by Google

2. I. 1922. Nach Tuberkulininjektion ($^1/_{10}$ mg) Temp. bis 37,5.
3. I. Röntgenbestrahlung: 10 × 3 mm Al. rechte Halbseite.
9. I. Wesentliche Rückbildung der Infiltration rechts. Temp. dauernd afibril, Urin o. B.

Von dem probeexzidierten Hautstück wurden Schnitte angefertigt und mit Hämatoxylin-Eosin, Elastin, nach VAN GIESON und mit Sudan gefärbt.

Mikroskopischer Befund: Bei Lupenvergrößerung findet sich entsprechend dem wallartig erhabenen infiltrierten Rande in 1 cm Breite eine von dem Stratum subpapillare bis über das subkutane Fettgewebe hinaus in die Muskulatur reichende Zellinfiltration, die in der Tiefe im allgemeinen in einzelnen, scharf abgesetzten, den Fetttröpfchen entsprechenden Herden angeordnet ist (Abb. 2).

Bei stärkerer Vergrößerung zeigt sich, daß die Absetzung gegen das umgebende Gewebe meistens nicht so scharf ist, da von den umschriebenen Herden ausgehend, das zelluläre Infiltrat unregelmäßig die Interstitien des Bindegewebes der Kutis durchsetzt.

Die Epidermis oberhalb der Infiltration erscheint nicht nennenswert verändert. Die Hornschicht und die granulierte Schicht sind vielleicht etwas verbreitert. Es finden sich jedoch im übrigen normale Verhältnisse, besonders keine Parakeratose. Die Stachelschicht kann ebenfalls als etwas verbreitert angesprochen werden. Jedoch ist auch dies nicht nennenswert. Ein mäßiges Ödem besteht in den Papillen. Vereinzelt treten in diesen den Gefäßen entlang schmale Zellzüge auf. Diese bestehen aus langgestreckten Bindegewebszellen.

Abb. 1. Rücken. 42jähr. Mann, handflächengroßer, kreisförmig-serpiginös begrenzter Krankheitsherd mit erhabenem Rande

Stratum subpapillare, Kutis, Subkutis einschließlich des subkutanen Fettgewebes, sind von Zellmassen durchsetzt. In der Kutis lassen sich deutlich die Beziehungen der Zellmassen zu den Gefäßen feststellen, indem jene diese konzentrisch umgeben. Zum Teil äußert sich dies im Schnitt in mehr oder weniger scharf umschriebenen scheiben- oder strangförmigen Herden. Diese besitzen unregelmäßige Ausläufer, welche miteinander anastomisieren und das kutane Bindegewebe auseinanderdrängen. Zum subkutanen Fettgewebe hin erscheinen die Herde schärfer umschrieben.

Die Zellinfiltration ist besonders stark um die Anhangsgebilde, Haarfollikel und Schweißdrüsen entwickelt. Die Infiltrate treten aber auch unabhängig davon, wenn auch in kleineren Herden, auf.

Das elastische Gewebe ist im Stratum papillare überall gleichmäßig erhalten und in Form zartester Verästelungen bis in die Papillenspitzen zu verfolgen. Auch dort, wo in den Papillen die vorher beschriebenen Zellherde auftreten, haben diese die elastischen Fasern lediglich auseinandergedrängt, aber nicht zerstört. Dasselbe gilt für den Bereich der netzförmig verteilten Infiltrate. Im Schnitt hat es fast den Anschein, als ob diese Zellinfiltrate eine Vorliebe für das elastische Fasersystem hätten. Ob es sich dabei tatsächlich um bisher noch unbekannte biologische Abhängigkeiten handelt, ist nicht zu entscheiden. Es erscheint vorläufig doch noch wahrscheinlicher, daß das elastische Fasernetz eher rein mechanisch als Schrittmacher aufzufassen ist, dem entlang sich das Zellinfiltrat entwickelt. Bei diesen Zusammenhängen handelt es sich nicht allein um den elastischen Faserapparat der Gefäße. Auch in den größeren Infiltraten lassen sich die elastischen Fasern nachweisen. Sie sind hier vielfach aufgelockert, verdünnt bzw. langgestreckt, doch läßt das zelluläre Infiltrat die elastischen Fasermassen unbeschädigt und drängt sie lediglich auseinander.

Die von den Infiltraten umgebenen Gefäße weisen eine Reihe von Veränderungen auf. Sie sind im allgemeinen nicht erweitert. Die Endothelschwellung hält sich im

Digitized by Google

Papillarkörper und in der Kutis im allgemeinen in mäßigen Grenzen. Die arteriellen Gefäßlumina sind jedoch stellenweise — und dies tritt namentlich in den tiefen kutanen und subkutanen Gefäßen deutlich hervor — von einer ausgedehnten Intimawucherung befallen. Das Lumen ist sehr stark verengt, die Endothelien geschwollen und stellenweise gewuchert, so daß völliger Gefäßverschluß eintritt. Im Bereich der Intimawucherung ist das Gewebe von Lymphoiden, Zellen und Histiozyten durchsetzt. Plasmazellen und Mastzellen fehlen.

Am Aufbau der Infiltrate sind in erster Linie die beiden erstgenannten Zellarten beteiligt. Dazu treten langgestreckte Bindegewebszellen, die das Ganze durchsetzen. Es handelt sich sowohl in den dünnen netzförmigen Zellzügen als in den kompakten Infiltrationsherden der tieferen Kutis und Subkutis um ein Granulationsgewebe, das zahlreiche lymphoide Zellen, weniger zahlreiche Histiozyten enthält.

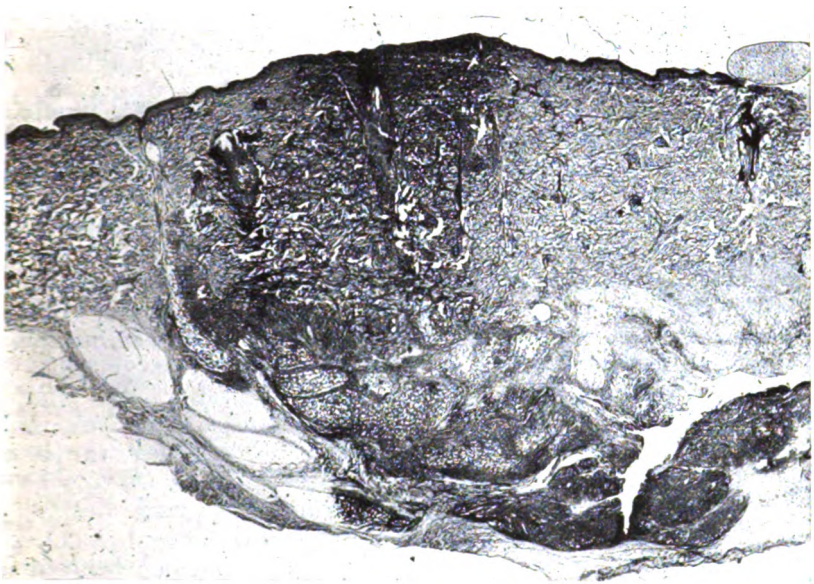

Abb. 2. Übersichtsbild. Erhabener Rand und Umgebung. Epidermis unverändert; ausgedehntes, scharf abgesetztes kutan-subkutanes Zellinfiltrat. Lupenvergrößerung

Plasmazellen finden sich nur vereinzelt in den Randabschnitten, dort wo die Infiltration an das Gesunde grenzt. Polynukleäre Leukozyten sind in den Zellherden nicht nachweisbar. Es fehlt auch jede Nekrose selbst bei stärkerer Infiltration.

Das kollagene Gewebe verhält sich grundsätzlich genau so wie das elastische, d. h. die Bindegewebsbündel werden durch die Zellinfiltrate auseinandergedrängt und aufgesplittert, bleiben jedoch im Aufbau und chemisch-färberischen Verhalten normal.

Die Anhangsgebilde der Haut sind, wie oben beschrieben, von einem ausgedehnten Infiltratmantel umgeben, in erster Linie gilt das für die Haarfollikel und Schweißdrüsen. Sämtliche Anhangsgebilde bleiben aber trotzdem erhalten.

Zusammenfassung

Innerhalb weniger Monate hat sich bei einem sonst gesunden Mann auf dem Rücken zwischen den Schulterblättern ein etwa handtellergroßer, ringförmig von einem serpiginös-erhabenen Rand eingefaßter Herd entwickelt, der von einer etwa zweimarkstückgroßen Initialpapel ausging. Mikroskopisch zeigt sich die Epidermis unverändert. In der Kutis finden

Digitized by Google

sich um die Gefäße und Anhangsgebilde der Haut gut abgegrenzte Infiltrate aus lymphoiden Zellen und Histiozyten. Plasmazellen sieht man nur vereinzelt in den Randabschnitten. Polynukleäre Leukozyten sind nicht nachweisbar. Die Endothelien der Gefäße sind geschwollen und stellenweise führt eine Intimawucherung zu fast völligem Gefäßverschluß. Nekrosen sind nirgends erkennbar; das elastische kollagene Fasernetz ist völlig erhalten.

Unter den verschiedenen eingangs erwähnten Krankheitsbildern würde unser Fall am besten bei Erythema chronicum migrans einzuordnen sein. Man muß sich allerdings dann, im Gegensatz zur französischen Schule (Brocq u. a.), entschließen, Zusammenhänge mit dem Erysipeloid völlig fallen zu lassen. Dieses letztere erscheint als einfaches, persistierendes Erythem, während unser Fall durch die Entwicklung eines Granulationsgewebes ausgezeichnet ist.

Wenn man überhaupt den Versuch machen will, unsere Beobachtungen zwecks Einordnung in eine bestimmte Untergruppe der persistierenden Erytheme näher zu umreißen, so kann es sich nur darum handeln, Unterscheidungsmöglichkeiten oder Beziehungen festzustellen, zum Granuloma annulare auf der einen Seite, zum Erythema elevatum diutinum auf der andern. Im allgemeinen werden diese beiden Krankheitsbezeichnungen im deutschen Schrifttum synonym gebraucht (Fick, Grütz und Hornemann, Halle u. a.). Zieler schildert das mikroskopische Bild des Granuloma annulare als eine perivaskuläre, perifollikuläre Infiltration des Koriums aus runden und spindelförmigen Zellen, Epitheloidzellen und Riesenzellen mit zentraler Nekrose dieses Infiltrates. Für Friboes haben die klassischen Fälle des Granuloma annulare zwar Nekrosen, er anerkennt jedoch auch Abweichungen davon, insbesondere für abortive Formen und frühe Entwicklungsstadien. Gans faßt beide als verschiedene Krankheitsbilder auf. Darier hält das Erythema elevatum diutinum für eine Varietät des Granuloma annulare, während Sutton beide identifiziert, ebenso Hartzell. Pusey sowie auch Ormsby betrachten beide als zusammengehörig, ohne jedoch eine sichere Entscheidung zu treffen.

Um zu einer klaren Stellungnahme zu gelangen, seien daher zunächst das klinische und histologische Bild des Granuloma annulare und Erythema elevatum diutinum einander gegenübergestellt.

Bei dem Granuloma annulare handelt es sich um eine Affektion, die aus etwa linsengroßen derben Knötchen von weißlicher Farbe besteht. Diese haben die Neigung, sich ringförmig anzuordnen. Die Affektion kann ohne Beschwerden jahrelang bestehen. Ihre Lokalisation ist nicht scharf umgrenzt, doch werden die Streckseiten der Extremitäten und der Gelenke bevorzugt. Daneben kommen aber die Knötchen auch an anderen Stellen, wie dem Gesäß, Hals, Gesicht und behaarten Kopf, vor.

Histologisch liegt der Erkrankung ein infiltrativer Prozeß mit umschriebenen Nekrosen zugrunde. Die Hauptveränderungen sind im Stratum subpapillare lokalisiert.

Die Epidermis ist nur sekundär und nur sehr wenig verändert. Im Stratum subpapillare finden sich mehr oder minder nekrotische Stellen, die peripher von einem infiltrierten Bezirk umgeben werden. Dieser wallartige infiltrierte Bezirk besteht aus zwei Arten von Zellen: 1. jungen Bindegewebszellen, die entweder in Zügen mit wenig Zwischensubstanz angeordnet sind (epitheloide Zellen im Sinne Virchows) oder in den Maschen eines kollagenen Fasernetzes liegen, 2. Lymphozyten, die nach dem Gesunden hin immer reichlicher werden. Daneben kommen vereinzelte polynukleäre Leukozyten, Mastzellen und gelegentlich einmal eine Plasmazelle vor.

Digitized by Google

Die Gefäße sind erweitert, sie sind in der Umgebung des Hauptherdes von einem perivaskulären Infiltrat umgeben (Lymphozyten und gewucherte Gefäßwandzellen). Die Endothelien sind geschwollen und die Intima ist gewuchert, so daß die Gefäße und namentlich die Venen in wechselndem Grade verschlossen sind.

Das Bindegewebe ist im Bereich der Nekrose stark verändert: wenn es überhaupt sichtbar ist; dann färbt es sich anders als im Bereiche des Gesunden. Das elastische Gewebe ist meistens im nekrotischen Herde völlig zugrunde gegangen (GANS).

Versucht man nun das Erythema elevatum diutinum von dem Granuloma annulare abzugrenzen, so können dazu nur histologische Momente herangezogen werden, da das klinische Bild, wie z. B. auch DALLA FAVERA (8) betont, keine sicheren Anhaltspunkte bietet und über die Ätiologie beider Erkrankungen nichts bekannt ist.

Dabei wird vor allem, da es sich in beiden Fällen um infiltrative Prozesse handelt, auf die Zusammensetzung der Infiltrate zu achten sein, weiter auf ihre topographische Verteilung im Gewebe und schließlich auf das Vorhandensein von Nekrosen.

Nun zeigen einige Fälle, die als Erythema elevatum diutinum beschrieben worden sind, in der Zusammensetzung der Infiltrate einen ähnlichen Befund, wie das Granuloma annulare; VOLK (31) findet in seinem Fall, der auch in anderer Beziehung dem Granuloma annulare nahesteht, hauptsächlich Epitheloidzellen. Er ist deshalb geneigt, beide Krankheiten als eine Einheit aufzufassen. GOLDSCHMIDT (14) sieht bei seinem Fall Fibroblasten und an manchen Stellen auch junges Bindegewebe. Auch in anderen Fällen erscheinen die epitheloiden Zellen, so bei FRÜHWALD (11) (spindelige Bindegewebszellen) oder in dem zweiten Falle DALLA FAVERAS (junges Bindegewebe) und bei HALLE (junges Bindegewebe) (16). Leukozyten und Lymphozyten werden in allen Fällen gesehen, wobei die mehrkernigen überwiegen, Mastzellen werden nur zuweilen beobachtet. Der Fall von TRIMBLE (29) weist überhaupt keine Zellinfiltration auf. Er muß deshalb als Erythema elevatum diutinum fallen gelassen werden, da nach allem gerade das Moment der Zellinfiltration für diese Erkrankung als charakteristisch zu gelten hat.

Die topographische Verteilung der Infiltrate im Gewebe wird beim Erythema elevatum diutinum übereinstimmend im Korium angegeben: die Infiltrate sind um die Gefäße herum gelagert. DALLA FAVERA (8) möchte das Moment der perivaskulären Lokalisation zur Differentialdiagnose heranziehen, denn „beim Granuloma annulare hat man es mit einem im Korium diffus lokalisierten Granulationsgewebe zu tun, welches sich somit deutlich von dem entzündlichen perivaskulären Infiltrat unterscheidet, welches die erwähnte Dermatose charakterisiert". Wir glauben, daß diese Auffassung nicht aufrecht zu erhalten ist, da auch beim Granuloma annulare die Infiltrate überwiegend perivaskulär beobachtet wurden. Die Veränderung an den Gefäßen ist meistens deutlich: sie werden sehr oft als erweitert geschildert (WEIDMAN, FRÜHWALD, DALLA FAVERA, HALLE). FRÜHWALD hat die Gefäßwand normal gesehen. Wir konnten Intimawucherungen beobachten. GOLDSCHMIDT sieht in den nicht thrombosierten Gefäßen einen Anhalt zur Differentialdiagnose gegenüber dem Granuloma annulare.

Schließlich wäre noch die Frage zu erörtern, ob das Vorhandensein von Nekrosen bzw. deren Fehlen zur Abgrenzung der beiden Dermatosen zu verwerten ist.

VOLK und FRÜHWALD beschäftigen sich mit dieser Frage. VOLK, dessen Fall kleinste beginnende Nekrosen aufweist, sieht in dem Unterschied nichts Entscheidendes. Er glaubt, die nur geringe Ausdehnung der Nekrosen mit dem mehr akuten Verlauf der Erkrankung erklären zu können. Mit dieser Auffassung steht VOLK nicht allein. So gibt BRUHNS in seinem Referat einer Arbeit von TEMPLETON (28) über das Erythema elevatum diutinum zu erwägen, „daß die Nekrosenbildung nur ein späteres Stadium ... sei". Diese Erklärung ist aber nicht immer angängig, da sehr chronisch verlaufende Fälle beobachtet worden sind, die nie Nekrosen aufwiesen; DALLA FAVERA berichtet von einem Fall, der nach $2^1/_2$ Jahren keinen Gewebszerfall erkennen ließ. Mehrere Fälle von einem Jahr Dauer, die ohne Nekrose verlaufen sind, sind bekannt (DALLA FAVERA, PICCARDI).

Digitized by Google

Frühwald bezieht sich nicht, wie Volk, auf die Krankheitsdauer, sondern er bringt ein anderes Argument, um die Nekrose als differentialdiagnostisches Merkmal ausscheiden zu können: die Nekrose sei für das Granuloma annulare nicht charakteristisch. Demgegenüber steht die Auffassung Kyrles (20), „daß die Nekrose hier (Granuloma annulare) als Erstlingsalteration des Gewebes auftritt, infiltrative Vorgänge spielen im Anfang offensichtlich keine Rolle, wo man schließlich auf sie stößt, sind sie sekundär hinzugetreten". Diese Auffassung von der Bedeutung der Nekrosen für das Granuloma annulare ist um so bemerkenswerter, als in allen sicheren Fällen von Erythema elevatum diutinum keine Nekrosen nachzuweisen sind. Auch Crocker (5) berichtet in seiner grundlegenden Arbeit nichts davon. Nur die Fälle Volks und Weidmans (34) machen davon eine Ausnahme. Dazu ist aber zu sagen: Der Fall Volks zeigt auch in anderer Hinsicht eine deutliche Ähnlichkeit mit dem Granuloma annulare, so daß man die Auffassung vertreten könnte, es handle sich hier um einen Fall von echtem Granuloma annulare, der also auch nach unserer Meinung Nekrosen aufzuweisen hätte und deshalb nicht für das Erythema elevatum diutinum in Anspruch genommen werden kann. Damit bleibt nur noch der Fall Weidmans übrig. Wie weit dieser Fall sich in anderer Beziehung an das Erythema elevatum diutinum anschließt, ist nicht mit Sicherheit zu sagen, da sich unsere Kenntnis nur auf einen kurzen Bericht im Zentralblatt für Haut- und Geschlechtskrankheiten stützt.

Es erscheint uns aber auch hier Vorsicht in der Anerkennung der Diagnose Erythema elevatum diutinum geboten, da der gleiche Fall früher als Xanthoma en tumeurs veröffentlicht worden ist. Diese Diagnose wurde später wegen des Fehlens der typischen Xanthomzellen fallen gelassen. Ebenso muß man im Fall Frühwalds mit der Diagnose Erythema elevatum diutinum zurückhaltend sein, da der Pat. eigentümliche Tumoren mit schuppender Oberfläche (Differentialdiagnose gegen Psoriasis) aufwies.

Andererseits finden sich aber auch unter den als Granuloma annulare beschriebenen Fällen solche, die keine Nekrose aufweisen. Unter den von Little (31) zusammengestellten 49 Fällen sind 5 Fälle, bei denen Nekrose nicht ausdrücklich erwähnt ist. Dazu ist zu bemerken, daß — wie Little erwähnt — ein Fall davon von anderer Seite als Erythema elevatum diutinum angesprochen wurde. Chipman (4) berichtet über einen Fall, der drei Jahre die Affektion aufwies, ohne daß eine Nekrose nachgewiesen werden konnte; entsprechendes sahen Pellier (22), Vignolo-Lutati (32) und Kenedy (19).

Dem Vorschlage Arndts (1), aus Zweckmäßigkeitsgründen vielleicht „die recht vage und nur bis zu einem gewissen Grade rein klinisch berechtigte Bezeichnung Erythema elevatum diutinum vollkommen fallen zu lassen und sich im übrigen auf das klinisch und histologisch recht charakteristische Krankheitsbild, wie es uns in den Fällen von Dubreuilh, Galloway, Rasch und Gregersen, Graham-Little, Galewsky, Dalla Favera und den von mir (Arndt) mitgeteilten Beobachtungen entgegentritt, auf einen Namen zu einigen" möchten wir vollständig beipflichten, soweit dies für das klinisch und histologisch recht gut gekennzeichnete Krankheitsbild des Granuloma annulare zutrifft. Es wäre u. E. aber doch zu weitgehend, dem tatsächlichen histologischen Befund nicht gerecht zu werden, wie er sich uns nun doch einmal in dem Vorhandensein von Nekrosen einerseits und in deren Fehlen bei den von uns als Erythema elevatum diutinum angesprochenen Fällen andererseits ergeben hat.

Zusammenfassend glauben wir daher an einer Trennung der beiden Krankheitsbilder festhalten zu sollen, selbst auf die Gefahr hin, daß sich ein enger ätiologischer Zusammenhang später einmal feststellen ließe. Wir empfehlen damit schließlich kein anderes Vorgehen, als es für die Tuberkulose der Haut sich seit langem als zweckmäßig erwiesen hat. Auch bei dieser kennen wir Formen, die ohne Nekrose verlaufen und andere, bei denen diese Nekrosen wesentlich für die Veränderung erscheinen. Es werden uns die auf die gleiche ätiologische Einheit, nämlich den Kochschen Bazillus zurückzuführenden Krankheits-

Digitized by Google

bilder, wie z. B. die Tuberculosis cutis luposa und die Tuberculosis cutis papulo-necrotica doch stets als zwei verschiedene Veränderungen erscheinen, denn das Wesen einer Erkrankung sehen wir nicht mehr im Erreger, sondern in erster Linie in dem wechselvollen Kampf zwischen ihm und dem befallenen Organismus.

Literatur

1. ARNDT, G., Zur Kenntnis des Granuloma annulare (RADCLIFFE CROCKER). Arch. f. Dermat., 1911, Bd. 108. — 2. BROCQ, Précis de pratique dermatologie, 1921. — 3. BUNCH, I. L., Erythema elevatum diutinum. Proc. Roy. Soc. Med., 18. X. 1917. — 4. CHIPMAN, E., A case of Granuloma annulare. Brit. J. Dermat., 1911. — 5. CROCKER, R., u. C. WILLIAMS, Erythema elevatum diutinum. Brit. J. Dermat., 1894. — 6. DARIER, J., Précis de Dermatologie, 4. Edition, 1928. — 7. FICK, J. v., Nomenklatur der Hautkrankheiten. Handb. Haut- u. Geschlechtskrkh., 1928, Bd. 14, S. 2. — 8. DALLA FAVERA, Erythema elevatum diutinum und Granuloma annulare. Dermat. Z., 1910, Bd. 17. — 9. FRIEBOES, W., Atlas der Haut- und Geschlechtskrankheiten. Zugleich ein Lehrbuch, 1928. — 10. FRIEBOES, W., Grundriß der Histopathologie der Hautkrankheiten. 2. verm. Aufl., 1924. — 11. FRÜHWALD, R., Ein Fall von Erythema elevatum diutinum. Dermat. Wschr., 1916, Bd. 43. — 12. GANS, O., Histologie der Hautkrankheiten. Bd. I, Berlin 1925. — 13. GRÜZ, O., u. HORNEMANN, Beiträge zur Klinik und Histologie des Granuloma annulare. Arch. f. Dermat., 1911, Bd. 136. — 14. GOLDSCHMIDT, W. N., Erythema elevatum diutinum (CROCKER). Proc. Roy. Soc. Med., 17. VI. 1926, Zbl. Bd. 23. — 15. GOLDSCHMIDT, W. N., Erythema elevatum diutinum. Proc. Roy. Soc. Med., 20. I. 1927, Zbl. Bd. 24. — 16. HALLE, Ein Beitrag zur Kenntnis des Erythema elevatum diutinum. Arch. f. Dermat., 1909, Bd. 99. — 17. HARTZELL, J. of Cutan. Dis., 1910, S. 302 (zitiert nach SUTTON). — 18. JESSNER, S., Lehrbuch der Haut- und Geschlechtskrankheiten. 5. Aufl., 1920. — 19. KENEDY, D., Über einen Fall von Granuloma annulare. Arch. f. Dermat., 1922, Bd. 140. — 20. KYRLE, J., Vorlesungen über Histo-Biologie der menschlichen Haut und ihrer Erkrankungen. 1927. — 21. LITTLE, GRAHAM, Granuloma annulare. Brit. J. Dermat., 1908. — 22. PELLIER, Stéréo-phlogose nodulaire et circinée (Granuloma annulare de R. CROCKER). Ann. de Dermat., 5. Serie, Bd. I, 1910. — 23. PUSEY, The Principles and Practice of Dermatology, 1926. — 24. PICCARDI, G., Erythema elevatum diutinum. Dermat. Wschr., Bd. 55. — 25. RIECKE, Lehrbuch der Haut- und Geschlechtskrankheiten. 7. Aufl., 1923. — 26. SUTTON, Diseases of the Skin. 1923. — 27. TEMPLETON, H. J., A case of Erythema elevatum diutinum. San Francisco Dermat. Soc., 18. III. 1927. Arch. of Dermat., 1927, Bd. 16, Zbl. Bd. 26. — 28. TEMPLETON, H. J., Erythema elevatum diutinum. Brit. J. Dermat., 1928, Bd. 40 (Ref. v. BRUHNS in Zbl. Bd. 28). — 29. TRIMBLE, Erythema elevatum diutinum? Arch. of Dermat., 1925, Bd. 12, Zbl. Bd. 19. — 30. TRIMBLE, Erythema elevatum diutinum. Report of a case with on in nosology position. Arch. of. Dermat., 1926, Bd. 13, Zbl. Bd. 20. — 31. VOLK, Erythema elevatum et diutinum. Wien. dermat. Ges., 20. X. 1921, Zbl. Bd. 3. — 32. VIGNOLO-LUTATI, Beitrag zum Studium des sogenannten „Granuloma annulare". Dermat. Wschr., Bd. 54. — 33. WOLFF, A., u. P. MULZER, Lehrbuch der Haut- und Geschlechtskrankheiten. 2. Aufl., 1914. — 34. WEIDMAN, Erythema elevatum diutinum. Arch. of Dermat., 1926, Bd. 14, Zbl. Bd. 23. — 35. WILLARD, Erythema elevatum diutinum. Arch. of Dermat., 1927. Bd. 16, Zbl. Bd. 25. — 36. ZIELER-JACOBI, Lehrbuch und Atlas der Haut- und Geschlechtskrankheiten. 2. Aufl., 1928.

Digitized by Google

Aus der dermatologischen Abteilung des Charlottenburger städt. Krankenhauses (Prof. Dr. C. Bruhns)

Mykologische Beiträge

Von

Prof. Dr. C. Bruhns und Dr. A. Alexander

Mit 2 Abbildungen im Text

II. Atypische Form des Kaufmann-Wolfschen Pilzes (Epidermophyton interdigitale)

Im folgenden sei eine Beobachtung mitgeteilt, bei der ein Kaufmann-Wolf-Pilz in der Primärkultur ein derartig atypisches Aussehen annahm, daß man an alles andere eher denken konnte, als an den genannten Pilz.

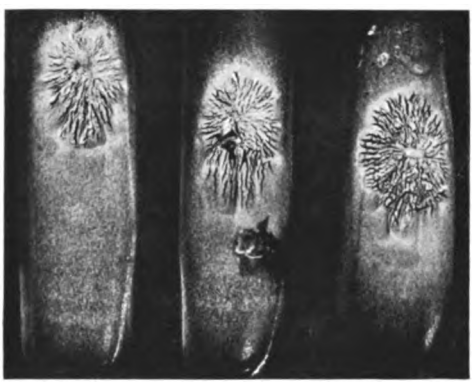

Abb. 1. Atypische Form des Kaufmann-Wolfschen Pilzes

Es handelte sich um ein 8 Jahre altes Mädchen mit einem am Fußrücken lokalisierten, aus kleinen Bläschen zusammengesetzten krustösen Herd von etwa Talergröße mit positivem Pilzbefund, bei der wir entsprechend unseren an zahlreichen anderen Fällen gemachten Erfahrungen erwarteten, ein Ep. interdig. kulturell aufgehen zu sehen. Es entwickelte sich aber eine graubraune, von zahlreichen radiären Bildungen und deutlichen Einrissen durchzogene Scheibe, die, wie die Abbildung zeigt, einem etwas verkümmerten, der Körnelung entbehrenden Tr. cerebriforme ähnlich sah, aber keineswegs der zerebriformen Varietät des Kaufmann-Wolfschen Pilzes, wie wir ihn in der allgemeinen Mykologie[1]) abgebildet haben, glich. Bei Überimpfung auf Erlenmeyer-Kolben erhielten wir wieder die gleichen fremdartig anmutenden Kolonien. Es zeigten sich jedoch sehr bald auf letzteren weiße flaumige Stellen, die wir zunächst für duvetöse Entartung hielten, bis sich herausstellte, daß kein Pleomorphismus vorlag, sondern daß vielmehr jetzt, nach mehreren Kulturpassagen, die normale weiße Form des Kaufmann-Wolfschen Pilzes neben der erst beschriebenen zum Vorschein gekommen war. Zum Überfluß wuchsen einige andere Röhrchen nun auch in der gypseumartigen Varietät des Pilzes, und daß es sich wirklich um eine solche und nicht um echtes Gypseum asteroides handelte, ergab die Tierimpfung: dieselbe fiel bei mehreren Meerschweinchen völlig negativ aus.

[1]) Bruhns-Alexander in Jadassohns Handbuch der Haut- u. Geschlechtskrkh., Bd. XI, S. 211, Abb. 123.

Digitized by Google

Wir müssen also in Ausnahmefällen bei der Primärkultur des Ep. interdig. mit einer Form rechnen, die ein atypisch zerebriformes Aussehen hat und radiäre Bildungen und Einrisse aufweist. Es wird nützlich sein in Fällen, die nicht so eindeutig liegen wie der unsrige, d. h. insofern eindeutig, als schon nach dem klinischen Bild der Kaufmann-Wolfsche Pilz als Erreger vermutet werden mußte, an die Möglichkeit zu denken, daß die Primärkulturen dieses Pilzes ein derartiges fremdartiges Aussehen annehmen können. Den verschiedenen Varietäten, unter denen der genannte Pilz sich manifestiert, wird mit vorliegender Form eine neue besondere Abart hinzugefügt.

III. Ein Fall von Epidermophyton lanoroseum

In den Ann. de Dermat., Januar 1925, beschrieb Mac Carthy als Erreger einer Eczema-marginatum-ähnlichen Affektion mit Dissemination auf Unterarme und Hals einen Pilz, den er wegen seiner vorwiegend rosaroten Färbung in der Kultur als Epidermophyton lanoroseum bezeichnete und in die Gruppe der multiformen Epidermophytonarten einrangierte.

Abb. 2. Epidermophyton lanoroseum (Mac Carthy)

Der Pilz ist bisher unseres Wissens nur dieses eine Mal isoliert worden, und zwar wurde er ursprünglich im Jahre 1922 von Montlaur und Dumet auf der Abteilung Hudelots in Paris bei einem aus Portugiesisch-Guinea zurückgekehrten Patienten beobachtet und irrtümlicherweise als Ep. purpureum signiert. Erst Mac Carthy klärte in Sabouraud's Laboratorium die falsche Rubrizierung auf und subsumierte den fraglichen Myzeten, wie schon gesagt, mit dem Ep. interdig., Ep. purpureum, Ep. plurizoniforme, Ep. gypseum und Ep. niveum in die Gruppe der multiformen Epidermophytonarten, die der monomorphen Gruppe, zu der Ep. ing. und clypeiforme gehören, gegenübersteht[1]).

Wir konnten nun vor kurzem durch die Freundlichkeit des leitenden Arztes der Dermatologischen Abteilung in Wiesbaden, Herrn Dr. Gutmann, der uns die Kultur überließ, einen zweiten Fall dieser seltenen Erkrankung beobachten, über den wir im folgenden ganz kurz berichten möchten:

Es handelte sich um einen Herrn, der aus dem Rheinlande stammend, eine Zeitlang in Bombay lebte und dann auf der Rückreise von dort nach Deutschland ad inguines eine Stelle bemerkte, die, wie uns Herr Dr. Gut-

[1]) Näheres l. c. S. 201 ff.

Digitized by Google

MANN mitteilte, ganz einem Eczema marginatum glich. Die Kultur (s. Abb. 2) ergab auf Grütz- resp. SABOURAUD-Agar ein ziemlich typisches Lanoroseum mit seinen fünf im Handbuch, S. 216 beschriebenen Zonen — nur daß die weiße Zone keinen vollen Kreis, sondern nur etwa einen Halbkreis bildete — und mit dem dort erwähnten mykologischen Befund, der aber nicht sehr charakteristisch ist. Die Tierimpfung zeigte beim Meerschweinchen ganz oberflächliche, leicht schuppende Infiltrate, in denen Pilze nicht nachweisbar waren. Auch die Haare waren frei von Pilzen.

IV. Einige Bemerkungen über den Ursprung und die Abstammung unserer Dermatophyten

Von jeher hat bei den Mykologen die Frage Interesse erregt, woher die beim Menschen beobachteten Pilze kommen, und auf welche Weise sie an den Menschen gelangen. Es ist meist nicht schwer gewesen, den Nachweis zu führen, daß die Parasiten von den Tieren auf uns übertragen werden. Woher aber beziehen die Tiere die Pilze und wo finden sich diese Pilze in der Natur? Für einen Teil unserer Myzeten wissen wir das bereits. So ist von den Sporotrichosen bekannt, daß sie, besonders in der Gegend des Mont Blanc, massenhaft in der Natur vorkommen, und ebenso wissen wir vom Aktinomyzespilz, daß er auf Getreidekörnern bzw. -grannen lebt und von da aus z. B. auf die Zahnpulpa des Menschen übertragen wird. Dieses Vorkommen und saprophytäre Vegetieren der Parasiten im Freien, d. h. auf Gras, in welkem Laub und in und auf der Erde ist durch neuere Untersuchungen bestätigt. Auf trockenem Holz, Getreideähren, Stallmist, Gartenerde und Dünger usw. halten sich nicht nur unsere Dermatophyten, sondern können darauf wachsen und sich vermehren (NANNIZZI, BROCQ-ROUSSEU, URBAIN und BAROTTE, CATANEI, KADISCH). Wir müssen aus alldem den Schluß ziehen, daß die auf uns übergehenden Pilze auch in den uns umgebenden Medien der Natur heimisch sind und im einzelnen Falle auf die Tiere, die ja in viel innigerem Kontakt mit der Natur stehen als wir Menschen, überimpft werden.

Für diesen Modus der Infektion gibt es außer den erwähnten Momenten auch in der Literatur einige fast sichere Beweise: CERESOLI fand in einem großen, ringsum abgeschlossenen Park in Padua 13 an Trichophytie erkrankte Damhirsche, die ihre Erkrankung auch auf Menschen übertrugen. Da hier eine Ansteckung der Tiere von letzteren aus wohl auszuschließen ist, liegt jedenfalls am nächsten, anzunehmen, daß einer der Hirsche die Pilze aus seiner direkten Umgebung bezogen und den anderen mitgeteilt habe. Eine zweite Beobachtung ähnlicher Art ist folgende von DREUW publizierte: Sie betrifft einen Patienten mit Nageltrichophytie an sämtlichen Fingern der linken Hand und am Daumen der rechten, und zwar waren gerade die Nägel befallen, mit denen er, wie es seine Arbeit war, halb verfaultes Stroh von alten, ihm zur Reinigung übergebenen Weinflaschen abgekratzt hatte. Nur die genannten Finger wurden dazu benutzt und nur an ihnen zeigte sich die Trichophytie. Das Stroh muß also die Pilze enthalten haben.

Alle diese Tatsachen sprechen mit allergrößter Wahrscheinlichkeit dafür, daß unsere Dermatophyten in und auf der Erde ein saprophytäres Dasein führen können und von hier aus bei günstiger Gelegenheit auf den Menschen oder auf Tiere übergehen.

Digitized by Google

Der Zufall hat uns nun — und das ist der Grund der vorliegenden Veröffentlichung — eine Beobachtung in die Hände gespielt, die den eben skizzierten Gedankengang in willkommener Weise zu erhärten geeignet ist. Wir verdanken das Material dazu der Freundlichkeit eines indischen Kollegen, Dr. Mahdi-Hassan, der uns die Mitteilung desselben überließ. Mahdi-Hassan, der von Beruf Zoologe ist, und sich mit der Parasitologie der Insekten beschäftigt, übergab uns zur Agnoszierung eine Pilzkultur, die von einer Abimpfung von hier in einem Vorort von Berlin eingefangenen Zikaden stammte und die wir zu unserer größten Überraschung durch kulturelle und mikroskopische Untersuchungen als Achorion Schönleinii bestimmen konnten. Es ist das Naheliegendste, anzunehmen, daß die erwähnten kleinen Tierchen (im Volke Grasmücken oder auch Stoppelhopser genannt), die ja in keiner Beziehung zum Menschen stehen, diesen sonst nur von Mensch zu Mensch übertragenen und von uns als rein humanen Typ angesehenen Parasiten aus der sie umgebenden Natur (Gräsern, Getreide, anderen Pflanzen, stagnierendem Wasser?) bezogen haben. Eine andere Erklärung wäre nach Lage der Dinge nur schwer möglich. So ist vielleicht der Favuspilz ursprünglich, ehe er auf den Menschen überging, ein Feld- und Wiesenschmarotzer gewesen bzw. ist es auch noch, und hat sich vielleicht erst durch viele Menschenpassagen zur Pathogenität für diesen durchgearbeitet.

Die Möglichkeit, daß das Achorion Schönleinii auch heute noch als Schmarotzer in der Natur vorkommt, erinnert an die in einem anderen Erdteile gemachte Beobachtung, die neuestens von Ciferri mitgeteilt wird (Ann. de Parasitol., 1929, Bd. 7). Ciferri berichtet über einen in Mexiko vom Körper einer nicht näher bestimmten Mückenart isolierten Pilz, den Ochoterenai, entdeckte, und den C. in die Klasse Grubyella, wohin ja auch unser Achorion Schönleinii gerechnet wird, einreiht. Allerdings ist es hier wesentlich unsicherer, ob die Mücken den Favuspilz aus der Natur aufgenommen haben und nicht etwa durch eine Berührung mit kranken Menschen sich infizierten.

Zur Frage „Schwankungen im Verlauf der Gonorrhoe"

Von

Priv.-Doz. Dr. Ludwig v. Heiner in Szeged (Ungarn)

In der Dermat. Wschr., 1930, Nr. 17 teilt Prof. Stümpke jene Beobachtung mit, daß der Verlauf der Gonorrhoe in den letzten Monaten nicht das gewohnte Bild darstellt. An seinem Krankenmaterial treten nämlich sehr oft Komplikationen auf. Er hat zwar nicht beobachtet, daß die Komplikationen nur an gewissen Organen auftreten, wie Hecht das in seiner, vor einigen Monaten erschienenen Mitteilung erwähnt, wo er sagt, daß es Perioden gibt, in welchen die Epididymitis, andermal die Prostatitis sehr häufig ist, so daß man von einer veränderten Disposition je eines Organes reden könnte. Stümpke berichtet über die Vermehrung der verschiedensten Komplikationen und darum meint er, daß man nicht über die Veränderung irgend einer Organdisposition reden könnte, sondern des beobachteten schweren Krankheitsablaufes Grund offenbar die Verstärkung der Gonokokkenvirulenz ist.

Um zu entscheiden, ob die im Gonorrhoeverlauf beobachtete Veränderung nur örtliche oder allgemeine Erscheinung ist, fordert Stümpke die Fachkreise auf, diese Frage zu untersuchen.

Digitized by Google

Dieser Umstand veranlaßt mich, meine an Gonorrhoekranken in der letzten Zeit gemachten Beobachtungen zusammenzufassen. Es ist mir schon vor Monaten aufgefallen, daß ich bei ähnlichem Krankenmaterial, nach gleichem Grundsatz behandelt, in verschiedenen Richtungen Abweichungen vom Gewohnten beobachtete, so daß ich mit Recht behaupten kann, daß das Bild des Gonorrhoeverlaufes sich verändert hat.

Ein Teil meiner Beobachtungen bezieht sich auf die Inkubationszeit. Die ersten klinischen Symptome pflegten am 3.—5. Tage der Infektion aufzutreten. Natürlich kommen Abweichungen immer vor; auch bei richtiger Beobachtung konnte die Inkubationszeit länger oder kürzer sein. In den letzten Monaten aber, fast könnte ich behaupten nur ausnahmsweise, kommen meine Patienten nach der gewohnten Inkubationszeit zu mir, am meisten weit früher oder viel später. Zum Beispiel hierfür trage ich 2 Fälle vor:

1. 28 Jahre alt, Arzt. Er erzählt, daß er während der Nacht mehrmals koitierte. 8 Uhr morgens beobachtete er schon ein wenig Ausfluß, darin typische Gonokokken findend. Vormittags vermehrte sich der Ausfluß stürmisch. Um 12 Uhr mittags hat er mich in folgendem Zustande aufgesucht:

Reichlicher gelbgrünlicher Ausfluß, der sich unterm Mikroskop als reiner Eiter beweist, Gonokokken in Riesenmengen darin. Die Labien der Harnröhrenöffnung angeschwollen, die Schleimhaut dunkelrot, geschwollen, vorgefallen. Die Eichel und Präputium ödematös, die Harnröhrenwand in 3—4 cm Länge dick, schmerzhaft. Nur der erste kleine Urinteil ist trüb, weiter ist er klar. — Der Patient erzählt, daß er vor 2 Jahren eine schwere, mit parenchymatöser Prostatitis komplizierte Gonorrhoe hatte, welche aber vollständig ausheilte. Vor dem jetzigen Verkehr koitierte er längere Zeit nicht, von früherer Infektion kann keine Rede sein, auch die Erneuerung der 2jährigen Erkrankung ist ausschließbar. Das ganze klinische Bild deutet auf eine frische Infektion, nur der vorderste Teil der Harnröhre ist entzündet.

Bei wiederholter Infektion kann man die Verkürzung der Inkubation regelmäßig beobachten, nicht nur weil die Kranken die charakteristischen Symptome bald bemerken, sondern weil die Symptome wegen der gesteigerten Vulnerabilität der Schleimhaut wirklich schneller auftreten. Dagegen pflegte bei wiederholten Infektionen der Entzündungsgrad kleiner zu sein. — Im mitgeteilten Falle verkürzte sich die Inkubationszeit so weit, daß man in 10—12 Stunden nach der Infektion das „Stadium-floritionis"-Bild wahrnehmen konnte.

Der weitere Verlauf zeigte bis ans Ende das Bild einer sehr heftigen Erkrankung. Nur nach Wochen ist es mir mit der vorsichtigsten adstringenten Behandlung gelungen, beinahe mit vollständiger Bettruhe die heftige Entzündung zu beschränken. Komplikationen traten nicht auf.

In anderen Fällen ist die Inkubationszeit ungewöhnlich lang. Dafür finden wir mehrere Beispiele in der Literatur, aber in ihnen kommt meistens eine primäre Infektion der paraurethralen Gänge vor, wovon die Harnröhre sich nur später infiziert. Aber nicht solcherweise verlängerte Infektionen sehe ich heutzutage; es ist keine Rede von paraurethralen Gängen. Als Beispiel kann der folgende Fall dienen:

Ein Soldat, 24 Jahre alt. Noch keine Gonorrhoe gehabt. Vor 22 Tagen seit Monaten koitierte er in berauschtem Zustande. Vor einem Tage bemerkte er ein wenig Ausfluß, was er aber nicht für gefährlich hielt, eben wegen der vergangenen langen Zeit seit dem Koitus. Da aber der Ausfluß auch am nächsten Morgen erschienen ist, suchte er mich bei der Ordination auf.

Status praesens: Entzündungslose Harnröhrenmündung, die sichtbare Schleimhaut ist rosenrot; er hielt zwar den Harn seit 6 Stunden zurück, auf starken Druck ist nur wenig grauweißer Ausfluß auspreßbar, worin aber eine große Menge extra- und intrazellularer Gonokokken findbar waren. In der 1. Urinportion sind einige schleimig-eitrige Faden, die 2. Portion ist klar.

Wegen der kleingradigen Entzündung leite ich eine abortive Behandlung ein, welche der Patient ausgezeichnet erträgt, die Entzündung steigert sich nicht, aber die Gonokokken verschwinden doch nicht, auch kein Silbereiter entsteht. Bei Urethroskopie finde ich die Schleimhaut bleichrot; von paraurethralem Gang und entzündeten Littredrüsen keine Spur.

Bei erster Infektion ist der, mit wenig Symptomen vorgehende Verlauf

Digitized by Google

allerdings ungewohnt, dessen Grund die schwache Reaktionsfähigkeit des betreffenden Organismus und nicht die schwach gewordene Virulenz der Gonokokken ist.

Bei der Behandlung der Gonorrhoea anterior ist zwar seit Jahren mein Prinzip, in akuten Fällen den Ausfluß zu vermindern, und dadurch die Verbreitung der Entzündung auf den hinteren Abschnitt verhindernd, leite ich die Heilung mit Adstringentien ein, und nur mit dem Verschwinden der heftigen Symptome gehe ich auf die Silberpräparate über, doch in der letzten Zeit beobachte ich das Auftreten der Urethritis totalis öfters als gewöhnlich. Ohne jede Komplikation, trotz unberührter Prostata und Samenblasen, Körperruhe und innerlicher Behandlung will die 2. Urinportion sich nicht aufklären. Da gebe ich keine Lokalbehandlung. Wenn die 2. Portion sich auch langsam aufklärt, so finde ich bei der Ausspülungsprobe doch immer eitrige, gonokokkenenthaltende Fäden in dem ausgeleerten Harn nach der Spülung. Diese Fäden verschwinden auf Janetwaschungen, Lapisinstillationen nicht, nur nach starken Didayspülungen, welche ich mit 1 : 1000 Lapislösung, Ch. Nr. Merciers Seidenkatheter 20—22 vollführe, so, daß ich die Sonde während der Einspritzung der Lösung in die hintere Harnröhre nach rechts und links drehe, vor und rückwärts ziehe. So übe ich auf die Schleimhaut auch eine mechanische Wirkung aus. Wenig blutige, seröse Absonderung zeigt sich oft genug nach diesem ziemlich starken Eingriff, aber ich habe danach noch nie das Auftreten irgend einer Komplikation gesehen. Dagegen reagieren die weichen Granulationen der Posterior sehr gut darauf.

Bei Gonorrhoea totalis wende ich seit 10 Jahren regelmäßig Novatropin oder Papaverin an. Der Wirkung dieser Mittel kann ich zuschreiben, daß eine Nebenhodenentzündung bei meinen Kranken sehr selten auftritt oder eine andere Komplikation seitens der hinteren Harnröhre. In den letzten 6 Monaten aber konnte ich dem Auftreten der Komplikationen mehrmals nicht vorbeugen; d. h. es gab keine Gelegenheit, diese Mittel anzuwenden. Diese Patienten hatten nämlich nur eine Anterior, auch in beruhigtem Zustand; der Urin klärte sich auf, er enthielt nur einige Fäden. Ohne eine kräftige Behandlung, beim vernünftigen Benehmen der Kranken, trübte sich der erste bis zweite Urinteil von einem auf den anderen Tag und der eine Nebenhoden wurde schmerzhaft und schwoll an. Das ist eine ungewohnte Erscheinung, weil es durchschnittlich so geschieht, daß auch die zweite Urinportion schon tagelang vorher trüb ist und nur nachher eine Komplikation auftritt. Ich kann dieses plötzliche Auftreten der Epididymitis keineswegs erklären.

Beim häufigen Auftreten sonstiger Komplikationen habe ich sehr oft — in 50—60% meiner Kranken — das Auftreten der periurethralen Infiltrationen und Abszesse beobachtet. Wie ich es oben erwähnt habe, bin ich bei der Gonorrhoe kein Freund der kräftigen Behandlung; anfangs wende ich Adstringentien an, und nachher gehe ich auf die Silberpräparate über und von den mildwirkenden gehe ich stufenweise auf die starkwirkenden über. Auch die Instrumentbehandlung fange ich nur in der 3. Woche an. Seit 15 Jahren verfahre ich so, und bisher habe ich immer gute Heilungsresultate gesehen. Jahre sind vergangen, ohne daß ein Abscessus periurethralis aufgetreten wäre. Ich kann also dieser Behandlungsart das Auftreten dieser, wegen ihrer Hartnäckigkeit ungern gesehenen Komplikationen keineswegs zuschreiben. Die Tatsache ist, daß sie sehr hartnäckig sind, auch deswegen, weil an der Harnröhrenwand oft entweder auf einmal mehrere Knoten auftreten, oder während des Rückganges der anwesenden neue erscheinen. Oft vergehen lange Wochen, Monate, bis es gelingt, diese Infiltrationen mit verschiedenen Behandlungen zur Absorption bringen zu können. Ich erfahre oft, daß diese Infiltrationen eitrig werden. Auch nach der Eröffnung des Abszesses und der Ausfüllung der Abszeßhöhle bleibt die Infiltration noch lange zurück.

Ich kann meine Beobachtung, die ich in der letzten Zeit bezüglich der Rezidive machte, nur teilweise den oft auftretenden, hartnäckig bestehenden und zu Rezidiven geneigten periurethralen Infiltrationen zuschreiben. Auch ein andermal sind Rezidive vorgekommen, aber nicht so oft als heutzutage, und ihr Auftreten ließ nicht so lange Zeit auf sich warten. Bei der anfangs beruhigenden, dann langsam sukzessiv gestärkten Behandlung, welche in der Schleimhaut eine stetige kleine Reizung und eine mäßige Hyperämie hervorruft, pflegten die Rezidive in 1—2 Tagen nach dem Aufhören der Behandlung zu erscheinen. Nur ausnahmsweise habe ich sie nach chemischen und mechanischen Provokationen auftreten sehen. Heutzutage erscheinen aber des öfteren die Rezidive so spät, daß man geneigt ist,

Digitized by Google

die Aussagen der Patienten nicht ernst zu nehmen und an eine neue Infektion zu denken. Während der weiteren Behandlung aber wurde die Anwesenheit der Rezidive offenbar. — In einem Teile der Fälle ist es mir gelungen, das Rezidivnest in einer entzündeten Littredrüse, in einer weichen Granulation aufzufinden, ein andermal gab auch die eingehendste Untersuchung ein negatives Resultat. Dies sind die ärgerlichsten Fälle, wo man, im Dunkel tastend, weiterbehandeln muß.

Meine Beobachtungen zusammenfassend, ist mein Eindruck, daß die Virulenz der Gonokokken während des letzten Jahres ausgesprochen gesteigert ist. Das offenbart sich darin, daß nicht nur die Entzündungen einiger Organe häufiger wurden, sondern auch die Gonorrhoe selbst in der Harnröhre geneigt ist, auf die tieferen Schichten der Schleimhaut sich auszubreiten. — Wenn man in Betracht zieht, daß die Gonorrhoeinfektionen in der letzten Zeit nicht abnehmen, ist es wichtig genug, daß man sich eingehender damit beschäftigt.

Literatur

HECHT, Dermat. Wschr., 1929, Nr. 37. — STÜMPKE, Dermat. Wschr., 1930, Nr. 17.

Versammlungen

Berliner Dermatologische Gesellschaft

Sitzung vom 11. Februar 1930

Bericht von L. Kleeberg-Berlin

Hamburger, C.: Pemphigus der Bindehaut.

22jähr. Mädchen, nur ein Auge ist betroffen, essentielle Schrumpfung der Bindehaut des Unterlides und der Bindehaut des Bulbus. Das Auge ist so gut wie blind durch die allmählich von unten nach oben wandernde Hornhauttrübung. Die übliche Therapie hat versagt, auch die Impfung mit Pocken. H. will versuchen, auch hier wie bei Trachom mit Gonokokken zu impfen. Gonokokken aus Reinkultur sind nicht so wirksam wie frischer Eiter.

Diskussion: Freund empfiehlt einen Versuch mit Einträufelung von gekochter Kuhpockenlymphe, womit Görl bei einem analogen Fall ein sehr gutes Resultat erzielt hat.

Krankendemonstrationen:

1. Universitäts-Hautklinik.

Gottron: Lupus disseminatus faciei.

Freund, H.: Sogen. Angiolupoid.

2 Fälle. Typische Lokalisation an beiden Seiten der Nase. Plattenförmige, etwas erhabene, braunrote Infiltrate, welche bei Glasdruck einen braungelben Farbton annehmen wie Lupus, jedoch keine Einzelknötchen erkennen lassen. Auf beiden Seiten stark erweiterte Gefäße im Bereich der erkrankten Haut. Oberfläche intakt. Kein Anhaltspunkt für Tbc., keine Drüsen. Pirquet negativ. WR negativ. Histologisch bei Fall 1 (linker Herd) massives Infiltrat, welches die ganze Kutis durchsetzt und aus herdförmig angeordneten, von einigen Riesenzellen und Rundzellen durchsetzten Epitheloidzellhaufen besteht, die von dichten Massen lymphoider Zellen eingeschlossen werden, ein Bild, wie es bei Lupus vulgaris vorkommt, aber auch bei Boeckschem Sarkoid beobachtet wird. In den tiefsten Schichten der Kutis wird infolge Zurücktretens der Rundzellen der Aufbau dem gewöhnlichen Bild des Miliarlupoids ähnlicher. Bei Fall 2 finden sich in den mittleren und tieferen Kutisschichten scharf abgesetzte Epithelzellhaufen mit einzelnen Riesenzellen, in der Umgebung verhältnismäßig wenige Rundzellen und Plasmazellen, der Befund entspricht hier dem beim Boeckschen Sarkoid in der Regel anzutreffenden. Bei beiden Fällen auffallende Gefäßerweiterungen sowohl nahe der Oberfläche als auch in der Tiefe. Färbungen auf Tbc. und Tierversuche stehen noch aus.

2. Morphaea.

23jähr. Pat., hellblond, mit sehr zarter Haut. Dieser Typ ist bei der herdförmigen Sklerodermie auffallend häufig vertreten. Eigenartig die Lokalisation im

Digitized by Google

Bereich des r. unteren Augenlides, mit dem Jochbogen abschneidend. Ein zweiter fünfmarkstückgroßer Herd mit geringerer Atrophie auf der r. Wange. Kein Anhalt für Thyreoideastörung.

3. Chronische Urticaria.

54jähr. Pat. Bestand seit 2 Jahren. Befallen Extremitäten, besonders Streckseiten und Gesicht. Es entstehen dauernd und allmählich, aber auch anfallsweise zahlreiche Quaddeln, welche angeblich nicht das geringste Jucken verursachen. An den Unterschenkeln diffuse braunschwarze Pigmentierung. Innere Untersuchung o. B. Überempfindlichkeitsprüfung mit zahlreichen Antigenen negativ. Keine Helminthen. Blutbild o. B. Seitherige Therapie erfolglos.

4. Tuberöses Antipyrinexanthem.

45jähr. Pat. Befallen Hals und beide Vorderarme. Scharf begrenzte, an den Armen von tuberösem Wall umgebene Herde von typischer Farbe. Der wallartige Saum zur Zeit bereits in Rückbildung.

Höfer, K.: 1. Pityriasis rubra pilaris.

55jähr. Arbeiter, schnelle Ausbreitung über den ganzen Körper. Stecknadelkopfgroße, schuppende, follikuläre Papeln, besonders in der Umgebung der hinteren Achselfalten und den Ellenbeugen. Hyperkeratosis palmaris et plantaris mit tiefen Rhagaden.

2. Acrodermatitis chron. atrophicans.

66jähr. Händler. Beginn an den Ellenbogen vor 10 Jahren. Strang- und kantenförmige Fibrome in streifenförmig blaurot gefärbter atrophischer Haut in der Umgebung von Gelenken (Fingerrücken, Streckseite der Ellenbogen und der Knie). Bursitis olecrani beiderseits mit zahlreichen fibromatösen Neubildungen in der Schleimbeutelwand und massenhaften, im Erguß frei schwimmenden, reiskornähnlichen Körpern, die histologisch rein fibromatösen Aufbau zeigen. Weder klinisch noch histologisch Anhalt für Tbc. WR negativ.

Jaffé, K.: 1. Lupus erythematodes, Rezidiv in Nasenplastik.

Beginn der Erkrankung vor 12 Jahren. 1924 Plastik der Nase. 1927 Rezidiv in der Plastik. Histologisch: Typischer Lupus erythematodes.

2. Mycosis fungoides, Diabetes.

Von der Zuckerkrankheit hat Pat. nichts gewußt. Kein starkes Durstgefühl, Menopause mit 50 Jahren. Vor 1½ Jahren juckende rote Flecken auf der Brust.

3. Mycosis fungoides.

Vor 35 Jahren Ekzem an den Oberschenkeln, vor 25 Jahren an Händen, dies rezidivierte 8 Jahre lang stets im Frühjahr. Seit 15 Jahren juckende rote Herde an Oberarmen. Vor 4 Jahren zum erstenmal Geschwüre an Oberarm. Seit 2 Jahren Behandlung mit Röntgenstrahlen. Vor ½ Jahr Ausbreitung der Erkrankung über ganzen Körper.

Buschke: 1. 42jähr. Mann mit ausgedehnter **Sklerodermie** der Hände im atrophischem Stadium.

2. 82 Jahre alte Frau mit drei **Basalzellenepitheliomen an der Nase.**

3. 15jähr. Mädchen, seit dem 8. Lebensjahre **Hauttuberkulose** auf dem linken Handrücken, linken Unterarm, beiden Unterschenkeln und Füßen. Jetzt teils Narben, teils frische Lupusknötchen und am vorderen Unterschenkel eine in Abheilung begriffene Knochentuberkulose.

4. 32jähr. Frau mit **Lupus erythematodes** des Gesichts und sämtlicher Finger. Lungen klinisch und röntgenologisch ohne Befund. 1925 nach Aurophos völlige Abheilung. Seit Juli 1929 Rezidivbehandlung mit Solganal.

Bruhns: 1. Kirschgroßer melanotischer Tumor des Kinns, wahrscheinlich **Naevokarzinom** bei einer 86 Jahre alten Frau.

2. 40 Jahre alter Herr mit **Lupus erythematodes capilitii.** Mehrere große kahle, zum Teil allerdings noch spärlichen Haarwuchs aufweisende Stellen auf dem Kopf, in deren Bereich die Haut leicht atrophisch ist und Teleangiektasien aufweist.

Heller: 20jähr. **Mann mit Syphilonychia congenita** mit besonders stark ausgebildeten netzförmigen Parrotschen Furchen im Gesicht. WR negativ. Früher Nagelgeschwüre, Behandlung mit Hg intern und extern. Jetzt Verlust der Nägel, Narbenbildung.

Richter, W. (Hautabteilung der chirurgischen Poliklinik): **1. Tubero-ulzeröses Syphilid in Nasenplastik wegen Sattelnase.**

Lues negiert, im 12. Lebensjahre angeblich Schlag auf die Nase, nach dem

Digitized by Google

einige Wochen später eine starke Schwellung, besonders auf der rechten Seite, eintrat. 1928/29 kosmetische Operation wegen Sattelnase; Mitte Januar 1930 erneute Operation, im Anschluß daran im Bereich der Wundränder Geschwürsbildung. Seroreaktionen stark positiv. Schon nach der zweiten Salvarsaninjektion deutliche Heilungstendenz.

2. Ulcus tuberculosum infolge Inokulation.

Schlächter. Am 11. I. verletzte sich der Pat. bei einem tuberkulösen Rinde. Histologisch: Tuberkulose. Behandlung: Lopion-Injektion.

Frei: 1. Leukoplakie mit beginnender Epitheliombildung an der Unterlippe. 52jähr. Mann, Pfeifenraucher. WR negativ.

2. Pityriasis-rosea-ähnliches Salvarsanexanthem? gegen Ende einer (dritten) Neosalvarsan-Wismutkur aufgetreten, an Ellen- und Schenkelbeugen lokalisiert. Neosalvarsan-Reizproben perkutan negativ, intrakutan fraglich.

Langer: Granulosis rubra nasi.

Diskussion über die Serodiagnose der Gonorrhoe (Komplementbindung):

Buschke: Trotz der großen theoretischen Bedeutung der Komplementbindung der Blennorrhoe kann bei dem jetzigen Stand der Dinge die Untersuchungsmethode noch nicht etwa für die Festsetzung der Heilung herangezogen und den Kassen analog der WR vorgeschlagen werden. Gelegentlich, beispielsweise zur Differentialdiagnose blennorrhoischer Gelenkerkrankungen, wird sie Klarheit bringen können.

Casper (Abt. Buschke) berichtet über die Resultate von in 400 Fällen angestellten KBR. Ein abschließendes Urteil ist noch nicht möglich, ob eine positive KBR bei klinisch-negativem Befund noch für das Vorhandensein eines aktiven Herdes spricht oder ob sich die KBR länger positiv hält, als wir Gonokokken bei dem Erkrankten vermuten dürften.

Neuberg von der Ledermannschen Klinik berichtet über 250 Fälle, bei denen zum größten Teil die KBR mehrfach angestellt wurde. Annähernd 10% der untersuchten Fälle gaben unspezifische Resultate. Nur stark positive Reaktionen sind zu verwerten. Die KBR wird erst in der 2. Woche positiv; in einer ganzen Reihe von Fällen blieb sie noch positiv, trotzdem die Blennorrhoe seit Wochen oder Monaten abgeheilt schien.

Kadisch hat im Charlottenburger Krankenhaus 600 Untersuchungen mit abgestuften Komplementdosen, also inaktiver Technik, angestellt. Als Antigen benutzte er Gonargin. In der letzten Zeit hat K. mit dem Cohnschen Antigen und seiner Technik gearbeitet und erhielt dabei die gleichen Resultate. Die Zahl der unspezifischen Ausschläge ist bisher sogar unter 5%. Soweit er bisher übersehen kann, ist es eine große Seltenheit, daß bei effektiv ausgeheilter Blennorrhoe die Reaktion noch über viele Jahre positiv bleibt. Die praktische Bedeutung der Methode dürfte durch diese Ausnahmen nur wenig geschmälert werden. Störender sind die unspezifischen Ausschläge, so daß er mit Cohn den Hauptwert auf den Umschlag der Reaktion legen möchte.

Rosenfeld (Abt. Löhe). Untersucht wurden über 1000 Seren. Unspezifische Hemmungen sah er bei Polyarthritis acuta (2 in 20 Fällen), Scharlach (2 in 10), Meningokokkensepsis, bei stark positiver WR gelegentlich Übergehen auf Blennorrhoe-Komplementbindung. Durch Arthigoninjektionen konnte in 60% der Fälle bei Gesunden eine positive Reaktion erzielt werden (Kontrolle: Milchinjektionen). Die Prognose ist sehr vorsichtig zu bewerten. Längere, bis zu ½ Jahr in regelmäßigen Abständen nach der klinischen Heilung vorgenommene Kontrolluntersuchungen ergaben starkes Positivbleiben der Reaktion. Der Hauptwert der KBR liegt in ihrer differentialdiagnostischen Bedeutung bei unklaren Fällen, überall da, wo der Erregernachweis Schwierigkeiten bereitet (z. B. Arthritis, Endokarditis, Sepsis, Adnexerkrankungen, Konjunktivitis (endogen), Iritis. Besonders wertvoll war die Blennorrhoe-Seroreaktion zur Klärung der Ätiologie zweier klinisch und morphologisch sehr ähnlicher hyperkeratotischer Prozesse (Differentialdiagnose zwischen Psoriasisarthropathica pustulosa und blennorrhoischen Hyperkeratosen. Bei dem 2. Falle war die KBR im Blut und Kniepunktat positiv (Blennorrhoe vor 9 Jahren).

Cohn weist darauf hin, daß Casper durch ein zu starkes Anziehen des Antigentiters die auffällig große Anzahl unspezifischer Hemmungen erhalten hat. Die differentialdiagnostische Bedeutung der KBR wird heute von der Mehrzahl der

Digitized by Google

Autoren anerkannt. Er begründet durch den Hinweis immunbiologischer Gesetze seine Ansicht, daß die KBR auch für die Beurteilung der Heilung bedeutungsvoll sein dürfte.

Rille-Leipzig: Die Hauterscheinungen bei Pellagra (erschien ausführlich in Dermat. Z., Bd. 58).

Fachzeitschriften

Proceedings of the Royal Society of Medicine

1930, Bd. 23, Nr. 3

Section of Dermatology

Sitzung vom 21. November 1929

Roxburgh, A. C.: Pityriasis Lichenoides et Varioliformis Acuta. S. 351.

Seit ¼ Jahr erkrankt. Eruption am ganzen Körper bei Freibleiben der Schleimhäute, bestehend aus makulösen und papulösen Effloreszenzen, die zum Teil Psoriasis, zum Teil Pityriasis rosea gleichen; einzelne im Zentrum nekrotisch, varizellenähnlich. Kein Jucken.

Gray, A. M. H.: Pityriasis Lichenoides et Varioliformis Acuta. S. 351.

Seit 3 Wochen bestehende Erkrankung bei 5¾jähr. Kinde, nicht juckend, wesentlich am Rumpf, beginnend mit Papeln, die zum Teil feine Schuppen zeigen und nach Übergang in pigmentierte Flecke schwinden. An einzelnen Nekrose oder Hämorrhagien, die zu hämorrhagischen Krusten führen, nach deren Abfallen Narben zurückbleiben.

Dowling, G. B.: Pityriasis Lichenoides et Varioliformis Acuta. S. 352.

Akute Eruption, zeigt jetzt stecknadelkopf- bis erbsengroße Flecke, ebenso große Papeln, Papeln mit Schuppen, Papeln mit zentraler Hämorrhagie oder hämorrhagischer Kruste, Papeln im Heilungsstadium mit eingesunkener Narbe.

Wigley, J. E. M.: Pityriasis Lichenoides et Varioliformis Acuta. S. 352.

Ohne Jucken aufgetretene Eruption an Rumpf, oberem Abschnitt der Schenkel, besonders den Unterarmen, bestehend aus kleinen schuppenden Papeln, kleinen Flecken mit Blutkrusten und purpuraartigen Effloreszenzen. In der Besprechung wird auf die Beziehungen derartiger Fälle zur Pityriasis lichenoides chronica und die Möglichkeit hingewiesen, daß es sich um ein akutes nekrotisches Stadium dieser Erkrankung handelt.

Barber, H. W.: Unusual Form of Sarcoid(?). Case for Diagnosis (Ungewöhnliche Form von Sarkoid[?]. Fall zur Diagnose). S. 353.

An der Vorderfläche des rechten Beines eine indurierte, weißliche Fläche, umgeben von einem tief lilafarbenem Rande, von dem sich Verästelungen erweiterter Gefäße über den zentralen Abschnitt erstrecken; in diesem 3 kleine kreisförmige Depressionen. Man könnte an Sklerodermie denken, doch wird eher eine besondere Form von Sarkoid angenommen.

Barber, H. W.: (?) Lupus Erythematosus of the Buccal Mucous Membrane (Lupus erythematosus der Mundschleimhaut?). S. 353.

Am Zungenrücken und den Seitenrändern unregelmäßige weiße Flecke und entzündliche Rötungen mit einem gewissen Grad von Atrophie; an der Wangenschleimhaut weiße Flecke auf erythematösem Grunde. Die erythematösen und atrophischen Erscheinungen sprechen gegen Lichen planus.

Barber, H. W.: Extensive Lichen Planus with Involvement of the Mucous Membranes in a Young Child (Ausgebreiteter Lichen planus mit Beteiligung der Schleimhäute bei einem jungen Kinde). S. 354.

Fälle wie hier bei einem Kinde von 3¾ Jahren sind selten. Es wird jedoch von anderer Seite darauf hingewiesen, daß es sich dabei nicht um Lichen planus, sondern um lineäre Warzen handeln kann.

Dowling, G. B.: Norwegian Scabies (Scabies norvegica). S. 355.

Beginn mit exzessiver Verdickung der Nägel an den Füßen, dann stark verhornende Papeln zwischen den Zehen, den Fingern und an einzelnen anderen Stellen. In den Nägeln wurde Sarkophes gefunden.

Digitized by Google

Goldsmith, W. N.: Hidradénomes éruptifs of Darier and Jacquet. S. 355.

Seltener Sitz an Brust und Abdomen bei einem Manne; Beginn in frühester Kindheit. Der Fall spricht gegen die Hypothese eines Zusammenhanges dieser Affektion mit den apokrinen Drüsen und einer Entwicklung besonders zur Zeit der Pubertät, in der diese Drüsen zur vollen Entwicklung kommen.

Goldsmith, W. N.: Giant Granuloma Annulare(?) (Riesen-Granuloma annulare?). S. 356.

Neben Granuloma annulare am Arm findet sich am Bein ein ovaler, purpurfarbener, derber Tumor, etwas abwärts konzentrisch frische Infiltrationen in Form von unvollständigen Kreisen. Auch diese Erscheinungen am Bein werden für Granuloma annulare gehalten.

Goldsmith, W. N.: Generalized Exfoliative Dermatitis of Wilson-Brocq (Ausgebreitete Dermatitis exfoliativa Wilson-Brocq). S. 356.

Im Anschluß an eine Verletzung am Knie entwickelte sich eine innerhalb von 6 Monaten sich über fast den ganzen Körper ausbreitende Dermatitis mit Rötung und unregelmäßigen weißen Schuppen. Nicht ganz im Einklang mit der Diagnose stehen die verhältnismäßig geringen Veränderungen an Haaren und Nägeln.

Brain, R. T.: Lichen Scrofolusorum. S. 357.

Im oberen Teil des Rumpfes und angrenzenden Teilen der Arme Rötung mit zahlreichen follikulären Knötchen, außerdem in der Subkutis größere Knoten und Tumoren. In ersteren typisches Bild miliarer Tuberkulose; die subkutanen Knoten zeigen gummöse Struktur mit peripheren miliaren Tuberkeln.

Little, E. G. G.: Granuloma Annulare. S. 359.

Am rechten Fuße eines 4½jähr. Mädchens. Eine Tante soll an Erythema nodosum leiden.

Little, E. G. G.: Folliculitis Decalvans et Atrophicans. S. 360.

Beginn mit Lichen spinulosus im unteren Abschnitt des Abdomens, an Brust und Rücken; 1 Jahr später narbige Alopezie am Kopf mit Entzündungen der Haarfollikel. Lichen planus der Mundschleimhaut. Der Fall bestätigt die schon früher ausgesprochene Vermutung, daß es sich um eine Abart von Lichen planus handelt.

Little, E. G. G.: Lichen Planus(?). Lupus Erythematosus(?). Case for Diagnosis. S. 360.

Eine vor 2 Jahren aufgetretene schmerzhafte Ulzeration der Warzenschleimhaut, als Leukoplazie betrachtet und mit Röntgen und Radium behandelt, zeigt jetzt einen oberflächlichen weißen Fleck auf gerötetem Grunde.

Semon, H. C.: Necrotic Tuberculides(?) and Granuloma of Sarcoid Type: Case for Diagnosis (Nekrotisches Tuberkulid(?) und Granulom von sarkoidem Typus. Fall zur Diagnose). S. 361.

Narben von früheren Geschwüren, kallöse Geschwüre an den Händen, weicher granulomatöser Tumor am linken oberen Augenlid. E. Levin-Berlin.

1930, Bd. 23, Nr. 4

Sitzung vom 19. Dezember 1929

Barber, H. W.: Benign Sarkoid Lymphogranuloma of Schaumann (Benignes Sarkoid Lymphogranuloma Schaumann). S. 413.

Ausgebreitete Eruption sarkoider Läsionen im Gesicht, am Rumpf und den Beinen, von kleinen oberflächlichen lupoiden Knötchen bis zu großen subkutanen Knoten in verschiedenen Stadien der Erweichung. Mikroskopisch charakteristische tuberkuloide Infiltration.

Barber, H. W.: ?Leukaemide. Case for Diagnosis (Leukaemide? Fall zur Diagnose). S. 413.

Angeblich Syphilis voraufgegangen. Jetzt im Gesicht, am Nacken und Rumpf diffuse erythematöse Flecken mit gewisser Induration, stellenweise Knötchen von rötlicher bis bläulicher Farbe. WR negativ. Obgleich das Blutbild noch keine charakteristischen Veränderungen aufweist, wird Hautleukämie angenommen.

Dowling, G. B.: ?Lupus Erythematosus. Case for Diagnosis (Lupus erythematosus? Fall zur Diagnose). S. 413.

Seit 3 Jahren erkrankt mit einer Affektion der linken Wange, die sich unter peripherer Blasenbildung ausbreitete. Jetzt ausgebreitete narbige Fläche mit einigen oberflächlichen Erosionen und frischen Blasen. Diese sind bei der fixen Form des

Digitized by Google

Lupus erythematosus ganz ungewöhnlich, trotzdem wird diese Diagnose für wahrscheinlich gehalten.

Sibley, W. K.: Lichen Planus of Zoster Distribution (Lichen planus von zosterartiger Anordnung). S. 414.

Beginn in typisch halbseitiger zosteriformer Anordnung, jetzt zahlreiche Effloreszenzen am ganzen Körper, auch an der Mundschleimhaut.

Sibley, W. K.: Psoriasis and Syphilis, with Arsenical Pigmentation (Psoriasis und Syphilis mit Arsenpigmentierung). S. 415.

Pigmentierung bei lange mit Arsen behandelter Psoriasis, neben der Geschwür am linken Knöchel, supratrochleare Drüsen, oberflächliche Läsionen im Munde. WR mehrfach negativ, jetzt positiv. Es wird angenommen, daß zu der Psoriasis eine Syphilis hinzugekommen ist.

Davies, J. H. T.: ?Psoriasis. ?Pityriasis Rubra Pilaris. Case for Diagnosis (Psoriasis? Pityriasis rubra pilaris? Fall zur Diagnose). S. 415.

Seit 10 Jahren bestehende, von den Ellenbogen ausgegangene, dann auf Hände, Knie, abwärts bis zu den Füßen ausgebreitete Affektion, auf Salizyl-Quecksilber-Teersalben gebessert. Jetzt symmetrisch an den Streckseiten der Beine und am Rumpf aus schuppenden follikulären Papeln zusammengesetzte Effloreszenzen. Nach Entfernung der Schuppen bei Glasdruck Knötchen von Zellinfiltration; das histologische Bild gleicht am meisten der Psoriasis.

Davies, J. H. T.: ?Parapsoriasis. Case for Diagnosis (Parapsoriasis? Fall zur Diagnose). S. 415.

Bräunlichrötliche, ovale und runde, nicht schuppende Effloreszenzen, stellenweise konfluierend, Rand leicht erhaben.

Dore, S. E.: Epidermolysis Bullosa in a Mother and Two Children (Epidermolysis bullosa bei einer Mutter und zwei Kindern). S. 415.

In der Familie konnten noch mehr von dem gleichfalls befallenen Großvater herstammende Fälle nachgewiesen werden. Ungewöhnlich erscheint die Vererbung über weibliche Personen auf männliche.

Dore, S. E.: Erythema Multiforme. S. 417.

Bullöse Form, die schwer von Pemphigus und Dermatitis herpetiformis zu unterscheiden ist; letztere wird von anderer Seite als vorliegend angenommen.

MacCormac, H.: Lichen Plano-pilaris. S. 417.

67 jähr. Frau. Gruppierte papulöse, gelblichrote Effloreszenzen, die infolge eines zentralen Stachels ein rauhes Gefühl geben. An einzelnen Stellen Papeln, die einem atypischen Lichen planus gleichen. Derartige Fälle werden jetzt allgemein zum Lichen planus gerechnet und vom Lichen spinulosus des Kindesalters unterschieden. E. Levin-Berlin.

Annales de Dermatologie et de Syphiligraphie

1929, Bd. 10, Nr. 12

Spillmann, Drouet u. Verain-Nancy: L'équilibre acido-basique en dermatologie (Säure-Basengleichgewicht in der Dermatologie). S. 1301.

Eingehende Untersuchungen an 52 Kranken (30 Ekzeme, 4 Fälle von Urtikaria, 2 von Prurigo, 2 Erythrodermien, 1 Lichen planus, 9 Psoriasisfälle). Mit Ausnahme von 2 Fällen von seborrhoischem Ekzem mit normalem Säure-Basengleichgewicht zeigten alle übrigen untersuchten Fälle eine Störung, sei es im Sinne einer Azidose oder einer Alkalose. Es wurde festgestellt, daß p_H und Alkalireserve gleichzeitig fallen oder steigen. Oder p_H steigt oder fällt, während die Alkalireserve normal bleibt. Endlich bleibt p_H normal, aber die Alkalireserve zeigt einen erhöhten Wert. Aus den Untersuchungen sind keine bindenden Schlüsse zu ziehen, daß bei einer Dermatose ein bestimmter Typus der Abweichung des Säure-Basengleichgewichts festzustellen ist. Zur Therapie der Azidose wird Natriumbikarbonat (20 g täglich per os bei gleichzeitiger Verabreichung von 10 g Natr. citr., mehrere Wochen lang), Natriumborat (alle 2 Tage 10—20 ccm einer 4½prozentigen Lösung intravenös), Natr. form. (10—20 ccm einer 20prozentigen Lösung intravenös) empfohlen. Außerdem werden genannt Natriumthiosulfat, intravenös in 20prozentiger Lösung oder täglich 1 g per os und Insulin. Bei Alkalose wurde Phosphorsäure-

Digitized by Google

limonade in Gestalt des Präparats „phosoforme" verabreicht (3—6 g Phosphorsäure pro die). Auch Chlorkalzium (10prozentige intravenöse Injektion), Chlornatrium (10prozentig, 10 ccm), Bromnatrium (5—10 ccm einer 10prozentigen Lösung in physiologischer NaCl-Lösung) und Magnesiumsulfat (10—15 ccm einer 20—25prozentigen Lösung intravenös oder intramuskulär) wurden angewandt.

Mikulowski, Vl.: Réveil de la syphilis latente chez l'enfant (Ausbruch latenter Syphilis beim Kinde). (Kinderkrkh. Karl u. Marie. Warschau.) S. 1336.

Ein 4jähr. konnatal-syphilitisches Kind, das im 2. Lebensjahre einen Ikterus durchgemacht hat, erkrankt plötzlich an infektiösem Ikterus. Der Ikterus hält 3 Monate an; bedeutende Hypertrophie von Leber und Milz ist nachweisbar. Erst unter energischer antisyphilitischer Behandlung Heilung. — Bei einem anderen 3jähr. konnatal-syphilitischen Kinde, das plötzlich fieberhaft mit zerebralen und gastrischen Störungen erkrankt, danach von einem infektiösen Ikterus befallen wird, stellt sich im Anschluß daran eine syphilitische Enzephalitis ein. — Verf. weist darauf hin, daß eine latente Syphilis beim Kinde ebenfalls wie eine Tuberkulose durch eine Infektionskrankheit, in diesen Fällen durch einen infektiösen Ikterus, ausgelöst werden kann.

Du Bois-Genf: Trichophytie spontanée de la souris grise avec quelques considérations sur l'évolution naturelle de l'infection (Spontane Trichophytie bei der grauen Maus. Bemerkungen über die natürliche Entwicklung der Infektion). S. 1359.

Beobachtung einer Trichophytie bei 5 Mäusen. Eigenartigerweise erkrankten von 9 Tieren, die im gleichen Käfig waren, nur 3 an akut-entzündlichen Erscheinungen, während 2 Tiere leicht schuppende alopezische Herde aufwiesen. Kulturell ergab sich bei beiden klinischen Formen keine Abweichung. Trichophyton gypseum granulatum wurde nachgewiesen. Auf Grund der Beobachtung wird an die Möglichkeit des saprophytären Vorkommens dieser Dermatophyten in der Natur gedacht. Verf. kann der Rivalierschen Auffassung nicht folgen, wonach die Dermatophyten nach der Art, wie sie Entzündungserscheinungen hervorrufen, einzuteilen wären. Der antigene Wert des gleichen Agens kann durch unbekannte Einflüsse auf gleichem Terrain völlig verschiedene Reaktionen auslösen.

Belgodère: Schluß des Referats über den 25. Kongreß der Italienischen Dermatologischen Gesellschaft. S. 1364. A. Holländer-Bielefeld.

Mitteilungen aus der Literatur

Regressive Störungen und Atrophien

Mackenna, R. M. B.: Treatment of Lupus erythematosus with Bismuth (Behandlung des Lupus erythematodes mit Wismut). Lancet. 1930, Nr. 5552, S. 178.

14 Fälle von Lupus erythematodes wurden durch Injektionen von Wismut oder Wismutsalzen günstig beeinflußt, zum Teil trat Heilung ohne Narbenbildung auf. Die Gesamtdosis und die Zeit der Behandlung bis zur Heilung variiert stark, je nach Art des Falles. Die Einzeldosis der Injektionen beträgt 0,3—0,4 g, tief subkutan oder intramuskulär, wöchentlich einmal. Bei langwieriger Heilung wird nach 12 Injektionen eine Pause von 6 Wochen eingeschaltet. Lokale Anwendung von salpetersaurem Quecksilber, kombiniert mit der Wismuttherapie, scheint die befriedigendsten Resultate zu liefern. P. Seier-Heidelberg.

Wail-Moskau: Zur Frage der Pathogenese und pathologische Anatomie des Lupus erythematodes acutus. Moskowskij Medicinskij Journal. 1929, Nr. 11/12.

Verf. ist auf Grund von 2 zur Sektion gekommenen Fällen von Lupus erythematodes acutus der Ansicht, daß der ganze Verlauf dieses Krankheitsbildes allein durch eine septische Infektion nicht erklärt werden kann; diese Veränderungen können nicht vorkommen ohne Teilnahme des zentralen Nervensystems. Bis heute ist das ätiologische Moment nicht gefunden und man muß die Möglichkeit zulassen, daß dasselbe verschiedener Art sein kann. Es ist möglich, daß bei solchen Kranken das Nervensystem leichter vulnerabel ist als gewöhnlich und daß die septische Infektion sich in der eigenen Form des L. e. acutus äußert.

A. Jordan-Moskau.

Digitized by Google

Condon, E.: A case of sclerema neonatorum. Brit. med. J., 1930, Nr. 3609, S. 443.

Frühzeitig bei Pneumonieerkrankung der Mutter geborener, etwa 2,5 kg schwerer Knabe bot am zweiten Lebenstage bläuliche, indurierte Stellen am Gesäß und Schwellung des Präputiums dar. Im Laufe von einigen Tagen Ausdehnung der Verhärtung über den ganzen Körper und das Gesicht. Exitus unter lebhafter Blutung aus der Nase. A. Philippi-Bad Salzschlirf.

Bielschowsky, F.-Düsseldorf: Beitrag zur Klinik und Pathologie der Lipatrophia circumscripta (Cutis laxa). (Med. Klin. d. Med. Akademie.) Dtsch. Arch. klin. Med., Bd. 166, H. 1/2, S. 96.

28jähr. Mann, der mit 18 Jahren ein Schädeltrauma, mit 22 Jahren eine Schußverletzung der Oberarmmuskulatur erlitten, zeigt seit 2 Jahren eine auffallende Verdünnung der Haut der Unterarme, der Unterschenkel und des Körpers, besonders am medialen Rand der Schulterblätter, in der Kreuzbeingegend und im Gebiet der Nervi clunium. In der Schulterblattgegend ist die Haut noch sehr elastisch, dagegen in dem Ausbreitungsgebiet der zuletzt genannten Nerven bei großer Dehnungsfähigkeit nur sehr wenig elastisch. Normal ist eigentlich nur mehr die Bauchhaut. Nerven- und interner Befund normal. Histologisch: Im Bindegewebe knötchenförmige Konglomerate, die aus Schweißdrüsentubuli, vermehrten und in ihrer Wand verdickten Gefäßchen und neurinomatös verdickten Nerven bestehen. Letztere zeigen zwiebelschalenartig angeordnete Kerne, die Grundsubstanz erscheint homogen. Die gewucherten Zellen sind teils endoneurale Elemente, teils Abkömmlinge der Schwannschen Zellen. In Silberpräparaten fällt die große Zahl neurinomatös veränderter Nerven auf, ferner die starke Erweiterung der Lymphräume im subkutanen Bindegewebe und die starke Pigmentation der Epidermis und der Kutis, in welch letzterer das Pigment an den Rändern der Lymphspalten liegt. Im subkutanen Fettgewebe zeigt sich vielfach weitgehender Schwund desselben. Die funktionelle Prüfung der veränderten Hautstellen ergab schlechte Resorptionsfähigkeit und Neigung zu exsudativen Vorgängen, was durch die Veränderung der Nerven erklärlich ist. Der Autor reiht das Krankheitsbild auf Grund der Pigmentstörungen und der neurinomatösen Veränderungen in die Gruppe des Morbus Recklinghausen ein. Auf Grund des gleichzeitigen Schwundes des Fettgewebes schlägt Thannhauser die Bezeichnung als Lipathrophia circumscripta vor.

G. Scherber-Wien.

Maligne Neubildungen

Eller, J. J., u. N. P. Anderson: Cancer Supervention in Skin Disease: Clinical, Microscopic and Therapeutic Considerations (Auftreten von Karzinom bei Hautkrankheiten. Klinische, mikroskopische und therapeutische Bemerkungen). J. Amer. Med. Assoc., Bd. 94, Nr. 6, S. 382.

Mehr als 20 verschiedene Hautkrankheiten geben zu Karzinombildung Anlaß. Die frühzeitige Erkennung des Karzinoms und die geeignete Behandlung der Dermatose ist von größter Bedeutung für den praktischen Arzt. Tertiäre syphilitische Erscheinungen der Mundschleimhaut, besonders der Zunge, spielen für das Auftreten von Karzinom eine wichtige Rolle. Etwa 60% der Zungenkrebse sind auf syphilitische Herde zurückzuführen. Alle persistenten Ulzerationen der Mundschleimhaut sind mikroskopisch zu untersuchen. Besonders gefährdend ist die Leukoplakie des Mundes. Darum ist bei der örtlichen Behandlung der Leukoplakie jede örtliche Reizung zu vermeiden. Bei den gewöhnlichen milden Fällen genügen indifferente Mundwaschungen. Für resistente Fälle empfiehlt sich die Elektrokoagulation. Als gefährdend gelten die Röntgen- und Radiumschäden, darum radikale Exstirpation, sowie sich eine Ulzeration zeigt; Zerstörung der Keratosen durch Hochfrequenz und Elektrokoagulation. Mäler sollen, wenn sie keine Reizung durch ihre Lage finden, unbehandelt bleiben, sonst Exstirpation weit im Gesunden. Senile und seborrhoische Keratosen: etwa 5% der senilen Keratosen gehen in Karzinom über. Kraurosis vulvae: dem Vulvarkrebs gehen meist leukokraurotische Veränderungen voraus. Gewerbliche Keratodermien: Teer- und Arsenikkarzinom. Lupus vulgaris: Karzinom auf Lupus vulgaris hat durch Überdesierung bei der Röntgen- und Radiumbehandlung zugenommen; es kommt häufiger bei Männern vor, obwohl Frauen häufiger an Lupus erkranken. Keratosen nach innerem As-Gebrauch. Talgdrüsenzysten: bei 236 Fällen von Caylor 12mal

Digitized by Google

Karzinomentwicklung. Lupus erythematosus. Chronische Ulzera und Fisteln. Pagetsche Krankheit. Narben, Verbrennungsnarben. Hauthörner, häufig durch Epitheliom kompliziert. Bowensche Krankheit. Papillom der Zunge. Xeroderma pigmentosum. Entzündliche Dermatosen: die meisten Beobachter stimmen Hazen bei: „Ekzem, Lichen planus und Psoriasis geben gelegentlich zu Hautkrebsen Anlaß, aber in der Mehrzahl der Fälle sind Arsenik oder Röntgenstrahlen die wahre Ursache des Karzinoms." F. Juliusberg-Braunschweig.

Teutschlaender-Heidelberg: Neue Untersuchungen über die Wirkungsweise von Teer und Pech bei der Entstehung beruflicher Hautkrebse. Z. Krebsforschg., Bd. 30, H. 6, S. 573.

Das Pech wirkt nicht bloß als ein das Terrain vorbereitendes und die Infektion mit einem hypothetischen krebserzeugenden Erreger begünstigendes Agens. Eine photodynamische Wirkung des Pechs oder des Teers ist durch nichts erwiesen. Die Quarzlichtbestrahlung begünstigt bei Mäusen die Teerkrebsbildung nicht, ebensowenig der Lichtmangel. Die Krebsgefährdung der Arbeiter in Brikettfabriken, die häufig an Skrotalkrebs leiden, ist durch den Pechstaub und nicht durch Pechdämpfe bedingt. Arsen spielt dabei keine Rolle; Anthrazenöl wirkt krebserregend; es ist noch kein durch Steinkohlenstaub hervorgerufenes Karzinom bekannt geworden, trotzdem die Steinkohle viermal soviel Arsen enthält als das Pech. Die Versuche mit anthrazenfreiem Pech haben gezeigt, daß die karzinogene Wirkung des Pechs nicht auf Anthrazenöl beruht; ebenso kommt die karzinogene Wirkung des Pechs auch bei Verwendung von arsenfreiem Pech zustande. Die in Industriekreisen verbreitete Ansicht, daß Akridin die krebserzeugende Substanz im Pech sei, ist ohne experimentellen Beweis. Die krebserzeugende Substanz des Pechs ist in einer über 500° C destillierenden Fraktion enthalten. Sogar kurzdauernde chronische Einwirkungen von Pech hinterlassen in den von den kankerogenen Noxen betroffenen Zellen irreversible, bei der Teilung auf die Tochterzellen vererbte metastrukturelle Veränderungen, so daß auch nach Unterbrechung der Pinselungen mit Teer die Wiederaufnahme der Einpinselung schon nach kurzer Zeit zur Krebsentstehung führt. F. Winkler-Wien.

Vaubel, W.: Neue Wege zur Kenntnis der Entstehung der Tumoren. Z. Krebsforschg., Bd. 30, H. 3, S. 271.

Aus der Tatsache, daß Arbeiter in Anilin-, Indol-, Teerfabriken sowie Schornsteinfeger häufiger an bösartigen Tumoren erkranken als der Durchschnitt, läßt sich schließen, daß hier einheitlich Verbindungen wirken müssen, die sich durch eine besondere Konstitution vor anderen auszeichnen. Diese Eigenschaft muß in dem Vorhandensein einer ungesättigten Bindung, einer sogenannten Doppelbindung gesucht werden. Eine solche Doppelbindung liegt vor in den verschiedenen hochsiedenden Kohlenwasserstoffen des Teers, der Kohle, des Rußes, der Weichparaffine wie im Phenanthren, Reten, Fluoranthen, Picen, Inden, Chrysen, ferner in dem stickstoffhaltigen Indol, in dem sauerstoffhaltigen Cumaron sowie in dem aus Anilin entstehenden Anilinschwarz. In gleicher Weise, wie das ebenfalls Doppelbindungen enthaltende Cholesterin bzw. Ergosterin durch Strahlung aktiviert werden kann und dann in kleinsten Mengen enzymartig wirkt, kann die Möglichkeit einer solchen Aktivierung für die oben angeführten Verbindungen, die die gleichen Vorbedingungen besitzen, ebenfalls angenommen werden. Für die gewöhnliche Durchschnittserkrankung kommen das sowohl im tierischen Organismus wie auch in Pflanzen und im Teer vorkommende Indol sowie insbesondere diese Gruppe enthaltende Verbindungen in Betracht, für durch außergewöhnliche Ursachen bedingte die vorerwähnten hochsiedenden Kohlenwasserstoffe, besonders auch das Reten oder Anilinderivate. Neben der durch Warburg erforschten gesteigerten Glykolyse ist das erhöhte Argininspaltvermögen nach Edlbacher und Merz ein typisches Kennzeichen maligner Tumoren. Es ist also neben dem CO-Ferment noch eine Arginase tätig. Entsprechend dem Eiweißstoffwechsel der verschiedenen Tierklassen unterscheiden sich Säugetier- und Vogeltumoren durch ihren Gehalt an Arginase. Nach Fahrig wird bei Krebskranken ein erhöhter Milchsäurespiegel nur dann gefunden, wenn auch die Leber erkrankt und ihre Milchsäure beseitigende Funktion geschädigt war. Als Vorbeugungsmittel sind zu erachten: reger Stoffwechsel, gute Verdauung zur möglichsten Beseitigung des sich immer neu ersetzenden Indols und seiner Verbindungen, Vermeidung zu eiweiß-, nuklein- und lipoidreicher Nahrung. Nach Roffo und Correau soll insbesondere letztere einen Hauptreiz

Digitized by Google

auf das Wachstum der Tumoren ausüben. Ferner Vermeidung oft wiederholter Reize an denselben Stellen des Körpers, also auch Vermeidung zu oft wiederholter Bestrahlungen. Größte Reinlichkeit beim Umgang mit Teer, Ruß, Druckerschwärze, Asphaltstaub usw. G. Scherber-Wien.

Goldschmidt, R., u. A. Fischer: Chromosomenstudien an Karzinomzellen in vitro. Z. Krebsforschg., Bd. 30, H. 3, S. 281.

Die Verf. verwendeten zu ihren Studien das Ehrlichsche Mäuseadenokarzinom und einige Spontantumoren, von denen gute einschichtige Schnitte zu erhalten waren. Das Studium solcher Präparate ergab bezüglich der Chromosomen folgende Verhältnisse: Die überwältigende Mehrzahl der Mitosen ist (abgesehen von der Chromosomenzahl) in allen Stadien völlig normal. Das trifft für die größten Zellen ebenso zu wie für die kleinsten. Unter den Hunderten von Mitosen wurden nur zwei abnorme gefunden, nämlich dreipolige (Triaster), beide in ziemlich großen Zellen. In der großen Mehrzahl der Zellen ist die Chromosomenzahl kleiner als normal. Eine vollständig genaue Zählung ist außerordentlich schwer, es läßt sich aber oft eine untere und obere Fehlergrenze angeben, also etwa sicher 34 und nicht mehr als 38. Die am häufigsten gefundenen Zellen liegen zwischen 32 und 36. Nicht selten sind aber auch Zellen, die ungefähr 40, also wahrscheinlich die Normalzahl aufweisen. Einzelne Zellen haben auch sicher sehr niedrige Zahlen, zwischen 24 und 28. In der Regel liegen in der Äquatorialplatte die Chromosomen im typischen Kranz angeordnet. Nicht selten ist aber ein Sektor des Kranzes leer und man könnte meinen, daß dies der Platz der fehlenden Chromosomen ist. Neben den genannten Typen kamen in manchen Präparaten — nicht in allen — sehr große Zellen mit sehr erhöhter Chromosomenzahl vor. Ihre Zählung ist nicht möglich; schätzungsweise sind es mindestens 80, also die tetraploide Zahl. Es fanden sich außer den erwähnten selteneren Triastern keine Bilder, aus denen der Zusammenhang der verschiedenen Chromosomentypen erschlossen werden konnte. Es läßt sich generell sagen, daß die Chromosomen in der Äquatorialplatte um so dicker und plumper sind, je geringer ihre Zahl ist; umgekehrt zeigen die polyploiden Zellen sehr schlanke Chromosomen. Es liegt nahe, in den Chromosomenabnormitäten im Anschluß an Aichel, Boveri und neuerdings teilweise Bauer die Ursache der Tumorbildung zu sehen. Man kann aber ebensogut umgekehrt sagen, daß die von Warburg bewiesene Stoffwechselbesonderheit der Tumorzellen sekundär als nicht wesentliche Begleiterscheinung die Chromosomenabnormitäten bedingt. Es ist wahrscheinlich, daß durch die Gewebekulturmethode diese Frage experimentell zur Entscheidung gebracht werden kann. G. Scherber-Wien.

Akimoto, K.-Stockton (Kalifornien): Versuche zur Erzeugung einer allgemeinen Geschwulstdisposition. (Path. Inst. d. Univ. Zürich.) Z. Krebsforschg., Bd. 30, H. 4, S. 428.

Die Versuche, durch Teerpinselungen die Geschwulstdisposition zu erhöhen, führten dahin, daß es bei mit Teer gepinselten Tieren gelang, in etwa der Hälfte der Fälle in einer Verbrennungsnarbe eine Geschwulst entstehen zu lassen, während eine solche bei nicht mit Teer behandelten Tieren nur bei $^1/_5$ der Fälle entstand, die sich dann meist spontan zurückbildete. Es ergibt sich, daß der Teer nicht nur örtlich als krebserzeugendes Agens wirkt, sondern auch eine Allgemeinwirkung ausübt, die sich in der Schaffung bzw. Steigerung einer allgemeinen Geschwulstdisposition kundgibt. Ein Zusammenhang der gleichzeitig durch Teer hervorgerufenen Schädigungen innerer Organe mit der Ausbildung bzw. Steigerung der Geschwulstdisposition ist entschieden abzulehnen. Hieraus folgt, daß bei der Erforschung der Geschwulstätiologie neben den örtlich wirkenden exogenen Faktoren zu prüfen ist, ob und eventuell welche allgemein wirkenden Faktoren die Geschwulstbereitschaft hervorgebracht oder gesteigert haben. B. Peiser-Berlin.

Gerlach, G.-Rostock: Über einen Mischtumor der Augenbraue. Path. Inst. d. Univ.) Klin. Mbl. Augenheilk., Bd. 83, Dezemberheft, S. 807.

Beschreibung eines etwa haselnußgroßen Tumors der Augenbraue, der nach fast 5jährigem Bestehen entfernt worden war. Es handelt sich um eine abgegrenzte Geschwulst von epithelialem Bau, die in ein bindegewebiges Stroma eingebettet ist. Die epithelialen Zellkomplexe schließen sich zu Zellhaufen und -strängen von z. T. endothelialem Charakter zusammen, teilweise umschließen sie zystische Hohlräume mit hornartigen Gebilden als Inhalt, in denen sich ausgedehnte Verkalkungsprozesse vorfinden. Daneben finden sich umfangreiche Partien von Gewebe, die als Knorpel

Digitized by Google

oder jedenfalls als chondroide Gewebselemente angesprochen werden müssen. Genetisch ist die Geschwulst in die Gruppe der Mischgeschwülste einzureihen. Als Ausgangspunkt ist entweder trotz fehlender Zusammenhänge die Basalzellenschicht des Oberflächenepithels anzunehmen, wobei die verschiedenen Bildungen als Metaplasie des Epithels zu erklären sind, oder die Entstehung ist aus einem noch undifferenzierten, im Fötalleben abgesprengten Keim zu erklären, der sich später nach der einen oder anderen Richtung hin differenziert. B. Peiser-Berlin.

Kuthe, F.-Berlin: Blutende und nässende Mamille. (I. Chir. Abt. d. Städt. Rudolf-Virchow-Krankenhauses.) Zbl. Chir., 1930, Nr. 6, S. 341.

Die Frage, ob pathologische Sekretion der Mamille durch gutartige oder bösartige Tumoren bedingt ist, ist von den verschiedensten Autoren an der Hand ihrer Fälle behandelt worden. Verf. verfügt über 4 Fälle: Ein Fall mit nässendem Ekzem, in 3 anderen Fällen blutende Mamille. Von diesen 3 Fällen war 2mal ein gutartiger Tumor die Ursache der Blutung, im 3. Falle waren gewisse Anhaltspunkte für die Entwicklung eines malignen Tumors vorhanden. Chirurgisches Vorgehen erzielte Rezidivfreiheit bei allen 3 Fällen seit mehreren Jahren. Der 4. Fall, der zunächst nur als Ekzem imponierte und nur serös sezernierte, erwies sich als ein von der Epidermis der Mamille ausgehender Basalzellenkrebs. F. Ortmann-Magdeburg.

Berger, L., u. A. Vallée: Le mycosis fongoide: une réticulo-endothéliose de la peau (Die Mycosis fungoides, eine Retikulo-Endotheliose der Haut). Presse méd., 1930, Nr. 11, S. 177.

Mycosis fungoides kann mit Sicherheit nur histologisch diagnostiziert werden, da andere Krankheiten annähernd dieselben Hauterscheinungen hervorrufen können, wie Leukämie und Lymphosarkom. 4 solcher Fälle wurden von den Verff. beobachtet, darunter ergab die mikroskopische Untersuchung einmal Lymphosarkom und dreimal Mycosis fungoides. Im prämykotischen Stadium findet sich ein Zellinfiltrat um die kleinen Gefäße, Schweißdrüsen, Haarfollikel und Nerven der Haut herum. Die Zellinfiltrate vergrößern sich allmählich, konfluieren und dringen nach der Oberhaut vor; das Kollagen wird zerstört. Die Gefäße selbst können am Krankheitsprozeß durch Wucherung ihres Endothels und Zerstörung ihrer Hüllen teilnehmen. Bei den Zellinfiltraten treten große, unregelmäßig geformte Zellen hervor, welche nach Annahme der Verff. retikulo-endothelialen Ursprungs sind; damit wird die Mycosis fungoides als Retikulo-Endotheliose der Haut aufgefaßt. Im Blut dieser Kranken findet sich mitunter eine Mononukleose. M. Kruspe-Dresden.

Schan, W.: Über die Therapie und Prognose der Mycosis fungoides. Diss. Frankfurt a. M. 1928.

Auf Grund von 9 Krankenbeobachtungen, die alle drei klinischen Formen umfaßten, kommt Verf. zu folgenden Schlüssen. Von inneren Mitteln ist Arsen am empfehlenswertesten, da ihm zweifellos eine Einwirkung auf die Mycosis fungoides zukommt. Die Röntgenstrahlentherapie überragt die Erfolge aller bisherigen Heilmethoden, denn sie beseitigt prompt die jeweiligen Krankheitserscheinungen und das quälende Jucken. Freilich gelingt es nicht, Rezidive endgültig zu verhüten und Dauerheilungen zu erzielen. Man kann aber die Heilresultate wesentlich beschleunigen und verbessern durch kombinierte Arsen-Röntgentherapie. Damit hat sich auch die seitherige Prognose des Leidens entsprechend geändert. Am wenigsten vermochte die Kombinationstherapie bei der tödlich endenden erythrodermatischen Form. M. Kazarowa-T. Pasardschik.

Mund und Nase

Herzog, D.: Über Hämangiome der Mundhöhle. Diss., Berlin 1929.

Eingehende Darstellung der Klinik, Pathogenese, Therapie und vorhandene Kasuistik. Daran anschließend Mitteilung eines durch klinische und histologische Abbildungen illustrierten Falles der laryngologischen Klinik in Agram. 21jähr. Landarbeiter, seit Kindheit blaue Flecke an der Zunge, seit 3 Jahren zunehmende Vergrößerung der Zunge und Unterlippe sowie erhebliche Blutung, besonders im Sommer. An der Unterlippe höckrige, auf Druck nachlassende Geschwülstchen, vorderes Zungendrittel auf das Doppelte vergrößert, schmutzig schwarzblau, an der Oberfläche hirsekorngroße Knötchen, Papillen und Raphe deutlich. Auch die Naseninnere graurötlich, am weichen Gaumen bläuliche Flecke, ebenso am Zäpfchen

Digitized by Google

Bei Operation heftige Blutung aus der Arteria lingualis. Der mikroskopische Gewebsbefund wird eingehend wiedergegeben. Bei der bedeutenden Ausdehnung ist es unmöglich, den Ursprung des Hämangioms festzustellen.

M. Kazarowa-T. Pasardschik.

Roedelius, E., u. St. Steyer-Hamburg: Ein Beitrag zur Fage der nomaähnlichen „idiopathischen Stomatitis gangraenosa". (II. Chir. Klin. d. Hamburg-Eppendorfer Krankenhauses.) Bruns' Beitr., Bd. 148, H. 3, S. 476.

Verff. beobachteten eine Stomatitis gangraenosa idiopathica bei einem 43jähr. Manne. Derselbe erkrankte 6 Tage vor der Einlieferung aus vollster Gesundheit mit plötzlichen heftigen Schmerzen in der Gegend des letzten Zahnes des linken Oberkiefers. Am Gaumen bemerkte er einen linsengroßen schwarzen Punkt. Bei der Aufnahme ins Krankenhaus am 28. VI. zeigte sich eine dreimarkstückgroße, schwärzlich verfärbte Partie. Sonst war die Schleimhaut intakt. Temperatur 39—40°. Leukozyten 8200. In den folgenden 8 Tagen schritt die Gangrän bis zur Mittellinie weiter. — 8. VII. auf Diphtherieseruminjektion Leukozyten 15000. Schwellung des Gesichts. — 13. VII. Übergreifen der Schwellung auf Augapfel und Eiterung aus dem Gehörgang. — 30. VII. Kopfschmerzen, Erbrechen, Benommenheit. Übergreifen der Infiltrationen auf die linke Halspartie. — 1. VIII. Das ganze Gewebe bis zur Schädelbasis gangränös und nekrotisch. Meningitis. — 3. VIII. Exitus. — 3 Momente zeichnen das geschilderte Krankheitsbild aus. 1. Die primäre Nekrose, 2. das unaufhaltsame, jeder Therapie trotzende Fortschreiten des Prozesses, 3. das Fehlen jeglicher reaktiver Entzündung an der Grenze zwischen vitalem und nekrotischem Gewebe. Die Krankheit hat eine große Ähnlichkeit mit der Noma und der Agranulozytose, ist aber nicht mit denselben identisch. Verff. bezeichnen die Krankheit als „akute Mundgangrän" und fassen sie als Krankheit sui generis auf.

A. Rosenburg-Mannheim.

Mayer, C.: Die Huntersche Glossitis bei der perniziösen Anämie. Diss., Gießen 1929.

An 35 in den Jahren 1913—1925 in der medizinischen Klinik Gießen wegen alter Biermerscher perniziöser Anämie behandelten Kranken konnte in 21 Fällen (60%) die Huntersche Glossitis festgestellt werden. In 4 Fällen war keine sichtbare Veränderung vorhanden, doch klagten die Pat. über Brennen und Wundsein der Zungenspitze, zumal bei Genuß warmer gewürzter und gesäuerter Speisen. In 7 Fällen fand sich das durch Entzündungshyperämie und Rötung hauptsächlich an Spitzenteile charakterisierte 1. Stadium. Einzelne davon zeigten bereits den Übergang zum 2. Stadium, der Bildung von stecknadelkopfgroßen, weißlich schimmernden, gelegentlich an ihrer Oberfläche zerfallenden Bläschen. Dem dritten oder atrophischen Stadium, gekennzeichnet durch eine glatte, aller Papillen bare Zunge, die sich wie ein nackter polierter Körper darstellt, gehörten 7 Fälle = 33% an.

M. Kazarowa-T. Pasardschik.

Mouls, I.: Angine pseudo-membraneuse bismuthique (Pseudomembranöse Wismutangina). Progr. méd., 1930, Nr. 4, S. 156.

In 2 Fällen, die mit löslichen Wismutverbindungen (ohne Kombination mit Salvarsan) behandelt wurden, traten schwere Anginen mit pseudomembranösen Auflagerungen an Tonsillen und Uvula auf, Rötung und Ödem der umgebenden Schleimhaut, Drüsenschwellung, Fieber. Beide Pat. zeigten Erscheinungen von Niereninsuffizienz. Die Wismutanginen sind im allgemeinen selten, für ihre Diagnose ist der auffallende fötide Geruch, die mehr kremartige Färbung der Pseudomembranen, besonders aber ein bei beginnender Ablösung letzterer deutlich werdender schieferfarbener Pigmentsaum zu verwerten. Therapeutisch erwies sich örtliche Salvarsananwendung von Vorteil.

E. Levin-Berlin.

Wetschtomow, A. A.-Perm (Rußland): Liquor ferri sesquichlorati als blutstillendes Mittel bei der operativen Behandlung des Rhinophyms. (Chir. Univ.-Kl.) Zbl. Chir., 1930, Nr. 6, S. 333.

Empfehlung des Liqu. ferr. sesqu., sowohl bei postoperativen Blutungen des Rhinophyms, als auch während der Operation in Gestalt von in Liqu. ferr. sesqu. getränkten Gazekompressen, und zwar des unverdünnten offizinellen Präparats.

F. Ortmann-Magdeburg.

Digitized by Google

Haare und Nägel

Bellucci, B.-Perugia: Sulla epilazione del cuoio capelluto col metodo misto Roentgen-tallio (Über die Epilation des behaarten Kopfes mit der gemischten Röntgen-Thalliummethode). Dermo-Sifilografo, 1929, Jg. 4, Nr. 11.

Bellucci, der die Enthaarung bei den Pilzkrankheiten des Kopfes mit der Röntgen-Thalliummethode in Italien zuerst 1926 vorgeschlagen hat, berichtet über seine Erfahrungen an 100 in dieser Weise behandelten Fällen. Die Methode ermöglicht, die Vorteile der beiden Enthaarungsmittel voll zur Geltung kommen zu lassen, ohne daß die Nebenwirkungen der Röntgen- und Thalliumanwendung sich äußern. Der Verfasser ist auch dazu übergegangen, die Mischmethode für die Behandlung der Hypertrichosis des Gesichts bei Frauen anzuwenden. Die bisherigen Resultate sind wohl vielversprechend, aber immerhin erfordert die Methode für diesen Zweck die wiederholte Anwendung des Thalliums. Es sind noch weitere Untersuchungen über die Remanenz und Elimination des Thalliums im Organismus erforderlich und weitere Prüfungen der Methode, ehe sie für die allgemeine Anwendung empfohlen werden kann. F. Juliusberg-Braunschweig.

Potaschnik-Kasan: Die Anwendung des Thallium ac. bei Pilzerkrankungen. Kasanskij Med. J., 1929, Nr. 11.

Das Thallium ac. kann in der Dosis von 8 mg pro Kilogramm Gewicht bis zum 15. Lebensjahre angewandt werden, indes darf nicht vergessen werden, daß die therapeutische Dosis der toxischen nahe steht. Am besten erweist sich das Kahlbaumsche Präparat, weil es weniger toxisch ist und keine Komplikationen hervorruft. Bei abgemagerten und schwachen Kindern, besonders nach überstandenen Infektionen, sollte das Thallium nicht angewandt werden. Zur Verhütung von Rezidiven muß besondere Aufmerksamkeit geschenkt werden der Desinfektion der Kopfhaut, vor und nach Ausfall der Haare. Aus demselben Grunde müssen alle Haare entfernt werden. Ferner ist eine Desinfektion der Kleider wie der Bettwäsche nicht zu vergessen. Das Thallium soll nur dort angewandt werden, wo eine längere Beobachtung der kranken Kinder möglich ist. A. Jordan-Moskau.

Seitz, A.-Leipzig: Experimentelle Thalliumvergiftung. Klin. Wschr., 1930, Nr. 4, S. 157.

Sehr ausgedehnte sorgfältige Tierversuche an Kaninchen, Meerschweinchen und Ratten über die logischen Wirkungen verschiedener Thalliumsalze bei verschiedenartiger Zufuhr (intravenös, subkutan, in Salbenform, Verfütterung, Inhalation). Genaue Blutbefunde, die denen der experimentellen Bleivergiftung nicht glichen. W. Frei-Berlin.

Schneider, Ph.-Wien: Anatomische Befunde bei protrahierter Thalliumvergiftung. (Inst. gerichtl. Med. d. Univ.) Dtsch. Z. gerichtl. Med., Bd. 14, H. 6, S. 555.

Verf. verfütterte vorher völlig gesunden Ratten, Kaninchen oder Mäusen Thallium in Form von Zeliopaste oder Körnern. Klinisch bemerkenswert war, daß die schwere Gastroenteritis nur bei akuter Vergiftung stürmisch verlief. Die nervösen Störungen waren stärker ausgeprägt als gewöhnlich beim Menschen und boten das typische Bild einer ausgesprochenen Polyneuritis. Anatomisch finden sich stets Schädigungen des Parenchyms der Organe, die eingehend geschildert werden. Ähnlichkeit mit Arsenvergiftung. Endokrino-sympathisches System: Haarausfall. Blepharitis, Konjunktivitis. Gewichtsabnahme durch Verweigerung der Nahrungsaufnahme und durch Flüssigkeitsverlust. Nervensystem: Periphere Schädigung verhältnismäßig gering. Zentral ist besonders auffallend das Auftreten glashelter, fleckartiger Plaques im Protoplasma der Nervenzellen. Manchmal auch degenerative Schädigung der Glia. Die Dauer der Toxikose ist wie beim Darm auch hier unerheblich für die Art der Veränderungen. Eine Prädilektionsstelle läßt sich nicht feststellen, jedoch scheint das Großhirn am wenigsten betroffen zu werden. Entzündliche Veränderungen werden nicht erzeugt, jedoch können bestehende verstärkt oder aktiviert werden. Die Veränderung der Hirngefäße ist eine sekundäre Reaktion auf den parenchymatösen Prozeß. H. Colman-Berlin.

Steiner, M.-Duisburg: Hefebehandlung bei Alopecia areata. Sonderabdruck aus Ärztl. Rundschau, 1929, Nr. 24.

Aus Erfahrungsgründen wendet Verf. bei Alopecia areata erfolgreich das Trockenhefepräparat Levurinose an. Aus beigefügten Krankengeschichten geht hervor, daß nebenbei meist örtlich behandelt wurde. Die Wirkungsweise dieses Hefepräparates

Digitized by Google

wird auf verschiedene Weise erklärt: Unspezifischer Einfluß, Umstimmung der Darmflora, Wirkung auf innersekretorische Drüsen, Beseitigung von Autointoxikation.
W. Kruspe-Dresden.

Talg- und Schweißdrüsen

Lichti, E.: Zur Kasuistik des Adenoma sebaceum, circumscriptum und disseminatum, kombiniert mit weiteren Naevusformen an anderen Körperteilen. Diss., Erlangen 1929.

Stumpfsinniger Pat. von der Intelligenz eines Neunjährigen, Ausschlag im Gesicht seit dem 5. Lebensjahr, in der Kreuzgegend seit Geburt. Über der Glabella ein ovaler, matt glänzender, braunroter, 3 mm elevierter, die Kutis durchsetzender, verschieblicher Knoten, darunter eine bohnengroße Exostose, von einem Falle herrührend; daneben apfelgeleeartige, stecknadelkopfgroße Knötchen. Am intensivsten befallen sind Nase, Kinn und Nasolabialfalten von zahllosen, fettigglänzenden, gelblichen und braunroten, zum Teil konfluierenden Knötchen, kleinste Efflorescenzen auch an Augenlidern sowie Ohrmuscheln (Adenoma sebaceum, Typus Pringle). Daneben gestielte Wärzchen und Beutelchen (Fibromata mollusca). Am Rücken eng zusammen gelbbraune Knötchen (Pflastersteinnaevi); obere Extremitäten wenig befallen. In der Sakralgegend ein handtellergroßer, stark dunkelbehaarter, derber schwartenähnlicher Naevus. M. Kazarowa-T. Pasardschik.

Tierische Parasiten und Fremdkörper

Führer, H.-Bonn: Teervergiftung durch Krätzesalbe. Sammlung von Vergiftungsfällen. 1930. Bd. 1, S. 1.

Januar 1921 hatte ein Arzt einem Ehepaare Wilkinsonsalbe gegen Krätze verschrieben. Sie bestand entsprechend den Berliner Magistralformeln aus Ol. rusci 15, sublimiertem Schwefel 15, Kreide 10, Wollfett 10, Spiritus 5, Unguent. neutrale 45. Die Folge war bei beiden starke Schwellung und Rötung der Haut, Erbrechen und Durchfall, bei der Frau ein Ohnmachtsanfall. Letztere war deshalb heftiger erkrankt, weil sie den ganzen Körper eingerieben hatte. Andere Personen, die sich mit der gleichen Salbe eingerieben hatten, äußerten keinerlei Klagen. Es wurde daher eine Überempfindlichkeit gegen den Birkenteer angenommen; möglicherweise ist auch die Neutralsalbe, die zum größten Teil aus Vaselinöl besteht, verantwortlich zu machen.
M. Kazarowa-T. Pasardschik.

Philadelphy, A.-Innsbruck: Über Katzenräude beim Menschen. (Univ.-Klin. f. Derm. u. Syph.) Wien. klin. Wschr., 1930, Nr. 9, S. 268.

Verf. konnte im Laufe von 2 Monaten 3 Fälle beobachten. Lokalisationen: Fall 1. Knötchen am Stamm, oberhalb beider Mammae bis zum oberen Drittel der Oberschenkel, besonders zahlreich oberhalb des Nabels. Fall 2. Reichliche Aussaat am Stamm und behaarten Mons veneris, wenige Knötchen am Penis. Fall 3. Ausbreitung links bedeutend stärker als rechts, besonders stark über dem M. pectoralis. Anamnestisch konnte die Infektion durch Katzen nachgewiesen werden. Die Erkrankung bestand oft schon sehr lange, bis zu einem Jahre. Nur in einem Falle gelang es, aus einem Knötchen den Sarcoptes minor nachzuweisen, und zwar 8 Tage nachdem die infizierende Katze entfernt war. Die Ansicht, wonach die Milbe sich beim Menschen nicht länger als 24—48 Stunden halten könnte, ist widerlegt. Klinisch beginnt die Katzenräude beim Menschen nach mehrere Stunden dauernder Inkubation mit Juckreiz und Auftreten kleiner, spitzer roter Knötchen an den Stellen, die mit der Katze in Berührung kamen. Die Knötchen sind follikulär angeordnet und von einem urtikariellen Hof umgeben. Eine eigentliche Therapie ist nicht nötig. Entfernung der Infektionsquelle und eventuell symptomatische Behandlung genügt. H. Colman-Berlin.

Philadelphy, A., u. O. Grimm-Innsbruck: Experimenteller Beitrag zur Katzenskabies beim Menschen. (Univ.-Klin. f. Derm. u. Syph.) Wien. klin. Wschr., 1930, Nr. 10, S. 302.

Bezugnehmend auf die in Nr. 9 dieser Wochenschrift erschienene Abhandlung zeigen Verff. im Experiment, daß die Übertragung der Katzenräude immer durch Milben, die sich auch oft nachweisen lassen, und nie infolge einer Überempfänglichkeit geschieht. Die Milben sind oft noch 10 Tage nach der Übertragung in der Haut zu finden, oft neben Milbeneiern. Die Möglichkeit einer Vermehrung in der menschlichen Haut steht dahin. H. Colman-Berlin.

Digitized by Google

Lepra

Andrusson: Bericht über das Leprosorium „Krutije Rutschji" für das Jahr 1927. Perspektive der Bekämpfung der Lepra, Sammelwerk. Moskau 1929 (Russisch).

Verf. berichtet über seine Behandlung der Lepra im Leprosorium für 126 Kranke in „Krutije Rutschji" in SSSR. an der estländischen Grenze. Injektionen von Ol. gynocardii werden nur von kräftigen Kranken vertragen. Großer Beliebtheit erfreuen sich bei den Kranken Einreibungen von Moogrol zu 20 Tropfen, wie auch innerlich dasselbe, allmählich steigend von 15—100 Tropfen pro die. Am häufigsten wandte er an das von ihm hergestellte Gemisch „A. P.", bestehend aus: Ac. carbol. liq. 20,0, Kreosoti fagi 20,0, Thigenol 25,0, Aq. dest. 1000,0. Das Gemisch muß 2 Monate stehen und täglich geschüttelt werden, bis es einspritzungsfähig ist. Es werden 1—2mal in der Woche 0,5—5,0 injiziert, subkutan oder intramuskulär. Die Resultate sind gute. Im Durchschnitt konstatierte Verf. in 80% Besserungen, in 6% Heilungen. A. Jordan-Moskau.

Schlossmann, K.-Dorpat: Die Kultivierung des Lepraerregers. (Bakt. Inst.) Zbl. Bakter., Bd. 115, H. 7/8, S. 474.

Verf. berichtet über die Ergebnisse der 1923 begonnenen systematischen Züchtungsversuche des Lepraerregers. Die für Reinzüchtung des Tuberkelbazillus geeigneten Nährböden zeigten geringe Resultate; ein tatsächliches Wachstum wurde niemals beobachtet. Das gleiche gilt von den Versuchen mit einer Reihe von Nährböden, die sehr verschiedene Substanzen (Gehirn, Leber, Herz, Plazenta, Kartoffel, Fische, Hühnerembryo usw.) in allen möglichen Kombinationen enthielten. Dagegen gelang es, in flüssigem Nährboden (Nährbouillon nach Martin) den Wuchs der Leprabazillen zu erhalten. Nach 4 Monate langer Kultivierung zeigte sich ein kleinkörniger, mit der Lupe wahrnehmbarer Bodensatz, nach 5 Monaten Wachstums waren bereits kolossale Mengen säurefester, in großen Haufen liegender Bazillen vorhanden, nach 6 Monaten ein gut wahrnehmbarer, bräunlich gefärbter, körniger Bodensatz, der einen ungeheuren Reichtum an säurefesten Bazillen aufwies.

F. Harry-Wiesbaden.

Tuberkulose

Loewenstein, E.-Wien, u. Russeff-Sofia: Über Reinzüchtung von Tuberkelbazillen aus dem Blute. (Tuberkuloseabt. d. staatl. Serother. Inst. Wien.) Wien. klin. Wschr., 1930, Nr. 10, S. 294.

Verf. stellte auf folgende Weise einen geeigneten Nährboden her: Auffangen von 10 ccm Blut in 5%iger Natr.-citr.-Lösung völlig steril, zentrifugieren. Dekantierung des Plasmas, Auflösen der Blutkörperchen in steriler 3%iger Essigsäurelösung, zentrifugieren. Auftragen der Stromata direkt oder nach Vorbehandlung mit 15%iger Schwefelsäure auf diesen Nährboden mit Pipette, Verteilung mit einer Öse. Nach 4—8 Wochen werden die Tuberkelbazillen makroskopisch oder mikroskopisch sichtbar. Es gelang sie nachzuweisen im Blut von Kranken mit Miliartuberkulose und Meningitistuberkulose immer, sehr oft bei Lungentuberkulose III. Stadium und besonders häufig bei chirurgischer Tuberkulose, und zwar in diesen Fällen bei sogenannten leichten und fieberfreien Kranken. Das Vorkommen von Tuberkulose in der Blutbahn ist also keine seltene, nur auf Miliartuberkulose beschränkte Erscheinung. H. Colman-Berlin.

Tagesgeschichtliche Nachrichten

Gewählt: Prof. G. Holzknecht in Wien zum Ehrenmitglied der Schweizerischen Röntgengesellschaft. R.

Nachdruck (auch des Abschnittes „Tagesg. Nachr.") ist ohne Genehmigung des Verlegers nicht erlaubt

Verantwortlich für die Redaktion: für Originalabhandlungen und T. N.: Prof. Dr. J. H. Rille, Leipzig. Für Referatenteil und therapeutische Umfrage: Dr. Fritz Callomon, Dessau

Digitized by Google

Dermatologische Wochenschrift

Nr. 34 (Bd. 91) 23. August 1930

Hautentzündung nach Atophansalbe

Von

Prof. Dr. Galewsky in Dresden

Hautentzündungen nach Einreibungen gegen rheumatische Beschwerden sieht jeder Arzt auch heute noch und hat sie früher noch viel häufiger gesehen. Unter den im Handel befindlichen medizinischen Präparaten haben im Anfang die Einreibungen mit Salitöl bei sehr empfindlichen Menschen, namentlich Frauen, starke Hautentzündungen hervorgerufen. Dieselben haben allmählich abgenommen, seit von seiten der herstellenden Fabrik genaue Anwendungsvorschriften herausgegeben worden sind. Das Salit war eine Lösung von Salizylsäurebornylester in Arachisöl. Die Salitdermatitis war charakterisiert durch das gehäufte Auftreten kleiner, scharfer, hornkegelartiger papulöser Effloreszenzen entsprechend den Follikeln auf mehr oder weniger geröteter Haut. Manchmal war nur diese gänsehautartige Erkrankung zu sehen auf scheinbar wenig angegriffener Haut unter außerordentlich starkem Brennen und Jucken. Die Salitdermatitis brauchte oft lange Zeit, bis sie abheilte. In der letzten Zeit sind diese Dermatiden sehr selten geworden.

Seit kurzem habe ich dagegen 3 Fälle einer ähnlichen Dermatitis gesehen nach Anwendung von Atophansalbe. Atophan ist $C_{16}H_{11}NO_2$, 2-Phenyl-chinolin-4-Karbonsäure und wird ebenso wie dessen lösliches Salz Atophannatrium innerlich, insbesondere gegen Gicht, eingegeben. Die Atophansalbe als Vereinigung „der bewährtesten Rheumatismusheilmittel Atophan und Salizylsäure mit örtlicher Massage bewirkt, daß unter voller Schonung des Magen-Darmkanals die wirksamen Substanzen bei gleichzeitiger örtlicher Wirkung des Kampfers in den Organismus eingeführt werden können. Bedingung ist energisches Einreiben und Abwaschen des zurückgelassenen Restes mit warmem Wasser, um Hautreizungen zu vermeiden“ [1]).

Die herstellende Firma scheint also selbst mit der Möglichkeit von Hautreizungen gerechnet zu haben.

In den 3 Fällen, die ich gesehen habe, handelte es sich ähnlich wie beim Salit um 3 weibliche Patienten, die unter fast denselben Erscheinungen erkrankten wie bei Anwendung des Salits. Auch hier war die eigenartige gänsehautähnliche follikuläre Erkrankung der Haut unter sehr starkem Jucken und Brennen vorhanden, während die Haut selbst nur leichte Reizungsveränderungen zeigte. Wegen der Ähnlichkeit des Bildes

[1]) Atophansalbe (Schering) enthält 10% Atophanamylester, 10% Phenylodioxylat 5% Kampfer in überfetteter Salbengrundlage (Gehes Codid).

Digitized by Google

mit der Salitdermatitis fragte ich die Patienten sofort, was sie eingerieben hätten und erhielt jedesmal die Antwort — Atophansalbe. Es handelt sich also zweifellos in diesen Fällen um eine Reizung der Haut wahrscheinlich durch einen Salizylester, ähnlich wie bei der Salitdermatitis. Unter milder Zinkölbehandlung ging die Affektion bald vorüber.

Aus der Universitäts-Hautklinik zu Berlin (Stellv. Direktor: Prof. Dr. Franz Blumenthal)

Über einen bemerkenswerten Fall von syphilitischer Superinfektion

Von

Dr. Helmuth Freund

In ihrem Aufsatz „Reinfektion und Superinfektion bei Syphilis" fassen Buschke und Peiser ihr Urteil in der Superinfektionsfrage dahin zusammen, „daß viele Tatsachen für eine Superinfektion sprechen, daß aber trotz aller Untersuchungen und Beobachtungen ebenso wie für die Reinfektion auch für das Bestehen der Superinfektion ein sicherer Beweis bisher nicht geglückt ist". Fällen von akquirierter Lues bei Kongenitalsyphilitikern erkennen sie zwar einen beträchtlichen Grad von Beweiskraft zu, bemerken aber ausdrücklich, daß sie „nicht mit Sicherheit als Superinfektionen zu bezeichnen seien, da alle Fälle nur aus gewissen Stigmata oder aus der Anamnese die kongenitale Lues erkennen ließen, irgend welche aktiven Erscheinungen der Lues nicht mehr vorhanden waren".

Bei dieser Sachlage beansprucht ein von uns beobachteter Fall besonderes Interesse, bei dem sich das Vorliegen einer Superinfektion aus der Tatsache ergab, daß eine Patientin fast gleichzeitig an einer primärsekundären Syphilis der Haut und an juveniler Paralyse erkrankte.

Frl. A. S., 18 Jahre, Journ.-Nr. 1001, 23. I. 1929.

Der Vater gibt an, vor etwa 30 Jahren eine Syphilis gehabt zu haben und mit einer Schmierkur behandelt worden zu sein. Später habe er keine Erscheinungen mehr an sich beobachtet. Die Mutter weiß nichts von einer Geschlechtskrankheit. Sie hatte 2 Fehlgeburten, die nach ihren Angaben künstlich eingeleitet wurden. WR, SGR und MR sind im Blut beider Eltern negativ (im April 1930 in der Hautklinik angestellt). Weder in der Familie des Vaters noch der Mutter sollen Nerven- oder Geisteskrankheiten vorgekommen sein.

Pat. ist das einzige Kind der Eltern. Normale, rechtzeitige Geburt. War ein artiges Kind, hatte keine auffallenden Neigungen. Kam mit 6 Jahren in die Schule, war bis zum 10. Lebensjahr Durchschnittsschülerin, dann ließen ihre Fähigkeiten sehr nach, besonders im Rechnen und Sprachunterricht. Einen Beruf erwarb sie nicht. An Augenerkrankungen hat sie niemals gelitten und immer gut gehört. War in letzter Zeit verändert, arbeitete nicht, trieb sich viel herum, lief von zu Hause fort und reiste mit wenig geliehenem Geld nach Hamburg. Nach ihren eigenen Angaben war Patientin bisher niemals geschlechtskrank. Letzter Koitus vor 4 Wochen. Seit 8 Tagen bemerkte sie Schwellung der Leistendrüsen, seit 3 Tagen Ausschlag am ganzen Körper und Haarausfall.

Befund: Mittelgroße Pat. in mittlerem Ernährungszustand. Herz, Lungen, Abdomen o. B.

Digitized by Google

Haut: An Stamm und Beugeseiten der Extremitäten kleinpapulöses Exanthem von brauner Farbe. Am Anus pfennigstückgroßes Geschwür mit rotem, infiltriertem Grund auf der leicht vorgestülpten Schleimhaut. Auf beiden Tonsillen weißlichgraue Beläge. Spezifischer Haarausfall, allgemeine indolente Drüsenschwellung.

Spiroch. pallida in einer Papel am Abdomen sowie im Drüsenpunktat positiv, im Analulkus trotz wiederholter Versuche nicht nachgewiesen.

WR und SGR im Blut ++++, Dold +. Urin: Alb. und Sach. negativ.

Diagnose: Lues I/II.

Therapie und Verlauf: Vom 23. I. bis 19. III. 1929 erhielt Pat. 10 Hg.-salicyl.- (im ganzen 0,425 g) und 7 Neosalvarsaninjektionen (im ganzen 1,65 g) und entzog sich dann der weiteren Behandlung. Die Erscheinungen waren bald nach Einleitung der Kur, welche gut vertragen wurde, verschwunden.

Am 9. Juni 1929 erscheint Patientin in auffallend erregtem Zustand in der Poliklinik, so daß sie am 15. Juni in die Nervenklinik überwiesen werden muß. Nach Angabe der Mutter hat Pat. Ende Mai einen „Anfall" gehabt. Sie sei plötzlich umgefallen und besinnungslos gewesen. Nach Rückkehr des Bewußtseins habe sie den ganzen Tag nicht mehr gesprochen und sei im Bett liegengeblieben. Ob Zuckungen oder Krämpfe bestanden, weiß die Mutter nicht anzugeben. Der Vater gibt an, von seiner Tochter am 14. Juni plötzlich telephonisch angerufen worden zu sein. Sie habe in einem fort von Autokaufen geredet, sie wolle an die Reviera fahren, der Vater brauche nicht mehr zu arbeiten, sie sei doch reich, der Vater könne sehen, was für eine Tochter er habe usw. Angstvorstellungen oder Verfolgungsideen habe sie nicht gehabt, keine Stimmen gehört, keine Krämpfe gehabt. Ihre Reden drehten sich immer wieder um viel Geld. Mit dem Essen, Stuhl und Urin ist sie sauber.

Befund der Nervenklinik [Dr. ROGGENBAU[1]) (15. VI. 1929)]: Bei der Aufnahme trägt Pat. ein aufreizendes Wesen zur Schau, sträubt sich gegen das Verbleiben auf der Station, lamentiert, stampft mit den Füßen und droht mit Tätlichkeiten. Bei der Untersuchung redet sie von ihren großartigen Verhältnissen, sie will Autos, Pferde, ein Flugzeug kaufen, den Papst heiraten. Sie sei auch Ärztin, sei beim Film gewesen, sei die Frau der ganzen Stadt, könne Sekt trinken soviel sie wollte usw.

Mittelgroß, guter Knochenbau, Schädel normal konfiguriert. Achsel- und Schamhaare normal. Gaumen o. B. Zähne gut entwickelt. Zunge nicht verletzt, wird gerade herausgestreckt, ist frei beweglich, kein Zittern, keine Narben. Hals äußerlich o. B.

Haut weich, elastisch, keine Narben, kein Exanthem, kein Leukoderm. Rechtes Fußgelenk schwer beweglich, angeblich durch Unfall.

Herz, Lungen, Abdomen o. B.

Augen: Lidspalten gleich weit, Pupillen etwas verzogen mit geringer Größendifferenz. Reagieren beide gut auf Licht und Konvergenz. Augenbewegungen gut, in den Endstellungen kein Zittern. Kornealreflexe o. B.

Schädel nirgends klopfempfindlich, Nervenaustrittsstellen nicht druckschmerzhaft. Bewegungen der Gesichtsmuskulatur (Mundspitzen, Stirnrunzeln) normal. Schlaffe Gesichtszüge.

Obere Extremitäten: passive Bewegung gut, grobe motorische Kraft gering. Bizeps-, Trizeps- und Radiusreflexe o. B.

Untere Extremitäten: Motilität gut. Patellar-, Achillessehnen-, Mendel-, Rossolimow-, Oppenheim-, Babinsky-Reflexe o. B.

Bauchdeckenreflexe o. B.

Lageempfindlichkeit gut. Kein Romberg.

Sprache: zeitweise Silbenstolpern.

WR (Blut) mit 2 Extrakten ++++, SGR + fraglich.

Lumbalpunktat: Phase I: starke Trübung, Gesamteiweiß 1‰. Zellen stark vermehrt (wegen Blutbeimengung nicht sicher zu ermitteln). WR mit 2 Extrakten ++++ (0,2, 0,4 und 0,8).

Goldsol: ausgeprägte Paralysekurve.

Diagnose: juvenile Paralyse.

---

[1]) Die Pat. wurde am 8. VII. 1929 in der Berliner Gesellschaft für Psychiatrie und Nervenkrankheiten von Dr. ROGGENBAU vorgestellt (vgl. Zbl. ges. Neurol. u. Psych., Bd. 54, S. 635). Der Fall ist außerdem in der unter meiner Leitung angefertigten Doktordissertation von HERBERT KRON „Über syphilitische Re- und Superinfektionen" mit verwertet.

Digitized by Google

Therapie: Einleitung einer aktiven Immunisierung mit Spirochäten (Prof. Hellmann-Landsberg).

Verlauf: 18. VII. 1929. Patientin bot anfangs ein maniformes Zustandsbild dar, sprach dauernd, hatte Größenideen, sie sei der Papst, der liebe Gott usw., hatte ein krankhaft gesteigertes Kraftgefühl. „Ich weiß alles; ich war früher so dumm und weiß gar nicht, woher ich so klug geworden bin." Die Stimmungslage war euphorisch. Pat. zeigte keine Krankheitseinsicht. Neben Euphorie alle Zeichen eines erblichen Schwachsinns. In den letzten Wochen ist Pat. ruhiger und stumpfer geworden, zeigt traurigen Gesichtsausdruck, weint plötzlich. Die Sprache ist etwas tremolierend. Zum Nachsprechen von Testwörtern ist sie nicht zu bewegen. Depressive und euphorische Stimmungslage wechseln miteinander während der Untersuchung.

25. VIII.: Pat hatte diese Nacht von 4 Uhr 45 bis 5 Uhr 20 8 Anfälle gehabt. Der erste dauerte 1 Minute, jeder folgende etwas länger, der letzte etwa 3 Minuten. Es traten Zuckungen am ganzen Körper auf, rechts etwas stärker als links. Das Gesicht etwas blaurot. Pat. ist am Morgen verwirrt und schwer besinnlich.

30. VIII.: Pat. ist sehr ruhig und zurückhaltend.

17. IX.: Pat. ruhig, weint oft, ohne eine Erklärung dafür zu geben. Heute von der Mutter abgeholt. Wesentlich gebessert zur ambulanten Weiterbehandlung entlassen.

12. XII.: Seit ungefähr 4 Wochen besteht ein Ausschlag, weswegen die Pat. wieder der Hautklinik überwiesen wird.

Befund: Es finden sich am Kopf, Stamm und Extremitäten zahlreiche, teils gruppiert und serpiginös zusammenstehende, teils isolierte, bis überbohnengroße, braunrote Infiltrate. Serpiginöse Herde besonders am Mund und im Bereich des linken Ohrs bzw. hinter diesem Ohr in Kleinhandtellergröße entwickelt. Drüsen bis auf unbedeutende Vergrößerungen nicht tastbar. Spiroch. pallida bei wiederholtem Suchen in mehreren Knoten nicht nachweisbar.

WR und SGR ++++, MR ++.

Diagnose: tubero-serpiginöses bzw. papulöses tertiäres Syphilid.

Vor einer Diskussion des Falles ist die Vorfrage zu erledigen, ob die Diagnose „Lues I/II" bzw. „progressive (juvenile) Paralyse" als absolut gesichert anzusehen sind.

Diese Fragen können, wie die Krankengeschichte zeigt, ohne weiteres bejaht werden. Besonders betont sei, daß das Vorliegen einer Lues cerebri und die Möglichkeit einer Verwechslung der psychischen Symptome mit den bei der Lues cerebri bekannten Geistesstörungen von den Neurologen mit aller Entschiedenheit abgelehnt wurde. Etwas auffallend ist lediglich die Tatsache, daß im Primäraffekt selbst keine Spirochäten nachgewiesen wurden, sondern nur in Papeln und im Drüsenpunktat. Das kann an der schweren Zugänglichkeit der Lokalisation des Primäraffektes gelegen haben oder, was ich für wahrscheinlicher halte, eben daran, daß die Pat. schon vor dieser Infektion syphilitisch war. Erfahrungsgemäß ist auch bei Reinfektionen, die wir mit Bernard, Buschke und Preiser u. a. zum Teil wenigstens für Superinfektionen halten, der Spirochätennachweis in dem neuen Primäraffekt oft schwer zu führen.

Die Krankengeschichte läßt sich also folgendermaßen zusammenfassen: Ein bisher anscheinend gesundes Mädchen erkrankt an einer primär-sekundären Syphilis, wird spezifisch behandelt, unterbricht vorzeitig die Kur und erscheint ungefähr $4^1/_2$ Monate nach Feststellung der Hautlues mit progressiver Paralyse. Nach Einleitung einer Behandlung mit Injektion von Spirochäten Besserung. 8 Wochen nach deren Abschluß etwa 10 Monate nach Feststellung der Lues I/II, entwickelte sich ein tubero-serpiginöses bzw. papulöses tertiäres Syphilid.

Kann die Paralyse in diesem Fall auf die vorangegangene Hautlues zurückgeführt werden? Alle Erfahrungen der Dermatologen und Neuro-

Digitized by Google

logen widersprechen einer derartigen Annahme. Selbst wenn man berücksichtigt, daß bei der ersten Untersuchung der Primäraffekt schon einige Wochen hindurch bestanden haben mag, ergibt sich, daß die ersten Anzeichen der Paralyse, die in der Anamnese erwähnten Krampfanfälle, schon nach weniger als 5 Monaten aufgetreten sind. Für einen derartig frühen Beginn einer Paralyse (vom Zeitpunkt der Infektion an gerechnet) ist auch aus der Literatur nicht ein einziges Beispiel heranzuziehen, denn bei dem frühesten überhaupt beobachteten Fall, dem von Ostertag, trat die Paralyse immerhin 9 Monate nach der Infektion auf.

In dem neuesten Standardwerk über Syphilis des Nervensystems betonen sowohl Jahnel als auch G. Steiner, daß bis zum Auftreten einer Paralyse, vom Zeitpunkt der Infektion an gerechnet, immer ein gewisses Intervall verstreichen muß, dessen untere Grenze Steiner mit etwa 3—4 Jahren angibt. Die Fälle von Jakob ($1^1/_2$ Jahre) und Nonne ($2^1/_2$ Jahre) hält er für ganz seltene Ausnahmen. Nach Jahnel müßte in derartigen exzeptionellen Fällen ein autoptischer Befund zur Sicherung der Diagnose beigebracht werden, was tatsächlich bei Ostertags Fall geschehen ist, der nur durch die Tatsache verständlich wird, daß sich die Paralyse an eine luetische Meningitis anschloß.

Wir müssen demnach einen direkten Zusammenhang zwischen Hautlues und Paralyse in diesem Fall als „offenbar unmöglich" ablehnen und, da für eine sonstige Infektion keinerlei Anhaltspunkte gegeben sind, die Paralyse auf eine kongenitale Lues zurückführen. In diesem Sinne spricht die Mitteilung des Vaters, daß er eine ganz unzureichend behandelte Syphilis gehabt hat, ohne daß dieser Angabe Beweiskraft zukäme. Die zwei Aborte der Mutter, die angeblich künstlich provoziert waren, lassen sich nicht verwerten. Dagegen sind die Angaben der Eltern über die geistige Entwicklung des Mädchens, das ungefähr bis zum 10. Lebensjahr eine Durchschnittsschülerin war, dann rasch nachließ, Schwierigkeiten besonders im Rechnen und Sprachunterricht hatte, keinen Beruf erlernte und schließlich ein unstet vagabundierendes Leben begann, in gewissem Maße für eine kongenital-luetische Infektion, in deren Gefolge es zum Ausbruch einer juvenilen Paralyse kommt, charakteristisch. Die negativen Befunde, wie Fehlen kongenital-luetischer körperlicher Symptome bei der Pat., negativer Ausfall der WR bei beiden Eltern, sind keine irgendwie beweiskräftigen Gegenargumente.

Ob der Ausbruch der Paralyse in indirekten Beziehungen zu der akquirierten Lues stand in dem Sinne, daß letztere einen provokatorischen Einfluß auf das Manifestwerden der Hirnerkrankung ausübte, läßt sich naturgemäß nur vermutungsweise angeben. Möglich oder sogar wahrscheinlich ist ein provokatorischer Einfluß der ganz unvollständigen, von der Pat. abgebrochenen antiluetischen Behandlung mit Salvarsan und Quecksilber.

Die klinisch und experimentell aufgestellte Regel, daß ein Paralytiker gegen eine Neuinfektion von der Haut aus immun ist, wird durch unseren Fall nicht durchbrochen, da ja zur Zeit der Beobachtung der primär-sekundären Lues die Paralyse noch nicht manifest war, wenn auch schon gewisse Anzeichen auf ihren bevorstehenden Ausbruch hinweisen (vgl. die Anamnese). Daß aber auch bei manifester Paralyse ausnahmsweise ein Primäraffekt auftreten kann, scheint aus dem von Shinkle beschriebenen Fall hervorzugehen. Derartige allerdings sehr seltene Vorkommnisse sind unserem Verständnis näher gerückt, seitdem Prigge und v. Rutkowsky

Digitized by Google

zeigen konnten, daß bei einem an der Inokulationsstelle vollständig symptomlos gebliebenen Paralytiker trotzdem virulente Spirochäten eingewandert waren, welche sich in den zugehörigen Lymphdrüsen nachweisen ließen. Es muß daher als im Bereich der Möglichkeit liegend betrachtet werden, daß es gelegentlich einmal statt zu einer derartigen „symptomlosen Superinfektion" auch zu einer manifesten Superinfektion beim Paralytiker kommen kann.

Interessant ist die Tatsache, daß bald nach Abschluß der Paralysebehandlung tertiär-luetische Erscheinungen von tubero-serpiginösem bzw. papulösem Charakter an der Haut auftraten. Es ist schwer, eine absolut sichere Entscheidung darüber zu treffen, ob diese tertiäre Lues auf die kongenitale oder die akquirierte Infektion zu beziehen ist, doch halte ich die letzte Möglichkeit hier für die wahrscheinlichere. Das rasche Auftreten der tertiären Erscheinungen nach der Paralysebehandlung erinnert an je einen von Buschke und von Ritter beschriebenen Fall, wo bald nach Abschluß einer Malariakur tertiär-luetische Prozesse beobachtet wurden. Auch in der hiesigen Universitäts-Nervenklinik wurden derartige Fälle gesehen, die Gottron in der Diskussion zu Buschkes Krankenvorstellung erwähnt hat. Auch bei unserer Pat. mag das rasche Auftreten tertiär-luetischer Erscheinungen mit der vorangehenden, hier spezifischen aktiven Immunisierung zusammenhängen, wahrscheinlich hat aber auch die bereits bestehende, durch die kongenitale Infektion bedingte Umstimmung der Haut dabei mitgewirkt. Beweisen lassen sich diese Annahmen aber nicht, da auch nach einer einfachen syphilitischen Infektion tertiäre Erscheinungen schon innerhalb des ersten Jahres auftreten können.

Zusammenfassung

Es wird ein Fall von syphilitischer Superinfektion bei einem 18jähr. Mädchen beschrieben, bei dem 4—5 Monate nach Feststellung einer primär-sekundären, akquirierten Lues eine Paralyse auftrat. Diese kann nur auf eine bereits vorhandene, kongenital-luetische Infektion bezogen werden, da ein Zusammenhang mit der akquirierten Lues als „offenbar unmöglich" abgelehnt werden muß. 10 Monate nach Beobachtung der primär-sekundären Erscheinungen traten im Anschluß an die Behandlung der Paralyse tertiäre Veränderungen an der Haut auf.

Literatur

Buschke u. Peiser, Handb. Hautkrkh., Bd. 15, Nr. 2, S. 102. — Jahnel, Handb. Hautkrkh., Bd. 17, Nr. 1, S. 95. — Steiner, G., Handb. Hautkrkh., Bd. 17. Nr. 1, S. 322. — Buschke, Berl. Derm. Ges., 4. V. 1928, Dermat. Z., 1928, Bd. 54, S. 103. — Gottron, Diskussionsbem. zu Buschke, Berl. Derm. Ges., 4. V. 1928, Dermat. Z., 1928, Bd. 54, S. 103. — Ostertag, Mschr. Psych., 1928, Bd. 68, S. 430. — Prigge u. v. Rutkowski, 1929, S. 1508. — Ritter, Dermat. Wschr., 1928, Bd. 87, S. 1290. — Shinkle, J. Amer. Med. Assoc., 1924, Bd. 82, S. 1780.

Digitized by Google

Aus der Abteilung für Haut- und Geschlechtskrankheiten am Wilhelminenspital in Wien
(Vorstand: Prof. Dr. M. Oppenheim)

Erfahrungen mit der Malariatherapie

Von

Dr. Hanns Friedländer

Die unspezifische Allgemeinbehandlung der Syphilis, die in früheren Jahrhunderten in der Syphilistherapie eine so große Rolle gespielt hatte, trat in neuerer Zeit, Hand in Hand gehend mit den Fortschritten der Chemie und dem Ausbau der sogenannten spezifischen Therapie, stark in den Hintergrund und feierte in jüngster Zeit neuerlich ihre Auferstehung in Form der Fiebertherapie [1]).

Koster (1848) und Nasse (1864) machten den Vorschlag, die Irrenanstalten in Gegenden zu errichten, wo Sumpffieber herrsche, da sie sahen, daß durch dieses oft Geisteskrankheiten günstig beeinflußt wurden.

Mattauschek und Pilcz berichteten über ihr Krankenmaterial von 4134 mit Lues infizierten österreichischen Offizieren; davon machten 241 wenige Jahre nach der luetischen Infektion eine ernstliche fieberhafte Infektionskrankheit durch und unter den letzteren erkrankten nur 7 an Tabes, 9 an Lues cerebri, doch keiner an progressiver Paralyse.

Ricord bediente sich des Erysipels zur Beeinflussung der Lues. Kaposi betonte, daß das endgültige Ausbleiben von luetischen Erscheinungen nach Fieber nur bei vorher spezifisch behandelten Kranken zu erwarten sei. Neumann erwähnt in seinem Lehrbuch die günstige Wirkung fieberhafter Erkrankungen auf die Syphilis.

Wagner-Jaureggs Verdienst um die Malariatherapie der progressiven Paralyse, seit seiner ersten diesbezüglichen Publikation (1887), mehreren weiteren Arbeiten und insbesondere der 1918 erschienenen (Über die Einwirkung der Malaria auf die progressive Paralyse), ist ja allgemein anerkannt.

Kyrle behandelte als erster (1915) auch frühe Stadien der Syphilis mit Fieberkuren. Über die zuerst verwendeten Milchinjektionen, Arthigon und Typhusvakzine gelangte er schließlich zur Malariatherapie, immer aber betonend, daß diese, ohne genügende spezifische Therapie, nicht ausreichend sei.

Hoff und Silberstein zeigten experimentell den Anstieg verschiedener Antikörper in Serum und Liquor infolge Impfmalaria, die Wirkung des Liquors und der Leukozyten so Behandelter auf die Spirochäten und auf die Infektiosität luetischer Hodenpartikelchen für Kaninchen.

Diese Versuche und auch die klinischen Erfahrungen bezüglich der Überlegenheit der Malariatherapie anderen Fieberbehandlungen der Lues gegenüber, machen es wahrscheinlich, daß der Malaria außer der un-

[1]) Im übrigen erlaube ich mir auf die zusammenfassende Darstellung von Ruge, Die Behandlung der Syphilis mit Malaria, hinzuweisen (Zbl. Hautkrkh., Bd. 24, H. 1/2, S. 1—16).

Digitized by Google

spezifischen Reizwirkung auch noch eine spezifische, gegen die Spirochaeta pallida gerichtete Reizwirkung zukommt.

Wir wollen im folgenden nun kurz über die Resultate der M.-Th. (Malariatherapie) an unserer Abteilung berichten. Die Zahl der Fälle ist zwar im Verhältnis zu anderen diesbezüglichen Publikationen gering, ich glaube mich aber doch berechtigt, unser Material zu veröffentlichen, da es sich hier um lauter genau beobachtete Fälle handelt und unsere Ergebnisse auch im wesentlichen mit den Resultaten von KERL übereinstimmen. Die Gesamtzahl der Pat. unserer Abteilung, die eine Malariakur durchgemacht haben, beträgt 98. Davon gelang es, 53 Pat. weiter zu beobachten, über das Schicksal der übrigen 45 ist uns nichts bekannt. Die Beobachtungszeit betrug bei der Mehrzahl der Pat. 3 Jahre und mehr, bei fast allen aber über 2 Jahre. Nur einige wenige konnten bloß mindestens $1^1/_2$ Jahre nach der Malaria nachuntersucht werden. Fast durchweg konnten die Pat. auch wiederholt nachuntersucht werden. Unter den 53 dauerbeobachteten Fällen waren 6 mit Lues congenita und 47 mit akquirierter Lues in allen Stadien. Wir wollen diese beiden Gruppen getrennt behandeln, da ja unser wichtigstes Testobjekt für die Wirksamkeit der M.-Th. die biologischen Reaktionen sind, die ja bei der Erbsyphilis sehr schwer zu beeinflussen sind und deren positiver Ausfall hier auch meist von geringerer Bedeutung ist.

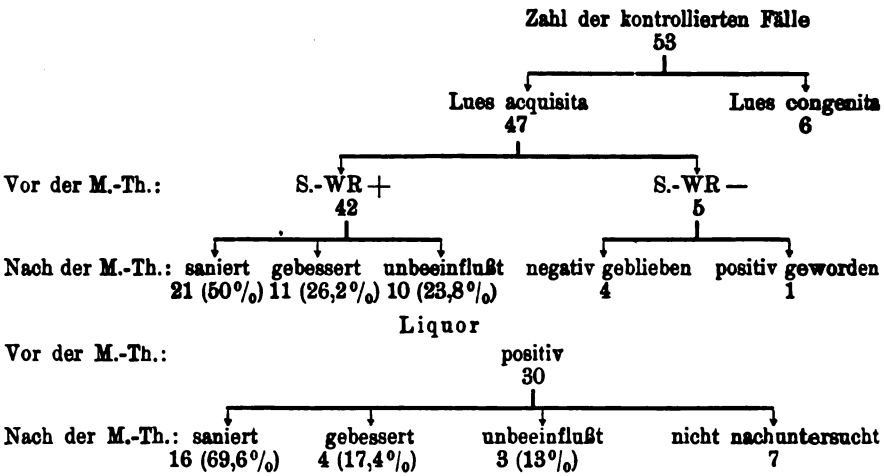

Unter den 47 Fällen von erworbener Lues hatten 42 vor der Kur eine positive S.-WR. Die Nachuntersuchung ergab, daß bei 21, also der Hälfte der Fälle, das Serum als saniert zu betrachten sei, in 11 Fällen (26,2%) waren die biologischen Reaktionen zwar noch positiv, aber schwächer als vor der Malariakur; diese Fälle können wir also als gebessert anführen. In 10 Fällen (23,8%) blieb das Serum unbeeinflußt.

Von den 5 Pat., die vor der Malaria eine negative S.-WR hatten, blieben 4 negativ, 1 wurde positiv.

Es handelte sich in letzterem Falle um einen Pat., der sich mit 27 Jahren luetisch infizierte, damals 2 Quecksilberinjektionskuren machte und 13 Jahre nach der Infektion mit Leucoplacia oris specif. und Klagen über Kopfschmerz und Vergeßlichkeit kam.

Digitized by Google

Das Serum war damals negativ, die Liquoruntersuchung ergab eine positive WR, 117 Zellen, Pandy, Nonne-Apelt und Goldsolreaktion waren ebenfalls positiv; die Nervenuntersuchung ergab einen negativen Befund. 2 Jahre nach der Malaria war die S.-WR positiv geworden, der Liquor in allen Reaktionen negativ.

Was den Liquor cerebrospinalis anbelangt, so hatten unter den genannten 47 Pat. 30 einen positiven Liquor. Wir wollen als positiven Liquor einen solchen bezeichnen, dessen WR mindestens mittelstark, dessen Zellen vermehrt und dessen Eiweißreaktionen (Pandy, Nonne-Apelt, Goldsol) deutlich positiv sind.

Von diesen positiven Liquors waren nach der Malariakur 16 saniert (69,6%), 4 (17,4%) gebessert, 3 (13%) unbeeinflußt. Die übrigen 7 Pat. hatten es verstanden, sich der ihnen vorgeschlagenen Kontrolle des Liquors zu entziehen.

Aus diesen Angaben geht deutlich hervor, daß die M.-Th. die biologischen Reaktionen in Serum und Liquor günstig zu beeinflussen vermag, doch sehen wir auch hier, wie bei jeder anderen therapeutischen Maßnahme, nicht selten Versager. Dabei ist die Wirkung dieser Behandlung auf den Liquor besser und sicherer als auf das Serum (Finger, Kerl, Bering, Walter, Wagner-Jauregg u. a.), was um so bedeutungsvoller ist, als ja die spezifische Therapie dem stationär positiven Liquor gegenüber wenig ausrichtet. Das Hauptindikationsgebiet für die M.-Th. wird also der mehrere Jahre nach der Infektion noch bestehende positive Liquor sein (Dattner, Bering, Ritter, Arzt und Fuhs, Finger, Kerl, Lesartowicz, Matuschka und Rosner u. a.).

Klinische Rezidive sahen wir nach der Malariakur in 5 Fällen. Hervorzuheben ist, daß unter 8 Pat., die die M.-Th. im ersten Jahre der Lues mitgemacht hatten, 3 klinische Rezidive bekamen, welches Verhältnis ja auch bei der üblichen spezifischen Behandlung der Lues II zu beobachten ist. Dagegen zeigten unter den 39 Kranken, deren Lues zur Zeit der M.-Th. älter als 1 Jahr war, nur 2 klinische Rezidive (nämlich bei einer 4 und bei einer 7 Jahre alten Lues).

Es möge nun die Schilderung der beiden zuletzt genannten Fälle folgen:

In dem einen Fall handelte es sich um einen Pat., der sich mit 20 Jahren luetisch infizierte und eine Neosalvarsan-Hg-salicyl.-Kur machte, im folgenden Jahre ein Rezidivexanthem bekam und nun als 2. Kur eine Neosalvarsan-Schmierkur absolvierte. 4 Jahre nach der Infektion kam Pat. mit Leucoplacia oris specif., S.-WR + und L.-WR +, bekam 10 Spirobismolinjektionen und 2,10 g Neosalvarsan, daran anschließend Malariakur (10 Anfälle), danach Neosalvarsan 3,0 g. Pat. erkrankte 1 Jahr nach der Malaria an Iritis und Keratitis luetica und begann eine neue antiluetische Kur (10 Hg salicyl. und 1,50 g Neosalvarsan), die er wegen aufgetretener Albuminurie nicht beendete. Bei neuerlicher Untersuchung 5 Jahre nach der M.-Th. war Pat. klinisch vollständig geheilt, S.-WR — (die Lumbalpunktion wurde vom Pat. verweigert).

Der andere Pat. erkrankte mit 22 Jahren an Lues, machte in 6 Jahren 8 Kuren, 7 Jahre nach der Infektion eine malariaspezifische Kur (45 Spirozid à 0,25 g, 10 Malariaanfälle, Neosalvarsan 3,0 g). Die S.-WR war zu dieser Zeit positiv, der Liquor negativ. Pat. seit 2 Jahren erscheinungsfrei. 2 Monate nach der Malariakur kam er neuerlich zur Aufnahme mit Papeln am Penis und am Vorderarm, S.-WR +. Er machte 2 weitere antiluetische Kuren und zeigte 1½ Jahr nach der Malaria ein neuerliches Rezidiv! Gummata cutanea am rechten Daumen und linken Handteller, die, ebenso wie das 1. Rezidiv, auf spezifische Behandlung prompt abheilten. S.-WR andauernd positiv (L.-WR konnte nicht nachgeprüft werden).

Wir sehen also, daß klinische Rezidive besonders dann häufig auftreten, wenn die Malariakur bei ganz frischen Fällen angewandt wird.

Digitized by Google

Es ist in diesem Falle unbedingt notwendig, der M.-Th. noch weitere spezifische Kuren folgen zu lassen (Finger, Scherber, Mucha u. a.). Die beiden anderen klinischen Rezidive, die nach der Malariabehandlung einer 4 und 7 Jahre alten Lues auftraten, sind wohl auf die mobilisierende Wirkung der M.-Th. auf latente Spirochätennester zurückzuführen (Scherber, Planner). Bei dem jüngeren dieser beiden Fälle konnte auch eine nachfolgende (obgleich unvollständige, s. o.) Neosalvarsan-Hg-salicyl.-Kur die klinische und serologische Heilung herbeiführen.

Alter der Lues zur Zeit der M.-Th.	Zahl der Fälle	Davon bekamen klinische Rezidive
Weniger als 1 Jahr	8	3
Mehr als 1 Jahr	39	2
Summe	47	5

Bei 7 Pat. machten wir, da die S.-WR nach der Malaria positiv geblieben war, noch weitere spezifische Kuren, die in 4 Fällen Erfolg hatten und die positive WR zum Schwinden brachten; 3 dieser Pat. waren zur Zeit der Malaria im 1. Jahr, einer 4 Jahre nach der luetischen Infektion.

In 3 Fällen führten auch die nachfolgenden Kuren nicht zum Ziele, die S.-WR blieb positiv. Von diesen 3 machte je einer die M.-Th. im 1. Jahr, 3 Jahre und 7 Jahre nach der Infektion.

Was den Zeitpunkt anbelangt, der am geeignetsten für die Durchführung der M.-Th. wäre, so stehen hier 2 Thesen einander gegenüber. Finger, Matuschka und Rosner sind dafür, die M.-Th. möglichst früh, am besten in den ersten 2 Jahren der Lues anzuwenden und, weil man in diesem Falle öfter klinische Rezidive der Lues beobachtet, der M.-Th. noch mehrere spezifische Kuren nachfolgen zu lassen, da sich die ursprüngliche Hoffnung Kyrles, mit der Syphilis nach einer malariaspezifischen Kur fertig zu werden, leider bald als trügerisch erwiesen hatte. Für diese Anschauung, die Malaria frühzeitig durchzuführen, spricht das große Material der Klinik Finger, das von den Mitarbeitern Kyrles, Matuschka und Rosner ergänzt und veröffentlicht wurde; (bei 1—2 Jahre alter Lues wurden die Sera zu 99,1 %, die Liquores zu 100 % saniert, bei über 2 Jahre alter Lues zu 61 % resp. 55,7 %). Auch andere Autoren sahen bei rezenter Lues bessere Erfolge der M.-Th. als bei älteren Fällen (Robic, Arzt und Fuhs u. a.).

Aus unserem Krankenmaterial geht diese Beobachtung nicht deutlich hervor. Wir haben unter 42 seropositiven Fällen 13 mit bis zu 3 Jahre alter Lues, davon wurde das Serum bei 7 saniert, 2 gebessert, 4 unbeeinflußt gelassen. 5 Kranke dieser Gruppe hatten einen positiven Liquor, davon wurden 4 negativ, 1 gebessert.

In der Gruppe der 29 seropositiven Luesfälle, deren Erkrankung schon länger als 3 Jahre bestand, gelang es in 14 Fällen, das Serum negativ zu bekommen, 10 wurden gebessert, 5 blieben positiv. 18 davon hatten einen positiven Liquor, der in 12 Fällen saniert, in 3 Fällen gebessert, in 3 Fällen nicht beeinflußt wurde.

Digitized by Google

Alter der Lues	Serum				Liquor			
	Zahl der seropos. Fälle	saniert	gebessert	unbeeinflußt	Zahl der liquorpos. Fälle	saniert	gebessert	unbeeinflußt
1—3 Jahre	13	7	2	4	5	4	1	—
über 3 Jahre	29	14	9	6	18	12	3	3
Summe	42	21	11	10	23	16	4	3

Doch sind diese Zahlen viel zu klein. um in der Frage: Alter der Lues, — Erfolg der M.-Th. etwas aussagen zu können.

Die Mehrheit der Autoren steht heute auf dem Standpunkt, die rezente Lues nicht der Malariabehandlung zuzuführen, sondern letztere in einem späteren, allerdings nicht zu späten Stadium der Syphilis anzuwenden. Kerl, der serologische und klinische Rezidive besonders häufig bei liquornegativen Fällen in den ersten 2 Jahren nach der Infektion und dann wieder bei Spätlues beobachten konnte, dagegen keine Rezidive im späteren Stadium der sekundären Lues, ist für die M.-Th. im 4.—6. Jahre der Lues, Mulzer und Jadassohn nach entsprechender spezifischer Vorbehandlung im Stadium der Spätlatenz u. a. m.

Auch wir wollen die Malariakur nicht bei rezenter Lues angewendet wissen, da die klinischen Rezidive, die in diesen Fällen verhältnismäßig recht häufig sind, doch zu denken geben, und wir gehen wohl nicht fehl, wenn wir annehmen, daß die von manchen Forschern festgestellte große Zahl von offenbar durch die M.-Th. geheilten frischen Luesfällen auch eine große Menge solcher Pat. in sich einschließt, die auch durch die übliche chronisch intermittierende Behandlung klinisch und serologisch geheilt worden wären. Es sind also in jenen günstigen Zahlen auch alle jene Luetiker inbegriffen, die konstitutionell befähigt sind, genügend Abwehrkräfte gegen die Spirochäten zu mobilisieren und die infolgedessen auf jede, mehr oder weniger energische Therapie ansprechen werden. Demgegenüber werden sich unter den Fällen älterer Lues, die der M.-Th. unterworfen werden, naturgemäß gerade jene befinden, bei denen mangels genügender eigener Abwehrkräfte die spezifische Therapie nicht imstande war, den gewünschten Erfolg herbeizuführen und auch jene Luetiker, die nicht oder nur ungenügend behandelt wurden und bei denen die positiven biologischen Reaktionen bereits fester verankert sind. Diese Fälle werden nun jeder Therapie, also auch der M.-Th., größere Schwierigkeiten entgegenstellen und die schlechteren Resultate bei der Gruppe der spät mit Malaria behandelten Pat. mindestens zum großen Teil bedingen.

Außerdem erweist sich die Malaria als unser wirksamstes Mittel zur Bekämpfung des positiven Liquors und wir wissen schon seit langem, daß die bei rezenter Lues sehr häufig pathologisch veränderten Liquores (Frühwald, Arzt und Fuhs, Königstein und Goldberger) in späterer Zeit meist auch ohne Malaria zur Norm zurückkehren. Wenn aber ein Liquor 3 Jahre nach der Infektion noch positiv ist, so ist die Hoffnung gering, ihn mit einer anderen als der malariaspezifischen Therapie zu sanieren.

Digitized by Google

Wir wenden die M.-Th. also erst dann an, wenn 3 Jahre nach der Infektion die Lumbalpunktion ein positives Resultat ergibt. Hier erweist sich die Malaria, wenn auch nicht in allen, so doch in vielen Fällen als wirksam. Wir halten den genannten Zeitpunkt für den optimalen. Ein wesentlich späterer Termin ist bereits weniger günstig. In Fällen, bei denen sich 1 Jahr nach der Malariakur noch keine oder keine wesentliche Besserung der biologischen Reaktionen (insbesondere gilt dies für das Serum) bemerkbar macht, empfehlen wir noch weitere spezifische Kuren durchzuführen.

Die malariaspezifische Kur wurde früher bei uns in der von KYRLE angegebenen Weise durchgeführt (8—10 Fieberanfälle, vorher und nachher je 3,0 g Neosalvarsan). Jetzt geben wir aber das Neosalvarsan vor der Malaria nur bei ganz ungenügend behandelten Fällen und beginnen fast immer gleich mit der Malariakur, an die wir dann die Applikation von 3,0—5,0 g Neosalvarsan anschließen.

Bei Erfolglosigkeit der 1. Malariakur haben wir in 3 Fällen eine 2. Fieberkur folgen lassen (in 2 Fällen Malaria, in 1 Falle Rekurrensimpfung). Die Auslösung der 2. Impfmalaria gelang durch provokatorische Milch- und Typhusvakzineinjektionen. Durch diese 2. Fieberkur wurde in 2 Fällen das Serum gebessert, in 1 Fall negativ, der Liquor ebenso bei 2 Pat. gebessert, in 1 Fall vollkommen negativ.

Die Frage, ob die M.-Th. wirklich die Pat. vor einer luetischen Nervenerkrankung in der Spätperiode der Syphilis schützt, ist gewiß noch nicht spruchreif. Daß die Malariaerkrankung ohne spezifische Behandlung in dieser Hinsicht keinen Schutz gewährt, wissen wir (KIRSCHBAUM, BEJARANO, BAKER, RUGE, MARTINI, LENARTOWICZ u. a.). Wir selbst haben an der Abteilung 2 Pat. beobachtet, die im Kriege an Malaria erkrankt waren und später einer metaluetischen Erkrankung anheimfielen.

Der eine hatte im ganzen 3 spezifische Kuren mitgemacht und zeigte 16 Jahre nach der Infektion (9 Jahre nach der Malaria) eine beginnende Taboparalyse bei negativer WR in Serum und Liquor; der zweite erkrankte nach 6 spezifischen Kuren, 10 Jahre nach der luetischen Infektion und 3 Jahre nach der Malaria an Tabes dorsalis, WR war im Serum schwach, im Liquor komplett positiv.

Die Impfmalaria mit spezifischer Therapie kombiniert ist vielleicht geeignet, in vielen Fällen eine metaluetische Erkrankung zu verhindern, wenn sie die Reaktionen im Liquor negativ zu machen imstande ist, da ja auch jene Paralytiker, bei denen der Liquor negativ wird, klinische Remissionen zeigen (DATTNER). Doch sind bereits Fälle bekannt geworden, bei denen trotz der M.-Th. später metaluetische Symptome auftraten (KERL).

Ich möchte die Vermutung aussprechen, daß sich Tabes und Paralyse hierin nicht gleichmäßig verhalten. Es wäre ganz gut denkbar und manches spricht dafür, daß die Malaria gegen die progressive Paralyse prophylaktisch wirksamer sei als gegen die Tabes. In therapeutischer Hinsicht ist dies ja bekanntlich der Fall. Außerdem wissen wir auch, daß bei der Tabes die WR im Serum und Liquor nicht positiv sein muß, so daß man auch bei negativen biologischen Reaktionen eine zukünftige Tabes nicht ausschließen kann.

Wir wollen zur Lösung dieser Frage durch Bekanntgabe zweier Fälle beitragen, die nach der fieberspezifischen Kur an Tabes dorsalis erkrankt sind.

Digitized by Google

Johann H., geboren 1889. 1909 luetische Infektion, von 1909—1923 7 spezifische Kuren. 1925 S.-WR —, L.-WR +, malariaspezifische Kur. 1926 8. Kur begonnen (Neosalvarsan 4,50, 5 Hg salicyl. à $^1/_2$ ccm), 1927 9. Kur begonnen (Neosalvarsan 2,25 g, 5 Bismogenol à 1 ccm). Ende 1927 S.-WR —, im Liquor alles negativ, nur Pandy schwach positiv; Tabes incipiens.

Franziska M., geboren 1881. Infektion fand wahrscheinlich 1906 nach der Hochzeit statt. 1908 und 1909 je 1 Abortus im 6. Monat. 1920 Geburt eines kongenital syphilitischen Kindes, das lebt, aber schwachsinnig ist. Bei dieser Gelegenheit wurde bei der Mutter 1920 die positive S.-WR festgestellt, 1920 und 1922 je eine spezifische Kur. 1927 S.-WR + und L.-WR positiv. 53 Spirozid, 1 Bismogenol, 8 Fieberanfälle durch Typhusvakzine, nachher 20/1 Bismogenol. 1929 Tabes dorsalis, S.-WR +.

Ich führe diese beiden Fälle an, obwohl sie nach keiner Richtung hin beweisend sind. Beide haben die Fieberkur sehr spät, 16 resp. 21 Jahre nach der Infektion gemacht. Ihr Zentralnervensystem, das so viele Jahre der Einwirkung der Spirochäten ausgesetzt war, bot sicherlich der Therapie keine großen Chancen. Außerdem war im 2. Falle weder Malaria noch Neosalvarsan, sondern Typhusvakzine, Spirozid und Bismogenol[1]) zur Anwendung gekommen.

Demgegenüber steht ein Fall von syphilitischer Reinfektion nach der Malariakur, wie solche ja schon mehrmals beobachtet wurden (MATUSCHKA und ROSNER).

Es handelte sich um einen Pat., der 19 Jahre nach der Infektion eine Malariakur durchmachte und 2 Jahre nach dieser mit einer Sklerose am Penis erschien, das Serum war mittelstark, der Liquor in Spuren positiv. Die Frage, ob hier der so lange Zeit zurückliegende Termin der Infektion, oder aber die M.-Th. die Reinfektion ermöglichte, wird wohl unentschieden bleiben.

Zuletzt wenden wir uns noch der kongenitalen Lues zu. Wir haben 6 kongenital luetische Personen, im Alter von 10—22 Jahren, der M.-Th. zugeführt.

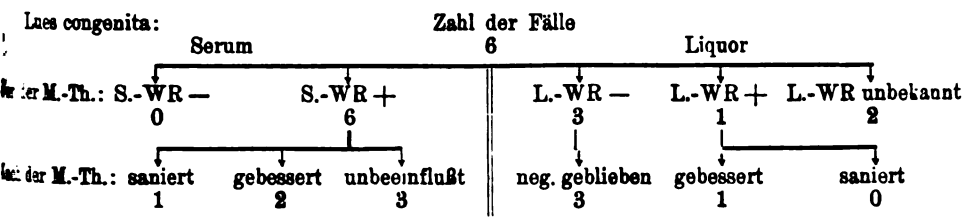

Die S.-WR wurde also in 1 Fall negativ, in 2 Fällen gebessert; die L.-WR blieb in 3 Fällen negativ, der einzige vorher komplett positive Liquor wurde nachher in Spuren positiv.

Ein bemerkenswerter Fall[2]) darunter war ein 10jähr. Pat. mit S.-WR +, L.-WR —, der mit Keratitis parenchymatosa und fast vollkommener Taubheit einer energischen malariaspezifischen Kur unterworfen wurde, worauf sich das Hörvermögen wesentlich besserte. Die Keratitis zeigte 3 Monate nach der Malariakur ein leichtes Rezidiv. $^1/_4$ Jahr nach der M.-Th. kam Pat. neuerlich zur Aufnahme: S.-WR +, das Hörvermögen war wieder bedeutend verschlechtert, woran auch die nunmehr durchgeführte Neosalvarsan-Schmierkur nichts zu ändern vermochte.

Der hier geschilderte, anfangs so vielversprechende Erfolg in bezug auf das Hörvermögen war also leider nur von kurzer Dauer.

[1]) MUCHA und MRAS sahen gute Wirkungen auf den Liquor bei Kombination von Bismogenol mit Malaria. — [2]) Vorgestellt von Dr. GLASSCHEIB in der Wien. otol. Ges., 24. VI. 1929.

Digitized by Google

Zusammenfassend können wir also sagen:

Die M.-Th. hat die in sie gesetzte Erwartung, die luetische Erkrankung vollkommen zu heilen, nicht erfüllt. Der letzte Schlag gegen die Lues ist noch nicht geführt worden und auch die M.-Th. vermag nicht der Lues restlos Herr zu werden, sie ist nicht die Therapie der Syphilis, sondern nur eine der vielen Methoden zur Behandlung der Lues.

Ihre Wirkung auf den Liquor ist eine gute, sie vermag die Mehrzahl der positiven Liquores zur Norm zurückzuführen.

Der Effekt auf hartnäckig positive Sera ist geringer, doch wird auch ein großer Teil der positiven Sera saniert oder gebessert.

Klinische Rezidive können durch die M.-Th. nicht verhindert werden.

Wenn 1 Jahr nach der M.-Th. die S.-WR noch nicht negativ geworden ist, so kann man weitere spezifische Kuren anschließen, bei positiv gebliebenem Liquor führt oft eine zweite Fiebertherapie zur Besserung oder Sanierung des Liquors und übt auch eine günstige Wirkung auf die S.-WR aus.

Die Frage, ob metaluetische Erkrankungen durch die M.-Th. verhindert werden können, ist wegen der kurzen Beobachtungszeit noch nicht zu beantworten; wir haben 2 Fälle von Tabes nach spät durchgeführter Fiebertherapie zu verzeichnen. Wahrscheinlich ist auch die prophylaktische Wirkung der M.-Th. in bezug auf die progressive Paralyse günstiger als auf die Tabes dorsalis. Als günstigsten Zeitpunkt für die Durchführung der M.-Th. erachten wir das 4. Jahr nach der luetischen Infektion.

Bei der Lues congenita kann die M.-Th. in einem Teil der Fälle die Reaktionen in Serum und Liquor bessern, auf die klinischen Erscheinungen der Lues heredit. tarda (Keratitis parenchymatosa und Taubheit) übt sie nach unseren Erfahrungen keine anhaltend günstige Wirkung aus.

Literatur

Arzt u. Fuhs, Arch. f. Dermat., 1921, Bd. 136, S. 212; 1927, Bd. 153, S. 464—475. — Baker, Lancet, 1926, Bd. 211, Nr. 18, S. 903. — Bering, Urol. and Cut. Review, 1928, Bd. 32, Nr. 1, S. 2—7. Rev. méd. de Hamburgo, 1927, Jahrg. 8, Nr. 6, S. 142 bis 147. Wien. klin. Wschr., 1928, Jahrg. 41, Nr. 28, S. 977—979. — Bejarano, Actas dermo-sifiliogr., 1926, Bd. 19, Nr. 1, S. 10. — Dattner, Wien. med. Wschr., 1928, Jahrg. 78, Nr. 4, S. 130—131, Nr. 5, S. 159—160. — Frühwald, Dermat. Z., 1921, Bd. 34, S. 263. — Hoff u. Silberstein, Z. exper. Med., 1929, Bd. 48. — Jadassohn, Ther. Gegenw., 1925, Jahrg. 66, S. 559. — Kerl, Zbl. Hautkrkh., 1928. Bd. 28, S. 612. Arch. f. Dermat., 1929, Bd. 157, S. 294. — Kirschbaum, Allg. Z. f. Psychiatr. u. psych.-gerichtl. Med., 1925, Bd. 81, S. 375. — Königstein u. Goldberger, Wien. klin. Wschr., 1917, S. 367. — Koster, Dissertation, Bonnae 1848. — Kyrle, Wien. klin. Wschr., 1917, Nr. 23; 1924, Nr. 43. — Lenartowicz, Przegl. dermat., 1928, Bd. 23, S. 293. — Martini, Dermat. Wschr., 1928, Bd. 2, S. 1677. — Mattauschek u. Pilcz, Z. Neurol., Bd. 8, S. 133. — Matuschka u. Rosner, Die Malariatherapie der Syphilis. Abhdl. a. d. Gesamtgeb. d. Med. — Mucha u. Mras, Wien. klin. Wschr., 1928, Bd. 41, Nr. 24, S. 847. — Mulzer, Klin. Wschr., 1926, Jahrg. 5, Nr. 50, S. 2347. Dtsch. Z. Chirg., 1927, Bd. 203 bis 204, H. 1—6, S. 654. — Nasse, Z. Psychiatr., 1864, Bd. 29. — Neumann, Syphilis. In Nothnagels spez. Path. u. Ther., 1896. Bd. 23. — Planner, Zbl. Dermat., 1928, Nr. 28, S. 468. — Ritter, Dermat. Wschr., 1927, Bd. 85, Nr. 43, S. 1488. — Robic, Serb. Arch. Med., 1928, Jahrg. 30, Nr. 5, S. 378. — Rugh, Zbl. Hautkrkh., 1927, Bd. 24, S. 1. Ärztl. Mschr., 1929, H. 1. S. 15. — Scherber, Wien. klin. Wschr., 1926, Jahrg. 39, Nr. 46, S. 1325. — Wagner-Jauregg, Jb. Psychiatr., 1887, Bd. 7, S. 94. Psychiatr. neurol. Wschr., 1918—19, Nr. 21, 22 u. 39—40. Ann. de syphiligr., 1928, Bd. 9, Nr. 6, S. 449. — Walter, Przegl. dermat., 1927, Jahrg. 22, Nr. 3, S. 281. — Zieler, Dtsch. med. Wschr., 1928, Bd. 1, S. 1027.

Digitized by Google

Therapeutische Umfrage

(Bemerkungen zu den Veröffentlichungen in Nr. 27 und 28)

Ist die Auswahl eines bestimmten Silberpräparats unter den Mitteln der Gonorrhoetherapie oder deren Wechsel im Laufe der Behandlung von nachweislicher Bedeutung für Heilungsdauer und Verlauf des Trippers?

Ich schließe mich im großen ganzen der MEIROWSKYschen Auffassung an und erwarte die endgültige Überwindung der Gonorrhoe von dem Ausbau einer Immunotherapie; weniger groß ist die Hoffnung, die ich auf die Entdeckung eines vom Blutwege aus wirkenden Mittels setze, ohne daß ich diese Möglichkeit bestreite. Leider stehen wir in bezug auf die Immunotherapie noch in den ersten Anfängen und müssen sagen, daß heute, 51 Jahre nach der Entdeckung des Gonokokkus, der Ausspruch RICORDs „une chaude pisse commence, Dieu le sait, quand elle finira" noch zu Recht besteht. Wie skeptisch ich der Frage einer vollkommenen Ausheilung gegenüberstehe, ist durch die von mir des öfteren in der Literatur vertretene „Leukozytentheorie" bekannt, derzufolge in unkomplizierten Fällen eine Heilung bei bestehender erheblicher Leukozytose auch trotz wiederholten Nichtfindens von Gokokokken bei sachgemäßer Prüfung nicht anzunehmen ist; es besteht dann eine Infektionsmöglichkeit, wenn auch keine direkte Infektionsgefahr. Solange wir eine wirksame Immunotherapie nicht haben, sind wir auf den Gebrauch unserer üblichen Antigonorrhoika, der Silbersalze an erster Stelle, angewiesen. Es ist nicht zu bezweifeln, daß wir mit deren Hilfe in einer Anzahl von Fällen die Gonorrhoe auch in meinem Sinne zur Ausheilung bringen können. Bei ihrer Anwendung spielt es nach meinen Erfahrungen eine erhebliche Rolle, daß man nicht reizt, also mit schwachen Lösungen beginnt, und nicht durch gewaltsames Vorgehen die eigenen Abwehrkräfte des Organismus stört. Wenn wir mit Hilfe der Silberpräparate eine mäßige künstliche Leukozytose hervorrufen, so werden wir den natürlichen Heilungsvorgang, der ja eine Leukozytose zur Voraussetzung hat, am wirksamsten unterstützen. Bei einem derartigen, schwerere Zellschädigungen vermeidenden Vorgehen ist die Gefahr einer Vertreibung der Gonokokken in die zahlreichen Schlupfwinkel der Urethralschleimhaut, der Prostata usw. am geringsten und demgemäß die Erfassungsmöglichkeit der Gonokokken mit lokaler Therapie am größten. Dem Prinzip des milden Vorgehens gegenüber tritt die Frage nach Konstanz oder Wechsel des anzuwendenden Medikamentes zurück: ein Wechsel dürfte dann von Vorteil sein, wenn eine erkennbare Einwirkung nicht mehr festzustellen, eine weitere Behandlung aber noch erforderlich ist. L. Leven, Elberfeld.

Versammlungen

Tschechoslowakische dermatologische Gesellschaft in Prag

Sitzung vom 15. Dezember 1929

Vorsitzender: Prof. Šamberger

Schwank: Tuberkulöses Geschwür am Unterschenkel, welches sich nach einer Verletzung entwickelt hat. Diagnose histologisch bestätigt.

Proscházka: Folliclis?

41jähr. Pat. Vor 3 Monaten unter Rückenschmerzen ein papulöses Exanthem, um die Gürtelgegend verstreute Effloreszenzen, als bilateraler Herpes zoster angesehen und behandelt. Sie verbreitete sich jedoch und erstreckt sich heute über den ganzen Rumpf und in geringerem Maße über die Extremitäten. Das Exanthem besteht aus dunkelrotbraunen, ziemlich prominierenden Papeln mit Pustelbildung; dazwischen kreisförmige kleine Narben. Keine zentrale Nekrose. Das Krankheitsbild macht

Digitized by Google

zunächst den Eindruck einer Lues, Seroreaktionen sowie Genitalbefund negativ. Lungenbefund normal.

Šamberger hält tuberkulöse Ätiologie als wahrscheinlich.

Petráček: Morbus Raynaud von dreijähriger Dauer bei einem 43jähr. Patienten Durchweg im asphyktischen Stadium, nur in der Nagelgegend der Zehen oberflächliche, scharf begrenzte, gangränöse Herde. Es bewährten sich Ichthoxylbäder, innerlich Valetol.

Hynie referiert über einen Fall der Klinik. Histologisch Gefäße noch in weiter Entfernung vom nekrotischen Herd, das Aussehen der Gefäße erinnerte an organisierte Thrombose ohne größere Entzündungsreaktion in der Umgebung. An einigen Stellen konnte man wirklich solche beginnende Blutplättchenthromben an der Wand feststellen. Vortr. spricht die Vermutung aus, es könnte sich um Thrombose an der Gefäßwand handeln, die sich auf der Stelle von Läsionen des Gefäßendothels gebildet hat. Er glaubt, diese Endothelschädigung entstehe durch Ischämie bei länger dauerndem Gefäßspasmus. Es handelt sich hier um eine Analogie mit der Fahrschen Erklärung für das Entstehen der Sklerotisierung der Glomeruli bei der Glomerulonephritis. Die Sympathektomie hatte in diesem Falle keinen großen Erfolg.

Petráček: Lues III der Lunge, durch Trauma hervorgerufene Hautgummata. Vor 30 Jahren Exanthem, welches Pigment und Narben zurückließ. Vor 3 Jahren die Lungenerkrankung. An Applikationsstelle eines Senfpflasters auf der Brust Hautgumma und in den an ihrer Stelle zurückgebliebenen Narben Keloide. Vor 3 Wochen Gumma am weichen Gaumen. Nie antiluetisch behandelt. Der röntgenologische Befund spricht für einen interstitiellen luetischen Prozeß, BWR. SGR, MTR ++++. Injektionen von Quinby führen schnell Besserung herbei.

Schwank führt in Analogie dazu einen Fall von handflächengroßem Gumma in der Schamgegend an.

Šamberger bespricht die Möglichkeiten, welche hier als Agents provocateurs wirken können. Die an der betreffenden Stelle anwesenden Spirochäten werden herangezogen oder belebt. Es muß dabei die Entstehungsart der Krankheitsprozesse überhaupt in Erwägung gezogen werden: bei schwächerem Wirkungsgrad der Noxe genügt der erhöhte Zufluß der Abwehrstoffe allein, um eine Kompensation herbeizuführen. Kommt es aber bereits zur schwereren Schädigung der Kapillaren, entwickelt sich ein deutliches pathologisch-anatomisches Gebilde, in unserem Falle ein Gumma.

Petráček: Eindrücke vom Studienaufenthalt in London.

Bezecná: Dermatitis herpetiformis.

Pat., 54 Jahre alt. Beginn vor 2 Monaten mit juckenden Papeln auf Vorderarmen und Schenkeln, jetzt papulöse, diskoide und vesikulöse Effloreszenzen, hauptsächlich auf den Extremitäten. BWR positiv. Spezifische Behandlung und Lokalapplikation von Saloxylsalbe hatte in diesem Falle eine schnelle Besserung zur Folge.

Hynie: Bericht über das Studium der Sexologie in Berlin.

Hynie-Prag.

Fachzeitschriften

Bulletin de la Société Française de Dermatologie et de Syphiligraphie

Nr. 9

Sitzung vom 12. Dezember 1929

Lortat-Jacob, Fernet u. Flandrin: A propos du procès-verbal. Glossite atrophique par lichen plan. Aspects syphiloide (Zum Protokoll. Atrophische Glossitis infolge von Lichen planus. Syphilisähnliches Aussehen). S. 1184.

Die in der vorigen Sitzung von Gougerot und Burnier gezeigte, syphilisähnliche, auf Lichen planus beruhende Zungenaffektion sollte nicht als sklerosierende atrophische Glossitis bezeichnet werden, da es sich um einen rein atrophischen Prozeß handelt. Es wird ein analoger Fall vorgestellt, der ohne die am übrigen Körper vorhandenen Lichen-planus-Erscheinungen die Diagnose Syphilis sicher erscheinen lassen würde.

Digitized by Google

Burnier: A propos du procès-verbal. A propos du pityriasis rosé (Zum Protokoll. Zur Pityriasis rosea). S. 1186.

Die in der vorigen Sitzung bei jungen Effloreszenzen von Pityriasis rosea gezeigten Sporen fanden sich bisher in 9 Fällen, fehlten in 2 Fällen von seborrhoischem, pityriasiformem Ekzem. Es ist fraglich, ob es sich um Microsporum dispar oder Sporen von Trichophyton handelt.

Jausion, H., Sohier, R., u. Antonelli: Deux cas de pelade à décalvation sévère traitées par la méthode photodynamique. Repousse intense s'opposant à l'échec des médications antérieures (Zwei Fälle von Alopecia areata mit weitgehender Kahlheit, behandelt mit der photodynamischen Methode. Intensives Wiederwachsen im Gegensatz zum Versagen der vorherigen Behandlung). S. 1187.

Die Behandlung mit Ultraviolett- oder einfachen Sonnenbestrahlungen nach voranfgegangenen intravenösen Einspritzungen von Gonakrin gibt ausgezeichnete Erfolge. Die Einspritzungen können jedesmal eine halbe Stunde vor der Bestrahlung oder in einer vorhergehenden Serie von 10—15 Einspritzungen verabfolgt werden. Eine Heilung der Alopezie im eigentlichen Sinne liegt nicht vor, sondern eine momentane Wiederherstellung. In der Besprechung wird ein zufälliges Zusammentreffen mit spontanem Wiederwachsen nicht für ausgeschlossen gehalten.

Sézary, A., Dérot, M., u. M. Guédé: Mycosis fongoide à tumeur d'emblée, forme pseudo-épithéliomateuse (Mykosis fungoides mit Tumorbildung d'emblée, pseudoepitheliomatöse Form). S. 1202.

Die ursprüngliche Diagnose eines Epithelioms erschien zweifelhaft mit Rücksicht auf 2 Ausläufer, die der Tumor zeigte. Der histologische Befund sprach dann für Mycosis fungoides und der Erfolg der Röntgenbehandlung bestätigte diese Diagnose.

Sézary, A., Dérot, M., u. M. Guédé: Erythème polymorphe consécutif à une injection de vaccin antichancrelleux (Polymorphes Erythem nach einer Einspritzung von Schanker-Vakzine). S. 1204.

Das Erythem war am Tage nach einer Intrakutanprobe mit Dmelcos und einer Einspritzung von Schanker-Lipo-Vakzine aufgetreten. Komplikation des Ulcus molle mit Erythema multiforme scheint außerordentlich selten zu sein und dürfte hier nicht vorgelegen haben. In Frage käme zur Erklärung eine durch die Vakzine bewirkte Reaktivierung einer latenten Infektion oder des spezifischen Virus des Erythema multiforme, doch ist über ein solches noch nichts bekannt.

Sézary, A., u. E. Schulmann: Forme figurée en nappes du mycosis fongoide à tumeurs d'emblée (Flächenartige Form der Mycosis fungoides mit Tumor d'emblée). S. 1208.

Abweichend von der sonst gewöhnlichen Form der Mycosis fungoides mit Tumor d'emblée als einer isolierten hervorragenden Neubildung, fanden sich hier flächenhaft angeordnete, durch normale Haut voneinander getrennte Elemente.

Gougerot, Barthélemy u. Arnaudet: Lépromes non anesthésiques. Deux lépreux non anesthésiques (Nicht anästhetische Leprome. Zwei nicht anästhetische Lepröse). S. 1210.

Bei zweifelhaften Fällen ist das Erhaltensein der Sensibilität im Bereiche der in Frage stehenden Läsionen kein Grund, die Diagnose Lepra abzulehnen.

Gougerot u. Arnaudet: Naevus pigmentaire et pileux d'apparition tardive post-traumatique: traumas professionels du porteur sur l'épaule (Naevus pigmentosus pilosus mit spätem Auftreten nach Trauma: berufliche Traumen durch Tragen auf der Schulter). S. 1211.

Der umfangreiche Naevus war bei dem Pat. im Alter von 21 Jahren aufgetreten, nachdem er längere Zeit Kohlensäcke auf der rechten Schulter getragen hatte.

Gougerot u. Burnier: Parapsoriasis en gouttes et en plaques généralisée, envahissant la face (Ausgebreitete Parapsoriasis en gouttes und en plaques, auf das Gesicht übergreifend). S. 1212.

Seit vielen Jahren bestehende, zeitweise sich bessernde, nach Diätfehlern stärker hervortretende Erscheinungen, gut beeinflußt durch Einspritzungen von Tuberkulin und Salvarsan.

Gougerot, P. Uhry u. Eliascheff: Epithélioma baso-cellulaire érythématosquameux de la verge sur cicatrice de nature indéterminée (Erythematös-schuppendes Basalzellen-Epitheliom des Gliedes auf einer Narbe unbestimmter Natur). S. 1213.

Digitized by Google

Seit 7 Jahren bei einem 26jähr. Manne bestehend, 2 Monate nach Vernarbung einer unbekannten Affektion aufgetreten.

Gougerot u. P. Blum: Dermatite herpétiforme de Duhring localisée (céphalique), récidivante et périodique annuelle, familiale (Dermatitis herpetiformis Duhring, lokalisiert am Kopf, rezidivierend in jährlichen Perioden, familiär). S. 1213.

Die Erscheinungen treten in dem Falle nur einmal im Jahre, Ende Herbst, an den Wangen und dem linken Ohr mit Allgemeinerscheinungen, Fieber auf, schwinden sehr schnell wieder. Bei der Mutter und den Geschwistern teils auch geringe Bläschenausbrüche, teils Eosinophilie; bei allen positive WR.

Gougerot u. P. Blum: Lichen cutané atypique du tronc (lichen nummulaire érythémato-squameux et lichen pointillé). Lichen typique de la langue et des joues (Atypischer Lichen der Haut des Rumpfes [münzenförmiger und punktierter Lichen]. Typischer Lichen der Zunge und der Wangen). S. 1214.

Im Anschluß an eine Salvarsaneinspritzung aufgetretene Hauteruption von teils erythematös-schuppenden, bläulichroten Papeln, teils (in der Überzahl) kleinen peripilären, lichenoiden, kupferfarbenen Papeln, nicht glänzend, nicht polygonal. An Zunge und Wangen typischer Lichen planus. Hauteffloreszenzen nach histologischem Befunde atypischer Lichen planus, von zweifachem Typus.

Gougerot, H., A. Carteaud u. P. Photinos: Alopécie microcicatricielle confluente sus-occipitale. Sclérose folliculaire atrophiante (Supraoccipitale, kleinnarbige, konfluierende Alopezie. Follikuläre atrophierende Sklerose). S. 1217.

Diese Form kommt besonders bei Frauen vor, die Ätiologie ist unbekannt.

Blum, P., u. J. Bralez: Déclanchement de parakératose par injection massive de vaccin (Provokation einer Parakeratose durch massive Einspritzung von Vakzine). S. 1218.

Im Anschluß an eine sehr starke Vakzineeinspritzung (Propidon) wegen Lymphangitis Auftreten erythematös-schuppender Elemente, der Parakeratose nahestehend. Der heftige Chok scheint bei dem Auftreten eine Rolle gespielt zu haben; wahrscheinlich handelte es sich um eine Strepto-Staphylokokken-Dermatitis.

Milian u. J. Fouquet: Lichen plan ulcéré de la muqueuse jugale (Ulzerierter Lichen planus der Wangenschleimhaut). S. 1219.

Ulzeration des Lichen planus ist sehr selten.

Chompret u. Crocquefer: Actinomycose primitive de la gencive (Primäre Aktinomykose des Zahnfleisches). S. 1221.

Die Erkrankung verlief klinisch unter der Form einer chronischen Gingivitis. Die Diagnose glauben Verff. aus dem histologischen Befunde, besonders aus dem Vorhandensein spiraliger Fäden stellen zu können, doch werden die vorgelegten Schnitte nicht für beweisend gehalten, besonders auch das Fehlen der gelben Körner bemängelt.

Lortat-Jacob u. Legrain: Leucoplasie et mélanose jugales (Leukoplazie und Melanose an der Wange). S. 1223.

In dem die schon mehrfach gezeigte Kombination von Leukoplazie der Mundschleimhaut und Pigmentflecken aufweisenden Falle läßt sich nicht sagen, ob ätiologisch Syphilis oder örtliche Traumen anzuschuldigen sind; ethnologische Faktoren kommen nicht in Frage.

Louste, Cailliau u. Rault: Lymphogranulomatose infectieuse maligne (syndrome de Hodgkin) (Infektiöse maligne Lymphogranulomatose [Hodgkinscher Symptomenkomplex]). S. 1225.

5 Monate nach Masern Drüsenschwellung am Halse, nach weiteren 3 Monaten Erscheinungen von Prurigo, schnelle Entwicklung fieberhaften, kachektischen Zustandes. Jetzt papulo-krustöse Prurigo-Effloreszenzen am ganzen Körper, umfangreiche, brettharte Drüsenschwellungen besonders im Nacken und supraklavikular. Histologisch maligne Granulomatose im Verlaufe einer anscheinend subakuten Infektion.

Louste: Splénomégalie de la syphilis primaire (Splénomégalie de première infection) (Splenomegalie bei primärer Syphilis [Milzschwellung der ersten Infektion]). S. 1227.

In 2 Fällen beträchtliche Milzschwellung, die dem Auftreten des Primäraffektes voraufging. Sie ist der Ausdruck einer in der sogenannten Inkubationsperiode tatsächlich vorliegenden ersten Allgemeininfektion des Körpers und von großer diagnostischer Bedeutung.

Digitized by Google

Gouin, J., A. Bienvenue, P. Daoulas, u. M. Peres: Réaction leucocytaire précoce à la suite de l'injection d'un sang quelconque ou de médicaments antisyphilitiques. Leucocyto-réaction de la syphilis (Frühzeitige leukozytäre Reaktion im Gefolge von Einspritzung irgend welchen Blutes oder antisyphilitischer Medikamente. Leukozytenreaktion der Syphilis). S. 1230.

Im Verlaufe von Untersuchungen, die gezeigt hatten, daß durch Bestrahlungen Chokerscheinungen teils mit Hyperleukozytose, teils mit Leukopenie auftraten und daß beide so veränderte Blutarten auf andere Personen übertragbar sind, wurde eine besondere Reaktion bei Syphilitikern gefunden, indem diese auf Einspritzung von Eigenblut oder von antisyphilitischen Medikamenten stets mit einer sehr schnell eintretenden Hyperleukozytose reagieren, während bei nicht Syphilitischen eine Leukopenie eintritt. Diese Reaktion erwies sich auch positiv in Fällen sicher bestehender Syphilis, in denen die WR ein negatives Resultat ergab (auch bei seronegativem Primäraffekt, kongenitaler Syphilis), sie ist sicher spezifisch. Zu untersuchen wäre noch ihr Verhalten bei Krankheiten, die ohne Bestehen einer Syphilis mit positiver WR einhergehen können. Die Reaktion eröffnet Möglichkeiten für die Auswahl des für einen bestimmten Fall geeigneten Medikamentes.

Gosset, Wallon u. L. Bertrand: Un cas de maladie de Paget du mamelon (Ein Fall von Pagetscher Erkrankung der Brustwarze). S. 1239.

Der klinisch geringgradig erscheinende Fall Pagetscher Erkrankung der Brustwarze zeigte nach der Operation in der Tiefe der Brustdrüse histologisch nachweisbare Zeichen von Malignität. Es muß bei Pagetscher Erkrankung der Brustwarze stets an Beteiligung der Milchgänge gedacht und der Fall als ein maligner radikal behandelt werden.

Ravaut, P., u. Landowski: Le "drain diathermo-coagulant" dans le traitement des adénites subaigues et chroniques et plus particulièrement dans les bubons des aines (Der „Koagulierende Diathermie-Drain" bei der Behandlung subakuter und chronischer Bubonen und besonders solcher der Leisten). S. 1248.

Das Verfahren besteht darin, daß die Nadel des Diathermie-Apparates an einer oder mehreren Stellen in den Bubo bzw. in vorhandene Fisteln eingeführt und der Strom bis zur Koagulation geschlossen wird. Durch die so gebildeten Öffnungen entleert sich dann in den folgenden Tagen reichlich Eiter, der Schorf stößt sich ab und die Wunde schließt sich schnell. Der Eingriff ist mit schnell vorübergehendem Schmerze verbunden, bei empfindlichen Pat. kurze Narkose.

Meyer, J., u. J. Saidman: Les rayons X ultra-mous (Die ultra-weichen Röntgenstrahlen). S. 1251.

Die Grenze der üblichen Röntgenstrahlen befindet sich etwas unter einem Angström, Strahlen von größerer Wellenlänge (1½—2 Angström) hat Bucky durch besondere Röhren zur Verwendung gebracht (Grenzstrahlen), den Verff. ist es gelungen, Strahlen von noch größerer Wellenlänge (4—8 Angström) zur Verwendung zu bringen. Sie werden fast unbegrenzt von der Epidermis absorbiert. Es wurden bei verschiedenen Dermatosen gute Erfolge erzielt. Die Gefahr von Schädigungen scheint dabei eine geringere zu sein.

Dracoulides, N. N., u. N. Constantoulis: Crise d'asthma et syndrome hémoclasique par anaphylaxie à l'odeur des lions chez un sujet hypervagotonique (Asthmaanfälle und hämoklasisches Syndrom durch Anaphylaxie infolge von Geruch von Löwen bei einer hypervagotonischen Person). S. 1254.

Regelmäßig bei Annäherung an einen Löwenkäfig heftige Asthmaanfälle mit anaphylaktischen Erscheinungen, einmal ausgebreitete Urtikaria. Zuvor nichts derartiges bemerkt. Hypervagotonie als Grundlage der Erscheinungen.

Audry, Ch.: Sur une petite épidémie d'herpès génital (Über eine kleine Epidemie von Herpes genitalis). S. 1257.

Auffallende Häufung von Fällen innerhalb weniger Wochen bei beiden Geschlechtern; Eruption meist mit neuralgischen Erscheinungen verbunden. In der Minderzahl der Fälle handelte es sich um erstmaliges Auftreten.

Audry, Ch.: Dermatite polymorphe (herpétiforme) interrompue par la grossesse (Dermatitis herpetiformis durch Schwangerschaft unterbrochen). S. 1257.

Die Kranke mit typischer Dermatitis herpetiformis will 4 Jahre zuvor die gleichen Erscheinungen gehabt haben, die im Beginne einer Schwangerschaft geschwunden waren. Die Schwangerschaft könnte danach einen ganz entgegen-

Digitized by Google

gesetzten Einfluß ausüben, wenn man sich des morphologisch so außerordentlich ähnlichen Herpes gestationis erinnert.

Chantriot: Kératodermie et irradiation fonctionelle du sympathique cutané (Keratodermie und funktionelle Bestrahlung des Hautsympathikus). S. 1258.

Bestrahlungen nach der Methode von Gouin (Achselhöhlen und Leistenbeugen) übten günstige Wirkung aus; es scheint danach der Sympathikus in der Genese der Affektion eine Rolle zu spielen. E. Levin-Berlin.

Annales de Dermatologie et de Syphiligraphie

1930, Nr. 1

Lortat-Jakob, L., J. Roberti u. Poumeau-Delille: Les réinoculations syphilitiques (Syphilitische Reinokulation). S. 2.

Erklärung der Begriffe Pseudo-Reinfektion, Superinfektion und Reinfektion. Zur Diagnose der Reinfektion muß die erste syphilitische Eruption sicher nachgewiesen sein. Die zweite Erscheinungsform muß ein Schanker mit normaler Inkubationszeit, Nachweis der Spirochäta pall. und negativer WR sein. Die beiden Erscheinungsformen sollen möglichst vom gleichen Arzt festgestellt sein. Wenn die Behandlung erst nach dem 45. Tag post infectionem beginnt, müssen sekundärsyphilitische Erscheinungen beobachtet werden. Da Re- und Superinfektionen nicht immer scharf unterschieden werden können, schlagen Verff. den Namen zweite Inokulation oder Reinokulation vor. 6 eigene Beobachtungen sog. syphilitischer Reinokulation.

Simon (Clément) u. I. Bralez: Les bismuths lipo-solubles dans le traitement de la syphilis (Fettlösliches Wismut zur Behandlung der Syphilis). (Hospital Saint-Lazare.) S. 20.

Versuche mit einem Wismutpräparat „Solmuth"; es enthält ein Drittel metallisches Bi, pro Kubikzentimeter 0,12 Wismutkampferkarbonat. Einspritzung erfolgt intraglutäal. Das Präparat vereinigt die Vorzüge der wasserlöslichen und unlöslichen Wismutpräparate. Es wirkt schnell und gleichzeitig nachhaltig. Nebenerscheinungen sind gering und vorübergehender Natur; intramuskuläre Depots sind nicht zu beobachten. Die fettlöslichen Wismutpräparate verdienen den ersten Platz unter den Bi-Präparaten einzunehmen.

Bizzozero: Sur la réaction de Herxheimer (Über die Herxheimersche Reaktion). (Hautkl. Turin.) S. 44.

Durch intrakutane Einspritzung einer kleinen Menge indifferenter Flüssigkeit kann infolge Parasympathikusreizung nicht nur ein Stärkerwerden der syphilitischen Roseola, sondern auch des durch ultraviolette Strahlen hervorgerufenen Erythems erzeugt werden. Das ist ein Beweis für die absolute Unspezifität der Fleischmann-Kreibischschen Reaktion. Diese Reaktion unterscheidet sich von der durch Hg bei Syphilis hervorgerufenen Herxheimerschen Reaktion. Durch kleinste Mengen Hg ist bei Syphilis die Herxheimersche Reaktion (auch durch Hg-Salbeneinreibung 1:1000) prompt zu beobachten, während bei Erythemen durch Ultraviolettstrahlen auch mit starken Hg-Dosen keine Reaktion nachzuweisen ist. Das spricht dafür, daß die durch Hg hervorgerufene Herxheimersche Reaktion eine spezifische Wirkung des Heilmittels auf das syphilitische Exanthem darstellt. Durch intrakutane Injektion von Spirochätenextrakt erzeugte Erythemflecke und Papeln reagieren nicht auf Einreibung starker Hg-Salbe. Die Herxheimersche Reaktion ist eine Folge der Hg-Einwirkung auf die Spirochäte und nicht auf das syphilitische Gewebe. Die durch Salvarsan hervorgerufene Herxheimersche Reaktion wird durch einen spezifischen und einen unspezifischen Faktor bedingt, durch die spirochätozide Einwirkung des Salvarsans und seine vasodilatatorische Wirkung.

Dubreuilh, W.: De la fausse teigne amiantacée d'Alibert (Über die „teigne amiantacée"). S. 61.

Bei der „Teigne amiantacée" ist beim Herausziehen eines Kopfhaares eine mehrere Millimeter lange, das Haar umkleidende, perlmutterartige Scheide zu sehen, während bei der Psoriasis vulg. das Haar nackt und die Schuppen an Ort und Stelle bleiben. Nur die follikuläre Psoriasis kann klinisch der Teigne amiantacée ähneln.

Digitized by Google

Kistiakowsky, E. W.: Dermatose due au travail de la houille (Durch Beschäftigung mit der Steinkohle hervorgerufene Dermatose). S. 63.

Die Ergebnisse dieser Arbeit stützen sich auf 5jährige Beobachtungszeit in der Asphaltfabrik Kiew. Bei den Arbeitern zeigt sich schon am ersten Tage der Beschäftigung eine Rötung der Gesichtshaut und der Conjunctiva bulbi. Die Augenlider schwellen, danach Abschuppung. Es kann auch vesikulöse Dermatitis auftreten. Starkes Jucken am ganzen Körper, das durch Sonnenbestrahlung noch stärker wird. Am Körper wird häufig eine regelrechte Teerakne mit kleinen Abszessen beobachtet. Alle in der Fabrik beschäftigten Arbeiter erkranken; bei jungen Individuen und Frauen mit zarter Haut sind die Erscheinungen meist schwerer. Die photodynamischen Substanzen des Akridins, Anthrazens und Phenanthrens rufen die Dermatose hervor. Zur Behandlung der Dermatose müssen besonders prophylaktische Maßnahmen hygienischer Natur befolgt werden.

Petges, G., P. Lecoulant u. P. Delas: Complexe du lymphogranulome inguinal de Nicolas et Favre et de l'adénite syphilitique primaire et secondaire (Zusammentreffen von Nicolas-Favrescher Lymphogranulomatose und syphilitischer Lymphdrüsenentzündung).

Im Verlaufe der Behandlung eines Pat. mit Nicolas-Favrescher Lymphogranulomatose tritt nach anfänglichem Rückgang der Lymphdrüsenentzündung nächtlicher Kopfschmerz, Schluckbeschwerden und zervikale Drüsenschwellung auf. Hechtsche Reaktion, vorher negativ, jetzt positiv. Beginn der antisyphilitischen Therapie, nach 7 Hg-cyan.-Injektionen von je 1 cg täglich zeigt sich typische syphilitische Roseola. Durch kombinierte Salvarsan- und ammoniakalische Kupfersulfatbehandlung Rückbildung der Erscheinungen.

Huerre, R.: Un traitement russe de la gale (Russische Behandlung der Krätze). S. 85.

Sechs Tage lang abends Einreiben mit Natriumthiosulfatlösung (200 g $Na_2S_2O_3$ auf 300 ccm Wasser), morgens Einreiben mit 2½%igem Acid. hydrochloric. (im ganzen werden 400 ccm gebraucht). A. Holländer-Bielefeld.

1930, Nr. 2

Audry, Ch., u. I. Gadrat: Sur le sclérème aponeurotique bénin (Scleroedème de Buschke) (Über das benigne aponeurotische Sklerem [Sklerödem Buschke]). S. 161.

Bei einem 68jähr. Mann besteht seit einigen Monaten ein pseudo-skleromatöser Zustand beider Unterschenkel, der Knie, der unteren und äußeren Partie der Oberschenkel entlang der Fascia lata bis zum Gesäß. Keine Atrophie. An den Unterschenkeln ist die Haut gerötet und rissig. WR im Blute schwach positiv, im Liquor stark positiv. Unter antiluetischer Behandlung (Jodkalium per os, Novarsenobenzol intravenös) wesentlicher Rückgang der Erscheinungen, die Schwellung läßt nach, die Haut blaßt ab, wird geschmeidig, Bewegung wieder gut möglich. — Nach Ansicht der Verff. handelt es sich um einen Fall von Buschkeschem Sklerödem, für das die Bezeichnung benignes aponeurotisches Sklerem vorgeschlagen wird.

Gouin, I., H. A. Bienvenue u. F. Daoulas-Brest: Une nouvelle réaction de la syphilis de la radiothérapie sympathique à la leucocyto-réaction (Leukozytäre Reaktion durch Sympathikus-Röntgenbestrahlung als neue Syphilisreaktion). S. 168.

Röntgenstrahlen (appliziert als Sympathikusbestrahlung) rufen einen Chok hervor, der sich entsprechend der angewandten Technik 2 Stunden nach der Bestrahlung als Leukopenie oder Hyperleukozytose äußert. Innerhalb 2 Stunden kann nach Injektion des Spenderblutes beim Empfänger die gleiche Leukozytenreaktion nachgewiesen werden. Beim bestrahlten Syphilitiker wird wie beim Nichtsyphilitiker der gleiche Chok hervorgerufen. Das Blut des bestrahlten syphilitischen oder nichtsyphilitischen Spenders überträgt die hyperleukozytäre Reaktion auf das Blut des syphilitischen nicht bestrahlten Empfängers. Wird aber im Blut des Spenders durch die Bestrahlung eine Hyperleukozytose erzeugt, so ist im Blut des syphilitischen Empfängers Leukopenie nachzuweisen. Auf Auto- oder Heterohämotherapie reagiert das Blut des syphilitischen Empfängers immer mit Hyperleukozytose. Bei Eigenblutinjektion ist die Reaktion stärker. Durch Salvarsan-914), Wismut- oder Hg-Injektion wird ebenfalls beim Syphilitiker eine ausgesprochene Hyperleukozytose hervorgerufen. Beim Nachweis dieser Reaktion soll allerdings keine Behandlung stattgefunden haben oder eine gewisse Zeit nach der Kur verstrichen sein. Sonst werden die Ergebnisse ungenau. Verff. erwähnen eine Beob-

Digitized by Google

achtung, wo bei einem klinisch und serologisch als geheilt zu betrachtenden früheren Syphilitiker wie beim gesunden Menschen die Reaktion in Gestalt einer Leukopenie auftrat. Die für Syphilis charakteristische Hyperleukozytose war mit der gleichen Technik beim gesunden Menschen, bei Hautkranken und Tuberkulösen nicht festzustellen. Für die Praxis wird als brauchbare Methode zum Nachweis dieser Reaktion die Eigenbluteinspritzung oder die Injektion antisyphilitischer Medikamente empfohlen. Die leukozytäre Reaktion kann in Fällen mit negativen serologischen Reaktionen manchmal praktisches Interesse haben.

Schulmann, E., u. G. Lévy: Le problème de l'irréductibilité de la réaction de Wassermann (Das Problem der unbeeinflußbaren positiven WR). S. 198.

Unter bleibender positiver WR wird die Reaktion verstanden, die trotz maximaler, mindestens 2 Jahre durchgeführter antisyphilitischer Behandlung bei Fehlen jeglicher Haut-, Schleimhaut- oder Viszeralerscheinung und bei völlig negativem Liquor unbeeinflußbar positiv bleibt. Davon auszuschließen sind also Kranke mit syphilitischen Erscheinungen, ungenügend behandelte oder As-, Hg-, Bi-therapieresistente Syphilitiker. In 9 Jahren haben Verff. 23 Fälle mit unbeeinflußbarer positiver WR beobachtet. Eine schwankende (d. h. wechselnd positiv oder negativ ausfallende) WR ist meist der Vorläufer einer bleibenden positiven WR. Syphilitiker mit bleibender positiver WR sollen intermittierend behandelt oder wenigstens gut beobachtet werden. Die Heiratserlaubnis kann gegeben werden, der andere Ehepartner muß aber überwacht werden, bei eintretender Gravidität soll eine vorbeugende Behandlung stattfinden.

Bonjour, I.-Lausanne: Théorie psycho-vasomotrice des verrues et des condylomes acuminés (Psycho-vasomotorische Theorie der Warzen und spitzen Kondylome). S. 209.

B's. erste Versuche der Heilung von Warzen durch Suggestion reichen in das Jahr 1888 zurück, die erste Mitteilung darüber machte er auf dem Münchener Kongreß 1896. Verf. behauptet, sämtliche Fälle von Warzen und spitzen Kondylomen durch Suggestion heilen zu können. Die beste Methode ist die Augen zu verbinden, die Warzen zu berühren und dann zu suggerieren, daß das betreffende Individuum nicht mehr an die Warzen denkt und die Heilung in 4—5 Wochen erfolgte. In der Mehrzahl der Fälle soll eine Sitzung genügen, andernfalls Wiederholung alle 5 bis 6 Wochen bis zur Heilung. Der psychische Faktor spielt eine große Rolle bei der Entstehung der Papillome. Dadurch wird das Blutdruckminimum erhöht und eine Blutüberfüllung der Kutis herbeigeführt. Andererseits wird durch Suggestion (therapeutisch) das Blutdruckminimum gesenkt, ein Blutabfluß in der Kutis erzielt, wodurch automatisch Atrophie des epidermalen Gewebes und Verschwinden der Papillome erfolgen soll. Einzelheiten sind im Original nachzulesen.

A. Holländer-Bielefeld.

1930, Nr. 3

Sabouraud, R.: „La roue des choses" (a propos de l'étiologie de l'eczéma (Über die Ätiologie des Ekzems). S. 257.

Hinweis auf die Theorie der toxischen Entstehung des Ekzems. Eine chronische Infektion kann bestehen, hiervon gehen ekzematogene Giftstoffe aus. Zur Verallgemeinerung dieser Theorie wäre aber anzunehmen, daß bei jedem Ekzematiker eine chronische äußere Veränderung (z. B. eine Intertrigo) bestände, wo der Parasit lebt und von dem seine Toxine dauernd sich verbreiten können. Das noch zu lösende Problem in der Dermatologie bleibt die Idiosynkrasie. Wenn wir erklären können, warum z. B. irgend eine Haut gegenüber Schwefel empfindlich ist, oder der Staphylococcus aureus bei einem Individuum Veränderungen hervorruft, bei einem anderen nicht, dann wäre das Problem der Entstehung des Ekzems oder der Sykosis gelöst.

Lehner, E., u. E. Rajka: Théorie de l'allergie de la peau (Theorie der Allergie der Haut). S. 261.

Jede chemische oder physikalische Entzündung der Haut steht in Beziehung mit einer intermediären Substanz. Diese Substanz ruft gemeinsam mit dem „phlogogenen" Reiz die entzündliche Reaktion hervor. Die Intermediärsubstanz beeinflußt die Entzündung im Sinne einer Verstärkung oder Abschwächung. Der Unterschied zwischen einem normalen und allergischen Organismus besteht darin, daß letzterer Reagine bzw. Dereagine bildet. Bei jeder allergischen Reaktion sind drei Faktoren zu unterscheiden: Allergen, Reagin bzw. Dereagin und Intermediärsubstanz. Zum

Digitized by Google

Hervorrufen einer Entzündung beim normalen Individuum genügen zwei Faktoren: Entzündungsaktion und Intermediärsubstanz. Reagine bzw. Dereagine erscheinen nach 10—20—30 Minuten und verschwinden ½—1 Stunde später völlig aus dem Blut.

Dainow, I.: Le traitement des ulcères variqueux par l'acétylcholine (Behandlung variköser Ulzera mit Azetylcholin). (Hautklinik Genf.) S. 270.

Durch tägliche Einspritzung von 5—10 cg salzsaurem Azetylcholin (Roche), 5%ige Lösung, bei gleichzeitiger antiphlogistischer Behandlung wurden von 18 Fällen variköser Ulzera 17 Fälle geheilt. Nur ein Mißerfolg. Azetylcholin erweitert die Arterien, insbesondere die Arteriolen der unteren Extremitäten. Die Heilung erfolgt in längstens 6 Wochen. Diese Therapie erscheint Verf. als ein Fortschritt in der Behandlung des Ulcus varicosum.

Marcoglou, A. E.-Athen: L'acné polymorphe et son traitement moderne (Moderne Behandlung der Akne vulgaris).

Bekämpfung der ätiologischen Noxe; wöchentliche Röntgenbestrahlung, ¼ bis ½ HED, ungefiltert, bis zur Dauer von 15 Wochen. Diese Röntgentherapie soll allen anderen Behandlungsmethoden überlegene Erfolge erzielt haben, Röntgenschädigungen seien bisher nicht beobachtet worden (trotz der nach unseren Erfahrungen ungewöhnlich großen Gesamtdosis? Ref.).

Audry, Ch.: Sur la dent d'Hutchinson (II.) (Über den Hutchinsonschen Zahn). S. 291.

Audry beobachtete bis jetzt über 40 Fälle, immer nur bei Kongenital-Syphilitischen. Er betrachtet infolgedessen den Hutchinsonschen Zahn als Zeichen einer kongenitalsyphilitischen Veränderung. Die Hutchinsonsche Trias sah er nur 4mal bei 40 Kranken. Beschreibung einer Beobachtung von Hutchinsonschem Zahn bei einer 22jähr. kongenitalsyphilitischen Pat., die Kerbe war durch eine dünne Schmelzschicht ausgefüllt. Bei einer 31jähr. kongenitalen Syphilitikerin fand sich außer einem Hutchinsonschem Zahn (rechts) noch Zurückstellung des lateralen rechten Inzisivus, Vorstehen und Achsendrehung des rechten Eckzahns. Siehe auch Ann. de Dermat., 1928, Nr. 9 (ref. Dermat. Wschr., 1929, Nr. 2, S. 72.) (1 Abb.)

Mrongovius, W. I.: Pyodermia chronica abscedens et suffodiens. (Hautklinik Minsk.) S. 295.

Beginn der Erkrankung bei 53jähr. Landwirt vor 3 Jahren im Gesicht und Nacken, später Ausdehnung auf Hals, Brust und Rücken. Schwellung und starke Narbenbildung im Gesicht, dadurch Unmöglichkeit, den Mund zu öffnen. Starre Infiltration der Brust- und Rückenhaut, kraterförmige Öffnungen, aus denen sich auf Druck Eiter entleert. Die ganze Haut ist von Eiter unterminiert. Exitus infolge Kachexie. (2 Abbildungen.)

A. Holländer-Bielefeld.

Mitteilungen aus der Literatur

Tuberkulose

Stühmer, A.-Münster: Die Lupusbekämpfung und Lupusbehandlung als soziales und ökonomisches Problem. (Univ.-Hautklin.) Strahlenther., Bd. 35, H. 2, S. 193.

In der Provinz Westfalen sind etwa 2000 Lupuskranke, im Deutschen Reiche schätzungsweise 40000—50000 verhanden. Sie werden in Westfalen zentral planmäßig überwacht. Strenge Diätbehandlung nach Gerson-Sauerbruch-Herrmannsdorfer ist vorläufig nur in Heilstätten möglich, daneben ist lokale Behandlung mittels der verschiedenen Ätzmethoden, der Lichtbehandlung und bei sorgfältiger Auswahl auch der Röntgenbehandlung nicht zu vernachlässigen. Heilstättenärzte und frei praktizierende Fachärzte müssen in Form „fachärztlicher Arbeitsgemeinschaften" zusammenarbeiten, um u. a. die ambulante Behandlung in ihren Grenzen richtig abzustecken und um Erfahrungen bei regelmäßigen Zusammenkünften auszutauschen.

W. Curth-Berlin.

Thedering, F.-Oldenburg: Zurück zu Finsen. Betrachtungen zur Lupusfrage. Strahlenther., Bd. 34, H. 1, S. 209.

Röntgenstrahlen können auch bei Knötchenlupus erfolgreich sein, wenn wir ihn durch Ätzbehandlung mit Pyrogallol, Quarzlicht und Verbänden von organischer Kupfersalbe zuvor in einen geschwürigen Lupus verwandeln. Einzeldosis unter 2—3 mm Al höchstens 1/20 Sabouraud in Abständen von 2—3 Wochen bis zur Maximaldosis von 1 HED. Daneben Behandlung mit natürlicher und künstlicher Sonne.

Digitized by Google

Zur Allgemeinreaktion vorsichtige Milzbestrahlung (½—1 X, 3—4 mm Al-Filter, etwa 1—2mal im Monat bei wechselnden Einfallspforten). In Verbindung mit kurzen Druckbelichtungen der Kromayer-Blaulampe erfolgt die Vernarbung derartiger alter Lupusgeschwüre unter Borwachssalbe in der Regel rasch. Ein wertvolles Mittel ist zweifellos die Elektrokoagulation. Greift der Lupus nicht allzu tief, so sind mit diesen Finsenersatzmethoden Dauererfolge möglich. In Fällen jedoch, wo die Randinfiltrate sehr tief wurzeln und wie bei geschwürigem Nasenlupus immer wieder durchbrechen, ist das Finsenlicht unentbehrlich. E. Kottmaier-Mainz.

Reyn, A.-Kopenhagen: Die kombinierte lokale und universelle Lichtbehandlung der Tuberkulose der Haut. (Finsens Med. Lichtinst., Klin. f. Hautkrankh.) Strahlenther., Bd. 34, H. 1, S. 13.

Mit der lokalen und universellen Kohlenbogenlichtbehandlung werden etwa 85% aller durchbehandelten Fälle von Lupus vulgaris geheilt. Bei der lokalen Bestrahlung ist wichtig, daß sämtliche Linsen und das Kühlwasser kristallklar sind und Licht senkrecht auf die Haut fällt, um Lichtreflexionen zu vermeiden. Da der Lupus seinen Sitz in den tieferen, gefäßführenden Partien der Haut hat und nach der Tiefe manchmal ins Fettgewebe zu wachsen strebt, muß durch rasch wiederholte Bestrahlungen Schicht für Schicht abgetragen werden. Das Kohlenbogenlicht mit seinem kontinuierlichen Spektrum und vielen, gut penetrierenden Strahlen hat die kosmetisch schätzenswerte Eigenschaft, nur die kranken Zellen zu zerstören, das gesunde Gewebe aber zu schonen, ja seine Proliferation durch Bildung neuer Gefäße zu fördern. Die Kohlenbogenlampe soll möglichst mit Gleichstrom gespeist werden, da sich bei diesem ein Krater mit gut penetrierendem, chemischem Licht bildet. Auch soll man bei der lokalen Behandlung immer die Kompression anwenden, da das Blut die chemischen Strahlen absorbiert und so die Tiefenwirkung beeinträchtigt. Neben die lokale Behandlung muß unterstützend die allgemeine mit Kohlenbogenlichtbädern treten. Nicht nur beim Lupus vulgaris, sondern auch bei allen anderen Hauttuberkulosen sind die Resultate gleich gut. Bei Tuberkulose der Konjunktiva ist die Kohlenbogenlichtbehandlung Methode der Wahl. Bei ausgedehnten Effloreszenzen verwendet Verf. unterstützend Pyrogallolsalbe und hie und da Tuberkulininjektionen. Von Röntgen- und Radiumbestrahlungen rät er entschieden ab, will noch nie eine Heilung damit gesehen haben. (Ref. sah zwei einwandfreie Lupusfälle, die nur röntgenbestrahlt waren, heute nach 6 und 8 Jahren noch rezidivfrei.) E. Kottmaier-Mainz.

Mahlo, A.-Hamburg: Beeinflussung des Lupus vulgaris durch Splenotratbehandlung. Dtsch. med. Wschr., 1930, Nr. 7, S. 274.

5 Fälle von Lupus vulgaris und ein Fall von Lupus erythematodes konnten nach oraler Verabreichung des Milzextraktes Splenotrat weitgehend gebessert werden. Die Wirkung machte sich bei alten Fällen, bei denen die Lupusherde im Narbengewebe lagen, erst nach mehrwöchiger Behandlung bemerkbar. Die Patienten erhielten 6 Wochen lang täglich einen, dann 2 Eßlöffel Extrakt. F. Harry-Wiesbaden.

Strandberg, O.-Kopenhagen: Behandlung des rhino-laryngologischen Lupus vulgaris am Finseninstitut in Kopenhagen. (Finsens Med. Lichtinst., Abt. f. Hals-Nase-Ohrenkrankh.) Strahlenther., Bd. 34, H. 1, S. 32.

Da die lokale Behandlung des rhino-laryngologischen Lupus vulgaris mit konzentriertem Kohlenbogenlicht durch Druckglas meist nicht anwendbar ist, tritt Verf. warm für die Allgemeinbestrahlung ein. Meist vollzieht sich die Heilung mit sehr geringer Narbenbildung. Bei Erkrankung der zugänglichen Partien der Nase, des Mundes und des Rachens verwendet Verf. die Elektrokoagulation. Der Prozentsatz der Heilungen betrug bei einer Auswahl von 180 Pat. im Verlauf von 4 Jahren 92,3%. E. Kottmaier-Mainz.

Dietz, H.: Beitrag zur Kasuistik des Erythema induratum Bazin mit besonderer Berücksichtigung seiner Pathogenese. Diss., Erlangen 1929.

Zunächst werden 2 Fälle des seltenen Vorkommens bei Männern, einem 19jährigen und einem 70jährigen, mit Blaurotfärbung der Hände, bei ersterem auch des Gesichts, mitgeteilt; Haut straff gespannt, sich kühl anfühlend, jahrelanger Bestand, keine Beschwerden. Es folgen 5 Krankengeschichten mit jahrelang unverändert bestehender, scharf begrenzter Verfärbung ohne tiefergreifenden infiltrativen Prozeß und mit stärkeren subjektiven Beschwerden. Betreffs Lokalisation ist Befallensein der distalen Enden der Oberextremitäten auffallend. Kälteeinwirkung spielt sicher eine ätiologische Rolle, doch ist sie schwerlich die einzige Ursache.
M. Kazarowa-T. Pasardschik.

Digitized by Google

Poelchau, G.-Charlottenburg: Stehen die Halsdrüsenschwellungen der Schulkinder in Beziehung zur Tuberkulose? Z. Tbk., Bd. 55, H. 6, S. 483.

Die Halsdrüsenschwellungen bei 6—10jähr. Kindern sind nicht auf Tuberkulose zurückzuführen, da die Tuberkulinreaktion nicht mehr positive Resultate ergibt als bei anscheinend gesunden Schulkindern. Als Ursache wird eine exsudative Diathese nebst einer Reizung der Schleimhäute des Kopfes und der oberen Luftwege angenommen. Die Drüsenschwellungen werden für so häufig gehalten, daß Verf. als beamteter Schularzt eine besondere Therapie oder Berücksichtigung bei Verschickungen, ja sogar die Gewährung von Stärkungsmitteln ablehnt.

F. Rosenthal-Berlin.

Kuhlmann, B.-Bremen: Zur Prognose der Lymphogranulomatose. (Strahlenhaus der Krankenanstalt.) Strahlenther., Bd. 35, H. 2, S. 296.

Nach größeren Statistiken der letzten Jahre über das Ergebnis der Röntgenbehandlung der Lymphogranulomatose ergibt sich eine durchschnittliche Lebensdauer nach der Bestrahlung von nur 2 Jahren. Dem stehen vereinzelte sichere Fälle von 5—12jähr. Lebensdauer gegenüber. Verf. beschreibt einen auch histologisch gesicherten Fall eines 22jähr. Mannes, der unter kombinierter Röntgen- und Höhensonnenbehandlung seit 6 Jahren rezidivfrei ist; seit 5 Jahren keine Behandlung mehr.

W. Curth-Berlin.

Syphilis

Pathologie und Klinik

Leschke, E.-Berlin: Wandlungen in der Prognose und Therapie der Aorten- und Herzsyphilis. Med. Welt, 1930, Nr. 6, S. 175.

Der immer noch verbreiteten Auffassung, daß die Salvarsanbehandlung schuld sei an der Zunahme der viszeralen Lues, insbesondere der Gefäß- und Nervensyphilis, tritt Verf. entgegen. Durch statistische Zusammenstellungen versucht er nachzuweisen, daß die tatsächliche Zunahme der Aortensyphilis schon vor Beginn der Salvarsanära eingesetzt hat. Sie befällt zu 98% solche Syphilitiker, die nicht oder ganz ungenügend behandelt worden sind. Die wirkliche Ursache für die Zunahme sieht Verf. in der stärkeren Beanspruchung der Gefäße durch die Lebens- und Arbeitsbedingungen. Hierfür spricht auch das ungleich stärkere Befallensein des männlichen Geschlechts, das im Verhältnis zu den Frauen fünf- bis siebenfach überwiegt. Sehr häufig sind gleichzeitig Aorta und Zentralnervensystem befallen. Etwa die Hälfte der Fälle von Tabes und ein Drittel derjenigen von Paralyse soll gleichzeitig an Aortensyphilis leiden.

H. Ress-Dessau.

Leschke, E.-Berlin: Wandlungen in der Prognose und Therapie der Aorten- und Herzsyphilis. Med. Welt, 1930, Nr. 7, S. 211.

Die syphilitischen Erkrankungen des Herzmuskels und die durch sie bedingten Rhythmusstörungen sind der spezifischen Behandlung zugänglich; die Prognose der viszeralen Lues kann durch frühzeitige Erkennung und Behandlung wesentlich gebessert werden. Auf Röntgenuntersuchungen ist größeres Gewicht zu legen. Für die Behandlung werden wiederholte energische Kuren gefordert. Verf. bevorzugt die kombinierte Salvarsan-Septojod-Wismut-Behandlung. Er injiziert zweimal wöchentlich mindestens je 20 ccm Septojod, in dem Neosalvarsan Dosis I—IV steigend frisch aufgelöst worden ist. Nach Erreichung der Höchstdosis wird nur einmal wöchentlich Salvarsan-Septojod eingespritzt, das andere Mal nur 20—30 ccm Septojod allein; außerdem zweimal wöchentlich Wismut intramuskulär. Die Kuren müssen 10—12 Wochen dauern, bis zur Gesamtdosis von 4,5—6 g Neosalvarsan. Kreislaufinsuffizienz bietet keine Kontraindikation gegen eine spezifische Kur.

H. Ress-Dessau.

Korbsch, R.-Oberhausen: Das Aorten-Milzsyndrom in der Luesdiagnose. (Inn. Abt. d. St.-Elisabeth.-Kr.-H.) Med. Klin., 1929, Nr. 52, S. 1998.

Die in späteren Stadien der Lues so häufigen Aortenveränderungen sind nicht selten mit einem Milztumor verbunden, so daß man von einem „Aorten-Milz-Syndrom" sprechen kann; dieses ist so häufig anzutreffen, daß es als wichtigstes und der WR überlegenes diagnostisches Merkmal zu betrachten ist. Der Milztumor ist weniger klinisch als röntgenologisch nachzuweisen, der Schatten ist birnförmig mit median abgebogener oberer Spitze oder auch schalenförmig und durch eine besondere Dichte, vornehmlich am unteren stumpfen Pol ausgezeichnet.

Digitized by Google

Durch Beachtung dieses Symptoms können verschiedene, mit Syphilis in Beziehung stehende Krankheitsbilder in ihrer wahren Bedeutung erkannt werden: hartnäckige neurasthenische Zustände, anginöse Herzbeschwerden, kolikartige Leber- und Milzschmerzen, prätabische Gastritisbeschwerden, gastritische Magenbeschwerden mit zumeist normaziden, öfters auch subaziden Säurewerten. E. Levin-Berlin.

Schlesinger, H.-Wien: Die Magensyphilis. Klin. Wschr., 1930, Nr. 4, S. 171.

Bei Syphiliskranken im Früh- und Spätstadium bestehen oft Zeichen einer Gastritis, bei der die Frage der Ätiologie aber noch nicht völlig gelöst ist; ebenso stehen zwingende Beweise für einen kausalen Zusammenhang zwischen Lues und Ulcus pepticum noch aus. Bei den spätsyphilitischen Magenveränderungen unterscheidet Schlesinger erstens die geschwulstartigen, zu denen die gummösen, ulzerösen, diffus infiltrierenden Formen und die sog. Linitis plastica gehören, zweitens die luetischen Pylorusstenosen. Alles in allem stellen sie seltene Krankheiten dar, deren Diagnose mangels charakteristischer Zeichen mit größter Vorsicht zu stellen ist. Chemotherapeutisch sollen sie in erster Reihe mit Jod behandelt werden, das man mit Wismut oder Quecksilber kombinieren kann. Auch kleine und später mittlere Salvarsandosen kommen in Betracht, auch Spirozid in kleiner Gesamtdosis und im Anschluß an das Salvarsan Zittmann-Kuren. Bei karzinomverdächtigen operablen Fällen darf man einer antiluetischen Kur zuliebe die Operation nicht aufschieben. Auch gewisse Formen sicherer Magenlues, wie die narbige Pylorusstenose und der narbige Sanduhrmagen bleiben Domäne der Chirurgie, während bei den gummös-ulzerösen Formen die Erfolge der spezifischen Therapie zum Teil sehr günstig sind. W. Frei-Berlin.

Gourgerot, H.: Gravité des superinfections chez les syphilitiques acquis; bénignité habituelle de la superinfection chez les hérédo-syphilitiques (Schwerer Verlauf der Superinfektionen bei erworbener Syphilis; im allgemeinen gutartiger Verlauf der Superinfektionen bei hereditär Syphilitischen). Presse méd., 1930, Nr. 18, S. 307.

1. Teil. Kasuistischer Beitrag. Auftreten von Aortitis, progr. Paralyse usw. 5—11 Monate nach der Superinfektion. 2. Teil. Bei je 250 Fällen von Superinfektion hereditär Luetischer und gewöhnlichen, nicht superinfizierten, Luesfällen ist der gutartige Verlauf der ersteren festgestellt. Verf. nimmt an, daß der hereditär Luetische vor der Geburt eine gewisse Immunität erworben hat.

H. Th. Hinrichs-Halberstadt.

Herxheimer, K.-Frankfurt a. M.: Verfehlte Syphilisdiagnose. (Univers.-Hautkl.) Dtsch. med. Wschr., 1930, Nr. 9, S. 358.

Die Erkrankung begann mit 3 dreimarkstückgroßen Krusten im Gesicht und gleichgroßen Krusten auf dem behaarten Kopfe. An der Diagnose „Bartflechte" wurde noch festgehalten, als die Affektion sich auf Rücken und Brust ausdehnte. 2 Monate später konstatierte Verf. auf beiden Wangen innerhalb und außerhalb der Bartgegend 5 mit schmutzigen Krusten bedeckte Vegetationen von rundlicher Gestalt und verwaschen roter Farbe, 2 gleiche Herde auf dem Kopf. Auf der Brust fanden sich mehrere markstückgroße Effloreszenzen, 5—6 in der hinteren Schweißrinne. Im Sulcus coronarius 8 Vegetationen von Doppelerbsengröße, in der linken Leiste eine geschwollene indolente Drüse. Treponemen +, WR +++. Heilung nach 8 Casbis-Injektionen à 1,0 und täglich 4,0 Jodkali innerhalb 3½ Wochen. Gegen Bartflechte sprachen die intensiven Vegetationen, die verwaschen rote Farbe und besonders die Lokalisation. F. Harry-Wiesbaden.

Boyksen, O.-Pinneberg: Syphilis oder Tuberkulose? Zbl. Chir., 1929, Nr. 5, S. 277.

Mitteilung zweier Fälle, in denen auf Grund des klinischen und histologischen Befundes Tuberkulose diagnostiziert, später Lues festgestellt wurde. Im ersten Falle handelte es sich um eine gummöse Veränderung der zweiten Rippe dicht am Brustbein, die als Tuberkulose auch auf Grund des pathologisch-anatomischen Bildes angesehen wurde. Erst auf spätere tertiär-syphilitische Erscheinungen hin wurde die Diagnose revidiert. Der gleiche Irrtum ergab sich bei einer unter der Haut des Oberschenkels sitzenden Geschwulst mit darüberliegendem Geschwür von typisch tuberkulösem Aussehen, wo ebenfalls die tertiäre Syphilis später erkannt wurde. Die Ähnlichkeit der in diesen Fällen bestehenden miliaren Gummen, wenn sie Riesenzellen enthalten, mit Tuberkeln ist sehr groß und hatte hier auch den pathologischen Anatomen getäuscht. P. Peiser-Berlin.

Digitized by Google

Hoffmann, E.-Bonn: Kongenitale Syphilis (Lues innata). Mschr. Geburtsheilk., Bd. 84, H. 2/3, S. 122.

Ovogene oder spermatogene Übertragung der Lues ist nicht erwiesen, paterne Übertragung ohne Infektion der Mutter ausgeschlossen. Diaplazentare Infektion nicht vor dem 4.—5. Schwangerschaftsmonat. Nach derartiger Infektion ist Erwerb eines Primäraffektes intra partum noch möglich. Zur Früherkennung der angeborenen Lues ist die Beobachtung des Plazentarquotienten wichtig (1 : 4 statt 1 : 6). Fetale und konnatale Lues sind durch ausreichende Behandlung der schwangeren Mutter vermeidbar geworden (2 Kuren zu je 10—12 Sa- und Bi-Injektionen, 2mal wöchentlich mit 4—5 Wochen Pause). Präventivbehandlung gefährdeter und Frühbehandlung sicher kranker Kinder sind außerordentlich wichtig. Nach vorsichtig einschleichender Anfangsbehandlung werden Neo- und Myosalvarsan 0,015 pro Kilogramm Körpergewicht immer gut vertragen, ebenso 0,002 met. Bi pro Kilogramm, beides 2mal wöchentlich in gleicher Zahl wie beim Erwachsenen. Nach 5—6 Wochen zweite, nach weiteren 6 Wochen dritte Kur. Erfolgversprechend ist Spirocid, das nach vorsichtigem Beginn (einige Tage ¼ Tabl. der Dosis 0,25) bald in ziemlich hohen Dosen (4mal täglich 1 Tabl.) gegeben werden kann. Einer Kombination mit der Sa-Bi-Kur steht nichts im Wege.

H. Th. Hinrichs-Halberstadt.

Martin, E., u. Vierkotten-Elberfeld: Die angeborene Syphilis. (Rhein. Prov.-Hebammen-Lehranstalt u. Frauenklinik.) Mschr. Geburtsheilk., Jg. 71, H. 2/3, S. 128.

Verff. weisen auf die dringende Notwendigkeit hin, weit mehr als bisher die syphilitischen Schwangeren zu erfassen und mit deren Neugeborenen einer intensiven Behandlung, die sich mit der von E. Hoffmann angegebenen im wesentlichen deckt, zuzuführen. Sie setzen sich nachdrücklich für eine maximale Präventivkur „gefährdeter" Kinder ein, zumal die serologischen Untersuchungsergebnisse erst 6 Wochen nach der Geburt verwertbar sind. Als „gefährdet" bzw. „behandlungsbedürftig" sind Kinder anzusehen, wenn die Mutter überhaupt je eine Syphilis gehabt hat, einerlei ob vor oder während der Schwangerschaft, ob behandelt oder nicht. Spirocid scheint gute Dienste zu leisten und wird gut vertragen. Verff. sahen, daß von einigen Kindern bereits am 7. Lebenstage 4mal 0,25 g Spirocid vertragen wurde.

H. Th. Hinrichs-Halberstadt.

Troitzkaja, A. D.-St. Petersburg: Symptomenkomplex Morbus Banti bei Syphilis congenita. (Dermat.-syphil. Klin. d. Staatsinstituts f. med. Wissenschaften.) Münch. med. Wschr., 1930, Nr. 3, S. 99.

Bei einer Kranken fanden sich außer dem Bantischen Symptomenkomplex (Splenomegalie, atrophischer Leberzirrhose, Neigung zu Aszites und Blutergüssen, Anämie) multiple Exostosen an den Unterschenkeln und positive WR. Damit ist dieser Fall eine weitere Stütze für die Ansicht der Mehrzahl der Autoren, daß es sich beim Morbus Banti um einen Symptomenkomplex verschiedener Ätiologie handeln muß und daß die Lues als Ursache dieser Symptome einen der ersten Plätze einnimmt. Der Erfolg einer Jodbijochinolbehandlung rechtfertigt auch die Ansicht Curschmanns, jeden Fall von Bantischer Erkrankung antiluetisch zu behandeln. Von einer Salvarsanbehandlung rät Verf., im Gegensatz zu Curschmann, ab, da die vorhandenen Leberschädigungen unangenehme Zwischenfälle hervorrufen können.

H. Sprafke-Chemnitz.

Ätiologie, Experimentelle Forschung

Meirowsky-Köln: Spirochaeta pallida Schaudinn, nebst Bemerkungen über den Entwicklungskreis der Spirochäten. Münch. med. Wschr., 1930, Nr. 11, S. 429.

Nach Würdigung Schaudinns anläßlich der 25jähr. Wiederkehr des Entdeckungstages der Spirochaeta pallida (3. III. 1905) kommt Verf. auf die von ihm vor 17 Jahren beobachteten Spirochätenknospen zu sprechen. Er hielt damals diese Ausknospung, beeinflußt durch die Anschauung Schaudinns, der die Spirochaeta pallida als zu den Protozoen zugehörig auffaßte, für den Kern der Spirochäte. Später konnte er über weitere Beobachtungen an diesen Ausknospungen berichten. Es zeigte sich, daß diese Knospen seitlich und am Ende des Spirochätenleibes auftreten und daß sie gestielt und ungestielt sein können. Weiter konnte er beobachten, daß sich diese Knospen zu Dolden auswachsen und daß durch Teilung aus diesen Dolden neue Spirochäten hervorgehen können. Diese Befunde sind in den letzten Jahren von zahlreichen Autoren bestätigt worden. Die

Digitized by Google

Autoren stimmen darin überein, daß es sich um Gebilde handele, die zum Formenkreis der Spirochäte gehören. Demnach ist die Auffassung dieser Gebilde als Kunstprodukte (Niederschläge, Anlagerungen) irrig. Als Ergebnis der zahlreichen Untersuchungen der verschiedenen Autoren läßt sich der Schluß ziehen, daß sich bei den Spirochäten keinerlei Entwicklungsformen feststellen lassen, die ihre Zugehörigkeit zu den Trypanosomen erkennen lassen. H. Sprafke-Chemnitz.

Bessemans, A., u. B. de Geest: Contribution à l'étude du Treponema Aristowsky-Hoeltzer. Pouvoir pathogène et antigénique. Immunité (Beitrag zum Studium des Treponema pallidum Aristowsky-Hoeltzer. Pathogene und antigene Fähigkeit. Immunität). C. r. Soc. biol., Bd. 103, Nr. 7, S. 522.

Die verschiedenartigen Untersuchungen bestätigen die bisherige Annahme, daß das Treponema pallidum Aristowsky-Hoeltzer sehr große Ähnlichkeiten mit dem Tr. pallidum Noguchi besitzt, daß es sich um sehr nahe verwandte, vielleicht sogar identische Spirochätenarten handelt. Spezifische Läsionen wurden dadurch nicht hervorgerufen, eine Immunität gegenüber dem Syphilisvirus dadurch nicht bewirkt, ebensowenig eine Heilung von Syphiliserscheinungen. Seine Einverleibung führt zur Bildung von Antikörpern (Agglutininen und bindenden Substanzen), die aber in gleicher Weise auch gegenüber dem Tr. pallidum Noguchi wirken. Durch Einspritzung in die Blutbahn kann eine positive WR erzeugt werden.
E. Levin-Berlin.

Serologie

Krah, E.-Heidelberg: Vergleichende Untersuchungen zum serologischen Luesnachweis. (Wissenschaftl. Abt. d. Inst. f. exper. Krebsforschg.) **Med. Klin.**, 1930, Nr. 8, S. 278.

3008 Blutproben wurden nach verschiedenen Methoden untersucht, wobei übereinstimmend negative Reaktion bei 2313, übereinstimmend positive bei 294 gefunden wurde; letztere vermindern sich allerdings auf 245, wenn bei der Müllerschen Ballungsreaktion nur die Stärkegrade II/III—IV als positiv angenommen werden. Eine Übereinstimmung würde sich also in 86,66% bzw. 85,04% der Fälle ergeben. Die empfindlichste Reaktion ist die Müllersche Ballungsreaktion, dann folgen in fortschreitender Abnahme Kahn-Reaktion, Citocholreaktion, MTR, SGR, WR. Soweit Sera ohne Luesangaben als nicht spezifisch betrachtet werden können, fanden sich unspezifische positive Reaktionen in geringster Zahl bei der WR, dann steigend bei der SGR, Citocholreaktion, MTR, Kahn-Reaktion, Müller-Ballungsreaktion. Die Gefahr unspezifischer Reaktionen ist um so größer, eine je geringere Zahl von Methoden angewendet wird; am empfehlenswertesten dürfte die Kombination der WR mit zwei verschiedenen Flockungsmethoden sein, wobei allerdings die Zahl der übereinstimmenden Reaktionen geringer wird als die der überhaupt mit irgend einem Verfahren positiv reagierenden Fälle. Die Sicherheit des serologischen Luesnachweises nimmt mit dem Grade der Übereinstimmung zu. E. Levin-Berlin.

Tagesgeschichtliche Nachrichten

Priv.-Doz. Dr. Alois Memmesheimer, Oberarzt der Dermatologischen Klinik in Tübingen, erhielt die Dienstbezeichnung a. o. Professor.

Gestorben: Dr. Benjamin A. Thomas, Professor der Urologie an der University of Pennsylvania in Philadelphia. R.

Nachdruck (auch des Abschnittes „Tagesg. Nachr.") ist ohne Genehmigung des Verlegers nicht erlaubt

Verantwortlich für die Redaktion: für Originalabhandlungen und T.N.: Prof. Dr. J. H. Rille, Leipzig. Für Referatenteil und therapeutische Umfrage: Dr. Fritz Callomon, Dessau

Digitized by Google

Dermatologische Wochenschrift

Nr. 35 (Bd. 91) 30. August 1930

Aus dem Staatlichen Venerologischen Institut auf den Namen Prof. Dr. W. M. Bronners in Moskau (Direktor des Instituts und Leiter der Hautklinik: Prof. Dr. N. S. Efron)

Über eine seltene Varietät des Lupus erythematodes – Lupus erythematodes verrucosus et papillomatosus

Von

Dr. L. N. Maschkilleisson und Dr. A. A. Imschenetzky

Mit 2 Abbildungen im Text

Außer dem uns wohlbekannten sogenannten Herpes cretacé Devergie, welcher durch eine größere Hyperkeratose, als gewöhnlich, charakterisiert wird, kommen manchmal Fälle von verrukösem und papillomatösem Lupus erythematodes (L. e.) vor. Diese Formen, sowie der L. e. corneus und L. e. tumidus gehören zu äußerst seltenen Abarten dieser Krankheit und sind für uns hauptsächlich in diagnostischer Hinsicht interessant. Schoenhof demonstrierte am 28. VI. 1925 in der deutschen Dermatologischen Gesellschaft in der Tschechoslowakei einen Fall von L. e. verrucosus. Mc Cafferty führte am 7. II. 1928 in der Dermatologischen Sektion der New Yorker Medizinischen Akademie einen Fall mit „verrukösen Krankheitserscheinungen" vor: ein 49jähr. Neger hatte im Laufe von 9 Jahren L. e. auf dem Gesicht, Kopf, Ohren; zugleich auf der Rückseite und seitlichen Oberflächen der Finger verruköser Ausschlag, histologisch mehr der L. e. als der Tuberculosis cutis verrucosa entsprechend.

Milian und Perin berichteten am 12. VII. 1928 in der Französischen Dermatologischen Gesellschaft über einen noch demonstrativeren Fall: 26jähr. Frau hatte außer der typischen L. e. der rechten Wange auf der Nase bedeutende Vegetationen, wobei die papillomatösen Wucherungen sich 4—5 mm über die Oberfläche erhoben. Die Biopsie der Wucherungen bestätigte Diagnose L. e. Auf Grund dieser Beobachtung sowie des Falles Louste, Thibaut, Caillau und Berton, welcher in derselben Gesellschaft am 19. IV. desselben Jahres als „Maladie seborrhéique du visage aboutissant à des lésions végétantes" demonstriert wurde und große Ähnlichkeit mit dem Falle Milian und Perin aufwies, schlossen letztere auf das Vorhandensein einer besonderen hypertrophischen Form des L. e., welche sich klinisch durch die Hyperkeratose der papillomatösen und vegetierenden Bildungen äußert.

Eigene Beobachtungen: 1. Fall: 25jähr. Weberin. Mutter starb mit 30 Jahren an Lungentuberkulose; ein Bruder ebenfalls. Menses normal. Im Herbst vorigen Jahres auf der Nase ein kleines rotes Fleckchen, das allmählich größer wurde. Bestreichen mit Jod und innerlich Chinin ohne Erfolg: der Fleck wuchs, seine Oberfläche wurde ungleichmäßig.

Digitized by Google

Kranke von mittlerem Wuchs, schlecht ernährt; Kopfschmerzen und Schwindel. Submaxillaris und Leistendrüsen unbedeutend vergrößert. Die Hauterkrankung von ovaler Form, 6 × 4 cm groß, auf den zwei unteren Dritteln des Nasenrückens, erstreckt sich auf Nasenspitze und Flügel, besonders den rechten, in Gestalt einer stark über die umliegenden Haut erhöhten Platte, mit warzenartigen papillomatösen Wucherungen von brauner, stellenweise schwarzer Farbe bedeckt. Fast die ganze Oberfläche von Wucherungen eingenommen; nur die Peripherie der kranken Stellen — schmale, aber deutliche rosarote Warze — frei. Oberfläche dieser, etwas erhöhten Kante, mit festsitzenden graulichweißen Schuppen und Teleangiektasien bedeckt. Unteres Lid des linken Auges — scharf abgegrenzte Erscheinungen runder Form, Größe Zehnkopekenstück, geht auf die Schleimhaut des Lides über; Zentrum vertieft, peripherischer Teil dagegen erhöht, von roter Farbe, gleicht einer Kante von 1 mm Breite.

Innere Organe: Exspiration in den Lungenspitzen; hysterischer Symptomenkomplex. Blut: Hb 83%, Erythrozyten 4770000, Leukozyten 6000. Leukozytenformel: Neutroph. 42%, Leukozyt. 52%, Eosinophile 5%; Monozyten 1%; WR, SGR und KR negativ. Urin normal. PR positiv.

Während des Aufenthaltes in der Klinik erhielt die Kranke Injektionen As, 9 Beizungen mit Schneekohlensäure. Endresultat befriedigend. Da massive Hornwucherungen vorhanden, dauerte jede Seance 4—5 Minuten. Zur histologischen Untersuchung wurde ein Stückchen der erkrankten Haut vom Nasenrücken biopsiert.

2. Fall: 45jähr. Hausfrau, bat am 29. X. 1929 um Hilfe. 2 Jahre lang Magenkatarrh. Menses immer regelmäßig gewesen, 1921 aufgehört. Vor 2 Jahren erschien auf der Nase, rechts, immer größer werdende „Warze". Auf derselben Bildung von „Papillen", die zeitweise zum Teil abfielen; an ihrer Stelle neue Papillen. Behandlung mit Salben resultatlos.

Pat. unter mittlerem Wuchs, schwach ernährt. Erkrankung auf der Nasenspitze, Nasenrücken und Flügeln lokalisiert; Größe 6 × 3 cm. Oberfläche mit verrukösen, hörnernen, über der umliegenden Haut hervorstehenden Wucherungen bedeckt. Farbe braungelb bis fast schwarz; fühlt sich fest an. An der Peripherie des Herdes, nur an einer Stelle auf dem Nasenrücken rechts, „Reifen" walzenartiger Form, bläulichrot; Breite nicht über 1—2 mm. Länge gegen 1 cm. An den übrigen Stellen keine Kante, sondern unmittelbarer Übergang der Ränder der Krankheitserscheinung in die gesunde Haut.

Innere Organe: Exspiration in beiden Lungenspitzen. Urin und Blut normal. Seroreaktion auf Syphilis negativ. PR stark positiv. Nach 4 Seancen mit Kohlensauerstoff, von derselben Dauer wie im ersten Falle, bildete sich auf der erkrankten Stelle kosmetisch vollständig befriedigende Narbe.

Die Resultate der pathologo-anatomischen Untersuchungen.

Fall 1. Str. corneum so stark verdickt, daß seine Dicke stellenweise die Breite des epithelialen und bindegewebigen Teiles der Haut zusammengenommen, übersteigt (Mikroph. 1). Lumena der Follikule mit homogenen Hornmassen ausgefüllt. Keine Parakeratose; Str. lucidum verdickt. Str. granulosum besteht aus 2—3 Reihen stellenweise stark in die Länge gezogener Zellen; bedeutende Akanthose; Altération cavitaire und einzelne wandernde Elemente kommen vor. Sowohl die Kerne, als auch das Protoplasma der Zellen blaß gefärbt.

Papillae stark hypertrophiert, bald nadelartiger, bald fingerartiger Form, bedingen den zackigen Charakter der oberen Grenze des Präparates. Im Stratum papillare Ödem. Die ganze Dicke des Derma von diffusem Infiltrat durchzogen, welches keine Neigung zur Bildung von perivaskulären und perifollikulären Ansammlungen aufweist. In den mittleren Hautschichten kollagenes Gewebe vollständig vom Infiltrat verdrängt, ist nur in Form einzelner erhaltener Büschel in den unteren Teilen der Kutis zu finden. Das ausgeflossene Infiltrat besteht fast ausschließlich aus Lymphozyten, vereinzelten Leukozyten, Fibroblasten, epithelioiden Zellen und Eosinophilen. Blutgefäße und Lymphspalten besonders in den oberen

Digitized by Google

Schichten des Derma erweitert (Mikroph. 2). In einigen Präparaten vereinzelte kleine Talgdrüsen; Schweißdrüsen unverändert.

Fall 2. Str. corneum stark verdickt, plattenartige Struktur, keine Kerne. Str. lucidum ein wenig verdickt. Str. granulosum (1—2 Reihen) Zellen mit stellenweiser Altération cavitaire; Str. spinosum über den Papillen verdünnt, im Retezapfen verdickt. In den oberflächlichen als auch den tiefen Schichten der Malpighischicht Altération cavitaire und unbedeutende Infiltration.

Papillae in die Länge gezogen, einige derselben verzweigt, deshalb von merkwürdiger Form. Im Str. papillare und hauptsächlich Str. subpapillare diffuse Infiltration. An den Stellen letzterer das kollagene Gewebe nur als einzelne Fasern erhalten. Im Infiltrat herrschen die Lymphozyten vor, vereinzelt epithelioide Zellen und Leukozyten, Fibroblasten

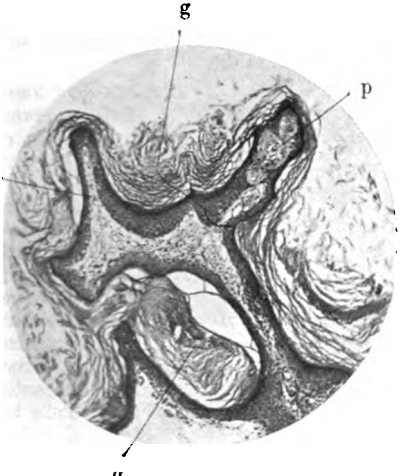

Abb. 1

g = Hyperkeratosis. p = Papillomatosis

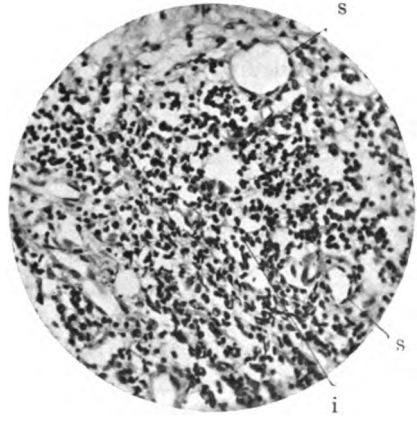

Abb. 2

s = erweiterte Gefäße. i = Infiltratzellen

und Mastzellen. Lymphspalten und Kapillare erweitert, stellenweise Neubildungen von Gefäßen. Gefäßwände verdickt, Endothelium mit dem letztere ausgelegt, angedrungen, liegt zuweilen in 2—3 Reihen, die in das Lumen der Zellen hineinreichen. Elastika im Str. papillare als zartes Netz erhalten; an den Stellen des Infiltrats fehlt Elastika vollständig. In den tieferen Schichten der Kutis ist die Infiltration nicht so scharf ausgeprägt und hat hier diffusen Charakter, ohne Neigung Ansammlungen um die Schweißdrüsen zu bilden. Talgdrüse und Haare in den Präparaten nicht festgestellt.

Wenn wir die Resultate unserer histologischen Untersuchungen summieren, müssen wir darauf hinweisen, daß in beiden Fällen folgende charakteristische Veränderungen zu vermerken sind: bedeutende Hyperkeratose und Papillomatose, Ödem im Str. papillare und diffuse Infiltration in den mittleren Schichten des Derma, welches lymphoiden Charakter hat. Vollständiges Fehlen von Veränderungen tuberkuloiden Charakters läßt Lupus vulgaris verrucosus und Tuberkulosis verrucosa ausschließen.

Digitized by Google

Vergleichen wir die Veränderungen in unseren Fällen mit dem histologischen Bilde der gewöhnlichen entwickelten L. e., so sehen wir, daß der Unterschied in einer bedeutend größeren Hyperkeratose und hauptsächlich Papillomatose besteht, was für L. e. gar nicht charakteristisch ist.

Interessant ist auch, daß wir in einem Falle die Talgdrüsen überhaupt nicht gefunden hatten und im anderen sie sehr schwach entwickelt waren (Nasenhaut!), während bei L. e. oft überhaupt ihre Vergrößerung beobachtet wird. Die bedeutende Hyperkeratose, welche zur vollständigen Verstopfung des Lumens der Follikule führt, müßte, so scheint es, dagegen gerade eine günstige Bedingung für ihre Vergrößerung bilden.

Während die anfänglichen Veränderungen auf dem Derma lokalisiert sind, tragen die epithelialen Veränderungen einen sekundären Charakter. Die Intensivität dieser oder jener Veränderungen des Epithels kann bei einigen Dermatosen verschieden sein, was sich klinisch durch das Auftreten mehrerer Abarten dieser Dermatosen äußert. Es können zum Beispiel die schärfer als gewöhnlich ausgeprägten, degenerativen Veränderungen der Epithelialzellen bei derselben L. e. zur Bildung seröser Blasen führen. So bedingt auch in unseren Fällen eine bedeutend größere Hyperkeratose, als gewöhnlich beobachtet wird, bei gleichzeitig verlängerten Papillen (Papillomatose) das klinische Bild der L. e., welches sich stark von dem gewöhnlichen Bilde unterscheidet.

Die klinische Diagnostik der papillomatösen L. e. bietet in den Fällen, wo nur verruköse Herde vorhanden sind, große Schwierigkeiten, und eine endgültige Diagnose kann oft sogar von erfahrenen Klinizisten, ohne histologische Untersuchung, nicht gestellt werden. Unsere Fälle sind in dieser Beziehung sehr lehrreich, da sie stark an die Tuberkulosis cutis verrucosa erinnern, und so lautet auch die anfängliche Diagnose in diesen Fällen.

Dennoch muß bemerkt werden, daß bei sehr genauem Studium klinisch doch einige differential-diagnostische Merkmale festgestellt werden können.

Lupus erythematodes verrucosus et papillomatosus	Tuberculosis cutis verrucosa
1. Lokalisation hauptsächlich auf dem Gesicht.	1. Lokalisation auf dem Gesicht äußerst selten.
2. Papillare Wucherungen von weicher Konsistenz und mechanisch sehr leicht entfernbar.	2. Verruköse Wucherungen fest und mechanisch nur schwer entfernbar.
3. An der Peripherie des Herdes stellenweise rötlichrosa Walze, mit den für L. e. typischen Schuppen bedeckt.	3. An der Peripherie des Herdes gewöhnlich bläulichviolette Zone, frei von Abschuppungen.

Von Lupus vulgaris verrucosus und Lupus vulgaris papillomatosus unterscheiden sich unsere Fälle durch das Fehlen der typischen Tuberkeln und das Vorhandensein an der Peripherie der für den L. e. typischen Walze. Von den pilzartigen Erkrankungen des Typus der Blastomykose unterscheiden sie sich hauptsächlich durch den trockenen Charakter der Erkrankung. Das Vorhandensein der vegetierenden Syphiliden läßt sich

Digitized by Google

hauptsächlich auf Grund der Konsistenz der Wucherungen, des Fehlens des für die Syphilis charakteristischen Infiltrats und des Vorhandenseins der Kante leicht ausschließen.

Wir wollen mit einigen Worten die Ursachen erwähnen, welche unserer Voraussetzung nach das Entstehen der verrukösen und papillomatösen Formen des L. e. hervorrufen. Man kann in diesen Fällen wohl kaum von einer erneuten Infektion durch Staphylokokken, als der unmittelbaren Ursache der Vegetationen sprechen, da der Prozeß überall einen trockenen Charakter trägt. Man muß hier wahrscheinlich gleichzeitig die Lokalisation des Prozesses auf der Nase, und zwar auf deren unterem Abschnitt, d. h. auf den Stellen, welche die beliebteste Lokalisation der hypertrophischen Wucherungen überhaupt bilden, und auch, was vielleicht die Hauptsache ist, den Charakter des Bodens, d. h. die Konstitution der Haut des Kranken in Betracht ziehen.

Im ersten Falle ist die sehr seltene Lokalisation des Prozesses auf der Schleimhaut des Lides interessant. Ehrmann und Falkenstein haben 1922 zum erstenmal 3 solche Fälle beschrieben; später sind ähnliche Beobachtungen nur vereinzelt vorgekommen (Lomholt).

Zum Schlusse muß noch auf den kolossalen klinischen Umfang des L. e., angefangen mit den rein erythematösen Formen — wie die Fälle des sogenannten Erythème centrifuge pur (Brocq) — bis zu dem hypertrophischen, geschwulstartigen Horn, papillomatösen und verrukösen Abarten derselben, hingewiesen werden. In bezug auf die Entwicklung einer oder der anderen klinischen Form des L. e. ist der konstitutionelle Zustand der Haut, ihre sogenannte Anlage wichtig. In dieser Hinsicht ist der Fall Schoenhofs interessant, bei welchem sich die verrukösen Wucherungen auch auf den Stellen der Schnitte entwickelt hatten, die zur Einführung des Tuberkulins gemacht worden waren.

Literatur

Ehrmann und Falkenstein, Arch. f. Dermat., 1922, Bd. 141, H. 3, S. 408—506. — Lomholt, 192. Sitz. Dän. Dermat. Ges. in 1925/26. Dermat. Wschr., Bd. 84, S. 450. — Louste, Thibaut, Caillau und Berton, Franz. Dermat. Ges., 19. IV. 1928, Bull. de Dermat. et de Syphil., 1928, S. 302. — Mc Cafferty, Dermat. Sekt. Mediz. Akadem. in New York 7. II. 1928. Arch. of Dermat., Bd. 18, S. 604. — Milian und Perin, Franz. Dermat. Ges., 12. VII. 1928, Bull. franç. de Dermat. et de Syphil., 1928, S. 528. — Schoenhof, Dtsch. Dermat. Ges. in der Tschechoslow., 28. VI. 1925, Zbl. Hautkrkh., Bd. 18. S. 24. — Somogyi, Der heutige Stand der Frage des Lupus erythematodes. Zbl. Hautkrkh., 1925, Bd. 18, S. 641.

Multiple gangränöse diphtherische Geschwüre der Haut

Von

Dr. Houloussi Behdjet, Leiter der Dermatologischen Abteilung und Dr. Osman Chereffeddin, Leiter der Abteilung für Infektionskrankheiten am Hospital Gouraba Stambul

(Aus dem Französischen übersetzt von Dr. Ernst Levin, Berlin)

Die epidemische Welle der Diphtherie, die sich in den letzten Jahren in Europa gezeigt hat, hat in gleicher Weise auch die Türkei ergriffen; seit 3 Jahren sehen wir in Stambul und den verschiedenen Provinzen

Digitized by Google

eine Zunahme dieser Krankheit. Es ist jedoch zu bemerken, daß sie im allgemeinen von mittlerer Intensität ist und daß die schweren Fälle selten sind. Unter den typischen Fällen von diphtherischer Angina und von Croup findet sich häufig Nasendiphtherie, eine gutartige Affektion, die sich bisweilen Wochen und Monate hinzieht. Lokalisationen an der Haut haben wir bisher, abgesehen von dem hier zu beschreibenden Falle, nicht angetroffen und die diphtherische Endometritis ist überhaupt nicht beobachtet worden.

Der Fall erscheint in doppelter Beziehung interessant, einmal wegen der Seltenheit der bei dieser Kranken vorhandenen Hauterscheinungen, ferner wegen der Kombination von Diphtherie des Auges, der Nase, der Haut und der Lippenkommissuren.

Es handelt sich um ein Kind von $3^1/_2$ Jahren, gebürtig aus Gemlik; ein 2 Jahre älterer Bruder ist an einer nicht sicher bekannten Krankheit gestorben, die jedoch nach der von den Eltern gegebenen Schilderung der Symptome Diphtherie gewesen zu sein scheint. Nach diesem Todesfalle trat bei unserer Kranken vor 4 Monaten eine Schwellung des linken Auges auf, die Lider waren entzündet, ödematös, ließen eine eitrige Flüssigkeit aussickern, die an den beiden Augenwinkeln Krusten sowie einen vollkommenen, klebrigen Überzug der Wimpern bildete. Die im Anfang gelbliche Absonderung verdickte sich mehr und mehr und nahm eine grünliche Farbe an. Da das Auge gegen Licht sehr empfindlich war, ließen sich die Lider nur schwer öffnen; man fand dann eine Injektion der Konjunktivalgefäße, die rings um die Pupille einen dicken roten Ring bildeten. 20 Tage später wurde auch das rechte Auge ergriffen. In dem Heimatsdorfe wurde die Kranke rein symptomatisch behandelt, doch trat einige Tage später eine Schwellung der Nasenlöcher auf, aus denen sich eine eitrig-blutige Flüssigkeit absonderte, und die Nasenatmung verschlechterte sich mehr und mehr. Nachdem schon einen Monat zuvor die rechte Lippenkommissur von einer tiefen Ulzeration ergriffen worden war und sich gangränöse Geschwüre an verschiedenen Stellen der Haut gezeigt hatten, entschlossen sich die Eltern nach Stambul zu kommen und das Kind in die dermatologische Abteilung unseres Krankenhauses einzuliefern.

Bei der Untersuchung der kleinen Kranken fanden wir am linken Auge einen vollkommenen Ausfall der Wimpern und Bildung eines Hornhautstaphyloms; am rechten Auge bestanden Geschwüre und eine Perforation der Hornhaut am oberen inneren Rande. Aus den Nasenlöchern sonderte sich eine eitrig-blutige Flüssgkeit ab, die Nasenhöhlen waren vollkommen verstopft. An den Lippen einige mäßig tiefe Geschwüre mit schwärzlichen Krusten bedeckt und an der rechten Lippenkommissur eine tiefe Ulzeration vom Aussehen einer Noma. An den Tonsillen keine Krankheitserscheinungen, Larynx gleichfalls frei, keine pathologischen Veränderungen an der Mundschleimhaut, abgesehen von den Lippen. Schwellung der Drüsen am Unterkiefer und am Halse.

Im Nacken findet sich ein großes Geschwür von 6 : 4 cm Durchmesser mit gezackten Rändern, der Grund von einem eitrigen Überzug bedeckt. Dieses tief ausgehöhlte Geschwür ließ stellenweise die Muskeln des Nackens zutage treten. Ein weiteres tiefes, scharf ausgeschnittenes und mit einer gangränösen Kruste bedecktes Geschwür fand sich neben der rechten Achsel und ein drittes ähnliches aber viel kleineres in der rechten Leiste, beide verbunden mit Drüsenschwellungen. Ferner sah man am rechten Zeigefinger eine vollständige Zerstörung des Nagels und Freiliegen der Phalange, es bestand eine typische Gangrän. Die Geschwüre zeigten übereinstimmend einen tiefen, scharf ausgeschnittenen Charakter und waren von gangränösen Krusten bedeckt. Das Kind war unruhig, schrie beständig mit rauher, schwacher und matter Stimme, konnte jedoch alle aktiven und passiven Bewegungen ausführen; die Temperatur schwankte zwischen 37° und 38°. Die Kachexie war sehr ausgesprochen.

Angesichts dieses klinischen Krankheitsbildes dachten wir zuerst an eine multiple kachektische Gangrän und gangränöse Kinderdermatitis, neigten uns dann aber mit Rücksicht auf das Aussehen der Geschwüre, die blutig-eitrige Absonderung aus der Nase und die Augenerscheinungen mehr der Diphtherie zu.

Digitized by Google

Um unsere klinische Diagnose zu bestätigen, impften wir von der Nasenschleimhaut, den Geschwüren der Lippen und den Hauteffloreszenzen auf koaguliertes Serum (Löfflerschen Nährboden). Innerhalb von 24 Stunden wuchsen typische kleine, transparente, leuchtende Kolonien Löfflerscher Bazillen; Präparate hiervon zeigten mit Gramfärbung massenhafte grampositive, charakteristisch angeordnete Diphtheriebazillen. Bei Färbung nach Neisser in ihnen in großer Menge Babèssche Körperchen; auch bei Färbung mit Methylenblau typische Bazillen. Die Kultur von dem Nasensekret hatte neben zahlreichen Kolonien von Diphtheriebazillen einige Kolonien von Staphylokokken ergeben; die von den Hautläsionen neben Kolonien von Diphtheriebazillen zahlreiche Kolonien von Staphylokokken und Streptokokken.

Die Kulturen wurden auf verschiedene Meerschweinchen verimpft. Meerschweinchen 1, geimpft mit 24 Stunden alter unreiner, mit Bouillon gemischter Kultur, war nach 10 Tagen am Leben. Meerschweinchen 2, geimpft mit 3 Tage alter Bouillonkultur, zeigte am 5. Tage eine Drüsenschwellung und Verdickung an der Impfstelle, es wurde apathisch, die Haare sträubten sich, aber das Tier starb nicht, war nur kachektisch. Meerschweinchen 3, geimpft mit Löfflerscher Originalkultur mit 3 ccm physiologischer Kochsalzlösung emulsioniert, befindet sich nach 6 Tagen wohl, Verdickung an der Impfstelle; es ist noch in Beobachtung. Blutkultur negativ. Eine anaërobe Kultur ergab einige Kulturen eines grampositiven Bazillus.

Betrachten wir die Ergebnisse der Kulturen und Meerschweinchenimpfungen, so können wir feststellen, daß es sich um echte Diphtheriebazillen handelt, die jedoch ihre Virulenz teilweise verloren haben, nicht um Pseudodiphtheriebazillen wie in dem Falle von Hartmann (Arch f. Dermat., 1928, Bd. 156, S. 126). Die gangränösen Läsionen der Haut erscheinen uns auch nicht als Effekte einer arteriellen Thrombose, wie sie von Progulski und Redlitsch beschrieben worden sind (Z. Kinderheilk., 1928, Bd. 45). In allen diesen Läsionen fanden wir Diphtheriebazillen vereinigt mit Staphylo- und Streptokokken, also Mischinfektion.

Das Kind wurde mit Einspritzungen von im Institut Pasteur zu Stambul hergestelltem Antidiphtherieserum behandelt, zuerst 4 Tage lang täglich 12000 Einheiten. Danach blieben die Kulturen auf koaguliertem Serum negativ, die Geschwüre hatten sich gereinigt, die gangränösen Krusten waren abgefallen, sie zeigten ein sauberes, rotes Aussehen, waren oberflächlicher, breiter geworden. Örtlich hatten wir sie mit Umschlägen von Aurivanol behandelt. Die Einspritzungen des Antidiphtherieserums wurden dann noch 11 Tage lang mit 8000 Einheiten fortgesetzt. Der Allgemeinzustand der Kranken zeigte eine leichte Besserung, die Temperatur fiel; jedoch machte die Überhautung der Geschwüre, obwohl sie ein reines, gesundes Aussehen hatten, nur langsame Fortschritte. Im ganzen hatte die Kranke 136000 Einheiten Antidiphtherieserum erhalten.

Nach Verlauf von 14 Tagen brachte die Familie das Kind trotz unseres Einspruchs wieder in seine Heimat; in einem Briefe, den wir erhielten, teilte sie uns mit, daß das Kind sich wohl befindet, daß die Geschwüre anfangen zu vernarben und daß die Absonderung aus der Nase vollkommen geschwunden ist.

In der medizinischen Literatur findet man Veröffentlichungen über diphtherisches Panaritium, über Diphtherie des Penis, des Skrotums und über die gangränösen, impetiginösen, ekthymatiformen, ulzerösen, vesikulös-bullösen Formen der Diphtherie. Ein Fall jedoch mit so mannigfachen Lokalisationen ist uns nicht bekannt.

Digitized by Google

Aus der IV. dermat. Abteilung der Landessozialversicherungsanstalt zu Budapest
(Chefarzt: Dr. Steiger-Kazal)

Ein Fall von Radiohörmuscheldermatitis

Von

Dr. Desiderius Steiger-Kazal

Mit 1 Abbildung im Text

Durch Telephonhörmuschel an den Ohren und in ihrer Umgebung verursachte Dermatitis- und Ekzemfälle sind seit längerer Zeit bekannt, namentlich bei professionalen Telephonmanipulantinnen. Diese Dermatitiden sind in der Regel einseitig, da man beim Telephonieren im allgemeinen nur das eine, und zwar das linke Ohr gebraucht, um die rechte Hand zum Schreiben und zur Ausführung von anderen Bewegungen freizulassen. Stein berichtet über eine doppelseitige Telephonmuscheldermatitis, mit der interessanten Erklärung, daß Pat. infolge einer Kriegsschädigung am linken Ohr ziemlich schwerhörig wurde und beim Telephonieren in der Regel das rechte Ohr gebrauchte, das linke aber nur dann, wenn er mit der rechten Hand Aufzeichnungen zu machen hatte. Bei dieser scheinbar ziemlich gleichen Verwendung beider Ohren trat die Dermatitis doppelseitig auf.

Arzt präsentierte im Jahre 1924 als erster eine durch Radiomuschel verursachte Dermatitis und Marcus beschrieb noch im selben Jahre einen ähnlichen Fall. Dieses Übel, das zumeist doppelseitig auftritt, wird trotz der umsichgreifenden Radiomode verhältnismäßig selten beobachtet, obwohl die Muscheln meistens stundenlang aufliegen; die mit Feder versehenen, fixierten Muscheln üben einen festen Druck auf die Ohren, anderenteils verursachen sie manchmal eine starke lokale Transpiration, wodurch irgend ein sich in den Muscheln befindliches Material ausgelöst und die Hautentzündung verursacht werden kann.

Unser Pat., ein 35jähr. Schuhmacher, schlief mit seinen ganz neuen, zum ersten Male gebrauchten Radiomuscheln ein und entfernte sie erst nach 4 Stunden, als er in der Nacht wach wurde. Auf der linken Seite schlafend, verursachte die linke Muschel vor dem linken Ohr eine ringförmige, die rechte Muschel, welche mit der Haut scheinbar nur teilweise in Berührung war, am rechten Ohr eine ringsegmentförmige Dermatitis (siehe Abb.). Die Hautveränderungen meldeten sich bereits in den frühen Morgenstunden, wurden allmählig intensiver, und ich fand sie bei der binnen den ersten 24 Stunden erfolgten Besichtigung wie folgt vor: Scharf begrenzte, lebhaft juckende, stark hyperämische, etwas ödematös erhabene Flecke in der oben beschriebenen, auffallenden Form.

Die Hautentzündungen stammten zweifelsohne von der stundenlangen Berührung mit den Muscheln her. Die Materia peccans muß ein im Muschel oder im Lack vorhandenes Material sein, gegen welches Pat. besonders überempfindlich ist. Dieser schädliche Stoff dürfte aber nicht in jeder Muschel vorhanden sein, da sonst die Dermatitis beim Pat. — der bereits seit 6 Monaten Radiosport treibt — schon früher, und nicht unverkennbar durch den Gebrauch der neuen Muschel aufgetreten wäre.

Digitized by Google

Chemische Untersuchung der Muschel. Von dem Gedankengang ausgehend, daß der schädliche Agens so ausgelöst werden soll, wie es eventuell durch den Schweiß möglich war, und dabei die Muschel nicht zersetzt wird, geschah das Extrahieren aus den abgeschabten Teilchen der Muschel mit 5%iger Essigsäurelösung bei gleichzeitigem Aufwärmen. Durch dieses Verfahren gelang die Auslösung ziemlich leicht, man kann also dem Säuregehalt des Schweißes eine gewisse Rolle zuschreiben. (Chromsäure, die im Chinalack oft vorkommt, war nicht nachweisbar.) Der Lack, aber auch die Muschel selbst kann Nitrozellulose enthalten, und bei der Zersetzung derselben konnte eventuell Salpeter- oder salpeterige Säure freigeworden sein. Eine solche Zersetzung kann auf Grund des Säuregehaltes des Schweißes angenommen werden. Die in dieser Richtung angestellten Proben (Brucin + H_2SO_4; Diphenylamin; Griess-Ilosvaysche Reaktion) sind negativ ausgefallen. Da die Muschel aus Bakelit oder aus anderen Steinkohlenteerprodukten hergestellt sein kann, war es naheliegend, an die Gegenwart von irgend einem Phenolderivat und Formaldehyd zu denken. Der schwach positive Nachweis von Formaldehyd ist mit Resorzin + Natriumazetat bzw. mit Eiweiß + Ferrichlorid gelungen. Phenol war mit den Eisenchlorid-, Millon- und Bromwasserproben positiv nachweisbar; man konnte also an ein Phenolderivat (Kresol?) denken.

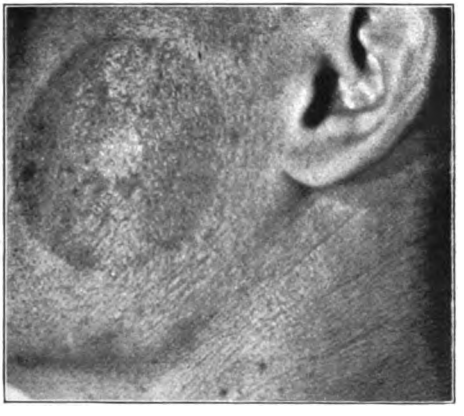

Abb. 1. Sammlung Prof. Nékám

Kontrollproben mit Formaldehyd und Phenol waren beim Pat. nicht anzustellen, da er sich nach einer gewissen Zeit nicht mehr meldete und auch nicht zu eruieren war. Bei der bekannten und nicht allzu seltenen Empfindlichkeit der menschlichen Haut gegen Ameisensäure und gegen die Phenolderivate dürfen wir annehmen, daß es sich in unserem Falle um eine Überempfindlichkeit gegen diese Substanzen handelte[1]).

Differentialdiagnostisch kommen Herpes tonsurans und chronisches Ekzem in Rede. Bei Herpes tonsurans finden wir am Rande der affizierten Hautstellen fast immer ganz kleine Bläschen; beim chronischen Ekzem der Ohrengegend sollen wir bei der heutigen Radiomode stets an die Hörmuschel als ursächliches Moment denken.

In unserem Falle ist die Heilung nach Austauschen der Muschel und Anwendung einer indifferenten Salbe in einigen Tagen eingetreten; ein Beweis, wie wichtig in der Therapie der Hautentzündungen die genaue Kenntnis der auslösenden Ursache und ihre sofortige Beseitigung

[1]) Für die liebenswürdige Ausführung der chemischen Proben spreche ich Herrn Ing. Chem. Paul Spanyár wiederholt meinen besten Dank aus.

Digitized by Google

ist. Ob eine Pigmentation eingetreten ist, das nach Hörmuscheldermatitiden ziemlich oft beschrieben wurde, war nicht feststellbar, da Pat. nicht wieder zum Vorschein kam.

Prophylaktisch ist zu empfehlen, die Hörmuschel zwecks Vermeidung einer übermäßigen lokalen Transpiration nicht allzu fest und nicht langdauernd aufzudrücken und sie mit einem leicht rein zu haltenden Überzug zu versehen. Hierzu eignen sich waschbare Leinenhülsen und abwaschbare, im Handel beziehbare Zelluloidhülsen. Auf die Zweckmäßigkeit dieser letzteren lenkte KRÄMER bereits im Jahre 1924 die Aufmerksamkeit. Telephonmanipulantinnen gebrauchen solche schon seit längerer Zeit, allerdings nicht um Hautentzündungen zu vermeiden, sondern um die Hörmuschel nach anderen Personen nicht direkt auflegen zu müssen. (Es sei nebenbei bemerkt, daß es schon aus allgemeinen hygienischen Rücksichten beanstandet werden muß, daß die dem öffentlichen Gebrauch überlassenen Hörmuscheln selten oder überhaupt nicht gereinigt werden.) Da der Radiosport sich allmählich verbreitet, sollte das Publikum auf die Zweckmäßigkeit der oben erwähnten Schutzhülsen aufmerksam gemacht werden (wie dies von mehreren Autoren bereits gefordert wurde), was in Ungarn um so leichter durchführbar ist, da die Aufmontierung eines Radioapparates an behördliche Erlaubnis gebunden ist.

Literatur

ARZT, Wien. klin. Wschr., Jahrg. 37, Nr. 21, S. 530 (Sitzungsbericht). — MARCUS. Wien. klin. Wschr., Jahrg. 37, Nr. 41. — STEIN, Wien. klin. Wschr., Jahrg. 37, Nr. 44 — STRANDBERG, Zbl. Hautkrkh., 1927, Bd. 23, S. 164.

Wie weit ist die Komplementbindung bei Gonorrhoeheilung verwendbar?

Von

Priv.-Doz. Dr. LUDWIG v. HEINER in Szeged (Ungarn)

Der Wert der Komplementbindung bei Gonorrhoe würde sich in großem Maß vergrößern, wenn sie nicht nur bei der Diagnose, sondern auch bei der Feststellung der Heilung verwendbar wäre. Um für diesen Zweck auch die Reaktion in Anspruch nehmen zu können, sollte die Frage klarstehen, ob sie nach der Heilung bald aufhört, oder noch nach längerer Zeit nachweisbar ist.

In der Frage der Dauerhaftigkeit der Reaktion sind die Ansichten der Autoren sehr geteilt. Es ist sicher, daß die Reaktion schon während der Krankheit sich ins Negative wandeln kann. Ich habe auch oft festgestellt, daß nach der Aufklärung der 2. Urinportion bei nicht komplizierter totaler Gonorrhoe die Reaktion bald negativ wurde. Bei anderen habe ich erfahren, daß auf Grund von klinischem und mikroskopischem Befund der Patient als geheilt zu betrachten ist, die Reaktion war noch immer positiv und erst nach mehreren Wochen wurde sie negativ. Schon die ersten deutschen Untersucher, HEIMANN und BAUMANN, haben mitgeteilt, daß die Reaktion bei mehreren Kranken auch 2 Jahre nach der Heilung positiv gefunden wurde. COHN und GRÄFENBERG haben beobachtet, daß die Reaktion durchschnittlich in 4—6 Wochen nach der Genesung positiv wurde. In der letzten Mitteilung hat COHN, um diese Frage zu entscheiden, untersucht, wie lange die positiven Reaktionen nach intravenösen Vakzineinjektionen nachweisbar sind. Er kommt auf den Erfolg, daß die solcherweise hervorgerufenen Reaktionen sich frühestens in 26 Tagen, spätestens in 3 Monaten ins Negative überwandeln.

Digitized by Google

Neben seinen eigenen Erfahrungen schließt er sich den Meinungen von anderen Autoren an, daß eine, nach der Heilung monatelang, sogar auch jahrelang bestehende positive Reaktion immer ein warnendes Signal sei diesbezüglich, daß sich im Organismus irgendwo eventuell ein Gonokokkennest befindet.

Mit der Frage beschäftigte ich mich schon im Jahre 1926 und verwendete die mit Vakzineinjektionen erlangten positiven Reaktionen, um zu untersuchen, wie lange sich die Positivität hält. Die Reaktionen wöchentlich kontrollierend habe ich gefunden, daß die positive Reaktion zwischen dem 26.—44. Tage bei jedem verschwand. Natürlich will ich nicht behaupten, daß die solcherweise hervorgerufenen Reaktionen in jeder Hinsicht den natürlichen Reaktionen entsprechen.

FUNK (1929) hat bei 6 Patienten die Reaktion 6 Monate nach der Heilung noch positiv gefunden. Bei allen war die Gonorrhoe kompliziert.

Sehr wertvoll sind die Beobachtungen von SCHOLTZ und DÖRFELL (1929). Unter 40 solchen Kranken, die eine komplizierte oder chronische Gonorrhoe hatten, und deren Heilung nach mehrmaligen sorghaften Provokationen als gesichert ausschaute, gaben eine positive Reaktion 19 Männer und 8 Frauen. Von den 19 Männern wurde die Reaktion bei 10 nach 4—6 Monaten negativ, aber bei 9 Kranken verblieb die Reaktion auch über diese Zeit. Von den 8 Frauen wurde die Reaktion binnen 2—8 Monaten nur bei 2 negativ. Auf Grund dieser Erfahrungen meinen SCHOLTZ und DÖRFELL, daß eine große Wahrscheinlichkeit dafür spricht, daß besonders bei komplizierter Gonorrhoe auch nach der Heilung die Komplementbindung längere Zeit positiv bleiben kann. Diese Feststellung vermindert den Wert der Reaktion in großem Maße bei der Beurteilung der Genesung.

FREUDENTHAL und FISCHER haben unter ihren 71 Geheilten in 17 Fällen positive Reaktionen erlangt. Es ist auffallend, daß von ihren 30 nicht komplizierten Fällen nur einer nach der Heilung positiv ist, dagegen unter 26, eine Nebenhodenentzündung überstandene Kranken 14. Auch andere Autoren erwähnen, daß die positive Reaktion bei geheilten Patienten, besonders nach komplizierten Erkrankungen, lange stehen bleibt.

Einen mehr festeren Standpunkt haben KWIATKOWSKI und LEGEZYNSKI (1929). Unter ihren 132 Patienten, bei denen seit der Genesung mindestens 3 Monate vergingen, haben sie in 19 Fällen, also bei 14%, eine positive Reaktion erhalten. Aber bei 17 von ihnen traf teils spontan, teils durch verschiedene Provokationen hervorgerufen ein Rezidiv ein. Nur bei 2 Kranken mißlang es, Gonokokken zu finden. Auf Grund dieses Befundes sagen obige Autoren, daß die nach Ablauf von 3 Monaten nach der Heilung erhaltene Komplementbindung nicht das Symptom der Infektion, sondern der vorhandenen Krankheit sei.

Da die Lage so steht und um diese Frage ins reine zu bringen, hielt ich es der Mühe wert, an einem größeren Krankenmaterial systematische Untersuchungen einzuleiten. Meine erste Aufgabe war zu untersuchen, wann die Reaktion in nicht komplizierten und komplizierten Fällen negativ zu werden pflegt. Wegen der leichteren Beurteilung der klinischen Heilung waren die Kranken lauter Männer. Aus der Beobachtung wurden alle ausgeschlossen, die wegen irgend einer Komplikation eine Vakzinebehandlung erhalten haben. Die häufige Blutabnahme stieß zwar wegen der Weigerung der Kranken auf ziemliche Schwierigkeiten, aber es ist doch gelungen, die Untersuchung in der Mehrzahl der Fälle 2wöchentlich durchzuführen. Als Antigen verwendete ich auch jetzt wie vor 4 Jahren das „Gonargin extrastark", und ich bestehe auch jetzt auf meinem damaligen Standpunkt, daß „Gonargin" gut verwendbar ist, statt des Gonokokkusantigens, was wir selbst schwer und mühsam herstellen können. In Eiskästen aufbewahrt, verliert es 1 bis 2 Monate lang nichts von seinem Titer. Aus später bekanntzugebendem Grunde begnügte ich mich bei einem Teile der Seren nicht mit der einfachen Feststellung der Reaktion, sondern ich titrierte die positiv reagierenden Seren aus. Bei dieser Auswertung verfuhr ich ähnlich, wie ich es vor einigen Jahren mit den syphilitischen Seren getan habe, also mit verringerter Serummenge arbeitend habe ich den Reagininhalt der Seren festgestellt.

Wegen der langen und systematischen Beobachtung ist das Krankenmaterial, was zur Verarbeitung gelangte, nicht zu groß; bloß 136 beteiligten sich darin. Da sie aber aus verschiedenen Gesichtspunkten ausgewählte Kranke waren und die Kontrolle bei allen streng war, glaube ich, daß auch dieses verhältnismäßig nicht große Material geeignet ist, um Folgerungen abzuziehen. Nur die Kranken nahm

Digitized by Google

ich auf zu untersuchen, bei denen die Komplementbindung entweder am Anfang oder inmitten der Beobachtung komplett positiv war. Beim Zusammenlesen des Materials überzeugte ich mich, daß die Komplementbindung bei Gonorrhoe mit wenig Ausnahme als spezifische Reaktion zu betrachten sei; sie ist auch bei nicht komplizierten Fällen oft anwesend und bei solchen Komplikationen, wo tiefere Gewebsveränderungen vorkommen, ist die Reaktion beinahe ohne Ausnahme stark positiv, wenn auch nicht am Auftrittstag, aber nach einigen Tagen. Bei metastatischen Komplikationen haben wir immer positive Reaktion gefunden.

Eine unkomplizierte Gonorrhoe hatten 45 Patienten. Unter denen war in 19 Fällen nur die vordere Harnröhre entzündet; bei 26 Kranken fand ich auch die 2. Urinportion trübe, aber die Verletzung der Prostata und Samenblasen war nicht ausweisbar. Die klinische Heilungsfrist war bei 21 Kranken kürzer als 6 Wochen, binnen 8 Wochen genasen 16, in 3 Monaten 6 und darüber 2.

Bei dieser Gruppe habe ich erfahren, daß die Komplementbindung in den meisten Fällen schwach ist, nämlich die Seren oft sogenannte Grenzseren sind und bei der Auswertung geben sie selten eine stärkere Positivität; z. B. bei 20facher Verdünnung gaben nur 2 eine positive Reaktion. Entsprechend der schwachen Positivität ist die Reaktion nicht dauernd. Binnen 4 Wochen wurde die Reaktion bei 12 Kranken negativ, vor der klinischen Genesung; es traf bei 15 Kranken nach 6 Wochen ein, teilweise auch schon vor der Heilung. Nach 8 Wochen habe ich die Reaktion bei 13 Patienten noch immer positiv gefunden, von denen 8 geheilt waren, 5 standen noch unter Behandlung. Unter 8 als geheilt betrachteten wurde die Reaktion nach 4 Wochen in 4 Fällen negativ; bei 2 nach 6 bzw. 8 Wochen. Bei 2 Kranken, bei denen die Reaktion positiv blieb, trat ein Rezidiv nach einem extremen Alkoholabusus auf. Diese Rezidive zeigten sich während der weiteren Behandlung tatsächlich als ein Rückfall. Die Verlängerung der Heilung und das Rezidive verursachte die Entzündung einiger Littredrüsen bei beiden Kranken. Nach weiteren 4 Wochen sind auch diese 2 Patienten geheilt; die Reaktion wurde bei einem schon binnen dieser Zeit negativ, bei anderen blieb aber die Reaktion auch in 6 Monaten nach der Heilung positiv. Ich konnte mit allen üblichen Provokationen bei ihm keine Gonokokken nachweisen, trotzdem sein Urin sich nicht vollkommen aufgeklärt hat, eitrig-schleimige Fäden sind in wechselnder Menge darin zu finden.

Unter 5 Kranken, die über 8 Wochen noch positive Reaktion gaben und klinisch nicht geheilt waren, wurde die Reaktion während der weiteren Behandlung in 3 Fällen negativ. Unter denselben trat ein Rezidiv während der Beobachtung bei 2 Kranken auf. Bei 2 Patienten erfolgte eine negative Reaktion 4 bzw. 6 Wochen nach der Heilung.

An 45 unkomplizierten Kranken angestellten Beobachtungen kann man zusammenfassend behaupten, daß die Reaktion in der Mehrzahl der Fälle innerhalb 8 Wochen negativ wird, manchmal vor der klinischen Heilung. Die Fälle, welche über 8 Wochen auch eine positive Reaktion ergaben, zeigten teils eine verzögerte Heilung, teils haben sie ein klinisches Rezidiv aufgewiesen. Nur bei einem Kranken blieb die Komplementbindung nach einem Rückfall, dann in 6 Monaten nach verzögerter Heilung; es sind bei ihm neben einem verdächtigen Katarrh keine Gonokokken nachweisbar gewesen.

Wegen des Umstandes, daß die Komplementbindung in den komplizierten Fällen im größten Prozentsatz vorhanden ist, weiter daß bei solchen Kranken man öfters auch nach der Heilung eine positive Reaktion beobachtete, habe ich mich entschlossen, bei ähnlichen Kranken die Dauerhaftigkeit der Reaktion am eindringendsten zu beobachten.

Eine komplizierte vordere Gonorrhoe ergab sich bei 8 Patienten (5mal Infiltratio periurethralis, 3mal Cowperitis). Man weiß, daß sie ungern gesehene Komplikationen sind; bei ihnen ist die Heilung auch nach dem Rückgang der klinischen Symptome oft verzögernd, oft treten Rückfälle ein. Die Reaktion schlug bei 6 Kranken sogar während der Behandlung (8—10 Wochen) ins Negative über. Bei Auswertung der Positivität haben wir die sukzessive Schwächung der Reaktion öfters beobachtet, ein anderes Mal verminderte sich der Titer nicht gleichmäßig, sondern zeigte ein unregelmäßiges Absinken. Bei 2 Kranken war die Komplementbindung auch nach der Heilung positiv. Bei einem trat nach starker Dilatation und ausgiebiger Alkoholprobe in der 4. Beobachtungswoche ein Rezidiv auf, welches

Digitized by Google

nach weiterer 3wöchentlicher Behandlung heilte. Die Reaktion wurde nach 6 Wochen negativ. Beim anderen Patienten konnte ich mit mehrmaliger Provokation keinen gonokokkenenthaltenden Ausfluß erreichen und die Reaktion wurde nach Verschwinden der periurethralen Infiltrationen in 9 Wochen langsam negativ.

Den größten Teil meiner Untersuchungen machen solche Patienten aus, welche an komplizierter totaler Gonorrhoe litten. Solche hatte ich 83. Nach der Komplikation waren: Epididymitis 14, Prostatitis acuta und subacuta 27, Prostatitis et Spermatocystitis 9, Prostatitis et Epididymitis 6, Spermatozystitis 7, Zystitis 4, Epididymitis bilat. 2, Arthritis 8, Arthritis et Prostatitis 3, Tendovaginitis 3.

Man gebraucht bei diesen Komplikationen gern frische Vakzinen, aber im Interesse der Beobachtung nahm ich davon Abstand. Statt Vakzine habe ich Milch, Yatrenkasein und Terpentin gegeben, um so mehr, weil diese Mittel nach Kwiatkowski und Legezynski keinen Einfluß auf Komplementbindung ausüben.

Wie ich oben erwähnt habe, war die Komplementbindung bei allen diesen Kranken komplett positiv. Ich habe aber ein buntes Bild bekommen, als ich den Grad der Positivität mit der Auswertung festgestellt habe. Ich habe im allgemeinen erfahren, daß bei solcher starken Verdünnung, wie es bei Syphilis vorkommt, eine positive Reaktion bei Gonorrhoe selten vorhanden ist. Bei 50facher Verdünnung geben die meisten Seren eine negative Reaktion, während bei Syphilis auch mit Verdünnung 1:400 oft genug eine positive Reaktion vorkommt. Sogenannte Grenzseren gibt es viel. Vor einigen Jahren habe ich bei Syphilis gefunden, daß die WR in der frühsekundären Zeit und bei solchen Kranken am stärksten ausfällt, bei welchen seit der Infektion 2—3 Jahre vergingen, und während dieser Zeit die Betreffenden eine ungenügende oder gar keine Behandlung erhalten haben. Bei Gonorrhoe fand ich in dieser Beziehung keine Regelmäßigkeit. Ich habe oft auch bei einer schweren parenchymatösen Prostatitis eine schwache Reaktion bekommen, ein andermal gab aber ein an kaum ausweisbarer Prostatis follicularis leidender Kranker eine sehr starke Reaktion. Ähnlich ist die Lage bei metastatischen Komplikationen. Ich habe eine schwache Reaktion bei einer starke Entzündung zeigenden Arthritis gesehen, aber bei einer anderen bekam ich eine starke Reaktion bei leichten Symptomen. Man dürfte nicht behaupten, daß man aus den klinischen Erscheinungen auf die Positivitätsstärke folgern könnte. Die Auffassung ist in dieser Beziehung auch bei der Syphilis nicht einheitlich. Ich halte die Reaktionsfähigkeit des betreffenden Organismus, so bei Syphilis wie bei Gonorrhoe, als entscheidend wichtig. Das gibt den Grad der Positivität bei gleichen klinischen Symptomen. Ebenso ist diesem auch der Umstand zuzuschreiben, daß auch die Senkung und das Verschwinden der Reaktion mit keiner strengen Regelmäßigkeit vorgeht. — Es ist öfters vorgekommen, daß ein stark reagierendes Serum in kürzester Zeit negativ wurde als ein anderes, schwache Positivität zeigendes. Individuell ziemlich ständig ist der Typ, welchem gemäß der Reaktionstiter sich vermindert. Es gibt Kranke, bei denen die Verminderung des Titers gleichmäßig vorgeht, bei anderen sinkt aber der Titer steil ab. In einigen Fällen konnte ich beobachten, daß eine neu zugekommene Komplikation die Positivität steigerte. Einen Einfluß der parenteralen Therapie auf die Reaktionsstärke habe ich nicht beobachtet.

Es ist zu untersuchen, wann die Reaktion nach dieser Komplikation negativ geworden ist. Sie wurde unter 83 Kranken nach 6 Wochen in 14 Fällen negativ, darunter bei 5 schon vor der klinischen Heilung. Die Reaktion war nach 8 Wochen bei weiteren 9 negativ, darunter bei 3 vor der Heilung. Nach 10 Wochen war die Reaktion positiv noch bei 44 Kranken, von denen 32 noch unter Behandlung standen. Nach weiteren 2 Wochen gaben nunmehr 29 Kranke eine positive Reaktion. Darunter waren 14 klinisch geheilt und 15 standen in Behandlung. Bei der nächsten Untersuchung habe ich bei den als geheilt Betrachteten in 3 Fällen eine negative Reaktion bekommen, bei den noch Behandelten in 2 Fällen, also in 24 Fällen war noch eine Komplementbindung. — Es war nicht ohne Interesse zu sehen, welche Komplikationen diese Kranken hatten. Unter den klinisch als geheilt Betrachteten, aber noch immer positiv Reagierenden war 2mal Epididymitis, welche nicht ganz zurückgegangen ist, 1mal Arthritis, 6mal Prostatitis, 3mal Spermatozystitis. Bei den unter Behandlung Stehenden kam ebenfalls meistens eine Prostata- und Samenblasenentzündung vor, und nur bei einem kleinen Prozentsatz eine andere Komplikation. Aus Erfahrung wissen wir, daß diese Komplikationen am hartnäckigsten sind und diese chronisch zu werden am meisten geeignet sind. Glatt

Digitized by Google

ablaufende Nebenhodenentzündungen verursachen oft eine schnelle Genesung bei der bisher trotzenden Erkrankung.

Während der nächsten 2 Wochen trat ein Rezidiv unter den 9 für geheilt Gehaltenen in 3 Fällen auf. Bei einem schwoll wieder der noch nicht ganz zurückgegangene Nebenhoden auf. 3 Tage darauf erschien auch der gonokokkenenthaltende Ausfluß. Bei 2 Kranken dagegen erschienen die Gonokokken ohne Grund und örtliche Erscheinungen. Beide haben vordem Prostatitis gehabt. Die Reaktion war bei diesen 3 Kranken auch jetzt positiv, während von den übrigen 6 nur in 3 Fällen. Inzwischen waren 7 Kranke geheilt, unter denen die Reaktion bei 2 verschwand, weiter blieb sie in 5 Fällen. 8 Kranke standen noch in Behandlung, 5 von ihnen gaben eine positive Reaktion, in 3 Fällen wurde sie negativ. Bei der nächsten Untersuchung (16. Woche), beobachtete ich 4 Rückfälle. Einer von ihnen hatte negative, 3 positive Reaktionen. Dies sind wieder solche Kranke, bei denen Prostatitis anwesend war. Unter den übrigen 13 Kranken, die vorhin eine positive Reaktion zeigten, habe ich Komplementbindung nunmehr in 5 Fällen bekommen. Unter Behandlung standen 3 Kranke (1 positiv, 2 negativ).

Abgesehen von den mittlerweile aufgetretenen Rezidiven (7) stand in der 18. Woche meiner Beobachtung kein Patient in Behandlung. Unter den 5 Kranken, die bei der vorhergehenden Untersuchung positive Reaktionen gaben, bestand die Komplementbindung noch in 4 Fällen, gleichwie auch bei den rezidivierenden 7 Kranken. Auf Grund meiner Erfahrungen hielt ich die Kranken mit positiven Seren unter ständiger Aufsicht, weil die hartnäckig bestehende Reaktion auch nach mehrseitiger Provokation mir verdächtig war. Mein Verdacht war auch begründet, da in 3 von 4 Fällen ein klinisches Rezidiv eintrat, neben einer ständig positiven Reaktion, und zwar bei einem in der 4. Woche der scheinbaren Heilung, bei 2 in der 8. bzw. 9. Woche. Neue Infektion war als ausgeschlossen anzunehmen, nicht nur auf Grund des Eingestehens der Kranken, sondern auch des klinischen Befundes. Bei den nicht rezidivierenden Kranken folgte der Heilung in der 6. Woche eine negative Reaktion. Bei den Rückfällen waren wieder die Prostata und die Samenblasen die Stelle der hartnäckigen Gonokokkennester.

Ich beabsichtige, die weitere Geschichte dieser rezidivierenden Kranken nur kurz zu schildern. Ihre Heilung hat 4—9 Wochen in Anspruch genommen. Während dieser Zeit ist die Reaktion in 4 Fällen negativ geworden, am ehesten bei der rezidivierenden Epididymitis, in der 4. Woche. Nach der klinischen Heilung war die Reaktion bei 2 negativ und blieb nur bei einem positiv. Leider ist dieser in der Zeit an einen anderen Ort gezogen und entzog sich meiner Beobachtung. Nur nach brieflicher Mitteilung weiß ich, daß kein Rückfall bei ihm eingetreten ist.

Den Erfolg meiner systematischen Beobachtungen kann ich kurz in folgendem zusammenfassen:

Die Komplementbindung ist bei Gonorrhoe mit wenig Ausnahmen eine spezifische Reaktion, welche auch in unkomplizierten Fällen oft vorhanden ist und bei Komplikationen mit tieferen Gewebsveränderungen beinahe immer auftritt. Bei nicht komplizierter Gonorrhoe ist die Stärke der Positivität vielmehr niedriger und dementsprechend ist die Reaktion nicht dauerhaft. Sie verschwindet durchschnittlich in 4—8 Wochen, oft schon vor der klinischen Heilung. Bei tiefere Gewebsveränderungen verursachenden Komplikationen ist die Reaktion stärker, aber der Grad der Positivität entspricht nicht immer der Größe der klinischen Symptome. Das Absinken der Reaktion läuft nach individuell verschiedenen Typen ab und es steht nicht immer in geradem Verhältnisse mit dem Rückgange der Symptome. Eine langdauernde und in der Stärke langsam abnehmende Reaktion habe ich meistens bei Prostata- und Samenblasenentzündungen gefunden. Auch die Restitutio ad integrum trat bei diesen Kranken oft langsam ein. Meiner Erfahrung nach waren die Rezidive in den meisten Fällen, welche von den Samenblasen und Prostata ausgegangen sind. Oft sind sie schon bei negativer Komplementbindung aufgetreten, aber auch öfters bei positiven und in der Stärke nicht abnehmenden Reaktionen. Bei schnell abgelaufenen und spurlos zurückgegangenen Komplikationen verringert sich die Reaktion schnell und wird bald negativ.

Auf Grund alles dessen ist meine Auffassung, daß eine hartnäckig bestehende positive Reaktion immer einem, in dem Organismus steckenden Gonokokkennest zuzuschreiben ist, und ich schließe mich der Auffassung KWIATKOWSKIs und LEGEZYNSKIs an, daß die über 3 Monate nach der Heilung bestehende positive

Digitized by Google

Reaktion nicht das Dokumentum der überstandenen Krankheit, sondern der noch immer vorhandenen Infektion ist. Dementsprechend kann ich solche Leute nicht als gesund betrachten und gebe ich für sie die Heiratsbewilligung nicht aus.

Literatur

Cohn, Dermat. Wschr., Bd. 55. — Cohn u. Gräfenberg, Zbl. Hautkrkh., Bd. 17. — Funk, Dermat. Z., Bd. 55. — Freudenthal u. Fischer, Klin. Wschr., 1929, Nr. 7. — Heimann u. Baumann, Arch. f. Dermat., Bd. 146. — Heiner, Dermat. Wschr., 1926, Nr. 52b. — Kwiatkowski u. Legezynski, Arch. f. Dermat., 157. — Scholtz u. Dörfell, Dtsch. med. Wschr., 1929, Nr. 4.

Versammlungen

Wiener Dermatologische Gesellschaft

Sitzung vom 24. Oktober 1929

Vorsitzender: Perutz Schriftführer: Konrad

Kerl: Nachruf auf Arndt.

Fuhs: Livedo racemosa.

63jähr. Schneider. Beginn vor 10 Jahren. Über Stamm und Extremitäten teils netzartig angeordnete, bleistift- bis fingerdicke, blau bis braunrote Streifen, intensivste an Bauch, Lenden, Kreuz und Nates. Intern: Emphysem und leicht hypertrophisches Cor. Pirquet: schwach positiv. Im Str. papillare erweiterte Kapillaren, darum unspezifische Infiltrate, Bindegewebe leicht degenerativ verändert. Elastika geringfügige Rarefikation in obersten Kutisschichten. Der Fall wird in die zweite Gruppe der von Heß und Kerl aufgestellten ätiologischen Gesichtspunkte bei Livedo racemosa eingereiht, wo allgemeine Altersklerose von kausaler Bedeutung ist.

Spitzer: 1. Erythema fugax.

25jähr. Pat. mit flecken- und streifenförmiger Rötung über Gesicht, Hals, Brust, Rücken und Oberarme. Diese Hyperämie tritt mehrere Male ohne Anlaß auf und pflegt vor den Menses stärker zu werden.

2. Psoriasis der Fingernägel.

Trübung, Grübchenbildung und Tüpfelung der Nägel, distale Abhebung der Nagelplatte, subunguale Schuppenmassen. Pat. ist mit Ausweiden von Geflügel beschäftigt.

Fischl: Anetodermie nach Röntgenkastration.

43jähr. Frau, vor 3 Jahren wegen Metrorrhagien röntgenologisch kastriert, 6 Wochen später eine infiltrierte lividrote Plaque über dem linken Kniegelenk, später ähnliche, über kindshandgroße, an der Streckfläche beider Ellbogen-, rechtem Kniegelenk und Sitzbeinknochen. Pat. erhält Progynon, um den ätiologisch in Betracht kommenden Eierstockausfall zu ersetzen.

Arzt: Mycosis fungoides, Knotenform.

32jähr. Frau. Beginn vor 7 Jahren mit talergroßen Flecken an Stamm und Oberschenkeln. Im Juni an Bauch, Glutealgegend, Axillen und Schulterblattgegend erodierte, mit Krusten bedeckte, bis nußgroße, bräunlichrote Knoten, daneben scheibenförmige Infiltrate sowie die Infiltrate umsäumende, bräunliche Flecke. Blutbild o. B. Histologisch: Dichtes, in die Tiefe reichendes, von Gefäßen reichlich durchsetztes, polymorphes Zellinfiltrat, stellenweise umschriebene Nekrosen vorwiegend im Anschluß an hochgradig veränderte Gefäße; neben Lymphozyten und Plasmazellen eosinophile Leukozyten sowie mit dunkel gefärbten großen Kernen versehene Zellen, ferner epitheloide Elemente und gewucherte Bindegewebszellen. Nach einmaliger Bestrahlung mit 200 R einer durch 2 mm Al gefilterten, mäßig harten Röntgenstrahlung weitgehende Rückbildung.

Kerl: Mycosis fungoides.

55jähr. Frau, am 14. III. vorgestellt. Derzeit neue Knoten über Stirn und Wange.

Urbach: 1. Ätiologische Therapie bei endokrin bedingtem Haarausfall.

a) 19jähr. Mädchen mit Alopecia diffusa auf Grundlage hypophysär-zerebraler Störung. Nach 2 Hypophysenbestrahlungen im Abstand von 4 Wochen vollständige Regeneration des Haarkleides.

Digitized by Google

b) 36jähr. Frau. Wegen Neoplasma des Uterus Radikaloperation nach Wertheim, dann die Beckengegend mit Röntgen tief bestrahlt. 2 Monate später Haarausfall, in der r. Schläfengegend fast völlige Kahlheit. Nach Progynon 1 Tablette pro die durch 7 Wochen Stillstand des Haarausfalles, Grundumsatz bis 8%, nach weiterer Medikation durch 6 Wochen völliger Haarersatz.

c) 47jähr. Frau. Uterusexstirpation wegen Myom und Zysten 1921. Nach etwa 6 Monaten diffuser Haarausfall, Kopfschmerz, Vergeßlichkeit, Schlaflosigkeit und Wallungen. Bei Aufnahme Mitte 1929 fast Glatzenbildung, Grundumsatz bis 30%. Nach 3 Wochen Menformoninjektionen (80 E. pro die), Grundumsatz bis 6%, Kopfschmerz beseitigt, Haarausfall fast sistiert. Durch weitere 4 Wochen Progynon, Grundumsatz bis 3%, Wallungen fast geschwunden, Augenbrauen werden dichter und stärker. Nach 2 Monaten unter fortgesetzten Progynongaben neues Haarwachstum.

2. Leukoderm nach Pityriasis rosea.

Bei 2 Kindern, 4 und 10 Jahre alt, nach Abheilung einer Pityriasis rosea, die mit Whitfieldscher Salbe (Thymol 0,3, Acid. salic. 1,0, Acid. benz. 2,0, Vasel.-Lanol. ad 30) behandelt wurden, ein typisches Leukoderm am Hals und Rücken.

3. Cheilitis exfoliativa auf endokriner Grundlage.

23jähr. Mädchen, vor 3 Jahren eine schmerzhafte Schuppen- und Krustenbildung an der Unterlippe. Behandlung ohne Erfolg. Erst nach Thyreoideabehandlung rasches Ablaufen der Cheilitis.

Konrad: Gute Erfolge bei Lupus erythematodes mit Lopioninjektionen.

Bemerkenswert ist, daß unter diesen 20 Fällen sich manche finden, die auf Krysolgan, Goldthiosulfat oder andere Goldpräparate nicht reagierten. Lopion wird in 8tägigen Intervallen und in folgenden Einzeldosierungen 0,01—0,025—0,05—0,1—0,25—0,5—0,75 verabreicht. Es empfiehlt sich, mit der Dosis erst dann zu steigern, wenn bei der vorhergehenden Injektion keine genügenden Erfolge erzielt wurden. In vielen Fällen ist es notwendig, bis zu 0,75 anzusteigen. Betont wird, daß bis heute in keinem einzigen Falle unangenehme Nebenerscheinungen beobachtet werden konnten.

Oppenheim: Fall zur Diagnose, vielleicht Dermatitis atrophicans maculosa.

71jähr. Frau. Vor 1 Jahr auf der rechten Brust und am linken Fuß juckende Flecke. Seit 1 Monat bis flachhandgroße Flecke, scharf begrenzt, braunrot, wie nach Chrysarobin, feine Fältelung und Abschilferung. Im Zentrum ein weißes Netzwerk, hier Verdünnung. Andeutung von Ulnarstreifen mit eigentümlicher weicher Verdickung der Haut und Fältelung. Über der Patella ein Fibrom. Handrücken und Knöchel blaurot. Histologisch: Geringe Entzündung, Pigment im oberen Anteil der Kutis, in den Basalzellen fast kein Pigment. Die weißen Stellen zeigen Fehlen der Papillen und Elastinschwund.

Geiger: Parapsoriasis.

10jähr. Kind. Erkrankung seit 1 Jahr. Bis bohnengroße, rotbraune, ziemlich derbe, papulöse Effloreszenzen am Stamm und Extremitäten, mit Schuppen und Krusten bedeckt.

Arzt: Sebocystomatosis (2 Fälle).

1. 38jähr. Mann. Seit dem 15. Lebensjahr an Brust und Stirn hanfkorngroße Knoten unter unveränderter Haut, derb, zum Teil fluktuierend. Histologisch: In die Kutis eingelagerte zystische Räume von ein- bis mehrfacher Epithellage ausgekleidet, im Zentrum krümelige talgartige Massen. Im Bereiche mehrschichtiger Zellauskleidung Auftreten von Riesenzellen. In der Wand des Zystenbalges stellenweise reichlich Talgdrüsen eingelagert. Im Zysteninhalt vorwiegend Cholesterinnester und freies Cholesterin, daneben Fettsäuren, wenig Neutralfett.

2. 31jähr. Mann. Bestand des Leidens 5 Jahre. An oberen und mittleren Brustpartien bis erbsengroße Knötchen. Histologisch: Von einer dünnen Wand umschlossene und mit einer niedrigen kubischen Epithelzellage ausgekleidete zystische Räume, deren breiiger Inhalt ausgefallen ist.

Fessler: 1. Pemphigus vulgaris.

Seit 4 Jahren. Gutartiger Verlauf, keine Beteiligung der Schleimhaut. Die Blasen sind sofort nach dem Aufschießen eitrig getrübt.

2. Atypisches luetisches Erstlingsexanthem.

Gruppierte psoriasiforme Papeln, nach Anbehandlung mit Spirozid.

Wiedmann: Multiple Hyperkeratosen und Epitheliombildung als Berufsschädigung bei einem Röntgentechniker.

Digitized by Google

49jähr. Pat., der sich seit 1906 mit Montage von Röntgenröhren beschäftigte. 1913 hyperkeratotische Effloreszenzen an der rechten Hand, 1919 links. Seit 3 Monaten Ulzeration am 2. Finger der rechten Hand, die bei blander Behandlung keine Heilungstendenz zeigt, also beginnende maligne Umwandlung erst 16 Jahre nach Auftreten der ersten Röntgenschädigung.

Fasal, P.: Chemische Untersuchung bei Pemphigus vulgaris und Dermatitis herpetiformis.

1. 70jähr. Patient mit **Pemphigus vulgaris,** in dessen Familie noch zwei Angehörige Dermatitis-herpetiformis-ähnliche Blasenerkrankungen gehabt haben sollen. 36 Stunden nach 50% Jodkalivaselin Rötung und Bläschenbildung, im Harn Kochsalzretention (täglich NaCl-Ausscheidung 3 g). Kochsalzgehalt des Blutes 620 mg%, Wassergehalt 93,2% (Hydrämie).

2. 66jähr. Patient mit **Dermatitis herpetiformis.** 50% Jodkalivaselin bewirkt nach 24 Stunden scharf abgegrenzte Dermatitis mit Bläschenbildung. Im Harn normale Kochsalzausscheidung (12 g pro Tag), leicht erhöhte NaCl-Werte im Blut (614 mg%) bei mäßiger Hydrämie; dagegen hochgradige Kochsalzretention, um etwa 30%, im Gewebe (410 mg%) bei normalem Wassergehalt desselben (trockene Retention).

Geiger: Pemphigus vegetans.

33jähr. Frau. Beginn vor 1 Jahr. Damals Erscheinungen im Munde, denen Effloreszenzen am Kinn, am Stamm, an den Extremitäten und am Genitale folgten. (Vorstellung Dezember 1928.) Weitgehende Remission nach 2 Monaten (Stibosan 2 × 3,0 g). 3 Wochen später peripheres Wachstum mit elevierter, nässender, warziger Oberfläche. Ähnliche Veränderungen unter den Mammae, in Axillae und der Gesäßgegend. Unter Röntgenbestrahlung Involution der Herde bei Abflachung und Hyperpigmentierung. Remissionen und Exazerbation wechseln auch weiterhin ab (Spirozid). 50% Jodvaselinauflage zeigt umschriebene Rötung und leichte Bläschenbildung.

Matras: Eczema mycoticum manuum et pedum mit Allgemeinexanthem.

6jähr. Mädchen. Pilzbefund positiv (Typus Kaufmann-Wolf). **Trotz** Therapie keine Veränderung. In der 5. Krankheitswoche unter Fieber und leichten Allgemeinsymptomen eines Exanthems über Stamm und Extremitäten, das aus kleinsten follikulären Papeln bestand, erst disseminiert, später mehr gruppiert. Trichophytin 1:50 i. k. und Moroprobe mit Trich. konz. positiv. Im Anschluß daran stärkeres Hervortreten und kleinpustulöse Umwandlung des Exanthems. Kultur aus den Körperherden sowie aus dem Blute steril. Es handelt sich wohl um ein von dem Ekzema mycoticum ausgehendes Allgemeinexanthem.

Kerl: 1. Erythrodermia psoriatica?

6jähr. Kind, seit dem 2. Lebensjahr bestehend. Zur Zeit der Aufnahme der ganze Körper mit Ausnahme der Handflächen und Fußsohlen befallen, auch die Lippenschleimhaut. Die Haut des Stammes war intensiv gerötet und mit groblamellösen gelblichen Schuppen bedeckt. In den letzten Tagen besserte sich das Krankheitsbild, man sieht normale Hautinseln zwischen münzengroßen bis scheibenförmigen Herden. Hingegen in der Hohlhand neue Herde, stecknadelkopf- bis linsengroße Scheibchen. Blutuntersuchung 16000 Leukozyten, 12% Eosinophile und 40% große und kleine Monozyten. — Während früher die Diagnose schwankte zwischen Erythrodermie congenitale ichthyosiforme und der malignen Form des seborrhoischen Ekzems, glaubte K. jetzt, daß die am ehesten atypische Psoriasis vorliegt.

2. Epidermolysis bullosa hereditaria.

An Händen und Füßen bei Aufnahme bohnengroße Blasen, teilweise sanguinolent. Derartige blasige Eruptionen treten seit Kindheit an Druckstellen auf. Die Affektion reicht bis in die 6. Generation zurück. Der Vater der Pat. (Generation c) soll ebenso wie Groß- und Urgroßmutter der Pat. eine ähnliche Affektion aufgewiesen haben. In der Generation c sollen von 9 Geschwistern (8 männliche und 1 weibliches Individuum) 5 Knaben befallen sein. Die Nachkommen von den erscheinungsfreien Individuen blieben gesund. Die Nachkommen der Befallenen hingegen wiesen wieder Epidermolysis auf. Von den Nachkommen des einen (Generation d), 2 Knaben und 2 Mädchen, waren 1 Knabe und 1 Mädchen befallen. Von den Nachkommen des anderen (Generation d, 6 Knaben) waren 4 befallen. Von den Nachkommen des Dritten in der Generation d, 2 Mädchen und 1 Knabe,

Digitized by Google

waren der Knabe und 1 Mädchen erkrankt. Die Pat. selbst hat 11 Geschwister, 5 Brüder und 6 Schwestern. Befallen sind 3 Knaben und 3 Mädchen. Die Pat. hat 1 Sohn, der derzeit noch gesund ist. Ihre Geschwister haben insgesamt 12 Kinder (Generation e), 7 Knaben und 5 Mädchen, befallen sind davon 3 Knaben und 3 Mädchen. Ein männliches Individuum der Generation e hat 5 Kinder (Generation f), 3 Knaben und 2 Mädchen, die derzeit gesund sind. Bei der Pat. sind fast alle Nägel befallen, am wenigsten der kleine Finger. Daumennägel sind gedellt, zeigen Rillen und Furchen. Nagelveränderungen sollen sich hauptsächlich bei den nicht erblichen Fällen, bei denen auch Hautveränderungen nach Abheilung der Blasen zurückbleiben, finden. Die Nagelveränderungen selbst wurden hauptsächlich als Onychatrophie beschrieben. Die Veränderungen bei unserer Pat. aber sind von letzterer different. Die Blasen heilen mit vollständiger Restitutio ab. Experimentell konnten durch oberflächlichen Druck Blasen ausgelöst werden, nicht aber durch tieferen Druck oder durch Kratzeffekte. Durch Kalziumtherapie konnte das Auftreten von Blasen verhütet werden.

3. Eigenartige Affektion der hinteren Pharynxwand.

75jähr. Frau. Die Affektion begann vor 1 Jahr mit Atembeschwerden. An der hinteren Pharynxwand sowie am weichen Gaumen und der Uvula ein tiefgreifendes Geschwür, von einem derben Randwall umsäumt. Alttuberkulinreaktion: 1:50000, leicht positiv, WR sowie Luotestreaktion negativ. Histologisch schwielige Veränderung der Submukosa und rundliche große Hohlräume, die von Endothel ausgekleidet sind und die eine homogene rosagefärbte Masse enthalten. Sie sind am ehesten als Lymphgefäße anzusprechen.

Musger: Ein weiterer Fall von Nicolas-Durand-Favrescher Krankheit (Lymphogranuloma inguinale).

27jähr. Mann. Oktober 1928 seropositive Sklerose. Seit Mai Lymphknotenschwellung in der linken Leiste, die 2 Wochen nach einem in Bosnien mit einer Einheimischen stattgehabten Verkehr aufgetreten ist; Veränderungen am Glied nicht beobachtet. 4 Wochen später fand sich am Glied an der Innenseite der Vorhaut, dort, wo sich nach Angabe des Patienten die Sklerose befunden hatte, eine kleine, flach eingezogene Narbe. In der linken Leiste ein hühnereigroßes, derb elastisches, druckempfindliches Lymphknotenpaket ohne Zeichen von Erweichung. Haut darüber bläulichrot, mit dem Drüsenpaket verlötet. WR —, MTR +++, Müllersche Ballungsreaktion ++++. Liquorbefund und Luotestreaktion —. Im weiteren Verlaufe Fistelbildung im Bereiche des Lymphknotenpaketes und Unbeeinflußbarkeit der Drüsenveränderungen durch neuerliche Quecksilber-Neosalvarsankur. Histologisch und bakteriologisch kein eindeutiges Ergebnis. Negativ. Freische Eiterprobe stark positiv.

Matras: 1. Sclerodermia circumscripta faciei et Sclerodactylia.

21jähr. Mann. Beginn der Erkrankung an den Händen vor 3 Jahren. Typisches Bild der Sklerodermie mäßigen Grades im Gesicht und hochgradiger Sklerodaktylie beiderseits. Von den bläulichrot verfärbten, plumpen Fingern weist der rechte Mittelfinger einen bis auf den Knochen reichenden, bereits granulierenden Substanzverlust am Dorsum der Endphalange auf, an den spitzzulaufenden Endphalangen der übrigen Finger narbige Einziehungen und zum Teil nur kümmerliche, verdickte, aufgefaserte Nagelrudimente. Röntgenologisch: Defekte an den Knochen der Endphalangen beiderseits. Grundumsatz: um 37,5% vermindert. Abderhalden negativ.

2. Atrophia cutis idiopathica mit sklerodermieartigen Veränderungen.

27jähr. Mann mit vor 12 Jahren an den unteren Extremitäten beginnender, derzeit im ganzen Bereiche derselben deutlich ausgesprochener diffuser Hautatrophie. An den Fußrücken herd- und streifenförmige sklerodermieartige Veränderungen. Hautatrophie mäßigen Grades auch am rechten Handrücken mit einem bandförmigen verhärteten Hautstreifen entlang der Ulnarkante. Grundumsatz um 14% vermindert. Abderhalden o. B.

Riehl jun.: Familiäre Salvarsandermatitis.

Auf 3 in der Sitzung vom 27. I. 1927 vorgestellte Fälle von Salvarsanidiosynkrasie (Vater, 2 Kinder) verweisend, demonstriert R. 2 ähnliche Fälle von offenbar ebenfalls familiärer Überempfindlichkeit gegen Salvarsan (Mutter und Sohn). Die Mutter, 53 Jahre alt, vor 3 Monaten mit Salvarsandermatitis ein-

Digitized by Google

geliefert, hatte andernorts 3 g Myosalvarsan und 1,3 g Neojacol erhalten, als Nachkur nach Malariabehandlung wegen progr. Paralyse. 3 Wochen nach der letzten Injektion universelle Dermatitis, hohes Fieber, Benommenheit. Auf Wasserbettbehandlung langsame Besserung. Auffallende Somnolenz durch mehrere Wochen, die erst in letzter Zeit zurückging. Vor kurzem Abszeßbildung am linken Oberarm, Inzision. Neurologisch: Paralysis progr. mäßigen Demenzgrades. Funktionelle Hautprüfung mit Myo- und Neosalvarsan sowie Neojacol positiv. — Der 25jähr. Sohn wurde wegen Lues congenita mit Imbezillität, Perforatio palati, Gummata cruris und Keratitis parenchymatosa peracta an der Klinik einer kombinierten Neosalvarsan-Bismogenol-Jodhexarinkur unterzogen (innerhalb etwa 7 Wochen 5,1 g Neosalvarsan, 15 Bismogenol und 14 Jodhexarininjektionen). Wenige Tage nach der letzten Injektion Dermatitis, die erst nach Wasserbettbehandlung zurückging.

Fuhs: Dariersche Krankheit nach Behandlung mit Buckys Grenzstrahlen.

25jähr. Mann aus der Psorospermosisfamilie von Ehrmann, in der die Affektion in 3 Generationen sich findet. Gegenwärtig bis auf Knötchenreste in Schläfen-, Rücken- und Inguinalgegend erscheinungsfrei durch Bestrahlungen mit Buckys Grenzstrahlen. Wirksame Dosis etwa 2000 R einer Strahlenqualität von HWS = 0,0292 mm in Al. Wiederholte Röntgenbestrahlungen ohne Erfolg. In der letzten Zeit sind in einer vor Jahresfrist mit etwa 4500 R bestrahlten Stelle vereinzelte Teleangiektasien aufgetreten. Hier sind in den letzten Wochen auch Teleangiektasien als Spätfolge einer Buckyschen Grenzstrahlenbehandlung aufgetreten, die vor 2 Jahren mit allerdings sehr hohen Dosen (4500—6000 R) durchgeführt worden ist.

Balban: 1. Sklerodermie und Sklerodaktylie.

32jähr. Frau. Beginn vor 10 Jahren. Gesichtshaut glänzend, straff der Unterlage anliegend, kaum abhebbar; Lippen schmal, gespannt. Finger verdickt, Haut glatt, auf der Unterlage nicht beweglich, Gelenksfalten z. T. verstrichen, Schluß zur Faust erschwert. Röntgen: Konsumption der Endphalangen der Zeigefinger und des rechten Mittelfingers. Grundumsatz normal. Abderhalden: deutlicher Abbau der Nebenniere, Andeutung eines solchen der Thyreoidea.

2. Ätzgeschwüre bei Arbeiterin in Chinasilberwarenfabrik.

Scharfrandige Ätzgeschwüre (Vogelaugen) am rechten Handrücken an der Basis des 3. und 4. Fingers. Der Arbeitsvorgang ist folgender: Die Gegenstände kommen erst in Natronlauge, dann in die Brennerei (Schwefelsäure-, Salpetersäure-, Salzsäuregemisch), dann in eine Lösung von Kaliumquecksilber, endlich in eine solche von Kaliumsilberzyanid und Zyankalium. Vor Einlegen in letztere werden fleckige Stücke mit Kalk behandelt. Die Geschwüre kommen wohl durch diesen und nicht, wie auch angenommen wurde, durch die Berührung mit den Zyanverbindungen zustande, erleichtert vielleicht durch kleinste, von den hochkonzentrierten Säuren verursachte Läsionen der Haut.

Oppenheim: Der ungelöschte Kalk ist die Ursache. Die Ätzgeschwüre entstehen ohne Verletzung der Epidermis dadurch, daß Körnchen ungelöschten Kalkes unter die Epidermis gelangen und hier verätzend wirken. Da die Hornschicht am längsten Widerstand leistet, entstehen dicke Blasen, nach deren Abhebung man unterminierte Substanzverluste sieht. Mit der Säure beladene Metallteilchen haben ähnliche Wirkung. Am schönsten entwickelt sind sie aber bei jenen Berufen, die mit ungelöschtem Kalk zu tun haben, wie bei Gerbern und Galvaniseuren. Letztere reinigen die Metallgegenstände vor der Vernicklung mit ungelöschtem Kalk.

Perutz: 1. Lupus erythematosus.

Die Effloreszenzen sind an den dem Sonnenlicht ausgesetzten Partien des Gesichts und Rückens aufgetreten. Im Harn keine photodynamischen Substanzen nachweisbar.

Oppenheim verweist auf die gleichzeitig bestehende Cutis rhomboidalis nuchae. Die Koinzidenz ist offenbar bedingt durch die Lichtempfindlichkeit der Haut des Kranken.

2 Naevus keratoticus symmetricus.

19jähr. Pat. Über beiden Daumenballen Erscheinungen, ähnlich einem Pflastersteinnaevus. Histologisch: Keine Veränderungen im Bindegewebe, mächtige Hyperkeratose und Akanthose.

Digitized by Google

Fachzeitschriften

Réunion Dermatologique de Strasbourg

Sitzung vom 21. Juli 1929

(Bull. Soc. Franç. de Derm. et de Syph., 1929, Nr. 9)

Pautrier, L.-M. u. Glasser: Tuberculose sporotrichoide, à placard verruqueux de la main et à gommes multiples échelonnées le long du bras (Sporotrichoide Tuberkulose mit verrukösem Plaque an der Hand und multiplen, längs des Armes verteilten Gummen). S. 1093.

Die Fälle von Sporotrichose sind außerordentlich selten geworden. Der vorgestellte, zunächst für Sporotrichose gehaltene Fall hat sich als Tuberkulose ergeben.

Hufschmitt, G.: Pyodermite végetante (Pyodermia vegetans). S. 1098.

An den oberen, spärlicher an den unteren Extremitäten Eruption mit Bläschen beginnend, deren Grund nach Platzen der Decke zu wuchern beginnt; Eiter- und Krustenbildung. Follikulitiden in der Umgebung, exzentrisches, polyzyklisches Fortschreiten.

Pautrier, L.-M. u. A. Ullmo: Tuberculides de types multiples chez une même malade (Tuberkulide von verschiedenen Typen bei derselben Kranken). S. 1100.

Eine Kranke, bei der vor 2 Jahren papulo-nekrotische Tuberkulide und geschwürige Prozesse festgestellt und durch Salvarsan und Tuberkulin geheilt waren, zeigte jetzt ein Rezidiv erythematöser, knötchenförmiger, stellenweise zu größeren Plaques verschmolzener, oberflächlich ulzerierter, vereinzelt auch typisch papulo-nekrotischer Effloreszenzen.

Maire u. Fr. Woringer: Un cas de lichénification diffuse de la face (Ein Fall von diffuser Lichenifikation im Gesicht). S. 1104.

Auftreten im Anschluß an hartnäckiges Ekzem; der Sitz im Gesicht ist anormal.

Pautrier, L.-M.: Impétigo herpétiforme (Impetigo herpetiformis). S. 1104.

Mit dem Auftreten der Erscheinungen gleichzeitig Verschlechterung des Allgemeinzustandes. 63jähr. Frau, also keine Beziehungen zum Sexualleben.

Hufschmitt: Quatre cas de xanthome familial (Vier Fälle von familiärem Xanthom). S. 1109.

Erkrankt sind 4 von 5 Geschwistern, keine sonstigen Fälle in den Familien der Eltern, auch keine Leber- oder Gichterkrankungen. Der Grad der Erkrankung ist von dem ältesten Kinde zu dem jüngsten ein absteigender. Bei allen im Alter von 10 Jahren Gelenkrheumatismus, bei dreien mit nachfolgender Erkrankung der Aortenklappen. In zwei näher untersuchten Fällen im Blut starke Cholesterinämie, gewisse Urikämie und Hypoglykämie.

Pautrier, L.-M. u. J. Roederer: Kératomes disséminées palmaires et plantaires (Type Brauer-Buschke?) (Keratoma palmare et plantare disseminatum [Typus Brauer-Buschke?]). S. 1117.

Bei einem 49jähr. Manne an Handflächen und Fußsohlen unzählige, verschieden große, rundliche und ovaläre hyperkeratotische Effloreszenzen von der Form einer abgestumpften Pyramide. Heredität liegt nicht vor.

Pautrier, L.-M.: Ulcère tuberculeux atypique des membres inférieurs coincidant avec des tuberculides atypiques des jambes et du tronc, chez une malade tuberculeuse, ayant fait des poussées antérieures de tuberculides papulo-nécrotiques (Atypisches tuberkulöses Geschwür der unteren Extremitäten gleichzeitig mit atypischen Tuberkuliden der Beine und des Rumpfes, bei einer tuberkulösen Kranken mit voraufgegangenen Ausbrüchen papulo-nekrotischer Tuberkulide). S. 1122.

Auf das Vorkommen atypischer tuberkulöser Geschwüre bei jungen Frauen und Mädchen mit Zeichen von Lungentuberkulose oder Hauttuberkuliden ist schon mehrfach hingewiesen worden. Der tuberkulöse Charakter der hier vorliegenden Erscheinungen wurde histologisch bestätigt.

Pautrier, L.-M. u. Glasser: Lésions dysidrosiformes des mains dues au staphylocoque doré (Dysidrosiforme Läsionen der Hände infolge von Staphylococcus aureus). S. 1126.

Ein großer Teil der Dysidrosen ist parasitärer Natur (Epidermophyton, Trichophyton, Hefen). Der vorgestellte Fall soll als dysidrosiform, nicht als eigentliche Dysidrosis aufgefaßt werden, trotz des seit einigen Jahren regelmäßig im Sommer eintretenden Rezidivierens, wegen der Größe der Blasen und der aus-

Digitized by Google

schließlichen Lokalisation an den Handrändern bei Freibleiben der Handflächen und der Innenflächen der Finger. Der in allen Effloreszenzen gefundene Staphylococcus aureus dürfte als pathogen zu betrachten sein, obwohl derartige klinische Erscheinungen bei ihm ungewöhnlich sind.

Glasser, R.: Syphilides palmaires tertiaires coexistant avec une paralysie générale (Tertiäre Syphilis palmaris gleichzeitig mit progressiver Paralyse). S. 1127.

Die beiderseitigen Erscheinungen waren gleichzeitig aufgetreten.

Sitzung vom 10. November 1929

Albert-Weil, J.: Sur un cas d'angionévrose d'origine vraisemblablement sympathique se traduisant par du livedo et des crises solaires. Endartérites, capillarites probables (Über einen Fall wahrscheinlich sympathischer Angioneurose in Form von Livedo und Plexus solaris-Krisen. Wahrscheinlich Endarteritiden, Kapillaritiden). S. 1132.

Häufig vasomotorische Störungen, gastrische Krisen vom Typus des Plexus solaris, diesmal verbunden mit Erscheinungen von Livedo. Es handelt sich jedenfalls um Sympathikalgien, als deren Grundlage mit einer gewissen Wahrscheinlichkeit entzündliche Erscheinungen an Arterien und Kapillaren angenommen werden.

Pautrier, L.-M. u. Fr. Woringer: Vint-septième et vingt-huitième cas de dermatite chronique atrophiante (Pick-Herxheimer) (Siebenundzwanzigster und achtundzwanzigster Fall von Dermatitis chronica atrophicans [Pick-Herxheimer]). S. 1134.

In dem einen der Fälle fanden sich am Ellbogen die schon einige Male bei der Krankheit beschriebenen fibrösen Streifen, die in eine Tumorbildung auslaufen.

Pautrier, L.-M., A. Ullmo u. Walter: Impétigo herpétiforme. S. 1140.

Bei der in der vorigen Sitzung vorgestellten Kranken hatten die Hauterscheinungen und die Verschlechterung des Allgemeinzustandes ständig zugenommen, bis eine Behandlung mit Einspritzungen von Leukoseptyl (Extrakt von Leukozyten) einsetzte. Die Pusteln schwanden allmählich, die großen verrukösen, wuchernden Plaques flachten sich ab, der Allgemeinzustand besserte sich. Ob es sich hierbei um einen wirklichen Erfolg der Behandlung oder um ein zufälliges Zusammentreffen handelte, muß dahingestellt bleiben, zumal neuerdings wieder vereinzelte Pusteln aufgetreten sind.

Pautrier, L.-M. u. A. Diss: Un cas de gale norvégienne (Ein Fall von Scabies norvegica). S. 1142.

Die Fälle sind sehr selten, die Diagnose der Erkrankung mit ihren ausgedehnten Rötungen, Infiltrationen, Verdickungen, starken Schuppenauflagerungen, stellenweisem Nässen und ekzematiformem Zustande bei fast völligem Fehlen des Juckens ließ die Diagnose längere Zeit ungestellt bleiben, bis zufällig in einem histologischen Präparat Akarus gefunden wurde.

Pautrier, L.-M. u. P. Lanzenberg: Granulome annulaire (Granuloma annulare). S. 1150.

Affektion am Metakarpo-Phalangealgelenk des linken Zeigefingers eines 10jähr. Knaben. Intrakutanreaktion mit Tuberkulin negativ, histologisch kein tuberkuloider Bau. Nach Probeexzision Rückgang.

Pautrier, L.-M.: Glossite losangique médiane de la face dorsale de la langue (Glossite losangique médiane am Zungenrücken). S. 1152.

Der Fall läßt ebenso wie die früher beschriebenen die Ätiologie der charakteristischen Affektion völlig im Dunkel. Syphilis hat nichts damit zu tun.

Pautrier, L.-M. u. Revelli: Porokératose de Mibelli. S. 1155.

Die Fälle sind besonders in Italien häufig. Bei dem Kranken hatten die Erscheinungen mehrere Jahre nur an den Händen bestanden, sich dann auf Unterarme, Füße, schließlich auf das Gesicht ausgebreitet. Es lassen sich die verschiedenen Stadien der Entwicklung nachweisen.

Diss, A. u. J. Roederer: Récidive d'une rhabdomyome de la langue après ablation (Rezidiv eines Rhabdomyoms der Zunge nach Abtragung). S. 1160.

Trotz des Rezidivierens des vor 12 Jahren entfernten Tumors wird an der nach dem histologischen Befunde angenommenen Gutartigkeit festgehalten und das Rezidiv auf ungenügende Exstirpation bezogen.

Rietmann, Br.: Note préliminaire sur une épidermomycose palmaire noire observée au Brésil (Vorläufige Bemerkung über eine in Brasilien beobachtete schwarze Epidermomykose der Hand). S. 1162.

Erscheint in einer späteren Nummer.

Digitized by Google

Pautrier, L.-M. u. A. Ullmo: Cas mortel de pemphigus subaigu malin à bulles extensives (Todlicher Fall von subakutem malignem Pemphigus mit sich ausbreitenden Blasen). S. 1162.

Fall der von Brocq geschilderten Art mit mehrere Monate langer subakuter Entwicklung, dann Übergang in Malignität, indem die Blasen sich nicht überhäuten, sondern unter Abhebung der Epidermis der Ränder eine weitgehende Entblößung der Oberfläche eintritt. Die Blasen bevorzugen die Schleimhäute. In dem beschriebenen Falle trat der Exitus innerhalb von 51 Tagen nach Auftreten der Hauterscheinungen ein, doch hatte vorher offenbar schon eine Zeitlang eine Affektion der Schleimhaut bestanden.

Pautrier, L.-M., Gaspart u. Zorn: Eruption artificielle à type d'érythrodermie exfoliante généralisée, puis d'eczématisation généralisée, due à la manipulation d'un engrais chimique: la cyanamide (Artifizielle Eruption vom Typus einer generalisierten exfoliierenden Erythrodermie, dann einer generalisierten Ekzematisation, infolge von Hantieren mit einem chemischen Dungmittel: Zyanamid). S. 1166.

Die ersten Erscheinungen waren ganz akut nach Verwendung eines besonderen Dungmittels aufgetreten, und zwar waren die für Anwendung dieses empfohlenen Vorsichtsmaßregeln (Gesichtsmaske, Einfetten der Hände) außer acht gelassen worden. Als Bestandteile des Mittels sind Kalziumzyanamid und ungelöschter Kalk bekannt.

Pautrier, L.-M. u. R. Glasser: Mort par oedème aigu du poumon chez une femme enceinte, à la suite d'une injection de 914 (Tod durch akutes Lungenödem bei einer schwangeren Frau im Gefolge einer Einspritzung von 914). S. 1169.

Gravida im 7. Monat. Unmittelbar nach der 4. Salvarsaneinspritzung (in Pausen von 8 Tagen 0,3, 0,45, 0,6, 0,75) Unbehagen, Erstickungsgefühl; in der Annahme einer nitritoiden Krise Adrenalin, Verschlechterung des Zustandes, nach 10 Minuten trotz Kampfer, Sauerstoff Exitus. Obduktion ergibt akutes Lungenödem. Das Adrenalin dürfte in diesem Falle eher schädlich gewirkt haben, ist aber nicht an dem unglücklichen Ausgang Schuld; vielmehr ist dieser allein durch die Graviditat zu erklären. Wegen eines derartigen Falles von Salvarsanbehandlung in der Schwangerschaft Abstand zu nehmen liegt kein Grund vor.

Gouin, J., A. Bienvenue u. P. Daoulas: De l'influence de la radiothérapie sympathique sur certaines manifestations cutanées de la syphilis (Über den Einfluß der Röntgenbestrahlung des Sympathikus auf gewisse Hauterscheinungen der Syphilis). S. 1172.

Die Röntgenstrahlen bewirken einen humoralen Chok, und zwar je nach ihrer Anwendungsstelle (Rückenmark oder regionär) Hyperleukozytose oder Leukopenie. Mit ersterer geht ein vorübergehender Rückgang der Syphiliserscheinungen, mit letzterer eine Steigerung Hand in Hand.

Fabre, M.: L'acétate de thallium dans le traitement des teignes (Das Thalliumazetat bei der Behandlung der Trichophytie). S. 1177.

Die Erfolge waren sehr gute bei Verwendung von nicht mehr als 0.007 pro Kilogramm. Da die nötigen Vorsichtsmaßregeln innegehalten wurden, blieben unangenehme Nebenwirkungen aus. Der Ausfall begann an den erkrankten Stellen, das Wiederwachsen trat an ihnen am spätesten ein. Keine Rückfälle.

E. Levin-Berlin.

Bücherbesprechungen

Saidman, J.-Paris: La Sensitometrie cutanée. Verlag von G. Doin & Cie, Paris 1930. Preis Frs. 60.—.

Von dem Gesichtspunkt ausgehend, daß die Lichtbestrahlung der Haut zu therapeutischen Zwecken bisher im wesentlichen, rein empirisch betrieben, nicht die vollen Effekte gibt, die wir erstreben, hat der Verf. eine Apparatur konstruiert, mittels derer eine genaue Dosierung möglich sein soll. Das wichtigste Prinzip ist: Die Strahlenbehandlung muß sich auf die Hautempfindlichkeit gründen, die der Verf. unter den verschiedensten Bedingungen — Alter, Geschlecht, Dermatosen — untersucht hat. Kriterium hierfür ist die Erythemschwelle. In sehr eingehender Weise schildert dann der Verf. die Bestrahlungen bei den verschiedensten Erkrankungen mit Zahlenangaben auf Grund seiner Apparatur, die im Referat nicht geschildert werden kann. Schließlich hat der Verf. eine neue Strahlenart in die Therapie ein-

Digitized by Google

geführt, auf die er bei Untersuchung der Buckyschen Strahlen kam. Die Wirkung ist ähnlich dem Ultraviolett, aber andauernder und stark pigmentierend. Die Monographie ist wichtig für jeden, der mit Aktinotherapie sich beschäftigt.

A. Buschke-Berlin.

Pirquet, C.-Wien: Allergie des Lebensalters. Mit 142 Abb. u. 1 Tafel. Verlag von Georg Thieme, Leipzig 1930. Preis RM. 23.—, geb. RM. 25.—.

Das vorliegende Buch lag beim Tode Pirquets im Manuskript vollendet vor; in Ausführung des letzten Willens seines Verf. hat Dr. Herbert Orel die Drucklegung veranlaßt und überwacht. Es ist damit für die Weltliteratur eines der originellsten Werke gerettet worden, das in ein der Bearbeitung wertes Umland führt. Wir erfahren aus den mit minutiöser Sorgfalt ausgearbeiteten Tabellen und Kurven, daß das Studium der Altersverteilung der Krankheiten es erlaubt, für jede Krankheit eine charakteristische Alterskurve aufzustellen und daß auch bei Infektionskrankheiten die Disposition des Lebensalters viel mehr bedeutet als etwa die Virulenz des Infektionserregers. Besonders interessant ist die Gruppierung der in dem vorliegenden Werke behandelten bösartigen Geschwülste, welche längsthergebrachte Anschauungen zu ändern nötigt. Die Annahme, daß die stärkere Beteiligung des männlichen Geschlechts am Lippenkrebs, die man der chemischen Reizung der Lippen durch das Pfeifenrauchen zuzuschreiben pflegt, erweist sich als unrichtig, weil der Lippenkrebs bei Frauen trotz der zunehmenden Verbreitung des Tabakrauchens bei Frauen abgenommen hat und weil er bei Männern trotz des Abkommens des Pfeifenrauchens nicht vermindert ist. Auch beim Zungenkrebs findet sich das Vorwiegen des männlichen Geschlechts und die Charakterisierung als Frühkrebs, während beim Lippenkrebs das Maximum in einem vorgerückten Alter auftritt. Auch die bösartigen Neubildungen der Haut zeichnen sich durch einen sehr spät eintretenden Gipfel der Häufigkeitskurve aus; dies entspricht nicht so sehr einem späten Eintrittsalter als einem sehr langsamen Verlaufe der Krankheit. Das Studium der Neubildungen ergibt somit Kurven der Altersgruppierung, die einen männlichen und einen weiblichen Typus erkennen lassen; daneben ist ein abdominaler Typus gekennzeichnet, der vielleicht auch aus zwei Anteilen besteht. Bei weiterer Verfolgung des von Pirquet betretenen Weges sind sicherlich wichtige Aufschlüsse über die Nosologie zu erwarten.

F. Winkler-Wien.

Determann-Wiesbaden: Umstimmung als Behandlungsweg. Vortragsreihe, gehalten zu Wiesbaden, veranstaltet vom Wiesbadener Ortsausschuß für das ärztliche Fortbildungswesen in Preußen, vom 31. März bis 5. April 1930. Verlag von Georg Thieme, Leipzig 1930. Preis RM. 16.—.

Die Vereinigung der Wiesbadener Vorträge über „Umstimmung als Behandlungsweg" in Buchform darf als einzigartige Zusammenfassung unserer Kenntnis und praktischen Erfahrung auf diesem so allgemein, jedoch oft allzu schematisch geübten Gebiet der Therapie gelten. In der Gedrängtheit und Übersichtlichkeit des Ergebnisberichts geben die 23 Einzelvorträge von Verfassern, deren jeder als Spezialkenner bekannt ist, in vielseitiger Beleuchtung das Gesamtbild der Umstimmungstherapie; sie vermitteln eine Vorstellung ihrer Leistungsmöglichkeiten und -grenzen und bringen dem Praktiker die biologisch-chemischen Grundlagen der einschlägigen Verfahren sowie die physiologischen und pathologischen Faktoren bei ihrer Auswirkung zum Bewußtsein. Auf die Aufzählung sämtlicher Einzelthemen verzichtend, möchten wir an dieser Stelle nur die für den Dermatologen wichtigsten Vorträge besonders erwähnen, an der Spitze Buschkes Abhandlung: „Umstimmungstherapie bei Haut- und Geschlechtskrankheiten". Die geistreichen Gedankengänge des durch vieljährige experimentelle Arbeit hier besonders kompetenten Verf. erweitern unsere Vorstellung von der Bedeutung des Hautorgans für die Erforschung und praktische Ausgestaltung der Umstimmungstherapie. Für seine Auffassungen darf B. auch seine bekannten Versuchsergebnisse mit Thallium anführen; das wesentliche Organsystem für die Umstimmungsbehandlung sei jedenfalls das endokrin-vegetative System, in dessen Bereich das Hautorgan ja ein riesiges Endorgan darstelle. Besonders anziehend für den Dermatologen dürften ferner die Abhandlungen über Umstimmung durch Ernährung (Determann), durch Bestrahlung (Holthusen), durch endokrine Mittel (W. Veil) sein, ferner die Abschnitte „Umstimmung bei Infektionskrankheiten" (Hegler), bei allergischen Erkrankungen (Klewitz), „Psychische Umstimmung" (H. Schultz) und „Umstimmung als Behandlungsprinzip in der Kinderheilkunde" (S. Engel). — Der wohlfeile Preis dieser für die ärztliche Fortbildung

Digitized by Google

gehaltenen und nunmehr in bester Buchausstattung vorliegenden Vortragsreihe erleichtert die Anschaffung. F. Callomon-Dessau.

Günther, H.-Leipzig: Die wissenschaftlichen Grundlagen der Hunger- und Durstkuren. Verlag von S. Hirzel, Leipzig 1930. Preis RM. 8.—.

Die vorliegende interessante Darstellung der Physiologie und Pathologie des Hunger- und Durstzustandes sowie der klinischen Indikationen der Hunger- und Durstkuren darf auf ein allgemeines Interesse rechnen; für den Dermatologen ist der Abschnitt über die früher viel gebrauchte Hungertherapie und die Trockendiät bei Syphilis sowie die Mahnung des Verf. wichtig, man möge mit Rücksicht darauf, daß die heutige Luestherapie noch keineswegs den Gipfel der Vollkommenheit erstiegen hat, sich der alten Erfahrungen erinnern und genauer untersuchen, ob die Lucsbehandlung durch geeignete Diätvorschriften wenigstens erfolgreich unterstützt werden könne. Hinsichtlich der Hautkrankheiten erinnert der Verf. daran, daß die Anwendung von Hungerkuren bei chronischen Hautgeschwüren auf Hippokrates zurückgehe und daß sie früher nicht bloß bei Ulcus cruris, sondern auch bei chronischen Exanthemen und erst neuerdings von Little bei Lichen planus erfolgreich verwendet wurde. Die Erfolge von Noorden mit der Durstkur bei Psoriasis und die Erfahrungen von Chlumsky mit der Trockendiät bei Knochentuberkulose lassen die Annahme gerechtfertigt erscheinen, daß auch der Lupus durch die Beeinflussung des Wassergehalts der Haut mit Nutzen behandelt werden könne; die von Urbach festgestellte Erhöhung des Wassergehalts der Haut bei Ichthyosis, Sklerodermie und Dermatitis atrophicans infolge der Änderung des Wasserbindungsvermögens der Proteine sowie die Erhöhung des Wasser- und Kochsalzgehalts der Haut bei Ekzem lassen an die Möglichkeit einer Ausdehnung der Indikation der Durstkur denken.

F. Winkler-Wien.

Mitteilungen aus der Literatur

Syphilis

Serologie

Pauli, W.: Die kolloidchemischen Grundlagen für Eiweiß- und spezifische Flockunsgreaktionen. Wien. klin. Wschr., 1930, Nr. 3, S. 83.

Um das Wesen der Flockung zu verstehen, muß man wissen, daß die kolloidalen Teilchen durch elektrische Ladung in der Schwebe gehalten, d. h. ihre Zerteilung stabilisiert wird. Die Kolloide wandern im elektrischen Strom, und zwar die positiven zum —, die negativen zum + Pol. Durch Zusatz von Salzen, Säuren oder Laugen tritt Entladung, d. h. Ausflockung auf. Die Eiweißmoleküle enthalten neben den positivierbaren Aminogruppen die negativierbaren Fettsäuren. Eiweiß wird mit Säure versetzt positiv, mit Lauge negativ. Dem neutral amphoteren steht das ionische geladene Eiweißmolekül gegenüber. Ersteres kann nur durch hochkonzentrierte Neutralsalzlösungen (NaCl-Amm. Sulfat) ausgeflockt werden. *Alle* Arten von Eiweißkörpern werden durch Zusatz von Säure oder Lauge stark positiv oder negativ, wodurch die spezifischen Reaktionsunterschiede verschwinden. Diese zeigen sich nur, wenn man sich nicht zu weit vom elektrisch neutralen Zustand entfernt. In diesem Zustande tritt Flockung hochwertiger Eiweißkörper durch negative Kolloide, wie Mastix-, Goldzerteilungen oder Sole, jedoch nicht bei Anwesenheit anderer Körper (z. B. neutraler Salze) auf. Geringer ist diese Hemmung bei Eiweißkörpern von mehr positivem Charakter. Das Globulin ist stärker positiv und daher auch leichter positivierbar als das Albumin. Wenn bei Lues *im* Liquor der Globulingehalt vermehrt ist, kann daher die Goldsol- oder Mastix-Reaktion erfolgen und diagnostische Bedeutung gewinnen. Durch Positivierung mit Säure kann die Spezifität dieser Flockung aufgehoben und in jedem normalen Liquor eine unspezifische Flockung hervorgerufen werden. H. Colmann-Berlin.

Kadisch, E.-Charlottenburg: Zur hämolytischen Schnellreaktion auf Lues mit aktivem Serum. Klin. Wschr., 1930. Nr. 3. S. 118.

Die schlechten Resultate, die Fanoet mit der von vielen Seiten anerkannten Kadischschen Schnellreaktion erzielt hat, beruhen in erster Reihe darauf, daß F. zu vergleichenden Untersuchungen mit anderen Methoden nicht die gleichen Seren benutzt hat, in zweiter Reihe auf einer etwas zu unempfindlichen Einstellung.

Frei-Berlin.

Digitized by Google

Emanuel, G. u. H. Rosenfeld-Berlin: La Reazione al mastice colloidale „Lumbotest" e il suo valore per la diagnosi della neurolue (Die Mastix-Lumbotestreaktion und ihr Wert für die Diagnose des Nervenlues). Diagnostica e Technica di Laboratorio, Bd. 1, Nr. 1, S. 1.

Der Verf. setzt auseinander, daß die Lumbotestreaktion unter den Kolloidreaktionen als Standardmethode angenommen werden kann, da sie bei sehr einfacher Technik für die Differentialdiagnose der verschiedenen Krankheitstypen der Nervensyphilis sehr brauchbar ist. F. Juliusberg-Braunschweig.

Kretz, J. u. F. Paula: Über die Brauchbarkeit des Guttadiaphots nach F. Meyer, Bierast und Schilling zum Nachweis der Lues. Med. Klin., 1930, Nr. 9, S. 315.

Die Anwendung der Guttadiaphotmethode bei Syphilis kann, sofern sonstige positive Reaktionen gebende Erkrankungen (Sepsis, hochfieberhafte Tuberkulose, schwere Anämie, universelle Dermatosen, Gravidität) ausgeschlossen sind, zur schnellen Orientierung angewendet werden. Es ergab sich Übereinstimmung mit der Serumreaktion in 75,4% und nach Ausschluß der mit Salvarsan behandelten Fälle (wobei die Reaktion schnell negativ werden kann) in 81,8%. E. Levin-Berlin.

Sachs, H. u. E. Witebsky-Heidelberg: Zur Frage der Liquoruntersuchung mittels Flockung und Wassermannscher Reaktion. (Citocholreaktion und Kälte-Wassermann.) (Institut f. exper. Krebsforschg.) Klin. Wschr., 1930, Nr. 11, S. 499.

Die Reichweite von WR und Citocholreaktion im Liquor dürfte ebenso gleichgroß sein. Die Empfindlichkeit der WR im Liquor kann durch Ausführung der Bindungsphase in der Kälte gesteigert werden. Frei-Berlin.

Niederwieser, V.-Innsbruck: Diphtherie und Luesreaktion. (Univ.-Kinderklin.) Klin. Wschr., 1930. Nr. 10, S. 450.

Niederwieser bestätigt die Angaben von Hentschel und Szegö sowie die des Ref., daß nach Seruminjektionen bei Diphtheriekranken positive Meinicke-Reaktionen — im vorliegenden Falle: MMR — auftreten können. Auch positive WR kommt vor. Frei-Berlin.

Therapie

Curth, W.-Berlin: Über ausschließliche Wismutbehandlung bei Syphilis. (Dermatol. Abt. d. Rudolf-Virchow-Krankenhauses.) Ther. Gegenw., Jg. 71, H. 1, S. 28.

Nach mehrjährigen Beobachtungen an über 2000 Luesfällen kommt Verf. zu dem Ergebnis, daß mit reiner Wismutbehandlung dieselben Erfolge erzielt werden können wie mit kombinierten Salvarsankuren. Aus diesem Grunde werden an der Buschkeschen Klinik die meisten Fälle von Lues II und Lues latens nur mit Wismut behandelt. Selbst reine Wismutbehandlung im seronegativen Primärstadium und als Präventivkur bei Säuglingen war erfolgreich. Bisuspen hatte verschiedentlich unangenehme Nebenwirkungen, welche bei Anwendung von Spirobismol solubile nicht auftraten. Letzteres brachte die Spirochäten in Primäraffekten ebensoschnell zum Verschwinden wie Salvarsan. Die Spirobismolkur bestand aus 20 Injektionen à 1,0, 3mal pro Woche. Im Sekundärstadium empfiehlt sich zwischen erster und zweiter Kur eine 6wöchige, zwischen zweiter und dritter Kur eine 2—3monatige Pause. Kruspe-Dresden.

Dübbers, H.: Die klinische Verwertbarkeit des Linserschen Sublimat-Neosalvarsan-Gemisches, geprüft an seiner Einwirkung auf die Lumbalflüssigkeit. Diss., Greifswald 1929.

Hervorzuheben ist die prompte Wirkung auf Spirochäten und die ersten Syphiliserscheinungen, die gute Wirkung auf den Liquor ohne Provokation meningealer Lues, die Verhütung des angioneurotischen Symptomenkomplexes und die gute Verträglichkeit seitens Schwangerer. Dennoch ist diese Therapie nicht zu befürworten, sondern der bisherigen Kombinationskur das Wort zu reden, weil auch bei striktester Durchführung Rezidive auftreten und der Verf. die Provokation von Liquorlues dabei für eher möglich hält. M. Kazarowa-T. Pasardschik.

Moll, L.-Wien: Die Schmierkur mit dem Rasierpinsel. (Reichsanstalt f. Mutter- und Säuglingsfürsorge Wien.) Mschr. Kinderheilk., Bd. 45. H. 4, S. 293.

Verf. empfiehlt den Rasierpinsel zur Salbeneinreibung bei Schmierkuren gegen Lues und Krätze. Der Entstehung von Pyodermien wird hierbei vorgebeugt, da der Pinsel durch Auskochen jedesmal sterilisiert werden kann. R. Ley-Kreuznach.

Leven, G.: L'unique traitement de la syphilis gastrique (Die überragende Behandlung der Magensyphilis). Presse méd., 1930, Nr. 4, S. 60.

Digitized by Google

Verf. berichtet über gute Erfolge mit Hg in Form von Zäpfchen (3—4 cg pro supp. 1mal täglich) und Lipiodolkapseln innerlich, im ersten Monat je eine Kapsel zu den beiden Hauptmahlzeiten, späterhin an 20 Tagen im Monat je eine Kapsel. Die Dauer der Behandlung richtet sich nach dem erzielten Erfolg.

H. Th. Hinrichs-Halberstadt.

Ling, T. M.: Bismuth in Treatment of Congenital Syphilis (Die Verwendung von Wismut in der Behandlung der kongenitalen Syphilis). Lancet, 1929, Nr. 5542, S. 1034.

Verf. empfiehlt bei gegen Salvarsan- und Hg-resistenten Fällen von kongenitaler Lues die Anwendung von Wismut (Bioxyl). An Hand einer Tabelle zeigt er, wie bei mehreren solchen Fällen die WR negativ wird. Er ist der Ansicht, daß die Spirochaeta pallida bei längerer Behandlung mit Salvarsan und Hg gegenüber diesen Mitteln resistent wird.

P. Seier-Heidelberg.

Barag, G. G.: Über die salvarsanresistente Syphilis. Diss., Frankfurt a. M. 1928.

Die Annahme salvarsanresistenter Pallidastämme ist zwar nicht erwiesen, aber vorstellbar. Ätiologisch ist ein Versagen des Organismus stets mit zu berücksichtigen, wenn auch über dessen eigentlichen Mechanismus zur Zeit nichts Sicheres ausgesagt werden kann. Die Entscheidung, in welchem Grade jedes dieser beiden Momente für die Beurteilung des Einzelfalles maßgebend ist, muß der jedesmaligen Untersuchung vorbehalten bleiben.

M. Kazarowa-T. Pasardschik.

Langer, E.-Berlin-Britz: Therapieresistente Syphilis. (Dermatol. Abt. d. Krankenhauses.) Ther. Gegenw., Jg. 71, H. 3, S. 118.

An Hand zweier Krankengeschichten bespricht Verf. die therapieresistente Syphilis, wobei er ausdrücklich nur die klinische Resistenz, nicht die serologische versteht. Fall 1: 23jähr. kräftiger Mann, der am Schluß einer sehr intensiven kombinierten Bi-Sa-Kur Plaques an Zunge und Mundschleimhaut bekam. Dezember 1928 klinische Aufnahme: Plaques im Munde, Ulkus auf der Zunge, Leukoderm am Halse, WR negativ. Unter Behandlung mit einem kräftigen Gold-Bi-Präparat zunächst Abheilen, am Schluß Wiederauftreten der Effloreszenzen. Dasselbe wiederholt sich nach Hg-Einreibungen, weiteren Gold-Bi- und Salvarsankuren. Im August 1928 treten spirochätenhaltige Papeln am Skrotum auf. Erst auf eine Malariakur hin hörten die Rezidive auf, auch als dieser eine Sa-Kur angeschlossen wurde. Fall 2: 31jähr. Pat., vor 6 Jahren luetische Infektion. Trotz und nach 3 starken kombinierten Kuren WR noch positiv. Bis 1926 erscheinungsfrei, dann Schluckbeschwerden, Schwellung am Halse, was sich nach einer Kur zurückbildete, 1928 wieder auftrat, sich nach Kur zurückbildete, bis Ende 1928 eine sich unter weiteren Kuren immer mehr verschlimmernde Zerstörung des Gaumens mit Schwellung der l. Gesichtshälfte entstand. Rückgang erst unter Kalomelbehandlung. Bei Therapieresistenz muß unterschieden werden zwischen Versagen der Medikamente und Resistenz der Spirochäten, der lokalen Erscheinungen und des ganzen Organismus. Ein Versagen der Medikamente kann in diesen Fällen ausgeschlossen werden. Im Fall 2 ist vielleicht durch die dauernde Wiederholung eine Resistenz besonders kräftiger Spirochätenstämme gekommen. Bedeutungsvoll ist immer das Verhalten des Gesamtorganismus in bezug auf Entstehen einer Therapieresistenz.

H. Colman-Berlin.

Reese, H. H.: Antisyphilitic Treatment of Syphilis of the Central Nervous System (Die antisyphilitische Behandlung der Syphilis des Zentralnervensystems). J. Amer. med. Assoc., Bd. 94, Nr. 7, S. 455.

Die intraspinale Behandlung gibt trotz mancher theoretischer Bedenken bei manchen gegen andere Behandlungsformen resistenten Fällen von Paralyse und Tabes gute Resultate, während sie bei anderen Fällen ganz versagt. Sie ist die Methode der Wahl bei schnell fortschreitendem Befallensein der Meningen mit schweren Krisen, Optikusatrophie und erhöhtem intrakraniellem Druck und bei Fällen mit Intoleranz gegen intravenöse Salvarsaninjektionen. Die Einführung der Salvarsanbehandlung hat nicht zu einer Zunahme der Nervensyphilis geführt. Jeder Fall von Syphilis des Zentralnervensystems ist individuell zu behandeln. Es empfiehlt sich, vorbereitend 1—2 Wochen vor Beginn der geeigneten Arsenbehandlung Quecksilbereinreibungen und Jodsalze zu geben. R. bevorzugt von den Arsenpräparaten das Tryparsamid und dann das Neosalvarsan bei Fällen ohne Befallensein des N. opticus und warnt vor dem Gebrauch jeder Arsenbehandlung bei fortgeschrittenen parenchymatösen Fällen. Die letzteren sind mit unspezifischen Methoden zu behandeln, am wirksamsten mit Malaria. Sulfarsphenamin ist das

Digitized by Google

Mittel der Wahl für die Behandlung der Syphilis congenita, aber R. hatte gute Resultate bei einer Anzahl von Fällen von kongenitaler Nervensyphilis, die bei Paralyse nach Vorbehandlung mit Malaria mit Tryparsamid und Hg behandelt wurden, und bei juveniler Tabes mit Tryparsamid, zusammen mit Hg und Jod. Für die kongenitalen Formen wie für die erworbenen der Nervensyphilis eignet sich dieselbe Behandlung. F. Juliusberg-Braunschweig.

Hessberg, R.-Essen: Weitere Ergebnisse der Fieberbehandlung luetischer, insbesondere tabischer Sehnervenerkrankung. (Augenklinik d. Städt. Krankenanstalten.) Klin. Mbl. Augenheilk., Bd. 84, Februarheft, S. 261.

In seiner kritischen Abhandlung berichtet Verf. über gute Erfolge, wobei allerdings nur die zentrale Sehschärfe berücksichtigt wird. Der Nachbehandlung mit Salvarsan zieht Verf. eine solche mit Jod vor, da bei ersterer gerade wegen der höheren Ansprechbarkeit des Körpers auf Medikamente nach voraufgegangener Fieberbehandlung eine schwere Schädigung des Sehnerven auftreten könnte. Außer diesen Beobachtungen hat Verf. Versuche mit Pyrifer vorgenommen und glaubt, diese erheblich ungefährlichere Behandlung für geeignete Fälle empfehlen zu können. Überhaupt ist die Voraussetzung für jede Fieberbehandlung eine sorgfältige Befunderhebung nicht nur des Auges, sondern jedes einzelnen Organes, sowie des Blutes und Liquors. H. Colman-Berlin.

O'Leary, P. A., u. L. A. Brunsting: The Nonspecific Treatment of Neurosyphilis: Fifth Annual Report (Die unspezifische Behandlung der Nervensyphilis. Bericht über 5 Jahre). J. Amer. Med. Assoc., Bd. 94, Nr. 7, S. 452.

O'Leary und Brunsting behandelten von Juni 1924 bis April 1929 509 Pat. mit Malaria. Ferner wurden noch 140 Pat. mit Plasmodium vivax geimpft, ohne daß sich eine Malaria entwickelte. Gute Resultate gaben Fälle mit Früherscheinungen, mit Parese, ohne Parese und solche mit symptomloser Nervensyphilis, die auf intravenöse Behandlung nicht reagierten. Von den ersten 24 mit Malaria behandelten Pat., über die 1925 berichtet wurde, zeigen 10 noch vollständige Remission, 5 zeigten keine Besserung oder zeigen ständiges Fortschreiten, 4 sind tot und von 5 waren mehr als 2 Jahre keine Nachrichten zu erhalten. Die serologischen Reaktionen sind wohl von Interesse, aber nicht immer von prognostischer Bedeutung, und der Versuch, die Behandlung allein nach den serologischen Reaktionen zu bewerten, würde irreleiten. Die objektiven Zeichen der parenchymatösen Nervensyphilis als Resultat eines zerstörenden Prozesses im Nervensystem werden materiell durch diese Behandlungsform nicht beeinflußt; andererseits sind die Resultate um so besser, je mehr meningeal der Grad des Befallenseins ist. Mehrere Pat. mit deutlichen klinischen Zeichen der Paralyse, welche etwa 2 Jahre lang nach der Malariabehandlung sich in kompletter Remission zeigten, wiesen die Erscheinungen einer langsamen, aber ständigen geistigen Verschlechterung auf. Die eigenen Beobachtungen und Angaben aus der Literatur ergeben, daß die Lebenserwartung der Paralytiker durch die Malariabehandlung eine größere wird, auch wenn es zu keiner vollständigen Remission kommt. Trotz gegenteiliger Ansichten sind die Ergebnisse bei diesem Typus keine Kontraindikation. An Stelle der Malariabehandlung kann, wenn diese nicht möglich ist, die Behandlung mit Typhusvakzine treten, doch sind die therapeutischen Remissionen weniger häufig und ausgesprochen. F. Juliusberg-Braunschweig.

Schroeder, K.-Odense (Dänemark): Über Schwefelbehandlung der Syphilis, syphilitischen und nichtsyphilitischen Zentralnervensystemerkrankungen. Med. Klin., 1930, Nr. 6. S. 204, sowie

Pollak, F.-Prag: Erwiderung auf K. Schroeders voranstehende Bemerkungen. S. 205.

Verf. beansprucht die Priorität bezüglich der Schwefelbehandlung auf parenteralem Wege bei metaluetischen Nerven- und Geisteskrankheiten, Syphilis und einigen nichtsyphilitischen Erkrankungen des Zentralnervensystems. Er hält von den verschiedenen Schwefelpräparaten das von ihm angewendete 10%ige Schwefelöl (Sulfosin) für das geeignetste und dem Sufrogel Heyden, das als Vehikel Gelatine enthält, überlegen. Demgegenüber hält Pollak daran fest, daß die von ihm mit Sufrogel erzielten Erfolge die vorher bekanntgewordenen weit übertreffen. Sufrogel besitzt gegenüber dem Sulfosin den Vorteil der Wasserlöslichkeit und der unverhältnismäßig größeren Oberflächenentwicklung durch die außerordentlich feine Verteilung des Schwefels. E. Levin-Berlin.

Digitized by Google

Ulcus molle, Venerisches Granulom

Frommolt, G.-Canton (China): „Phagedänisches Ulcus" der Vulva als Indikation zum Kaiserschnitt. (Gynäk.-geburtshilfl. Abt. d. Sun-Yat-Sen-Univ.) Zbl. Gynäk., 1930, Nr. 4, S. 237.

Bei einer 30jähr. Gravida wurde 6 Wochen vor dem Ende der Schwangerschaft wegen ausgedehnten Ulcus phagedaenicum, das auf die ganze linke große Labie hinab bis zum Anus und aufwärts in den Bereich des Schamberges übergriff und auch die rechte große Labie erfaßt hatte, die Sectio caesarea mit anschließender Exstirpation des Uterus ausgeführt. Dieses Vorgehen erschien bei der bereits kachektischen Frau indiziert, da nur dadurch das drohende Kindbettfieber mit einiger Sicherheit vermieden werden kann. Das Geschwür zeigte nach der Entbindung unter zuerst indifferenter Behandlung und einer später auf Grund der positiven Serreaktion erfolgenden spezifischen Behandlung rasche Heilungstendenz, so daß 7 Wochen nach der Aufnahme Pat. mit fast völlig überhäutetem Ulkus und in wesentlich gebessertem Allgemeinzustand entlassen werden konnte.

B. Peiser-Berlin.

Frei, W.-Berlin: Eine noch wenig bekannte, auch in Berlin vorkommende Geschlechtskrankheit, die Lymphogranulomatosis inguinalis, ihre Folgeerscheinungen und ihre Bekämpfung. (Dermatol. Abt. d. Städt. Krankenh. Spandau.) Med. Klin., 1930, Nr. 9, S. 305.

Die Lymphogranulomatosis inguinalis muß als wohlcharakterisierte, besonders abzugrenzende Geschlechtskrankheit betrachtet werden, der die „klimatischen Bubonen" und viele Fälle von Ulcus chronicum vulvae et ani (Esthiomène) zuzurechnen sind. Die Erscheinungen zeigen sich hauptsächlich in den Leistendrüsen in Form multipler, meist miteinander verbackener, an der Haut adhärenter, erweichender und unter Fistelbildung perforierender Drüsenschwellungen, verhältnismäßig häufig bestehen auch tiefe Schwellungen der Iliakaldrüsen. Der sexuelle Charakter der Erkrankung erhellt daraus, daß man als Primäraffekte mitunter kleine herpesähnliche Erosionen findet, daß ausschließlich Personen im geschlechtsreifen Alter befallen werden, gewöhnlich nach einem 10—30 Tage zurückliegenden Geschlechtsverkehr, und daß auch Partnerfälle zur Beobachtung kommen. Um atypische Ulcus-molle-Bubonen handelt es sich sicher nicht. Der Erreger ist noch nicht bekannt. Die Prognose ist günstig, doch mit langer Heilungsdauer: eine verhältnismäßig seltene Folgeerscheinung sind elephantiastische Veränderungen und chronische Ulzerationen des Genital- und Rektalgebietes (Ulcus chron. elephantiast. vulvae, ani et recti). Für die Diagnose ist außer dem klinischen Bilde die spezifische Hautreaktion zu verwerten; nach intrakutaner Einspritzung von aus erweichten, aber noch geschlossenen Bubonen entnommenem, mit Kochsalzlösung 1:5 verdünntem und sterilisiertem Eiter kräftige papulöse Hautentzündung bei Personen, die an der Krankheit leiden oder gelitten haben, ferner meist auch bei klimatischen Bubonen und bei Esthiomène, hingegen nicht bei Ulcus-molle-Bubonen oder sonstigen Erkrankungen. Die Behandlung besteht entweder in Ausräumung oder Tartarus stibiat., besonders in Form der neueren Präparate Stibenyl und Neostibosan. Die Erkrankung scheint auch in Berlin nicht selten zu sein. E. Levin-Berlin.

Tagesgeschichtliche Nachrichten

An Stelle des ausscheidenden Prof. Bayet-Brüssel, jetzt Ehrenpräsident, wurde Prof. Edvard Ehlers-Kopenhagen zum Präsidenten der Internationalen Liga zur Bekämpfung der Geschlechtskrankheiten gewählt. R.

Nachdruck (auch des Abschnittes „Tagesg. Nachr.") ist ohne Genehmigung des Verlegers nicht erlaubt

Verantwortlich für die Redaktion: für Originalabhandlungen und T.N.: Prof. Dr. J. H. Rille, Leipzig. Für Referatenteil und therapeutische Umfrage: Dr. Fritz Callomon, Dessau

Digitized by Google

Dermatologische Wochenschrift

Nr. 36 (Bd. 91) 6. September 1930

Aus der Chirurgischen Universitätsklinik, Berlin (Direktor: Geh.-Rat Prof. Dr. Bier)

Über allergische Erkrankungen der Haut unter besonderer Berücksichtigung der spezifischen Behandlung

Von

Dr. W. Richter

An Hand wertvoller Impfstudien hatte v. Pirquet feststellen können, daß Kranke mit tuberkulöser Infektion gegenüber Tuberkulinimpfungen auf der Haut eine erhöhte Empfindlichkeit zeigten, die ihren Ausdruck in einer Lokal- und Allgemeinreaktion fand. v. Pirquet bezeichnete diese Zustandsänderung der Haut in ihrer biologischen Reaktionsfähigkeit als Allergie. Seine wertvollen Beobachtungen wurden dann besonders von amerikanischen Autoren unter Führung von Walker, Cooke und Coka auch für andere Erkrankungen ausgewertet. Besonders bei Heuschnupfen, Bronchialasthma, in einem Teil der Fälle von Urtikaria und Ekzem (Bloch) hatten diese Autoren eine Reaktionssteigerung der Haut gegen bestimmte Noxen, die als Allergene bezeichnet werden, gefunden. In Europa gebührt vor allem Storm van Leeuwen, Doerr, Kämmerer, Widal und Frugoni, Bloch, Petersen u. a. m. das Verdienst, die Forschungsarbeiten auf diesem Gebiet weitergeführt zu haben. In neuerer Zeit ist die Literatur dieses Gebietes derart angeschwollen, daß es im Rahmen der vorliegenden Arbeit zu weit führen würde, im einzelnen darauf einzugehen (Cori, v. Mautner, Adelsberger, Brach, Bloch und zahlreiche andere mehr). Wir wollen uns daher darauf beschränken, die Forschungsergebnisse anzuführen, die uns des Zusammenhanges wegen besonders beachtenswert erscheinen.

Nachdem festgestellt war, daß als auslösender Faktor für die sogenannten allergischen Erkrankungen spezifische Allergene anzusprechen seien, hat sich herausgestellt, daß diese verschiedenster Herkunft sein können. Storm van Leeuwen, Magos, Keller, Doerr u. a. haben als Allergene Arzneimittel wie Antipyrin, Salizylsäure, Chinin, Veronal, Luminal, Jod, Brom, Quecksilber, Salvarsan usw. nachweisen können. Als weitere Allergengruppe wurde zuerst von Blackley, später von Dunbar, Prausnitz, Wolff-Eisner, Schittenhelm, Weixhardt, besonders für die Auslösung von Heufieberanfällen und einen Teil von Asthma, Pollen nachgewiesen, deren Ursprung bei den verschiedensten Gräserarten zu suchen waren. Storm van Leeuwen hat weiterhin auch Pollenstaub von Blumen ursächlich mit Heufieberanfällen in Verbindung bringen können. Auch in Produkten tierischer Haut (Pferdeschuppen, Hunde-, Katzen-, Kaninchenhaar, Federn usw.) konnten Allergene nachgewiesen werden (Salter, de Besche, Walker, Widal, Frugoni u. a.). Die Hauptgruppe von Allergenen ist aber in Nahrungsmitteln zu suchen, wobei nicht nur Genußmittel wie Hummern, Krebs, Austern usw. in Betracht kommen, sondern sogar Milch, Eier, Weizen, Bohnen, Obst (Birnen, Äpfel, Erdbeeren usw.), an die im allgemeinen gar nicht gedacht wird, weil sie lange Zeit gut vertragen worden sind. Auch Weinsorten wie Burgunder, Bordeaux, Champagner sind hierbei zu erwähnen (Widal). Es sei noch kurz auf die Arbeiten von Walker hingewiesen, der Bakterientoxine als auslösenden Faktor, besonders bei Asthma, annahm. Dieser Ansicht wurde jedoch von zahlreichen Autoren (Mackenzie, Hanger, Rackemann, Graham u. a.) widersprochen mit der Begründung, daß die Hautprüfungen, auf die wir im Zusammenhange noch zu sprechen kommen, nicht als spezifisch angenommen werden könnten. Über

Digitized by Google

unsere Ansicht werden wir in der epikritischen Betrachtung näher eingehen. Für die Feststellung des in Frage kommenden Allergens wurden zwei verschiedene Applikationsarten vorgeschlagen:

1. Entsprechend der PIRQUETschen Probe, einen Tropfen der in Frage kommenden Allergenlösung nach Skarifikation der Haut auf diese Stelle aufzutragen (SCHLOSS, WALKER u. a.) und bis zum Eintrocknen abzuwarten, oder aber eine dünne mit der Allergenlösung getränkte Mullschicht auf eine vorher mit Schmirgelpapier abgeriebene Hautstelle mittels eines Verbandes für mehrere Stunden bis zu einem Tage aufzulegen (JADASSOHN, URBACH, KÖNIGSTEIN u. a.). Bei einem positiven Ausfall, d. h. wenn die zur Prüfung benutzte Allergenlösung als spezifisch auslösend für die Erkrankung anzusprechen war, trat an der Prüfungsstelle eine Quaddel resp. Entzündung mit gelegentlicher Ekzembildung auf. Die von JADASSOHN angegebene funktionelle Hautprobe stützte sich vor allem darauf, daß die Überempfindlichkeit bei Ekzemen in der Epidermis lokalisiert sei, im Gegensatz zur Urtikaria usw., wo diese ihren Angriffspunkt im vaskulär-bindegewebigen Anteil fände. Beachtenswert sind auch die diesbezüglichen Versuche BLOCHs, dem es gelungen ist, bei einer Transplantation eines THIERSCHschen Lappens, eine Überempfindlichkeit gegen Jodoform zu übertragen.

2. Anlegen einer intrakutanen Quaddel der in Frage kommenden Allergenlösung, und zwar werden bisher im allgemeinen Konzentrationen von 1:1000000 bis 1:100 empfohlen. Während bei negativem Ausfall die gesetzte Quaddel sehr schnell vergeht, entwickelt sich bei positivem Ausfall eine mehr oder weniger breit ausgedehnte Quaddel von hochroter Verfärbung, die über Stunden, ja sogar Tage bestehen bleiben kann oder ein mehr oder weniger stark ausgedehntes Ödem mit Neigung zur Ekzematisation. Der Reaktionsprozeß entwickelt sich manchmal erst nach 24 —48 Stunden. Dementsprechend muß auch die Beobachtungszeit zur Entscheidung eines positiven Ausfalls bis zu diesem Zeitpunkt ausgedehnt werden. Über den Wert dieser Hautprüfungsmethode in bezug auf die Feststellung eines spezifischen Allergens sind die Ansichten der Autoren nicht übereinstimmend, zumal von einigen Autoren (JADASSOHN, MORO, NEBEL und ROSENBLUETH) gelegentlich eingreifende Reaktionen beobachtet wurden. Außerdem kommt hinzu, daß in einer Reihe von Fällen bei Allergikern eine sogenannte Polyspezifität nachgewiesen werden konnte, d. h. es zeigte sich eine Empfindlichkeit gegenüber mehreren Allergenen. Allerdings muß auf die Beobachtung von RICK und SAMSON hingewiesen werden, die in derartigen Fällen eine gemeinsame chemische Grundlage feststellen konnten.

Der Vollständigkeit halber sei noch die hämoklasische kolloidoklasische Krise erwähnt, die als erster WIDAL bei Allergikern beobachtete, die aber praktisch keine besondere Bedeutung hat. Es handelt sich um 4 Phänomene:

1. Verminderung des Blutdrucks,
2. Abfall der Leukozytenzahl,
3. Änderung des refraktometrischen Index des Serums,
4. Änderung der Blutgerinnungszeit.

Die gleichen Phänomene konnten auch im anaphylaktischen Chok gefunden werden. Über die Beziehungen zwischen Anaphylaxie und Allergie gehen die Meinungen der Autoren auseinander. Es ist erforderlich, an dieser Stelle kurz auf die Definition der Anaphylaxie einzugehen, wie sie zuerst von RICHET gegeben wurde, da neuerdings häufig von einer Anaphylaxie als von einer Serumkrankheit gesprochen wird. Es handelt sich nach RICHET um eine chokartige Reaktion nach einer Eiweißzufuhr bei einem Tier, das vorher durch dasselbe Eiweiß sensibilisiert wurde. RICHET, LAROCHE u. a. unterschieden entsprechend dem mehr oder weniger stürmischen Verlauf der reaktiven Prozesse eine „kleine Form" mit Symptomen einer Konjunktivitis, Ekzem, Darmstörungen, Asthmaanfällen oder Migräne und eine „Große Form" mit stürmischen Symptomen, die im allgemeinen nach schwerstem Kollaps letal verlaufen. COCA trennt die Anaphylaxie von der Allergie und gibt dafür vier Kriterien an:

1. Allergische Krankheiten werden häufig vererbt im Gegensatz zur Anaphylaxie.

2. Allergische Symptome können bei dem ersten Kontakt mit dem betreffenden Allergen auftreten, während bei der Anaphylaxie eine vorherige Sensibilisierung stattgefunden haben muß.

Digitized by Google

3. Allergie kann im Gegensatz zur Anaphylaxie experimentell bei Tieren erzeugt werden.

4. Die Krankheitssymptome beider Prozesse sind in Entstehung und Verlauf verschieden.

Bei der Nachforschung ergab sich jedoch mehr und mehr, daß alle vier Argumente in ihrer scharfen Abgrenzung der Kritik nicht standhalten konnten. Es würde zu weit führen, im einzelnen die Entgegnungen aufzuzählen. Besonders sei hier noch auf die interessanten Versuche von PRAUSNITZ und KÜSTER hingewiesen, denen es gelungen war, normale Menschen passiv allergisch zu machen. Sie injizierten Serum eines Allergikers einem gesunden Menschen, indem sie eine Quaddel setzten, und sensibilisierten denselben dadurch gegen das betreffende Allergen. Wir wollen uns darauf beschränken, den heute im allgemeinen anerkannten Standpunkt bezüglich Allergie und Anaphylaxie zusammenfassend wiederzugeben. STORM VAN LEEUWEN, DOERR, FRUGONI haben ihre Forschungsergebnisse dahin zusammengefaßt, daß zwischen Allergie und Anaphylaxie enge Beziehungen bestehen, trotzdem aber beide Prozesse nicht als identisch aufzufassen sind, da die Allergene im allgemeinen nicht mit Proteinen verbunden sind, und daß anderseits für die Entstehung allergischer Krankheitssymptome eine ererbte Disposition (Idiosynkrasie) oder erworbene Dispositionen nach längerem Kontakt mit dem betreffenden Allergen anzunehmen ist, wobei allerdings eine gleichzeitige Herabsetzung der Funktionstüchtigkeit der Haut und Schleimhaut Vorbedingung ist, damit die Allergene eindringen können. Wegen des Zusammenhanges möchten wir schon an dieser Stelle unsere Beobachtungsergebnisse vorausnehmen. Wir haben feststellen können, daß Allergene, im besonderen aus der Arzneigruppe, im Gegensatz zu den Anaphylaktogenen zunächst nicht in der Lage sind, die für diese charakteristischen Antikörper zu bilden. Je nach der konstitutionellen Beschaffenheit in Verbindung mit der Noxe kann das Allergen durch sekundäre Eiweißabbauprozesse infolge der mehr oder weniger starken Reaktion des Organismus anaphylaktogene Eigenschaften annehmen durch Bindung mit dem bei den Eiweißabbauprozessen entstehenden artfremden Eiweiß. Außerdem kommt hinzu, daß besonders die kleine Form der Anaphylaxie mit ihren Symptomen klinisch sich verhältnismäßig häufig nicht von der Allergie abgrenzen läßt. Wir neigen daher zu der Ansicht, daß es sich bei beiden Prozessen mehr um graduelle Unterschiede handelt, die allerdings für die Praxis von außerordentlicher Bedeutung insofern sind, als sie bei den Hautprüfungen zwecks Eruierung des schädlichen Agens ein Warnsignal geben, in der Dosierung besonders vorsichtig zu sein bei Allergenen, die eventuell durch stark giftige Wirkung eine Eiweißabbaureaktion hervorrufen können.

Diese Anschauung wird in gewissem Sinne von STORM VAN LEEUWEN gestützt, denn er reiht in die Therapie der allergischen Erkrankungen die antianaphylaktische und die skeptophylaktische Behandlung ein. Bei der ersteren Methode handelt es sich nach den Angaben von OTTO und BESREDKA um eine Aufhebung bzw. Herabsetzung der anaphylaktischen Symptome durch vorherige Desensibilisierung mit kleinen Dosen. Bei der Skeptophylaxie, auf die zuerst ALBERTONI und neuerdings von URBACH hingewiesen wurde, und zwar für Pepton, die später aber von FANGO, GLEY, LE BAS auf andere Gifte ausgedehnt wurde, handelt es sich um eine besondere Reaktion des Organismus, die sich dadurch äußert, daß durch einmalige vorherige Gabe einer kleinen Dosis des betreffenden Allergens bzw. Anaphylaktogens die giftige Wirkung der nachfolgenden großen Dosis aufgehoben bzw. abgeschwächt wird. Von gleichen Gesichtspunkten ausgehend, hat BIER schon seit langer Zeit diese Art von Desensibilisierung bei Blutinjektionen und neuerdings auch bei Lumbalanästhesien mit großem Erfolg angewandt. An dieser Stelle sind weiterhin die von SICARD und PARAF empfohlenen prophylaktischen Injektionen von Bikarbonatlösung zu erwähnen, die auf der Beobachtung fußten, daß Anaphylaktoxine durch Hinzusetzen von Salzen gehemmt werden. Praktisch wandten beide Autoren diese Methode bei Serum- und Salvarsaninjektionen an. WIDAL behandelte aus gleichen Gründen Asthma mit Kochsalzinjektionen.

Therapeutisch wurden außerdem spezifische Behandlungen mit kleinsten Dosen der Allergenlösung empfohlen, und zwar wurde als Anfangsdosis die Verdünnung gewählt, bei der sich keine Reaktion zeigte. Nach 3—8tägigen Abständen wurden dann neue Injektionen in steigender Dosierung vorgenommen (STORM VAN LEEUWEN, DOERR, JADASSOHN, COCA, FRUGONI u. a. m.). Zeigte sich eine Reak-

Digitized by Google

tion, so wurde abgewartet, bis diese abgeklungen war, um dann mit der nächst niederen Dosis wieder zu beginnen. Als Injektionsart wurden sowohl intrakutane wie subkutane Injektionen empfohlen. Weiterhin sind in der Literatur auch günstige Resultate mit unspezifischer Therapie (Milch, Schwefel, Pepton, Tuberkulin, Extrakt aus menschlichen Hautschuppen, Kalzium und Strontiuran (KRAUS und RIEDE, AULD, FARMER, LOEB, PASTEUR u. a. m.) veröffentlicht.

Bei den bisherigen Mitteilungen über allergische Erkrankungen steht vor allem Asthma, Heufieber und mit diesen in Verbindung stehende Urtikaria und Ekzeme im Vordergrund. Wir haben uns daher die Aufgabe gestellt, diesbezügliche Untersuchungen bei sämtlichen Hauterkrankungen vorzunehmen. Entsprechend der bisher üblichen Rubrizierung trennen wir nach dem Ursprung des Allergens folgende Gruppen voneinander ab:

1. arzneiliche Allergene,
2. pflanzliche Allergene,
3. chemische Allergene,
4. alimentäre Allergie,
5. aktinische Allergene.

Hieran schließen wir eine Gruppe von Allergenen aus dem hormonalen System bei innersekretorischer Dysharmonie an.

Wir beginnen mit der Gruppe allergischer Erkrankungen auf der Basis von Überempfindlichkeit gegen Arzneimittel, bei der die schädliche Noxe leicht zu finden war. Wegen des reichlichen Materials beschränken wir uns darauf, zum Teil nur Auszüge aus den Krankengeschichten wiederzugeben.

Fall 1. August B., 35 Jahre alt, Lues I/II. Nach der zweiten Salvarsaninjektion, Dosis III, entwickelte sich unter Schüttelfrost, 39,2 Fieber, eine schwere Dermatitis mit gleichzeitiger Nierenschädigung.

Therapie: Intrakutane Injektion von 0,1 ccm einer Lösung Neosalvarsan 0,45:100. 3 Stunden später trat eine erhebliche Verschlechterung des Allgemeinbefindens ein. An der Injektionsstelle zeigte sich eine starke Lokalreaktion, nach deren Ablauf eine zweite intrakutane Quaddel mit 0,1 ccm einer Neosalvarsanlösung 0,45:1000 angelegt wurde. Hierauf trat eine deutliche Besserung ein, die von Tag zu Tag weitere Fortschritte machte. 12 Tage nach der zweiten Injektion wurde eine erneute Intrakutanquaddel mit der gleichen Dosis gesetzt. Es trat weder eine lokale noch allgemeine Reaktion ein; dagegen besserten sich die Krankheitserscheinungen immer mehr, so daß der Patient 5 Wochen nach Beginn der Salvarsanschädigung völlig gesund entlassen werden konnte. Auch der Nierenbefund war wieder völlig normal.

Fall 2. Frau Johanna W., 28 Jahre alt, Lues lat. Nach der ersten Neosalvarsaninjektion trat unter Schüttelfrost und Fieber bis 39,8 eine Neosalvarsandermatitis ein.

Therapie: Wir injizierten 0,1 ccm einer Neosalvarsanlösung 1:1000 intrakutan. Einige Stunden nach der Injektion trat eine bedeutende Besserung des Allgemeinbefindens ein, die Kranke hatte eine sehr ruhige Nacht, Temperatur war auf 37,2 abgefallen. Im Laufe der nächsten Tage gingen auch die Hauterscheinungen mehr und mehr zurück. 3 Wochen nach Beginn der Erkrankung konnte die Patientin geheilt entlassen werden.

Fall 3. Ilse K., Primäraffekt an den Labien, indolente Bubonen, Seroreaktionen stark positiv. Nach der ersten Neosalvarsaninjektion, Dosis III, starkes Jucken mit über den ganzen Körper ausgedehnten Quaddeln, dazwischen auch einzelne bis in die Subkutis hinabreichende Knoten von Bohnen- bis Haselnußgröße. Patientin fühlte sich sehr matt. Temperatur 37,2, Urin o. B., Herz o. B.

Therapie: Quaddel einer Neosalvarsanlösung 0,45:100000. An der Injektionsstelle zeigte sich keine Reaktion. Die Quaddel- und Knotenbildung auf dem Körper war zum Teil geschwunden, das Jucken hatte etwas nachgelassen. In Abständen von 4 Tagen wurden erneute Intrakutanquaddeln, und zwar in steigender Dosis, 0,45:10000, 0,45:1000 usw. bis 0,45:10 gemacht. 2 Monate nach den ersten Erscheinungen einer Neosalvarsanschädigung wurde erneut mit einer Neosalvarsankur, Dosis III, begonnen. Die Patientin vertrug die Behandlung jetzt gut.

Fall 5. Hebammenschülerin Elfriede K., 19 Jahre alt. Nach Desinfektion mit Sublimatlösung Ausschlag an den Händen, der sich allmählich über die gesamten Extremitäten ausdehnte und auf den Stamm übergriff.

Diagnose: Sublimatdermatitis.

Digitized by Google

Therapie: Intrakutanquaddel 1:100000. An der Injektionsstelle zeigte sich keine Lokalreaktion. Am folgenden Tage waren die Entzündungserscheinungen erheblich zurückgegangen, statt dessen zeigte sich eine ausgedehnte Schuppenbildung. 4 Tage später erneute Intrakutanquaddel mit 1:10000. Hierauf trat an der Injektionsstelle eine etwa fünfmarkstückgroße, hochrotverfärbte Quaddel auf. Subjektiv klagte die Patientin über starkes Jucken. An den befallenen Stellen zeigte sich eine deutliche Verschlimmerung, die Haut war wieder gerötet, zum Teil mit follikulären Knötchen und Bläschen bedeckt. 6 Tage später war die Verschlimmerung und die Lokalreaktion zurückgegangen, so daß wir erneut eine Intrakutanquaddel mit 1:100000 Sublimatlösung anlegen konnten. Keine Lokalreaktion. Das Jucken hatte 2 Stunden später völlig nachgelassen, auch waren die Hautentzündungsprozesse zurückgegangen. Nach weiteren 4 Tagen haben wir eine erneute Intrakutanquaddel mit der gleichen Lösung gesetzt. Der Hautprozeß hat sich bis auf oberflächliche Schuppung zurückgebildet. Um die Kranke, für die die Existenz auf dem Spiele stand, zu desensibilisieren, haben wir weiterhin in 4tägigen Abständen 8 Injektionen in steigender Konzentration bis zu 1:100 ausgeführt, und zwar jedesmal zweimal hintereinander dieselbe Dosierung. Die Patientin konnte sich später unbeschadet mit Sublimat desinfizieren.

Fall 6. Pflegerin Berta C., 36 Jahre alt. Die Kranke bekam jedesmal, wenn sie mit Lysol arbeiten mußte, einen Ausschlag an den Händen mit lästigem Jucken. Seit einiger Zeit zeigte sich nun ein Fortschreiten der Hautentzündung auf die Oberarme und auf Brust und Rücken übergreifend.

Diagnose: Akute Dermatitis. Zwecks Prüfung der Empfindlichkeit setzten wir eine Intrakutanquaddel mit einer 1‰igen Lysollösung. Nach einigen Stunden zeigte sich an der Injektionsstelle eine Quaddel, die im Laufe des nächsten Tages Kleinhandtellergröße annahm. Auch die Hautaffektion hatte sich erheblich verschlimmert. Nach Ablauf der Reaktion haben wir eine Quaddel mit 0,1 ccm Lysollösung 1:100000 angelegt. Hierauf trat weder lokal noch allgemein eine Reaktion ein. Im Laufe der folgenden Tage trat eine erhebliche Besserung des Exanthems ein. Nach einer weiteren Intrakutanquaddel mit einer Lysollösung 1:100000 nach 4 Tagen schritt der Heilungsprozeß weiter fort, so daß die Patientin nach 8 Tagen geheilt war. Wir haben dann zwecks Desensibilisierung weitere 6 intrakutane Injektionen mit Lysollösung von 1:10000, 3mal 1:1000, 3mal 1:100 in 4tägigen Abständen vorgenommen, ohne irgend welche Reaktionen zu erhalten. Die Kranke konnte von jetzt ab unbeschädigt mit Lysol arbeiten.

Fall 7. Elisabeth M., 42 Jahre alt. Wegen Gelenkbeschwerden hat die Kranke Pyramidon genommen, 3mal tägl. 1 Tablette 0,3. Nach 3 Tagen zeigte sich auf dem Körper stark juckender, kreisförmiger Hautausschlag.

Diagnose: Toxisches Erythem. Zwecks Prüfung der Empfindlichkeit setzten wir eine Intrakutanquaddel mit einer Pyramidonlösung 0,3:100. An der Injektionsstelle zeigte sich nach einigen Stunden eine Quaddel, die sich nach 2 Tagen zurückbildete. Auch das Exanthem hatte sich erheblich ausgebreitet. 5 Tage nach der Testinjektion setzten wir eine Intrakutanquaddel mit Pyramidonlösung 1:1000. Im Laufe der nächsten 8 Tage trat völlige Heilung ein.

Fall 8. Elise P. 3 Tage nach dem Einnehmen von Eumed trat eine Toxikodermie auf unter Mitbeteiligung von Hand- und Fußgelenken. Nach einer intrakutanen Testinjektion von 0,1 ccm Eumedlösung 1:100 trat eine deutliche Lokal- und Allgemeinreaktion auf, auch die Gelenkbeschwerden hatten erheblich zugenommen. 4 Tage nach Ablauf der Reaktion setzten wir erneut eine Intrakutanquaddel mit 0,1 ccm einer 0,1‰igen Eumedlösung. Im Verlauf der nächsten Tage trat eine erhebliche Besserung ein. Einige Tage nach der 4 Tage später vorgenommenen erneuten intrakutanen Injektion von 0,1 ccm einer 1‰igen Eumedlösung trat völlige Heilung ein.

Fall 9. Elfriede Sch., 25 Jahre alt. Im Anschluß an eine intravenöse Injektion von Kuprokollargol wegen septischen Abortes trat eine Toxikodermie ein.

Therapie: Intrakutanquaddel mit 1‰igen Kuprokollargollösung. Hierauf trat sofort eine Besserung ein, die im Verlauf von 10 Tagen zur völligen Heilung führte.

Fall 10. Karl R., 24 Jahre alt. Nach einer Verletzung erhielt der Kranke prophylaktisch eine Tetanusantitoxiinjektion, worauf eine Toxikodermie eintrat.

Digitized by Google

Außerdem waren Hand- und Fußgelenke geschwollen und bei aktiver wie passiver Bewegung schmerzhaft; röntgenologisch o. B.

Therapie: Intrakutanquaddel mit 0,1 ccm einer Tetanusserumlösung 1:10000. Es trat keine Lokalreaktion ein. Schon einige Stunden nach der Injektion trat eine deutliche Besserung ein. 6 Tage später erneute Injektion mit einer Lösung 1:1000. Der Heilungsprozeß schritt weiter fort. 10 Tage später war der Patient völlig gesund.

Fall 11. Margarete Sch., 28 Jahre alt. Im Anschluß an Jodeinpinselung trat eine ausgedehnte Joddermatitis auf. Die Behandlung in dem gleichen Sinne wie bei den vorhergehenden Fällen verlief erfolglos.

Fall 12. Elfriede S., 27 Jahre alt. Nach Benutzung von Optiformsalbe gegen Blepharitis trat fast schlagartig eine Schwellung der Augenlider ein, die in kurzer Zeit über das ganze Gesicht und zum Teil auch auf den Hals sich ausdehnte.

Diagnose: Akute Dermatitis.

Therapie: 0,1 ccm Optiformlösung 1:1000 intrakutan. Am Tage nach der Injektion hatte sich der Prozeß bis auf eine geringe Schwellung der Lider zurückgebildet, die Kranke klagte noch über starkes Jucken im Bereich der Augenlider. Im Laufe der nächsten Tage ließ auch dieses nach. Die Kranke war nach 6 Tagen geheilt.

Fall 13. Martha F., 26 Jahre alt. Im Anschluß an Haarfärben mit Henna trat eine ausgedehnte Dermatitis auf. Die Behandlung in dem gleichen Sinne wie in den vorhergehenden Fällen verlief erfolglos.

Wir kommen nun zu der nächsten Gruppe von allergischen Erkrankungen, bei denen pflanzliche Stoffe als auslösend anzusprechen sind. Bekanntlich gibt es eine große Anzahl von Menschen, die gegen Primeln überempfindlich sind. Da wir gerade aus diesem Gebiet eine große Anzahl von Fällen behandelt haben, würde es zu weit führen, die Krankengeschichten einzeln aufzuführen, und wir wollen uns daher darauf beschränken, zusammenfassend unsere Ergebnisse zu besprechen. Besonders muß darauf hingewiesen werden, daß wir in einem verhältnismäßig hohen Prozentsatz der Fälle in der Lage waren, durch intrakutane Injektionen mit einer Primelpreßsaftlösung in entsprechenden Konzentrationen, worauf ich später noch zurückkomme, an Hand der Reaktionserscheinungen die Überempfindlichkeit gegen Primeln zu bestätigen. Es muß aber darauf aufmerksam gemacht werden, daß wir als Test nicht immer die gleiche Konzentration, z. B. 1:1000, verwandten, sondern daß wir dieselbe variierten, je nach den Entzündungserscheinungen und der Aussaat des Exanthems auf kleinere oder größere Körperflächen. Therapeutisch haben wir im allgemeinen, auch wieder unter Berücksichtigung der soeben angegebenen Punkte, als erste Dosis 1:10000 bis 1:100000 verwendet. Im Falle einer Reaktion haben wir den Ablauf derselben zunächst abgewartet und dann für die folgende Injektion die 10fache Verdünnung gewählt. Im allgemeinen haben wir 4—6 Injektionen in 3—4tägigen Abständen vorgenommen. Besonders beachtenswert erscheinen uns 2 Fälle, bei denen es uns gelungen ist, durch systematische Desensibilisierung einen Gärtner und einen Blumenzüchter berufstätig zu erhalten. Die beiden Fälle scheinen uns so beachtenswert, daß wir sie in einem kurzen Auszug wiedergeben möchten.

Fall 14. Heinrich St., Blumenzüchter in Werder, 46 Jahre alt. Der Kranke hat in seinem ganzen Leben viel mit Primeln zu tun gehabt. Vor 3 Jahren trat zum erstenmal im Anschluß an Primelpflücken eine Schwellung des Gesichts und der Hände auf, die erst nach 2½ Monaten durch ärztliche Behandlung geheilt werden konnte. Seitdem traten immer wieder in der Primelzeit der Hautausschlag auf fast gleichzeitig mit heftigen asthmatischen Anfällen. Wir setzten zunächst eine intrakutane Quaddel mit einer Primelpreßsaftlösung 1:100000 und steigerten nach 4tägigen Intervallen, da weder lokal noch allgemein eine Reaktion eingetreten war, über 1:10000, 1:1000 usw. bis auf 1:100. Schon einige Stunden später zeigte sich eine heftige Lokal- und Allgemeinreaktion.

Es muß an dieser Stelle darauf hingewiesen werden, daß der Kranke von dem Beginn unserer Behandlung an nicht mehr mit der schädlichen Noxe in Beziehung kam, daß er von dem Tage der Behandlung an in Berlin bei Verwandten geblieben war. Damit ist auch ein eventueller Einwurf, daß sich diese erneute Entzündung vielleicht mit einer unbewußten Tätigkeit in der Nähe von Primeln in Verbindung zu bringen sei, auszuschließen.

Digitized by Google

Nach Ablauf der Reaktion im Laufe von 6 Tagen haben wir dann erneut eine Intrakutanquaddel mit 1:1000 gesetzt, woraufhin schlagartig wieder eine Besserung und im Verlauf von 8 Tagen Heilung eintrat. Wir haben dann in tägigen Abständen weiter zur Desensibilisierung Intrakutanquaddeln mit steigender Primelpreßsaftlösung gesetzt, und zwar zunächst noch 2mal 1:1000, dann 3mal 1:100, darauf 4mal 1:10. Sämtliche Injektionen wurden jetzt gut vertragen. Mit der Desensibilisierungsbehandlung waren wir allmählich in den Zeitpunkt hineingeraten, wo auch in früheren Jahren die Erkrankung völlig abgeklungen war. Wir baten daher den Kranken, sich in der kritischen Zeit, auch wenn keine Erscheinungen auftreten würden, im folgenden Jahre wieder zu zeigen. Er meldete sich auch von Zeit zu Zeit und hatte die kritische Periode, in der er selbst Primeln mitgepflückt hatte, ohne die geringsten Erscheinungen überstanden.

Fall 15. Julius M., 42 Jahre alt, Gärtner. Nach Schneiden von Narzissen entwickelte sich, an Gesicht und Händen beginnend, eine ausgedehnte akute Dermatitis. Wir injizierten 0,1 ccm Narzissenpreßsaft aus der ganzen Pflanze intrakutan, und zwar aus Versehen unverdünnt. Schon nach einigen Stunden trat eine erhebliche Verschlimmerung und Ausbreitung des Exanthems ein. Das Jucken wurde für den Kranken unerträglich, auch das Allgemeinbefinden war sehr schlecht. Patient klagte über Frösteln, Kopfschmerzen, Gliederreißen, Brechreiz usw. Am folgenden Tage fanden wir an der Injektionsstelle eine etwa einmarkstückgroße, hochrot verfärbte Quaddel. 5 Tage nach der Injektion und Abklingen der Reaktion setzten wir eine Intrakutanquaddel mit einer Narzissenpreßsaftlösung 1:1000. Im Laufe der nächsten Tage trat erhebliche Besserung des Exanthems ein. 4 Tage nach der letzten Injektion wurde erneut eine Intrakutanquaddel mit Narzissenpreßsaftlösung 1:100 gesetzt. Die entzündlichen Erscheinungen der Haut gingen im Laufe der nächsten Tage weiter zurück, so daß 12 Tage nach der ersten Behandlung der Prozeß bis auf eine starke oberflächliche Schuppenbildung abgeheilt war.

Dieser Fall beweist wieder, wie vorsichtig man in der Dosierung vorgehen muß, um nicht unter Umständen neben einer starken Verschlimmerung Chokwirkung hervorzurufen.

Fall 16. Adolf M., 36 Jahre alt, Gärtner, bisher stets gesund gewesen. Seitdem der Patient in einer Tulpenkultur beschäftigt ist, entwickelte sich eine ausgedehnte akute Dermatitis.

Therapie: Wir injizierten 0,1 ccm einer Tulpenpreßsaftlösung 1:1000 intrakutan. An der Injektionsstelle zeigte sich nach 48 Stunden eine etwa linsengroße Quaddel von hochroter Farbe. Innerhalb der nächsten Tage trat eine deutliche Besserung des Hautausschlags ein. 6 Tage nach der ersten Injektion setzten wir erneut eine Intrakutanquaddel mit 0,1 ccm einer 1‰igen Lösung Tulpenpreßsaft. Es zeigte sich keine lokale Reaktion mehr, das Exanthem besserte sich von Tag zu Tag. 14 Tage nach Beginn der Erkrankung war die Entzündung völlig geschwunden, die erkrankten Hautflächen zeigten nur noch starke Schuppenbildung.

Fall 17—20. Wir müssen an dieser Stelle noch erwähnen, daß wir noch weitere 4 Gärtner mit Berufsekzemen behandelt haben. Leider ist es uns in diesen Fällen nicht gelungen, trotz zahlreicher Hautprüfungen, die schädliche Noxe zu eruieren, so daß wir mit unspezifischer Therapie, mit Strontiuraninjektionen, verbunden mit der üblichen Lokaltherapie die Behandlung fortsetzen mußten.

Wir kommen nun zu der Gruppe allergischer Erkrankungen, bei denen wir eine Überempfindlichkeit gegen chemische Substanzen feststellen konnten.

Fall 21. Erich M., 22 Jahre alt, Schlosser. Nach einer Beschäftigung mit einem neuen Fettgemisch entwickelte sich zunächst an den Händen ein akutes Ekzem, das sich aber im Laufe der Zeit immer weiter ausdehnte. Mit einer Verschüttelung des in Frage kommenden Fettes legten wir eine Intrakutanquaddel mit einer Konzentration 1:1000 an. Am folgenden Tage zeigte sich an der Injektionsstelle eine etwa markstückgroße, hochrot verfärbte Quaddel; auch das Ekzem hatte sich erheblich verschlimmert, und das Allgemeinbefinden war in Mitleidenschaft gezogen. 5 Tage nach der Injektion haben wir nach Ablauf der Lokal- und Allgemeinreaktion erneut eine Quaddel mit 1:100000 der Lösung gesetzt. Es trat keine Lokalreaktion auf. Im Laufe der nächsten Tage trat eine immer weiter fortschreitende Besserung ein, so daß der Patient nach 16 Tagen entlassen werden konnte.

Digitized by Google

Fall 22. Heinrich T., 52 Jahre alt, Chauffeur. Beim Ablaugen eines Wagens hatte der Patient die Hände mit Farbe beschmutzt und reinigte sich mit sogenanntem Halböl (Firnis und Terpentin). Hierauf entwickelte sich eine von Tag zu Tag weiter zunehmende Dermatitis. Wir setzten eine Intrakutanquaddel mit dem Halböl in einer Verdünnung von 1:10000. Schon am folgenden Tage zeigte sich eine deutliche Besserung des Exanthems. An der Injektionsstelle zeigte sich eine etwa linsengroße, blasige Abhebung ohne Entzündungserscheinung in der Umgebung. Nach 3 Tagen war der Hautausschlag bis auf vereinzelte Herde an den Händen und Unterarmen abgeheilt. Wir legten erneut eine Intrakutanquaddel an mit einer Konzentration des Halböls 1:1000. Während am folgenden Tage an der Injektionsstelle nur eine linsengroße, blauschwarze, blasige Abhebung zu finden war, zeigte sich an der ersten Injektionsstelle eine kleinhandtellergroße entzündliche Infiltration mit Nekrosenbildung in der mittleren Partie. Der Patient klagte über starke Schmerzen an dieser Stelle, während der Hautausschlag fast völlig geheilt war. Unter Rivanolumschlägen wurde der lokale Entzündungsprozeß an der Injektionsstelle zur Abheilung gebracht. Der Patient konnte nach 8 Tagen als geheilt entlassen werden.

Der Fall ist insofern interessant, als nach der zweiten intrakutanen Injektion ein Wiederaufflackern des Reaktionsprozesses an der ersten Injektionsstelle, und zwar in einer ungewöhnlich starken Form stattfand.

Fall 23. Gustav N., Kürschner, 25 Jahre alt, seit seinem 18. Lebensjahre ununterbrochen asthmatische Anfälle, abwechselnd mit Hautausschlägen, die zum Teil so stark waren, daß der Patient in seinem Beruf aussetzen mußte. Patient selbst führte die Anfälle auf zwei Arten von Pelzsorten zurück. Wir haben uns von beiden in Frage kommenden Pelzen Alkoholauszüge hergestellt und zunächst eine Intrakutanquaddel von 0,1 ccm einer Pelzlösung 1:1000000 gesetzt. Da hierauf keine Reaktion eintrat, machten wir nach 4 Tagen eine erneute Injektion in gleicher Weise mit einer Lösung von 1:100000. Hierauf trat eine Verschlechterung des Allgemeinbefindens ein und eine erhebliche Verstärkung der asthmatischen Anfälle. An der einen Injektionsstelle zeigte sich eine etwa münzengroße Quaddel. Nach Ablauf der Reaktionserscheinung machten wir dann erneut eine Injektion mit der betreffenden Pelzextraktlösung 1:1000000. Hierauf zeigte sich keine Veränderung. Es trat der Status quo ante ein. 4 Tage später gaben wir erneut eine Quaddel von 0,1 ccm mit einer Lösung 1:100000, nach denen jetzt keine Reaktionserscheinungen mehr eintraten. Nachdem diese Injektionen in 4tägigen Zeitabständen 6mal wiederholt worden waren, injizierten wir in gleicher Weise Pelzextraktlösungen von 1:10000. Hierauf trat wieder Rückschlag ein mit heftigen Allgemein- und Lokalreaktionen. Die asthmatischen Anfälle waren so stark geworden, daß der Patient schwere dyspnoische Anfälle bekam. Nach Ablauf der Reaktionen gaben wir erneut Injektionen mit Lösungen von 1:100000, und zwar 3mal in 4tägigen Abständen und späterhin Injektionen in einer Lösung von 1:10000, die jetzt ohne Reaktion vertragen wurden; dagegen trat von Tag zu Tag eine Besserung des Allgemeinbefindens ein, die Asthmaanfälle ließen völlig nach. Der Patient gab an, sich seit Beginn der Erkrankung nicht mehr so wohl gefühlt zu haben. Wir haben im ganzen von dieser Dosis 3 Injektionen vorgenommen, wollen aber noch auf 1:1000 steigen, um den Patienten auch noch weiterhin zu desensibilisieren.

Fall 24. Frieda M., 46 Jahre alt. Im Anschluß an die letzte Wäsche mit Persil zeigte sich zunächst Ekzem an den Händen, der sich im Laufe der nächsten Tage über den ganzen Körper ausdehnte mit Ausnahme der unteren Bauchgegend. Die Kranke hatte seit Jahren mit Persil gewaschen, ohne je einen schädigenden Einfluß bemerkt zu haben. Trotz wiederholter intrakutaner Injektionen in Konzentrationen von 1:10000 bis 1:100 in 4tägigen Intervallen konnten wir keine Besserung erreichen. Nach der Injektion von 1:100 trat plötzlich eine derartige Verschlimmerung ein, daß die Patientin Krankenhausaufnahme finden mußte.

Fall 25: Ludwig M., 20 Jahre alt, Bäcker. Schon in der Lehrzeit litt der Patient häufig an Hautausschlägen. In letzter Zeit hat sich wieder ein ausgedehntes Ekzem entwickelt. Der Patient führte die Erkrankung auf Hirschhornsalz oder Sauerteig zurück. Hautprüfung mit einer Hirschhornsalzlösung 1:10000, Sauerteigaufschwemmung 1:10000 ergab eine deutliche Empfindlichkeit gegenüber Sauerteig. Es zeigte sich an der Injektionsstelle am folgenden Tage eine etwa

Digitized by Google

fünfmarkstückgroße Quaddel. Nach 2 Tagen begann eine Besserung einzutreten, das Jucken ließ erheblich nach. 5 Tage nach der Hautprüfung setzten wir eine Quaddel mit einer Sauerteigaufschwemmung 1:10000. Der Heilungsprozeß schritt in den nächsten Tagen weiter fort. Da sich an der Injektionsstelle mit der Konzentration 1:10000 keine Reaktion gezeigt hatte, machten wir nach 4 Tagen eine erneute intrakutane Injektion mit einer Sauerteigaufschwemmung 1:1000. Im Heilungsprozeß zeigte sich ein Stillstand, besonders die Hände hatten sich nicht mehr gebessert. Nach 4 Tagen nahmen wir eine weitere intrakutane Inejktion von 0,1 ccm einer Sauerteiglösung 1:1000 vor. Jetzt zeigte sich wieder eine Besserung des Exanthems. Im Verlauf der nächsten Tage machte der Heilungsprozeß weitere Fortschritte, so daß der Kranke 22 Tage nach Beginn der Erkrankung geheilt entlassen werden konnte. Da der Patient durch seine Empfindlichkeit vor den einschneidenden Entschluß eines Berufswechsels gestellt wurde, haben wir zur Desensibilisierung noch 6 weitere intrakutane Injektionen mit steigender Dosierung, und zwar 3mal 1:1000, 3mal 1:100 in 4—6tägigen Abständen vorgenommen. Danach ließen wir den Kranken die Arbeit wieder aufnehmen mit dem Erfolg, daß er ½ Jahr keine Empfindlichkeitserscheinungen mehr zeigte. Hierauf trat wieder der Status quo ante ein. Der Patient steht noch in Behandlung.

Fall 26. Max M., 36 Jahre alt, Bäcker. Seit einiger Zeit leidet der Patient an einem Ekzem, daß sich immer weiter ausdehnte. Zwecks Prüfung der Empfindlichkeit setzten wir eine Intrakutanquaddel einer Sauerteigaufschwemmung 1:10000 und einer Hirschhornsalzlösung gleicher Konzentration. Es zeigte sich weder lokal noch an dem Exanthem irgend eine Reaktion. Wir ließen daher Proben von den Mehlsorten mitbringen, mit denen der Patient arbeitete. Es handelte sich um 4 verschiedene Sorten, mit denen wir in einer Konzentration von 1:10000 nebeneinander je eine Quaddel setzten. Dabei stellte sich heraus, daß bei der einen Sorte eine erhebliche Reaktion an der Injektionsstelle in Form einer kleinhandtellergroßen Quaddel eintrat. Das Exanthem selbst hatte sich nicht verändert. Nachdem die Lokalreaktion abgeklungen war, setzten wir am fünften Tage 0,1 ccm der Mehlaufschwemmung in einer Konzentration von 1:100000, bei der vorher die Reaktionserscheinungen eingetreten waren. Es trat jetzt keine Reaktion auf, dagegen zeigte sich im Verlauf der nächsten Tage eine deutliche Besserung des Exanthems. Nach weiteren 3 Tagen erneute intrakutane Injektion der besagten Mehlsorte in einer Konzentration 1:1000, und zwar auch diesmal ohne Lokalreaktion. Der Heilungsprozeß schritt weiter fort. 4 Tage später erneute intrakutane Injektion mit einer 1%igen Mehlaufschwemmung ohne Lokalreaktion. Das Exanthem war 14 Tage nach Beginn der Behandlung völlig geheilt. Es wurden in 4tägigen Abständen noch weitere 5 Intrakutanquaddeln, und zwar 3mal 1:1000, 2mal 1:100, ohne jegliche Lokalreaktion gesetzt. Der Kranke nahm seine Arbeit wieder auf, ohne bei einer Beobachtungszeit von einem halben Jahre ein neues Exanthem zu bekommen.

Fall 27—32. In gleicher Weise haben wir noch 5 Bäcker, die an einem Gewebeekzem litten, behandelt. In diesen Fällen ist es uns leider nicht gelungen, das spezifische Allergen zu finden; deshalb mußten wir zu unspezifischer Therapie mit Strontiuran neben entsprechender Lokaltherapie übergehen.

Fall 28. Wilhelm Sch., 16 Jahre alt, Friseurlehrling. Seit ½ Jahr Ekzem an den Händen, das durch Rasierseifenschaum sich so verschlimmerte, daß Patient arbeitunfähig wurde. Von der Rasierseife, die der Kranke als Ursache angab, ließen wir eine Lösung 1:1000 herstellen und legten hiermit eine intrakutane Quaddel an. Nach 2 Stunden trat an der Injektionsstelle eine Quaddel auf, die am folgenden Tage etwa fünfmarkstückgroß war und starkes Brennen verursachte. 5 Tage später nahmen wir erneut eine intrakutane Injektion einer Seifenlösung 1:1000 vor, die jetzt aber keine Reaktion mehr hervorrief. Im Verlauf der nächsten Tage trat eine Besserung des Ekzems ein. Wir gaben dann in Abständen von 4 Tagen weitere intrakutane Injektionen einer Seifenlösung 1:100. Nachdem das Ekzem im Verlauf von 14 Tagen abgeheilt war, haben wir die intrakutane Injektion von 0,1 ccm einer 10%igen Seifenlösung im ganzen 6mal in 4—5tägigen Abständen wiederholt. Wir ließen den Kranken dann wieder mit der Seife arbeiten, die sich jetzt nicht mehr schädlich auswirkte.

Bei der folgenden Gruppe der allergischen Erkrankungen handelt es sich um ein Agens aus der Reihe der Nahrungsmittel bzw. Ingredienzien.

Digitized by Google

Fall 29. Luise F., 18 Jahre alt. Bisher niemals Hautausschläge. In diesem Jahre stellte sich jedesmal nach dem Genuß von Äpfeln Urtikaria ein.

Therapie: Zur Prüfung der Empfindlichkeit injizierten wir von einem Apfel Preßsaft 0,1 ccm in einer 1‰igen Lösung intrakutan. Am folgenden Tage fanden wir an der Injektionsstelle eine einmarkstückgroße hochrote Quaddel. Nach 4 Tagen nahmen wir eine erneute Injektion von 0,1 ccm mit einer Apfelpreßsaftlösung 1:1000 vor. Es zeigte sich jetzt keine Reaktion mehr; die Quaddelentwicklung hatte erheblich nachgelassen. Es traten nur noch vereinzelte Herde auf. 4 Tage nach der letzten Injektion setzten wir erneut eine Intrakutanquaddel mit einer Apfelpreßsaftlösung 1:1000; hiernach trat wieder eine sehr starke Reaktion auf. An der Injektionsstelle entwickelte sich im Laufe von 24 Stunden eine hochrote Quaddel von Kleinhandtellergröße; der ganze Körper war mit Quaddeln übersät. Im Laufe von 5 Tagen gingen die Reaktionserscheinungen mehr und mehr zurück, und es war der Status quo ante eingetreten. Hierauf erneute Intrakutanquaddel mit der Apfelpreßsaftlösung 1:1000. Im Laufe der nächsten Tage traten keine Quaddeln mehr auf. Wir nahmen aber trotzdem noch weitere Injektionen in steigenden Dosen vor, und zwar 4mal Apfelpreßsaftlösung 1:1000, 2mal 1:100 in 4—6tägigen Abständen, die sämtlich ohne jegliche Reaktion gut vertragen wurden. Die Kranke hat seitdem bei dem Genuß von Äpfeln keine schädlichen Einflüsse mehr feststellen können.

Fall 30. Elfriede F., 5 Jahre alt. Nach dem Genuß von Bananen trat Strophulus infantum auf, den wir mit 3 Injektionen von Bananenpreßsaftlösung 1:1000 in 4tägigen Intervallen zur Abheilung brachten.

Fall 31. Max M., 46 Jahre alt. Einige Stunden nach Krebsgenuß trat Urtikaria auf. Wir legten eine Intrakutanquaddel mit Krebspreßsaftlösung 1:10000 an. Da keine Reaktionen eingetreten waren, injizierten wir nach 4 Tagen 0,1 ccm einer 1%igen Lösung Krebspreßsaftlösung intrakutan. An der Injektionsstelle zeigte sich eine etwa einmarkstückgroße Quaddel. Im Laufe der nächsten Tage traten immer weniger Quaddeln auf, und das Jucken ließ fast völlig nach. 5 Tage nach der letzten Injektion setzten wir nochmals eine intrakutane Quaddel einer 1%igen Lösung. Die Urtikaria war in den nächsten Tagen völlig abgeklungen.

Fall 32. Charlotte G., 45 Jahre alt. Nach dem Genuß von Stockfisch trat eine Toxikodermie auf. Mit einer Preßsaftlösung 1:10000 von Stockfisch legten wir eine intrakutane Quaddel an. An der Injektionsstelle zeigte sich am folgenden Tage eine etwa münzengroße Quaddel. Die Kranke fühlte sich am folgenden Tage sehr matt und klagte über Magenbeschwerden. Das Exanthem war nicht verändert. 6 Tage später injizierten wir 0,1 ccm einer Stockfischpreßsaftlösung 1:10000 intrakutan. Im Verlauf der nächsten Tage trat eine deutliche Besserung ein. Bei der nach 5 Tagen erneut vorgenommenen intrakutanen Injektion von 0,1 ccm einer 1‰igen Lösung trat an der Injektionsstelle nach 3 Stunden wieder eine dreimarkstückgroße Quaddel auf. Auch das Allgemeinbefinden war erheblich beeinträchtigt. Es wurde nach weiteren 4 Tagen nochmals eine intrakutane Quaddel mit 1‰iger Lösung gesetzt, die aber jetzt keine lokale Reaktion mehr verursachte. Nach etwa 3 Wochen war das Exanthem völlig geheilt. Nach 4 Jahren suchte uns die Kranke wieder auf. Einige Stunden nach dem Genuß von Stockfisch hatte sich wieder der gleiche Ausschlag wie früher gezeigt. In unserer Behandlung gingen wir in der gleichen Weise wie früher vor und konnten die Kranke nach 16 Tagen geheilt entlassen.

Fall 33. Elisabeth W., 22 Jahre alt. Seit Jahren fällt der Patientin auf, daß sie nach dem Genuß von Erdbeeren Nesselsucht bekommt. Wegen zum Teil wieder bestehender Urtikaria nach Erdbeergenuß injizierten wir 0,1 ccm einer Erdbeerpreßsaftlösung 1:1000 intrakutan. Da sich keine Besserung zeigte, wurden in 4tägigen Intervallen 2 weitere Quaddeln in Konzentrationen von 1:1000 und 1:100 gesetzt. Im Verlauf von 16 Tagen war die Urtikaria völlig abgeklungen.

Fall 34. Karl M., 64 Jahre alt. Seit Jahren leidet Patient an Urtikaria.

Therapie: Diät, bestehend aus Milchspeisen, Weißbrot, Butter. Von jedem verwendeten Nahrungsmittel wurde eine Suspension 1:10000 hergestellt und davon nebeneinander je eine intrakutane Quaddel angelegt. Es ergab sich hierbei eine besondere Empfindlichkeit gegenüber Ei. Wir injizierten darauf in 4tägigen Zwischenräumen intrakutan 2mal eine Lösung 1:10000, 2mal 1:1000 und 1mal 1:100 Suspension. Die Urtikaria schwand hierauf völlig.

Digitized by Google

Fall 35. Fritz M., 32 Jahre alt. Von Zeit zu Zeit leidet der Kranke an Urtikaria, deren Ursache allem Anschein nach in den Nahrungsmitteln zu suchen war. Wir begannen mit Diät, und zwar Milchspeisen und Butterbrötchen. Für die Hautprüfung wurde von sämtlichen verwendeten Nahrungsmitteln eine Lösung 1:10000 hergestellt und hiervon nebeneinander je eine intrakutane Quaddel angelegt. Da wir hiermit keine Reaktion erzielen konnten, prüften wir einige Tage später die Fleischsorten, die der Kranke besonders häufig aß: Schweinefleisch und Rindfleisch. Auch hier zeigte sich keine Reaktion. Darauf wurden die Gemüse hinzugenommen, die in Betracht kommen konnten. Da wir auch hier keine Reaktion erreichten, gingen wir zu den verschiedensten in Betracht kommenden Nahrungsmittel über; aber hierbei ohne Erfolg. Schließlich verwendeten wir verschiedene Käsesorten, die der Kranke mit besonderer Vorliebe zu sich nahm. Nach Roquefort stellte sich eine starke Reaktion ein, und nachdem wir mit steigender Lösung 2mal 1:10000, 3mal 1:1000 in 4tägigen Abständen intrakutane Quaddeln angelegt hatten, war der Kranke von der Urtikaria geheilt.

Fall 36—44. In ähnlicher Weise haben wir noch bei weiteren 9 Patienten mit chronischer Urtikaria, bei denen vom Organismus aus keine Anhaltspunkte für die Entstehungsursache zu finden waren, versucht, das spezifische Allergen zu eruieren. Trotzdem wir mit 30—40 Allergentests Empfindlichkeitsprüfungen angestellt haben, ist es uns nicht gelungen, die schädliche Noxe zu finden. Diese Gruppe von allergischen Erkrankungen stellt an die Geduld des behandelnden Arztes besonders große Anforderungen, da fast jedes Nahrungsmittel und alle Ingredienzien in Betracht gezogen werden müssen. Erschwerend bei der Auswertung ist weiterhin die Tatsache, daß die Kranken das betreffende Nahrungsmittel oft jahrelang ohne jeden schädigenden Einfluß vertragen haben. Es darf außerdem nicht vergessen werden, daß besonders bei Frauen Inkretionsstörungen, vom Ovar ausgehend, mit entsprechender toxischer Auswirkung ursächlich mit einer chronischen Urtikaria in Verbindung stehen können. Hierzu möchten wir noch einen interessanten Beitrag liefern.

Fall 45. Ellen St., 32 Jahre alt. Vor 1½ Jahren Gelenkentzündung, 14 Tage später Nesselfieber. ½ Jahr lang Behandlung mit unbekannten Pillen und Puder. Vor ¾ Jahren etwa 30 intrakutane Injektionen zur Prüfung der Empfindlichkeit gegen Nahrungsmittel, die aber keine Klärung über die Art der schädlichen Noxe brachten. Die Kranke hatte daher 10 Injektionen mit Kalk bekommen, auch wieder ohne Erfolg. Darauf wurden ihr unter Berücksichtigung von Menstruationsstörungen Eierstockspräparate verordnet. Jedoch trat auch nach 2monatlichem Einnehmen — das Präparat ist der Kranken nicht bekannt — keine Besserung ein, die Menstruation änderte sich auch nicht. Patientin wurde uns jetzt überwiesen. Befund: Neben der chronischen Urtikaria bestand eine Polyarthritis endocrina. Aus diesem Grunde glaubten auch wir, zumal die Patientin an präklimakterischen Beschwerden litt, einen Zusammenhang der Urtikaria mit der Gelenkerkrankung auf der Basis von innersekretorischen Störungen annehmen zu müssen. Bevor wir nach dieser Richtung therapeutisch vorgingen, ließen wir bei der Kranken einige subäquale Darmbäder vornehmen, um eine völlige Entleerung und Auswaschung des Dickdarms zu erreichen, damit eventuell von hier ausgehende toxische Schädigungen ausgeschaltet werden konnten. Da auch hierdurch kein Erfolg erzielt werden konnte, gaben wir intrakutan 0,1 ccm einer 1‰igen Lösung von frischem Urin einer Hochschwangeren, da gerade dieser Urin nach den Untersuchungen von Aschheim und Zondek sehr hochwertige hormonale Substanzen enthält. Hierauf trat eine sehr intensive Lokal- und Allgemeinreaktion mit steter Mitbeteiligung der Gelenke ein. Nach Abklingen dieser Erscheinungen der Erstverschlimmerung im Verlauf von 4 Tagen, nahmen wir erneut eine intrakutane Injektion vor mit einer Lösung 1:1000 von frischem Urin einer Hochschwangeren. Das Jucken ließ erheblich nach, es traten nur vereinzelt noch Quaddeln auf, die Schwellung und Schmerzen in den Gelenken hatten sich erheblich gebessert. Nach 4 Tagen setzten wir erneut eine intrakutane Quaddel mit 0,1 ccm einer Urinlösung 1:100 einer Hochschwangeren. Hiernach trat wieder eine Verschlechterung der Urtikaria wie auch der Gelenke ein. Es trat besonders eine Schwellung des rechten Fußgelenks hinzu. Im Laufe der folgenden Tage klang die Reaktion nach und nach ab. Die Patientin erhielt dann in 4tägigen Abständen noch weitere 6 Injektionen, und zwar 4mal 1:1000 und 2mal 1:100. Das Jucken hat völlig nachgelassen, es zeigte sich keine Quaddel-

Digitized by Google

bildung mehr, die Schwellung der Gelenke ist zurückgegangen, und die Schmerzhaftigkeit ist nahezu geschwunden. Die Patientin fühlt sich auch subjektiv erheblich wohler.

Schließlich kommen wir nun noch zu der Gruppe von allergischen Erkrankungen, die auf aktinische Schädigungen zurückzuführen sind. Besonders beachtenswert erscheint uns folgender Fall, bei dem wir in der Lage waren, eine Kranke, die jahrelang an einer Prurigo aestivalis litt, durch langsame Steigerung in der Höhensonnenbestrahlung während der Wintermonate zu desensibilisieren.

Fall 46. Ella W., 26 Jahre alt. Seit etwa 8 Jahren tritt im Frühjahr bei der Patientin an den unbedeckten Körperstellen ein stark juckender Hautausschlag auf, der den ganzen Sommer über bestehen bleibt und erst im Herbst nach und nach schwindet. Die Kranke suchte uns im Mai auf, im Höhepunkt des Exanthems, wie sie angab. Neben der üblichen Lokalbehandlung machten wir 10 intravenöse Strontiuraninjektionen in 2tägigen Zwischenräumen, und schließlich verordneten wir zum Schutz gegen die Einwirkung der ultravioletten Strahlen des Sonnenspektrums Ultrazeozonsalbe. Im September begannen wir dann mit der Desensibilisierung, und zwar nahmen wir alle 14 Tage eine Höhensonnenbestrahlung vor, beginnend mit 2 Minuten und steigerten jedesmal um eine Minute. Die Bestrahlung wurde bis in den April durchgeführt. Die Kranke hatte, trotzdem sie sich ohne Schutzsalbe der Sonne aussetzte, im ganzen Sommer keinen Ausschlag mehr bekommen.

Zusammenfassend haben wir bei einer Reihe von Toxikodermien, Ekzemen, Dermatitiden usw. teils auf Grund genauester Anamnesen, teils durch systematische Prüfung der Hautempfindlichkeit ein spezifisches Allergen als auslösend finden können. Hierbei ist zu berücksichtigen, daß die Prüfungen nicht schablonenhaft mit einer feststehenden Dosierung vorgenommen werden dürfen, sondern daß neben der Konstitution des Kranken, und zwar der allgemeinen wie der lokalen, auch weiterhin die Toxizität des betreffenden Allergens, die Stärke der zur Zeit bestehenden allergischen Erkrankungserscheinungen in Betracht gezogen werden müssen. Auf Grund unserer Erfahrungen mußten wir feststellen, daß in diesen angegebenen Punkten für die Entscheidung der jeweils zu verwendenden Dosierung die Hauptaufgabe für den Untersucher liegt. Damit ist auch zu erklären, daß wir in der ersten Zeit unserer diesbezüglichen Untersuchungen so häufig keine Reaktionen erzielten, weil wir die Dosierung der Testlösungen zu niedrig gewählt hatten. Andererseits waren aber in vielen Fällen umgekehrt durch eine zu hohe Dosierung neben einer sehr starken lokalen Reaktion sehr heftige Verschlimmerung des bestehenden Exanthems mit mehr oder weniger starker Mitbeteiligung des Allgemeinbefindens aufgetreten. Weiterhin muß besonders darauf hingewiesen werden, daß bei wiederholter Hautprüfung mittels intrakutaner Injektionen mit steigenden Dosen der negative Ausfall auch bei hoher Dosis keinen Beweis gegen die Spezifität des betreffenden Allergens ergibt, da durch die allmähliche Steigerung in der Dosierung in gewissem Sinne eine Desensibilisierung (Skeptophylaxie) eingetreten ist. Während wir in der ersten Zeit uns die Allergenlösung resp. Suspensionen usw. selbst herstellten, beziehen wir dieselben neuerdings von der Firma Dr. Weil, Frankfurt a. M.

Zu unseren Hautprüfungen bedienten wir uns der Intrakutanquaddel, und zwar gegenüber der perkutanen Applikationsmethode wegen der Möglichkeit einer exakten Dosierung, im Gegensatz zu subkutanen und intramuskulären Injektionen wegen der langsameren Resorption.

Hierzu kommen weiterhin noch besondere biologische Funktionen der Haut im Sinne einer Entgiftung, die ihren Ausdruck in der Bindung der Schädlichkeit an das Zystin resp. Zystein und Ausscheidung der Ätherschwefelsäure im Urin finden (WOHLGEMUTH, STÄDLER, SALKOWSKY, GOLODEK, UNNA, MUNK, HOPPE-SEYLER, JENA u. a. m.).

Besonders wertvoll waren dann weiterhin die Feststellungen von E. F. MÜLLER, daß zwischen Haut und Splanchnikusgebiet Wechselbeziehungen bestehen, die darin zum Ausdruck kommen, daß im Stadium der Leukopenie der Haut eine Hyperleukozytose im Splanchnikusgebiet besteht, während mit dem gleichen Moment, wo die Leukozytenzahl der Haut nach dem vorübergehenden Sturz rapide ansteigt, eine Herabsetzung im Splanchnikusgebiet eintritt. Nach unserer Ansicht ist auch dieser rapide Leukozytenanstieg mit der gesteigerten Fähigkeit, Antikörper zu bil-

Digitized by Google

den, die Ursache, daß bei intrakutaner Injektion niemals ernste Allgemeinschädigungen auftreten. Selbstverständlich ist die Technik der intrakutanen Injektion unbedingt wichtig. Zu einer intrakutanen Quaddel dürfen allerhöchstens 0,1 ccm der Flüssigkeit verwendet werden. An der Injektionsstelle entsteht dann bei richtiger Technik eine etwa linsengroße, weißliche Quaddel.

Wenn wir, sei es auf Grund der Vorgeschichte, sei es durch den positiven Ausfall der Hautprüfung, das spezifische Allergen gefunden haben, so haben wir dementsprechend eine spezifische Therapie eingeleitet. Zu der ersten intrakutanen Injektion verwandten wir 0,1 ccm der Allergenlösung, die uns auf Grund der allgemeinen Konstitution, der Art und Ausdehnung der allergischen Erkrankung, der Toxizität des betreffenden Allergens niedrig genug erschien, um keine ausgesprochene Reaktion mehr hervorzurufen. Andererseits darf die erste Injektion nicht zu schwach sein, da sonst trotz allmählicher Steigerung durch skeptophylaktische Vorgänge keine Beeinflussung des Heilungsprozesses stattfindet. Aber auch dieses Vorgehen hat sich auf Grund unserer Erfahrungen nicht verallgemeinern lassen, sondern wir mußten vereinzelt feststellen, daß gerade nach dem Ablauf der lokalen und allgemeinen Reaktion eine fast schlagartige Besserung der Krankheitserscheinungen eintrat. Wenn eine Lokalreaktion aufgetreten war, haben wir nach deren Ablauf für die neue Injektion die gleich starke Lösung bzw., wenn die Reaktionserscheinungen zu stark und zu ausgedehnt waren, die zunächst niedere Konzentration verwendet. Erst wenn dann keine Reaktionserscheinung mehr auftrat, sind wir in der Dosierung höher gegangen. Die Zahl der Injektionen richtet sich nach dem Verlauf des Heilungsprozesses. Die einzelnen Injektionen wurden in Zwischenräumen von 4—5 Tagen vorgenommen. Mit dieser Behandlung sind wir einen isopathischen Weg gegangen: d. h. wir haben allergische Erkrankung mit kleinen Dosen des betreffenden Allergens behandelt. Die günstigen Resultate haben uns veranlaßt, auch auf anderem Gebiet in ähnlicher Weise therapeutisch vorzugehen. Kurz sei schon an dieser Stelle auf die günstige Beeinflussung von gonorrhoischen Komplikationen mit intrakutaner Applikation von einer Lösung 1 : 1000 bis 1 : 10 einer Aufschwemmung des Eigeneiters (3—4 Ösen in 1 ccm Strontiuran) als Ausgangsmaterial.

Besonders beachtenswert ist weiterhin, daß es uns in einzelnen Fällen gelungen ist, mit diesem Behandlungsweg nicht nur den Kranken von seinen augenblicklichen Beschwerden zu befreien, sondern ihn zu desensibilisieren, so daß er sich der bisher schädlichen Noxe ohne irgend welche Einwirkung aussetzen konnte. Gerade diese Tatsache ist besonders bei gewerblichen Schädigungen hoch zu bewerten, da es in einzelnen Fällen gelungen ist, die Kranken in ihrem Beruf zu erhalten. Es muß aber auch hier wieder darauf hingewiesen werden, daß der Erfolg von der Wahl der Dosierung abhängig ist, die insofern äußerst schwierig ist, als sie von Fall zu Fall unter Berücksichtigung der vorher angegebenen Faktoren entschieden werden muß. Trotzdem finden wir aber immer noch einzelne Mißerfolge, für die sich zunächst noch keine Erklärung geben läßt, bei denen aber vielleicht die Überempfindlichkeit gegen mehrere verwandte Allergene eine Rolle spielt.

Literatur

Albertoni, Zbl. med. Wiss., 1880. — Ancona u. Frugoni, Ulteriori studi sull' asma bronchiale, Policlinico (sez. Medica), 1925, 14. — Ancona, Asma epidemico da „pediculoides ventricosus", Policlinico (sez. Medica), 1922. — Besredka, Anaphylaxie et antianaphylaxie, Paris 1917. — Duke, Allergy, Hayfever and allied manifestations of reactions, London 1925. — Kämmerer, H., Allergische Diathese und allergische Erkrankungen, München 1926. — Storm van Leeuwen, Bien, Z. u. H. Varekamp, Experimentelle allergische Krankheiten (Asthma bronchiale, Rhinitis vasomotoria), Z. Immun.forschg, 1924, 40, 552. — Coca, Hypersensitiveness: Tices Practice of Medicine, New York 1920. — Coca, Hypersensitiveness: Anaphylaxie und Allergie, J. of Immun., 1920, 5, 86. — Cooke, R. A., Studies in Specific Hypersentitiveness IV, New Etiologic Factors in Bronchial Asthma, J. of Immun., 1922, 7, 147. — Cooke, R. A., Studies in Hypersensitiveness III, J. of Immun., 1922, 139. — Cooke, R. A., Flood u. Coca, Hayfever, the Nature of the Process and of the Mechanism of the Alleviating Effect of Specific Treatment, J. of Immun., 1917, 11, 217. — Doerr, Allergie und Anaphylaxie, Artikel in Kolle und Wassermann: Handbuch der pathogenen Mikroorganismen, 2, 947; Ergebn. d. Hyg., Bakte-

Digitized by Google

riol., Immunitätsforschg. u. exp. Therapie, 1922, 4, 71. — DOERR, Die Idiosynkrasien, Handb. d. inneren Medizin, Mohr u. Staehelin, 1926. — FRUGONI, C., Studi sull' asma bronchiale con particolare reguardo all' asma anafilatico, Policlinico (sez. Medica), 1922. — GRIMM, Ein interessanter Fall von gewerblichem Asthma, Zbl. Gewerbehyg., 12. V. 1927. — LAROCHE, RICHET u. SAINT GIRONS, L'anaphylaxie alimentaire, Paris 1919. — LOEB, F. u. H. PETON, Erfahrungen über die desensibilisierende Behandlung des Heufiebers, Klin. Wschr., 1927, Nr. 2. — MACKENZIE u. HANGER, Klin. Wschr., 1927, 13, 41. — MACKENZIE u. HANGER, Allergie Reaction to Streptococcus Antigens, Klin. Wschr., 1927, 13, 41. — MARKLEY, A. J., Anaphylactoid Dermatitis Due to Direct Contact with Anima Epidermal Structures. Arch. f. Dermat., 1920, 2, 722. — PARKER, JULIA, The Production of Precipitins for Ragweed Pollen, J. of Immun., 1924, 9, 515. — PRAUSNITZ u. DUNBAR, Berl. klin. Wschr., Nr. 26, 28, 30, 190; Z. Immun.forschg. 1907, Nr. 7; Dtsch. med. Wschr., 1911, 37, 578. — BIER, AUGUST, Münch. med. Wschr., 1901, Nr. 15. — PRAUSNITZ u. KÜSTER, Zbl. Bakter., 1921. — STORM VAN LEEUWEN, W., Der Einfluß von Kolloiden auf die Wirkung nicht kolloidaler Arzneimittel, Tagung der dtsch. physiol. Ges. 1920 (vide Ber. über die ges. Physiol., 1920, 2, Heft 2). — STORM VAN LEEUWEN, W., Beobachtungen über allergische Krankheiten, Pflügers Arch., 1924, 205. 164. — WIDAL, ABRAMI u. BRISSAUD, Considerations sur la proteintherapie et le treitement par le choc colloidoclassique, Presse med., 1921, 19, 181. — WOLFF-EISNER, Klinische Immunitätslehre und Serodiagnostik, Jena 1910. — RICHTER, WILHELM, Dermat. Wschr., 1927, Bd. 84, Nr. 1. — RICHTER, WILHELM, Studien über Fiebertherapie in den verschiedenen Stadien der Lues, Dtsch. med. Wschr., 1928, Nr. 6 u. 7. — RICHTER, WILHELM, Beiträge zur Hefepilzforschung, Dermat. Wschr., 1928, Bd. 87, Nr. 27, 28, 36. — RICHTER, WILHELM, Beiträge über die Wirkung ultravioletter Strahlen auf die spez. Behandlung der Lues, Münch. med. Wschr., 1925, Nr. 5. Behandlung rheumatischer Erkrankung, Fischers med. Buchhandlung. — TEZNER, Med. Klin., 1929, H. 5. — PIRQUET, Erg. inn. Med., 1907, Bd. 5. — PIRQUET u. SCHICK, Leipzig 1905, W. — ADELSBERGER, Kinderheilkunde, 43, S. 373. — ADELSBERGER, Med. Klin., 1925, Nr. 45. — BLOCH, Klin. Wschr., 1928, S. 1065. — JADASSOHN, Klin. Wschr., 1923, S. 1681. — KÖNIGSTEIN-URBACH, Arch. f. Dermat., Bd. 149, S. 148.

Aus dem Dermatologischen Stadtkrankenhaus II, Hannover (Direktor: Prof. Dr. STÜMPKE)

Bericht über Desensibilisierungsversuche bei beruflichen Erkrankungen der Haut

Von

Dr. B. HAJOS, Assistent der Klinik

Die Forschungsergebnisse der Ekzemgenese der letzten Jahre haben auch für die Analyse der beruflichen Hauterkrankungen viel geleistet. Es ist gezeigt worden, daß in den gewerblichen Betrieben verwendete Stoffe für die Erkrankungen nicht allein verantwortlich gemacht werden können, vielmehr müssen wir die Ursache hierfür gleichzeitig in der Haut der Erkrankten suchen. So braucht z. B. ein Maler nicht unbedingt durch terpentinhaltige Stoffe zu erkranken, wenn seine Haut gegen Terpentin nicht überempfindlich ist. Die Lehre von der idiosynkrasischen Natur der Dermatitis und des Ekzems hat uns gezeigt, daß in der Haut solcher Patienten gegen die betreffenden Stoffe Antikörper sitzen, deren Zusammentreffen mit den Antigenen die idiosynkrasische Reaktion, d. h. Dermatitis oder Ekzem, erzeugen. Es wäre in Wirklichkeit ein wichtiges Erfordernis, wie ARZT, URBACH und andere Autoren vorschlagen, bei

Digitized by Google

der Berufsberatung oder bei Einstellung eines Arbeiters in gewerbliche Betriebe Hautprüfungen vorzunehmen, um zu erkennen, ob nicht eine Allergie gegen die betreffenden Stoffe besteht. Durch diese Prophylaxe könnte man viel Gewerbeschädigungen vermeiden und somit ein doppeltes Ziel erreichen: einmal die Zahl der gewerblichen Hauterkrankungen herabsetzen und zweitens die betreffenden Arbeiter veranlassen, sich in anderen Betrieben nützlich zu machen. Bei denjenigen, die schon erkrankt sind, können wir wiederum einen Versuch machen, die überempfindliche Haut gegen neue Schädigungen unempfindlich zu machen, zu desensibilisieren.

Die Desensibilisierung besteht in der Zuführung steigender Dosen der schädigenden Substanz (spezifische Desensibilisierung) oder irgend eines anderen Mittels (unspezifische Desensibilisierung). Diese bewußte Handlung deckt sich mit den unter „Angewöhnung" beobachteten Tatsachen, wobei die Haut der Arbeiter durch wiederholt durchgemachte Entzündungen gegen neueintretende Schädigungen abgehärtet wird. Die Methodik der Desensibilisierung besteht in den epikutanen, intrakutanen, subkutanen, internen oder parenteralen Zuführungen des Allergens. Um einer Anaphylaxiegefahr vorzubeugen, den Patienten Schmerzen zu ersparen, wählen wir bei Ekzemen die epikutane Methode, die auch den natürlichen Vorgängen am meisten entspricht (Auflegen von mit der schädigenden Substanz getränkten Leinwandläppchen auf die Haut).

Es würde zu weit führen, die Literatur der in den letzten Jahren durchgeführten diesbezüglichen Untersuchungen zusammenzustellen. Wir möchten nur auf die in der neuesten Zeit erschienene Arbeit von GEIGER hinweisen, der seine Erfahrungen über unspezifische Desensibilisierungsversuche an Ekzematikern mit Terpentinöl mitgeteilt hat. In 23 nur mit dieser Methode behandelten Fällen beobachtete er nur 4 Rezidive. In anderen Fällen, in denen neben Desensibilisierung auch lokale Behandlung angewandt wurde, war die Wirksamkeit der lokal gegebenen Mittel eine noch bessere und die Heilungsdauer eine noch kürzere.

Auch in unserer Klinik gehen wir wie folgt vor: Bei jedem Dermatitis- und Ekzemkranken machen wir den Versuch, erstens eine unspezifische Ekzembereitschaft festzustellen und zweitens die krankheitserregende Substanz mit Hilfe der JADASSOHNschen Probe zu ermitteln. Die Prüfung der unspezifischen Ekzembereitschaft geschieht nach Angaben von BLOCH, indem Substanzen, die in der gewählten Konzentration für die normale Haut unschädlich sind, mittels der Läppchenmethode JADASSOHNS auf die Haut aufgeklebt werden. (Es wurden bei uns als Testsubstanzen 1%ige Sublimatlösung, 3½%ige Formollösung, Tinct. Arnicae offic., 1%ige alkoholische Chininlösung, 10%iges Terpentinöl, 1%ige Resorzinlösung verwendet.)

Die Ermittlung der ekzemerregenden Substanzen verursacht viele Mühe. Ohne eine gründliche Anamnese sind die Prüfungen überhaupt nicht mit Erfolg durchzuführen. Ganz belanglose Substanzen können hautschädigend wirken, andererseits aber können die zusammengesetzten chemischen Verbindungen im Komplex oder aber ihre einzelnen verschiedenen Bestandteile die Materia peccans darstellen. Ausschlaggebend ist und für den Beurteiler von größter Wichtigkeit die Feststellung der

Digitized by Google

Toleranzgrenze, d. h. die Ermittlung derjenigen Konzentrationen, die die normale Haut, ohne zu erkranken, noch vertragen kann. Es würde z. B. zu einem falschen Resultat führen, wenn man bei der Prüfung von Sublimatüberempfindlichkeit konzentriertes Sublimat auf die Haut bringen würde, da wir wissen, daß Sublimat in dieser Form auch für die normale Haut schädigend ist. Erzielen wir aber eine Ekzemreaktion auf eine Verdünnung 1:1000, dann können wir sagen, daß die betreffende Person gegen Sublimat eine Überempfindlichkeit hat, da ein hautgesunder Mensch Sublimat in dieser Konzentration reaktionslos vertragen kann. Man soll im übrigen nie unterlassen, bei den Hautfunktionsprüfungen hautgesunde Menschen zur Kontrolle heranzuziehen. Mit Hilfe der perkutanen Methode gelang es uns u. a., Überempfindlichkeit gegen Pelze, Seife, Blumen, Spargel, Mehlteig, Kupfer, Salvarsan, Terpentin, Persil, verschiedene Medikamente festzustellen. Nach erfolgter Feststellung der schädigenden Agentien haben wir entweder dem Patienten empfohlen, dieselben zu vermeiden, oder den Versuch gemacht, zu desensibilisieren, um weiteren Schädigungen vorzubeugen.

Wir wollen nun in dieser Arbeit einige von unseren Fällen mitteilen, wo wir den Versuch einer Desensibilisierungstherapie gemacht haben.

Fall 1. Wilh. D., 45 Jahre, Weichenwärter. Seit 5 Jahren rezidivierendes Hand- und Unterarmekzem. Anamnestisch Verdacht auf Blumen und auf Stellwerköl (beruflich). Im September 1928 Hautprüfungen mit Primeln, Hyazinthen, Kakteen, Fuchsien, die Patient in seinem Garten hat. Ausfall negativ. Dagegen starke Reaktion (Rötung, Schwellung, Knötchen- und Blasenbildung) auf Stellwerköl. Kontrollpersonen negativ. Beginn einer Desensibilisierung mit 20%igem Stellwerköl (Läppchenmethode), steigend bis auf 100%. Bei der Nachuntersuchung im April 1930 gibt Pat. an, daß er seinem Berufe weiter nachginge und seit jener Zeit keine Hautentzündungen mehr gehabt habe. Einziges Symptom bei der Nachprüfung: oft eintretender starker Juckreiz. (Wir möchten noch erwähnen, daß ein passiver Übertragungsversuch nach PRAUSNITZ und KÜSTNER nicht gelungen ist.)

Fall 2. Frida E., 34 Jahre, Besitzerin einer kleinen Spargelplantage. Jetzt zum zweiten Male in ihrem Leben, Anfang Mai 1928, Auftreten einer Dermatitis an den von der Kleidung unbedeckten Körperstellen. Die Hautprüfung ergab eine monovalente Überempfindlichkeit gegen Spargel. Spezifische Desensibilisierung mit Spargelsaft, mit 10% beginnend, langsam steigend bis auf 70%. In der vorigen Spargelsaison keine Dermatitis. (Passiver Übertragungsversuch von humoralen Antikörpern nach der Methode von PRAUSNITZ-KÜSTNER und LEHNER und RAJKA negativ, dagegen von zellulären Antikörpern nach URBACH und KÖNIGSTEIN positiv. Ausführliche wissenschaftliche Bearbeitung dieses Falles s. Klin. Wschr., 1929, Nr. 22.)

Fall 3. Adolf E., 40 Jahre, Chemiker (im Jahre 1928, im Oktober, hier gelegen), leidet angeblich seit etwa einem Jahre an einem Gesichtsekzem, das seiner Ansicht nach durch Chemikalien oder deren Dämpfe hervorgerufen wird. Es handelte sich in der Hauptsache um Chromsalze und Benzoldämpfe. Spezifische Überempfindlichkeit gegen Chromsäure; starke Lokal- und Herdreaktion auf eine Verdünnung von 1:4000. Beginnende Desensibilisierung mit derselben Konzentration, danach wegen starker Reaktionen 1:8000. Patient ist kurze Zeit nachher aus der Behandlung ausgeblieben. Zur Nachuntersuchung nicht erschienen.

Fall 4. Elis. M., 51 Jahre, Aufwärterin (von September bis November 1928). Dermatitis universalis, ausgehend von einer vor 3 Wochen zum ersten Male aufgetretenen Dermatitis beider Hände. Krankheitserregende Substanz ist Persil. Bei der Prüfung der unspezifischen Ekzembereitschaft starke Reaktion auf Tinc. arnica und besonders heftig auf 10%iges Terpentinöl. Beginn einer unspezifischen Desensibilisierung mit 10%igem Terpentinöl, fortgesetzt langsam steigend bis auf 80% (Dauer: 23. X. bis 30. XI.). Bei der Nachuntersuchung

Digitized by Google

April 1930 gibt Patientin an, daß nach ihrer Entlassung aus dem Krankenhause und der Wiederaufnahme ihrer Beschäftigung Rezidive aufgetreten seien, weswegen sie etwa 3/4 Jahr weiter in spezialärztlicher Behandlung gewesen wäre. Seit jener Zeit sei sie gesund.

Fall 5. Ewald L., 24 Jahre, Arbeiter in einem chemischen Betrieb. Ekzem beider Unter- und Oberarme. Patient brachte aus seinem Betriebe 2 Lösungen mit: die erste enthielt 2% Nickel, 1% Magn. sulf., 1% Glaubersalz; die zweite enthielt 1% Kupfersulfat, 1% Schwefelsäure, 1% Magn. sulf., 1% Glaubersalz. Hautprüfung mit einer 50%igen Verdünnung von beiden Lösungen; nach 24 Stunden keine Reaktion, nach weiteren 24 Stunden Rötung, Knötchen- und Blasenbildung. Desensibilisierung (spezifisch mit Lösung II), bis 70% fortgesetzt. Bei der Nachuntersuchung im April 1930 gibt Patient an, daß er seit jener Zeit gesund sei.

Fall 6. Anna B., 19 Jahre, Stütze (von Oktober bis November 1928). Seit etwa 3 Wochen akutes Ekzem beider Hände und Unterarme. Anamnestisches Auftreten der Hautentzündung nach Waschen mit Persil. Die Hautprüfung ergab eine spezifische Überempfindlichkeit gegen Persil. Es wurde eine spezifische Desensibilisierung mit Persillösungen von 10—40% durchgeführt. Zur Nachuntersuchung nicht erschienen.

Fall 7. Frieda M., 36 Jahre, Hausmädchen in einem Hotel (Mai bis August 1929). Papulo-vesikulöses Ekzem beider Hände, Unter- und Oberarme, Knie und Füße. Patientin gibt an, daß sie mit terpentin- und salmiakhaltigen Stoffen, sowie mit Persil und Ölseife arbeite. Die Hautprüfung ergab nur auf Terpentin (10%) starke Reaktion (BLOCHsche Skala IV). Desensibilisierung bis 70% durchgeführt (passiver Übertragungsversuch nach PRAUSNITZ-KÜSTNER negativ). Bis jetzt keine Rezidive.

Fall 8. Berthold J., 16 Jahre, Kupferschmied (Dezember 1928 bis April 1929). Bereits als Kind Hautkrankheiten gehabt, die zeitweise den ganzen Körper bedeckten. Seit 1926 rezidivierendes Ekzem auf beiden Handrücken, Vorderarmen und im Gesicht. Patient selbst führt seine Erkrankung auf die Beschäftigung mit Kupfer und seine Berührung mit Kupferspänen zurück. Eine spezifische Hautprüfung ergab negatives Resultat. Aus diesem Grunde Einleitung einer unspezifischen Desensibilisierung mit 5%igem Krotonöl, steigend auf 20%. Zur Nachuntersuchung nicht erschienen.

Fall 9. Wilh. B., 26 Jahre, Maurer (September bis Mitte Dezember 1929). Patient leidet seit einem Jahre an Ekzem beider Hände und des Gesichts. Bei der Prüfung der unspezifischen Ekzembereitschaft starke Reaktion auf Sublimat 1:1000. Beginn einer unspezifischen Desensibilisierung von 1:3000, die auch noch starke Lokal- und Herdreaktion verursachte, fortgesetzt bis zu 1:4000.

Fall 10. Benno B., 16 Jahre, Gärtnerlehrling (September bis November 1928). Seit 1½ Jahren ist Patient in der Gartenbauschule tätig. Bis vor kurzem war er in der Gemüseabteilung, seit April in der Topfpflanzenabteilung. Etwa vor 4 Wochen, nach einer erstmaligen Berührung mit Primeln, Auftreten einer Dermatitis auf den Händen und im Gesicht. Auf Hautprüfungen mit Primeln starke lokale und Herdreaktion. Wir haben einen Versuch gemacht, den Patienten spezifisch zu desensibilisieren. Die Desensibilisierung führte aber zu keinem Erfolg, so daß der Patient seinen Beruf wechseln mußte.

Wir haben die Mitteilung der obigen Fälle notwendig gefunden, um das Interesse an der Ausführung dieser Methode anzuregen. Wenn auch die Durchführung der Methode viel Mühe und Geduld — sowohl von seiten des Arztes, wie von seiten der Patienten erfordert; und wenn man vorläufig auch keine 100%igen Erfolge buchen kann, so ist es doch u. E. angebracht, daß man mindestens den Versuch einer Desensibilisierungstherapie unternimmt. Möglich ist es, daß weitere Forschungen manches Neue und Nützliche bringen werden, jedenfalls sind die Erfolge bei einzelnen Fällen mit Rücksicht auf die Hartnäckigkeit resp. Rezidive dieser Erkrankungen bedeutungsvoll genug, um diese Therapie weiter auszubauen.

Digitized by Google

Literatur

1. Arzt, Über berufliche Hauterkrankungen und ihre soziale Bedeutung. Wien. med. Wschr., 1929, S. 1275. — 2. Bloch, Pathogenese des Ekzems. Arch. f. Dermat., 1924, S. 145. — 3. Geiger, Unspezifische Desensibilisierungsversuche an Ekzematikern mit Terpentinöl auf perkutanem Wege. Arch. f. Dermat., 1929. Bd. 158. — 4. Hajos u. Mohrmann, Spargelidiosynkrasie; gleichzeitig ein Beitrag zur akuten Allergieforschung. Klin. Wschr., 1929, S. 1024. — 5. Jadassohn. Bemerkungen zur Sensibilisierung und Desensibilisierung usw. Klin. Wschr., 1926. — 6. Urbach, Gewerbedermatosen bei Spenglern. Dermat. Z., Bd. 54, S. 92.

Hauttherapeutisches über Calorose

Von

Dr. Curt Apel in Berlin

Intravenöse Zuckerinfusionen wandte als erster Büdingen an, und zwar mit der Absicht, manche insuffiziente oder myokarditisch geschädigte Herzen zu kräftigen. Seine therapeutischen Erfolge fanden vielfache Bestätigung, aber die theoretische Begründung, Annahme einer Cardiodystrophia hypoglycaemica, wurde nicht anerkannt.

Endovenöse Gaben hypertonischer Zuckerlösung bewirken zunächst eine Beeinflussung der Osmose, der Art, daß ein Flüssigkeitsstrom aus den Geweben nach dem Blute hingeht. Dabei werden aus den Zellen auch pathologische Stoffe entfernt und durch die aus der entstandenen Hydrämie sich ergebende Diuresevermehrung ausgeschwemmt. Offenbar werden ferner noch Abbau- und Ermüdungsstoffe abtransportiert. Dies nimmt Zimmer als wichtigstes ursächliches Moment der Herzkräftigung durch Zuckerinfusion an. Neben der Beeinflussung des physikalischen Vorgangs der Osmose ist aber doch auch eine gewisse direkte Herzkräftigung durch die bei der Zuckerverbrennung entstehenden Kalorien, also ein chemischer Vorgang, nicht ganz abzuleugnen. Drittens hat der parenteral einverleibte Zucker eine biologische Wirkung; er erreicht durch günstigen Reiz auf lebendes Gewebe eine Anregung und Leistungssteigerung, eine Art Protoplasmaaktivierung, welche z. B. durch Zunahme der Zahl der Leukozyten und vermehrte phagozytäre Tätigkeit der Leukozyten sich zu erkennen gibt.

Der physikalische, chemische und biologische Effekt der Zuckerinjektionen erklärt die praktisch gefundene vielseitige Anwendungsmöglichkeit derselben. Beachtlich ist die Verstärkung der Heilwirkung einiger wertvoller Arzneien (Strophantin, Salvarsan usw.) durch Verabfolgung in Zuckerlösung.

In meiner ambulanten Praxis habe ich intravenöse Zuckerinfusionen vielfach bei Hautleiden angewandt und recht häufig ausgezeichnete Erfolge erzielt, hauptsächlich bei Ekzemen und Dermatitiden.

Ich benutzte 40%ige Invertzuckerlösung Calorose (Güstrow), welche in sterilen Ampullen im Handel ist.

Die Calorose-Injektionen bewirkten oft in erstaunlich kurzer Zeit Beseitigung des Juckgefühls, Eintrocknen der sezernierenden Haut und schnellen Rückgang der Entzündungserscheinungen.

Um meine Beobachtungen im einzelnen zu veranschaulichen, greife ich aus einer größeren Anzahl Behandelter einige typische Fälle heraus.

Ein exsudatives Erythem mit heftig juckenden kleinen Knötchen an Fingern und Zehen bis zu den Ellbogen und Knien, hatte jeglicher Behandlung Widerstand geleistet, heilte aber nach vier Calorose-Injektionen.

Ein prurigináses Erythem war arzneilich und physikalisch (auch Röntgen) unbeeinflußbar. Nach zwei Injektionen ließ der Juckreiz nach, das Allgemeinbefinden besserte sich, guter Schlaf stellte sich ein. Unter indifferenter Salbenbehandlung (Unguentum leniens) erfolgte in 14 Tagen Ausheilung.

Ekzeme boten ein dankbares Behandlungsobjekt. Das krustöse Ekzem eines Kindes, sechs Monate anderweitig erfolglos behandelt, heilte nach insgesamt fünf Injektionen restlos. Bereits nach der dritten Injektion ließ das Jucken nach und

Digitized by Google

ruhiger Schlaf stellte sich ein. — Einige krustöse Gewerbeekzeme, durch Arbeiten in Benzinersatz entstanden, waren vergeblich mit Feuchtigkeit, Lenigallol und Kühlsalbe behandelt, sprachen aber auf die ersten Calorose-Injektionen sofort an. Der Juckreiz schwand, die Krusten stießen sich ab. Nach wenigen weiteren Spritzen kam es unter örtlicher Salbenbehandlung zu völliger Ausheilung. — Erythem und bullöses Ekzem bei zwei Malern trotzte der Therapie; auch Krankenhausbehandlung war erfolglos. Der eine Fall heilte nach sechs Spritzen; der andere war nach zwei Spritzen gebessert, unterbrach aus äußeren Gründen die Behandlung und stellte sich, sechs Wochen später, mit Rezidiv wieder ein. Fünf weitere Spritzen brachten Heilung, in Verbindung mit lokaler Anwendung und Unguentum leniens.

Ein tiefrotes, heftig juckendes Exanthem verschlimmerte sich unter Feuchtigkeit und Zink-Bolus-Behandlung so stark, daß wegen der Schmerzen Narkotika gegeben werden mußten. Schon nach der ersten Calorose-Injektion ließen Schmerz und Jucken nach, um nach der dritten Injektion völlig zu verschwinden. Binnen zehn Tagen war Heilung erreicht.

Auch Versuche bei Intertrigo und Pruritus führten zu erfreulichen Resultaten. Bei durch Fluor entstandenem ausgedehntem Intertrigo, der trotz Besserung des ursächlichen Moments nicht zur Ausheilung kam und den Schlaf stark beeinträchtigte, beseitigten vier Spritzen, an aufeinanderfolgenden Tagen gegeben, den Juckreiz, so daß innerhalb acht Tagen, unter Scharlachrot, Abheilung erfolgte. — Pruritus ani mit ausgedehnten Kratzeffekten war zehn Wochen erfolglos mit Heliobrom, Salbe und Bestrahlungen behandelt. Vier Spritzen beseitigten die Beschwerden. Nach drei Wochen trat der Juckreiz erneut auf, schwand aber durch weitere drei Spritzen auf die Dauer. — Drei Arbeiterinnen einer Kabelfabrik mit Pruritus der unbekleideten Hautstellen waren anderweitig vergeblich behandelt. Hier brachte die erste Spritze Erleichterung, vier Spritzen Beseitigung des Juckreizes. Diese drei Patientinnen kamen nacheinander in Behandlung. Die ersten geheilten Frauen schickten mir jedesmal die nächste.

Bei einem seit vier Wochen bestehenden Ikterus machte ich drei Injektionen, mit dem Erfolg, daß die Gelbfärbung unter starker Bilirubinurie rasch zurückging und nach fünf Tagen schwand. In diesem Falle hatte also der Zucker eine sehr rasche Wiederherstellung geschädigten Lebergewebes und Neubildung funktionstüchtigen Gewebes bewirkt, ein anatomisch erwiesener (STOECKENIUS) und in der Fachliteratur anerkannter Vorgang.

Unerwünschte Nebenwirkungen habe ich bei langsamer Injektion der erwärmten Lösung in keinem Falle gesehen.

Das Behandlungsverfahren ist erfolgreich und unschädlich; es wird von den Kranken nicht — wie bei manchen anderen Injektionen — unangenehm empfunden und abgelehnt, sondern sogar weiter empfohlen. Das einfache Verfahren verdient verbreitete Anwendung. Ich bitte um Nachprüfung.

Therapeutische Umfrage

Inwieweit vermag die Grenzstrahlenbehandlung die bisherigen strahlentherapeutischen Verfahren der dermatologischen Praxis zu ergänzen oder zu ersetzen?

Die Eigenart der Grenzstrahlung besteht in ihrer physikalischen Eigenschaft der leichten Absorbierbarkeit. Ganz abgesehen davon, ob den einzelnen Wellenlängen ein spezifischer biologischer Effekt zukommt, kann schon allein aus der Tatsache, daß die Grenzstrahlen in ihrer weitaus überwiegenden Menge von den obersten Schichten absorbiert werden, rein theoretisch auf ihre biologische Einwirkung gefolgert werden. Praktisch gesprochen wird fast die gesamte Energie am Erfolgsort zur Wirkung gebracht, und nur unerhebliche Strahlenmengen gelangen in tiefere Schichten, von denen wegen ihrer Geringfügigkeit angenommen werden kann, daß sie eine in Betracht zu ziehende biologische Wirkung nicht mehr auszuüben vermögen. Im Gegensatz hierzu werden die gebräuchlichen härteren Strahlungen in ihrer Hauptmenge nicht in der Haut, sondern in tieferen Schichten absorbiert. Mit diesen theoretischen Überlegungen decken sich die klinischen Beobachtungen.

Digitized by Google

Als Ergänzung der bisherigen Strahlentherapie sind neu auftretende Indikationen bei der Grenzstrahlentherapie zu nennen (z. B. Naevus pigmentosus, flammeus, Vitiligo usw.), die bisher als unvollkommen beeinflußbar oder refraktär galten. In ähnlicher Weise ergänzt die Allgemeinbehandlung lokaler Hautaffektionen unsere Erkenntnis in physiologischer und therapeutischer Beziehung (Akne, Akne rosacea, Ekzemen usw.). Hierher gehören auch die Beobachtungen der Einwirkung auf die endokrine Sekretion durch Allgemeinbestrahlung der Haut (Menstruationsstörungen, Hypothyreoidie, Hypertrychie usw). Die Kombination lokaler und allgemeiner Behandlung hat eine weitere Steigerung (z. B. bei Sklerodermie) der therapeutischen Wirksamkeit ergeben. In innigem Zusammenhang mit diesen Faktoren steht die Tatsache, daß in einer ganzen Reihe von Indikationen die bisherige Strahlentherapie besser durch die Grenzstrahltherapie ersetzt werden sollte.

Für diese zweite Frage sind die folgenden Gesichtspunkte maßgebend. Allgemeinbestrahlungen oder Behandlung größerer Hautflächen führen bei der üblichen Therapie zur zwangsläufigen Beeinflussung tiefer liegender Organe (Drüsen, namentlich Geschlechtsdrüsen, Milz, Blut usw.), was bei der Grenzstrahlung ausgeschlossen ist. Wiederholte Bestrahlungen zeigen bei der Grenzstrahlung eine bei weitem geringere Kummulationswirkung, und zwar in einem Maße, daß man dabei einen Spielraum hat, der praktisch so gut wie keine Beschränkung auferlegt (richtige Technik vorausgesetzt!). Es sei dabei nur an die Therapie der Psoriasis erinnert. Das Fehlen der Epilation in weitesten Grenzen erlaubt eine wirksame Therapie auch an behaarten Teilen. Interessant in diesem Zusammenhange ist die Tatsache, daß Heilung von Pilzerkrankungen der Haare auch ohne Epilation erzielt werden kann. Hinzu kommt die allgemein anerkannte bei weitem größere Gefahrlosigkeit, die bei richtiger Technik eigentlich völlig gewährleistet ist. Schmerzhafte Röntgenulzera sind auch bei einem Vielfachen der therapeutischen Dosis so gut wie ausgeschlossen. Auch bezüglich der Heilungstendenz bestehen bei den oberflächlichen Grenzstrahlulzera weitgehende Unterschiede, da sie in wenigen Wochen abheilen. Von praktischen Gesichtspunkten aus ist der billigere Preis der Apparatur zu erwähnen.

Als Nachteile sind zu erwähnen die stärkere Pigmentierung, die allerdings meist bei höheren Dosen auftritt. Bei Überdosierung können sich Teleangiektasien bilden, jedoch ist in allen Fällen bisher Überdosierung die Ursache dazu gewesen.

Die Tatsache, daß an einer ganzen Anzahl von Stellen der Röntgenapparat in die Ecke gestellt worden ist, mag zwar nicht als Beweis dienen, dürfte aber doch zum Nachdenken anregen. Notwendig ist die Beherrschung der Technik, die differenzierter ist als bei der bisherigen Strahlentherapie. G. Bucky-Berlin.

Die von BUCKY in die Therapie eingeführten Grenzstrahlen, welche physikalisch als überweiche Röntgenstrahlen aufzufassen sind, dagegen biologisch-klinisch sowohl gegenüber den Röntgen- und Radiumstrahlen, als auch gegenüber den ultravioletten Strahlen gewisse Besonderheiten aufweisen, stellen eine empfehlenswerte Ergänzung der bisherigen strahlentherapeutischen Methoden in der Dermatologie dar; und zwar erweist sich nach den Erfahrungen der Klinik ARZT die Lokalbestrahlung bei einer Reihe von Dermatosen mit einer Strahlenhärte von 0,092 mm HWS in Al. und Dosen zwischen 100 und 2000 R als den Röntgenstrahlen annähernd gleichwertig, in manchen Fällen sogar ihnen vorzuziehen. Ein gewisser Vorteil der Grenzstrahlen vor allem gegenüber den Röntgenstrahlen scheint uns zu sein, daß sie innerhalb der therapeutisch empfehlenswerten Strahlendosen keine Epilation verursachen und, soweit auch die allerdings auf wenig Jahre sich erstreckenden bisherigen Erfahrungen erweisen, an sich relativ unschädlich sind und fast niemals Spätschädigungen nach sich ziehen. Annähernd Ähnliches wie die Röntgenstrahlen leisten sie bei Acne varioliformis, Basalzellenkarzinom, Furunkulosis, chronischem Ekzem, Psoriasis, Skrophuloderm, Sykosis u. a. Bei Ekzem und Psoriasis am Kapillitium sowie häufig rezidivierenden Dermatosen erscheint ihre Anwendung wegen nahezu sicherer Vermeidung eines Haarausfalles und ihrer relativen Harmlosigkeit vielfach vorzuziehen. Beim Erythema induratum Bazin, namentlich des ulzerierten Typus, sowie bei der Tuberculosis verrucosa cutis scheinen uns die Grenzstrahlen den Röntgenstrahlen teilweise überlegen. Ebenso scheinen uns bei Verrucae planae, Lymphogranulomatosis inguinalis, für kavernöse Hämangiome und vor allem für den Morbus Darier,

Digitized by Google

für Pityriasis lichenoides chronica und für Fälle der sonst jeder Therapie trotzenden Poikilodermia Jakobi die Grenzstrahlen in erster Linie empfehlenswert. Ein gewisser Nachteil der ausgebreiteteren Verwendung dieser sonst bei den erwähnten Dermatosen so bewährten Behandlungsmethode liegt in gewissen noch vorhandenen technischen Schwierigkeiten, wie Kleinheit des Lindemannfensters und damit zusammenhängend geringer Größe des Bestrahlungsfeldes, Verschiedenheit und Inkonstanz der einzelnen Röhrenindividuen selbst einer Serie und einer infolge der nur auf wenige Jahre sich erstreckenden Erfahrungen noch keineswegs einheitlichen Dosierung.

Die Grenzstrahlenbehandlung vermag somit die bisherigen Strahlenmethoden in der dermatologischen Praxis zwar nicht zu ersetzen, aber doch in willkommener Weise zu ergänzen. H. Fuhs-Wien.

Den grundsätzlichen Fortschritt der BUCKYschen sog. „Grenzstrahlentherapie" sehe ich darin, daß BUCKY zum ersten Male den Gedanken einer Weichstrahlentherapie konsequent durchgeführt hat. Bei den früheren Versuchen mit Weichstrahlen hatte man sehr inhomogene Strahlengemische benutzt, deren härteste Komponenten aber doch noch stark in die Tiefe drangen. Die mit der geringen Durchdringungsfähigkeit der „Grenzstrahlen" zusammenhängende Schonung der Kutis und die dadurch bedingte größere Spannung zwischen der für oberflächliche Hautaffektionen wirksamen Dosis und der Hautschädigungsdosis bedeutet ihren wesentlichsten Vorzug. Die Auffassung einer Wirkungsweise, die grundsätzlich abweicht von dem Wirkungsmodus mittelharter und harter Röntgenstrahlen hat sich dagegen nicht halten lassen. Die biologische Wirkung der sog. „Grenzstrahlen" ist in Übereinstimmung mit ihren physikalischen Eigenschaften die gewöhnlicher Röntgenstrahlen.

So stellen denn die der Röntgenstrahlenbehandlung zugänglichen oberflächlichen Hautaffektionen das wesentliche therapeutische Anwendungsgebiet der „Grenzstrahlen" dar. Eine Erweiterung der Indikationen für die Anwendung der Röntgenstrahlen in der Dermatologie hat sich durch die Grenzstrahlentechnik nicht ergeben. Auch ist nicht zu verkennen, daß ihre Anwendung durch die technischen Gegebenheiten eine nicht unwesentliche Beeinträchtigung erfährt. Insbesondere ist es die Nähe des Abstandes, der wegen der großen Absorbierbarkeit der Strahlen selbst in der Luft eingehalten werden muß, sowie die unregelmäßige Wanddicke des Lindemannglases, durch welche die gleichmäßige Bestrahlung der Haut in größerer Ausdehnung erschwert wird. Auch machen sich die ganzen Schwierigkeiten geltend, die in jedem Falle einer zuverlässigen Dosierung bei ungefilterter Strahlung entgegenstehen. Es mag in der Zukunft möglich werden, der durch den nahen Abstand und die Ungleichmäßigkeit in der Dicke des Röhrenfensters bedingten ungleichen Intensitätsverteilung durch Anwendung des Prinzips der wandernden Röhre zu begegnen. Einstweilen dürfte der Vorteil einer geringeren Gefährdung der Haut bei Überdosierung und wohl auch einer größeren Hautschonung zu wesentlichen Teilen ausgeglichen werden durch die größere Unsicherheit in der Dosierung, und zwar sowohl in der Dosismessung wie in der Verabfolgung einer bestimmten Dosisgröße. H. Holthusen-Hamburg.

Da man auch bei den Grenzstrahlen (GS.) nicht um die Festsetzung einer Höchst-Einzel- und Höchst-Gesamtdosis und der Mindestdauer bestrahlungsfreier Zwischenpausen herumkommt, entfällt der ihnen anfangs gegenüber den RS. zugeschriebene Hauptvorteil der beliebig häufigen und beliebig starken Anwendung. Auch bei ihnen kann also nach einer gewissen Zeit bei einer Reihe von Dermatosen (z. B. Psoriasis) die an sich vorzügliche RS.-Einwirkung nicht mehr ausgenutzt werden, will man sich nicht der Gefahr einer Spätschädigung aussetzen. Da auch bei der RS.-Oberflächentherapie größerer Hautbezirke sich Allgemeinwirkungen bei sachgemäßem Vorgehen vermeiden lassen, ist ein evtl. Vorteil der GS. in dieser Hinsicht ohne wesentliche Bedeutung. Da uns bei den GS. eine leicht, schnell und billig vorzunehmende und dabei den zu stellenden Ansprüchen doch genügende Dosierungsmethode fehlt (vgl. Sabouraud-Tablette bzw. HOLZKNECHT neben Bestimmung der HWS. bei den RS. [Oberflächentherapie]), ist ihre Anwendung in der Praxis infolge der zu einer exakten Dosierung notwendigen teuren Apparatur

Digitized by Google

sehr erschwert, dazu kommt die geringe Feldgröße und die vorläufig noch wenig handliche Apparatur. — Berichte über Erfolge sehr widersprechend, auch bei derselben Affektion (z. B. Psoriasis, Lupus vulgaris), so daß von einer Überlegenheit der GS. meines Erachtens nicht gesprochen werden kann. GS.-Therapie in ihrer Bedeutung etwa der Thorium-X-Therapie gleichzusetzen. Ob die wissenschaftlich sehr interessanten Untersuchungen mit GS. und „überweichen Strahlen" (4—8 Å) in Zukunft für die Praxis eine größere Rolle spielen werden, muß abgewartet werden. Da aber die Epidermis in ihrer Dicke sehr wechselt (individuell und lokal) und die Kutis bei dermatologischen Affektionen sehr oft mitbeteiligt ist, scheint mir die Erreichung einer möglichst geringen Einwirkung der überweichen Strahlen auf die Kutisgefäße (damit möglichste Vermeidung von Spätfolgen) mit guter Einwirkung auf die Erkrankungsherde in der Kutis kaum vereinbar. Bei Erfüllung der ersten Forderung wird man meines Erachtens kaum mehr erzielen als mit einer Kompressions-Ultraviolettbestrahlung.

H. Martenstein-Dresden.

Die Frage, ob eine Behandlungsmethode andere bewährte Verfahren in der Praxis ergänzen oder ersetzen kann, ist dann zu bejahen, wenn folgende Punkte in positivem Sinne beantwortet werden können:

1. Sind die erzielten Resultate im ganzen oder auf Teilgebieten besser? Diese Frage kann bei den Grenzstrahlen im allgemeinen nicht bejaht werden. Weder die Wirkung im ganzen genommen ist im Grunde anders als bei der gewöhnlichen Oberflächentherapie, noch haben sich Teilerfolge gezeigt, die als besonders wertvoll anerkannt werden müßten. Ein wesentlicher therapeutischer Unterschied gegenüber der gewöhnlichen Oberflächentherapie besteht also nicht. Demgemäß sind die Resultate bestenfalls die gleichen, aber auch das trifft nur für einen Teil der Indikationsgebiete zu. Diese allgemeine Feststellung wird nicht erschüttert durch verschiedentlich mitgeteilte recht gute Resultate bei einzelnen Krankheiten. Die Fälle sind aber zu selten, als daß sie für die Praxis eine Rolle spielen könnten.

2. Ist die Therapie ungefährlich oder doch ungefährlicher als die bisherige? Diese Frage kann im ersten Teil wohl bedingt bejaht werden, wenn Bedienung und Dosierung in Ordnung sind. Bezüglich des zweiten Falles ist es noch nicht erwiesen, daß die therapeutisch erforderlichen Dosen, wenn sie kritiklos appliziert werden, z. B. bei chronisch rezidivierenden Dermatosen, nicht doch zu kosmetischen Schädigungen führen. Funktionelle Schädigungen schwerer Art (Atrophie, chronisches Ödem, Sklerosierung der Haut) scheinen bisher nicht beobachtet zu sein. Auf der anderen Seite muß aber betont werden, daß die übliche Röntgentherapie durch Verbesserung der Dosierung und Methodik in der Hand des Geübten (in die der Weichstrahlenapparat auch nur gehört) auch kaum gefährlicher ist.

3. Ist die Therapie bequemer und billiger? Diese Frage ist wiederum zu verneinen. Die Dosierung ist schwierig und nur mit teuren Ionometern möglich, die Bestrahlungsfelder sind klein und die Bestrahlungszeiten lang, so daß ein großer Zeitaufwand erforderlich ist.

Zusammengefaßt ist zu sagen, daß weder eklatante Wirkung noch besondere praktische Vorteile es angezeigt erscheinen lassen, die Grenzstrahlentherapie in größerem Maßstabe in der Praxis anzuwenden oder gar an Stelle der bisherigen Therapie zu setzen.

H. Th. Schreus-Düsseldorf.

Meine Werteinschätzung der Grenzstrahlen für die Praxis geht am besten daraus hervor, daß ich mit Ausnahme der Indikationen für die Tiefenbestrahlung alle sog. Oberflächentherapie mit der Grenzbestrahlung durchführe.

Einen wesentlichen Vorteil der Grenzstrahlen gegenüber den Röntgenstrahlen sehe ich darin, daß bei den Dermatosen mit Rezidivcharakter die Bestrahlungen nach den Erfordernissen der Hauterscheinungen vorgenommen werden können ohne Hemmung durch Aussicht auf mögliche Röntgenschäden. Einen zweiten Vorteil erblicke ich in den Grenzstrahlen darin, daß wir durch sie Gebiete für eine durchgreifende Bestrahlung erschließen konnten, die in diesem Ausmaße ohne Gefährdung den Röntgenstrahlen nicht zugänglich waren. Ich nenne den Lupus vulgaris, die Pigmentnaevi und die flachen und geschwulstartigen Gefäßmäler. Bei Lupus sind die Grenzstrahlen für mich die Methode der Wahl; ich bestrahle den einzelnen Herd,

Digitized by Google

je nach der klinischen Eigenart und der Reaktionsbereitschaft, mit 2300—30 000 R. im Abstand Fenster — Haut 2,5 cm bei 9 KV. und 10 MA. Einen dritten Vorteil sehe ich in der Möglichkeit, durch die von BUCKY angegebenen Allgemeinbestrahlungen mit Grenzstrahlen Allgemeinzustände und Hauterkrankungen zu beeinflussen. Die allgemeine stimulierende, umstimmende Wirkung der Allgemeinbestrahlungen mit Grenzstrahlen ziehe ich in Fällen von Dermatosen auf konstitutioneller Grundlage gern herbei; z. B. bei dem Pruritus cum lichenificatione, bei Ekzemen, bei denen wir gute Einflüsse auf den allgemeinen somatischen und psychischen Zustand sehen. Außerordentlich gute Erfolge sah ich durch die Allgemeinbestrahlungen bei spontanen multiplen Hautgangränen, in hoffnungslosen Fällen von Alopecia areata totalis capitis, bei schweren Arthropathien der Psoriatiker; gute Erfolge in gewissen Fällen von Defluvium capillitii. Aussichtsreich erscheinen mir auch Versuche bei der Vitiligo.

Wer mit Grenzstrahlen wirkliche Erfolge erzielen will, muß streng individuell arbeiten mit einer physikalisch zuverlässig geeichten und physikalisch streng überwachten Apparatur. B. Spiethoff-Jena.

Versammlungen

Wiener Dermatologische Gesellschaft

Sitzung vom 21. XI. 1929

Vorsitzender: Schütz Schriftführer: Konrad

Balban: 1. Fox-Fordycesche Erkrankung.

34jähr. Frau. Beginn vor 8 Monaten. In den Axillen hirsekorngroße, hautfarbene Knötchen und Kratzeffekte, ebenso in geringerem Grade an den Mamillen und großen Labien. Es besteht heftigstes Jucken, während der Menstruation fast völlig schwindend.

2. Sclerodermia circumscripta.

42jähr. Frau. Vom rechten Ellbogen über die Streckseite des Unterarmes ziehend ein Streifen glatter, verdickter Haut, am Rande braun pigmentiert. Abderhalden schwacher Abbau für Thymus und Ovarium.

Fessler: Sclerodermie en plaques und Lichen planus.

26jähr. Pat.

Ullmann: Rhinophyma, durch Röntgenstrahlen geheilt.

Kerl: Fall zur Diagnose.

55jähr. Mann. Vor 2 Monaten nach Fliegenstich ekzematöse Veränderung am Unterschenkel. Vor 14 Tagen bläschenförmiger Ausschlag an Oberarm und Händen, in den folgenden Tagen Nachschübe, so daß zur Zeit der Aufnahme ein Exanthem im Gesicht, an den Extremitäten sowie oberen Partien des Stammes. An den Händen, besonders der Vola, bis über erbsengroße, zum Teil hämorrhagische Blasen, am Stamm kleiner, von hämorrhagischen Borken besetzt. An der Mundschleimhaut Bläschen und Hämorrhagien. Aorteninsuffizienz geringen Grades, Blut: 14 400 Leukozyten, 3,25% Eosinophile. Blutungs- und Gerinnungszeit bestätigen nicht die vom Pat. angegebene Vermutung, daß er hämophil sei. Vor einigen Wochen im Bereiche eines schlechten Zahnes Abszedierung.

Königstein: Lokale Amyloidose der Haut.

74jähr. Mann. Beginn vor 8—9 Jahren mit Jucken. Lokalisation an den Extremitäten, besonders den unteren, außerdem in der linken Achsel und Kreuzbeingegend. Über die Tibiakante läuft ein 2 Finger breiter, aus Narben zusammengesetzter Streifen. Die übrige verdickte und trockene Haut mit hirsekorn- bis linsengroßen hyperkeratotischen Papeln bedeckt, vielfach in Reihen angeordnet, die parallel laufen und senkrecht auf die Längsachse des Unterschenkels gestellt sind. Hyperkeratose und die Derbheit verleiht dieser Hautstelle eine reibeisenartige Beschaffenheit. Dort, wo zwischen den Papeln größere oder kleinere Hautpartien ausgespart bleiben, sieht man Lichenifizierung und Pigmentierung. Die anderen Hautpartien unterscheiden sich nur dadurch, daß die Papeln weniger dicht stehen und die Lichenifikation der Haut stärker in den Vordergrund tritt. Charakteristisch für

Digitized by Google

Amyloidose sind die zahlreichen, ziemlich einförmigen hyperkeratotischen Papeln, die den Glanz der Lichen Vidal-Effloreszenz vermissen lassen. Durch die Hyperkeratose unterscheiden sich die Effloreszenzen der lokalen von denen der allgemeinen Amyloidose. Beweisend histologisch sind zusammengepreßte Hornlamellen, die die darunter liegende Epithelschichte leicht aushöhlen sowie amorphe Schollen zwischen den Epithelleisten, die die charakteristischen Farbenreaktionen des Amyloids geben.

Hirschbüchler: Follikularsklerose.

26jähr. Pat. mit hanfkorngroßem Infiltrat am Dorsum penis, im Zentrum erweiterte Follikelmündung. Spirochäten negativ. Drüsenpunktat: Spirochaetae pallidae, WR positiv. Exzision des Infiltrats. Histologisch lymphozytäres Infiltrat um einen Komedo mit reichlich Plasmazellen, letztere auch um die erweiterten Kapillaren herum.

Urbach: Myxoedema circumscriptum symmetricum bei Basedow.

67jähr. Mann. Die Unterschenkel weisen in Doppelhandbreite eine rotbraune, derb ödematöse Haut auf, die das für Myxödem charakteristische Zeichen, tiefe Einziehungen der Follikel, darbietet. Therapie ergebnislos. Mit Rücksicht auf den herabgesetzten Grundumsatz (—6) und den histologisch nachweisbaren reichlichen Muzingehalt der tiefen Kutisschichten wird die Diagnose Myxoedema circumscriptum gestellt.

Fuhs: Nodositas juxta-articularis neben tubero-serpiginösem Syphilid.

70jähr. Landarbeiter. Beginn vor 4 Jahren im Anschluß an Trauma mit derben Knoten in der linken oberen Sakro-Glutealgegend, die operativ entfernt wurden. Bei Aufnahme tubero-serpiginöses Syphilid an den Extremitäten, außerdem beiderseits in Gegend des Olekranon und der oberen Ulna derbe, knochenharte, wenig verschiebliche Knoten; ebenso auf der rechten Crista iliaca ein haselnußgroßer, blauroter, derber Knoten. Unterhalb des rechten Trochanter sowie in der linken Sakro-Glutealgegend Narben. Seroreaktionen und Luotest positiv. Röntgenbefund: Im mittleren Abschnitt der Unterarmknochendiaphysen die der Membrana interossea zugewendeten Flächen der Kortikalis verdickt, mit mäßigen periostalen Auflagerungen und geringgradig unregelmäßig konturiert. In Gegend der Tumoren auf der Ulna flache, oberflächliche Eindellungen der Kortikalis. Im Bereiche des Ellbogengelenkes ein großer Olekranonsporn. Unter Jod-Bi-Behandlung Rückbildung des Syphilids wie auch der Knoten. Histologisch: In dem seinerzeit in der Sakralgegend exzidierten Knoten hyalines Gewebe in Form bandartiger Züge und Schollen, zwischen diesen herdförmig zerstreut hyaline, wandverdickte Gefäßchen, in ihrer Umgebung jüngere bindegewebige Elemente, Plasmazellen und Lymphozyten. In einem nach Bielschowsky-Maresch imprägnierten Schnitte das Balkenwerk in ein dichtes Gitterfasernetz aufgelöst und von der homogenen hyalinen Grundsubstanz deutlich abgehoben, stellenweise die dünnen Fibrillen zu dickeren Fasern und Bündeln verschmolzen.

Matras: 1. Eczema mycoticum pedum und Dysidrosis lamellosa sicca manuum.

53jähr. Mann. An den Fußsohlen dysidrosiformes Ekzem. Im linken Handteller rechts Dysidrosis lamellosa sicca. Im Nativpräparat sowohl von Blasendecken der Fußherde als auch von Schuppen der linken Hand teils gerade, teils gewunden verlaufende, grobsegmentierte Pilzfäden. Trichophytin Höchst 1:50 positiv.

2. Lichen ruber hypertrophicus et verrucosus.

70jähr. Mann. Vor 35 Jahren erste Lichen-ruber-Attacke. Seither nach vieljährigen Intervallen zweimaliges Rezidiv, zuletzt vor 5 Wochen. Vorwiegend an den distalen Teilen der Extremitäten Knötchen und Knötchengruppen. In den Randpartien der Handteller und Fußsohlen schwielenartige Hyperkeratosen, an deren Peripherie blaurote polygonale Knötchen. Mächtige Keratombildung an den großen Zehen. Zehennägel unförmig verdickt und aufgefasert, gefurcht und höckerig. Penis und Vestibulum oris zeigen klassische Erscheinungen.

Musger: Schwielen durch berufliche und sportliche Betätigung.

a) Florettfechter mit Schwielen an der Streckseite der Finger im Bereiche der Interphalangealgelenke, b) Cellospieler mit Schwielen an den Fingerspitzen der linken Hand, c) Schneiderin mit atypisch lokalisierten Schwielen an der Streckseite des rechten Ringfingers, d) Arbeiterin einer Glühlampenfabrik mit ausgedehnter Schwielenbildung an Handfläche und Fingern der linken Flachhand.

Geiger: Naevus unius lateris partim verrucosus.

Digitized by Google

Arzt: Fremdkörpergranulationsgewebe nach Fistelfüllung mit Jodoformglyzerinbaryum.

Bei dem wegen Lues latens in Behandlung stehenden 54jähr. Pat. wurde im Juni und September d. J. wegen klinisch und röntgenologisch sichergestellter florider fistelnder Caries tbc. der 11. rechten Rippe eine Resektion des erkrankten Rippenstückes und Umschneidung der Fistel vorgenommen. Anschließend Exkochleation der Wundhöhle und Tamponade mit Jodoformgaze. Histologisch ein zellreiches Granulationsgewebe mit dicht angeordneten Plasmazellen, Fett- und Pigmentkörnchenzellen, daneben Leuko- und Lymphozyten sowie Fibroblasten. In den benachbarten Gewebspartien rundlich und dreieckig gestaltete kristalloide Fremdkörper, teils ungefärbt hellgelblich, teils mit Hämatoxylin intensiv dunkelblau. Abseits davon vereinzelte Stellen mit an ausgefallene Cholesterinkristalle erinnernde Lücken, deren Wandbegrenzung von vielkernigen Fremdkörperriesenzellen gebildet wird. Die erwähnten kristalloiden Fremdkörper sind wahrscheinlich Residuen der zur röntgenologischen Darstellung des Fistelkanals angewendeten Füllung mit Fistelstäbchen, bestehend aus Jodoform, Baryum und Glyzerin.

Fuhs: 1. Lupus erythematodes disseminatus.

30jähr. Pat., von Perutz in der letzten Sitzung vorgestellt, an Stelle ursprünglich normaler Haut, die vor 5 Wochen mit Quarzlicht behandelt wurde, im Bereiche des dadurch hervorgerufenen Erythems frische Lupus erythematosus-Herde.

2. Psoriasis pustulosa.

23jähr. Hilfsarbeiter. Beginn vor 10 Jahren. Das schütterbehaarte Kapillitium dunkel gerötet, infiltriert, mit Pusteln und Krusten bedeckt, nach deren Mazeration stecknadelkopfgroße, leicht gedellte Erosionen erscheinen. Über Gesicht, Stamm und Extremitäten in symmetrische, zoniforme, an den Extremitäten streifenförmige Anordnung lebhaft entzündliche Plaques mit Krusten und Krustenschuppen, nach deren Mazeration gruppierte Pusteln von Stecknadelkopfgröße sichtbar werden. Histologisch: Neben unspezifischer perivaskulärer Infiltration, ödematös gequollenes Str. papillare und subpapillare sowie ausgesprochene Akanthose. Sonst mächtige Krustenschuppenbildung und stellenweise besonders deutlich ausgeprägte intraepidermoidale Abszesse. — Nagelbetten und Nagelwälle des ersten bis vierten Fingers lebhaft gerötet, infiltriert, mit Krustenschuppen bedeckt, Nagelplatten fehlend. Röntgenbefund: An den Processus unguiculares der beiden zweiten Finger Randdefektbildungen, in geringerem Grade an den dritten und vierten. Der vorliegende Fall wäre in die dritte der seinerzeit von Volk für die Atypien der Psoriasis aufgestellten Gruppen einzureihen, nämlich zu den exsudativen Formen.

Matras: Naevus atrophicans unilateralis comedonicus.

40jähr. Mann. Seit 7 Jahren in der rechten Lende ein 7 × 5 cm-Feld, in dessen Bereich die Haut verdünnt, schlaff und leicht faltbar, sie zeigt stecknadelkopfgroße, zum Teil mit schwarzen Komedopfröpfchen ausgefüllte Grübchen und unregelmäßig begrenzte, leicht eingesunkene, weißliche, atrophische Stellen. Histologisch: Epidermis verschmälert, zum Teil linear gegen die Kutis begrenzt, die mächtig erweiterten Follikel als weite zylindrische Gebilde tief in die Kutis eingesenkt und mit geschichteten Hornpfröpfen ausgefüllt.

Musger: 1. Kunstharzdermatitis.

2. Chininerythem.

Hirschbüchler: Syringocystadenome.

43jähr. Pat. mit reichlichen bis linsengroßen, blaßgelben bis gelbbraunen, flach prominenten, derben Knötchen, die größten an Brust und seitlichem Abdomen. Weniger deutlich sichtbare am Hals, seitlichen Wangenpartien sowie am Rücken.

Urbach: Ovariell-endokrin bedingtes Ekzem.

37jähr. Frau. Wenige Tage nach dem Termin, an dem die Menstruation hätte eintreten sollen, heftiges Jucken in der Scheide und Umgebung, weiter eine rasch sich ausbreitende Furunkulose. 4 Wochen später über dem Mons Veneris und Außenseite der großen Schamlippen eine aus sagoähnlichen Körnern sich zusammensetzende Hautaffektion auf wenig gerötetem Grunde. Das klinische Bild erinnerte an die Fox-Fordycesche Erkrankung, doch ließ sich diese histologisch nicht erhärten. Während der Juckreiz durch 3 Wochen auf Umschläge, Schüttelpinselungen, Röntgen usw. nicht reagierte, wurde mit Progynon (250 E p. d.) die Hautaffektion und der Juckreiz schlagartig gebessert.

Digitized by Google

Fasal: Wasserbettmykose.

68jähr. Pat., die wegen eines ausgedehnten Ulcus cruris vor 16 Tagen in das Wasserbett kam, zeigte vor einigen Tagen hellrote Knötchen und Bläschen in der Flankengegend, die zu größeren Herden konfluierten und sich auf Bauch und Oberschenkel ausbreiteten. Im abgeschabten Epithel Pilzfäden vom Typus des Soor.

Musger: Gewerbeekzem, Haarwasser- und Blusendermatitis.

Riehl jun.: 1. Keratoma hereditarium palmare et plantare mit Übergreifen auf die Dorsalflächen.

Seit frühester Kindheit bestehende Hornauflagerungen bei einer 26jähr. Pat. An Fingern und Zehen sowie an den an die Phalangen angrenzenden Teilen des Hand- bzw. Fußrückens greift die Affektion auf die Dorsalfläche über. Hyperdrosis. Bei der Mutter streifenförmige Verhornungsanomalie an den Handtellern, bei der 22jähr. Schwester ebenfalls, in schwächerem Grade. Die übrigen 5 Geschwister normal. Histologisch: Hypertrophie sämtlicher Epidermisschichten.

2. Pemphigus benignus (Dermatitis herpetiformis) mit starker Jodreaktion.

39jährige Pat., seit 4 Monaten unter prodromalen Schmerzanfällen rezidivierende Dermatitis herpetiformis mit reichlichen Bläscheneruptionen, vorwiegend an Gesicht, Hals, Extremitäten. Blut normal, Kochsalzbestimmung im Harn: Keine Retention. Jodkali-Hautprobe an normalen und befallenen Stellen positiv. Jodnatrium 10 : 150,2 Eßlöffel per os erzeugen am nächsten Tage heftigen generalisierten Ausbruch, Fieber und Beeinträchtigung des Allgemeinbefindens. Nach 6tägiger Zufuhr von NaCl per os zur normalen Kost ergibt die Jodkali-Hautprobe neuerlich starke Reaktion, die perorale Jodnatriumgabe erzeugt wiederum Blasenbildung am ganzen Körper. NaCl- und Kaseosan-Quaddelresorption (Perutz) gegenüber normalen Patienten kaum verändert.

Puntigam u. Riehl jun.: RN-Erhöhung im Liquor cerebrospinalis bei schweren Verbrennungen.

In Anbetracht des bei Frühtodesfällen schwerer Verbrennungen regelmäßig gefundenen Hirnödems und der Ansicht, daß der akute Verbrennungstod ein urämischer sei, ferner, daß lediglich Untersuchungen über RN und Kochsalzgehalt des Blutes, der Haut und des Brandblaseninhalts vorliegen, wurde versucht, Veränderungen im Chemismus des Liquor cerebrospinalis nachzuweisen. — Es wurde an der Leiche einer schwer verbrannten 52jähr. Frau unmittelbar post mortem (höchstens 5 Minuten) eine Lumbalpunktion vorgenommen. Es ergab sich eine Erhöhung des RN um etwa das Dreifache des normalen Wertes (42 mg%). Nach den Untersuchungen von Brun beträgt der RN im Liquor cerebrospinalis gesunder Personen 10—17 mg%. Die Frau hatte eine Verbrennung von etwa 80% der Körperoberfläche, zum großen Teil dritten Grades, davongetragen und lebte 8 Stunden. Weitere Fälle wurden ebenfalls, wo nicht anders angegeben, unmittelbar post mortem lumbalpunktiert. Der RN ist in allen untersuchten Fällen erhöht. In allen Zerebrospinalflüssigkeiten wurden normale Zell- und Eiweißwerte sowie negative WR und Goldsol gefunden. Die Xantho-Proteinreaktion nach Becher ergab keine erhöhten Werte. Im Tierversuch (weiße Mäuse) wirkte der Liquor in Mengen von 1—3 ccm sowohl subkutan wie intraperitoneal nicht toxisch. — Es soll dahingestellt bleiben, ob die Lumbalpunktion bei Verbrennungen als therapeutische Maßnahme zur Bekämpfung des Hirnödems möglichst frühzeitig, eventuell wiederholt, durchgeführt mit intravenösen hochprozentigen Dextroseinjektionen nicht indiziert wäre.

Sitzung vom 12. XII. 1929

Vorsitzender: Perutz Schriftführer: Konrad

Fuhs: Multiple Tumormetastasen der Haut (maligner Naevustumor? Ca?).

66jähr. Frau. Vor 4 Jahren Exzision eines Naevus am Kiefer; seitdem Gewichtsabnahme und Bildung multipler derber, mit der Haut verwachsener Knoten an den Oberschenkeln und Gesäßbacke. Kein Anhaltspunkt für einen Primärtumor. Histologisch: Tumor mit alveolärer Struktur. Zellen vakuolisiert, Kerne bläschenförmig, blaß, reichlich Kernteilungsfiguren.

Hirschbüchler: Kalkverätzung.

26jähr. Hausgehilfin mit linsengroßen drittgradigen Ätzschorfen an den Fingerkuppen durch Reinigung eines mit Kalkspritzern bedeckten Fußbodens.

Ullmann: Nageldystrophie und chronische Paronychie.

39jähr. Pat. Vor 23 Jahren benutzte Pat. Lysollösung als Bad für 3 Finger.

Digitized by Google

An diesen 3 eingetauchten Nägeln entstanden Veränderungen, die einige Monate zur Abheilung brauchten. Jetzt: Unregelmäßig bauchige Verdickung und Vortreibung, aschgraue Verfärbung der 3 Nägel. In der Gewerbemedizin sind Verätzungen mit Lysol, Karbol usw. wohl gut bekannt, aber der ursächliche Zusammenhang solcher Verätzungen mit schweren, anscheinend irreparablen Nagelveränderungen ist bisher in keinem Werke klargestellt worden.

Arzt: Miliarlupoid Boeck.

32jähr. Frau. Vater an Tuberkulose gestorben. Im Oktober am Abdomen in einer gürtelförmigen Zone, rechts bis auf die Mamma, abwärts bis auf Mons veneris und Oberschenkel, über die Lendengegend auf die Sakralgegend und Crena ani reichend, rundliche, teils makulöse, teils papulöse, hellbraune etwas derbere Efflorescenzen, vielfach zu Kreisen konfluiert. Histologisch: In den oberen und mittleren Kutisschichten Nester von epitheloiden Zellen und vereinzelten Riesenzellen, am Rande lymphozytäre Säume, von Bindegewebszügen umschlossen.

Musger: 1. Acne arteficialis bei einer Maschinenstrickerin.

2. Epithelioma in lupo vulgari.

Kerl: 3 Fälle von toxischem Exanthem, bei zweien gleichzeitig bestehende Zahnerkrankung.

1. 18jähr. Mädchen. Seit 21. XI. mit Schmerzen im Knie und Erythema multiforme-ähnlichen Herden im Gesicht und Erythema nodosum-ähnlichen an den unteren Extremitäten, Temperatur 39. Der behandelte Zahn ohne Wurzelbehandlung plombiert und mit Krone versehen; war schon vor den Hauterscheinungen klopfempfindlich.

2. 27jähr. Mädchen. Ende November unter Fieber ein juckender Ausschlag an Gesicht und Körper. Gesicht stark geschwollen. Die Hautherde zeigten Merkmale eines Erythema multiforme, die Lokalisation aber betraf den Stamm.

3. 50jähr. Mann. Unter Fieber Exanthem meist über den Stamm ausgebreitet. Auch bei diesem wird Herdinfektion vermutet. Untersuchung bezüglich Bangscher Dermatose ergab Agglutination bis 200, bei neuerlicher Untersuchung aber negativ. Die kutane Applikation ergab leichte Reaktion. Außer den Herden am Stamm fanden sich aphthöse Veränderungen an der Mundschleimhaut. Blutbild normal.

Ullmann: 1. Naevus vasculosus.

27jähr. Mann. Seit ¾ Jahren Rötung der Nase und Oberlippe. Auffallend die Entwicklung als angiomatöse Naevusbildung nach erfolgter Pubertät. U. erinnert an ähnliche Affektionen, die er vorgestellt hat (Lymphangiektasien und Hämangiome, Riesenwuchs der Gesäßhaut und einer Extremität mit Hypertrophie des subkutanen Fettgewebes, Erythrozyanosis, Größendifferenzen). Diese Bildungen sind als im späteren Alter auftretende Naevoide aufzufassen.

2. Fall von Dermatitis papillaris, Akneloid, Distichiasis.

23jähr. Mann. Seit mehreren Jahren derbe follikuläre Knötchen im Nacken. Röntgentherapie konnte die Affektion trotz Haarausfalles nicht zum Schwinden bringen und verursachte offenbar durch die Bestrahlung der Zentren im verlängerten Mark und obersten Rückenmarksegment Schwindel, Erbrechen, Schwäche durch volle 8 Tage. Die Dosis war 10—12 H in 6 Sitzungen, aus mittelweicher Röhre. U. versuchte das Rezidiv mit Elektrokoagulation zu behandeln, jedoch zeigten sich danach keloidartige Trichter.

3. Epithelioma cicatrisans im Nacken.

73jähr. Mann. Bei länger bestehenden und tiefer greifenden, besonders spino-squamozellulären Epitheliomen ist jede Röntgentherapie abzulehnen.

Szandicz: Mycosis fungoides.

Prämykotisches Stadium kombiniert mit Tumorbildung, 38jähr. Mann, seit einem Jahre. Jetzt disseminiertes, scheibenförmiges Exanthem über Stamm und Extremitäten. Einzelne Flecke isoliert, die meisten landkartenähnlich, ein Teil sepiabraun, andere rosa- bis lachsrot. Am Stamm, im Gesicht und Kapillitium bis nußgroße Tumoren, zum Teil nässend, rosarot, von mäßig derber Konsistenz. Da und dort oberflächliche Erweichung. Juckreiz, durch As, Höhensonne nur unzureichend gemildert. 12000 Leukozyten, 49% polynukleäre Leukozyten, 30% Lymphozyten und je 7% Eosinophile, Monozyten und Stabkernige. Histologisch: Knotenförmig angeordnetes Infiltrat polymorpher Zusammensetzung mit Beteiligung von Lymphozyten, polynukleären Leukozyten, Fibroblasten und Eosinophilen.

Digitized by Google

Kren: Dariersche Krankheit.

20jähr. Pat., demonstriert am 19. XI. 1925. Seither das Krankheitsbild ausgebreitet, an Stamm und Nacken links halbseitig lokalisiert. Einzelne Knötchen am Oberschenkel spontan geschwunden. Seit Juli Grenzstrahlentherapie. Die bestrahlten Stellen (je mit 900—1200 R bestrahlt) unter Pigmentierung abgeheilt.

Riehl jun.: 1. Atrophica cutis mit Acrofibromatose.

70jähr. Pat. Seit Jahren hautleidend. Am Unterarm und Hand rechts faltige, knittrig papierdünne, lividblaurote Haut. Über dem Olekranon ein kirschkerngroßer, derber, verschieblicher Knoten. Grundumsatz normal, Abderhaldensche Abbaureaktion: schwach positiver Abbau der Ovarien.

2. Atrophica cutis idiopathica im Stadium der Infiltration.

34jähr. Pat. Seit 2 Jahren krank. Rechts bis zur Mitte des Oberschenkels lividrote, unscharf begrenzte Flecke, Haut leicht ödematös infiltriert, zeitweises Juckgefühl. Noch nirgends Zeichen beginnender Atrophie. Grundumsatz normal.

Wiedmann: Transplantation bei Röntgengeschwür.

Bohnengroßes Röntgengeschwür, malign entartet an der Streckseite der Endphalange des Zeichefingers der rechten Hand. Trotz schlechter Heilungsmöglichkeit gute Einheilung eines Transplantes vom Oberarm. Diese Methode ist der Kauterisation vorzuziehen.

Urbach: 1. Ist die Jodempfindlichkeit bei Dermatitis herpetiformis Duhring differentialdiagnostisch verwertbar?

1. Bei Pemphigus vulg. sowie Dermatitis herpetiformis lassen sich durch orale Gaben von 10 g NaCl, 8 g NaBr oder 2 g NaJ Blaseneruptionen hervorrufen; dabei ist gleichgültig, ob Natrium- oder Kaliumsalze. Andere Salzarten (Magnesiumsulfat, Natriumbikarbonat, Calc. lact., Calc. carbon.) ohne Wirkung. Es besteht daher bei der Pemphigusgruppe eine ausgesprochene Anfälligkeit gegenüber interner Einnahme größerer Mengen aller Halogensalze. — 2. Bei Dermatitis herpetiformis sowie meist auch bei Pemphigus vulg. findet sich weiter eine epidermale Überempfindlichkeit gegen 50%ige Jodkalivaseline. Der Wert dieser Probe ist deshalb stark gemindert, da nicht nur andere Dermatosen (Ekzeme, mykotische mit Blasen einhergehende Hautprozesse), sondern auch toxische (Erythema multiforme) auf Jodkali-Vaselinauflage mit Knötchen und Bläschen reagieren. — 3. Da die letztgenannten Dermatosen fast nie auf interne Einnahme von Halogensalzen reagieren, ist diese Probe die zuverlässigere. Um Blaseneruptionen zu vermeiden, empfiehlt Urbach bei einer normalen Einstellkost den Harn 4 Tage hindurch auf seinen Kochsalzgehalt zu untersuchen und dann durch weitere 3 Tage eine Natriumchloridzulage von 5 g zu geben. Gesunde Menschen scheiden das zugeführte Kochsalz völlig aus. Pemphigus vulg.- oder Dermatitis herpetiformis-Kranke retinieren es bis zu 80%.

2. Fall zur Diagnose.

44jähr. Mann. Mit 31 Jahren Diphtherie, mit 38 Jahren Pneumonie. Im Februar Nachtschweiß und starke Abmagerung, Mai: Ikterus. Zu gleicher Zeit harte, nußgroße Geschwülste an Ellenbogen, Hals, Wade usw. Bei Aufnahme im Oktober Pityriasis versicolor fast am ganzen Körper. An zahlreichen Körperstellen talergroße, rotbraune, von Fisteln durchsetzte Herde, z. T. fluktuierend. An der Beugeseite der Unterschenkel ein von der Kniekehle bis über das Sprunggelenk reichendes hartes, schmerzhaftes, auf Druck sanguinolenten Eiter entleerendes Infiltrat; Eiter steril. Intern: Fibröser Prozeß der Lungen, Bronchiektasien. Geringe Lokalreaktion auf Tuberkuline. In den letzten Tagen am linken Oberschenkel ein faustgroßer Tumor, über dem die Haut violett verfärbt ist. Histologisch: Ein an Sarkoid Darier-Roussy erinnernder subkutaner Knoten, ein uncharakteristisches Bild.

Stein weist darauf hin, daß der vorgestellte Pat. an chronischen Malleus erinnert.

Urbach (Nachtrag bei Korrektur): Kutireaktion mit Mallein, Agglutination und Tierversuch negativ.

Geiger: **1. Lymphogranulomatosis inguinalis.**

40jähr. Pat. aus dem Burgenland, September in Wien infiziert, es bestand Urethritis gon. und Schwellung neben dem Frenulum rechts. Drüsen rechts kleinapfelgroß, derb, Haut normal. Punktion zeigt sterilen Eiter. Zur Zeit findet man in der rechten Leiste ein geschlossenes Paket kleinapfelgroßer, derber Drüsen, Haut darüber verlötet. Unterhalb eine braunrote Hautpartie mit Fisteln. Links bis haselnußgroße

Digitized by Google

Drüsen. Haut normal. Im Sulcus cubitalis links eine kleine derbe Drüse. Die Stelle der vor 5 Wochen gesetzten Freischen Antigenreaktion, die nach 24 Stunden stark positiv war, zeigt eine bohnengroße, mit Kruste bedeckte Ulzeration.

2. Urethritis acuta totalis, Bubonuli, Adenitis inguinalis mit positivem Gonokkokenbefund in der Drüse.

23jähr. Pat., vor 10 Tagen mit Urethritis totalis aufgenommen; gleichzeitig zwei kirschengroße, schmerzhafte, fluktuierende Knoten am Dorsum penis, Haut gerötet. In inguine rechts hühnereigroße schmerzhafte Drüsen, Haut hellrot. Punktion am Penis zeigt dickflüssigen Eiter, Autoinokulation negativ, im Ausstrich grampositive und negative Diplokokken. Kulturell: Staphylococcus pyogenes aureus. Im Ausstrich des Drüsenpunktates Eiterzellen, plumpe grampositive Diplokokken sowie vereinzelt negative, in Haufen und auch intrazellulär angeordnete Diplokokken. Kulturell: Gonokokken.

Konrad: Riesenschanker mit positiver Luetinreaktion (Lues maligna).

27jähr. Pat. zeigte am 5. XII. ein unspezifisches Ulkus an der Unterseite des Penis. SWR positiv. Minimale regionäre Drüsenschwellung. Spirochäten negativ. Das als Furunkel aufgefaßte Ulkus vergrößerte sich rasch, so daß an einen gummösen Prozeß gedacht wurde. Luetinreaktion positiv. Nach 0,3 Neosalvarsan makulöses Exanthem am Stamm. Mit Rücksicht auf den mehrmaligen negativen Spirochätenbefund sowie den raschen Zerfall und positive Luetinreaktion ist an Lues maligna zu denken.

Brandt: Die Ursache der positiven Luotestreaktion ist in jener hohen Reaktionsfähigkeit des Organismus zu sehen, die zum „malignen" Zerfall der Sklerose geführt hat.

Fasal: Rupia syphilitica, Tuberkulose und Lupus erythematodes.

Geiger: Lymphatische Leukämie mit Hauterscheinungen der linken Wange?

51jähr. Frau, an der linken Wange diffuse Rötung und bis erbsengroße braunrote papulöse Effloreszenzen von teigiger Konsistenz, auch am Nasenflügel, seit 6 Wochen. Zervikale und inguinale Drüsen taubeneigroß, derb, Milz geschwellt. Erythrozyten: 4 850 000, Leukozyten: 60 500, Lymphozyten: 96%. Auf Röntgen und Na. Kakodyl. Rückgang auf 38 000 Leukozyten.

Konrad: Exulzeriertes Basalzellenkarzinom der rechten Wange.

80jähr. Frau. März 1924 bis November 1925 wegen eines fünfkronengroßen Karzinoms in Radiumbehandlung, blieb der weiteren Kontrolle fern. August 1928 bis 1929 in Behandlung eines „Krebsdoktors" mit Pulvern und Tropfen. Das Karzinom jetzt tief exulzeriert.

Matras: 1. Lymphatische Knötcheneinlagerungen in der Gesichtshaut.

36jähr. Frau, Dauer 5 Monate. Bis über hanfkorngroße, in Gruppen stehende Knötchen an Wangen, Nase und Stirn, transparent, braun und derb, von verdünnter Epidermis überzogen. Wangen von Teleangiektasien durchsetzt. Histologisch: In den obersten Kutisschichten ovale und runde knötchenförmige Gebilde, von der verschmälerten intakten Epidermis durch einen bindegewebigen Streifen getrennt. Randpartien der Knötchen aus Rundzellen mit dunklen Kernen, die mittleren lockerer gefügten Anteile aus ovalären Zellen mit blassen chromatinarmen Kernen und weniger reichlichen Rundzellen bestehend, mit Keimzentren in Lymphfollikeln vergleichbar.

2. Granulosis rubra nasi.

14jähr. Mädchen.

3. Pustulös-varioliformes luetisches Exanthem.

48jähr. Frau. Seit 4 Wochen großpapulöses Exanthem an Stamm und Extremitäten, krustöse Papeln im Gesicht und am Kapillitium, reichlich diphtheroide Papeln der ganzen Mundschleimhaut mit Schluckbeschwerden und Erstickungsanfällen, ulzerös zerfallene Papeln der rechten Tonsille. Genitale frei, Seroreaktionen ++++, Spirochätenbefund aus einer Effloreszenz positiv. Noch vor Beginn der antiluetischen Behandlung pustulöse Umwandlung des Exanthems, Temperaturen bis 39,2°. Luotest positiv. Mit Rücksicht auf die bedrohlichen Erscheinungen vorläufig nur Verabreichung von Det. Zittmanni, später vorsichtige spezifische Therapie mit Jod und kleinen Salvarsandosen.

4. Eczema mycoticum pedum und Dysidrosis lamellosa sicca manuum, Kulturergebnis.

In Ergänzung zu dem am 21. XI. vorgestellten Fall mit positivem Pilzbefund

Digitized by Google

sei berichtet, daß auf Grützagar die flaumige Variante des Epidermophyton interdigitale gewachsen ist.

Riehl jun.: Purpura rheumatica atypica.

7jähr. Knabe mit bis linsengroßen, z. T. von Blutborken, z. T. von eitrigem Sekret bedeckten Herden an Ellbogen und Crena ani. Vor 2 Wochen subfebrile Temperaturen und Gruppen von halbkugeligen blutig tingierten Knötchen, die fast den Eindruck von Angiomen machen und z. T. exulzeriert waren. 8 Tage vorher Angina, Herpes labialis, tags darauf rote Effloreszenzen im Gesicht und an anderen Stellen, außerdem eine subfasziale Blutung am Fußrücken und eine schmerzhafte Schwellung des Handrückens. Am ganzen Körper bestanden kleinste Blutungen in die Haut. Im Blutbild leichte Leukozytose. Blut im Stuhl zweimal positiv, im Harn negativ. Gerinnungszeit normal. Kein Anhaltspunkt für eine Avitaminose.

Fuhs: Ulcus molle nach Spirozidbehandlung.

25jähr. Mann. Wenige Tage nach Geschlechtsverkehr vor 8½ Wochen Geschwür am Gliede. Der Facharzt verordnete trotz negativen Spirochätenbefundes 21 Tabletten à 0,25 g Spirozid. Bei Aufnahme in die Klinik Ulcus molle in der Frenulargegend, Streptobazillen positiv. Spirochäten negativ. Die stets negative WR von positivem Ausfall der Ballungsreaktion begleitet. Der vorliegende Fall bereitet in Diagnose und Therapie durch die Spirozidbehandlung Schwierigkeiten. Doch kann man sich nicht zur Annahme von Lues entschließen, veranlaßt vor allem durch das wiederholt negative Ergebnisse der Spirochätenuntersuchung.

Fachzeitschriften

Réunion Dermatologique de Lyon

Sitzung vom 21. November 1929

(Bull. Soc. Franç. de Derm. et de Syph., 1930, Nr. 1)

Griveaud: Erythromélie de Pick et sclérodermie (Erythromelie Pick und Sklerodermie). S. 24.

Kombination beider Affektionen; keine Syphilis (nur schwach positive MTR), spezifische Behandlung ohne Einfluß.

Nicolas, J., F. Lebeuf u. P. Michel: Maladie de Duhring-Brocq ayant débuté par des lésions buccales et laryngées (Dermatitis herpetiformis; Beginn mit Erscheinungen im Munde und Larynx). S. 26.

Die Schleimhauterscheinungen waren den ersten Hautblasen um 14 Tage vorausgegangen und schwierig zu diagnostizieren.

Gaté, J., u. Giraud: Eczéma dysidrosique à grosses bulles hémorragiques chez un éthylique à gros foie atteint de néphrite chronique hypértensive (Dysidrotisches Ekzem mit großen hämorrhagischen Blasen bei Leberzirrhose eines Alkoholikers und chronischer Nephritis mit Hypertension). S. 28.

Der durch die Leber- und Nierenerkrankung alterierte Allgemeinzustand erklärt die Hämorrhagien in den Blasen des dysidrotischen Ekzems im Zusammenhange mit ein Jahr zuvor aufgetretenem starkem Nasenbluten.

Nicolas, J., G. Massia u. R. Froment: Un cas généralisé d'acrodermatite suppurative continue (Forme grave de la maladie de Hallopeau) (Generalisierter Fall von Akrodermatitis suppurativa continua [schwere Form der Hallopeauschen Krankheit]). S. 30.

Beginnend an einer großen Zehe haben sich die Erscheinungen schubweise auf größere Abschnitte, besonders der oberen Extremitäten, ausgebreitet. Es finden sich erythematös-pustulöse Plaques, in der Mitte mit dicken Schuppen, an den Rändern flache oberflächliche Pusteln ohne entzündliche Reaktionen; außerdem trophische Störungen an den Extremitäten, besonders den oberen: Nagelausfall, Finger verdünnt, zugespitzt, Haut glänzend, Gelenkdeformationen. Störungen von seiten des Nervensystems fehlen, es besteht also keine Berechtigung zur Annahme einer Trophoneurose, ebensowenig findet aber die Theorie einer besonderen Form von Staphylokokkenaffektion oder einer Beziehung zur Dermatitis herpetiformis eine Stütze.

Gaté, J., u. P. Michel: Un cas de forme bulleuse d'érythrodermie congénitale ichthyosiforme de Brocq (Ein Fall von bullöser Form der kongenitalen ichthyosiformen Erythrodermie Brocq). S. 36.

Digitized by Google

Bei einem 8jährigen Mädchen von Geburt an generalisierte exfoliierende, bullöse Dermatose mit dauernd frischen Erscheinungen. Unter Ausschluß sonstiger in Frage kommender Affektionen wird kongenitale ichthyosiforme Erythrodermie mit Blasenbildung angenommen, zu deren Gunsten auch die vulvare Hypertrichosis spricht. Ichthyosiforme Dystrophie und Epidermolysis bullosa stehen sich sicher sehr nahe.

Nicolas, J., F. Lebeuf u. P. Michel: Exulcération labiale. Discussion de diagnostic (Lippenulzeration. Diagnostische Bemerkungen). S. 40.

Rundliche mit Kruste bedeckte Erosion der Unterlippe. Ungleiche, verengte, träge reagierende Pupillen. Zweifelhafte Syphilisanamnese. Beginnendes Epitheliom oder Syphilid? Nachträglich bestätigt histologische Untersuchung die erstere Vermutung.

Pillon, M.: „Casus pro diagnosi" (Fall zur Diagnose). S. 42.

Für Granuloma annulare gehaltene Ringe, allerdings bei gleichzeitig am Körper verstreuten papulösen Effloreszenzen waren spontan geschwunden. Die Diagnose erscheint danach fraglich, es wird die Vermutung aufgestellt, daß es sich vielleicht um einen Lichen annularis gehandelt habe.

Gaté, J., u. Giraud: Un cas de pyodermite végétante (maladie de Hallopeau) (Ein Fall von Pyodermitis vegetans [Hallopeausche Krankheit]). S. 45.

An beiden Beinen Effloreszenzen mit abgeheiltem, narbigem Zentrum, entzündlichem, rotviolettem Rande mit zahlreichen kleinen gelblichen Punkten infolge kleiner epidermaler Abszesse oder oberflächlicher Pusteln; zwischen den beiden Zonen ein hervorragender, etwas wuchernder Ring, in der Umgebung einzelne frische wuchernde Effloreszenzen mit Pusteln. Die Diagnose stützt sich auf die langdauernde, langsame Entwicklung, die Resistenz gegen die bei Pyodermien sonst wirksamen Behandlungen, die zentrifuge Progression mit zentraler Heilung und Aussaat in der Umgebung, den wuchernden peripheren Ring mit den kleinen Pusteln.

Gaté, J., u. P. Michel: Curieuse histoire d'un prurigo de l'enfance (Eigenartige Geschichte einer kindlichen Prurigo). S. 49.

Die seit dem zweiten Lebensjahre bestehende Krankheit hatte verschiedenen Desensibilisierungen widerstanden; zwischendurch war ein typischer Lichen planus aufgetreten. Zeitweise war die Prurigo nach Seebädern geschwunden, ein gleicher Erfolg konnte nach Wiederauftreten durch Salzbäder erzielt werden.

Vigne, P.: Note sur le traitement du bouton d'Orient par le tréparsol et l'iodo-bismuthate de quinine (Bemerkung über die Behandlung der Orientbeule mit Treparsol und Chinin-Jod-Wismut). S. 50.

Gute Erfolge mit beiden Mitteln.

Nicolas, J., u. G. Massia: Sur une forme lupoide du bouton d'Orient (Über eine lupoide Form der Orientbeule). S. 54.

Diese Form ist verhältnismäßig selten und kann leicht zu Verwechslungen Anlaß geben, zumal bei der Orientbeule gewöhnlich der Eintritt der Ulzeration ein frühzeitiger ist.

Vigne, P.: Epithélioma calcifié à double localisation (Kalzifiziertes Epitheliom mit doppelter Lokalisation). S. 57.

Oberhalb des Auges und an der Außenfläche des Armes je ein erbsengroßer, harter Tumor. Histologisch Epitheliom von besonderem Typus mit neugebildeten lebenden Epithelzellen und nekrotischen, granulierten, unfärbbaren Zellen, einem an Riesenzellen reichen Stroma. Das Bild entspricht dem kalzifizierten Epitheliom von Malherbe, das sehr selten multipel auftritt. Die chemische Analyse ergab ausschließlich Kalkphosphate.

Bériel, L., u. J. Rousset: Syphilis cérébrale diffuse, rebelle au traitement, manifestée uniquement par des crises jacksonniennes (Diffuse zerebrale Syphilis, rebellisch gegen die Behandlung, nur in epileptischen Anfällen sich äußernd). S. 60.

Trotz einer über einen ganzen Hirnlappen ausgedehnten Enzephalopathie zeigten sich nur beschränkte epileptische Erscheinungen, diese in gehäuftem Auftreten, mit spärlichen starken Anfällen mit Bewußtseinsverlust. Obwohl es sich unzweifelhaft um Syphilis handelte, versagte die spezifische Behandlung.

Cade, A., J. Gaté u. Ph. Barral: A propos des éruptions cutanées d'origine insulinienne. Trois nouveaux cas (Über Hautausschläge nach Insulin. Drei neue Fälle). S. 67.

Nach Insulineinspritzungen kommen örtliche Erscheinungen an der Stelle der Einspritzung (schmerzhafte subkutane Knoten, ödematöse Infiltrationen) oder all-

Digitized by Google

gemeine Reaktionen (Urtikaria, skarlatiniforme oder morbilliforme Erytheme, Ödeme) vor. Die 3 Fälle zeigen die verschiedenen Erscheinungen.

Lacassagne, J.: Le premier livre sur le „Mal Français" imprimé à Lyon (Das erste in Lyon über die „Franzosenkrankheit" gedruckte Buch). S. 69.

Lebeuf, F., P. Dumollard u. R. Froment: A propos d'une épidémie locale de charbon humain. Considérations cliniques et thérapeutiques (Über eine örtliche Epidemie von menschlichem Milzbrand. Klinische und therapeutische Betrachtungen). S. 70.

7 Fälle in Form der Pustula maligna. Anti-Milzbrand-Serumbehandlung (40—60 ccm täglich) setzte die Temperatur rapide herab und bewirkte stets prompte Heilung. Die Behandlung ist regelmäßig von Erfolg begleitet, wenn sie frühzeitig genug einsetzt und bis zum Schwinden der örtlichen ödematösen Erscheinungen fortgesetzt wird.

Massia, G., u. J. Rousset: Maladie de Paget du sein avec tumeur des conduits galactophores (Pagetsche Krankheit der Brust mit Geschwulstbildung an den Milchgängen). S. 74.

Die histologische Untersuchung ergab unmittelbar unter den Hauterscheinungen liegend den Beginn der Tumorbildung an den Milchgängen; es handelt sich hierbei um eine besondere Form eines Epithelioms.

Gaté, J., u. P. Michel: Sur la fréquence anormale des vulvites gonococciques des fillettes dans le service des Chazeaux (Über die abnorme Häufigkeit gonorrhoischer Vulvitiden bei kleinen Mädchen in der Abteilung von Chazeaux). S. 77.

Im letzten halben Jahre hat eine auffallende Zunahme der Fälle stattgefunden, für die eine gemeinschaftliche Quelle nicht nachgewiesen werden konnte.

E. Levin-Berlin.

Réunion Dermatologique de Nancy

Sitzung vom 14. Dezember 1929

(Bull. Soc. Franç. de Derm. et de Syph., 1930, Nr. 1)

Drouet, P.-L.: Dermatite de Duhring-Brocq chez un enfant. Considérations thérapeutiques (Dermatitis herpetiformis bei einem Kinde. Therapeutische Betrachtungen). S. 1.

Bei dem 15 Monate alten Kinde waren einige Eruptionen mit dem Zahnen zusammengefallen. Schnelle Heilung durch Einspritzungen der aus den Blasen entnommenen Flüssigkeit unter die Haut.

Sorlat u. Drouet: Lichénification géante et lichen plan buccal (Riesenlichenifikation und Lichen planus der Mundschleimhaut). S. 4.

Handflächengroßer Plaque lichenifizierter Haut am Schenkel, Lichen planus an der Mundschleimhaut. Ersterer zeigt histologisch nicht die Struktur eines Lichen planus.

Spillmann, L., u. Watrin: Sarkoides du thorax et du bras (Sarkoide am Thorax und Arm). S. 6.

Die Erscheinungen präsentieren sich als tuberöses Lupoid in Plaques, histologisch zeigen sich die für Tuberkulide und besonders für Sarkoide charakteristischen Veränderungen. Ätiologisch keine Anhaltspunkte für Syphilis oder Tuberkulose.

Watrin, J.: Erythrodermie pityriasique en plaques à tendance atrophique coexistant avec des lésions papuleuses (Erythrodermie pityriasique en plaques mit Neigung zu Atrophie, gleichzeitig mit papulösen Efflureszenzen). S. 8.

Es handelt sich möglicherweise um Parapsoriasis.

Spillmann, L.: Prurigo lymphadénique, asthme et déséquilibre acido-basique (Prurigo lymphadénique, Asthma und Störung des Säure-Basengleichgewichts). S. 10.

Langdauernder pruriginöser Zustand mit Drüsen- und Milzschwellung, Asthma. Nach Feststellung einer Alkalose Säurebehandlung (Phosoform), die das Jucken zwar zunächst nicht beeinflußt, das Asthma jedoch schnell zum Schwinden bringt. Zwischen den beiderartigen Krankheitszuständen besteht anscheinend keine Abhängigkeit.

Spillmann, L.: A propos du diagnostic et du traitemant des lésions génitales (Zur Diagnose und Behandlung der Genitalläsionen). S. 12.

Notwendigkeit eventuell wiederholter Laboratoriumsuntersuchungen, Warnung vor spezifischer Behandlung, solange Syphilis nicht einwandfrei festgestellt ist.

Digitized by Google

Spillmann, L., u. J.-L. Créhange: La diathermo-coagulation en dermatologie (Die Diathermokoagulation in der Dermatologie). S. 17.

Gute Erfolge bei Lupus, Lupus erythematosus, Tuberculosis verrucosa, Warzen, Papillomen, Aknekeloid. Bei allen behandelten Affektionen auffallend weiche Narben, jedoch mehrfach Mißerfolge beim Versuch, alte fibröse Narbenbildungen zu beeinflussen. Bei Angiomen bleibt Kohlensäureschnee die Methode der Wahl, bisweilen danach um die Narbe herum sich bildende Gefäßverästelungen können mit Diathermo-Desikkation beseitigt werden.

Spillmann, L., Florentin u. Aubert: Traitement ambulatoire des ulcères variqueux (Ambulante Behandlung der varikösen Geschwüre). S. 18.

Nach Reinigung des Geschwürs Bedecken mit dicker Lage Bioxyol (Grundlage: Zinkperhydrol), der Umgebung mit Oxythyol (Ichthyol und Zinkoxyd), Anlegen einer elastischen Binde. Erneuerung alle 2—3 Tage. E. Levin-Berlin.

Annales des Maladies Vénériennes

1930, Bd. 25, Nr. 1

Feldman, A.-A., u. J. P. Bratzlavsky-Odessa: Contribution à l'étude des lésions post-salvarsaniques du système nerveux (Un cas d'apoplexie séreuse ou encéphalite hémorragique accompagnée de myélite et de dermatite hémorragique) Beitrag zum Studium der Postsalvarsanschädigungen des Nervensystems [Ein Fall von Apoplexia serosa oder hämorrhagischer Enzephalitis kompliziert mit Myelitis und hämorrhagischer Dermatitis]). S. 1.

Ein 36jähr., seit 1909 syphilitisch infizierter Alkoholiker bekommt nach der vierten Salvarsanspritze (zweimal 0,15, zweimal 0,3 Neo) schwerste zerebrospinale Erscheinungen: mit Bewußtlosigkeit einhergehende tonische Krämpfe der Extremitäten und Zuckungen der Gesichtsmuskulatur. Gleichzeitig zeigt der Mund eine Abweichung nach links, die Pupillen sind maximal weit und reagieren nur langsam auf Licht, der Puls ist stark gespannt und verlangsamt (52 bis 64). Temperatur 38,1°. Gleichzeitig tritt ein mit Petechien einhergehendes Erythem am Rumpf auf. Im Verlauf von 4 Wochen bessert sich der schwere Zustand langsam. Genesung. Diese schwere hämorrhagische Enzephalitis ist wahrscheinlich bedingt durch die Einwirkung des Salvarsans auf einen durch Gefäßschädigungen prädisponierten Organismus infolge seiner alten schlecht behandelten Lues und des chronischen Alkoholismus.

Photinos, P. P.-Paris: La polyintolérance médicamenteuse chez les syphilitiques. Un cas d'intolérance au bismuth, à l'arsenic et au mercure (Die medikamentöse Polyintoleranz bei den Luetikern. Ein Fall von Intoleranz gegenüber Wismut, Arsen und Quecksilber). S. 17.

23jähr. Pat. mit luetischem papulösem Exanthem und stark positivem Wassermann. Nach der dritten Neosalvarsaninjektion (0,15, 0,3, 0,45) tritt eine sehr starke Darmblutung auf, 7 Stunden später sehr reichliches Nasenbluten. Infolgedessen Ersatz des Arsens durch Wismut; auch dann noch sehr häufiges Nasenbluten, das die Kranke stark schwächt. Als man jetzt zur Quecksilberbehandlung übergeht, bekommt Pat. nach der dritten Quecksilberinjektion sanguinolente Durchfälle und tags darauf gleichzeitig starke Blutungen aus Darm und Nase, die sich 6 Tage lang täglich wiederholen. Das Blutbild ergibt außer einer starken Anämie nichts Besonderes; für Hämophilie spricht nichts, so daß es sich hier um eine reine Intoleranz handelt gegenüber allen drei Medikamenten.

Follmann, E.-Pècs (Ungarn): Les réactions allergiques aspécifiques dans la syphilis maligne (Die allergischen unspezifischen Reaktionen bei der malignen Syphilis). S. 26.

Ausgedehnte Untersuchungen an einem Falle von maligner Lues. Verf. kommt zu dem Schluß, daß die Herxheimersche Reaktion eine aspezifische allergische Erscheinung ist, bedingt durch die Anwesenheit eines freigewordenen spezifischen Toxins (Spirochätentoxin) unter der Einwirkung eines spezifischen Medikaments, des Arsens. Dieses vernichtet die Spirochäten, und die so freigewordenen Toxine bedingen die Herxheimersche Reaktion. F. Landauer-Berlin.

Digitized by Google

1930, Bd. 25, Nr. 2

Leven, G.: L'unique traitement de la syphilis gastrique (Die Behandlung der Magensyphilis). S. 81.

Als die nie versagende Behandlung bei luetischen Erkrankungen des Magens empfiehlt Verf. 20 Tage im Monat abends vor dem Schlafengehen ein Suppositorium nach folgender Formel: Hg 0,03—0,04, Lanolin, Vaselin aa 0,5, But. Cacao 4,0. Die Dauer der Behandlung wird bestimmt durch die erzielten Erfolge; eine Besserung tritt im allgemeinen sehr schnell ein. Außerdem während des ersten Monats zu den beiden Hauptmahlzeiten eine Lipiodolkapsel, während der folgenden Monate nur an 20 Tagen.

Kirschberg: Traitement de la syphilis au seizième siècle (Behandlung der Syphilis im 16. Jahrhundert). S. 88.

Interessante historische Studie, deren Einzelheiten im Original nachzulesen sind. Bemerkt sei nur, daß die Lues, wie auch bei uns, in Frankreich bis 1494 unbekannt war und wahrscheinlich von Neapel her eingeschleppt wurde. Die erste Vorschrift für die Durchführung einer Quecksilberkur, die bereits in ähnlicher Weise, wie wir sie heute noch anwenden, gebraucht wurde, findet sich bereits im 13. Jahrhundert. Das Quecksilber wurde damals gegen alle möglichen Krankheiten, unter anderen gegen Skabies, Krebs usw. angewandt. Auch die Stomatitis ist dort bereits erwähnt. Ihr Auftreten wurde als Zeichen des Gelingens der Kur aufgefaßt. So findet sich noch 1680 bei Sydenham, einem bekannten englischen Arzt, die Bemerkung, daß die Syphilis nur heilbar sei durch die infolge der Quecksilberbehandlung auftretende Salivation. Der Kranke müsse 4 Pfund Speichel in 24 Stunden verlieren!

F. Landauer-Berlin.

Journal d'Urologie

1929, Bd. 28, Nr. 5

Nora, G.: Les tumeurs bénignes de l'urètre chez la femme (Die gutartigen Harnröhrengeschwülste bei der Frau). S. 425.

Im Anschluß an einen Bericht über ein richtiges Myom der Harnröhre einer Frau gibt der Verf. eine Übersicht über die am meisten vorkommenden gutartigen Tumoren dieser Region. Angiome entwickeln sich rasch, sind eindrückbar, unregelmäßig gestaltet, bluten leicht; gräuliche, voluminöse, harte, elastische, schmerzlose Tumoren pflegen Fibrome zu sein, kleinere, rote, schmerzhafte, gestielte, vaskularisierte Tumoren Papillome. Regelmäßige, schmerzlose, eindrückbare, mehr oder weniger fluktuierende Tumoren von normaler Farbe sind Zysten. Die Therapie ist konservativ (chemische oder physikalische Kauterisation, am besten Diathermokoagulation) oder radikal chirurgisch, wenn jenes Vorgehen erfolglos war, die Tumoren zu groß sind oder die Umgebung in Mitleidenschaft gezogen haben.

Gottlieb, J. G.-Moskau: Sur la lithiase rénale (244 cas de lithiase rénale et urétérale) (Über die Nierensteinkrankheit [244 Fälle von Nieren- und Harnleitersteinen]). S. 433.

Zusammenfassender klinischer Bericht über die vom Verf. in den Jahren 1923—1929 behandelten 244 Fälle von Nieren- und Harnleitersteinen.

d'Alesio, V.-Neapel: Le streptocoque dans les cystites (Der Streptokokkus bei den Zystitiden). S. 449.

Bei 25 Fällen von Zystitis und Pyelozystitis hat der Verf. 19mal, d. h. in 76% Streptokokken züchten können im Gegensatz zu anderen Autoren, die sie kulturell nur in 6% nachweisen können. Sie seien tatsächlich so häufig, ihre Kultur gelinge vor allem auf einem Nährboden, dessen Eiweiß nicht durch Hitze denaturiert sei. Der Verf., der sich der Leberbouillon nach Tarozzi bedient, unterscheidet 2 Formen des Streptokokkus, den anhämolytischen und den hämolytischen, von den jener direkt auf Agar züchtbar ist, dieser nur auf eiweißreichen Nährböden. Beide Typen sind für das Kaninchen nur leicht virulent.

Strominger, L.-Bukarest: Sur la récidive des calculs vésicaux (Über Blasensteinrezidive). S. 460.

Rezidive von Blasensteinen kommen sowohl nach der Sectio alta wie nach der Lithotripsie (hier besonders, wenn Fragmente zurückbleiben) vor. Neben der angewandten Methode spielt die Steindisposition des Pat. eine Rolle.

Digitized by Google

Saigrajeff, M.-Moskau: L'immunité dans la blennorragie (Die Immunität bei der Gonorrhoe). S. 465.

Es kommt vor, daß sich von einer infektiösen Frau ein Mann ansteckt, ein anderer zur gleichen Zeit nicht. Die Virulenz der Gonokokken ändert sich bei Komplikationen, sie pflegt sich bei der Blennorrhoe von Eheleuten abzuschwächen. Das sei nur zu erklären durch eine Veränderung der Zellen der Betroffenen im Sinne einer Immunität. Experimentelle Untersuchungen bei Pat. mit doppelter Urethra, bei denen nur eine Harnröhre infiziert war, ergaben das Bestehen zweier Gruppen: bei der einen kam es zu starken Reaktionen, bei der anderen zu schwachen mit sehr raschem und mildem Verlauf der Blennorrhoe.

Rafin-Lyon: Accidents de la pyélographie (Zwischenfälle bei der Pyelographie). S. 476.

Pat. mit Hydronephrose. Pyelographie. Hohes Fieber und Schmerzen der betreffenden Seite. Nephrektomie: das erweiterte Nierenbecken ist mit gelatinösen Massen angefüllt, die Schleimhaut des Nierenbeckens mit einer dicken, klebrigen Schwarte, zweifellos einer Reaktionserscheinung auf die eingespritzte Lösung (15%iges Jodnatrium). Es ist besser, nur eine 10%ige Lösung zu benutzen, die weniger gefährlich ist und ebenso gute Bilder ergibt. E. Sklarz-Berlin.

Mitteilungen aus der Literatur

Ulcus molle, Venerisches Granulom

Bory, L.: Sur un cas de maladie de Nicolas-Favre (Micro-chancre et bubon poradéniqués) (Über einen Fall von Lymphogranulomatosis inguinalis). Progr. méd., 1930, Nr. 4, S. 168.

An eine kleine Erosion am Präputium mit negativem Spirochäten- und Ducrey-Befund schloß sich eine schnell um sich greifende Inguinaldrüsenentzündung mit starker Schwellung des umgebenden Gewebes und kleinen Erweichungsherden an. Milzschwellung, Temperatursteigerung. Behandlung: subkutane Einspritzungen von salzsaurem Emetin, innerlich Sol. Lugol., Punktion der Abszesse.

E. Levin-Berlin.

Blennorrhoe

Pathologie und Klinik

Nitta, Y.-Berlin: Die Wirkung von Farbstoffen auf Gonokokken in vitro und in vivo. (Inst. f. Infekt.-Krankh. Robert Koch.) Z. Hyg., Bd. 111. H. 1, S. 68.

Es wurde eine Reihe der verschiedensten Farbstoffe auf ihre bakterizide Wirkung gegen Gonokokken sowohl im Reagenzglase als auch in der Bauchhöhle der weißen Maus untersucht. Keiner der untersuchten Farbstoffe erreichte ähnliche Werte wie die Akridinfarbstoffe. Ganz wirkungslos erwiesen sich die vom Verf. untersuchten Pyrazolonfarben, die Monazo- und Diazofarben, die Anthraoxyphthaleine, die Diphenylnaphtylmethanfarben, die Thiobenzenylfarben, die Chinoxalinfarbstoffe, die Induline und die Schwefelfarben. Schwach wirksam erwiesen sich die Oxyphthaleine, die Oxazinfarben, die Eurhodinfarben, die Rosinduline und Isorosinduline. Als gut wirksam zeigten sich einzelne Vertreter der Triphenylmethanfarben und der Benzosafranine. Bei den Farbstoffen der letzterwähnten Gruppe traten mehrfach deutliche Divergenzen zwischen der bakteriziden Wirkung gegen Gonokokken in vitro und in vivo auf. T. Benedek-Leipzig.

Thorn, E.-Wien: Die diagnostische Verwertbarkeit der Komplementablenkungsreaktion der Gonorrhoe (Müller-Oppenheim-Reaktion [MOR]). (Abt. f. Haut- u. Geschl.-Krankh. d. Wilhelminenspitals.) Med. Klin., 1930, Nr. 9, S. 318.

Bei Anstellung der Reaktion ist es wichtig, eine aus zahlreichen Gonokokkenstämmen hergestellte frische Mischvakzine als Antigen zu verwenden. Bei frischen Fällen wird die Reaktion gewöhnlich erst nach 1—2, auch 3 Wochen positiv. Im Gegensatz zu Kontrollfällen, die regelmäßig negativ reagierten, fand sich fast ausnahmslos positive Reaktion bei nicht zu frischer männlicher und weiblicher Blennorrhoe, besonders deren Komplikationen. Einen besonderen Wert hat die Methode zur Differentialdiagnose zweifelhafter Erkrankungen (Arthritis, Epididymitis, vor

Digitized by Google

allem weibliche Adnexerkrankungen). Die Reaktion sollte vor dem Ehekonsens bei Mann und Frau angestellt werden. E. Levin-Berlin.

Holboll, S. A.: Om gonorrhoiske Ledlidelser, specielt med Henblik paa Gonokokkomplementbindingsreaktionens Forhold ved disse (Über gonorrhoische Gelenkleiden mit spezieller Rücksicht auf die Gonokokkenkomplimentbindungsreaktion bei denselben). Hospitalstidende, 1930, Nr. 1, S. 18.

Verf. verwandte die von Kristensen und Kristjansen angegebene Reaktion bei 230 mit verschiedenen Gelenkleiden behafteten Kranken. Von diesen waren 29 klinisch als blennorrhoische Affektionen diagnostiziert; bei allen fiel die Reaktion positiv aus. Allerdings boten 6 Kranke bei den ersten Prüfungen ein negatives Verhalten und reagierten erst nach mehreren Beobachtungstagen positiv. Die übrigen 201 Kranken, klinisch nicht als blennorrhoisch diagnostiziert, reagierten negativ bis auf 4 Frauen, welche auch nur eine sehr schwache oder nur vorübergehend nachweisbare positive Reaktion lieferten. Daß die Reaktion andererseits lange positiv bestehen bleiben kann, ergibt sich aus der Feststellung, daß sie bei 4 Männern noch 5 bis 7 Jahre nach der Infektion deutlich positiv ausfiel. A. Philippi-Bad Salzschlirf.

Wordley, E.: Vaginal infection in a young married woman (Eine ungewöhnliche Vaginalinfektion bei einer jung verheirateten Frau). Lancet, 1929, Nr. 5542. S. 1035.

Eine 8 Tage nach der Hochzeit aufgetretene Vulvovaginitis mit Bartholinitis, die die typischen Zeichen der akuten Blennorrhoe zeigte, klärte sich nach Anlegen von Kulturen als harmlose Diplokokkenerkrankung auf. Die Abstriche ergaben zwar gramnegative extra- und intrazelluläre Diplokokken, die aber in Kulturen bei Zimmertemperatur wuchsen. P. Seier-Heidelberg.

Therapie

Delater u. Abramor: Orientation moderne du traitement biologique de la blennorragie. Les vaccins plurivalents colloidanx (Neuere Richtungen in der biologischen Behandlung des Trippers. Plurivalente kolloidale Vakzine). I. de Méd. de Paris, 1930, Nr. 8, S. 159.

Neben den gewöhnlichen gramnegativen Gonokokken finden sich mehr oder weniger häufig ihnen morphologisch vollkommen gleiche grampositive Keime, die widerstandsfähiger sind und in der Kultur leicht überwuchern. Sie scheinen die Ursache des hartnäckigen Verlaufes und des häufigen Rezidivierens mancher Blennorrhoen darzustellen und müssen bei der Therapie berücksichtigt werden. Hier empfehlen sich Vakzinen, die eine gleiche Zahl Gonokokken und grampositive Diplokokken enthalten und denen zur Verstärkung der Wirksamkeit kolloidales Silber zugesetzt ist. E. Levin-Berlin.

Kaufmann, E.-Berlin: Über die Anwendung des Albargins als antigonorrhoisches Prophylaktikum und Abortivum. Med. Welt, 1930, Nr. 1, S. 19.

Albargin ist nach den Erfahrungen des Verf. allen anderen Silbersalzlösungen wegen seiner maximalen gonokokkentötenden Wirkung bei möglichster Reizlosigkeit vorzuziehen. Zur Prophylaxe empfiehlt Verf. Auswischen der Fossa navicularis mit einem Wattestab, der mit 3%iger Albarginlösung getränkt ist. Der Wattestab bleibt 3—5 Minuten in der Urethra. Darauf Janetspülung aus dem Irrigator mit 1—2%iger Albarginlösung. Bei Abortivkuren, die nur bei absoluter Indikation einzuleiten sind, injiziert Verf. mit der Tripperspritze 15 ccm 3%ige Albarginlösung, die 20 Minuten zurückbehalten wird. Wiederholung nach 2 Stunden. Dann während des Tages stündliche Injektion mit ½%igem Albargin 5 Minuten lang. Wiederholung der Behandlung an den beiden folgenden Tagen. Die Erfolge waren besser als bei Behandlung mit anderen Mitteln. H. Ress-Dessau.

Schereschewsky, J.-Berlin: Gonorrhoeprovokation. Dtsch. med. Wschr., 1930, Nr. 7, S. 272.

In erscheinungslosen Blennorrhoefällen, bei denen weder durch Aussetzen der Behandlung noch durch Alkoholgenuß Erreger zu finden waren, konnte die Provokation mit Erfolg durch intraurethrale Einführung von 1 ccm einer 2½%igen Cholevalemulsion durchgeführt werden. Die Methode ist vor der Vakzineprovokation anzuwenden. F. Harry-Wiesbaden.

Baetzner, W.-Berlin: Die Behandlung der gonorrhoischen Gelenkentzündung. (Chir. Univ. Klin.) Med. Welt, 1930, Nr. 8, S. 350.

Die Methode der Wahl ist die Stauungsbehandlung, die möglichst sofort begonnen werden soll; Bedingung für die Wirkung ist der richtige Stauungsgrad. Die

Digitized by Google

kalte Stauung ist schmerzhaft und muß vermieden werden, dagegen die heiße Stauung, bei der das gestaute Glied hochrot wird und sich heiß anfühlt, bringt fast sofortige Schmerzlinderung; die Herabsetzung der Schmerzen macht auch sofort aktive Erregungen möglich. Gestaut wird täglich 22 Stunden. Dann wird für 1—2 Stunden die Binde abgenommen, um das Stauungsödem ablaufen zu lassen. Die Stauungstherapie kann noch ergänzt werden durch Vakzine- und Proteinkörpertherapie. Eine andere Methode hat Klapp angegeben, der durch paraartikuläre Novokain-Rivanol-Umspritzung eine Tiefenantisepsis erreichen will. Neu ist der Versuch von Richter, durch subkutane Einspritzung von Eigeneiter eine Reaktion zu erzielen. Auch Röntgenbehandlung von 30—40 ED ist zu empfehlen. Zu warnen ist vor Immobilisierungsverfahren durch Eingipsen und vor operativer Behandlung im frischen Stadium. H. Ress-Dessau.

Negrea, M: Über Prophylaxe und Therapie der weiblichen Gonorrhoe. Diss., München 1929.

Bei akuter Erkrankung wie starker Eiterung mit intrazellulär gelagerten Gonokokken keine Lokalbehandlung, sexuelle Abstinenz, während der Menses Bettruhe, Balsamica, Harndesinfizienten, eventuell Vakzine- oder unspezifische Reizkörpertherapie. Bei Nachlassen der Eiterung und extrazellulären Gonokokken lokal vorsichtig Silberpräparate, Ichthyol usw.; intrazervikale Behandlung nicht öfters als jeden zweiten Tag einmal. Zervixbehandlung: Auswischen mit Saenger-Pagenstecherschen Stäbchen mit 10%igem Ichthyolglyzerin, 5%iger Jodtinktur oder schwacher Silberlösung. Wird dies gut vertragen, so kann man ab und zu Choleval, Targesin oder Pellidolstäbchen einführen, außerdem läßt man mit Chlorzink (1 Eßlöffel einer 50%igen Lösung auf 1 Liter Wasser) spülen. Die Urethra wird mit 3% Argonin oder Argent. nitric. enthaltenden Stäbchen behandelt. Bei akuter Endometritis gar keine Lokalbehandlung; eine länger bestehende Endometritis ist selten, da die Erreger bei der monatlich sich regenerierenden Schleimhaut nicht lange aushalten. Bei kindlicher Vulvovaginitis entweder bloß warme Bäder und Puder oder Vakzinebehandlung. M. Kazarowa-T. Pasardschik.

Loeser, A.-Berlin: Die Behandlung der weiblichen chronischen Gonorrhoe mit subkutanen Injektionen lebender Gonokokkenkulturen nach Erfahrungen an fast 1500 Injektionen. Zbl. Gynäk., 1930, Nr. 3, S. 163.

Vortrag in der Pariser Gynäkologischen Gesellschaft über die vom Verf. inaugurierte Methode der Behandlung der weiblichen chronischen Blennorrhoe mit Injektionen von lebenden Gonokokkenkulturen. Aus der eingehenden Schilderung der Entwicklung und Technik des Verfahrens ist hervorzuheben, daß nur frische Kulturen, die nicht älter als 10 Tage sind und die nicht über mehr als 4 Passagen überimpft wurden, sich für die Behandlung eignen, und daß nur bei chronischen geschlossenen Blennorrhoen eine günstige Wirkung zu erwarten ist. Nach fast 1500 subkutanen Injektionen lebender Gonokokken könne man von einer Ungefährlichkeit derselben sprechen. Innerhalb einer Zeit von 14 Tagen bis 4 Wochen vermögen 1—3 Injektionen in der großen Mehrzahl von Fällen chronischer Zervix-, Adnex- und Gelenkblennorrhoe Heilung zu bringen. Die Heilungsziffer liegt zwischen 60—70%. Ein noch höherer Prozentsatz ist zu erzielen, wenn man während zweier Wochen ein um den anderen Tag in den Zervikalkanal ein Stäbchen eines Silberpräparates einführt, also gleichzeitige lokale Behandlung des durch die Okklusivkappe verschlossenen Zervikalkanales vornimmt. Letztere Maßnahme erscheint notwendig, um einen nicht ganz geschlossenen Prozeß zu einem solchen zu machen. Die einzige Schwäche dieser rein spezifischen Therapie liegt noch darin, daß wir bisher nicht in der Lage sind, die Virulenz einer Gonokokkenkultur zu bestimmen und somit in die Möglichkeit versetzt zu werden, nur solche zu verwenden, die im Körper möglichst viele Abwehrkräfte erzeugen. B. Peiser-Berlin.

Nohlen, A.-Düsseldorf: Zur Behandlung der Vulvovaginitis gonorrhoica infantum. (Kinderklin. d. Med. Akad.) Münch. med. Wschr., 1930, Nr. 9, S. 362.

Verf. hat das von Hübner und Stolzenberg angegebene Behandlungsverfahren der Druckdauerspülung bei Vulvovaginitis infantum einer Nachprüfung unterzogen und bestätigt die guten Heilerfolge dieser Methode. Durch dieses Verfahren wird die Dauer der kindlichen Blennorrhoe bedeutend abgekürzt. Um das angeblich lästige und zeitraubende Anbringen von Knetgummi an dem Stolzenbergschen Spülapparat zu vermeiden, hat Verf. die Apparatur modifiziert, indem er den glatten Mantel des Instruments birnenförmig ausziehen ließ. Es gelingt

Digitized by Google

dadurch, die kindliche Vagina ohne Verwendung einer Abdichtungsmasse abzuschließen, so daß eine maximale Entfaltung der Scheide eintreten kann.

Sprafke-Chemnitz.

Urogenitalapparat

Allgemeines

Loewe, S., u. H. E. Voss-Mannheim: Der Stand der Erfassung des männlichen Sexualhormons. (Androkinins.) Klin. Wschr., 1930, Nr. 11, S. 482.

Die Bearbeitung des männlichen Sexualhormons hat mit der des weiblichen nicht Schritt gehalten. Einer der Hauptgründe dafür bestand in der Schwierigkeit der Testfindung. Der beste bisher vorhandene Test ist der von den Verff. angegebene „zytologische Regenerationstest", der das mikroskopische Verhalten der Vesikulardrüsen der Maus als Grundlage besitzt. Mit Hilfe dieses Testes konnten sie die Wirksamkeit ihrer Hodenextrakte nachweisen, die weitgehend zu reinigen ihnen gleichfalls gelungen ist. Das in den Extrakten enthaltene Hormon läßt sich ferner nachweisen im Männerharn, in männlichen Blüten, im Nebenhoden.

Frei-Berlin.

Ceni, C.: Über eine genetische Hautreaktion. Zschr. Sexnalw., 1929, Bd. 16. H. 6, S. 369.

Durch flüssige Extrakte der Keimdrüsen niederer Wirbeltiere können bei normalen Individuen beider Geschlechter spezifische, rasch verlaufende Hautreaktionen in Form einer weißlichen oder rötlichen Blase hervorgerufen werden, die bisweilen von einem glänzend roten Hofe umgeben ist. Die Reaktion tritt gewöhnlich erst vom 11.—12. Lebensjahre ab (bei schwachsinnigen und psychisch abnormen Personen später) auf, erreicht mit der Geschlechtsreife ihr Maximum, schwächt sich mit Beginn des Greisenalters ab und schwindet dann. Während einer Gravidität bleibt sie bestehen, verliert sich nach einer Geburt, um nach 15—30 Tagen wieder aufzutreten. Sie fehlt bei schwer tuberkulös Erkrankten, kachektischen, chronischen, schwächenden Krankheiten besonders in höherem Alter. Durch sexuale opotherapeutische Behandlung können anergische Individuen allergisch werden. Die Reaktion soll als Geno-Kutis-Reaktion bezeichnet werden. E. Levin-Berlin.

Penis, Urethra, Blase

Barabas, Z. v.-Budapest: Über die Indikationsstellung zur Behandlung der kindlichen Phimose. (Bemerkungen zur Mitteilung von K. Ochsenius.) Münch. med. Wschr., 1930, Nr. 5, S. 187.

Verf., der im übrigen mit Ochsenius vollkommen übereinstimmt, weist darauf hin, daß die Priorität der unblutigen Phimosebehebung beim Säugling Johann Bókai sen. gebührt. Schon im Jahre 1878 erwähnt Bókai im Gerhardtschen Handbuch, Bd. 4, die Genese und Ätiologie der Präputiumverklebungen und sagt wörtlich: „In keinem Falle hatte ich Ursache, zu schneidenden Instrumenten meine Zuflucht zu nehmen." Auch die Verklebung der Schamlippen bei kleinen Mädchen, für die Ochsenius den Namen Occlusio vulvae interlabialis vorschlägt, hat schon Bókai unter dem Namen Adhaesio cellularis vulvae beschrieben.

Sprafke-Chemnitz.

Nunes, D.: Endurecimento plastico dos Corpos cavernosos (Induratio plastica der Corpora cavernosa). Rev. Brasil. Med.. Jg. 5, Nr. 8/10.

Die Träger dieser hin und wieder gesehenen Affektion halten sich stets für sehr ernst erkrankt, eine Vorstellung, die durch die Deformierung des Gliedes, besonders bei der Erektion, genährt wird. Ärztlicherseits werden die Fälle mangels einer richtigen Diagnosestellung meist falsch behandelt, es wird gedehnt usw. Eine kausale Therapie ist bei der Unklarheit der Ätiologie nicht möglich. Verf. ist nicht der Ansicht von Legueu, der die chirurgische Therapie für die gegebene hält; er hatte die besten Resultate mit Elektrolyse und anschließender Massage sowie mit Diathermie, die er 40 Minuten und länger anwandte, bei einer konstanten Temperatur von 42°. Grasreiner-Gelsenkirchen.

Callomon, F.-Dessau: Die Behandlung der nichtspezifischen Urethritis. Fortschr. Ther., Jg. 6. Nr. 5, S. 154.

Die Differenzierung bestimmter Typen der Urethr. non specif. hat in den letzten Jahren immerhin beträchtliche Fortschritte gemacht, von denen allerdings die

Digitized by Google

Therapie bisher nur einen bescheidenen Nutzen ziehen konnte. Im großen ganzen muß sie noch rein empirisch-symptomatisch betrieben und kann nur da, wo ätiologische Zusammenhänge aufgedeckt sind, ursächlich eingestellt werden. Insbesondere ist unsere Behandlungsmethodik bei der praktisch wichtigsten Form, der Pseudoblennorrhoe, und deren häufigstem Repräsentanten, der sogenannten „abakteriellen" Urethritis noch wenig befriedigend. Callomon vermeidet bei deren Behandlung stärkere Lösungen und begnügt sich mit schwachen adstringierenden und desinfizierenden Präparaten. Dankbarer sind manche Arten der bakteriellen Katarrhe, bei denen Verf. gute Wirkungen von Targesin und Ichthragan sah und bei denen in besonders hartnäckigen Fällen auch Vakzine, insbesondere Autovakzine, in Anwendung gebracht werden kann. Verf. läßt dann die Reihe der sonstigen hier in Betracht kommenden Urethritiden, wie die mykotische, die oft verkannte herpetische, die Schanker-Urethritis, die Katarrhe bei Neubildungen in der Urethra, die traumatische, die Katheter- und Fremdkörperentzündungen unter Besprechung ihrer Therapie an uns vorüberziehen; mit Recht hebt C. hierbei hervor, daß die auf Oxalurie, Phosphaturie und Uratausscheidung beruhenden Katarrhe noch zu wenig gewürdigt werden. Bei den im Gefolge von Gicht und Diabetes auftretenden Urethritiden und den „Enanthemen" der Urethra bei allgemeinen Exanthemen bedarf es der Gesamterfassung des Zustandes unserer Patienten. Das ganze vielgestaltige Bild der nichtspezifischen Urethritis führt uns überhaupt die auch sonst zu Recht bestehende Mahnung vor Augen, daß wir uns vor Schematismus hüten müssen, der dem Grundsatz ärztlichen Handelns, der Kunst zu individualisieren, widerspricht.

L. Leven-Elberfeld.

Mills, R. G.-Rochester (Minn): Cystitis Emphysematosa. 2. Report of a Series of Cases in Women (Cystitis emphysematosa. 2. Bericht über eine Reihe von Fällen bei Frauen). J. Amer. Med. Assoc., Bd. 94, Nr. 5, S. 321.

Genauere Mitteilung von 4 Fällen der sogenannten „Cystitis emphysematosa" mit Sektionsbefund. Wie die Aussprache zeigt, herrscht über die Natur der Krankheit noch keine Klarheit. Es handelt sich wohl nicht um einen postmortalen Prozeß, da sich histologisch Lymphozyteninfiltrationen und Riesenzellen finden. Manche denken an Gasbildung auf bakterieller Grundlage, andere wieder führen die Gasbildung auf mechanische Momente zurück. Mehrere Abbildungen veranschaulichen die Blasenbildungen im makroskopischen und mikroskopischen Bilde.

F. Juliusberg-Braunschweig.

Markwalder, J.-Baden: Behandlung einer hormonalbedingten Harnverhaltung mit Bellafolin. Schweiz. med. Wschr., 1930, Nr. 8, S. 183.

Bei einer sonst ganz gesunden Frau stellten sich an den der Menstruation unmittelbar voraufgehenden Tagen Beschwerden beim Urinlassen ein, und es kam schließlich zu vollkommener Harnverhaltung mit starken Schmerzen. In der Annahme spastischer Zustände mit gleichzeitiger Erregung von Sphinkter und Detrusor wurde zur Herabsetzung der Erregung des parasympathischen Systems Bellafollin gegeben; nach 2 Tabletten Abnahme der Schmerzen, nach weiteren Tabletten Aufhebung der Harnverhaltung. Die hormonale Beeinflussung des Nervensystems vom Genitale aus beim Eintritt der Menstruation war deutlich.

E. Levin-Berlin.

Hoden, Samenbläschen, Prostata

Nemiloff, A., u. I. Richter-Leningrad: Über Verödung der Hodenkanälchen. (Labor. f. Cystol. u. physiol. Histologie d. Univ.) Virch. Arch., Bd. 276, H. 1, S. 29.

Die in allen Keimdrüsen nachweisbaren sogenannten verödeten Hodenkanälchen, die fast alles samenbildende Epithel verloren haben, und die Kanälchen mit Lücken in der Wand sind nicht der Ausdruck einer Atrophie, sondern sind die Folge normaler Vorgänge, welche zwei Typen darstellen; bei dem einen löst sich das ganze samenbildende Epithel auf einmal von der Wand ab, im anderen Falle findet die Verarmung der samenbildenden Bestandteile langsam statt, und die Depopulation der Samenkanälchen geht schichtweise vor sich. Nach Verlauf einiger Zeit stellt sich Epithel wieder her. Die Verödung ist ein Ausdruck der Funktion des Hodens. Bei Tieren mit jahreszeitlicher Verstärkung der Samenbildung besteht auch eine jahreszeitliche Erhöhung der Zahl der verödenden Kanälchen. In den Keimdrüsen alter Tiere und alter Menschen ist der Zusammenhang zwischen der Stärke der Samenbildung und der Menge der verödeten Kanälchen nicht zu beobachten; in diesen

Digitized by Google

Fällen ist die Depopulation der Kanälchen von einer Verdickung der Membrana propria begleitet, die Kanälchenwand zieht sich zusammen und schrumpft, es erfolgt ein Stillstand der Bildung neuer samenbildender Zellen an Stelle der abgefallenen Gameten, und es treten degenerative Veränderungen des Sertolischen Synzytiums auf. F. Winkler-Wien.

Biasi, W. di-Bochum: Über mehrkernige Spermatiden und Spermatidenriesenzellen im menschlichen Hoden. (Prosektur am Krankenhause Bergmannsheil.) Virch. Arch., Bd. 275, S. 250.

Mehrkernige Spermatiden kommen im menschlichen Hoden als Zellen von der Größe der Spermatozyten und als Riesenzellen vor; sie entstehen wahrscheinlich durch Verschmelzung von Spermatitiden. Unter 80 Fällen wurden sie 46mal, also in 57,5%, gefunden; sie kommen nur bei leicht geschädigten Hoden und bei den niedrigeren Graden der Atrophie vor; bei Fehlen der Spermatiden wurden nie Spermatidenriesenzellen gefunden. Es ist möglich, daß schon normalerweise solche Gebilde im menschlichen Hoden vorkommen. Beziehungen zu bestimmten Krankheiten bestehen nicht. F. Winkler-Wien.

Pybus, F. C.: The Injection Cure of Hydrocele (Die Injektionsbehandlung der Hydrozele). Brit. Med. J., 1930, Nr. 3605, S. 239.

Definitive Heilung der Hydrozele hat P. bei 5 Fällen erzielt durch Injektion von 2 ccm einer Chinin-Urethanlösung, wie dieselbe zur Verödung von Varizen verwendet wird. Nach gründlicher Entleerung des Sackes mit langer Lumbalpunktionsnadel wird die Lösung eingespritzt und durch sanfte Massage gut verteilt. Nach 8 Tagen sammelt sich gewöhnlich ein Quantum trüber Flüssigkeit wieder an; aber nach Aspiration derselben scheint der Prozeß endgültig zum Stehen zu kommen. A. Philippi-Bad Salzschlirf.

Iwanow, E. E.: Action de la sécrétion prostatique sur la respiration des spermatozoides (Die Wirkung des Prostatasekretes auf die Respiration der Spermatozoen). Compt. rend. Soc. biol., Bd. 103, Nr. 2, S. 57.

In natürlichem Prostatasaft wird, entgegen den Verhältnissen in aufgekochtem, die Respiration der Spermatozoen im Beginne leicht gesteigert. Dieser Zeitraum ist bei Körpertemperatur ein minimaler, bei 16—17° erstreckt er sich auf mehrere Stunden. Danach erfolgt in allen Fällen eine Herabsetzung der respiratorischen Energie, die die in aufgekochtem Saft eintretende beträchtlich übersteigt. E. Levin-Berlin.

Kurosawa, T.-Osaka: Beitrag zur Pathologie der Samenblase. (Path. Inst. d. Krankenhauses Wieden in Wien.) Virch. Arch., Bd. 274, H. 3, S. 594.

Verf. beobachtete die Samenblasen von 108 Pat., und zwar von 11 Kindern unter 10 Jahren (Samenblasen im Kindesalter), 3 Fälle von 11—20 Jahren, 18 Fälle von 21—30 Jahren, 13 Fälle von 31—40 Jahren, 16 Fälle von 41—50 Jahren, 26 Fälle von 51—60 Jahren, 16 Fälle von 61—70 Jahren und 5 Fälle über 70 Jahre. Vollentwickelte Samenblasen fand Verf. bei 3 Individuen zwischen 11 und 20 Jahren, ferner bei einem 26, 27, 29 und 36 Jahre alten Manne. Samenblasen mit ganz geringen Rückbildungserscheinungen fanden sich 12mal zwischen 20 und 30, 7mal zwischen 31 und 40, 14mal zwischen 41 und 60 und 7mal über 60 Jahren. Die jüngeren Individuen dieser Gruppe hatten zum Teil länger dauernde schwere Erkrankungen, namentlich Tuberkulose, durchgemacht, zum Teil waren sie von akuten Erkrankungen, wie Grippe, oder infolge von Traumen zugrunde gegangen. Samenblasen mit starken Rückbildungserscheinungen zeigten 3 Individuen im Alter von 20—30 Jahren, 5 Individuen von 31—40 Jahren, 26 Individuen von 41—60 und 7 Individuen über 60 Jahren. Das 5. Stadium, die vorgeschrittene Atrophie der Samenblasen, fand Verf. bei 6 Fällen, und zwar bei Männern im Alter von 52, 53, 61, 69, 73 und 74 Jahren. So bestehen für die einzelnen Lebensalter bestimmte Formen, wobei langwierige Krankheiten, ebenso wie Tuberkulose und Krebs, ein schnelleres Auftreten von Rückbildungserscheinungen bewirken. A. Rosenburg-Mannheim.

Nieren, Ureteren, Harn

Radó, B.-Budapest: a) Aplasia renis d. et Dystopia renis sin., b) Hypoplasia renis d., c) Dystopia lumbalis. Verhdl. ungar. ärztl. Ges., 1929, S. 309.

Einseitiger angeborener Nierenmangel ist selten und von hervorragender klinischer Bedeutung; Verf. konnte zu den bisher bekannten 453 Fällen noch 28 sam-

Digitized by Google

seln. Im Durchschnitt ist jede fünfte bis siebente solitäre Niere dystopisch. Das Vorhandensein von zwei Uretermündungen im zystoskopischen Bild ist kein Grund zur Ausschließung, das auf der einen Seite fehlende Orifizium aber kein Beweis für den Mangel einer Niere. Die wertvollsten Angaben liefert das Röntgenbild. Verf. schildert den Fall eines 23jährigen Mannes, bei dem rechts Niere und Hoden fehlten, die Därme bildeten in der Fossa iliaca einen zweifaustgroßen Tumor. Auf dem Pyelogramm liegt die Niere im Beckenzentrum, die Kelche in medialer Richtung. Verf. demonstriert weiterhin einschlägige Pyelogramme von einer 51jähr. Frau.

M. Kazarowa-T. Pasardschik.

Lehrnbecher, A.-Magdeburg: Erfahrungen über Pyelographie. (Chir. Klin. d. Krankenhauses Sudenburg.) Bruns Beitr., Bd. 148, H. 3, S. 341.

Die Pyelographie ist nur in bestimmten Fällen auszuführen, bei denen man mit einer gewissen Sicherheit auf Feststellung der Diagnose rechnen kann. Die Deutung der Bilder ist oft schwierig. In zweifelhaften Fällen soll die Pyelographie immer beiderseits ausgeführt werden. Bei Steinschatten und Tumoren hat sich die seitliche Pyelographie gut bewährt; die Pyeloskopie hat nur sehr beschränkten Wert. Bei der Pyelographie muß die Einspritzung des gut angewärmten Umbrenals ohne Druck und langsam geschehen; bei Schmerz ist sofort abzubrechen, Aspirieren des Umbrenals hat nicht immer Erfolg. Bei Nierenmißbildung ist die Pyelographie oft das einzige Mittel für die Diagnose. Bei der Hydronephrose ermöglicht sie in den Frühfällen die Diagnose; in den vorgeschritteneren Fällen ist oft die Ursache der Erkrankung zu erkennen. Zum Nachweis von Nierensteinen versagt sie oft, die Nierenleeraufnahme ist bei guter Vorbereitung ihr hier oft überlegen. Handelt es sich aber dann darum festzustellen, ob verdächtige Schatten zur Niere gehören oder nicht, so ist die Pyelographie von ausschlaggebender Wichtigkeit. Von besonderer Wichtigkeit ist sie für die Frühdiagnose der Nierentumoren. Auch bei Zystennieren und Echinokokkus der Niere ergibt sie wichtige Aufschlüsse über die Ausbreitung des krankhaften Prozesses. Außerdem ist sie wichtig bei Uretersteinen und Verengerungen des Ureters.

A. Rosenburg-Mannheim.

Altmann, M.-Berlin: Untersuchung über Cystinurie. (Inn. Abt. d. Krankenhauses d. jüd. Gemeinde.) Klin. Wschr., 1929, Nr. 52, S. 226.

Mitteilung eines Falles von Zystinurie ohne Steinbildung mit einem Zystingehalt von 17—200 mg% im Urin. Fieber hatte eine Erhöhung, Alkalizufuhr eine Verminderung der Zystinausscheidung zur Folge. Zeichen einer allgemeinen Störung des Aminosäurenstoffwechsels oder auch einer Störung des Kohlehydratstoffwechsels waren nicht vorhanden. Hinweise auf Erblichkeit bestanden.

Frei-Berlin.

Weibliches Genitale

Gotthilf, St.-Prag: Über eine seltene Koitusverletzung. (Dtsch. Univ. Frauenklinik.) Zbl. Gynäk., 1930. Nr. 4, S. 245.

Mitteilung eines Falles von schwerer Blutung bei einer 23jähr. Frau nach Koitusverletzung. Dieselbe kam dadurch zustande, daß ein über ein Jahr vorher während der Geburt erfolgter kompletter Dammriß, der nicht behandelt worden war, wieder völlig aufgerissen wurde. Nach Stillung der Blutung wurde der sekundäre Wundverlauf abgewartet und dann eine plastische Operation vorgenommen, die zur völligen Heilung führte.

B. Peiser-Berlin.

Miculicz-v. Radecki: Klinik und Therapie der Incontinentia urinae bei der Frau. Univ. Frauenklin.) Münch. med. Wschr., 1930, Nr. 4, S. 136 u. Münch. med. Wschr., Nr. 5, S. 180.

Verf. weist darauf hin, daß die Mehrzahl der Inkontinenzfälle der Frau auf ein während der Geburt stattgehabtes Trauma zurückzuführen sind. Angeborene und durch andersartige Traumen (Operationen an der Urogenitalregion, Verletzungen durch masturbatorische Akte usw.) bedingte Fälle von Inkontinenz treten gegenüber der erstgenannten Ursache zurück. Um Blasenscheiden- oder Blasenuterusfisteln oder Defekte der Ureteren mit Sicherheit ausschließen zu können, ist eine Untersuchung der gesamten Harnwege unbedingt notwendig. Dazu gehört auch eine zystoskopische Untersuchung besonders der Sphinkterregion. Therapeutisch kommt natürlich nur chirurgisches Vorgehen in Frage.

Sprafke-Chemnitz.

Bracht, E.-Berlin: Der Stand der Fluorbehandlung. Fortschr. Ther., Jg. 6, H. 3, S. 75.

Grundlage der Therapie genaue Differenzierung der Fälle. Absonderungen der

Digitized by Google

Vaginalwand hören fast schlagartig nach dem Lapisbad von Menge auf; Wiederholung der Ätzung einmal bis zweimal in der Woche, dazwischen Tanninglobuli, mit Kamillenaufguß auszuspülen. Zervikalsekretion wird vielfach durch Luftveränderung, längere Mineralbadekuren, Ganzsolbäder gut beeinflußt. Ätzung eventuell Zervixerosionen oder -risse. Bei postgonorrhoischer Zervixsekretion, aber erst nach Schwund der Gonokokken, Formalinätzung. Bei Fluor der Virgo nur Allgemeinbehandlung, besonders wichtig Kalkmedikation (3—4 g pro die).

F. Juliusberg-Braunschweig.

Stümer, E.-Breslau: Über die Behandlung von unspezifischen Scheidenkatarrhen. Ther. Gegenw., Jg. 71, H. 1, S. 48.

Bei Behandlung unspezifischer Scheidenkatarrhe bewährt sich Bolusbiozyme (Firma Vial & Uhlemann). Diese besteht aus Bolus, Hefe, Trauben-, Rohr- und Milchzucker sowie Milchsäure. Die bei der Gärung entstehende Kohlensäure wirkt reizend, die Milchsäure bewirkt saure Reaktion des Scheidensekrets und vernichtet pathologische Mikroorganismen. Der Arzt stäubt mittels Tampon oder Scheidenpulverbläser Bolusbiozymepulver in die Scheide; am Tage danach nimmt Pat. eine Spülung mit ½%iger Milchsäure oder einem indifferenten Mittel (Kamillenaufguß) vor und kann sich außerdem täglich abends eine Bolusbiozymekugel in die Scheide einführen. Der Ausfluß verschwand bei dieser Behandlung in wenigen Wochen.

Kruspe-Dresden.

Offergeld, H.-Köln: Fremdkörper in der kindlichen Scheide. (Ein Beitrag zum Sexualleben kleiner Mädchen.) Mschr. Kinderheilk., Bd. 46, H. 1, S. 29.

Wie bei der erwachsenen Frau, so finden sich auch beim Kinde schon im Kleinkindesalter, mehr noch im Schulalter mitunter die merkwürdigsten Gegenstände in der Scheide. Bei jedem eitrigen hartnäckigen Ausfluß muß nach Fremdkörpern gefahndet werden. Nach Ansicht des Verf. handelt es sich auch beim Kinde in den meisten Fällen um onanistische Akte, die durch den oft unbewußten Sexualreiz hervorgerufen werden.

R. Ley-Kreuznach.

Rogge, H.-Lübeck: Die Bedeutung und Schwierigkeit der Leukoplakiediagnose an der Portio. Zbl. Gynäk., 1930, Nr. 10, S. 594.

An 2 Fällen wird gezeigt, wie schwer eine selbst ausgedehnte Leukoplakie zu erkennen sein kann, wenn sie ihren weißen Belag verloren hat. Mit Hilfe des Kolposkops ist es aber möglich, auch wenn zur Zeit mit dem bloßen Auge nichts Verdächtiges gesehen wird. Es muß aber wiederholt untersucht werden, bis das Bild eindeutig ist. Auf diese Weise werden immer weniger Fälle übrig bleiben, die nur durch Exzision klar gestellt werden können. Generell wird hervorgehoben, daß von den bis 1926 beschriebenen Fällen (6) von Portioleukoplakie die 4 nicht operierten Karzinome wurden, ferner daß bei der Zungenleukoplakie sichere Übergänge zum Karzinom in mehr als der Hälfte der Fälle beobachtet wurden, und daß endlich Hinselmann an seinem großen Materiale von Portioleukoplakien durch Serienschnitte mehrfach Übergänge der Leukoplakie zum Karzinom feststellen konnte. Andererseits ist nicht bewiesen, daß jede Leukoplakie Karzinom werden muß.

Fr. Ortmann-Magdeburg.

Martius, H.-Göttingen: Über weibliche Genitalaktinomykose. (Univ. Frauenklin.) Münch. med. Wschr., 1930, Nr. 10, S. 392.

Die wegen maligner Neubildung im Abdomen eingewiesene 54jähr. Pat. machte einen sehr heruntergekommenen Eindruck und klagte über stärkere Beschwerden im Unterleib und Stuhlgangsschwierigkeiten. Bei der Probelaparatomie zeigten sich starke Verwachsungen im kleinen Becken; das linke Ovarium hatte eine rosarote Oberfläche, durch die weiße Knötchen durchschimmerten, auf Druck entleerten sich Eiterpfröpfe. Schon intra operationem wurde der Verdacht auf Aktinomykose ausgesprochen, der sich histologisch bestätigte. Nachdem sich die Kranke von der Operation erholt hatte, wurde sie mit Röntgenstrahlen in fraktionierten Dosen behandelt; außerdem bekam sie Yatren intravenös. Nach der ersten Bestrahlungsserie wurde Pat. nach Hause entlassen und nach etwa 3 Monaten zur zweiten Bestrahlung wiederbestellt. Bei der zweiten Aufnahme war der gynäkologische Befund geringer geworden. Außer der zweiten Bestrahlungsserie erhielt die Pat. noch mehrere Radiophaninjektionen im. Der Allgemeinzustand und Lokalbefund hatte sich wiederum bedeutend gebessert. Als die Kranke nach weiteren 3 Monaten zur dritten Bestrahlung kam, mußte an der linken Bauchseite ein Ab-

Digitized by Google

ßeß eröffnet werden, aus dem sich viel Eiter entleerte. Nach Wundheilung erfolgte die dritte Bestrahlung; danach Entlassung. Bei der Nachuntersuchung, nach etwa 1½ Jahren, waren keinerlei Knoten oder Infiltrate mehr zu fühlen. M. glaubt sich für berechtigt, die Kranke als geheilt ansehen zu müssen. Für den guten Erfolg macht Verf. die fraktionierte Röntgenbestrahlung verantwortlich, die er für ähnliche Fälle empfiehlt. Dieser Fall ist der zweite in der Literatur beschriebene, bei dem eine Heilung der Erkrankung zu verzeichnen war. Sprafke, Chemnitz.

Scuhgt, P.-Solingen: Zur Klinik des Genitalaktinomykose beim Weibe. (Gemeinschaftshilfl. gynäk. Abt. d. Städt. Krankenhauses.) Münch. med. Wschr., 1930, Nr. 10, S. 394.

Bei einer 24jähr. Pat. trat plötzlich eine fieberhafte Adnexentzündung auf, die später zu einem Douglasabszeß führte. Der Douglas wurde inzidiert, und es entleerte sich reichlich rahmiger Eiter, der nicht den gewöhnlichen Geruch der Douglasabszesse aufwies. Bei der mikroskopischen Untersuchung fanden sich stecknadelgroße Partikelchen, die sich als Aktinomyzesdrusen entpuppten. Unter fraktionierter Röntgenbehandlung wurde vollkommener Rückgang der Lokalerscheinungen erreicht. Die Pat. nahm bedeutend an Gewicht zu; die objektive Heilung besteht nunmehr ein halbes Jahr. Auch Sch. sieht in der fraktionierten Bestrahlung die Ursache des guten Heilerfolges. Interessant ist bei diesem Falle, daß von mehreren pathologischen Untersuchungsanstalten die Diagnose erst nach mehrmaliger Einsendung von Material bestätigt werden konnte.

Sprafke-Chemnitz.

Rubens-Duval: Cancers primitifs successifs du vagin puis du col de l'utérus. (Aufeinanderfolgende primäre Karzinome der Vagina und des Collum uteri). Presse méd., 1929, Nr. 104, S. 1693.

Mitteilung eines Falles von Karzinom der Vagina bei einer 35jähr. Frau, die nach Radiumbehandlung geheilt worden war. Zwei Jahre später wurde bei derselben Frau ein Karzinom des Collum uteri festgestellt, das nach dem histologischen Befund keinerlei Beziehung zu dem ersten Karzinom aufwies. Auch hier wurde durch Radiumbehandlung völlige Heilung erzielt. Der nachträglich exstirpierte Uterus wies keinerlei karzinomatöse Veränderungen mehr auf. Verf. hebt besonders hervor, daß die Symptome der Erkrankung sehr geringgradig sein können. Sie bestanden in diesem Falle einzig und allein in ganz vereinzelten Blutaustritten im Intermenstruum. Nur dadurch, daß beidemal die Diagnose sehr frühzeitig gestellt wurde, konnte ein so günstiger Ausgang der Erkrankung erzielt werden.

B. Peiser-Berlin.

Lehmann, R.-Düsseldorf: Ein seltener Vulvatumor. (Landes-Versicherungsanstalt Rheinprovinz.) Zbl. Gynäk., 1930, Nr. 3, S. 176.

Beschreibung eines mit einem dünnen Stiel aus der rechten großen Schamlippe herauswachsenden übermannskopfgroßen Tumors bei einer 60jähr. Frau, die außerdem am Genitale keine weiteren Veränderungen aufwies. Die Frau hatte zuerst vor 20 Jahren eine kleinhaselnußgroße Geschwulst an der großen Schamlippe innen bemerkt, die allmählich, ohne besondere Beschwerden zu bereiten, sich zu dieser Größe entwickelt hat. Wegen Verweigerung der Operation ist eine sichere Deutung der Geschwulst nicht möglich gewesen, jedoch scheint Entwicklung und Ausgangspunkt des Tumors aus der Gegend der Bartholinischen Drüse am ehesten für eine langsam gewachsene Retentionszyste dieser zu sprechen.

B. Peiser-Berlin.

Scharf, H.: Ein Fall von primärem Sarkom der Portio vaginalis. Diss., Breslau 1929.

57jähr. Frau, seit 2 Jahren Blutungen. An Stelle der hinteren Lippe ein über nußgroßer graurötlicher, ziemlich glatter Tumor, leicht blutend, die vordere Lippe etwas überragend, nicht mit der Vagina verwachsen. Abtragung mit dem scharfen Löffel. Mikroskopisch: Unterscheidung zwischen dysplastischem alveolärem Karzinom und Sarkom nicht leicht. Es besteht ein polymorphzelliges Sarkom mit kleinzelliger Infiltration. Entstehung aus Myom nicht nachweisbar. Da keine Schleimhautwucherungen festzustellen sind, ist Ausgang vom intramuralen Gewebe wahrscheinlich. Das Sarkom der Portio ist selten (28 Fälle in der Literatur).

M. Kazarowa-T. Pasardschik.

Digitized by Google

Sexual-Pathologie und -Hygiene

Legneu: Le certificat prénuptial (Das Ehezeugnis). Progr. Méd., 1929, Nr. 53, S. 2273.

Das Ehezeugnis muß als ein absolutes Erfordernis zum Zwecke der Verhütung der Weiterverbreitung ansteckender und vererbbarer Krankheiten betrachtet werden. Angesichts der mannigfachen Schwierigkeiten, die ihm entgegenstehen (Abneigung des Publikums und dadurch mögliche Einschränkung der Ehe, Unmöglichkeit vom ärztlichen Standpunkte aus, Heilung stets mit Sicherheit festzustellen), kann man nur schrittweise vorgehen. Es empfiehlt sich, zwei Ärzte als Vertreter der beiderseitigen Familien und Ehekandidaten zusammenkommen zu lassen, die nach Untersuchung des letzteren die Statthaftigkeit der Ehe feststellen und den Ehepakt mit unterzeichnen, bei Bedenken den anderen Arzt informieren und auf Abstandnehmen von der Verheiratung hinwirken lassen. E. Levin-Berlin.

Dermatologischer Unterricht, Krankenhauswesen

Buschke, A., u. E. Kaufmann-Berlin: Über die Gonorrhoefrequenz im Krankenhause. (Dermatol. Abt. d. Rudolf Virchow-Krankenhauses.) Münch. med. Wschr., 1929, Nr. 42, S. 1757.

Bei der Gegenüberstellung der Frequenzzahlen für venerische Erkrankungen ergab sich, daß bei dem Krankenhausmaterial Buschkes in den letzten Jahren die Zahlen für Blennorrhoekranke am wenigsten Schwankungen unterworfen waren. Bemerkenswert ist die Zunahme von komplizierten Blennorrhoefällen im akuten Stadium. Bei Frauen waren häufiger isolierte Urethrablennorrhoen zu beobachten. Desgleichen kamen öfter Blennorrhoen des Rektum vor. Sprafke, Chemnitz.

Zimmermann, G.-Allenstein i. Ostpr.: Sollen in Krankenanstalten von allen Patienten Seroreaktionen auf Lues angestellt werden? (Lungenheilstätte Frauenwohl.) Klin. Wschr., 1930. Nr. 10, S. 448.

Z. bejaht die im Titel aufgeworfene Frage ganz energisch und belegt seine Ansicht durch einige Beispiele. Daß man aus „partiellen" Reaktionen keine weitgehenden Schlüsse ziehen darf und bei unerwartet positivem Ergebnis Wiederholungen vornehmen muß, ist für den Autor eine Selbstverständlichkeit, die er bereits als Student im Kolleg gelernt hat. Frei-Berlin.

Anatomie und Physiologie der Haut

Wachtel, M.-München: Akzessorische Brustdrüsen in den beiden Achselhöhlen. (II. Univ.-Klin. f. Frauenkrkh. u. Geburtsh.) Zbl. Gynäk., 1930. Nr. 16. S. 985.

Mitteilung zweier Fälle von akzessorischen Brustdrüsen in beiden Achselhöhlen, die dadurch noch bemerkenswert waren, daß es sich um Schwangere handelte, die durch die zunehmende Geschwulst stark behindert wurden. In dem einen Falle erreichten die beiden akzessorischen Brustdrüsen mit Einschießen der Milch die Größe einer Männerfaust, während sie im anderen Falle bis über Hühnereigröße anschwollen und ziemlich schmerzhaft waren. Mit dem Abstillen bildeten sich die Schwellungen völlig zurück, und die akzessorischen Drüsen waren makroskopisch bald nicht mehr feststellbar. Durch mikroskopische Untersuchung wurde in beiden Fällen die Diagnose gesichert. B. Peiser-Berlin.

Nachdruck (auch des Abschnittes „Tagesg. Nachr.") ist ohne Genehmigung des Verlegers nicht erlaubt

Verantwortlich für die Redaktion: für Originalabhandlungen und T. N.: Prof. Dr. J. H. Rille, Leipzig. Für Referatenteil und therapeutische Umfrage: Dr. Fritz Callomon, Dessau

Digitized by Google

Dermatologische Wochenschrift

Nr. 37 (Bd. 91) 13. September 1930

Aus der inneren Abteilung II des Hufeland-Hospitals in Berlin
(Dirig. Arzt: Dr. F. Boenheim)

Haut- und Nagelveränderungen bei ankylosierendem Gelenkrheumatismus

Von

Dr. Ernst Israelski

Mit 2 Abbildungen im Text

Zum Krankheitsbild der chronischen Arthritis gehören auch Hautveränderungen, auf die verschiedentlich in der Literatur hingewiesen wurde. Obwohl solche Erscheinungen nicht ganz selten vorkommen und verschiedentlich in der Literatur erwähnt werden, sind sie doch nicht genügend bekannt. So findet man mitunter eine Hautrötung der Fingerenden mit trophischen Störungen der Nägel, die zwar vielfach beobachtet, aber in der jüngeren deutschen Literatur m. W. nie ausführlich beschrieben wurden.

Von früheren Autoren geht besonders A. Pribram ausführlich auf diese Erscheinung ein, unter gründlicher Berücksichtigung der Literatur des vorigen Jahrhunderts. Neuerdings beschreibt E. Freund eine derartige Rötung der Fingerenden unter dem Namen „Erythrose" als häufiges Vorkommen. Diese Angabe wird von J. Bauer bestätigt. Auch Munk und Lommel erwähnen das gleiche Bild, aber anscheinend als seltene Erscheinung. Von dermatologischer Seite ist dies Bild nirgends beschrieben worden, insbesondere findet sich nichts darüber in Hellers Werk über Nagelerkrankungen. Dort wird im Gegenteil hervorgehoben, daß bei der chronischen Arthritis Nagelveränderungen sehr selten seien.

Im Hufeland-Hospital fand sich auf der inneren Abteilung II zu Anfang dieses Jahres unter 56 Polyarthritikern bei 4 Kranken diese Veränderung deutlich ausgebildet.

Es handelt sich um 4 Pat. mit ankylosierender, schwer deformierender Gelenkentzündung.

Ich lasse zunächst deren Krankengeschichten im Auszug folgen.

Fall 1. Frau Sch., 59 Jahre alt, 13 Partus, 1 Abort; seit 24 Jahren Menopause. Seit 16 Jahren primär chronischer Gelenkrheumatismus, der zur Ankylosierung sämtlicher großer Gelenke geführt hat. Handgelenke in Streckstellung versteift, Fingergelenke in ulnarer Abduktion, fast gar nicht beweglich.

Iridozyklitis beiderseits. Mitralinsuffizienz. Pleuraschwarte links hinten unten.

Über den Fingerendphalangen ist die Haut auf der Unterseite fleischrot mit Verschmälerung und Abflachuug der Papillarleisten und fühlt sich eigentümlich lappig an. Auf der Dorsalseite ist sie dünn, bräunlich- bis glänzendrot, einzelne Stellen mattweißlich und haftet dem Knochen fest an, als komprimierte sie die Unterlage. Die gerötete Haut fühlt sich wärmer an als die Umgebung. Unter einem Tropfen Adrenalin blaßt eine skarifizierte Stelle ab. An den Fingerspitzen keine besondere Schmerzhaftigkeit.. Die Fingernägel sind

Digitized by Google

brüchig, längsgerillt, zeigen erhebliche subunguale Hyperkeratose. An den Fußnägeln besteht mäßige Onchogryphosis; die umgebende Haut ist trocken und schilfernd, bräunlich verfärbt.

Am 8. Jan. d. J. Exitus letalis. Sektion ergab Herzmuskelschwielen, Randverdickung der Mitralklappen. In der rechten Lunge ein zum Teil verkreideter, käsiger tuberkulöser Herd. Der linke Unterlappen war durch dicke Pleuraschwarte mit der Thoraxwand verwachsen. An sämtlichen Gelenken fand sich das Bild einer hochgradig deformierenden Arthritis mit Zerstörung des Knorpels, knöcherner Ankylose, Atrophie des Knochens und Schrumpfung der Gelenkkapsel.

Die Haut des Fingernagelwalls und dessen Umgebung zeigt histologisch stärkere Hyperkeratose bei verringerter Keratohyalinschicht. Reichliche Vermehrung der Bindegewebskerne in den oberflächlichen Partien. Schwere entzündliche Veränderungen lassen sich in den Schnitten nicht nachweisen, nur hin und wieder finden sich Rundzellen, die gelegentlich in Form lockerer Mäntel um die Gefäße herum angeordnet sind. Nach dem Urteil des Herrn Dr. Jacobi von der Universitätshautklinik in Berlin, dem ich auch an dieser Stelle bestens für die Durchsicht der Präparate danke, kann man auf Grund der histologischen Untersuchung den Prozeß in keines der bekannten Krankheitsbilder einordnen.

Epikrise: Die hier interessierenden Hautveränderungen haben so wenig Beschwerden gemacht, daß ihr Entstehen gar nicht bemerkt wurde. Doch läßt sich sicher sagen, daß vor $1^1/_2$ Jahren die Nagelveränderungen schon da waren, und daß die Haut um die Nägel schon vor dem Auftreten der Onychogryphose verfärbt war. In 2 Jahren hat sich ein Symptomenkomplex entwickelt, der durch die z. T. narbig atrophierte Haut an das Bild der Sklerodermie erinnert. Der histologische Befund läßt aber eine Sklerodermie sicher ausschließen.

Fall 2. Paul W., 36 Jahre alt. Der 70jähr. Vater des Pat. leidet seit einigen Jahren an chronischer Polyarthritis.

Bei dem Pat. selbst besteht seit 1919 nach einer hochfieberhaften Darmerkrankung ein chronischer infektiöser Prozeß mit subfebrilen Temperaturen, der zu völliger Kachexie und zur Versteifung fast sämtlicher Gelenke geführt hat. Die Fingergelenke sind stark luxiert, z. T. in Hypertensionsstellung. Hände in Beugestellung ankylosiert, Handgelenke nicht geschwollen. Beiderseits Iridozyklitis. Brustorgane o. B. Amyloidose der Nieren. Hochgradige Lymphozytose. Stark beschleunigte S.-R.

An den Endphalangen sämtlicher Finger ist die Haut ebenso verändert wie im vorigen Fall, zeigt parungual glänzende Scharlachröte, aber ohne weißlich atrophierte Stellen. Während eines neuen Schubes in den letzten Wochen schwollen die proximalen Interphalangealgelenke an, und dabei wurde die Röte um das Nagelbett noch flammender. Die Haut fühlt sich erheblich heißer an als vorher. Nach Abklingen der übrigen Entzündungserscheinungen sind diese Hautveränderungen wieder in den früheren Zustand zurückgegangen.

An den Nägeln derselbe Befund wie im 1. Fall. Für einen beim Reinigen ohne Schmerzen bis zur Matrix abgerissenen Daumennagel hat sich nach 4 Monaten noch kein neuer gebildet, sondern nur eine strukturlose, höckerige Hornplatte.

An den Zehenenden finden sich ebenfalls subunguale Hyperkeratose und parungual Rubor und Kalor.

Epikrise: Es handelt sich hier um einen Gelenkrheumatismus, der nach vorangegangenen rheumatischen Schädlichkeiten, sich im Anschluß an eine hochfieberhafte Enteritis (Ruhr?) entwickelt hat, also als sekundär chronische infektiöse Polyarthritis anzusehen ist. Trotz Beteiligung der Wirbelsäule finden sich keine Wurzelsymptome.

Digitized by Google

Die Hauterscheinungen entstanden allmählich im Laufe des vergangenen Jahres. Die Nagelveränderungen wurden vor etwa 10 Monaten bemerkt. In dieser Zeit haben sich noch keine Hautatrophien entwickelt. Besonders überzeugend ist in diesem Fall die Abhängigkeit vom Verlauf des Rheumatismus. Rubor, Kalor und Functio laesa lassen die Annahme berechtigt erscheinen, daß es durch direkte Einwirkung des Rheumatismusvirus auf die Haut zu einer Entzündung gekommen ist, begünstigt durch Darniederliegen des peripheren Kreislaufs. Zirkulationsstörungen sind bei dem niedrigen Blutdruck von 95/70 ohne weiteres anzunehmen.

Die Functio laesa der Haut zeigt sich in der gestörten Nagelbildung am deutlichsten. Daß die Nagelveränderungen nach den Hauterscheinungen aufgetreten sind, ist hier ganz sicher beobachtet worden, und es ist keine Frage, daß die trophischen Störungen der Nägel als Folge der Hautentzündung aufzufassen sind. Eine solche Erscheinung hat auch DARIER beim chronischen Gelenkrheumatismus beobachtet, nämlich sekundäre Onychogryphose nach septischen Infarkten in den Fingerenden.

Fall 3. Kurt Sch., 58 Jahre alt. Seit 1921 Polyarthritis, anfangs akut, später chronisch fortschreitend mit subakuten Schüben.

Status: Beginnende Kachexie. Mitralinsuffizienz. Lungen o. B. Milz perkussorisch vergrößert. Sämtliche Gelenke, auch die der Wirbelsäule, arthritisch verändert, größtenteils ankylosiert. Handgelenke in Beugestellung völlig versteift und disloziert. Sämtliche Fingergelenke distorquiert. Beweglichkeit eingeschränkt. Parungual ist die Haut der Finger in etwa 3 mm Breite braun bis bräunlichrot verfärbt, glänzend, straff gespannt, etwas wärmer als die Umgebung. Der Übergang zur normalen Haut ist unscharf begrenzt. Im veränderten Bezirk zeichnen sich einzelne hellrote Gefäßchen ab. Die Nägel sind matt und zeigen Andeutung von Längsrillung und von Hyperkeratose. Auf diese Veränderungen wurde Pat. erst bei der Aufnahme ins Hospital (Nov. 1929) hingewiesen. Bis dahin waren sie nie aufgefallen.

Epikrise: Es handelt sich also um einen chronisch infektiösen Rheumatismus, der ohne erkennbaren Zusammenhang mit einer vorangegangenen infektiösen oder sog. rheumatischen Noxe vor 9 Jahren entstanden ist. Die Hautveränderungen sind hier nicht so weit ausgebildet wie in den beiden ersten Fällen, bestehen auch noch nicht so lange Zeit. Es liegt nahe, die hier vorhandenen Symptome als Anfangsstadium des dort voll entwickelten Bildes anzusehen.

Der vierte Fall verdient besondere Beachtung, da hier die Arthritis mit deutlich endokrinen Störungen einhergeht.

Pat. L. war vom 18.—49. Lebensjahr immer unregelmäßig menstruiert, hatte 7 Kinder, 1 Abortus. Zur Zeit der Menopause stellten sich Gelenkschmerzen ein, die zuerst nur die Fingergelenke betrafen. Dann wurden allmählich fast sämtliche Gelenke ergriffen. Seit etwa 6 Jahren bekam Pat. einen graubräunlichen Hof um die Augen, und etwa seit einem halben Jahr traten ähnliche Pigmentierungen über der Dorsalseite der Interphalangealgelenke auf, die langsam dunkler und ausgedehnter wurden.

Pat. ist in gutem Ernährungs- und reduziertem Kräftezustand. Das Gesicht sieht etwas männlich aus. Fettverteilung normal. Behaarung am Körper fehlend, Pubes sehr spärlich. Im Blutbild Linksverschiebung. Stark beschleunigte S.-R. Herz und Lungen o. B. Abdomen o. B. Die Gelenke sind zum größten Teil ankylosiert; auch die Handgelenke sind versteift, in gestreckter Stellung. An den Fingerenden finden sich die Haut- und Nagelveränderungen ebenso ausgebildet wie im vorigen Fall, also parungual bräunliche Verfärbung. An einigen Fingern aber ist die braune Pigmentierung überdeckt von einer flammenden Röte, so daß wir hier den deutlichen Übergang von Fall 3 zu Fall 2 haben.

Digitized by Google

Epikrise: Die Polyarthritis steht in diesem Fall in deutlich sichtbarem Zusammenhang mit Störungen des endokrinen Systems, die auf Ovarien und Nebennieren (Charakter der Pigmentierung) hindeuten[1]. Andererseits beweisen die Linksverschiebungen im Blutbild, beschleunigte S.-R., und gelegentliche subfebrile Temperaturen das Bestehen eines chronischen Infekts, so daß auch hier das direkte Einwirken des rheumatischen Virus angenommen werden kann.

Als interessant sei angemerkt, daß die 28jähr. Tochter der Pat., die an neuralgieformen Schmerzen in den Fingern leidet, dieselben Hautpigmentierungen über den kleinen Fingergelenken angedeutet zeigt wie Frau L.

Dem endokrinen System kommt — wie es auch sonst für das Zustandekommen des chronischen Rheumatismus angenommen wird (siehe z. B. Bauer) — wohl nur die Rolle eines Wegbereiters zu. Ich denke dabei vor allem an Kreislaufstörungen in den Akra, wie sie durch Dysfunktion der Nebennieren bedingt sein könnten.

(Unsere Erfahrungen über den Zusammenhang von Arthritis und Störungen der endokrinen Drüsen werden Dr. Leeser und Frl. Dr. Simson in einer größeren Arbeit veröffentlichen.)

Für eine Genese auf vasomotorischer Basis spricht auch eine Beobachtung von Boenheim (mündliche Mitteilung), der Hautröte an den Fingerspitzen und Nagelatrophien bei einem Fall von genuiner Hypertonie sah, ohne daß irgend ein Anhaltspunkt für einen Infekt vorlag.

Im vorstehenden habe ich 4 Fälle von hochvirulenter chronischer Polyarthritis mitgeteilt, ohne großen Gelenkerguß mit erheblicher Ankylosierung und schwerer Deformierung. Bei diesen 4 Erkrankten zeigt die Haut der Fingerenden eigenartige Veränderungen, die in den einzelnen Fällen verschieden stark ausgeprägt sind. Anfänglich (Fall 3 und 4) weist die Haut in geringer Breite um das Nagelbett eine bräunliche Pigmentierung auf. Die Haut ist dünn, etwas glänzend und straff gespannt ohne Faltenbildung. Einzelne Gefäßchen zeichnen sich hellrot darauf ab. Auch die Haut der Unterseite fühlt sich dünn an, hat an Konsistenz verloren. Die Papillarleisten sind etwas abgeflacht und verschmälert. Die Nägel sind matt, leicht längsrillt, zeigen beginnende Hyperkeratose.

Im fortgeschritteneren Stadium (Fall 2) tritt hinzu: fleischrote Verfärbung der Volarseite, stärkere Verdünnung der Papillarleisten. Die Haut der Rückseite ist bis zum Endgelenk ergriffen, zeigt lackroten Glanz. Die gerötete Haut fühlt sich jetzt deutlich heißer an als die Umgebung. An den Nägeln zeigt sich jetzt sehr erhebliche Hyperkeratose, Längsrillung, Brüchigkeit.

Schließlich (Fall 1) werden in den befallenen Partien einzelne Stellen mattweißlich. Die Haut liegt dem Knochen so fest an, als komprimierte das unterliegende Gewebe. In allen 3 Stadien sind die Fingerspitzen trotz der deutlichen Entzündungserscheinungen weder spontan noch auf Druck empfindlich.

---

[1]) Nach Abschluß der Arbeit wurde im Hufeland-Hospital ein weiterer analoger Fall aufgenommen. Auch hier bestehen, allerdings ganz beginnend, dieselben Symptome an den Fingerenden bei gleichartigen endokrinen Störungen bei einer Frau mit chronischem Gelenkrheumatismus.

Digitized by Google

Der Endzustand ähnelt also klinisch einer Sklerodermie; aber die in den beginnenden Fällen noch deutliche Pigmentierung und die offenbare Abhängigkeit von dem allgemeinen Rheumatismusinfekt beweisen, daß es sich nicht um dieselbe Hauterkrankung handelt. Ferner spricht das histologische Bild dagegen.

Ebenso kann das Bild nicht mit der Acrodermatitis chronica atrophicans verwechselt werden; denn der Prozeß schreitet nie über die Endphalanx hinaus zentralwärts fort. Ein so zirkumskriptes Befallensein kommt bei der Acrodermatitis atrophicans kaum vor. Ferner steht im Vorstadium der Sklerodermie sowohl wie der Acrodermatitis atrophicans die Zyanose im Vordergrund, während hier ausgesprochene Entzündungserscheinungen mit flammender Röte bestehen.

Abb. 1. Fall 2. Rechte Hand. Parunguale Rötung. Subunguale Hyperkeratose des Daumens

Eine Psoriasis der Nägel könnte ein ähnliches Bild von subungualer Hyperkeratose hervorrufen wie in Fall 2. Aber die Entwicklung und die andersartigen Hautveränderungen lassen Psoriasis ausschließen; es fehlt auch anamnestisch sowohl bei den Pat. selbst, wie auch in deren Familien der geringste Anhaltspunkt dafür.

Was die Pathogenese anbelangt, so lassen sich darüber nur Vermutungen aufstellen. Im Fall 4 lege ich Wert auf endokrine Dysfunktion, die zu einer Gefäßschädigung geführt haben kann. Daß im Fall 2 eine neurale Genese in Frage kommt, ist nach der neurologischen Untersuchung sicher auszuschließen, obgleich eine Spondylarthritis vorliegt. Möglich wäre auch, daß durch die arthritischen Dislokationen durch Abknickung der Gefäße eine grobmechanische Kreislaufstörung auftritt. Doch fehlen auch hierfür die Beweise. Auch die Untersuchungen des Kapillarsystems haben uns nicht weiter geführt. Dr. Jaensch, dem ich an

Abb. 2. Fall 2. Rechte Hand II—IV. Subunguale Hyperkeratose; Längsrillung der Nägel

Digitized by Google

dieser Stelle bestens dafür danke, hatte die Freundlichkeit, die Untersuchungen vorzunehmen. In allen Fällen bestand eine Enge des Kapillarnetzes, so daß das vorhandene Erythem auf Blutfülle in den subpapillären Plexus beruht.

Die subunguale Hyperkeratose setzt zwar schon in sehr frühem Stadium ein, aber da die geradezu grotesken Nagelmißbildungen, die im Endstadium zu beobachten sind, erst nach langem Bestehen und intensiver Entwicklung des entzündlichen Erythems sich ausbilden, möchte ich die Nagelveränderungen als Folge der Hauterscheinungen ansehen. Ihr Vorkommen bei Pat., die jahrelang im Bett gelegen ohne drückendes Schuhwerk, die dabei eine leidliche Nagelpflege hatten, zeigt, daß schon Hyperämie oder toxische Reize allein das Nagelbett zur Hyperkeratose anregen, ohne daß irgendwie eine Zusammendrängung des Nagelbetts dazu nötig wäre.

Zusammenfassung

Es werden 4 Fälle von chronisch-infektiöser ankylosierender Polyarthritis beschrieben mit eigenartigen Hautveränderungen, die sich in kein bekanntes dermatologisches Krankheitsbild einreihen lassen. Die Haut der Fingerenden weist eine braune Pigmentierung auf, die später in ein entzündliches Erythem übergeht. Schließlich wird stellenweise die Haut atrophisch. Im Gefolge der Hautveränderungen finden sich trophische Störungen der Nägel, in der Hauptsache subunguale Hyperkeratose.

Literatur

Pribram, A., Chronischer Gelenkrheumatismus. Nothnagels Handb. d. spez. Path. u. Ther., 1902, 7, 5. — Munk, F., Die chronischen Erkrankungen der Gelenke. Kraus-Brugsch, Spez. Path. u. Ther. inn. Krkh., Bd. 9, 2. — Lommel, F., Chronische Gelenkerkrankungen. Mohr-Staehelin, Handb. d. inn. Med., Bd. 4, 1. — Freund, E., Gelenkerkrankungen, 1929. — Bauer, J., Der sogenannte Rheumatismus, 1929. — Heller, J., Die Erkrankungen der Nägel. Handb. d. Hautkrkh.

Lymphogranuloma inguinale mit Erythema nodosum und aphthösen Erscheinungen am Genitale[1])

Von

Dr. Ludwig Kleeberg, Berlin

Mit 1 Abbildung im Text

Das Lymphogranuloma inguinale ist, wie das Ulcus molle, in der Regel eine rein lokale Erkrankung. Nur selten werden im Beginn der Erkrankung Allgemeinerscheinungen beobachtet, Fieber, Schüttelfrost, Appetitlosigkeit, Erbrechen und bei längerer Dauer hochgradige Schwäche, starke Abmagerung und Anämie. Fischl, Frei und Hoffmann berichten von rheumatischen Schmerzen während der Behandlung, die aber von ihnen mit Sicherheit nicht auf das Lymphogranuloma inguinale bezogen

[1]) Nach einer Demonstration in der Berl. Dermat. Ges. vom 13. V. 1930.

Digitized by Google

werden können. Dagegen betonen RAVAUT, RABEAU und BOULIN den rein septischen Charakter der Krankheit. Sie beobachteten eine Beteiligung anderer Drüsen und sahen im Blutbild eine relative Vermehrung der großen und mittleren Mononukleären, sowie Milz- und Leberschwellung. Ob es sich in diesem Fall um ein sicheres Lymphogranuloma inguinale gehandelt hat, ist schwer zu entscheiden, da die Veröffentlichung vor Bekanntsein der FREIschen Intrakutanprobe erfolgt ist.

Allgemeine Hauterscheinungen beim Lymphogranuloma inguinale gehören bis jetzt zu den größten Seltenheiten. LÖHE und BLÜMMERS sahen bei einem fieberhaften Lymphogranuloma inguinale das Auftreten eines urtikariellen, zum Teil skarlatiniformen Exanthems mit gleichzeitiger Stomatitis; ob hier ein Zusammenhang mit dem Lymphogranuloma inguinale besteht, lassen die Autoren dahingestellt. Nur ALICE KOPPEL sah bei 3 Lymphogranuloma-inguinale-Fällen im Verlauf der Erkrankung das Auftreten von typischem Erythema nodosum (außerdem bei zweien von ihnen eine Episkleritis und bei einem akute Gelenkerscheinungen vom Typus der Polyarthritis rheumatica), und HELLERSTRÖM beschreibt in seiner Monographie über Untersuchungen von 47 Lymphogranulomfällen 4 Fälle von Erythema nodosum bei Lymphogranulom.

In Berlin ist das Lymphogranulom keine seltene Geschlechtskrankheit. Wir konnten über insgesamt 24 Fälle berichten, 19 von der Abteilung BUSCHKE, außerdem verfügen wir über 5 eigene Fälle, von diesen soll ein Fall, wegen seiner Besonderheiten, kurz beschrieben werden.

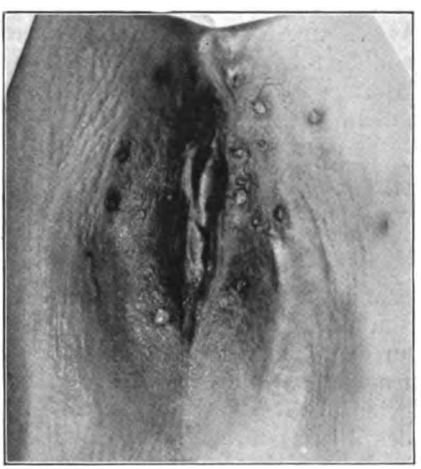

Abb. 1. Aphthöser Ausschlag am Genitale bei Lymphogranuloma inguinale mit Erythema nodosum

Es handelt sich um eine 22jähr. Frau. Letzter Koitus angeblich um Weihnachten 1929. Am 20. I. 1930 Aufnahme Krankenhaus Blankenburg wegen Erosion an der hinteren Kommissur und Leistendrüsenschwellung links. Befund am 31. I. Ulcus-molle-ähnliche Erosion in der hinteren Komissur. DUCREY-Bazillen, Spirochät. pallid. negativ. Multiple, indolente, harte — keine Neigung zur Erweichung zeigende — Drüsenpakete in der linken Inguinalgegend, oberhalb und unterhalb des POUPARTschen Bandes. Drüsenpunktion Spiroch. —, WR —, MR negativ. Kahn negativ.

23. II. Erosion in der hinteren Komissur inzwischen abgeheilt. Kleine linsengroße Erosion im Analring. Bubonen der linken Inguinaldrüsen inzwischen erweicht. Haut lividrot, Drüse mit der Haut verwachsen. Lymphogranulomvakzin (FREI) 0,1 intrakutan positiv 3 : 2 5 cm. 3 Kontrollen negativ. Ulcus-molle-Eitervakzin 0,1 (mehrfach wiederholt) stets negativ, ebenso Ulcus-molle-Bazillenvakzin (DMELCOS) negativ.

10. III. Punktion der erweichten Inguinaldrüse 5 cm Eiter. Hieraus hergestelltes Vakzin reagiert bei allen untersuchten Lymphogranuloma-inguinale-Kranken positiv. Ulcus molle negativ.

24. III. Über fünfmarkstückgroßer typischer Erythema-nodosum-Knoten auf der Streckseite des oberen Drittels des rechten Unterschenkels. 6 Tage später trat auch auf dem Endglied des Digit. II der linken Hand ein pfenniggroßer schmerzhafter Erythema-nodosum-Knoten auf.

Digitized by Google

Blutstatus 26. III. Hämoglobin 85%, Erythrozyten 3900000, Leukozyten 8600, Färbeindex 0,96, weißes Blutbild: Eosinophile 1%, Stabkernige 13%, Segmentkernige 49%, Lymphozyten 26%, Monozyten 11%. Blutsenkung $^1/_2$ Stunde 10 mm, 1 Stunde 30 mm, 2 Stunden 65 mm, 24 Stunden 90 mm. Lungen: Klinisch und röntgenologisch ohne Besonderheiten.

5. IV. Erythema nodosum fast vollkommen ohne besondere Behandlung abgeklungen. Plötzliches Auftreten von massenhaften — etwa 40 kleinen zum Teil gruppierten — äußerst schmerzhaften aphthösen Erosionen auf beiden Labia majora et minora zum Teil auf die Innenseiten der Oberschenkel übergreifend. Ducrey-Bazillen negativ. Spiroch. pallid. —, Spiroch. refringens positiv. Fusiforme Stäbchen —, Bacillus crassus. —. Abheilung in einer Woche unter Rivanolspülungen 1:1000, Fissanpuder.

Wir sehen also — analog den 4 Fällen Hellerströms und 3 Fällen Koppels — bei einer Frau mit Lymphogranuloma inguinale das Auftreten eines Erythema nodosum am rechten Unterschenkel und linken Zeigefinger. Irgend welche Behandlung war zur Zeit des Auftretens des Exanthems nicht erfolgt. Ein nodöses Arzneiexanthem (vgl. Frei, Nodöses Exanthem nach Salvarsan und Spirobismol bei gleichzeitigem Lymphogranuloma inguinale ist mit Sicherheit auszuschließen). Später kam es noch zu einem ausgedehnten aphthösen Ausschlag am Genitale.

Aphthöse Ausschläge der Mundhöhle oder am Genitale sind beim Lymphogranulom bis jetzt noch nicht beschrieben, dagegen als seltene Komplikation beim genuinen Erythema nodosum (Christlieb, Jadassohn, Neumann und Pils vgl. Tachau).

Das Auftreten von Erythema-nodosum-Knoten bei Lymphogranulom erinnert an die Arbeiten Lennhoffs bei Ulcus molle, der in einem Falle von Ulcus molle bei hämatogenen, Erythema-nodosum-artigen Metastasen an den Unterschenkeln, durch Nachweis von Ducrey-Bazillen in diesen Knoten bzw. in Inokulationsulzera den sicheren Beweis für ihre Zugehörigkeit zum Ulcus molle erbringen konnte. Um die Zugehörigkeit des Erythema nodosum zum Lymphogranulom zu beweisen, ist es erforderlich, die Freische Reaktion mit Vakzin, das aus einem Erythema-nodosum-Knoten gewonnen ist, anzustellen. Koppel war dies nicht möglich, da die Knoten nach Intrakutanimpfung schnell zurückgingen. Hellerström erhielt bei seinen Fällen mit den nach Exzision eines Erythema-nodosum-Knoten gewonnenen Vakzins negative Resultate. Wir selbst setzten Kantharidenblasen auf den großen Erythema-nodosum-Knoten am rechten Unterschenkel und auf die entsprechende Hautstelle des linken gesunden Unterschenkels. Mit dem aus dem Blasenpunktat hergestellten Vakzin impften wir Lymphogranulomkranke und Gesunde. Bei 2 von 5 Lymphogranulomkranken erhielten wir nach 48 Stunden eine schwache, aber deutliche Freische Reaktion. Alle Gesunden reagierten negativ. Wir haben, um die bekannte polyvalente Überempfindlichkeit der Erythema-nodosum-Kranken auszuschalten, auch einen Kontrollversuch mit dem Kantharidenblaseninhalt eines genuinen Erythema nodosum gemacht und negative Resultate erzielt.

Hellerström rechnet das Lymphogranuloma inguinale zu den Infektionskrankheiten, welche von einem Erythema nodosum begleitet werden können. Uns ist der Beweis gelungen, daß das Erythema nodosum und Lymphogranulom eng zusammengehören und es sich

Digitized by Google

um einen metastatischen Prozeß septischer oder toxischer Produkte handeln muß.

Als Therapie haben wir in unserem Fall — wie in den meisten übrigen Fällen, vgl. Kleeberg und Loewenstein, Dtsch. med. Wschr. — die intrakutane Behandlung mit steigenden Dosen von Tuberkulin (von 0,25—6 mg) mit sehr gutem Erfolg angewandt.

Angeregt durch die guten Erfahrungen von Pinkus mit der Tuberkulinbehandlung der Ulcus-molle-Bubonen, die er auf Grund von Mitteilungen spanischer Autoren durchgeführt hatte, haben wir die intrakutane Tuberkulinbehandlung auch beim Lymphogranuloma inguinale versucht und dabei in den meisten Fällen gute Erfolge gesehen.

Nachtrag zur Korrektur: Inzwischen beobachtete ich noch gemeinsam mit Loewenstein einen zweiten Fall von Erythema nodosum bei einem Mann mit Lymphogranuloma inguinale.

Literatur

1. Fischl, F., Zbl. Hautkrkh., Bd. 16, Nr. 1 u. Handb. f. Hautkrkh., Bd. 21, S. 463. — 2. Frei, W. u. Hoffmann, Arch. f. Dermat., Bd. 153, H. 1. — Frei, W., Zbl. Hautkrkh., 1928, Bd. 25, S. 403, Klin. Wschr., 1927, Nr. 23 u. Med. Klin., 1930, Nr. 9. — 3. Ravaut, Rabeaut u. Boulin, Ann. de Dermat., 1922, Nr. 2. — 4. Löhe u. Blümmers, Med. Klin., 1930, Nr. 22, S. 807. — 5. Koppel, Klin. Wschr., 1927, Nr. 52. — 6. Hellerström, Acta dermato-vener. Stockholm, Suppl. I, 1929. — 7. Tachau, Handb. f. Hautkrkh. — 8. Lennhoff, Arch. f. Dermat., 1921, Bd. 131, S. 80—86. — 9. Pinkus, Zbl. Hautkrkh., 1924, Bd. 12, S. 434.

Aus der Klinik und Poliklinik für Haut- und Geschlechtskrankheiten der Universität München (Direktor: Geh.-Rat Prof. Dr. L. Ritter v. Zumbusch)

Restzustand nach bindegewebiger Organisation der physiologischen Vorhaut-Glansverklebung

Von

Priv.-Doz. Dr. Carl Moncorps

Mit 1 Abbildung im Text

Die Bezeichnung kongenitale Phimose kommt nur jenen Fällen zu, bei denen die erschwerte oder unmögliche Retraktion der Vorhaut durch Entwicklungsanomalien bedingt ist. Derartige angeborene Phimoseformen sind selten. Eine solche Beobachtung wurde von mir früher (1923) mitgeteilt: die Vorhaut war mit der skrotalwärts zugewandten Glansoberfläche plattenförmig verwachsen. Es handelte sich nicht um eine bindegewebige Organisation der physiologischen Epithelverklebung, sondern um die Folge einer Entwicklungsstörung. Für die Mechanik letzterer bot die scheibenförmige Ausbreitung der medianen Raphe und das Fehlen des Frenulum eine Erklärungsmöglichkeit: Schluß der distalen Urethralrinne in Quer- (statt Längs-) Richtung zur Penislängsachse, wahrscheinlich unter dem Einfluß intrauteriner, mechanischer Einflüsse. Hierdurch vermochte die Glandarlamelle aus der Schafthaut im Bereich der unteren Eichel-

Digitized by Google

hälfte keine Trennung zwischen Präputium und Glans herbeizuführen. Durch die hierdurch bedingte, geringe Verschieblichkeit des Präputiums wurde außerdem die Lösung der physiologischen Epithelverklebung zwischen Vorhautinnenblatt und Glansoberfläche erschwert, wobei es — wohl als Folge entzündlicher Vorgänge — im Bereich der Corona glandis zu einer partiellen, bindegewebig-vaskularisierten Organisation kam.

Die physiologische Verklebung ist bis auf geringe, meist streifenförmige Reste in der Gegend der Corona glandis in der Regel mit dem 3.—5. Lebensjahr gelöst und besteht nur selten länger, bis etwa zum 13. Jahr (Scherber). Mitunter kommt es bei längerem Erhaltenbleiben der physiologischen Verklebung während des Lösungsprozesses zu entzündlichen Vorgängen und als deren Folge zu einer bindegewebigen und vaskularisierten Organisation zwischen Vorhautinnenblatt und Glansoberfläche. Bisweilen kann man bei Phimosenoperationen die Beobachtung machen, daß im Bereich des Sulcus coronarius und der Corona glandis streifenförmige, stumpf nicht zu lösende Verwachsungen vorhanden sind; dieselben enthalten öfters mit einer smegmaartigen Schmiere gefüllte oder Kalkuli führende Hohlräume, die Reste bzw. Umwandlungsprodukte von Epithelperlen (Schweigger-Seidel), welche die Lösung der Verklebung einleiten.

Abb. 1. Restzustand nach Abtragung der Vorhaut wegen bindegewebiger Organisation der physiologischen Vorhaut. Glansverklebung

Die bindegewebige Verlötung zwischen Vorhautinnenblatt und Glansoberfläche auf der Basis der physiologischen Verklebung ist kein allzu häufiges Vorkommnis; meistens ist sie nur partiell und findet sich vorwiegend nahe der Umschlagstelle des inneren Blattes auf die Glansoberfläche. Die Bezeichnung kongenitale Phimose kommt derartigen Beobachtungen nicht zu, da es sich um einen erworbenen Zustand handelt. Glass hat zur Kennzeichnung solcher Befunde „Pseudophimose“ als Namen vorgeschlagen.

Zu den seltenen Vorkommnissen muß die im folgenden mitgeteilte Beobachtung gezählt werden, bei der eine bindegewebige Verlötung zwischen Glansoberfläche und Präputialinnenblatt in der ganzen Ausdehnung der Eichel bestanden hatte. Abgesehen von der hierdurch erschwerten Abtragung des Präputiums bietet nach der Heilung die Glansoberfläche ein eigentümliches Aussehen, welches dem mit dem Vorkommnis einer bindegewebigen Organisation der physiologischen Verklebung nicht Vertrauten diagnostisch erhebliche Schwierigkeiten bereiten kann.

R. A. Kr.bl. Nr. 6778—30. Der 28jähr. Kranke tritt wegen einer unkomplizierten Anteriorgonorrhoe in Behandlung der Klinik. Als Nebenbefund weist er die auf der Abbildung wiedergegebenen Veränderungen der Glansoberfläche auf: die gesamte Oberfläche der Eichel, vom Sulcus coronarius bis zum Meatus urethrae, ist von unregelmäßig konfigurierten Vertiefungen durchsetzt, welche jedoch von der mittleren Glanspartie ab unverkennbar in der Längsrichtung des Penis orientiert sind. Teils handelt

Digitized by Google

es sich um rundlich gestaltete Vertiefungen, teils um gewundene Gänge; erstere sind vorzugsweise in der Nähe des Meatus urethrae anzutreffen, während letztgenannte vorwiegend im mittleren und hinteren Abschnitt der Eicheloberfläche zu finden sind. Die Einsenkungen sind steilwandig begrenzt und haben stets die gleiche Tiefe (etwa 1,0—1,5 mm). Im Farbton bestehen zwischen den eingesunkenen Partien und den stets die gleiche Höhe aufweisenden plateauartigen Erhebungen kaum Unterschiede; an manchen Stellen scheinen die Vertiefungen von einem lebhafteren, rötlicheren Ton als die Erhebungen zu sein. Im übrigen bestehen hinsichtlich der Konsistenz keine Unterschiede gegenüber der Norm.

Der Präputiumrest zeigt im Bereich der Umschlagstelle eine zirkuläre, weiche, wenig sichtbare Narbe. Der bei der Absetzung des Präputiums erhalten gebliebene Teil des inneren Blattes weist ähnliche Veränderungen wie die Glansoberfläche auf.

Der Kranke selbst gibt an, daß er bis zum 15. Lebensjahre die Vorhaut nicht hätte reponieren können und daß wegen Beschwerden beim Urinieren und häufiger Entzündung an der Vorhautöffnung schließlich eine Operation notwendig wurde. Es wurde ihm gesagt, daß die Vorhaut mit der Eichel verwachsen gewesen sei. Nach der Operation sei sein ganze Eichel wund gewesen, hätte noch tagelang geblutet und sei schließlich unter Salbenbehandlung in etwa 14 Tagen geheilt.

Selbst wenn die anamnestischen Angaben des Kranken fehlen würden, so ließe sich aus dem Befund selbst die Genese dieser eigentümlichen Oberflächenbeschaffenheit der Glans ablesen. Der Boden der Vertiefungen entspricht der eigentlichen Glansoberfläche, während die plateauartigen Erhebungen die Reste der bei der Phimosenoperation durchtrennten, vaskularisiert-bindegewebigen Verlötungen zwischen Glans und Vorhautinnenblatt darstellen. Es war wohl zu der die Lösung der epithelialen Verklebung einleitenden Epithelperlenbildung gekommen, doch ehe diese durch Verflüssigung ihre Aufgabe, die Verklebung zu lösen, erfüllen konnten, kam es im Bereich der noch bestehenden Verklebungsbrücken zu einer bindegewebigen, vaskularisierten Verlötung. Als Ursache dieses Vorgangs werden allgemein entzündliche Prozesse angenommen. Bekannt ist uns wohl der Endzustand, nicht aber die einzelnen Etappen, in denen es unter dem Einfluß des entzündlichen (infektiösen?) Reizes zu einer Gefäß- und Bindegewebssprossung von der Glans oder dem Präputialinnenblatt her kommen muß.

Als charakteristisch für den Status nach operativ behobener, auf der Basis der physiologischen Verklebung entstandener Verwachsung von Glansoberfläche und Vorhautinnenblatt möchte ich die Gestalt und Anordnung der Einsenkungen bezeichnen: nahe dem Meatus urethrae vorwiegend rundliche Gestaltung und nach der Corona glandis zu gewundene, in der Längsrichtung des Penisschaftes verlaufende steilwandige Furchen. Die gleiche Wahrnehmung hinsichtlich Gestalt und Anordnung jener Stellen, an denen es bereits unter dem Einfluß der Epithelperlenbildung zu einer Lösung gekommen ist, kann man bei 3—8jähr. Knaben machen, bei denen aus bestimmten Gründen die Lösung der Vorhaut-Glansverklebung durch Reposition der Vorhaut vorgenommen werden mußte.

Literatur

Glass, Dtsch. med. Wschr., 1924, S. 146. — Moncorps, Münch. med. Wschr., 1923, S. 983. — Schweigger-Seidel, Virch. Arch., Bd. 37, S. 219. — Scherber, Handb. d. Hautkrkh., Bd. 21, S. 214, Julius Springer, 1927.

Digitized by Google

Aus dem physiologischen Laboratorium der Deutschen Hochschule für Leibesübungen in Berlin (Leiter: Prof. Dr. E. SCHILF)

Histamin und seine Beziehung zu den Gewebshormonen in der Haut

Von

Dr. K. HOSOYA, kais. japan. Stabsarzt, Tokio; Prof. Dr. E. SCHILF, a. o. Prof. für Physiologie an d. Univ. Berlin; Dr. K. WATANABE, Assist. Prof. a. d. Univ.-Hautklinik Nagasaki

Es ist bekannt, daß die Funktionen des Organismus nicht nur über Nerven reguliert werden, sondern auch von chemischen Stoffen, die im Blut oder in den Gewebssäften vorkommen. Solche Stoffe sind vor allem die von den Drüsen mit innerer Sekretion abgegebenen innersekretorischen Hormone. Der englische Physiologe STARLING hat aber schon bei seiner Aufstellung des Begriffes eines Hormons auch die Kohlensäure zu den Hormonen gezählt, weil sie als chemischer Stoff Erregung bewirkt. Sie wird ja in der Peripherie gebildet und erregt zentral das Atmungszentrum. Es gibt also neben den innersekretorischen Hormonen chemische Stoffe, die mehr oder minder „unspezifisch" im Organismus entstehen und Regulationen bewirken. In neuerer Zeit hat man solche chemische Stoffe bei der Tätigkeit des Herzens gefunden. Man spricht hier von Herzhormonen. Man hat solche Stoffe im Darm festgestellt und weiß mit zureichender Sicherheit, daß sie cholinartig sind. Es kommen ferner chemische Stoffe im Harn, im Uterus und im Gehirn vor, die schon in Spuren pharmakologische Funktionen bewirken, und wir müssen annehmen, daß sie auch im Organismus Regulationen hervorrufen können. FELDBERG und SCHILF (1) nennen solche Hormone, die nicht von innersekretorischen Drüsen abgegeben werden, sondern im Gewebe entstehen, zum Unterschied von den endokrinen Hormonen, Gewebsstoffe oder Gewebshormone.

Es ist sicher, daß in der Haut solche Gewebshormone vorkommen, und daß Histamin unter den Gewebshormonen der Haut eine besondere Bedeutung hat. Histamin ist das Amin des Histidins, einer Aminosäure, die im Eiweißmolekül insofern von Bedeutung ist, als histidinfreies Eiweiß, längere Zeit den Versuchstieren zugeführt, deren Tod bewirkt. Pharmakologisch ist Histamin eine sehr aktive Substanz. Sie ist viel aktiver als Adrenalin, mit dem sie einige Wirkungen gemeinsam hat, aber im wesentlichen doch gerade entgegengesetzte Reaktionen im Organismus verursacht. Histamin erregt alle glatten Muskeln und fast alle Drüsen. Histaminähnliche Substanzen sollen dadurch, daß sie aus den Gewebszellen auf mannigfache Weise frei werden, den anaphylaktischen Chok erzeugen, die Symptome des Röntgenkaters verursachen und die allgemeinen Erscheinungen einer Verbrennung und des Wundchoks hervorrufen.

Den Dermatologen interessiert aber das Tatsachenmaterial, das der Kliniker und Physiologe Sir THOMAS LEWIS mit Bezug auf das Gewebshormon Histamin und die Reaktionen der Hautgefäße beigebracht hat. Sir THOMAS LEWIS hat in seinem Buche (2) eine große Reihe von Beobachtungen und Versuchen beschrieben, die in genügender Weise darlegen, daß die Erscheinung des Dermographismus und noch einiger anderer Befunde auf der Haut dafür sprechen, daß sie durch Freiwerden von Histamin verursacht werden.

Histamin kommt in der Haut vor, wenngleich der chemische Nachweis und die kristallinische Darstellung noch nicht gelungen ist. Doch erhält man von herausgeschnittenen Hautstücken durch alkoholische Extraktion einen Stoff, der wie Histamin die dreifache Reaktion (Dermographismus) bewirkt. Wir haben diesen Stoff aus der Haut verschiedener Tiere extrahiert und mit biologischen Methoden nachgewiesen. Solche Methoden bestehen darin, daß überlebend gehaltener glatter Muskulatur die betreffende Substanz zugesetzt wird. Aus der Art und Größe der Kontraktion des Muskels schließt man auf die Qualität der Substanz. Im allge-

Digitized by Google

meinen wird die Darmmuskulatur des Meerschweinchens verwandt. Diese Methode gestattet noch 0,00001 mg Histamin nachzuweisen, was z. B. mit chemischen Methoden unmöglich ist. Man darf sich aber beim Nachweis so kleiner Mengen nicht mit einer einzigen Methode begnügen, da ja noch andere Substanzen als Histamin den Meerschweinchendarm zur Kontraktion bringen. Wir prüfen deshalb die aus der Haut extrahierte Substanz noch am Blutdruck eines in tiefer Äthernarkose befindlichen atropinisierten Kaninchens. Für diesen Fall bewirkt nämlich Histamin eine Blutdrucksteigerung; ist die Äthernarkose nicht sehr tief, so bewirkt Histamin eine Blutdrucksenkung. Wir verlangen von einer Substanz, die aus der Haut gewonnen wird und von der wir annehmen, daß sie Histamin sei, genau das gleiche Verhalten. In einigen Fällen kann man die Art der aus der Haut gewonnenen Substanz noch mit Hilfe der dreifachen Reaktion (Dermographismus) bestimmen.

Wir haben bei verschiedenen Tieren (Meerschweinchen, Kaninchen, Affen) den Histamingehalt der Haut bestimmt, nachdem andere Forscher den der Schweinehaut (3), der Katzen- (4) und der Froschhaut (5) festgestellt haben. Durch die Liebenswürdigkeit der chemischen Fabrik Opoterapia, Berlin, waren wir in der Lage, auch den Gehalt an histaminähnlichen Stoffen von Hautextrakten junger Rieseneidechsen und Schildkröten zu untersuchen. Alle die von uns untersuchten Hautextrakte enthielten eine Substanz, die den Meerschweinchendarm erregte und den Blutdruck eines mit Äther betäubten, atropinisierten Kaninchens erhöhte. Die Mengen sind jeweilig etwas verschieden. Sie bewegen sich zwischen 3—5 mg pro Kilogramm Haut und dürften Histamin sein.

Daneben muß aber in der Kaltblüterhaut noch ein anderes Gewebshormon vorhanden sein, das nicht Histamin ist. In der Froschhaut fanden GRANT und JONES (5) einen Stoff, der neben den üblichen Histaminreaktionen die Froschgefäße erweitert und darum nicht Histamin sein kann. BICKEL (6) fand in der Haut von jungen Rieseneidechsen und Schildkröten einen Stoff (der das wirksame pharmakologische Prinzip des Kosmetikums „Amor Skin" enthält), der die Froschgefäße verengt und deshalb nicht Histamin sein kann. Hiervon wird unser Befund, nach dem außer dieser Substanz auch noch ein histaminähnlicher Stoff im Amor Skin vorhanden ist, nicht berührt. Es ist möglich, daß die Kombination des unbekannten Stoffes mit dem von uns in der Rieseneidechsen- und Schildkrötenhaut festgestellten histaminähnlichen Stoff den therapeutischen Effekt von „Amor Skin" erklärt[1]). Histamin für sich läßt sich nicht in die Haut mit einer Salbe einführen (7). Es ist möglich, daß Histamin und der vorläufig noch unbekannte Stoff der Rieseneidechsen- und Schildkrötenhaut zusammen von der menschlichen Haut aufgenommen wird, an die Hautgefäße gelangt und diese erweitert. Eine solche Erweiterung dürfte den Stoffwechsel der Haut günstig beeinflussen und gleichzeitig das Volumen, besonders die Oberfläche der Haut, vergrößern, wodurch die Haut gespannt wird und Hautfalten zum Schwinden gebracht werden. Die bessere Durchblutung der Haut dürfte ihr auch ein gesünderes Aussehen geben.

Wenn also der Kosmetiker der Haut Gewebshormone zuführt, die aus der Haut stammen, so handelt es sich um einen organo-therapeutischen Eingriff. In ähnlicher Weise hilft sich die gesunde Haut selbst, wenn sie mehr als physiologisch gereizt wird. Jede gesunde Haut macht, wenn sie längere Zeit gedrückt wird, wie z. B. die Haut des Gesäßes und der Füße, Histamin oder histaminähnliche Gewebsstoffe frei. Läßt der Druck nach, so dringt das in den Gewebsspalten der Haut befindliche Histamin oder das betreffende Gewebshormon an die Gefäße, die sich erweitern. Es entsteht die sogenannte reaktive Hyperämie, von der wir annehmen, daß sie Heilzwecken dient.

THOMAS LEWIS hat einige Vermutungen darüber geäußert, von welchen Teilen der Haut Histamin abgegeben wird. Er nimmt an, daß die histaminähnliche Substanz nicht von den Hornzellen abgegeben wird, sondern von den lebenden Zellen der Epidermis, die von dem äußeren Reiz, also z. B. dem Strichreiz, meist zuerst betroffen wird. Es ist aber gleichgültig, von welcher Art der Reiz ist. Ultraviolette Bestrahlung macht in gleicher Weise die Substanz frei, die, wenn sie in großen Mengen gebildet wird, in den allgemeinen Kreislauf gelangen kann und allgemeine Wirkungen verursacht. So ist gezeigt worden, daß starkes Streichen der

[1]) Die Leersalbe des Amor Skin enthält keine Gewebshormone, wie wir feststellen konnten.

Digitized by Google

Haut eine Blutdrucksenkung und eine Magensekretion verursacht, Symptome wie sie auch Histamin hervorruft, wenn es in geringer Menge unter die Haut gespritzt wird. Mit dem letzten Versuch ist gleichzeitig gezeigt, daß die Hauthormone nicht nur am Orte ihrer Entstehung, sondern auch in weiter abliegenden Organen Regulationen bewirken können.

Literatur

1. FELDBERG u. SCHILF, Histamin, seine Pharmakologie und Bedeutung für die Humoralphysiologie. Verlag Springer 1930. — 2. Sir THOMAS LEWIS, The blood vessels of the human skin and their responses. Ins Deutsche übersetzt von SCHILF, E., Verlag Karger, Berlin 1928. — 3. ELLINGER, F., Arch. f. exper. Path., 1928, 136, 129. — 4. HARRIS, K. E., Heart, 1927, 14, 161. — 5. GRANT, R. T. u. T. JONES, Heart, 1929, 14, 337. — 6. BICKEL, A., Dermat. Wschr., 1928, 86, 249. — 7. HEUBNER, W., Arch. f. exper. Path., 1925, 107, 129.

Versammlungen

Ungarische Dermatologische Gesellschaft, Budapest

Tagung am 25. und 26. Mai 1929

Engel: Über den heutigen Stand der Luestherapie vom internistischen Standpunkt.

Stetiger Anstieg der Morbidität und Mortalität an Aortitis syphilitica in den letzten zwei Jahrzehnten. Hauptgründe: Vervollkommnung der Diagnostik und stärkere Durchseuchung der Stadtbewohner. Daß mehr Syphilitiker an Aortitis erkranken als früher und daß daran die moderne Salvarsanbehandlung die Schuld trägt, ist nicht bewiesen.

Orsós: Mesarteriitis luetica ist fast ausnahmslos bei ungenügend oder nicht behandelten Fällen zu finden.

Orsós: Autointoxikationsprozesse.

Die Erscheinungen der Autointoxikation an der Haut sind am besten in den Rahmen der exsudativen Diathese und des Arthritismus einzureihen, da die Begriffe sämtliche Stoffwechselleiden, innersekretorische Störungen, erworbene und angeborene Überempfindlichkeiten in sich fassen.

Liebner: Erythemagruppe.

Abtrennung des idiopathischen Erythema exsudativum multiforme und nodosum ist nicht immer möglich. Wahrscheinlich ist in manchen Fällen die Infektion durch ein invisibles Virus, das sich zu einer Streptokokkensepsis gesellt. Zu den bekannten, durch Bakteriensepsis bedingten polymorphen Erythemen gehören die akuten, disseminierten Lupus erythematodes-Arten und die sog. septischen akuten Pemphigusarten, außerdem Übergangsformen zwischen E. multiforme und der Dermatitis herpetiformis Duhring. Der tuberkulöse Ursprung des E. nodosum ist bis jetzt nicht bewiesen.

Szahtmáry: Die pathogenen Pilze Ungarns.

Statistische Ausführungen, besonders über die Pilzformen von Pécs (Fünfkirchen) und Umgebung. Besprechung der oft beobachteten atypischen Kultur des Mikrosporon Audouini und Beschreibung zweier Pilzformen, deren Identifikation bisher nicht gelungen ist.

v. Berde: Mikrosporon fand ich in Ungarn erstmalig 1917, heute sind die Erkrankungen alltäglich. Der Genius epidemicus ist sehr variabel. Leichtschuppende Prozesse wechseln mit schweren, eitrigen, tuberösen, hämatogenen und lymphogenen Erkrankungen ab.

Grusz: Statistische Daten über Verbreitung der Prostitution und der Geschlechtskrankheiten in Ungarn auf Grund von 7000 Fällen.

Die Zahl der eingeschriebenen Prostituierten nimmt seit 1921 dauernd ab, so daß mit der Zeit die Reglementierung wohl ganz aufhören wird. Der Wegfall der obligaten, periodischen Untersuchungen ist immerhin bedenklich.

Rothman: Therapie der Hauttuberkulose. I. Lichttherapie.

Um die Heilverfahren richtig einschätzen zu können, müssen wir deren Wirkung auf die nichtgeschwürigen, torpiden, lupösen Infiltrate untersuchen, da diese Elemente

Digitized by Google

keine spontane Heilungstendenz haben. Diesen Elementen gegenüber übertrifft die Lichtbehandlung jedes andere Verfahren. Seit Finsen war die Einführung der allgemeinen Lichtbäder der wesentlichste Schritt in der Entwicklung der Lichttherapie. Am wirksamsten erwiesen sich die natürlichen Sonnenbäder. Dem Sonnenlichte nähert sich am meisten das Licht der Kohlenbogenlampen, die mit großer elektrischer Intensität gespeist werden. Außer den zur Allgemeinwirkung unbedingt notwendigen Strahlen um 300 μμ spielen die „leuchtenden" Wärmestrahlen des Sonnen- und Kohlenbogenlichtes eine Rolle (C. Sonne); sie erzeugen eine dauernde, aktive Hyperämie an der Haut. Die Vereinigung der Hyperämie und der Pigmentierung (rötlichbraune Hautverfärbung) ist ein günstiges prognostisches Zeichen. Die leuchtende Wärmestrahlung der Hg-Lampen ist gering. Diesen Mangel können wir durch hydrotherapeutische Verfahren ersetzen. Lichtbäder sind langsam und stufenweise gesteigert zu verabreichen, entzündliche Reaktionen sind womöglich zu vermeiden. Bei lokalen Lichtbestrahlungen werden dagegen starke, entzündungserregende Dosen angewendet. Die lokale Lichtbehandlung kann mit gelinden, elektiv wirkenden, ätzenden Chemikalien, hauptsächlich mit Kupfersalzsalben kombiniert werden, das allgemeine Lichtbad mit Tuberkulinbehandlung. Lichtbehandlung ist in allen Fällen von Lupus in erster Reihe indiziert, wenn die Totalexzision infolge der Größe oder Lokalisation des Herdes nicht mehr möglich ist. Bei der Entscheidung, ob man exzidieren soll, muß unter anderem die besondere Bösartigkeit der Lokalisation an der Oberlippe beobachtet werden.

Somogyi: Therapie der Hauttuberkulose. II. Teil.

Besprechung der diätetischen, biologischen und chemotherapeutischen Behandlungsmethoden, ferner der lokalen Therapie auf Grund der Literatur der letzten 10 Jahre. Die Gerson-Sauerbruch-Hermannsdorffersche Diät befindet sich noch im Versuchsstadium. Tuberkulintherapie allein ist erfolglos, doch ein brauchbares Adjuvans. Erfolge der Chemotherapie (Kupfer- und Goldpräparate, Salvarsan, Chaulmoograöl u. a. m.) sind unbefriedigend. Die neueren Ätzmittel sind nicht viel besser als die alte Pyrogallussäure. Die Röntgenbehandlung hat die daran geknüpften Hoffnungen nicht erfüllt, Schädigungen sind recht häufig. Die Erfolge der Strahlenbehandlung nach Bucky können auf Grund der literarischen Daten noch nicht beurteilt werden.

Berde: Im südlichen Teil Ungarns ist Lupus häufig.

Justus.: Die Therapie der Epitheliome.

II. Vorträge:

Lang (Klinik Beck): Untersuchungen über die Wasserstoffionenkonzentration bei Ekzemkranken.

Bei Alkaliüberempfindlichkeit der Haut ist der Magensaft auffallend oft hypo- oder anacid. Mit Indikatoren wurden bei Ekzematikern folgende Werte ermittelt. Im Ekzemblaseninhalt bzw. „Ekzemserum" 7,5—8,1, im Blutserum ph = 7,5—7,7, im Kantharidenblasenserum auf nicht ekzematöser Haut ph = 7,4—7,6. Das „Ekzemserum" war meist alkalischer, der Kantharidenblaseninhalt stets saurer als das zugehörige Blutserum. Ph des „Ekzemserums" und des Blutserums verhielten sich stets antagonistisch. Bei starker Alkalizität des Ekzemserums fast ausnahmslos starke Alkaliempfindlichkeit der Haut. Es wird eine Gewebsalkalose beim Ekzem angenommen, wobei parallel auch die Magensäure abnimmt. Die Alkalose kann im Laufe des Heilungsprozesses spontan überkompensiert werden, so daß die azidotische Phase eintritt. Therapeutische Versuche mit äußerlich angewendeten Salizylpuffern (ph = 3,5—4,0, je nach dem Alkaligrad des Gewebssaftes) ergaben sehr befriedigende Resultate. Im azidotischen Stadium Anwendung von Boratpuffern.

Lehner u. Rajka: Neue experimentelle Beiträge zum Wesen der Allergie.

Zur Entstehung der allergischen Reaktion (gleichgültig, ob spontan entstanden oder künstlich erzeugt, ob von außen oder von innen kommend, ob chemischer oder physikalischer Natur) sind 3 Komponenten notwendig: 1. das Allergen, 2. das Reagin bzw. Dereagin und 3. ein entzündungsvermittelnder Stoff. Reagin und Dereagin sind spezifisch und nur im allergischen Organismus nachweisbar. Die entzündungsvermittelnde Substanz ist nicht spezifisch, sie ist auch in jedem normalen Organismus vorhanden. Spezifische und unspezifische Reaktionskörper können sowohl reaktionssteigernd, wie auch vermindernd wirken, so daß vom Allergen abgesehen, bei den allergischen Reaktionen mindestens 4 Stoffe mitwirken. An den allergischen Prozessen nehmen nur jene Zellen teil, welche von der Allergenwirkung direkt

Digitized by Google

getroffen werden. Die spezifischen Stoffe werden indirekt durch gleichzeitige Übertragung des Krankenserums und Anwendung des Allergens nachgewiesen (passive Übertragung nach Pr.-K., Kaninchenohrversuch nach Lehner-Rajka usw.). Der Nachweis des entzündungsvermittelnden Stoffes geschieht durch Übertragung des Krankenserums allein. Der Titer der Reaktionskörper zeigt gesetzmäßige Schwankungen. Anfangs sind die Reagine bzw. die entzündungssteigernden Substanzen im Übergewicht, später überwiegen die Dereagine und die entzündungsvermindernden Stoffe. Inzwischen besteht auch die Periode des Gleichgewichtes, doch nicht immer.

Die Reaktionskörper erscheinen etwa ½ Stunde nach der Allergeneinwirkung im Blut. Das ist der geeignetste Zeitpunkt zu ihrem Nachweis und zu ihrer Gewinnung. Zu diesem Zeitpunkte ist die Permeabilität der reagierenden Zellen am meisten gesteigert. Diese Tatsachen sind vornehmlich therapeutisch von Bedeutung.

Follmann: Unspezifische Allergie bei Lues maligna.

Auftreten von Urtikaria nach Salvarsaninjektionen.

Somogyi: Provokation der Wassermann-Reaktion.

Insgesamt 100 Fälle meist alte Lues. Positiver Umschlag nach Salvarsan in 14%, nach Milchinjektionen in 9%. In einigen Fällen gelang die Provokation auch mit 10%iger Traubenzuckerlösung und mit Typhusvakzine. Neosalvarsan besser als Milch. In zahlreichen Fällen mißlang die Provokation selbst bei positivem Liquorbefund. Diagnostisch und prognostisch sind bloß positive Resultate verwertbar.

Czibor: Beiträge zur Frage der Gewerbeekzeme.

Spezifische Desensibilisierung ist schwer zu verwirklichen, da oft polyvalente Überempfindlichkeit besteht. Die Wirkung der unspezifischen Desensibilisierung ist meist nur vorübergehend. Wenn die Desensibilisierungsmethoden den Organismus schwächen, so ist Roborierung am Platze.

Neuber: Erklärung der Hg-Wirkung im luetischen Organismus mit besonderer Berücksichtigung der Anhäufung von Hg im normalen und kranken Organismus.

N. hat bereits vor 2 Jahrzehnten Beweise für die indirekte (nicht spirochätozide) Wirkung des Hg erbracht. In diesem Zusammenhang ist die Frage nach der Speicherung des Hg im kranken Gewebe von Interesse. Mit Hilfe einer besonders fein ausgearbeiteten Methodik (Prof. Bodnár) wurde in 8 Fällen das Hg in Condylomata lata bestimmt und mit dem Hg-Gehalt der angrenzenden normalen Haut verglichen. In 2 Fällen 10fache Hg-Mengen im Kondylom, als in gesunder Haut, in den übrigen Fällen geringere Differenzen, in einem Falle keine Differenz. Eine Speicherung findet zweifellos statt. Das Hg regt wohl die Zellen des Granulationsgewebes an und fördert dadurch Produktion der Schutzstoffe.

Temesváry: Stoffwechseluntersuchungen bei Hautkrankheiten.

Kémeri: Der Einfluß der Witterung auf die emittierten Dosen der Röntgenapparate.

Das Vorkommen abnorm hoher Dosen aus einer seit Jahren konstanten Apparatur ließ sich auf die elektrostatische Ladung des Glasfensters am Milliamperemeter zurückführen. Die elektrostatische Ladung hängt mit dem Wassergehalte der Luft zusammen. Je dunstgeschwängerter die Luft, um so weniger ist die Erscheinung nachzuweisen. Oberhalb 40% des Lambrechtschen Hygrometers keine Aufladung.

Kémeri: Therapeutische Erfahrungen mit weichen Röntgenstrahlen.

Gute Resultate mit Bucky-Strahlen bei Ekzem, Psoriasis, Neurodermitis und Pruritus. Endgültiges muß abgewartet werden.

Laubál (Klinik Nékám): Neue histotechnische Methoden in der Dermatologie.

Demonstration praktischer, schonender Einbettungskörbe. Fixierung der Hautstückchen in folgender Mischung: 3 g Sublimat, 110 g Wasser, 7½ g Kaliumjodit, 2 g Eisessig, 38 g konzentriertes Formalin. Keine schädlichen Wirkungen, insbesonders wird die Entstehung von Sublimatkristallen, starkes Hartwerden, Eintrocknung vermieden. Zur Einbettung wird die Substanz in alkoholischem Amylazetat fixiert, kommt dann in ein 1—2%iges Kolloidin enthaltendes, entwässertes Amylazetat, in welchem besonders kleine Stücke durchscheinend werden; ½—1stündliches Benzolbad, dann definitiv Paraffin. Zwecks vollkommener Entwässerung wird bei der kombinierten Zelloidin-Paraffinbehandlung der Zelloidinblock in ein Gemenge von Adeps lanae anhydr. 20 g, entwässertes Chloroform 60 ccm, wasserfreies Zedernöl 20 ccm verbracht, wodurch die Durchtränkung dieser Stücke mit Paraffin wesentlich erleichtert wird. Bei dieser Einbettung sind auch die härtesten Hautsubstanzen leicht schneidbar.

Digitized by Google

Neuber: Zur Pathologie und Therapie der Mikrosporie.

21jähr. Pat. Vater litt an Syphilis, Mutter gesund. Pat. litt im 2. Lebensjahre an schwerer Rachitis, deren Symptome (offene Fontanellen u. a. m.) noch erkennbar sind. Ausgesprochene Chlorose, Amenorrhoe, Mikrosporie des behaarten Kopfes. Wegen der offenen Fontanellen war eine Röntgenepilation undurchführbar, da Schädigung der Hirnhäute bzw. des Gehirns befürchtet werden mußte. Vortr. versuchte die mit der Pubertät einhergehenden biologischen Umstellungen bei der Kranken künstlich auszulösen, um auf diese Weise die behaarte Kopfhaut in einen für das Mikrosporon Audouini untauglichen Nährboden umzuwandeln. Im Sinne der ovariellen Hypofunktion sprachen Infantilismus des Genitale, Amenorrhoe und Acne vulgaris, außerdem bestand Ekzembereitschaft und quälender Juckreiz besonders am Gesicht; auf Eierstockpräparate per os und per injectionem schwanden nicht nur die ovariellen Ausfallserscheinungen, sondern es kam zu einer vollständigen Heilung der Mikrosporie.

Herczeg: Robert Remak und der Beginn der dermatologischen Mykologie.

Remak sah als erster einen pflanzlichen Parasiten des menschlichen Organismus (Favuspilz 1836). Obwohl der allgemeinen Ansicht nach Schönlein der erste war, der über die pflanzliche Herkunft des Favus berichtete, sah R. in Wirklichkeit nicht nur als erster den Favuspilz, sondern erkannte auch die pflanzliche Herkunft und seine pathologische Bedeutung. Das ist aus seiner Publikation in der Medizinischen Zeitung 1840 ersichtlich; Schönlein hatte nie gegen Remaks Behauptungen Stellung genommen.

György: Statistik über 250000 Kranke aus der Ambulanz der Klinik für Haut- und Geschlechtskrankheiten.

Gleichmäßiger Anstieg der Frequenz von 1897—1927. Unverhältnismäßig hohe Frequenz in den Kriegs- und Nachkriegsjahren. 71% Hautkrankheiten, 15% Syphilis, 10% Blenorrhoe, 4% Ulcus molle. Unter den Hautkranken 8,2% Dermatitis, 5% Acne vulgaris, 42% Pilzkrankheiten, 2,5% Hauttuberkuloide. Geschlechtskrank mehr Männer, tuberkulös mehr Frauen. Sehr deutlich ergibt sich der saisonmäßige Charakter der Dysidrose, des Erythema multiforme und des Lupus erythematodes.

Vámos: Kapillarmikroskopie und neuere kapillarmikroskopische Untersuchungen.

180 Fälle der Hautklinik. Die pathologischen Befunde werden folgendermaßen gruppiert: 1. Die subpapillären Kapillaren sind erweitert, a) diffus, b) netzförmig, c) astförmig. 2. Die papillären Schleifen sind erweitert. 3. Die papillären und subpapillären Kapillaren sind gleichförmig erweitert. Beim L. e. ist die Heilwirkung der Goldpräparate und die Wirkung sonstiger Hyperämisierung analog; beide führen zur Gefäßerweiterung.

Wessely: Messungen mit dem Kapillartonometer nach Török, Rajka und Wessely.

Veränderung des Kapillardruckes entsprechend den Jahreszeiten (im Winter höher), auffallend niedrige Werte im Klimax, vor und während der Menses, höhere Werte nach Einwirkung ultravioletter Strahlen, Druckherabsetzung bei Entzündungen, Drucksteigerung entsprechend dem Entzündungsgrad.

Böhm: Verhalten der weißen Blutkörperchen nach Bestrahlung mit weichen Röntgenstrahlen.

Die Grenzstrahlen bedeuten weder physiologisch noch biologisch eine prinzipielle Neuerung. Ausführungen über Wesen und Unspezifität des Leukozytensturzes.

Lehner: Leukozytensturz ist eine nichtspezifische Erscheinung, die infolge der vegetativen Tonusveränderung entsteht. Er kann für sich nicht als Kriterium der hämoklasischen Krise anerkannt werden, wie es Vidal forderte. Vielleicht entstehen auch nach Bestrahlungen mit Buckystrahlen entzündungserregende Stoffe im Blutserum, die L. nach Röntgenbestrahlung nachwies.

Szodoray: Einige Daten über die Eiweißstruktur der Hautepithelzellen.

Nach Besprechung der Unnaschen Chromolyse wird die chromolytische Wirkung des Trypsins geschildert (1% Trypsin in 1 pro mille Dinatrium-Hydrophosphatlösung gelöst). Nach 12stündiger Verdauung sieht man in den Präparaten, besonders bei Epithelverfärbung, daß in den obersten Zellreihen des Stratum spinosum die Ranvierschen Körperchen unverdaut bleiben im Gegensatz zu den übrigen Strukturelementen und im Gegensatz zu den Ranvierschen Körperchen der unteren Schichten. Diese Gebilde sind mit der vorher erwähnten Färbung elektiv nachzuweisen

Digitized by Google

und erscheinen im Verdauungspräparate in Form eines braunen Netzwerkes. Bei Anwendung eines formalinhaltigen Fixiergemisches ist im mehrschichtigen Plattenepithel eine grampositive Granulation nachweisbar, welche sich im Gegensatz zum Granuloplasma in den unteren Stachelzellreihen und im Stratum basale lokalisiert.

Rózsavölgyi: Ist die kinderlose Ehe ein Zeichen der Syphilis?

H. Richter fand 1925 unter 140 Nervenluesfällen 15%, 1926 unter 180 Fällen 15½%, 1927 unter 166 Fällen 19%, 1928 unter 140 Fällen 13% sterile Ehen. Ähnliche Zahlenverhältnisse fanden Kraepelin, Joseph u. a., doch sind diese Angaben in Vergessenheit geraten. Aus den angeführten Daten läßt sich durch Syphilis bedingte Sterilität zahlenmäßig zum Ausdruck bringen.

Brezovsky: Über Echinokokkenerkrankung vom dermatologischen Standpunkt.

Bei der 58jähr. Frau eines Landwirtes entstand im Oktober 1926 unter der Haut des Brustkorbes ein kleiner Knoten. Innerhalb eines Jahres entwickelten sich auch am oberen Teile des Stammes, an den Ober- und Unterarmen Knoten. Zur Zeit am Körper und an den Extremitäten etwa 14 bohnen- bis haselnußgroße Knoten. Die Haut über den Knoten von normalem Aussehen und auf der Unterlage verschieblich. Die Knoten sind derb, scharf begrenzt, elastisch, an den größeren mäßige Fluktuation. 2 Knoten wurden mitsamt der Muskulatur entfernt. In der durch Punktion gewonnenen Flüssigkeit fanden sich Haken. Die Zystenwand erwies sich als typische Echinokokkenwand (mehrschichtige Chitinsubstanz). Der Blaseninhalt sensibilisierte die Pat. Überempfindlichkeit war passiv übertragbar. Die erkrankte Person reagierte auf die intramuskuläre Injektion der sterilen Echinokokkenflüssigkeit in spezifischer Weise (Echinokokkenreaktion). In Ungarn sind die Echinokokkenerkrankungen (im Gegensatz zu Norddeutschland, dalmatinische Wüstengegend und Südrußland) sehr selten. Behandlung: Punktion mit nachfolgender Injektion verschiedener Substanzen. 2. Inzision, 3. Exstirpation.

Sellei: Ein neues Verfahren zur Behandlung des Ulcus cruris und anderer Hautgeschwüre.

Sellei und Schwarz: Die Entfernung von Sommersprossen mit dem Nadelbrenner.

Mit dem Nadelbrenner von Sellei-Fenyö gelingt bei geeigneter Technik Sommersprossen zu entfernen, ohne daß Narben zurückbleiben.

Aussprache: Grünbaum: Wendete das Verfahren in mehreren Fällen an. Zwecks Anästhesierung Einreibung der Haut mit 1%iger Lösung von Acid. carbol. liquefact. Störend, daß durch die Wärme eine geringfügige Rötung entsteht, die die Orientierung erschwert.

Fenyö: Die Ablösung der schwarzen Krusten (8.—10. Tag) kann durch Umschläge von Aqua calcis und Oleum lini āā beschleunigt werden. Die nach Abfall der Krusten restierenden gelblichblau-rosenroten Flecke verschwinden nach 3—4 Wochen. Eine eventuell notwendige Nachbehandlung soll erst um diese Zeit einsetzen.

Sellei: Der Schmerz ist gering und kein ernstes Hindernis der Durchführung. Der Schmerz kann auch dadurch vermindert werden, daß die Spirale bloß schwach glühend benutzt wird.

Schwarz: Die von Grünbaum erwähnte Schmerzhaftigkeit entsteht dadurch, daß die Nadel stark glühend zur Anwendung kommt. Das Glühen soll so schwach sein, daß es im Dunkeln gerade noch bemerkt wird. Nachbehandlung mit einer Borparaffinsalbe, unter welcher die Borken rascher und glatter abfallen.

Schönstein: Therapie der Fox-Fordyceschen Krankheit.

Radikale Zerstörung der apokrinen Schweißdrüsen kann Heilung bringen.

E. Lehner-Budapest.

Fachzeitschriften

Dansk Dermatologisk Selskab's Forhandlinger 1928—1929

Red. von H. C. S. Finsen. (Verlag J. Jørgensen & Co., Kopenhagen)

212. Sitzung am 3. Oktober 1928

Jensen, C. E.: Nekrolog für Noguchi.

Genner, V.: Fall von Vitiligo unter Behandlung mit Pinselungen mit köl-

Digitized by Google

nischem Wasser und sich unmittelbar daran anschließenden Bestrahlungen mit Höhensonne.

Endeffekt negativ.

Genner, V.: Mycosis fungoides.

Ungewöhnlich schneller Verlauf der Tumorbildung und Entwicklung zahlreicher peripherer Lymphdrüsenschwellungen bei 66jähr. Pat. Allgemeinbefinden befriedigend.

Finsen, H. C. S.: Dermatitis artificialis nach Gebrauch von Motyolsalbe.

Finsen, H. C. S.: Lupus erythematodes?

Bei dem 17jähr. Mädchen sind fast das ganze Gesicht, der obere Teil der Brust und des Rückens sowie zum Teil die Hände, Vorderarme und (weniger) die Oberarme ergriffen. Unter Salbenbehandlung Verschlimmerung.

Lomholt: Lichen ruber planus.

Manche der Läsionen bei dem 64jähr. Kranken könnten fast als Pityriasis rubra pilaris gedeutet werden.

Rasch, C.: Rontgenbeschädigung der Fingerhaut.

Nachteilige Folgen einer wegen Ekzems gegebenen Röntgenbehandlung.

Rasch, C.. Rhusdermatitis.

Charakteristischer Fall bei einem 14jähr. Mädchen.

Boas: Eine 12 Jahre lang unbehandelt gebliebene Syphilisattacke.

Die Infektion fand bei dem jungen Mann vor 14 Jahren statt, aber nach 36 Einreibungen hat Pat. trotz bestehender, allerdings nicht erheblicher Hautaffektion keine Behandlung weiter nachgesucht.

Boas: Polyneuritis syphilitica.

Paretische Erscheinungen an den Beinen und Vorderarmen nebst Parästhesien zeigten deutliche Besserung unter antisyphilitischer Behandlung.

Haxthausen, H.: Eine ausschließlich auf die dem Lichte exponierten Hautpartien beschränkte Quecksilberdermatitis.

Meineke, H.: Benzindermatitis.

Die auf den rechten Oberschenkel beschränkte Affektion rührte von einem in der Hosentasche geführten Benzinfeuerzeug her.

213. Sitzung am 7. November 1928

Meineke: Zwei Fälle von gummösem Hautsyphilid, 30 bzw. 21 Jahre nach dem ersten mit Einzelkur behandelten Anfall.

Beide Fälle zeichnen sich durch auffallend geringe Nachwirkungen der Infektion aus.

Jersild, O.: Ein typischer Fall von Lymphogranulomatose.

Jersild, O.: Urticaria pigmentosa.

Bei dem 2 Monate alten Kinde kam auch kongenitale Syphilis in Frage.

Haxthausen, H.: Keratosis punctata.

In zwei Familien konnte H. das Leiden bei mehreren Mitgliedern beobachten.

Haxthausen, H.: Eigentümliche tertiärsyphilitische Affektionen bei einem 20jähr. Weibe.

Finsen, H. C. S.: Parapsoriasis.

Die 42jähr. Kranke, seit 5 Jahren unter Beobachtung, ist bei früherer Gelegenheit mit der Diagnose Brocqscher Krankheit vorgestellt worden. Es besteht bei ihr auch Lungentuberkulose.

Finsen, H. C. S.: Pathomimie.

Bei dem 16jähr., sonst gesunden Mädchen erregte zunächst die länglich rundliche Form der Läsionen Verdacht.

Finsen, H. C. S.: Dariersche Krankheit.

1. Pat., 44 Jahre alt, seit 30 Jahren mit dem Leiden behaftet, das sich auf Röntgenbehandlung gebessert, dagegen bei irritierenden Salben und interner Arsenikverabreichung verschlechtert hat. 2. Pat., 40 Jahre alt, bot schon im vierten Lebensjahre die ersten Symptome dar und scheint Jodkali nicht vertragen zu können.

Lomholt, S.: Akne necrotica.

Lomholt, S.: Knötchenförmige disseminierte Tuberkulide.

Lomholt, S.: Lipomata.

Rasch, C.: Psoriasis vesiculosa et bullosa.

Ungewöhnlicher Beginn und Verlauf des Leidens etwa 2 Jahre hindurch bei

Digitized by Google

dem 12jähr. Mädchen mit Bildung von Blasen und Pusteln. Nach 12 Teerbädern fast völlige Heilung.

Kristjansen, Aa.: Ulcus tuberculosum vulvae?

Bei dem 19jähr. Mädchen fand sich neben entzündlicher Schwellung der inguinalen Lymphdrüsen ein erbsengroßes, unterminiertes Geschwür an der hinteren Kommissur und im weiteren Verlauf Vereiterung der Lymphdrüsen mit Nachweis von Langhansschen Riesenzellen in einer exstirpierten Drüse. Pirquet schwach positiv.

Kristjansen, Aa.: Ungewöhnliche gonorrhoische Keratodermie.

Es sind bei der seit 8 Jahren unter Beobachtung stehenden 44jähr. Pat. verschiedene Diagnosen gestellt worden: Pityriasis simplex, Psoriasis atypica, Keratosis pilaris, Lichen scrophulosorum und Crockerscher Lichen spinulosus. Neben beiderseitiger Kniegelenksaffektion und dem auf die Unterschenkel verteilten Exanthem fand man eitrigen Zervikalausfluß; die Komplementbindung für Gonokokken war mit „3" positiv.

Jersild, O.: Alte (15jähr.) Gonorrhoe.

214. Sitzung am 5. Dezember 1928

Rasch, C.: Haarausfall auf einem diffus sklerotischen Haarboden.

Es besteht bei der 43jähr. Pat. schon seit 10 Jahren ein Dünnerwerden des Haarwuchses, und bei der vor 1½ Jahren erfolgten ersten Untersuchung fand sich der ganze Haarboden eigentümlich sklerosiert. R. hat 5—6 solche Fälle schon beobachtet.

Gelbjerg-Hansen, G.: Zwei besondere Fälle von Hirnsyphilis.

Eine vor 32 Jahren syphilitisch infizierte 56jähr. Frau, wegen rechtsseitiger totaler Hemiplegie und amnestischer Aphasie im Krankenhaus aufgenommen, bot zur Überraschung aller Ärzte die Erscheinung dar, daß sie sehr wohl imstande war, mehrere ihr altbekannte Lieder mit deutlicher Textaussprache vorzutragen, während sie ohne gleichzeitiges Singen kein Wort hervorbrachte. Sprachzentrum und Musikzentrum scheinen demnach getrennt zu liegen. Bei dem anderen Falle, einer 40jähr. Frau, war besonders merkwürdig, daß die zweifellos bestehende Meningo-Encephalitis syphilitica mit vielfachen Parese-Erscheinungen und Komplikation mit deutlichen Basedowschen Symptomen unter antisyphilitischer Behandlung auffallend schnell verschwand.

Gelbjerg-Hansen, G.: Akrodermatitis continua Hallopeau.

Das 5jähr. Mädchen mit Läsionen an den Fingern und Zehen, den Mundwinkeln und der Umgebung der Vulva und des Anus scheint von der Arsenikbehandlung unter den angewandten Mitteln am meisten Nutzen gehabt zu haben.

Rasch, C.: Akrodermatitis continua (Hallopeau) mit großen Keratosen an den Fußsohlen.

An der Kopfhaut, wo die Läsionen bei dem nunmehr 4jähr. Mädchen (außer in der Umgebung der Genitalien) ursprünglich lokalisiert waren, sind diese unter Röntgenbehandlung geheilt; aber an den Fußsohlen haben sich enorme Keratosen nach Art der blennorrhoischen entwickelt.

Haxthausen, H.: Rosacea faciei, Keratoconjunctivitis oc. u., Iritis papulosa, Cyclitis.

Es ist anzunehmen, daß die verschiedenen Bestandteile dieses Krankheitsbildes einen gemeinsamen Ursprung haben.

Haxthausen, H.: Lupus erythematosus nasi mit ausgesprochener Keratosenbildung.

Kristjansen, Aa.: Natriumthiosulfat bei Salvarsandermatitis.

Haxthausen, H.: Blastomykose.

Die bei der 60jähr. Pat. fast die ganze linke Wange einnehmende, vor 11 Jahren entstandene Affektion heilte in wenigen Wochen bei Verabreichung von großen Jodkalidosen und einigen Finsenbestrahlungen. In dem aus einigen kleinen Hautabszessen gewonnenen Eiter wurden Gärungszellen gezüchtet, welche die Diagnose Blastomykose wahrscheinlich machten.

Haxthausen, H.: **Einige Beobachtungen über das psychische Erröten.**

Die Darwinsche Erklärung, daß die Beschränkung des psychischen Errötens auf das Gesicht durch eine besonders intime Verknüpfung des Zentralnervensystems mit diesen Partien zu erklären sei, ist abzulehnen; denn sie stimmt nicht mit der

Digitized by Google

Tatsache überein, daß bei solchem Erröten das Gebiet unterm Kinn und am oberen Teil des Halses frei zu bleiben pflegt. Ein solches Freibleiben ist auch beim Inhalieren von Amylnitrit und der Injektion von Mangansalzen zu beobachten. H. erklärt dies Verhalten durch die infolge der andauernden Einwirkung von Licht sich einstellenden Veränderungen an den Gefäßen der unbedeckten Teile. Er hat thermoelektrische Messungen an der Haut bei Darreichung von Amylnitrit ausgeführt, wobei sich zeigte, daß nicht nur an den sich rötenden Teilen, sondern auch an den angrenzenden, bleich bleibenden Gebieten eine nachweisbare Temperaturerhöhung eintrat — ein Beweis, daß sich auch hier die kleinen Arterien erweitert hatten. Die Grenzenbildung für das Errötungsgebiet ist dadurch bedingt, daß sich bei andauernder Lichteinwirkung die Kapillaren und kleinen Venen der Haut erweitern, zum Teil ihren Tonus einbüßen und in diesem geschwächten Zustand leichter das Eintreten eines gesteigerten Blutstromes erkennen lassen.

215. Sitzung am 6. Februar 1929

Finsen, H. C. S.: Epithelioma nasi.

Jersild, O.: Boecksches miliares Lupoid.

Haxthausen, H.: Pyodermitis chronica.

Die seit Jahresfrist bei der 32jähr. Pat. sich zeigenden Läsionen erinnern an kolliquative Tuberkulide. Die histologische und bakteriologische Untersuchung lassen aber eine chronische Staphylokokkeninfektion als die wahrscheinlichste Diagnose erscheinen.

Buhl: Congelatio bullosa.

Buhl: Keloide.

Ausgedehnte Keloidbildung an Händen und Vorderarmen, bei 2 Kranken 5 Monate nach Verbrennung mit Benzin entstanden.

Kristjansen, Aa.: Alopecia areata.

Nielsen, L.: Behandlung von Skabies mit Benzoas benzylicus (gen. Peruscabin), Schmierseife und Spirit. dil. nach vorheriger Seifeeinreibung und Bad.

In der Zeit von 1917 bis Ende 1928 sind in dem Frederiksbergschen Freiambulatorium mit diesem Verfahren 2953 Krätzekranke behandelt worden.

Boas: Behandlung von Staphylokokkenkrankheiten mit Zirkonium- und Zinnsalzen.

Die Injektion von sehr verdünnten Lösungen dieser beiden Salze gab gute Resultate, z. B. bei Furunkulose.

216. Sitzung am 6. März 1929

Finsen, H. C. S.: Naevus pigmentosus.

Ungewöhnlich ausgedehnte Entwicklung charakteristischer Läsionen bei dem 19jähr. Jüngling.

Haxthausen, H.: Angeborenes mangelhaftes Wachstum des Kopfhaares nebst kleinfleckiger Alopezie, Keratosis pilaris und eigentümlichen Erythemen im Gesicht.

Bei der 18jähr. Pat. findet man eine kleinfleckige Alopezie der Kopfhaut mit atrophischen, narbenartigen Veränderungen, mangelhafte Entwicklung des nur etwa 20 cm langen Kopfhaares; Keratosis pilaris an den Extremitäten, Rötung und follikuläre Keratosen im Gebiet der Augenbrauen und eigentümliche, scharf abgegrenzte Erytheme an den Wangen. Der Fall ist als Keratosis pilaris mit besonders reichlicher Entwicklung der hierbei seltener zu beobachtenden Läsionen aufzufassen.

Kristjansen, Aa.: Ungewöhnlicher Fall von Lupus erythematodes auf der Mundschleimhaut.

Pirquet stark positiv, WR negativ, Untersuchung auf Spirochaeta pallida negativ.

Kristjansen, Aa.: Urethritis simplex.

Haxthausen, H.: Fall von Koloquintenekzem.

Das auf der linken Hand lokalisierte Ekzem bei dem 18jähr. Friseurlehrling ist wohl auf das berufsmäßige Einreiben von koloquintenhaltigem Haarwasser auf die Kopfhaut der Kunden zurückzuführen.

Genner, V.: Fall von primärer kutaner gonorrhoischer Infektion. Panaritium mit nachfolgender gonorrhoischer Lymphangitis, Allgemeininfektion nebst Gelenkaffektion.

(Schon veröffentlicht [Hosp. tid., 1929, Nr. 28].)

Digitized by Google

Hansen, G.: Pseudosyphilitische Affektion auf der Innenseite der Wange.
Bohnengroße hypertrophische, indurierte Papel, mikroskopisch und serologisch als nicht spezifisch erwiesen.

Gemeinsame Sitzung mit der Dansk pädiatrisch Selskab am 13. März 1929

Nielsen, J.: Radiumbehandlung der Angiome.
Finsen, H. C. S.: Intertrigo bei Kindern auf Grund von Gärungspilzen.

217. Sitzung am 3. April 1929

Hansen, G.: Fall von Zündholzdermatitis.
Die Lokalisation der Läsionen entsprach dem Sitz der rechten Hosentasche, in der Pat. Streichhölzer zu führen pflegte.
Hansen, G.: Streifenförmige Sklerodermie.
Haxthausen, H.: Tuberculosis verrucosa mit Lokalisation an den Nates.
Haxthausen, H.: Erythema pernio cruris mit Intaktbleiben der Haut über der varikös erweiterten V. saphena parva.
Durch thermoelektrische Messungen stellte H. fest, daß die von dem Erythema pernio verschont gebliebene Partie der Haut über der schlapp varikös erweiterten Vene nicht weniger als 2° höhere Temperatur aufwies als der übrige erkrankte Teil des Unterschenkels.
Kissmeyer: Haemangioma simplex capillare.
Kissmeyer: Erythema multiforme mit Blasenbildung.
Plötzlicher Anfang bei dem 7jähr. Mädchen an Handrücken, Nase und Wange mit diversen kleinen Bläschen. Keine Hämatoporphyrinurie.
Kissmeyer: Psoriasis mit ausschließlicher Lokalisation an den Pubes nebst einer einzigen Läsion am rechten Vorderarm.
Kristjansen: Pityriasis rosea und Pityriasis simplex.
(Wird anderswo publiziert.)
Bang, H.: Ein Fall von Jodbromoderma.
Bei einer 28jähr., wegen Lungenleidens mit Jod- und Brompräparaten behandelten Frau entwickelte sich am Gesicht und an den Vorderarmen eine reichliche Aussaat von erbsen- bis zweimarkstückgroßen roten Knoten mit Blasenbildung und warziger Verdickung der Haut. Heilung unter Behandlung mit Afenilinjektionen und Umschlägen mit abgekochtem Wasser.
Bang, H.: Rosacea c. acne.
Bang, H.: Cutis laxa.
Bang, H.: Bäckerekzem.

218. Sitzung am 1. Mai 1929

Haxthausen, H.: Pathomimie mit Lokalisation an einer früher varixbehandelten unteren Extremität.
Das 19jähr. Mädchen wies auf dem Gebiet von glatt nach Salzlösunginjektionen geheilten Varizen am Unterschenkel als Artefakt anzusehende längliche Hautdefekte auf.
Brun-Petersen: Pathomimie.
Ätzungen mit Kali am l. Vorderarm.
Haxthausen, H.: Adenoma sebaceum auf der rechten Gesichtshälfte lokalisiert mit Übergreifen bis auf den Rand einer Narbe auf der linken Stirnhälfte.
Haxthausen, H.: Syringocystadenom.
Haxthausen, H.: Psoriasis mit Freibleiben der Haut an dem nach Poliomyelitis atrophische Veränderungen aufweisenden rechten Unterschenkel.
Ein ähnliches Verhalten wie bei dem hier beschriebenen 34jähr. Mädchen hat H. nur bei 2 Fällen von Syphilis in der Literatur verzeichnet gefunden.
Genner, V.: Behandlung von Salvarsaninfiltrat in der Plica cubiti mittels Diathermie.
Gutes Resultat bei 3 Fällen.
Finsen, H. C. S.: Dariersche Krankheit.
Die Affektion begann bei dem früher syphilitisch infizierten 63jähr. Weber als Stomatitis und Vesikelbildung an der Glans penis; später fand sich erst typische Kokardenbildung an der unteren Extremität.
Kristjansen: Urethritis simplex.
(Wird an anderer Stelle veröffentlicht.) A. Philippi-Bad Salzschlirf.

Digitized by Google

Mitteilungen aus der Literatur

Anatomie und Physiologie der Haut

Popper, M.-Wien: Dermatoskopische Befunde normaler Haut nach Kromayerdruckbestrahlung. (Wiener Lupusheilstätte.) Strahlenther., Bd. 35, H. 3. S. 538.

Mit Hilfe des Dermatoskopes lassen sich eine Reihe gemeinsamer Merkmale bei Kromayer- und Finsendruckbestrahlung nachweisen. Daneben ergibt sich aber auch ein grundlegender Unterschied, indem bei Kromayerbestrahlung vorwiegend eine oberflächliche Wirkung mit Epidermisveränderungen erzeugt wird, während bei Finsenbestrahlung eine Wirkung sowohl auf die Epidermis als die Kutis erreicht wird. Die Reaktion der Kutis, welche bei Finsenbestrahlung im unmittelbaren Anschluß auftritt, ist als direkte Strahlenwirkung anzusprechen.

E. Kottmaier-Mainz.

Bettmann-Heidelberg: Verwendung der Dermatogramme in der gerichtlichen Medizin. Dtsch. Z. gerichtl. Med., Bd. 15. H. 1, S. 1.

Agnoszierungskunde und Kriminalistik haben bisher zu Hautabdrücken nur die Daktyloskopie benutzt, es ist jedoch auch eine Verwendung der Oberflächenzeichnung anderer Hautpartien in Betracht zu ziehen, und Bettmann hat die hierzu erforderliche Methodik in der Z. Anat., 85, besprochen. Mit Hilfe des Studiums der Hautfelderung läßt sich eine topographische Festlegung der Hautoberfläche in weitem Umfange ermöglichen, wobei die Dermatographie nicht nur die für die einzelnen Bezirke charakteristischen Anordnungen zeigt, sondern auch die weitgehenden Unterschiede an der gleichen Region bei verschiedenen Individuen; es ergibt sich so die Möglichkeit, die Grundlage solcher Differenzen zu studieren. Diese Untersuchungen, die zuerst an der Bauchhaut durchgeführt werden, lassen sich vorteilhaft durch die Kapillarmikroskopie und -photographie ergänzen. Die Dermatographie läßt sich auch bei Leichen verwerten; B. zeigt die Anwendung des Verfahrens an drei Beispielen, der Bauchhaut eines 49jähr., im unmittelbaren Anschluß an eine Trepanation gestorbenen Mannes, einer 48jähr., an einer diffusen Peritonitis gestorbenen Frau und eines 3 Monate alten, 8 Tage nach einer Operation gestorbenen Säuglings. Die Vorzüge des Verfahrens liegen in seiner Genauigkeit und Einfachheit. Für Registrierungszwecke wesentlich sind Narben, und aus einem guten Abklatschbild einer Narbe sowie ihrer Umgebung läßt sich unter Umständen mit Bestimmtheit ersehen, wie die Narbe entstanden ist, wo sie sitzen muß und ob es sich um ein junges oder älteres Individuum handelt. Besondere Beachtung verdienen dabei Impfnarben, und es scheint Bettmann, daß jeder Mensch seine charakteristischen, im Dermatogramm unverwechselbaren Impfnarben besitzt. Schließlich kommen noch Tätowierungen in Betracht. Für die gerichtliche Medizin wäre es von Bedeutung, wenn die Feststellungen, die mit Hilfe des Dermatogramms bei Lebenden möglich sind, auch an der Leiche gelängen, und es bedarf dabei vor allem des Studiums, wie im Zusammenhange mit den postmortalen Vorgängen gerade die feineren Eigentümlichkeiten der Narben und ihrer Umgebung verändert werden. Ohne die Methode zu überschätzen, glaubt Verf., daß sie zur Ergänzung der Daktylographie berufen ist; es bedarf aber zu ihrer Ausgestaltung und praktischen Auswertung noch vieler Arbeit.

L. Leven-Elberfeld.

Pulay, E.-Wien: Vegetativ-hormonale Steuerung der Haut. Med. Welt, 1930, Nr. 10. S. 318; Nr. 11, S. 356.

Das gesamte Stoffwechselgeschehen steht unter der zentralen Regulierung des innersekretorischen Drüsenapparates und wird vegetativ gesteuert. Dies gilt ebenso für den Eiweiß- und Kohlehydratstoffwechsel wie vor allem für den Wasser- und Mineralstoffwechsel. Auch das funktionelle Verhalten der Haut ist vegetativ gebahnt. Die normale Gewebsfunktion ist an ein bestimmtes Ionengleichgewicht gebunden. Ionale Verschiebungen führen zu einer gestörten Funktion der Haut. Durch blutchemische Untersuchungen sucht Verf. diese Störungen bei den endogenen Dermatosen festzustellen; er kommt dabei zu einer neuen Einordnung der endogenen Dermatosen, indem er von der Störung im Stoffwechselgeschehen ausgeht und die Symptombildung an der Haut als das klinische Merkmal gleicher Gruppen auffaßt. Die Hauptgruppen sind Dermatosen bei gestörtem Mineralstoffwechsel, bei Azidose, bei Alkalose, bei Urikämie, bei gestörter Inkreteinstellung und Toxikodermien.

H. Ress-Dessau.

Digitized by Google

Kosjakoff-Leningrad-Odessa: Zur Frage des biochemischen Geschlechtsdimorphismus der Hautgebilde. Dtsch. Z. gerichtl. Med., Bd. 15. H. 1. S. 88.

Die Frage des Geschlechtsdimorphismus, die bisher hauptsächlich den Morphologen beschäftigte, gewinnt durch die Arbeiten Manoiloffs auch Bedeutung für den Chemiker. Die Geschlechtsdifferenzierung nach den Haaren auf chemischem Wege hat neben der physiologisch-chemischen auch eine große gerichtlich-medizinische Bedeutung. Es gelang K. nach seiner Angabe, chemische Geschlechtsunterschiede des Haares zu finden, die sich durch eine einfache Methode darstellen lassen. Sie beruht auf der Entfärbung einer alkoholischen Methylenblaulösung, die von der Differenz der Wasserstoffionenkonzentration der männlichen und weiblichen, durch eine Vorbehandlung mit 10% KOH. gewonnenen Haarlösung und von dem verschiedenen Schwefelwasserstoffgehalt der Haare bei beiden Geschlechtern abhängt. Dabei zeigen die Haare des Menschen im männlichen Geschlecht Entfärbung, die weibliche Haarlösung bleibt blau gefärbt; bei Säugetierhaaren und Vogelfedern ist es umgekehrt, so daß also die Männchen keine Entfärbung geben, wohl aber die Weibchen. Die Entfärbung des Methylenblaus kommt durch eine Schwefelwasserstoffreduktion zustande, durch die das Methylenblau mit verschiedener Entfärbungsgeschwindigkeit in eine farblose Leukobase übergeht: die Lösung des männlichen Haares beim Menschen enthält mehr Schwefelwasserstoff als die weibliche und dadurch verläuft die Entfärbung bei ersterer schneller und intensiver, bei den genannten Tieren ist es umgekehrt. Die Geschlechtszugehörigkeit wurde bei 230 Haarproben vom Menschen in 91% der Fälle richtig bestimmt, bei 876 Proben von Säugetierhaaren in 86% und bei 163 Proben von Vogelfedern in 87,2%. Die Reaktion unterliegt einer Beeinflussung durch endokrine Faktoren: Dafür sprechen vor allem Versuche an kastrierten Tieren; K. untersuchte 134 Haarproben von kastrierten Männchen und fand in 81% der Fälle typisch „weibliche" Reaktion. Mit dem Hinweis auf die Gesichtspunkte, die bei der weiteren Erforschung der Verhältnisse zu berücksichtigen sind, schließt die Arbeit. L. Leven-Elberfeld.

Breitmann, Bychowzkaja u. Jerusalimtschik: Die Haut-Gefäßreaktionen und ihre Bedeutung. Wratschibnaja Gaseta. 1930, Nr. 7.

Die Verff. wandten die von Lewis und anderen angewandten chemischen Mittel zur Untersuchung der Hautreaktion, aber in etwas modifizierter Form, an. Sie bedienten sich dazu des Adrenalins (1:100), Atropins (1%), der Salzsäure (5%), des Cupr. sulf. (10%) und des Ätznatrons (5%). Diese Lösungen wurden mittels eines Glasstäbchens auf die Beugeseite der Vorderarmhaut aufgetragen; durch dieses Tröpfchen wurde ein Stich gemacht, aber so, daß kein Blut austrat! Hierbei zeigte sich, daß das Adrenalin immer die Reaktion von einem Typus, alle übrigen Mittel die Reaktion eines anderen Typus gaben. Es erwies sich somit, daß die chemischen Substanzen, welche die Haut reizen, nicht zu einer Gruppe, aber zu zweien gehören. Das Adrenalin ruft im Zentrum eine blasse Stelle hervor, welche von einem geröteten Rande umgeben ist, ohne jede urtikarielle Effloreszenz. Alle anderen Substanzen rufen eine zentrale Rötung, umgeben von einem roten Rande, und eine urtikarielle Erhebung, ohne Abblassung im Zentrum, hervor. Diese Reaktion bietet eine Probe auf den Zustand der Kapillaren wie auch der kleinen Arteriolen und vervollständigt somit die Prüfung auf den Dermographismus. A. Jordan-Moskau.

Geréb, St., u. D. Laszlo-Freiburg i. Br.: Über die Bedeutung der Haut für den Salz- und Wasserstoffwechsel. (Med. Kl. d. Univ.) Kl. W.. 1930. Nr. 17. S. 775.

Wie schon andere Autoren zeigen konnten, steigt beim Experimentaltier nach Injektion hypertonischer Kochsalzlösung der NaCl-Gehalt der Haut stark an. Verabfolgt man den Tieren Pituitrin, so ist diese Kochsalzaufnahme durch die Haut schwächer, fehlt sogar manchmal ganz. Frei-Berlin.

Bakteriologie und Immunitätslehre

Jadassohn, W.: Sensibilisierung der Haut des Meerschweinchens auf Phenylhydrazin. Kl. W., 1930, Nr. 12, S. 551.

In Fortführung der Versuche von Walthard mit Nickel, von Frei mit Salvarsan, von Steiner mit „Primin" und R. Mayer mit Ursol ist es W. Jadassohn gelungen, Meerschweinchen durch einmalige dermale Vorbehandlung mit Phenylhydrazin gegen diesen Stoff zu sensibilisieren. Frei-Berlin.

Duke, W. W.: New Method of Administering Pollen Extrat for Purpose of Preventig Reactions: A Subcuticular Method (Eine neue Methode zur Verabreichung

Digitized by Google

von Pollenextrakt zwecks Vermeidung von Reaktionen). J. amer. med. Assoc., 1930, Bd. 94. Nr. 11. S. 767.

Da die Reaktionen nach der Injektion von Pollenextrakt oft schwer ausfallen und zu Gefahren Anlaß geben, auch für die Wirkung der Injektionen ohne Bedeutung sind, sucht Duke diese Reaktionen auszuschalten und empfiehlt folgende Maßnahmen: 1. Vor der Injektion wird eine Schlauchbinde um den Arm gelegt und diese in den ersten 5 Minuten nach der Injektion öfter gelockert und wieder angezogen. 2. Die Pollenlösung wird mit Epinephrin und Ephedrin gemischt, um die Verbreitung von der Injektionsstelle aus möglichst zu verlangsamen. 3. Alle Dosen sind durch Zufügung eines bestimmten Quantums physiologischer Kochsalzlösung zu reduzieren. 4. Vor Einspritzung der Gesamtmischung ist subkutikular 0,01 ccm Pollenmixtur einzuführen. Das Erscheinen eines weißen Gebietes zeigt an, daß die Nadel nicht in der Vene ist, und die Gesamtmenge geht bei der Einspritzung in das subkutane Gewebe. F. Juliusberg-Braunschweig.

Freeman, J.: „Rush" Inoculation with Special Reference to Hay-fever-treatment („Rush"-Impfung. Mit besonderer Berücksichtigung der Heufieberbehandlung). Lancet. 1930. Nr. 5562. S. 744.

Nach einer histologischen Übersicht der Entwicklung der Desensibilisierungsmethoden des Heufiebers bespricht Verf. ausführlich die „Rush"-Desensibilisierungsmethode, die er auf Grund der Antianaphylaxiemethode Besredkas seit 1928 anwandte. Die Injektionen werden alle 1½—2 Stunden während insgesamt 14 Stunden eines Tages gegeben, wodurch eine sehr zufriedenstellende Behandlung innerhalb 2—4 Tagen durchgeführt werden kann. Allerdings ist dauernde ärztliche Überwachung notwendig. Die Anfangsdosis muß sich nach der Empfindlichkeit des Kranken richten. Mehr als 20—30 Polleneinheiten sollten als erste Dosis nicht überschritten werden, jedenfalls nicht bei sehr empfindlichen Kranken. Weniger Empfindliche ertragen auch 200—500 Polleneinheiten. Die nächste Dosis sollte jeweils 10—20% der vorhergehenden mehr betragen, wenn keine stärkeren Beschwerden auftreten. Sonst Wiederholung oder kleinere Dosen. Die Erfahrungen des Verf. stützen sich auf Fälle von Staubasthma, Fischüberempfindlichkeit, Pferdeasthma und Heufieber. Die Hauptvorteile der Rush-Methode bestehen in Zeitersparnis, besserer Beobachtung und Bewertung des Reaktionsausfalls und damit besserer Dosierung der nächst höheren Dosis. Unter Umständen allerdings ist auch Kombination mit anderen Desensibilisierungsmethoden notwendig. P. Seier-Heidelberg.

Farmer Loeb, L., u. H. Petow: Erfahrungen über die desensibilisierende Behandlung des Heufiebers. Erfahrungen mit „Helisen" 1929. Kl. W., 1930, Nr. 21, S. 987.

Die Erfahrungen waren in therapeutischer Richtung befriedigend, in diagnostischer dagegen nicht. Frei-Berlin.

Allgemeine Pathologie und Diagnostik

Fischer, Karl, Die Quaddelzeit. Diss., München 1929.

Die Quaddelbildungszeit scheint bei allen fieberhaften Erkrankungen niedriger zu sein als beim Normalen. Die Ergebnisse dieser verminderten Quaddelzeit sind schwer diagnostisch verwertbar; nur beim Ekzem ist es vielleicht möglich, im präekzematösen Stadium auf den kommenden Ekzemausbruch zu schließen. Für Lues und Blennorrhoe ist die Quaddelzeit herabgesetzt (bei Lues höher als bei Blennorrhoe); doch ist hier die Methode am wenigsten praktisch verwertbar. Die niederste Quaddelzeit wurde bei Salvarsanexanthem gefunden. Bei Malaria trat während des Anfalles eine sehr starke Senkung der Quaddelzeit ein. Zur Anlage der Quaddeln wurden 0,2 ccm einer Straubschen Normallösung intrakutan injiziert. Als durchschnittliche Dauer des Bestehenbleibens einer Hautquaddel betrachtet man 60 Minuten und bezeichnet die darunterliegenden Werte als verkürzte Quaddelzeit. Untersucht wurden 113 Kranke. M. Kazarowa-T. Pasardschik.

Hahn, H., u. E. Schröder-Berlin: Die Entstehungsbedingungen von kurzfristig erzeugbaren Hautblasen. (I. Med. Klin. d. Charité.) Z. klin. Med., Bd. 112, H. 3/4, S. 325.

Die intrakutane Injektion wässeriger Harnstofflösungen erlaubt es, Hautblasen in genau dosierbarer Art zu erzeugen; durch Bestimmung der geringsten zur Blasenbildung benötigten Harnstoffkonzentration läßt sich der Schwellenwert bestimmen.

Digitized by Google

Die Entstehung der Hautblasen wird begünstigt durch steigende Hauttemperatur, wachsenden Außendruck auf die Haut, Behinderung der arteriellen Zufuhr und durch den Eintritt des Todes; sie wird durch Kälte, unter dem Einfluß von Histamin und während der Bildung dermographischer und urtikarieller Hautquaddeln gehemmt. Lokale Hyperämie, lokale Anämie, venöse Stauung und Adrenalin haben keinen Einfluß auf die Bildung von Hautblasen; die unspezifische Hautreizung hat keinen nennenswerten Einfluß. Die Ödembildung ist ebenfalls auf die Hautblasenbildung ohne Einfluß; die Zyanose infolge von Kreislaufschwäche wirkt begünstigend, die Basedowsche Krankheit teilweise hemmend. Der Sauerstoff des Blutes ist als hemmender Faktor wirksam. Die Quaddelbildung ist kein Vorstadium der Blasenbildung, sondern eine zweckmäßige gesteigerte Abwehrvorrichtung gegen blasenbildende Hautschädigung. Die Blasenbildung ist als Folge einer Ernährungsstörung der Hautzellen anzusehen, deren Abwehr in erster Linie die Aufgabe des peripheren Kreislaufes ist. F. Winkler-Wien.

Frey, S.-Königsberg i. Pr.: Zur Biologie der Narbe. (Chir. Univ.-Klin.) Zbl. Chir., 1930, Nr. 15. S. 920.

Zwei Fragen: 1. Können Narben mit der Zeit verschwinden oder bleiben sie für Lebenszeit ein Merkmal erfolgter Schädigung? 2. Wie verhalten sich Hautnarben beim jugendlich wachsenden Organismus? Beteiligen sie sich am Wachstum? Zu 1.: Das elastische Fasersystem nimmt mit den Jahren in der Narbe immer mehr zu und ist schließlich in nichts mehr von der Umgebung zu unterscheiden, die Papillen bzw. Reteleisten werden mit der Zeit immer tiefer und regelmäßiger und kommen in 7jähr. und älteren Narben denen der normalen Haut gleich. Die obige Frage läßt sich generell nicht beantworten. Kleinere Narben werden zweifellos nach vielen Jahren immer undeutlicher. Sie verschwinden, indem sich die feinen Furchen der Haut auch auf die Narbe ausdehnen. Zu 2.: Experiment am Hund: Eine 4 cm lange bei einem 5 Wochen alten Hunde gesetzte Narbe war nach 6 Monaten 7,5 cm groß. Auch die Narbenpunkte der Naht sind zu Narbenflecken geworden.

Fr. Ortmann-Magdeburg.

Pharmakologie und allgemeine Therapie der Hautkrankheiten

Claussen, Walter, Beitrag zur Pharmakologie der Salben mit besonderer Berücksichtigung der Salizylsäureresorption aus verschiedenen Salbengrundlagen unter Anwendung des dermatologischen Salbenverbandes. Diss., München 1929.

Die Verschiedenheit der Salbengrundlagen in bezug auf Konsistenz, Wasseraufnahme und Resorbierbarkeit wird bei der ärztlichen Verordnung manchmal nicht genügend berücksichtigt; besonders weist die Abgabefähigkeit für inkorporierte Arzneistoffe große Unterschiede auf. Es wurden die bei der Salizylsäure besonders einfach liegenden Resorptions- und Ausscheidungsverhältnisse untersucht. Bei Anwendung 5%iger Salizylsalbenverbände ergaben die verschiedenen Salbengrundlagen Ausscheidungswerte, die zwischen 0,26 und 10,8% der aufgetragenen Salizylmenge schwankten. Es verhielten sich für die Salbengrundlagen in der Reihenfolge Adeps suillus, Pasta Zinci, Vaselin, Lanolin, Physiol A, Physiol B, Eucerin, Physiol C die zur Ausscheidung gelangten Salizylmengen wie 1:1,2:2,4:3,0:8,4:10,0:15,0:40.0. Daraus geht hervor, daß es nicht richtig ist, die Salizylsäure ohne Rücksicht auf die verwendete Salbengrundlage schematisch nach der in den Lehrbüchern angegebenen Konzentrationsnorm zu dosieren. Die relativ einfache experimentelle Feststellung der Konzentrationsnorm würde eine dem beabsichtigten Intensitätsgrade der Salizyleinwirkung auf die Haut entsprechende Dosierung der Salizylsäure in den Salben in hohem Maße vereinfachen und erleichtern. M. Kazarowa-T. Pasardschik.

Karrenberg, C. L.-Hamburg: Weitere klinische Erfahrungen mit der Verwendung von Fissanen in der Dermatologie. (Dermatol. Klin. d. allg. Krankenhauses St. Georg.) D. m. W., 1930, Nr. 11, S. 435.

Die Fissanpräparate zeichnen sich besonders durch ihre Reizlosigkeit aus und haben sich vorzüglich bei der Behandlung der Ekzeme bewährt.

F. Harry-Wiesbaden.

Riehl, G. jr.-Wien: The Continuous bath Therapie of Hebra (Hebras kontinuierliche Badebehandlung). J. amer. med. Assoc., Bd. 94. Nr. 14, S. 1058.

Eingehende Darstellung des von Hebra schon 1861 eingeführten Wasserbetts und der jetzt bestehenden Einrichtung am Wiener allgemeinen Krankenhaus. Eine

Digitized by Google

Behandlung mit kontinuierlichen Bädern ist angezeigt bei einer Reihe von Hautkrankheiten (Pemphigus, Erysipel, ausgedehntem Ekzem, akuten Dermatitiden und Erythrodermien, bei manchen Fällen von Psoriasis, Dekubitus), aber auch für viele chirurgische, Nerven- und innere Krankheiten.

F. Juliusberg-Braunschweig.

Perutz, A., u. B. Lustig-Wien: Über die Wasserstoffionenkonzentration der in der Dermatolgie verwendeten offizinellen Umschlagwasser. II. Mitteilung: Über die Pufferkapizität. (Path.-chem. Labor. d. Krankenanstalt d. Rudolfstift.) Arch. exper. Path., Bd. 149. H. 5/6. S. 321.

Verdünnungen der offizinellen Umschlagwasser bewirken eine verschiedene Veränderung der aktuellen Reaktion; ihre Wasserstoffionenkonzentration liegt zwischen 4.2 und 5.0 und fällt mit der aktuellen Reaktion der Hautoberfläche zusammen. Aqua Goulardi und essigsaure Tonerde behalten auch in Verdünnungen ihre aktuelle Reaktion bei, Borsäure und Resorzin ändern sich beim Verdünnen. Ähnliche Verhältnisse bestehen hinsichtlich der Pufferkapazität. Es wurden Säuren und Alkalien von viel stärkerer Säuerungskraft als sie den in der Haut vorkommenden Substanzen zukommt und einige in der Haut vorkommende Substanzen, wie primäres und sekundäres Phosphat, in einer den physiologischen Wert übersteigenden Konzentration den Umschlagwässern zugesetzt und darauf die aktuelle Reaktion bestimmt. Essigsaure Tonerde puffert sehr stark sowohl nach der sauren wie nach der alkalischen Seite hin. Aqua Goulardi puffert viel schwächer, wobei die frisch hergestellte Lösung ein geringeres Puffervermögen gegenüber Säuren zeigt als die gealterte Lösung. Borsäure und Resorzin zeigen gegenüber Säuren kein Puffervermögen, gegenüber Phosphatlösungen und gegenüber schwachen Alkalilösungen eine schwache Pufferkraft.

F. Winkler-Wien.

Lauber, H. J.-Kiel: Die Behandlung verschiedener Hauterkrankungen mit Vigantol und Kalzium. Münch. med. Wschr., 1930. Nr. 18. S. 757.

Verf. hat mit einer kombinierten Vigantol-Kalktherapie bei Urtikaria und hartnäckigen Ekzemen sowohl bei Kindern als auch bei Erwachsenen gute Erfolge erzielt. Auch nässende intertriginöse Ekzeme heilten unter dieser Behandlung ausgezeichnet ab. Das Vigantol wurde in Tropfenform gegeben, Kalk wurde intravenös und peroral verabreicht.

Sprafke-Chemnitz.

Arznei- und gewerbliche Schädigungen. Dermatitis artificialis

Naegeli, O., F. de Quervain u. W. Stalder-Wien: Nachweis des zellulären Sitzes der Allergie beim fixen Antipyrin-Exanthem. (Autotransplantation, Versuch in vitro.) Klin. Wschr., 1930. Nr. 20. S. 924.

In vorliegenden prinzipiell wichtigen Versuchsreihen ist es den Verff. geglückt, bei einem Fall von fixem Antipyrinexanthem durch Autotransplantation überempfindliche Epidermis an einer normalen Hautstelle zum Anwachsen zu bringen und dann an ihr durch Verabreichung von Antipyrin per os Überempfindlichkeitsreaktionen hervorzurufen, während umgekehrt gesunde Epidermis, auf früher kranke Basis überpflanzt, dabei nicht die geringste Andeutung eines Erythems zeigte. Ferner konnten die Verff. feststellen, daß die Epidermis früherer Antipyrinexanthemstellen im Gegensatz zu normaler Epidermis im Reagenzglas unter dem Einfluß von Antipyrinlösung schwere makroskopisch und mikroskopisch nachweisbare Veränderungen erleidet. (Ähnliche Versuche wie Nr. 2 hat Ref. früher an tuberkulin-, trichophytin- und quecksilberüberempfindlicher Haut angestellt, allerdings mit negativem Ergebnis; vgl. Klin. Wschr., 1928, Nr. 10.) Sie schließen aus diesen Ergebnissen, daß sich beim fixen Antipyrinexanthem der Sitz der Überempfindlichkeit in der Epidermis, und zwar, wie die histologische Untersuchung lehrt, in erster Reihe im Rete Malpighi befindet.

Frei-Berlin.

Promachin-Kasan: Massenhafte Erkrankung von Bäuerinnen, welche Klee ausjäteten, an Dermatitis. Kasanskij Medicinskij Journal, 1930, Nr. 3.

Verf. sah bei einer großen Gruppe von Kleearbeiterinnen eine Dermatitis bullosa auftreten, bestehend in Röte, Schwellung und Bläschenbildung der Unterschenkel. Die Erkrankung verlief in verschiedener Stärke, aber bei allen gutartig. In etwa zwei Tagen gingen die Erscheinungen unter indifferenter Behandlung zurück. Verf. nimmt an, daß die Ursache in einer toxischen Substanz des Klees liegt, die bei dem vor der Jätung stark gefallenen Tau zur Auflösung gekommen sein muß.

A. Jordan-Moskau.

Digitized by Google

Wiedmann, A.-Wien: Generalisierte letal endende Erythrodermie im Verlaufe einer Chologenkur. (Univ.-Klin. f. Geschl.- u. Hautkrkh.) Wien. klin. Wschr., 1930. Nr. 15. S. 455.

Bei einer 58jähr. an Cholelithiasis leidenden Patientin entwickelte sich nach einer im Anschluß an eine Karlsbader Badereise vorgenommene Chologenkur eine fast generalisierte Erythrodermie, die an einigen Stellen hämorrhagisch wurde. Schwere Allgemeinerscheinungen, meningeale Symptome, Fieber, im Urin Albumen mit Erythrozyten im Sediment. Obduktion ergab Degeneration des Parenchyms von Herz, Leber, Nieren, Emphysem, Bronchitis, Herzhypertrophie und Dilatation. Sklerose der Aorta und der Koronararterien. Mikroskopisch schwere Nierenschädigung. Hg konnte in Nieren und Haut reichlich nachgewiesen werden. Die Vergiftung scheint auf das im Chologen enthaltene Kalomel, das nicht schnell genug ausgeschieden wurde, zurückzuführen sein. Das Mittel sollte also, ohne seine günstige, die Gallensekretion fördernde Wirkung unterschätzen zu wollen, als nicht indifferentes Medikament nicht wahllos und nur vorsichtig gegeben werden.

H. Colman-Berlin.

McCord, C. P., H. G. Higginbtham u. J. C. McGuire-Cincinnati: Experimental Chromium Dermatitis (Experimentelle Chrom-Dermatitis). J. amer. med. Assoc., Bd 94. Nr. 14. S. 1043.

Man nimmt meist an, daß die Chromverbindungen eine intakte Haut nicht angreifen. Es ist aber zu unterscheiden zwischen den Chromgeschwüren und der Chromdermatitis. Den tiefen Chromgeschwüren geht in der Regel eine Verletzung der Haut voraus, aber die Chromdermatitis entsteht als direkte Folge einer Reizung der normalen Haut. Zur Begründung dieser Behauptung stellten die Verff. zahlreiche Untersuchungen an Arbeitern der Industrien an, die mit Chromsalzen zu tun haben (Photolithographie usw.). Die Untersuchungen ergaben, daß Chromsäure, Kaliumbichromat und Ammoniumbichromat in Lösungen Hautentzündungen hervorrufen, ohne daß eine Hautreizung vorauszugehen braucht.

F. Juliusberg-Braunschweig.

Strahlentherapie und Strahlenschädigung

Thedering, F.-Oldenburg: Über Röntgendosierung in der Hautpraxis. Strahlenther., Bd. 36, H. 1, S. 127.

Verf. empfiehlt kleinste Strahlendosen in der Dermatologie zu verabreichen. Bei Hauttuberkulose bewährte sich ihm unter 2—4-mm-Al-Filter etwa 2mal im Monat die Verabreichung von 0,1—0,5 X höchstens, während lebhafter reagierende chronische Erkrankungen in Abständen von 7—14 Tagen mit 0,1—0,3 X unter 0,5—3-mm-Al-Filter behandelt wurden. Dazu kommen milde Salben- und Puderverbände. Aus Ergebnissen der kapillarmikroskopischen Forschung und denen der Praxis scheint Verf. hervorzugehen, daß die menschliche Haut, auf Lebensdauer bezogen, an ein und derselben Stelle unter wechselnden Filtern etwa eine Sabouraud-Volldosis erträgt. Die Sabouraud-Tablette reicht zur Dosierung in der Hautpraxis genügend aus.

W. Curth-Berlin.

Schulte, G.-Recklinghausen: Zur Röntgendosierung bei Hautkrankheiten. (Röntgenabt. d. Knappschaftskrankenhauses.) Strahlenther., Bd. 36, H. 1, S. 132.

Da Berufstätige häufig nicht in der Lage sind, sich der von Thedering geforderten Salbenbehandlung homöopathisch bestrahlter Hautstellen zu unterziehen und solche Strahlendosen allein dann nicht mehr zur Heilung von Dermatosen ausreichen, empfiehlt Verf. an dem von Prof. Hans Meyer-Bremen im Rieckeschen Lehrbuch angegebenen Bestrahlungsschema festzuhalten. Die dort angegebenen mittleren Dosen werden als Höchstdosen angegeben und nie überschritten. An der dreigeteilten Bestrahlungsserie mit zehntägigem Intervall ist festzuhalten. Nach 2 bis 3 Monaten ist eine Wiederholung zulässig, der am Ende des ersten Jahres eine zweite folgen darf, evtl. mit etwas geringerer Dosis. Selbst bei Verabreichung von 3 Volldosen in dieser Zeit hat Verf. nie eine Früh- oder Spätschädigung gesehen.

W. Curth-Berlin.

Nachdruck (auch des Abschnittes „Tagesg. Nachr.") ist ohne Genehmigung des Verlegers nicht erlaubt

Verantwortlich für die Redaktion: für Originalabhandlungen und T.N.: Prof. Dr. J. H. Rille. Leipzig. Für Referatenteil und therapeutische Umfrage: Dr. Fritz Callomon, Dessau

Digitized by Google

Dermatologische Wochenschrift

Nr. 38 (Bd. 91) 20. September 1930

Aus der dermatologischen Abteilung des Krankenhauses der Stadt Wien
(Vorstand: Prof. Dr. Otto Kren)

Zur Polymorphie des Granuloma annulare

Von

Dr. K. Steiner

Mit 2 Abbildungen im Text

Das typische Bild des Granuloma annulare (Gr. a.) bietet keine diagnostischen Schwierigkeiten dar; es werden jedoch immer wieder Fälle von Gr. a. bekannt, welche teilweise oder vollkommen atypische Erscheinungen aufweisen, so daß eine sichere Diagnose schwierig bzw. unmöglich werden kann. Im folgenden soll über zwei derartige Fälle berichtet werden und im Anschlusse daran über einen dritten Fall von Gr. a., der aus einem anderen Grunde bemerkenswert war.

Fall 1. 38jähr. Straßenbahnschaffner. Aus der Anamnese ist hervorzuheben, daß der Pat. im Alter von 5 Jahren angeblich eine Pneumonie überstand und seit ungefähr 2½ Jahren an Diabetes leidet, der mit Diät und Insulin behandelt wurde. Seit etwa 1 Jahr besteht bei dem Pat. über dem äußeren Knöchel des rechten Fußes ein anfangs groschengroßer, roter, heftig juckender Fleck, der langsam wuchs. Die Haut über dem Knöchel war angeblich schon vor dem Auftreten des Fleckes verdickt. Der Status bot außer dem Hautbefunde und dem bei der Spitalsaufnahme 5,5%igen Zucker- und spurenweisen Azetongehalte des Harnes nichts besonderes dar. Zu erwähnen ist noch, daß röntgenologisch eine leichte Verschleierung beider Lungenspitzen mit linkerseits schlechter Aufhellung bei Husten bestand.

Die Haut wies bei der Aufnahme zwei Krankheitsherde auf, deren einer sich über dem rechten medialen, der zweite über dem rechten lateralen Knöchel vorfand. Der erstgenannte, etwa fünfkronenstückgroße, rosa- bis dunkelrote Herd zeigte zahlreiche, derbe, flachpapulöse Knötchen bis Linsengröße. In den Randpartien dieser großen und breiten Plaque waren mehr braunrote und gelbbraune, ebenfalls derbe Knötchen von Hanfkorngröße, dicht nebeneinander gelagert bemerkbar. Der zweite, laterale, übermandelkerngroße Herd sah ähnlich aus, nur waren die Knötchen weniger prominent, daher schwer nachweisbar und die Ränder dieser Plaque mehr im Niveau der normalen Haut der Umgebung gelegen.

Die Mantoux-Reaktion ergab nach 24 Stunden ein groschengroßes, hellrotes, derbes Infiltrat. WR negativ.

Vom Herde am rechten medialen Knöchel wurde ein Hautstückchen für die histologische Untersuchung exzidiert. Über das Ergebnis dieser Untersuchung siehe weiter unten.

Nicht ganz 1 Jahr nach der Erhebung des eben geschilderten Befundes bestanden bei dem nunmehr ambulanten Pat. folgende Hautverhältnisse. Die Plaques über den Knöcheln waren mit leichter Hautatrophie deutlich in Rückbildung begriffen, besonders die Infiltration des Herdes über dem äußeren Knöchel war zentral eingesunken, doch ließen die Randpartien, hauptsächlich des Herdes über dem inneren Knöchel, noch einen aus sagokornähnlich durchscheinenden Knötchen bestehenden Infiltrationswall erkennen.

Inzwischen waren aber über den proximalen Interphalangealgelenken des 3. und 4. Fingers der linken Hand — und zwar auf den Beugeseiten — und über

Digitized by Google

dem Interphalangealgelenke des rechten Daumens frische Herde entstanden. Diese Herde stellten kutan gelegene, ziemlich scharf begrenzte, derbe Knoten dar, über denen sich die Hautoberfläche unverändert und von normaler Farbe zeigte. Gegen die Unterlage waren die Knoten gut verschieblich. Während man an dem Knoten am rechten Daumen (s. Abb. 1) bei Anspannung der Haut eben noch sagokornähnliche, weißliche Knötchen durchscheinen sehen konnte, war dies bei den Knoten der linken Hand nicht der Fall. Diese waren etwa kleinkirschengroß; selbst bei genauester Betrachtung konnten hier Einzelknötchen nicht erkannt werden, sie waren scheinbar — wie nochmals hervorgehoben werden soll — große Knoten von normaler Farbe, scharfer Begrenzung und auf der Unterlage gut verschieblich, jedoch mit der Haut verwachsen und derb.

Alle drei Knoten der Hände waren in letzter Zeit entstanden. Man durfte also annehmen, daß die beschriebenen Bildungen verhältnismäßig jüngere Entwicklungsstadien des Krankheitsbildes darstellten.

Fall 2. 48jähr. Private. Die Erkrankung begann bei der Pat. vor 3 Jahren mit Flecken an den unteren Extremitäten. Vor 1 Jahr kam es nebst neuen Flecken- auch zu Knotenbildungen, vor allem an den Händen. Um diese Zeit wurde bei der Pat. eine Arsenkur vorgenommen.

Abb. 1. Fall 1. Knotenförmiger Gr.-a.-Herd am rechten Daumen

Abb. 2. Fall 2. Knotenförmige Gr.-a.-Herde an der rechten Hand und am 4. und 5. Finger links

Bei der Spitalsaufnahme bestanden — neben einer allgemeinen Adipositas und einer leichten, beginnenden Arthritis deformans beider Kniegelenke — an pathologische Veränderungen des internen Status nur eine beiderseitige Lungenspitzenschallverkürzung leichten Grades und ein positiver Zuckerbefund im Harne (0,6%).

Die Haut zeigte krankhafte Veränderungen an den Händen und an den unteren Extremitäten sowie einen Krankheitsherd in der linken Unterbauchgegend. Am rechten Handrücken, ungefähr über dem Metakarpophalangealgelenke des 3. Fingers, bestand eine scharf begrenzte, ziemlich steil aus der Umgebung sich erhebende, etwa krachmandelgroße Geschwulst von sehr derber Konsistenz (s. Abb. 2). Dieser Tumor machte den Eindruck eines leukämischen Infiltrats. Die Haut über der Geschwulst war braunrot und mit dem Herde verwachsen. Gegen die Unterlage war der Tumor gut verschieblich. So wie bei dem Knoten am rechten Daumen von Fall 1 konnte man auch hier bei Anspannung der Haut von der Seite her, jedoch auch dann nur bei sehr sorgfältiger Beobachtung, einzelne blasse, etwa hanfkorngroße Knötchen wahrnehmen. Ähnlich aussehende, nur flachere und fast normalfarbene, etwas kleinere Knoten fanden sich je einer über der Grundphalange des kleinen Fingers der linken Hand und über dem proximalen Interphalangealgelenke des linken 4. Fingers, an den Streckseiten (s. Abb. 2). Hierbei konnten in dem Knoten am kleinen Finger keine Einzelknötchen nachgewiesen werden, während bei dem leicht höckerigen Knoten des 4. Fingers bei genauer Betrachtung sehr wenige solcher Knötchen sichtbar waren.

Digitized by Google

An der rechten unteren Extremität fanden sich bläulichrote und gelblichbraune, scharf begrenzte, flachere Infiltrate von verschiedener Größe. Diese Herde zeigten an ihrer Peripherie eben noch eine Zusammensetzung aus einzelnen Knötchen und an manchen Stellen zentrale Rückbildung in Form einer Abflachung und Abblassung. Am Fuße fanden sich acht solche Herde bis über Münzengröße in verschiedenen Stadien der Entwicklung bzw. Ausheilung. Außerdem war noch ein deutlich kutan gelegener, wenig erhabener, derb plattenartiger Herd distal vom rechten Kniegelenke an der Streckseite vorhanden. Am linken Unterschenkel ließen sich sowohl an der Streck- wie an der Beugeseite im ganzen drei knotenförmige Herde von sehr derber Konsistenz, blaßgelblichbrauner Farbe und etwa Einschillinggröße feststellen. An der Beugeseite des Oberschenkels links bestand ein aus einzelnen Knötchen zusammengesetzter, mehr bläulichroter, frischer Herd.

Die bereits erwähnte, kleinhandtellergroße Plaque in der linken Unterbauchgegend, welche von gelblichbrauner Farbe war, zeigte einen deutlichen Aufbau aus Einzelknötchen.

Die MANTOUXsche und die WASSERMANNsche Reaktion waren negativ, der vollständige Blutbefund normal.

Auch in diesem Falle wurden Probeexzisionen vorgenommen, und zwar von dem frischen Herde am linken Oberschenkel und von einem der Knoten an den Händen. Ebenso wie bei dem Falle 1 soll das Ergebnis der histologischen Untersuchung dieser Hautstückchen weiter unten besprochen werden.

Fall 3. Dieser Fall machte zwar keine diagnostischen Schwierigkeiten, doch dürfte er trotzdem von gewissem Interesse sein, weil es sich bei ihm um eine weitgehende Generalisation der Gr.-a.-Effloreszenzen handelte, somit um ein Krankheitsbild, welches bisher nur verhältnismäßig selten beobachtet wurde (in den letzten Jahren z. B. in annähernd gleicher Weise nur von NOBL).

Der ambulante Pat. wies typische, dicht gestellte Herde an den oberen Partien des seitlichen Stammes auf, ferner mehr zerstreute Herde in der Unterbauchgegend, über beiden Schultern, besonders rechts, über beiden Anguli scapulae, ziemlich zahlreich an der Innenseite der Oberarme, dann in den Ellenbeugen, an den Innenflächen der Oberschenkel und in der rechten Kniekehle. Die Herde waren typisch, von derben, hirse- bis hanfkorngroßen, blaßrosaroten Knötchen gebildet. Sie ließen kreis- oder kreissegmentförmige Anordnung erkennen, ihr Zentrum bot normales Aussehen dar und zeigte nirgends Atrophie. Nur selten waren manche Knötchen isoliert gestellt.

Der vollständige Blutbefund ergab normale Verhältnisse.

Ein Knötchen wurde gestanzt und der histologischen Untersuchung zugeführt. Über das Ergebnis dieser Untersuchung siehe unten.

Aus der Beschreibung unserer beiden ersten Fällen geht hervor, daß eine sichere Diagnosestellung aus dem klinischen Bilde allein kaum möglich war. Differentialdiagnotisch kamen bei den Fingerknoten von Fall 1 unter anderem z. B. auch HEBERDENsche Knoten in Betracht, gegen welche nach den verschiedenen Beschreibungen (vgl. hierzu ULLMANN) nur das Vorhandensein einzelner Knötchen in einem Knoten des Falles 1 sprach. Aus ähnlichen Gründen konnte man auch z. B. an Gichtknoten denken. Im Falle 2 sprach vor allem auch die scharfe Absetzung und die bräunlichrote Farbe verschiedener Herde an den Händen für lymphatische Leukämie der Haut, während die plaquesförmigen, blauroten Infiltrate der Füße und Unterschenkel an Sarcoma idiopathicum KAPOSI erinnerten, eine Diagnose die tatsächlich von namhafter dermatologischer Seite gestellt worden war; einzelne typische Knötchen waren ja, wie erwähnt, nur in bestimmten Herden und bei sehr genauer Betrachtung nachweisbar. Es kamen ferner, wenn man den Kreis der Möglichkeiten ziemlich weit ziehen wollte, neben Gr. a. noch gummöse Lues, Lupoid BOECK und Epitheliom in Betracht.

Die meisten hier genannten Möglichkeiten wurden bereits mehrfach in der Literatur bei atypischen Fällen von Gr. a. erwogen. Als Beispiele hierfür seien nur einige, in den letzten Jahren beobachtete Fälle an-

Digitized by Google

geführt. Wertheimer zog bei einem histologisch nachträglich sichergestellten Gr. a. auch noch Epitheliom oder Keloid in Betracht. Auch Corson dachte bei einem sich histologisch als typisch erweisenden Gr. a. zuerst an Epitheliom, ferner auch an Lupus vulgaris. Brinitzer und Segré schwankten in ihren Fällen zwischen der Diagnose Gr. a. und Lupoid Boeck. Ein von Stranz vorgestellter Fall war anfänglich für ein tertiäres Syphilid gehalten worden.

Bei aller Polymorphie der Erscheinungen konnte nun in jedem Falle der histologische Bau der Manifestationen die Pathogenese der vorliegenden Prozesse klarlegen; es fand sich trotz klinischer Verschiedenartigkeit in allen Exzisionsstücken das typische Bild des Gr. a. In den tiefen Schichten der Kutis waren knötchenförmige Herde nachweisbar, die zentral gelegene, degenerierende und nekrotische Bindegewebsfaserbündel erkennen ließen, wobei die Degeneration und Nekrose an der schlechten Färbbarkeit der Fasern, zerbrochenen und gelösten (schattenhaften) Kernen und Kerntrümmern sowie am Fehlen der Elastika feststellbar war. Die peripheren Partien solcher Knötchen wiesen eine ziemlich dichte Infiltration des Gewebes mit im allgemeinen gleichartigen Zellen auf, die in der Regel rundliche, gut färbbare Kerne (Lymphozyten), dann aber auch mehr spindelförmige und längliche Kerne und entsprechende Gestalt der betreffenden Zellen (Fibroblasten) und schließlich, allerdings nicht sehr häufig, meist rundliche Form und netzförmige Chromatinanordnung aufweisende, hellere Kerne (Epitheloidzellen) erkennen ließen. Die Knötchen zeigten hierbei fast keine Vaskularisation. Außer diesen Bildern konnte man, besonders bei den Präparaten der Fälle 1 und 2, auch mehr oder minder streifenförmige Bindegewebsdegenerationen und -nekrosen mit geringer Zellinfiltration feststellen, sowie andererseits wieder einzelne kleinere Infiltrationsherde ohne Bindegewebsveränderungen. Solche kleine Infiltrate fanden sich häufig auch perifollikulär, seltener perivaskulär.

Auf Grund dieser histologischen Befunde — tuberkuloide Struktur der Herde bei oftmals knötchenartiger Gestalt — konnte demnach, wie erwähnt, unter Heranziehung der klinischen und anderen Untersuchungsergebnisse die Diagnose Gr. a. auch für die Fälle 1 und 2 mit Sicherheit gestellt werden. Die histologischen Bilder zeigten, daß die Schwierigkeit der Diagnose in diesen beiden Fällen in der verhältnismäßig starken Polymorphie des Krankheitsbildes und dem atypischen Aussehen verschiedener Herde lag. Diese beiden Umstände konnten vielleicht durch die Anwesenheit verschiedener Entwicklungsstadien der einzelnen Herde erklärt werden; die knotenförmigen Infiltrate stellten offenbar — was ja auch anamnestisch bestätigt wurde — jüngere Entwicklungsstadien dar als die aus typisch aussehenden und angeordneten Knötchen bestehenden Herde, bei denen es zentral bereits zur regressiven Metamorphose und einerseits zur Abheilung, andererseits zum peripheren Weiterschreiten des Prozesses gekommen war. Unter den eben erwähnten knotigen Infiltraten waren die Herde, an welchen auf keine Art und Weise ein Aufbau aus kleineren Knötchen nachweisbar war, sicherlich die jüngsten Erscheinungen, auch in histologischer Beziehung (siehe oben). Sie waren außerdem — wie nochmals ausdrücklich hervorgehoben werden soll — die am schwierigsten zu diagnostizierenden Herde, ein Umstand, den

Digitized by Google

speziell für solche Knotenbildungen beim Gr. a. auch J. Jadassohn schon betonte, wenn er auch nicht von der Möglichkeit einer Differentialdiagnose gegenüber Hebebdenschen oder Gichtknoten berichten konnte.

Die hier besprochenen Fälle zeigten somit wieder — ebenso wie die anderen, immerhin schon häufig veröffentlichten Beschreibungen atypischer Gr. a. — daß das klinische Bild dieser Erkrankung vielgestaltig sein kann und daher in nicht seltenen Fällen der klassischen Schilderung nicht entspricht. Vielleicht ist es diesbezüglich bei einzelnen in der Literatur niedergelegten Fällen gestattet, daran zu denken, daß sich die Polymorphie nicht nur, wie in den beiden ersten hier besprochenen Fällen, mit größter Wahrscheinlichkeit auf das Vorhandensein verschiedener Entwicklungsstufen der Erkrankung zurückführen läßt, sondern daß auch möglicherweise verschiedene ätiologische Faktoren der Erkrankung an dem Zustandekommen ihrer verschieden aussehenden Erscheinungen und vielleicht auch ihrer Ausbreitung (Fall 3) beteiligt sein können. Bekanntlich ist die Ätiologie des Gr. a. noch nicht einwandfrei geklärt, wenn auch von vielen Seiten die tuberkulöse Natur der Erkrankung wegen des meist tuberkuloiden Baues der Knötchen und dem häufig gleichzeitigen Bestehen sicher tuberkulöser Herde verschiedener Organe angenommen wird. Andererseits bestehen in manchen Fällen bestimmte Allgemeinerkrankungen oder Zustände des Organismus wie Diabetes, rheumatische Erkrankungen, Lues, familiäres Auftreten des Gr. a. (siehe hierzu bei Schubert und Selisky), hingegen keine klinisch oder experimentell nachweisbaren Zeichen von Tuberkulose, so daß zumindest für diese Fälle die tuberkulöse Ätiologie des Gr. a. geleugnet wird (vergleiche z. B. Pachur). In den beiden ersten hier besprochenen Fällen bestanden übrigens außer klinisch sicherlich inaktiven, wahrscheinlich schon lange ausgeheilten, geringen tuberkulösen Lungenveränderungen im Falle 1 ein ausgesprochener, mittelschwerer, im Falle 2 ein wahrscheinlicher Diabetes. Man mußte daher auch hier, mit Rücksicht auf die Annahme, daß Diabetes zumindest teilweise (dispositionell) in Betracht kommen könne, die Ätiologie der Erscheinungen ungeklärt lassen. Es könnte aus diesem Grunde neben der sehr wahrscheinlichen Annahme, daß es sich um verschiedene Entwicklungsstufen der Erkrankung handle, auch eine besondere Ätiologie als Ursache der Atypie der Krankheitsbilder (auch des Falles 3) in Betracht gezogen werden.

Zusammenfassung: Durch die Beschreibung dreier atypischer Fälle von histologisch sichergestelltem Gr. a. wird auf die Polymorphie beziehungsweise Generalisation dieser Erkrankung aufmerksam gemacht. Besonders die Bildung von Tumoren muß in dieser Beziehung ausdrücklich hervorgehoben werden.

Als Ursache der Polymorphie kommt wahrscheinlich das Vorhandensein verschiedener Entwicklungsstufen der Krankheit bei den einzelnen Herden in Betracht, vielleicht aber auch die mögliche Verschiedenheit der Ätiologie (bei den Fällen 1 und 2 Diabetes?).

Digitized by Google

Literatur

1. Brinitzer, Dermat. Ges. Hamburg-Altona, 23. II. 1929. Ref. Zbl. Hautkrkh., 1929. Nr. 30. — 2. Corson, Arch. of Dermat., 1928, Nr. 18, S. 415—419. — 3. Jadassohn, J., Schles. Dermat. Ges., 11. V. 1929. Ref. Zbl. Hautkrkh., 1929, Nr. 31. — 4. Nobl. Wien. Dermat. Ges., 2. XII. 1926. Ref. Zbl. Hautkrkh., 1927, Nr. 23. — 5. Pachur, Nordostdtsch. Dermat. Vereinig., 4. XII. 1927. Ref. Zbl. Hautkrkh., 1927, Nr. 27. — 6. Segrè. Giorn. Ital. Dermat., 1928, Nr. 69, S. 901—1009. — 7. Selisky, Dermat. Wsch., 1927. Nr. 85, S. 1710—1713. — 8. Schubert, Dermat. Wschr., 1928, Nr. 86. 381—383. — 9. Stranz, Schles. Dermat. Ges., 11. V. 1929. Ref. Zbl. Hautkrkh., 1929, Nr. 31. — 10. Ullmann, Wien. Dermat. Ges., 27. I. 1927. Ref. Zbl. Hautkrkh., 1927, Nr. 23. — 11. Wertheimer. Arch. of Dermat., 1927, Nr. 15, S. 221.

Aus der Klinik für Haut- und Geschlechtskrankheiten der kgl. ung. Franz-Josef-Universität in Szeged (Ungarn) (Direktor: Dr. F. v. Poór, o.ö. Prof.)

Die Bedeutung der Alopecia frontalis adolescentium in der Deszendenzlehre

Von

Prof. Dr. F. v. Poór

In der Vererbungslehre bezeichnet man mit Idiokinese (Keimänderung) alle jene Veränderungen, die auf einer durch die Erbanlage bedingten Änderung des Idioplasmas beruhen. Es ist bekannt, daß der Nachkomme die von einem der Vorfahren übernommenen, anfangs als dominant erscheinenden Eigenschaften nicht immer sein ganzes Leben lang als solche beibehält. Es kann — eben infolge der Idiokinese — vorkommen, daß nach Jahren, oder auch nach Jahrzehnten, von anderen Vorfahren ererbte Eigenschaften vordringen, die bis dahin unbemerkt geblieben waren. D. h., daß früher rezessive Eigenschaften nun zu dominanten und auch umgekehrt, früher dominante nun zu rezessiven Eigenschaften werden.

Zur Erforschung dieses Vorganges eignet sich insbesondere die Untersuchung des Kopfhaares, welches das am meisten differenzierte Gebilde der menschlichen Behaarung darstellt; hier können alle Veränderungen — der Farbe, der Struktur usw. — auf das genaueste und leichteste beobachtet werden. Bei den Völkern Europas kann man oft die Beobachtung machen, daß das Kopfhaar im Laufe der Jahre dunkler wird. Dies läßt sich nicht mit dem physiologischen Vorgang des Wechselns der kindlichen Lanugohaare in terminale Haare erklären, sondern ist viel stärker als dieser und betrifft das schon vollkommen entwickelte Haar der Pubertätszeit. Es soll in Südafrika bei der Bastardierung zwischen Buren und Hottentotten zu einer häufigen Erscheinung gehören, daß das anfangs hellblonde glatte, also von den Buren ererbte Haar der Kinder später dunkelbraun wird und sich kräuselt, also einen hottentottenartigen Charakter annimmt. Nach der Auffassung der Vererbungslehre würde dies also heißen, daß die von dem Burenvorfahr ererbte Dominante allmählich rezessiv, die anfangs rezessive Hottentotteneigenschaft jedoch später zur Dominante wird. Das hier erwähnte Beispiel zeigt aber, daß

Digitized by Google

die später eingetretene Veränderung nicht bloß die Farbe, sondern auch die Struktur des Haares betrifft. Die Follikel der Haare von lisotrichem Charakter (gerade verlaufende Haare) verlaufen in senkrechter Richtung, jene der kymatotrichen (gekräuselten) Haare hingegen sind sichelförmig, wie dies aus Demonstrationen an Schnitten durch die Hottentottenkopfhaut hervorgeht. Auf der anderen Seite ist bekannt, daß das Ersetzen der Lanugohaare durch dunklere terminale Haare erst mit der Pubertät, also um das 12. Lebensjahr beginnt. Es erscheint also nicht ganz erwiesen, ob es sich in dem hier erwähnten oft zitierten Beispiel der Buren-Hottentottenbastarde nicht um einen physiologischen Haarwechsel zwischen dem glatten, hellen Lanugohaar und dem dunklen, gekräuselten terminalen (Hottentotten-) Haar handelt und ob nicht dieser Vorgang fälschlich als Idiokinese angesehen wird.

Es ist jedoch m. E. nicht nötig, sich an exotische und vielleicht anders zu deutende Beispiele zu halten, da — wie ich hier zeigen werde — das alltägliche Leben uns ein Beispiel der physiologischen Idiokinese bietet, und zwar die Gestaltung des Kopfhaares bei Knaben. Auf die Formunterschiede der Kopfbehaarungsgrenzen zwischen Mädchen und Knaben wurde man besonders durch die Arbeiten von R. O. Stein aufmerksam.

Bei den Kindern beiderlei Geschlechts bildet die Kopfhaargrenze eine von den Ohrmuscheln zu der Stirn hinziehende bogenförmige Linie. In der Pubertät entsteht aber zwischen den beiden Geschlechtern diesbezüglich ein durch die geschlechtliche Differenziertheit der Erbanlagen und die bei den Geschlechtern verschiedene Funktion der Keimdrüsen bedingter Unterschied: bei den Knaben tritt die Haargrenze weiter zurück, so daß von vorn betrachtet in der Schläfengegend eine konkave Linie entsteht, während bei den Mädchen die kindliche Linie bestehen bleibt. Das Zustandekommen dieser Calvities frontalis adolescentium in der Pubertät bei männlichen Individuen ist ein physiologischer Vorgang und m. E. eine Folge der Idiokinese, also einer Variation der Erbanlage, obwohl diese Erscheinung als Rückbildung in einem interessanten Gegensatz zu der auch in diesen Lebensabschnitt fallenden Entwicklung der Bart- und Schamhaare steht. Bei femininen Männern, bei Eunuchen, Eunuchoiden und bei der Dystrophia adiposogenitalis (Stein) bleibt diese eigenartige physiologische Idiokinese in Form des Haarausfalles aus, gleichzeitig aber auch die Entwicklung der Bart- und Schamhaare. Bei maskulinen Frauen hingegen, bei denen eine Abnormität auf dem Gebiete der Idioplasmavariation, der Idiokinese, besteht, kommt es zu einer hormonalen Dyssekretion mit dem Ergebnis, daß sich nicht bloß eine Calvities frontalis entwickelt, sondern daß es an den bei der Frau mit Lanugohaaren bedeckten Stellen zu einem derben (Bart- usw.) Haarwuchs kommt. Gelegentlich bildet auch bei solchen Frauen, wie ich es öfters beobachten konnte, die Schambehaarung keine nach oben horizontal begrenzte Linie, sondern reicht nach Männerart in Pyramidenform bis zum Nabel. Bei Degenerierten beiderlei Geschlechts kann man öfters das Ineinanderübergehen, Zusammenwachsen der Augenbrauen und die Persistenz der Lanugohaare insbesondere am Rücken und in der Kreuzbeingegend beobachten. Außer den Abnormitäten der physiologischen Idiokinese können natürlich

Digitized by Google

auch pathologische Vorgänge, wie z. B. die operative Entfernung der Eierstöcke usw., zu obigen Erscheinungen führen; ebenso ist es als Folge einer hormonalen Dyssekretion zu betrachten, daß es bei Frauen im Klimakterium häufig zu einer Entwicklung der Barthaare kommt. Die Form der Hypertrichose, die als sog. „Pelzmützenkrankheit" bekannt ist (Übergreifen der Kopfhaare bis tief in die Stirn, in die Schläfen und auf die Augenbrauen), findet man fast regelmäßig bei Veränderungen, die auf eine Idioplasmaabnormität der Schädelknochen zurückzuführen sind (Mikrozephaloide, abnorm niedrige Stirnbildung, Caput quadratum u. a.), auffallend häufig gleichzeitig mit der Lingua plicata.

Der unmittelbare Grund der hier aufgezählten Veränderungen ist offenbar in Änderungen der hormonalen Sekretion zu suchen. Diese Sekretionsstörungen können jedoch durch pathologische, im Leben erworbene (paratypische) Umstände zustande kommen, wie z. B. Ausschaltung der ovarialen Funktion durch Krankheit, Operation usw. In diesen Fällen fehlt natürlich der Zusammenhang mit dem Keimplasma, sie kommen auch für die hier aufgeworfene Frage nicht in Betracht. Im Sinne der Idiokinese hingegen glaube ich von den erwähnten physiologischen Faktoren die gesetzmäßig auftretende, also nicht pathologisch bedingte, Formgestaltung des Kopfhaarwuchses der Knaben verwerten zu können. Bis zur Pubertät entsprechen die Grenzen des Kopfhaarwuchses der Knaben an Schläfe und Stirn entschieden dem femininen Charakter; dies entspricht also der Dominante der mütterlichen Erbanlage. Mit Eintritt der Pubertät tritt die hormonale Sekretion der männlichen Keimdrüsen mehr in den Vordergrund und nun kommt auch in der Gestaltung des Kopfhaarwuchses, im Sinne der väterlichen Erbanlage, der maskuline Charakter zum Ausdruck. In jenen Fällen, wo diese gesetzmäßige physiologische Idiokinese nicht eintritt, behält das Kopfhaar in seiner Anordnung auch weiterhin den femininen Charakter bei; meist sind bei diesen Individuen auch andere dystrophische Zeichen zu finden. Bei dem weiblichen Geschlecht ist die Anordnung des Kopfhaares in diesem Sinne für unsere Frage nicht zu verwerten, da bei Frauen die einmal zur Geltung gelangten weiblichen Erbanlagen ihre Wirkung auch weiterhin beibehalten. Treten einmal dennoch die Eigenschaften des anderen Geschlechtes hervor (maskuline Frauen), dann ist diese Idiokinese als pathologisch anzusehen.

Zusammenfassend läßt sich sagen, daß wir die gesetzmäßige Änderung in der Anordnung des Kopfhaarwuchses bei jungen Männern in der Pubertät als physiologische Idiokinese ansehen. In der Pubertät werden — in bezug auf die Gestaltung (Begrenzung) des Kopfhaares — die anfangs dominierenden mütterlichen Erbanlagen infolge der Idiokinese zu rezessiven, während die bis dahin rezessiven väterlichen Erbanlagen mit der Ausbildung der Alopecia frontalis adolescentium nun dominanten Charakter annehmen.

Digitized by Google

Aus der Klinik für Haut- und Geschlechtskranke der kgl. ungarischen Elisabeth-Universität in Pécs (Direktor: Prof. Dr. S. C. BECK)

Über die Wasserstoffionenkonzentration der in der Dermatologie verwendeten offizinellen Umschlagwasser[1])

Von

Priv.-Doz. Dr. MICHAEL LANG

Ausgehend von unseren Untersuchungen über die Änderungen des Säure-Basengleichgewichts bei Ekzem, wonach die aktuelle Reaktion der ekzematösen Stellen in den meisten Fällen eine Verschiebung nach der alkalischen Seite erfährt, waren wir bestrebt, bei der Anwendung von Umschlägen usw. diesem Umstande Rechnung zu tragen. Zu diesem Zwecke untersuchten wir eine Reihe der gebräuchlichen Umschlagwasser, um vom chemischen Standpunkte aus eine Antwort über den Wirkungsmechanismus dieser Lösungen zu erhalten. Die Untersuchungen wurden mittels der Indikatorenmethode ohne Puffer (Farbgrad) nach L. MICHAELIS durchgeführt. Der Methode sollen zwar manche Mängel anhaften, namentlich in bezug auf Salz- und Eiweißfehler, doch sind diese — wie wir aus vergleichenden elektrometrischen Messungen feststellen konnten — unbedeutend.

Die am häufigsten gebrauchten Umschlagwasser, welche bei uns zur Verwendung kamen, waren: 1. essigsaure Tonerde (nach Pharm. Hung. III.) in einer Verdünnung 1:10; 2. 2%ige Borsäurelösung; 3. Bor-Burowsche Lösung (2% acid. boric., 3% Liquor Burowi); 4. Resorzinlösung (1% Resorzin, 1% Glyzerin, 10% Alkohol). Die p_H-Werte gestalteten sich folgendermaßen:

Umschlagwasser	p_H
Essigsaure Tonerde	4,85
Borsäurelösung	4,95
Bor-BUROWSche Lösung	4,90
Resorzinlösung	5.85

Je stärker das Säure-Basengleichgewicht der ekzematösen Hautstellen nach der alkalischen Seite verschoben war, um so besser waren die Resultate mit den saureren Umschlägen. Es ist also anzunehmen, daß bei der therapeutischen Wirkung dieser Lösungen eine Bindung alkalischer Stoffwechselprodukte stattfindet, ein Neutralisierungsvorgang, dessen Endresultat die Wiederherstellung des normalen Säure-Basengleichgewichts ist. Dieser Effekt wird um so schneller in Erscheinung treten, je besser die Lösung gepuffert ist. Obzwar die essigsaure Tonerde und die Bor-Burowsche Lösung sich als gut gepufferte Lösungen erwiesen, machten wir uns auf die Suche nach Lösungen mit einem noch besseren Pufferungsvermögen. In diesem Bestreben stellten wir verschiedene Puffergemische (d. h. Lösungen schwacher Säuren mit ihren Salzen) her, deren p_H je nach dem Mischungsverhältnis von Säure und Salz zwischen gewissen Grenzen beliebig variiert werden kann.

Wir begannen unsere Versuche, über welche wir am 15. Kongreß der Deutschen Dermat. Ges. berichteten (BECK und LANG: Über Säure- und Basenempfindlichkeit der Haut im Zusammenhang mit der p_H-Konzentration bei Ekzem. Therapeutische Überlegungen. Ref.: Arch. f. Dermat., Bd. 155, Kongreßbericht, S. 197), mit Salizylatpuffer, um auch gleichzeitig die keratoplastische Wirkung schwacher Salizylsäurelösungen auszunützen. Der Wasserstoffexponent des Gemisches schwankte zwischen p_H 3,5—4,0, bei einer Konzentration von 0,1—2‰ für Salizylsäure und 1‰—1,1% für Natr. salicyl. Zur besseren Lösung der Salizylsäure wurde dem Puffergemisch 2—10% Alkohol hinzugefügt. (Als Beispiel diene folgende Zu-

[1]) Bemerkung zu dem gleichnamigen Artikel von PERUTZ und LUSTIG in dieser Wochenschrift, Bd. 90, Nr. 15.

Digitized by Google

sammenstellung: Acid. salic. 0,5, Natr. salic. 5,0, Alkohol 50,0, Aqua dest. ad 1000,0; p_H 3,85.) Als Richtschnur bei der Auswahl der entsprechenden Lösung diente einerseits das p_H der zu behandelnden Hautveränderung, andererseits die Säure-Basenempfindlichkeit der Haut, welch letztere mittels sauren und basischen Hauttests bestimmt wurde. Erwies sich das Ekzemserum als stark alkalisch, so wurde der Puffer auf niedriges p_H eingestellt (z. B. p_H 3,7), bei geringer alkalischer Reaktion kamen dagegen minder saure Puffer (z. B. p_H 4,0) zur Anwendung. War die Säure- oder Basenreaktion stark positiv, d. h. erwies sich die Haut stark säure- oder basenempfindlich, so wurde geringe, ansonsten stärkere Konzentration gewählt. Wichtig ist — namentlich wenn wir die Behandlung mit stark sauren Pufferlösungen beginnen — ein allmähliches Ansteigen mit dem p_H. Mit fortschreitender Neutralisierung kann nämlich eine Lösung, welche zu Beginn gut arbeitete und somit der Hautveränderung angepaßt war, zu sauer werden und folglich reizen.

Als schwach saures oder alkalisches Puffergemisch kann der Boratpuffer in Betracht kommen mit einem p_H von 6,3—7,7 bei einer Konzentration von 1—2% für Borsäure und ½—4‰ für Natr. boracic. Die Notwendigkeit alkalischer Puffergemische wird sich in der Ekzemtherapie dann ergeben, wenn infolge Überkompensierung der alkalischen Gleichgewichtsstörung eine vorübergehende Verschiebung nach der sauren Seite hin (ein sogenanntes „saures Stadium") eintritt.

Noch verschiedene andere Puffersysteme (Azetat-, Phosphatpuffer usw.) können zu therapeutischen Versuchen herangezogen werden, wobei außer dem p_H der betreffenden Lösung, welche — wie gesagt — der aktuellen Reaktion der Hautveränderung angepaßt werden muß, auch noch Ionenwirkung, quellungshemmender Effekt usw. beachtet werden müssen.

In den weiteren therapeutischen Versuchen wurden in diese Pufferlösungen adstringierende Mittel, namentlich Ichthyol (¼—½%) inkorporiert, um auf diese Weise bei Verwendung von sauren Puffergemischen (z. B. Salizylatpuffer) das Ichthyol im sauren Medium zur Wirkung kommen zu lassen. Natürlich steigt der p_H des betreffenden Salizylatpuffers durch Hinzufügen des alkalisch reagierenden Ichthyols, jedoch nicht in nennenswertem Maße. So erhöht sich der p_H obigen Salizylatpuffers bei ½% Ichthyolgehalt von 3,85 auf 3,95.

Um der entfettenden Wirkung lange fortgesetzter Umschläge vorzubeugen, hat es sich als vorteilhaft erwiesen, den Pufferlösungen 2—3% Glyzerin hinzuzufügen.

Über die klinischen Erfolge wird in einer demnächst erscheinenden ausführlichen Publikation die Rede sein.

Erfolgreiche Behandlung der chronischen Furunkulose mit Detoxin

Von

Dr. W. Martin in Berlin-Schlachtensee

Bei der Furunkulose kommt es in erster Linie darauf an, durch lokale Behandlung die Verbreitung des stark infektiösen Virus auf gesunde Hautpartien zu vermeiden. Alsdann soll durch parenterale Zufuhr von Eiweiß- oder Vakzinepräparaten die Virulenz der Staphylokokken herabgemindert werden. Trotz dieser Maßnahmen rezidivieren viele Fälle von Furunkulose immer wieder. Bei diesen chronischen Furunkulosen habe ich nun seit längerer Zeit ein neues Schwefel-Eiweißpräparat — das Detoxin[1]) — angewandt.

Detoxin ist ein aus Deckepithel gewonnenes Keratinat mit hohem Gehalt an organisch gebundenem Schwefel, sowie aromatischen Aminosäuren (1). Pharmakologisch konnte eine stark giftbindende Wirkung festgestellt werden (2).

Aus 20 Fällen von chronischer Furunkulose, die ich bisher mit Detoxin behandelt habe, seien einige skizziert:

---

[1]) Chemische Fabrik Johann A. Wülfing, Berlin SW 48, Friedrichstr. 231.

Digitized by Google

1. T. N. Seit 7 Monaten rezidivierende Furunkulose an Gesäß und beiden Oberschenkeln. Sehr fette, 45jähr. Frau, fast ausschließlich Fleischnahrung, viel Alkohol und Kaffee. Im Laufe des letzten Halbjahres ohne sichtlichen Erfolg angewandt: Ernährungsumstellung vegetarisch, Sublimatbäder, Hefetherapie, Injektionen von polyvalenten Vakzinen. Im 7. Monat Anwendung von Detoxin in großen Dosen (täglich 10 ccm intravenös). Bisher 21 Injektionen. Während dieser Kur keine andere Behandlung, abgesehen von rein vegetarischer Kost mit wenig Pflanzenfett. Die zahlreichen Furunkel sind inzwischen ausnahmslos abgeheilt und keinerlei neue Rezidive aufgetreten, obwohl mit den Injektionen seit 5 Wochen ausgesetzt wurde.

2. W. T., 25 Jahre. Seit 2 Monaten starke, ununterbrochene Furunkulose mit zahlreichen, klein bleibenden Herden in der Gegend der Schulterblätter. Übliche Therapie ohne Erfolg. 5 Injektionen von tägl. 10 ccm Detoxin intravenös bringen schnelle Abheilung und Rezidivfreiheit seit $1^1/_2$ Monaten.

3. Fr. N., 41 Jahre, beschäftigt sich als Elektrotechniker besonders viel mit Säuren. Seit 1 Jahr leicht nässendes Ekzem an beiden Händen mit furunkelartigen Effloreszenzen an den Unterarmen. 8 Tage lang intravenöse Injektionen von je 10 ccm Detoxin, gleichzeitige Behandlung aller befallenen Hautteile mit Detoxinsalbe. Rezidivfreiheit seit 2 Wochen, trotzdem Pat. sich in beschränktem Maße schon wieder mit Säuren beschäftigt. Prophylaktisch noch nachts Detoxinsalbenverbände.

4. W. W., 63 Jahre, Diabetiker. Seit 5 Jahren 3mal schwere Nackenkarbunkel, die chirurgisch behandelt wurden. Vor 3 Monaten Rezidiv mit hohen Temperaturen. Tiefe Inzisionen, Insulintherapie. Temperaturen bleiben hoch, septische Kurve, sehr schlechtes Allgemeinbefinden. Kein Erfolg mit intravenösen Metallsalzen und Vakzinen bzw. Autovakzinen. 10 Tage lang 2mal täglich 10 ccm Detoxin intravenös. Auffällig schnelle Besserung des Allgemeinbefindens, 3 Tage lang noch hohe, aber nicht mehr septische Temperaturen, dann langsamer Abfall mit gleichzeitiger Reinigung und Heilung des Karbunkels.

5. E. G., 37 Jahre. Im Anschluß an Primelekzem ausgedehnte Furunkulose des behaarten Kopfes. Behandlung in der Provinz durch Rasieren, Quecksilbersalben, Vakzineinjektionen. Kein Erfolg. Hier nur Verbände mit neutraler Borsalbe. Täglich 2malige Injektionen von Detoxin, anfangs 2—5 ccm intramuskulär unter sorgfältiger Nierenkontrolle wegen unübersehbarer Reaktion des Schwefels auf die vorangegangene Quecksilbertherapie, dann ohne irgend welche Erscheinungen 2mal 10 ccm intravenös. Abheilung in 11 Tagen. Rezidivfreiheit seit 3 Wochen.

6. L. D., 32 Jahre. Entbindung vor 3 Monaten. Nach abgeheilter Mastitis (ohne chirurgischen Eingriff) ausgedehnte Furunkulose der linken Brust bis in die Achselhöhle. Übliche Therapie mit Salben und Vakzinen erfolglos. 5 Tage lang intravenöse Injektionen von je 10 ccm Detoxin bringen Abheilung. Rezidivfrei seit $2^1/_2$ Wochen.

Die günstige Wirkung des Detoxins ist anscheinend auf die organische Bindung von Schwefel und hochwertigen Aminosäuren zurückzuführen. Bei der Anwendung des Präparats gab ich Dosen von 10 ccm ein- bis zweimal pro die intravenös, da ich mich bald von der Unschädlichkeit des Detoxins überzeugen konnte. Da zu Beginn meiner Versuche auch bei anderen Intoxikationen bereits günstige Erfahrungen mit Detoxin vorlagen (3, 4), habe ich das Präparat nach dieser Richtung ebenfalls nachgeprüft und gute Erfolge gesehen.

So konnte z. B. ein ganz hoffnungslos erscheinender Fall von Gicht und Rheumatismus nach 6 Monate dauernder Detoxinkur erheblich gebessert werden. Ein schwerer Fall von Psoriasis mit Schrunden und dicken Borken am Gesäß und mehrfachen kleinen Erysipelschüben, die auch gegen Röntgenbehandlung refraktär geblieben waren, kam durch intravenöse Gaben von täglich 10 ccm Detoxin und gleichzeitiger Höhensonnenbestrahlung zur Abheilung. Sehr interessant war die prompt entgiftende Wirkung bei einer schweren Verbrennung an beiden Armen durch siedendes Öl. Ausgesprochene Intoxikationserscheinungen mit Eiweißausscheidung aus den Nieren. Normales Befinden und Eiweißfreiheit 3 Stunden nach 20 ccm Detoxin intravenös. In den folgenden 3 Tagen tägliche intravenöse Gaben von 10 ccm Detoxin bringen völlige Beschwerdefreiheit.

Wenn dies auch nur Einzelfälle sind, die ein endgültiges Urteil über das Präparat bei Intoxikationen noch nicht zulassen, so ist doch der Gesamteindruck ein so günstiger, daß er mich veranlaßt, das Detoxin hierbei weiter zu erproben.

Digitized by Google

Literatur

1. Jena, E., Über die chemische Schutzwirkung der Haut. Erg. Hyg., 1928. — 2. Keeser, E., Über Entgiftungsmöglichkeiten im Organismus. Arch. f. exper. Path., Bd. 122, H. 1—2. — 3. Treibmann, Ernst, Die Schwefelbehandlung des chronischen Gelenkrheumatismus mit Detoxin. Med. Klin., 1928, Nr. 9. — 5. Buschke, Joseph u. L. Bermann, Entgiftungsversuche mit Detoxin und ihre therapeutische Verwertbarkeit. Münch. med. Wschr., 1928, Nr. 7.

Aus der Derm. Klinik des Allg. Krankenhauses St. Georg in Hamburg
(Leit. Oberarzt Prof. Dr. Ritter)

Epididymitis paratyphosa

Von

Dr. Egon Berg, Assistent

Im folgenden soll ein Fall von Paratyphus B beschrieben werden, bei dem als Sitz primärer Infektion das Vas deferens und der Nebenhoden dient.

Ein 19jähr. Maschinenbaulehrling erkrankt am 12. III. 1930 aus der Gesundheit heraus mit Schmerzen in der rechten Leistengegend, später Schmerzen im rechten Nebenhoden und wird vom Dermatologen am nächsten Tag wegen Epididymitis auf die Gonorrhoestadion eingewiesen. Der Pat. ist bisher stets gesund gewesen; seit 14 Tagen angeblich etwas erkältet; die Nebenhodenentzündung führt er auf Radfahren zurück. Einen Tripper will er nicht gehabt haben; auch bestand vor der Erkrankung keinerlei Ausfluß.

Es handelt sich um einen kräftig gebauten Mann in gutem Ernährungszustand. Außer der erheblichen Schwellung des rechten Nebenhodens und der Verdickung des Samenstrangs, die im übrigen außerordentlich druckempfindlich sind (der Nebenhoden ist vom Hoden, der zunächst normal erscheint, noch gut abgrenzbar) lassen sich über der Lunge noch geringe bronchitische Geräusche nachweisen. Im übrigen ist ein pathologischer Befund nicht zu erheben; Milz und Leber nicht nachweisbar vergrößert. Auch finden sich keinerlei Exantheme auf der Haut. Es besteht eine Temperatur von fast 39° axillar.

Trotz der Applikation kühlender Umschläge beginnt die Entzündung sich in wenigen Tagen auch auf den rechten Hoden selbst auszudehnen. Hoden und Nebenhoden stellen bald einen gemeinsamen fast faustgroßen, sehr schmerzhaften derben Tumor dar. Auf einige versuchsweise gegebene Gonargininjektionen reagiert Pat. zwar jedesmal mit hohem Fieber, doch macht sich weder lokal am Genitale eine Besserung geltend, noch wird die Kontinua von 38,5—40° in irgend einer Weise beeinflußt. Am 15. Krankheitstage wird dann der Nebenhoden punktiert und das Punktat bakteriologisch untersucht; in 24 Stunden entwickelt sich auf Blutplatten eine Reinkultur von koliartigen Kolonien grammnegativer Stäbchen. Die im Jacobsthalschen Institut angesetzte Agglutination hatte dann ein positives Ergebnis für Paratyphus B in Verdünnung 1 : 3200. Auch der Vidal war stark positiv. Am 17. Tage beginnt der lytische Fieberabfall; am 20. Tage ist Pat. fieberfrei; gleichzeitig ist der Tumor nunmehr an einer Stelle abszediert; nach Inzision und Drainage erfolgt eine reichliche Eiterentleerung; aus dem Eiter wächst wiederum in Reinkultur Paratyphus B. Aus Sputum, Stuhl, Urin, Urethralsekret und Duodenalsondengalle konnte mehrfach Paratyphus nicht gezüchtet werden. Auch ergab eine Blutkultur noch am 15. Tage ein negatives Resultat. Die Diazoreaktion im Urin war negativ. Die Milz ist die ganze Zeit über nicht palpapel gewesen.

Das Blutbild zeigt mit 75% Segmentkernigen, 16% Lymphozyten, 3% Eosinophile, 3% Stabkernige und 3% Mononukleäre eine nur geringe Linksverschiebung. Die absoluten Zahlen waren nicht erhöht.

Die Inzisionswunde ist bisher noch nicht geheilt. Aus der Fistelöffnung entleert sich immer noch wenig Eiter, der immer noch Paratyphusbazillen aufkommen läßt.

Bemerkenswert an dem Fall ist die Tatsache, daß es aus der Gesundheit heraus zu einer paratyphösen Epididymitis kommt, daß also von vornherein eine anenterische Organerkrankung vorliegt, wie sie ja von Schottmüller u. a. beschrieben worden ist. Es

Digitized by Google

interessiert natürlich die Frage, auf welche Weise die Infektion zustande gekommen sein mag, und da jegliche anamnestischen Hinweise auf irgend welche prodromalen Symptome fehlen, die Anamnese auch sonst keine Anhaltspunkte für eine, wenn auch vor Jahren gehabte fieberhafte Erkrankung bietet, so sollte wohl daran gedacht werden, daß es sich um Kontaktinfektion handeln könnte (Geschlechtsverkehr mit Dauerausscheiderin). Der Beweis konnte nicht erbracht werden, da der Pat., obzwar er zugab, häufigen und wechselnden Geschlechtsverkehr gehabt zu haben, die Partnerinnen nicht nahmhaft machen konnte, so daß diese auf einen etwaigen Vidal hin nicht untersucht werden konnten.

In der Literatur wird mehrfach auf Kontaktinfektionen hingewiesen.

So beobachtete Korcynsky während des Kriegs gehäuftes Auftreten von paratyphösen Pyelitiden und Zystopyelitiden bei Prostituierten und meint, daß dies kein reiner Zufall gewesen sein könne. Er wies dabei auf den Umstand hin, daß die im Spital wegen Gonorrhoe untergebrachten Prostituierten, die in regelmäßigen Intervallen auf noch vorhandene Sekretion aus der Urethra untersucht würden, dadurch eine Entlassung zu beschleunigen suchten, daß sie kurz vor der Untersuchung durch digitalen Druck das Sekret zu beseitigen suchten. Hierdurch sei es, zumal ja die Prostituierten ihre Hände zu desinfizieren keine Gelegenheit gehabt hätten, offenbar zu weiteren Kontaktinfektionen gekommen.

K. beobachtete vom Dezember 1914 bis September 1915 41 paratyphöse Zystopyelitiden, davon im April 3, Mai 5, Juni 8, Juli 10, August 7, September 7.

Er meint, daß die Infektion des Nierenbeckens auf dem Wege über Urethra und Harnblase erfolgen muß. Die meisten Kranken klagen über Brennen beim Urinlassen und Harndrang.

Aus dem überwiegenden Befallensein des weiblichen Geschlechts bezüglich der Cystopyelitis paratyphosa schließt auch Schottmüller ein Zustandekommen der Infektion durch die Urethra und Blase.

Seyffert beschrieb einen Fall von karzinomatöser Ovarialzyste, in der sich saprophysisch Paratyphus-B-Bazillen fanden. Auch er erwägt die Möglichkeit des Einwanderns der Paratyphazeen durch den Genitalapparat.

Zusammenfassung

Es wird ein Fall von Epididymitis paratyphosa beschrieben, bei dem sonst keine klinischen Symptome und bakteriologisch-serologische Befunde von Paratyphus an anderen Organen vorhanden sind. Es wird die Möglichkeit der Infektionswege besprochen.

Literatur

Baruch, Neues Handb. f. Chir., 1922. — Korcynsky, Med. Klin., 1916, Nr. 3. — Feldmann, Wien. klin. Wschr., 1918. Bd. 37, S. 1011.

Erwiderung auf den Aufsatz von Prof. Dr. Bruck „Über die angebliche Gefährlichkeit intravenöser Gonokokkeninjektionen“

Von

Dr. Lilienstein in Hamburg

Prof. Bruck, der Vater der Arthigons und der intravenösen Vakzinetherapie bei Gonorrhoe und deren Komplikationen, hat in Nr. 9 dieser Wochenschrift zu den Veröffentlichungen von Blümmers aus der Löheschen Abteilung: „Über Gefahren bei der intravenösen Anwendung von Gonokokkenvakzine“ und zu meinem Beitrag in Jg. 1929, Nr. 50 dieser Zeitschrift Stellung genommen.

Meine Beobachtung betraf einen 25jährigen, bisher scheinbar gesunden Mann, der wegen komplizierter Gonorrhoe mit Prostatitis 2 Tage nach einer intravenösen

Digitized by Google

Injektion von 0,2 Arthigon unerwartet zum Exitus kam. Die Sektion ergab ein kavernöses Hämangiofibrosarkom des rechten Herzens, das für den plötzlichen Tod durch Zirkulationsstörung verantwortlich gemacht wurde.

Wenn nun Prof. BRUCK den Vorwurf erhebt, daß dem Allgemeinzustand, insbesondere aber dem Zustand des Zirkulationsapparates des Patienten vor der Einleitung der von ihm selbst „als praktisch relativ ungefährlich" bezeichneten Therapie nicht genügend Aufmerksamkeit geschenkt wurde, so übersieht er, daß der Patient vorher über 2 Monate auf der dermatologischen Abteilung des Krankenhauses St. Georg (Prof. Dr. RITTER) behandelt worden war. In der Krankengeschichte ist das Ergebnis der Herzuntersuchung, allerdings unter Verkennung des anatomischen Befundes, ausdrücklich niedergelegt. Doch waren die subjektiven Beschwerden und objektiven Erscheinungen so gering, daß ihm dort 10 intravenöse Resantininjektionen mit obligaten Fieberzacken zugemutet wurden, die er anstandslos vertrug. Man kann also danach nicht sagen, daß eine darauf folgende Arthigoninjektion von 0,2, die ohne besondere Beschwerden vertragen wird, eine erhebliche Belastung des Zirkulationsapparates darstellt, daß die Indikation zur intravenösen Vakzinetherapie falsch gestellt war.

Prof. BRUCK hätte aus meiner kurzen kasuistischen Veröffentlichung entnehmen können, 1. daß der Patient schon vor der Einleitung meiner Therapie im Krankenhause auf seinen Allgemeinzustand hin untersucht worden war, 2. daß ich selbst den strikten Beweis für den Zusammenhang zwischen Arthigoninjektion und Exitus nicht für erbracht hielt, sonst würde ich nach dem herrschenden Sprachgebrauch den Fall unter dem Titel „Exitus letalis infolge intravenöser Arthigoninjektion" veröffentlicht haben. Ich stehe jedoch nicht an zu erklären, daß ich, um irrtümlichen Auffassungen zu begegnen, nach einer Aussprache mit Prof. DELBANCO den Fall richtiger unter der Überschrift: „Exitus infolge Herztumors nach zufällig vorausgegangener intravenöser Arthigoninjektion" beschrieben hätte. Es mag verständlich erscheinen, daß ich unter dem Eindruck der von BLÜMMERS beobachteten üblen Zufälle bei der intravenösen Injektion von Gonokokkenvakzinen den Fall unter einem anderen Gesichtspunkt betrachtete und die Möglichkeit einer anderen Beurteilung erörterte.

Wenn auch in der Literatur nur spärliche Mitteilungen über Schädigungen durch intravenöse Einverleibung von Gonokokkenvakzinen existieren, und wenn ich selbst bisher ungestraft in zahllosen Fällen diese Therapie geübt habe, so möchte doch zur Diskussion stehen, ob tatsächlich die vielen Tausende von intravenösen Gonokokkenvakzineinjektionen ohne ernstere Nebenerscheinungen verlaufen sind.

So wenig also der vorstehende Fall die Warnung vor der intravenösen Vakzinetherapie unterstreichen darf, so sehr sollen mich die BLÜMMERSschen Fälle zur Vorsicht mahnen.

Versammlungen

Münchner Dermatologische Gesellschaft

Sitzung vom 16. Januar 1930

Vorsitzender: **Mayr** Schriftführer: **Vonkennel**

Moncorps: Casus pro diagnosi.

59jähr. Mann, seit einem halben Jahr zum Teil pruriginöse, zum Teil erythrodermieartige juckende Dermatose. In inguine Drüsenpakete. Unterbauchgegend und untere Extremitäten außerdem schiefergrau pigmentiert und vitiliginös, letzteres erst seit kurzem, nachdem vor 20 Jahren ein solitärer Vitiligofleck und Poliosis am Mons pubis aufgetreten war. Pat. hat durch 2 Wochen Pil. asiat. eingenommen. Mit Ausnahme einer Eosinophilie von 10% Blutbild normal. Diagnostisch kommt Lymphogranulomatosis, Mycosis fungoides und Eczema male tract. in Betracht. (Nachtrag: Die Affektion ist auf Grund weiterer Beobachtung und Untersuchungen als Eczema male tract. aufzufassen.)

Münsterer: 1. Acrodermatitis atrophicans.

29jähr. Pat., seit 7 Jahren rote Flecken am rechten Unterschenkel, dann einzelne Geschwüre, die abheilten und sich wieder neu bildeten. Jetzt Rötung.

Digitized by Google

Atrophien und ekzematöse Reizung. Erniedrigung des Grundumsatzes nicht festzustellen.

2. Serpiginöses Syphilid. Vorstellung wegen sich hier ergebender juristischer Frage.

Die Kranke wurde Juni 1928, also nach Inkrafttreten des Gesetzes vom 18. II. 1927, von einem Naturheilkundigen behandelt. Er gab eine Salbe und ein kalkähnliches Pulver. Erfolg der Behandlung war nicht festzustellen. Darüber, daß tertiäre Lues unter den Begriff Geschlechtskrankheiten des Gesetzes fällt, herrscht unter den Auslegern Übereinstimmung. Damit sind auch die Bestimmungen des § 7, Abschnitt 1 und 2 gegeben, der die Behandlung approbierten Ärzten reserviert. Ein Teil der Kommentatoren vertritt die Ansicht, daß für den Kurpfuscher bei extragenitaler Manifestation, gleichgültig ob ansteckend oder nicht, eine strafbare Handlung nur dann vorliegt, wenn dem Kurpfuscher nachgewiesen werden kann, daß er gewußt hat, daß er es mit einer Geschlechtskrankheit zu tun hat. Dieser Nachweis wird bei tertiärer Lues schwer zu erbringen sein. Schäfer-Lehmann ist zwar der Anschauung, daß fahrlässige Nichtkenntnis zur Anwendung des § 7, Abs. 2 ausreiche, wogegen aber Hellwig erinnert, daß selbst dann nachgewiesen werden müsse, daß der Behandelnde nach seiner Vorbildung und nach dem Grade seiner Intelligenz bei gehöriger Vorsicht hätte erkennen müssen, daß in dem betreffenden Fall eine Geschlechtskrankheit vorliegt. Ärztlich möchte man allerdings meinen, daß sich mit der Aufstellung der §§ 1 und 7 automatisch für jeden Heilbehandelnden die Pflicht ergibt, sich wenigstens auf diesem Gebiete dem Stande der Wissenschaft entsprechend in der Diagnostik auszubilden. Könnte sich der Jurist zu einer derartigen Kommentierung entschließen, so wäre zur wirkungsvollen Bekämpfung der Lues sicher viel gewonnen.

v. Zumbusch weist darauf hin, daß die Angelegenheit den Juristen übergeben wurde, um einen Präzendenzfall für das erörterte Thema zu schaffen.

3. Artefakte.

Linkshänderin, die Veränderungen daher rechts, eine Reihe mit schwärzlichen Schorf bedeckter Geschwüre, die mit Salzsäure erzeugt wurden. Schon vor 3 Jahren ähnliche Erscheinungen, Chirurgen schlugen damals Operation vor. Dies hat die Heiltendenz der torpiden Geschwüre außerordentlich gefördert.

Bohnstedt: 1. 50jähr. Mann mit seit 30 Jahren bestehendem, über den ganzen Körper ausgedehntem **prämykotischem Ekzem** und ausgebildetem Herd von Mycosis fungoides am Halse, der sich im Laufe von vier Monaten auf dem Ekzem gebildet hat.

2. Fall von am Skrotum lokalisierter **Pityriasis rosea**, die Ähnlichkeit mit in Abheilung begriffenen luetischen Papeln aufwies.

Thieme: Multiple Xanthome im Gesicht neben einzelnen tuberösen Xanthomen. Durch Vorbehandlung das Aussehen so verändert, daß die Diagnose nicht sicher zu stellen war, die erbsengroßen rötlichen Knoten am Kinn ließen an Boecksches Sarkoid, Fibrome, Neurome denken. Diagnose gesichert durch Erhöhung des Cholesterinspiegels im Blut, ohne daß der Blutzucker erhöht war.

Moncorps: Über die Beziehungen des Kohlehydratstoffwechsels zum Schwefelhaushalt und deren Bedeutung für die Dermatologie.

Hinweis, daß bei gewissen Dermatosen sich Störungen im Kohlehydratstoffwechsel nachweisen lassen, trotzdem der Nüchternwert im Normalbereich liegt und keine Glykosurie vorhanden ist; unter Vorweisung von Blutzuckerkurven nach Traubenzuckerbelastung wird auf Übereinstimmung mit den Befunden von Ottenstein hingewiesen. Daß bei diesen Dermatosen sich Schwefel, Ichthyol, Hefepräparate, Insulin und Einschränkung der Kohlehydratzufuhr als wirksam erweisen, wird durch die engen Beziehungen des Kohlehydratstoffwechsels zum Schwefelhaushalt klar. Bei letzterem spielt das Oxydo-Reduktionssystem Glutathion-Glutathionid eine hervorragende Rolle. Hinweis auf die über das Glutathion bekannt gewordenen Tatsachen, besonders dessen Bedeutung für Atmungsfunktionen und die Feststellung, daß die bisher als Dipeptid aufgefaßte Substanz nach Untersuchungen von Hopkins wahrscheinlich ein Tripeptid (Glutaminyl-Cystein-Glycocoll) ist. Diese Substanz, bzw. die Thiolgruppen, lassen sich, wie Vortr. auf dem Bonner Kongreß zeigen konnte, histochemisch darstellen und in ihrer verschiedenen Lokalisation demonstrieren. Der perkutan applizierte Schwefel und einige seiner Verbindungen, die den Blutzuckerspiegel zu senken vermögen, treten mit den Sulfhydrilgruppen, an denen das Rete besonders reich ist, in Wechselbeziehung. Auf letzterer beruht

Digitized by Google

die qualitativ und quantitativ faßbare Reduktion des elementaren, perkutan applizierten Schwefels zu Sulfiden. Quantitative Bestimmungen des Glutathion im Blut zeigten sowohl beim Menschen wie Tier nach Zuckerbelastung einen der Blutzuckerkurve umgekehrt proportionalen, charakteristischen Kurvenverlauf. Beim tierexperimentellen Insulinchok sinken die Glutathionwerte tief unter die Norm und bewegen sich zwischen 1—2 mg%. Nach Kupierung des Choks durch Traubenzuckerinjektion und völliger Erholung wird wieder der Ausgangswert erreicht. Interessant sind in diesem Zusammenhang auch die Ergebnisse der histochemischen Untersuchung des Pankreas vom Normaltier und vom im Insulinchok getöteten Tier: es ergeben sich prägnante Unterschiede im Gehalt an Sulfhydrilverbindungen zugunsten des Normaltieres. Mit Hinblick auf die große biologische Bedeutung des Glutathion-Glutathionids und dessen unverkennbaren Beziehungen zum Kohlehydratabbau wird arbeitshypothetisch die Möglichkeit einer neuen Auffassung für die Neigung der Diabetiker zu Pyodermien besprochen; weiterhin wird die Frage angeschnitten, inwieweit sich das Problem des fehlerhaften oder mangelhaften Kohlehydratabbaues vom Standpunkt einer primären Störung im Schwefelhaushalt betrachten läßt.

Speierer: 10jährige Erfahrung bei Thymusbestrahlung der Psoriasis vulgaris. Vortr. zeigt, daß die meisten Autoren einen ablehnenden Standpunkt einnehmen. Als Begründung findet sich fast ausnahmslos die Angabe, daß trotz genauester Innehaltung der von Brock angegebenen Technik keine Erfolge erzielt werden konnten. Aus eigener Statistik geht hervor, daß nur bei einem geringen Prozentsatz der bestrahlten Fälle nennenswerte Erfolge erzielt werden konnten, und diese nur bei jugendlichen Personen. Verf. prüft, ob durch Änderung der Qualität oder Quantität der Strahlen, durch Filteränderung oder durch Steigerung oder Verminderung der H.E.D. bessere Erfolge zu erzielen sind und findet, daß die von Brock angegebene Technik die besten Erfolge zeitigt, die Ursache der Mißerfolge in der jeweiligen Beschaffenheit der Thymusdrüse selbst suchen zu müssen. Er verfertigt Röntgenaufnahmen des Thymus psoriasisfreier und psoriasisbehafteter Kinder und vergleicht dieselben. Dann werden Röntgenaufnahmen vor und nach jeder Thymusbestrahlung gemacht, um zu erforschen, ob der Thymus irgend eine Veränderung nach der Bestrahlung erfährt. An Hand theoretischer Überlegungen, Statistiken und oben skizzierter Versuche widerlegt Verf. die Lehre Brocks von der Thymushypoplasie, als alleiniger ätiologischer Ursache der Psoriasis. Die teilweise erzielten Erfolge erklärt Verf. anderweitig. Er führt die Diapositive der Röntgenfilme von den bestrahlten Pat. vor und weist auf allen die Spuren überstandener Hilusdrüsentuberkulose nach. Er erörtert dann die Schwierigkeiten der röntgenographischen Sicherung dieser Diagnose. Der bisweilen so milde Ablauf der Bronchialdrüsentuberkulose macht verständlich, daß diese Diagnose auch klinisch selten erhoben wird, doch sei diese bei genauen anamnestischen Erhebungen fast stets zu stellen. Die teilweise erzielten Erfolge bei Thymusbestrahlung werden nicht als eine Frage der Einwirkung der Strahlen auf den Thymus, sondern eine Beeinflussung der Bronchialdrüsen bezogen. Bei einigen Fällen von Mißerfolgen war es möglich zu zeigen, daß die Herde zu sehr peripher in den Lungen lagen, also außerhalb des bestrahlten Bezirkes. Vergleiche über das familiäre Vorkommen der Psoriasis und der Tuberkulose ergeben, daß sich die Zahlen fast decken. Auch die Tatsache, daß Psoriasis in den Sommermonaten oft spontan zur Besserung oder Ausheilung neigt, wenn sich die Pat. in günstigen Lebensbedingungen befinden, decken sich mit den diesbezüglichen Erfahrungen bei Bronchialdrüsentuberkulose. Noch eine Reihe anderer Vergleiche und Belege führt Verf. für seine Anschauung eines ätiologischen Zusammenhangs zwischen Psoriasis und Bronchialdrüsentuberkulose an und zeigt, daß sich seine Auffassung mit der Menzers und verschiedener französischer Autoren decke, obwohl er auf ganz anderem Wege dazu gekommen ist. Seine Untersuchungen machen wahrscheinlich, daß es wohl die Stoffwechselprodukte der Tuberkelbazillen sind, welche entweder direkt Psoriasis verursachen können (nicht müssen) oder noch wahrscheinlicher indirekt, indem sie die normalen Funktionen der Haut schädlich beeinflussen und dadurch die Ursache einer parakeratotischen Diathese der Haut bilden, im Sinne der Theorie Sambergers.

Sitzung vom 20. Februar 1930

Schramm: 1. Lichen planus mit ausschließlicher symmetrischer Lokalisation an beiden Kniegelenken.

Digitized by Google

2. Lichen ruber striatus.

Wirz: Es sind zweifellos Lichen-ruber-planus-Knötchen vorhanden, auch in Striaeform, aber zum Lichen ruber planus passen die Mehrzahl der anderen Efloreszenzen nicht. Die meisten Knötchen sind spitz, gelb und gelbrot, manche sogar dunkelrot und schuppen zum Teil, daneben finden sich große Plaques mit gyriertem schuppendem Rand, zentralem Leukoderm, Hyperpigmentationen in fleckiger Form und Atrophien, konfluierend. W. möchte daher den Fall für Parapsoriasis lichenoides halten.

Heuck hält den Fall für Lichen planus mit sekundärer Ekzematisation.

Bohnstedt: 1. 37jähr. Patient mit seit Geburt bestehender **Cutis verticis gyrata.**

2. Fall von **Erythema exsudativum multiforme,** das nur auf den Hautflächen aufgetreten ist.

Wirz: Lupus erythematodes pigmentosus.

36jähr. Frau, 1920 mit der Holländer-Methode geheilt, auch damals dunkelbraun pigmentierte Herde. Sie blieb 9 Jahre geheilt. Das Rezidiv entspricht klinisch der damaligen Form, auch vor dem linken Ohr reine Pigmentherde ohne Hyperkeratose.

Münsterer: 1. Lupus erythematodes universalis.

Außerdem Schizophrenie. Fast am ganzen Körper Erytheme. Besonders deutlich die streifenförmige Anordnung an Händen und Füßen. Auf Lopionbehandlung wesentliche Besserung.

Heuck kennt Pat. seit mehreren Jahren. Angeblich trat im Anschluß an starke Hitze in einer großen Menschenmenge diffuse Rötung des Gesichts auf, die als „Erythema perstans" gedeutet wurde. Gleichzeitig Rötungen an Hand- und Fingerrücken mit feinen ektatischen Gefäßzeichnungen um den Nagelfalz, Fieberbewegungen, Schmerzen in den Kniegelenken, so daß vorübergehend Dermatomyositis in Erwägung gezogen wurde.

2. Tuberkulide.

20jähr. Pat. In der Kindheit skrofulöse Drüsen. Vor 10 Jahren ein Tumor der rechten Parotis, hart und knollig, darüber vor 5 Jahren eine Aussaat von Knötchen, ein weiterer orangegelber Herd, in dem sich ebenfalls Knötchen nachweisen ließen, vor einem Jahr an der Stirn. Außerdem mächtige Auftreibungen des rechten Mittel- und linken Kleinfingers, die sich auf dem Röntgenbild als osteomyelitische Prozesse darstellen, und große Hygrome des rechten Handrückens. An der Außenfläche des linken Ober- und Unterarms ein derbes, in die Kutis reichendes Infiltrat, das ebenso wie die Kubitaldrüse rechts zum Bilde des Skrofuloderms gehört. Röntgenaufnahme der Lunge zeigt ältere Herde.

Moncorps: Überimpfung von Mycosis-fungoides-Material auf Meerschweinchen.

Demonstration eines Meerschweinchens, dem vor 5 Wochen in eine Hauttasche ein hanfkorngroßes Stück von einem Mycosis-fungoides-Tumor implantiert wurde. Das Impfmaterial stammt von einem klinisch und histologisch typischen Fall und wurde aus der unteren, epidermisfreien Hälfte eines nicht exulzerierten Tumors entnommen. Nach 3 Wochen Tumorbildung am Versuchstier, Wachstum bis Taubeneigröße unter Gewichtsabfall. In der 5. Woche nach Haarausfall im Bereich des Tumors Exulzeration. Konsistenz des Tumors derb. Von den übrigen Tieren, die mit dem gleichen Material geimpft wurden, zeigte sich nur bei einem eine mäßige Tumorbildung. Histologische Untersuchung absichtlich nicht vorgenommen, da das Tier weiter beobachtet werden soll.

Wirz: 1. Demonstration einer Venülenklemme.

Vortr. ist im allgemeinen ein Gegner von Hilfsinstrumenten bei der intravenösen Technik. Die sonst vorzüglichen Venülen zur Blutabnahme haben einen Nachteil: der Glasschaft, der in gerader Fortsetzung die Nadel trägt, ist sehr dünn und kurz und infolgedessen unhandlich. Hat man die Nadel in die Vene eingeführt, so muß man das Instrument wieder etwas anheben, um mit Daumen und Zeigefinger der anderen Hand das Stielstück fassen zu können. Hierbei ereignet sich oft zweierlei: die Nadel wird in der Vene durch Hochkippen verschoben, durchbohrt eventuell die untere Wand, so besonders bei Frauen mit engen Venen; winkelt man dann die eigentliche Venüle ab, um das Ventil zu öffnen, so wird der unter dem Stielstück liegende und dieses haltende Zeigefinger oft auf die Vene gedrückt und staut diese ab, so daß die Venüle nur 2—3 ccm Blut saugen kann. Zur Vermeidung dieses Übels dient die vom Vortr. konstruierte und durch die Firma Bott & Walla,

Digitized by Google

München zu beziehende Venülenklemme, mit der das Stielstück statt mit den Fingern gefaßt wird. Diese Klemme erleichtert auch das Abwinkeln der Venüle, ohne die Nadel im geringsten zu verschieben, wie Vortr. sich in 2 Jahren Ausprobierens überzeugt hat.

2. Eine neue Behandlung der Dermatitis herpetiformis.

Vortr. hat im Sommer und Herbst 1929 6 Fälle von Dermatitis herpetiformis mit Natriumthiosulfat intravenös behandelt. In allen Fällen handelte es sich um ausgedehnte Affektionen mit typischen Blasengruppen. Eine Pat. mußte die Kur nach der 3. Spritze aus äußeren Gründen schon gebessert unterbrechen, die 5 anderen konnten zu Ende behandelt werden. Mit 4—18 Injektionen in 2—3tägigen Zwischenräumen, jeweils 1,0 g, wurden alle geheilt. Äußerlich nur Zinkschminke. 4 von 5 sind geheilt geblieben, eine Pat. zeigte nach 4 Monaten einen Rückfall. Trotz dieser Ergebnisse möchte Vortr. den Erfolg nicht zu hoch bewertet wissen. Es liegt in der Natur der Dermatitis herpetiformis, daß sie schubweise verläuft, daß also jeder einzelne Schub schließlich wieder abheilt. Der Einfluß der Injektionen war aber insofern unverkennbar, als schon nach den ersten 2 oder 3 Injektionen die urtikariellen Herde abblaßten und die Bläschen abtrockneten, ohne Nachschübe zu bilden. Zur Erklärung der Wirkung weist Vortr. darauf hin, daß die kleinblasige Bläschenkrankheit möglicherweise, wie wohl auch der großblasige Pemphigus eine Stoffwechselvergiftung darstellt. Schwefel macht giftige Darmprodukte bekanntermaßen harnfähig. Vielleicht wirkt das Natriumthiosulfat in diesem Sinne nicht nur auf Salvarsan und Schwermetalle, sondern auch auf intermediäre Stoffwechselprodukte pathologischer Art „entgiftend". Vortr. teilt die Erfahrungen trotz des kleinen Materials mit, weil die Krankheit immerhin zu den selteneren gehört. Andererseits handelt es sich um ambulante Fälle, bei denen Stoffwechselversuche über die Schwefelbilanz nicht angestellt werden konnten. Zu diesen möchte er auf Grund der mitgeteilten Ergebnisse beim klinischen Material anregen.

Vonkennel: Die maximale Vakzine-Fiebertherapie der Gonorrhoe (erscheint im Zentralbl. f. Gyn.).

Heuck: Nach den empfehlenden Angaben von Mulzer und Keining auf dem letzten Kongreß der D. D. G. über die intensiven Fieberbewegungen, die beide Autoren nach der intravenösen Injektion von Gonoyatren beobachtet hatten, halte ich es für möglich, daß hiermit ein Ersatz für die Impfmalaria bei entsprechender Indikation in hartnäckigen Blennorrhoefällen gegeben sei. Nach unseren vorläufig wohl abschließenden Beobachtungen muß ich sagen, daß das uns gelieferte Yatren bei peinlich gleicher Dosierung und Verabreichung die zu erwartenden und eutherapeutisch unbedingt notwendigen Fieberattacken nicht ausgelöst hat; dazu kommt, daß die Pat. schwere Allgemeinstörungen (Kopfschmerzen, Benommenheit des Kopfes, Erbrechen, Kreislaufstörungen) in so intensiver Weise aufwiesen, wie wir es eigentlich bei der Malaria, abgesehen von metasyphilitischen Fällen, niemals zu sehen gewohnt sind. Wie diese Dissonanz der Beobachtungen zu erklären ist, ist vorläufig unklar.

Fachzeitschriften

Russkij Westnik Dermatologii

1929, Bd. 7, Nr. 9—10

Tishnenko-Kiew: Zur Klinik der Fox-Fordyceschen Krankheit.

Die Fox-Fordycesche Krankheit ist durch das charakteristische morphologische Bild, die typische Lokalisation, die charakteristischen pathologisch-anatomischen Veränderungen und die Beziehung zu den apokrinen Drüsen wohl bekannt, aber immer noch gibt es bei dieser Krankheit ungeklärte Punkte, wie z. B. die Frage nach der Selbständigkeit der Erkrankung und nach dem Beginn der histologischen Veränderungen in der Epidermis oder der Kutis. In dem vom Verf. beschriebenen Fall fanden sich außer den typischen Erscheinungen der Fox-Fordyceschen Krankheit nur Störungen der Darmfunktionen. Verf. hält die Krankheit für eine Ausscheidungsdermatose, die als selbständige nosologische Einheit aufzufassen ist. Die Therapie basiert auf Erkennung der Ursache.

Digitized by Google

Nikolajewskaja u. Podwyssotzkaja-Leningrad: Die Pyodermitis und die Rolle der Streptokokkeninfektion für ihre Ätiologie.

Auf Grund von 82 von Verff. untersuchten Fällen von verschiedenen Pyodermien teilen sie dieselben in folgende Gruppen ein: 1. reine Staphylokokkengruppe, wozu sie die Furunkulose, Follikulitis, Impetigo Bockhart, Impetigo contagiosa faciei und einige Fälle von Impetigo vulgaris rechnen; 2. Staphylokokken-Streptokokkengruppe, wozu Impetigo vulg., Eczema impetiginosum, Ecthyma vulg., wie Fälle von Pyodermitis vegetans und Pyodermitis ulcerosa gehören und 3. die reine Streptokokkengruppe (einige Fälle von Impetigo vulg., Pyodermitis ulcerosa und vegetans). Der gefundene Streptokokkus war der Streptococcus pyogenes s. haemolyticus, welcher sich, sowohl für Tiere als auch für den Menschen, pathogen erwies.

Dombrowskij-Rostow a. D.: Der Einfluß der Röntgenstrahlen auf die vasomotorischen Reflexe der Haut.

Die Versuche wurden mit einem Glasstäbchen vorgenommen, und zwar in symmetrischer Weise auf den Vorderarmen, der Brust und dem Rücken, wobei die eine Seite bestrahlt, die andere nicht bestrahlt wurde. In der Regel läßt sich in den ersten 1—2 Stunden nach der Bestrahlung keine Gefäßreaktion erzielen, aber bald kehrt sie in normaler Weise wieder. Nach 3—5 Stunden, bei manchen Personen erst nach 24 und mehr Stunden, kann man zum Schluß des frühzeitigen Erythems wie der darauffolgenden Pigmentation das Auftreten eines weißen Dermographismus konstatieren, welcher sich aber nicht lange hält und bald in die gewöhnliche Reaktion übergeht. Zuweilen läßt sich am 8.—21. Tage, wenn das zweite Erythem mit nachfolgender Pigmentation auftritt, wiederum auf der bestrahlten Stelle der weiße Dermographismus wahrnehmen. Nochmals wird ein solcher, bei Bestrahlung am 37.—48. Tage, bei erneutem Eintritt des Erythems und verstärkter Pigmentation im Laufe von ½—1 Tag beobachtet. Die nicht bestrahlte Hautpartie weist die ganze Zeit über eine normale Gefäßreaktion auf.

Löwenson, N.-Odessa: Zur Frage des anorektogenitalen Syndroms.

Verf. hatte Gelegenheit, 4 Fälle von anorektogenitaler, 3 von anorektaler und 3 von rein genitaler Affektion zu beobachten, welche Anlaß gaben zur Vermutung, daß wirklich ein anorektogenitales Syndrom existiert. Anscheinend bildet dieses Syndrom das Resultat einer Affektion der Leisten- und Rektaldrüsen, wie der Lymphgefäße durch diesen oder jenen infektiösen Prozeß, wie z. B. Tuberkulose, Syphilis, Ulcus molle, Lymphogranulomatosis inguinalis, Blennorrhoe, Lepra oder banale Mikroorganismen. In der Anamnese der Kranken fanden sich Angaben über Syphilis bei 6, von Ulcus molle bei 5 und von Blennorrhoe bei 7 Personen; hierbei gab es in 3 Fällen Syphilis und Blennorrhoe, in 2 Syphilis, Ulcus molle und Blennorrhoe und in einem Falle Syphilis, Lepra und Ulcus molle.

Bronstein u. Bukina-Sewastopol: Infektion der Genitalschleimhaut von Kaninchenweibchen durch Hodenpassagevirus.

Es gelang durch Injektion von aus einem Kaninchensyphilom hergestellter Gewebsemulsion in die Genitalschleimhaut von Kaninchenweibchen an den Impfstellen syphilitische Schanker zu erzeugen.

Kaussmann-Moskau: Zur Frage der Mitbeteiligung des Collum uteri bei der Gonorrhoe kleiner Mädchen.

Eine Mitbeteiligung des Collum uteri ließ sich in 14 unter 18 Fällen von akuter Blennorrhoe bei kleinen Mädchen nachweisen. Bei chronischer Blennorrhoe wurden dagegen in keinem einzigen Falle Gonokokken im Zervixsekret gefunden, obgleich die große Anzahl von Leukozyten an das Vorhandensein einer Endozervizitis denken ließ. Je älter die Mädchen, desto öfter ist das Kollum beteiligt. Eine Heilung der Endozervizitis wurde meist durch Vakzine und lokale Behandlung erzielt.

Mrongowius u. Kaufmann-Minsk: Zur Frage der Behandlung der Syphilis mit Bijochinol.

Eine alleinige Behandlung von Lues mit dem russischen Wismutpräparat Bijochinol in 75 Fällen ergab, daß letzteres bei Lues I und II in seiner Wirkung dem Hg und bei Lues III dem Jod und Jodquecksilber nachsteht.

Beirach-Kasan: Intrarektale, nicht am Kurort selbst ausgeübte Mooranwendung bei Prostatitis, Spermozystitis und Arthritis gonorrhoica.

Da die intrarektale Mooranwendung, fern vom Kurort, gute Resultate ergibt, rät Verf. zu ihrer Anwendung.

Digitized by Google

Rossijskij-Moskau: Zur Klinik des syphilitischen Nanismus.

In den beiden beschriebenen Fällen wies das eine Mädchen von 15 Jahren einen Wuchs von 139 cm, das andere von 16 Jahren einen solchen von 126 cm auf. In beiden Fällen waren die Geschlechtsorgane unentwickelt, die Haare fehlten sowohl an den Geschlechtspartien wie in den Achselhöhlen. Menses waren noch nicht aufgetreten. Die Diagnose Syphilis wurde in dem einen Falle durch den positiven Wassermann, in dem andern durch die Anamnese sichergestellt.

Makower u. Sacharoff-Pawlow-Possad: Ein Fall von isolierter Diphtherie der Genitalien.

Es handelt sich um ein Mädchen von 1 Jahr und 2 Monaten. Heilung durch Diphtherieheilserum. A. Jordan-Moskau.

Venerologia und Dermatologia

1929, Nr. 12

Archangelskij, W., u. W. Feldmann-Moskau: Zur Charakteristik der pathologischen Veränderungen der Augen bei Syphilis congenita.

Von 285 Kindern syphilitischer Mütter wiesen 131 Augenveränderungen auf, welche im frühen Lebensalter sich nur auf den hinteren Augenabschnitt beschränken. Dieser anfangs „gelborange Augenhintergrund" kann wieder verschwinden oder zu ständigen Veränderungen führen. Die Keratitis parenchymatosa kommt häufiger bei Mädchen als bei Knaben und speziell am häufigsten zwischen dem 5. und 15. Lebensjahre vor. Eine früh eingeleitete Behandlung verbessert das Sehvermögen.

Derbandiker-Moskau: Zur Frage der Lymphogranulomatosis inguinalis subacuta Nicolas-Favre.

Es handelte sich um einen 16jähr. Kranken mit kindsfaustgroßer Adenitis inguinalis sin. Keine Primäraffektion. Im Bubobeiter wurden keine Bazillen gefunden. Die Impfung von Eitervakzine und Lymphogranulomeiter nach Frei und Hoffmann fiel positiv aus.

Janschek u. Lewitin-Odessa: Ein Fall von Lymphogranulomatosis inguinalis subacuta Nicolas-Favre.

Arijewitsch-Moskau: Mikrosporie des behaarten Kopfes bei Erwachsenen.

Verf. sah 6 Fälle von Mikrosporie bei Erwachsenen, darunter 5 auf dem behaarten Kopf und einen im Bart. In allen Fällen wurde eine besonders starke Hyperämie, entsprechend den Krankheitsherden beobachtet. Als Ursache sieht Verf. unter anderem eine Häufung zur Zeit der Mikrosporie bei den Kindern an, wodurch auch die erwachsenen Familienglieder gefährdet werden.

Poletajew: Das Resultat der mikroskopischen und bakteriologischen Untersuchung von Hautschuppen bei Eczema seborrhoicum, wie Pityriasis simplex captis et faciei.

Verf. fand bei Eczema seborrhoicum Hefe- und fadenförmige Pilze neben Bakterien und bei Pityriasis simpl.: Sporen von Malassez, Bakterien, Hefepilze und andere Pilzkolonien.

Kaufmann, S.-Moskau: Über gonorrhoische Adnexerkrankungen.

Unter 1000 Fällen von weiblicher Blennorrhoe sah Verf. in 310 gynäkologische Komplikationen. Die moderne Behandlung der Blennorrhoe kann in der Mehrzahl der Fälle das Hinaufsteigen des blennorrhoischen Prozesses verhindern, besonders da die Komplikation in den Eileitern gewöhnlich in sehr leichter Form beginnt. Die unmittelbare Ursache der Komplikation ist schwer zu bestimmen, jedoch ist sie in 44% mit den Menses verknüpft.

Solomonowitsch-Moskau: Zur Ätiologie der nicht gonorrhoischen Vulvovaginitis.

Auf Grund der Untersuchung von 50 Mädchen mit nicht blennorrhoischer Vulvovaginitis im Alter von 9½ Monaten bis 13 Jahren ist Verf. zur Überzeugung gekommen, daß Konstitutionsanomalien für die Entstehung dieser Krankheit von großer Bedeutung sind.

Gurewitsch, N., u. Timochin-Moskau: Die Agglutination der Spir. pallida durch das Serum eines syphilitischen Kaninchens.

Zwecks Untersuchung der Agglutinationsfähigkeiten des Serums syphilisierter Kaninchen auf die Gewebsspirochäten bearbeiteten beide Verff. gemeinsam die Sera

Digitized by Google

von 42 syphilitischen und 17 gesunden Kaninchen. Sie erzielten eine positive Agglutinationsreaktion nur bei ersteren in 7 Fällen, und zwar unter 11 Kaninchen, die vor über 9 Monaten infiziert worden waren, in 5 Fällen und unter 31, vor weniger als 9 Monaten infizierten Kaninchen, in 2 Fällen. Hieraus schließen die Verff., daß die Agglutinationsfähigkeit sich erst im Spätstadium der Syphilis entwickelt und dementsprechend im Kampfe des Organismus mit der syphilitischen Infektion keine Rolle spielt.

Kondratjewa-Kasan: Zur praktischen Bedeutung der WR mit Blutkoagula.

Parallele Untersuchungen mit Blutgerinnseln und mit Seren ergaben in 99% eine völlige Übereinstimmung hinsichtlich der Resultate der WR, so daß die letztere Reaktion mit Blutkoagulat von 4—5tägiger Dauer ausführbar ist.

Tutschinskij-Armawir (nördl. Kaukasus): Zur Verbreitung der Geschlechtskrankheiten unter der städtischen Bevölkerung.

Die Bearbeitung von 3402 Registrationskarten von Geschlechtskranken, welche das Armawirsche Vendispensar zum erstenmal im Laufe von 2 Jahren benutzten, ergab die enorme Bedeutung der Prostitution und der geringeren des Alkohols. Es nimmt die Ansteckung der Frauen durch ihre kranken Männer zu, wie auch diejenige der Frauen durch zufälligen Geschlechtsverkehr, jedoch überwiegt die Infektion der Frauen durch ihre Männer.

Barschew: Über die Tätigkeit der Poliklinik am Hospital für die rote Armee in Leningrad.

Okun-Moskau: Die Bedeutung der Massentransporte von Kriegspflichtigen für die Armen und die Bevölkerung.

Rossijanskaja-Moskau: Ein Fall von Morbus Darier.

18jähr. Mädchen.

Gabelow-Wladikawkas: Ein Fall von gummöser Syphilis der Harnblase.

34jähr. Frau, welche sich vor 19 Jahren syphilitisch infiziert und schlecht behandelt hatte.

Lichowidow-Smolensk: Einige Worte über die juxtaartikulären Knoten.

Die Untersuchung von 5633 Bewohnern von 40 Dörfern im Gouvernement Smolensk wies 92 Fälle von Syphilis nach, von denen 4 juxtaartikuläre Knoten aufwiesen, und zwar 1. bei einer 45jähr. Bäuerin, 2. bei einem 60jähr. Bauer, 3. bei einer 56jähr. Bäuerin und 4. bei einer 43jähr. Bäuerin.

Wainstock-Melitopol: Ein Fall von Syphilis congenita tarda gummosa mit Entwicklungsstörungen in der Geschlechtsphäre.

Der 47jähr., korpulente, unter mittelgroße Mann mit verschiedenen Stigmata von S. congenita hatte ein gummöses Ulkus der rechten Tibia und kindliche Geschlechtsorgane. Völliges Fehlen von Libido.

Pobudijskaja: Über den Venerismus in Adijgea.

Alikischibekow: Die venerischen Krankheiten in der Republik Nachitschewan.

Nemetz: Über die venerischen Kranken unter den Militzionären der Altstadt von Taschkens.

Michailowskij: Zur Frage der Behandlung des chronischen rezidivierenden Erysipels mit Röntgenstrahlen.

Guter Erfolg in 3 Fällen. A. Jordan-Moskau.

Acta Dermatologica

Dezember 1929, Bd. 14, H. 6

Mukai, T.: Report on Three Cases of Acanthosis Nigricans (Bericht über drei Fälle von Acanthosis nigricans). S. 613.

Mitteilung von 3 Fällen von Acanthosis nigricans bei Männern von 61—65 Jahren, bei dem dritten Fall Magenkarzinom.

Shibata, S.: The Irritative Action of the Volatile Portion of Coal-Tar Pitch on the Conjunctivae (Über die reizende Wirkung der flüchtigen Bestandteile des Steinkohlenteers auf die Bindehaut). S. 626.

Umeda, T.: A Study on the Ciliar Movement of Ox Trachea (Untersuchungen über die Bewegungen der Wimperepithelien der Ochsentrachea). S. 645.

Digitized by Google

Sakurai, S.: Über die Spaltung von Urotropin, das in die Bauchhöhle von Kaninchen injiziert wurde. S. 651.

3—4 g Urotropin in aseptischem dest. Wasser, etwa 300 ccm, gelöst, wird Kaninchen in die Bauchhöhle injiziert. Die Untersuchung des Bauchwassers, 1 bis 2 Stunden später nach Tötung der Tiere entnommen, ergibt mit der Rimini-Burnam-Reaktion freies Formaldehyd.

Mukai, T., u. S. Shibata: Über die Keratodermia tylodes palmaris progressiva. S. 668.

M. und Sh. beobachteten 20 Fälle der in Japan häufigen, zuerst von Dohi und Miyake beschriebenen, Krankheit. Sie beginnt bei weiblichen Individuen zwischen 15 und 30 Jahren bei Rechtshändern an der Beugeseite der Fingerspitze, besonders des Daumens, des Zeige- oder Mittelfingers der r. Hand, bei Linkshändern links. Hauptsymptome: Trockenheit, Rauhigkeit, Hyperkeratose und Rhagadenbildung, Verschwinden der Hautleisten an der Volarseite der Finger und am Handteller. Die Nägel bleiben stets intakt; Juckgefühl fehlt. Bei 2 von 14 mit Ovarialextrakten behandelten Fällen Besserung. Röntgenbehandlung wirkungslos.

Januar 1930, Bd. 15, H. 1.

Sukiwaka, K.: Eksperimenta studo pri la influo de la endokri naj organoj sur la procedo de rekuranta febro. 1. Tirojda glando sur rekuranta febro. 2. Testiko sur rekuranta febro (Experimentelle Untersuchungen über den Einfluß der endokrinen Organe auf den Fortschritt des Rückfallfiebers. 1. Glandula Thyreoidea. 2. Testikel). S. 6.

Umeda, T.: Vital Staining of Cornea, Skin and Ciliated Epithelium of the Frog. First Report (Die Vitalfärbung von Kornea, Haut und Wimperepithel beim Frosch. Erster Bericht). S. 37.

Untersuchung von etwa 700 Farbstoffen in ihrer Geeignetheit für die vitale Färbung der erwähnten Gewebe. Für die Haut sind unter anderem Thioninblau GO. Nilblau G, Neutralrot G, zinkfreies Methylenblau J besonders empfehlenswert.

Takatsu, F.: Über die prophylaktische Wirkung des Salvarsans bei der Instillation in das spirochäteninfizierte Auge. S. 50.

In den Laboratorien zu Kyoto infizierten sich bei Rekurrensversuchen 2 Ärzte mit Rekurrens, wahrscheinlich durch die Augenschleimhaut. Die Versuche von T. ergaben: 1. Ein Tropfen 1%ige Saviolnatriumlösung, bei Maus und Kaninchen nach vorheriger örtlicher Rekurrensinfektion in das Auge gebracht, läßt es zu keiner Konjunktivitis kommen. 2. Rattenbißspirochäten, dem Kaninchen eingeträufelt, verursachen am gesunden Auge keine Infektion, wohl aber bei verletzter Oberfläche der Bindehaut. 3. Die Rekurrensinfektion der Haut mittels konjunktivaler Einträufelung und die Sodokuinfektion an der verletzten Bindehaut des Kaninchens lassen sich durch Instillation einer 1%igen Saviolnatriumlösung verhüten. 4. Die Instillation einer 1%igen Saviolnatriumlösung wirkt gegen Spirochäteninfektion des Auges stärker prophylaktisch als die 1%ige Silbernitratlösung.

Shibata, S.: Veränderungen in einigen Organen infolge von Applikation der flüchtigen Bestandteile des Steinkohlenteerpechs. S. 62.

Tamura, S., u. K. Nakanishi: Über die histologischen Veränderungen der feinen Nervenfasern des Hodens und des Hodensacks bei experimenteller Kaninchensyphilis. S. 67.

Untersuchungen mittels des modifizierten Ramon-y-Cajal-Verfahrens ergaben an den Nervenfasern und Nervenendigungen verschiedene Formen der Degeneration: Schwellung, Fragmentierung, veränderte Färbbarkeit, Zerfall und Auflösung. Die dickeren Nervenfaserbündel verhielten sich resistenter als die feineren Fasern, die dort, wo die schleimige Degeneration der kollagenen Fasern erfolgt war, kaum mehr sichtbar waren. Die gefundenen Veränderungen glichen denen bei den sonstigen Entzündungen, waren also keineswegs spezifisch.

Yashida, S. u., T. Funabashi: Ein Fall von Carzinoma penis, entstanden 4 Jahre nach Resektion wegen Pagetscher Krankheit. S. 77.

Bei dem 54jähr. Manne entstand vor 9 Jahren nach einer Phimosenoperation eine Erosion im Sulcus coronarius, aus der sich ein Tumor von Daumenkopfgröße entwickelte, der, exstirpiert, histologisch als Pagetsche Krankheit diagnostiziert wurde. 4 Jahre nach der Entfernung des Tumors an der Glans penis Entstehung eines neuen Tumors, der histologisch das charakteristische Bild des Epithelkrebses zeigte.

F. Juliusberg-Braunschweig.

Digitized by Google

Acta Dermato-Venereologica
Bd. 10, H. 6

Mienicki, M. de, u. E. de Sawicki: Sur l'application du cholevale dans le traitement du Sycosis simple (Über die Behandlung der Sykosis mit Choleval). (Dermat. Klin. Wilna.) S. 463.

Auf Grund von 12 Fällen empfehlen die Verff. die zweimal tägliche Lokalbehandlung der sykotischen Stellen mit 10%iger wässeriger Cholevallösung; die Behandlung ist reizlos und kann auch in Fällen verwendet werden, in denen andere Behandlungsmethoden nicht vor Rezidiven schützen; ein Vorteil der Behandlung ist es, daß man die Epilation der kranken Stellen erspart. Bei starker Reizung der Haut durch den Krankheitsprozeß beginnt man die Behandlung mit einer 5%igen Lösung.

Matras, A.: Zur Therapie des Pemphigus. (Dermat. Klin. Wien.)

Die Arbeit erstattet Bericht über 19 Fälle von Pemphigus, von denen 10 symptomfrei wurden, unter ihnen auch solche vom Typus der Dermatitis herpetiformis. Es wurden roborierende und tonisierende Maßnahmen zur Anwendung gebracht; Plasmochin, Arsen, Trypaflavin und Kalziumpräparate wurden verwendet; außerdem wurde eine äußerliche lokale Behandlung mit antiseptischen und adstringierenden Umschlägen, Bädern, Spülungen, Pinselungen und Salbenverbänden durchgeführt.

Michaëlis, O.-Brüssel: Influence spécialement remarquable de l'insuline dans un cas de sclérodermie totale (Behandlung der Sklerodermia universalis mit Insulin).

Mit Rücksicht auf die therapeutische Bedeutung des Insulins bei der Raynaudschen Krankheit, welche der Sklerodermie nahesteht, versuchte der Verf. bei einer Kranken, bei welcher seit 6 Monaten eine über den ganzen Körper sich erstreckende Sklerodermie bestand, die Insulintherapie, welche bei der Raynaudschen Krankheit gute Resultate geliefert hatte, und welche auch bei Sklerodermie überraschend Besserungen hervorrief. Das Insulin wirkt hier durch seine Beeinflussung des parasympathischen Systems, vielleicht aber auch im Sinne der Proteinkörpertherapie. Dabei darf nicht übersehen werden, daß Cholin und Follikulin bei Sklerodermie eine deutliche Wirkung üben und daß wohl Insulin cholinfrei ist, daß aber Follikulin und Insulin einen gemeinsamen Polypeptidkern haben.

Frankovic, V.-Zagreb: Über die Klärungsreaktion von Meinicke. (Dermat.-vener. Univ.-Klin.)

Die Untersuchung von 1400 klinisch und anamnestisch bekannten Seren ergab, daß die Klärungsreaktion, welche mit einem Extrakt aus Rinderherz mit Tolubalsam arbeitet, eine bedeutend größere Reichweite besitzt als die Vergleichsreaktionen Wassermann, Sachs-Georgi und Trübung nach Meinicke) und daß sie besonders bei Lues latens sehr empfindlich ist. Die Klärungsreaktion (MKR) muß bei allen Fällen angestellt werden, in welchen eine Entscheidung, ob eine weitere Behandlung erfolgen soll, getroffen werden muß.

Kogoj, Fr., u. V. Frankovic-Zagreb: Über einen Fall von Lupus miliaris disseminatus faciei acneiformis und anschließende Untersuchungen über Serumcutine. (Dermat.-vener. Univ.-Klin.)

Bei einem 21jähr. Kranken mit akneiformem miliaren Lupus des Gesichts, bei dem im Schnitte Tuberkelbazillen nachgewiesen wurden, aber im Pusteleiter fehlten — bei einem einzigen Meerschweinchen der sechsten Passage konnten in einer Drüse Tuberkelbazillen gefunden und kultiviert werden, trotzdem das Tier nach Mantoux negativ war und an Gewicht zunahm — war die Pirquetreaktion negativ, die Intradermoreaktion positiv und die Heilung erfolgte auf intrakutane Darreichung von Alttuberkulin und Bestrahlung mit Höhensonne. Bei diesem Kranken zeigte sich, daß bei Injektion von Tuberkulin-Serumgemisches die Tuberkulinreaktion nicht verstärkt wird. Es besteht, wie die daran anschließenden Versuche über die Wirkung von Tuberkulin-Serumgemisches bei verschiedenen Menschen und Tieren gezeigt haben, ein Unterschied im Verhalten der Einwirkung auf den eigenen und den fremden Organismus sowie auf tuberkulöses und nicht tuberkulöses Terrain. Das Serum lupöser Kranker, sowohl das aktiv frische wie das 24 Stunden alte und das inaktivierte, verstärkte bei Nichttuberkulösen im allgemeinen die Tuberkulineinwirkung, während bei Tuberkulösen die Verstärkung geringer war und mit inaktiviertem Serum sogar eine Abschwächung eintrat. Bei dem 24 Stunden alten, inaktiviertem Serum von Nichttuberkulösen trat in keinem Falle bei Tuberkulösen eine Verstärkung, bei Nichttuberkulösen aber fast ausnahmslos eine Verstärkung auf.

F. Winkler-Wien.

Digitized by Google

Mitteilungen aus der Literatur

Strahlentherapie und Strahlenschädigung

Schreus, H. Th.-Düsseldorf: Der Stand der Strahlendosierung mit der Sabouraud-Noiré-Tablette. (Hautklin. d. Med. Akad.) Strahlenther., Bd. 35, H. 1, S. 72.

Die Schwierigkeiten der Oberflächendosimetrie in r-Einheiten vermittels der Sabouraud-Noiré-Tabletten liegt vor allem in deren Härteabhängigkeit. Die praktische Weiterverwendung der Tabletten ließe sich gleichwohl verantworten, wenn sie von der Fabrik geeicht geliefert würden. An Hand einer Eichkurve könnte der Arzt die r-Empfindlichkeit der Tabletten für die gebräuchlichsten Härtebereiche (Halbwertschichten) ablesen. Auch heute noch erweisen sich die Angaben von Hans Meyer (1912) praktisch in der Oberflächentherapie als richtig.

E. Kottmaier-Mainz.

Habermann, R.-Hamburg: Röntgenschädigung nach Epilation eines Kinderkopfes mit Schwermetallfilterung und ihre forensische Beurteilung. (Univ.-Hautklin. Hamburg.) Strahlenther., Bd. 35, H. 1, S. 123.

Ein 3jähr. Kind war wegen Pilzflechte oder Ekzem zuerst einer einstelligen Lokal- und 4 Wochen später einer siebenstelligen totalen Epilationsbestrahlung unterzogen worden. Drei Wochen später kam es zu einer zunächst als Erysipel gedeuteten Reaktion dritten Grades mit Geschwürsbildung, die sich erst nach mehr wie einem Jahre unter fast totaler Vernarbung der Kopfhaut überhäutete. Die starke Filterung (0,5 mm Zn) war wohl die Ursache des verspäteten Eintrittes der Reaktion. Verf. weist auf die große Schwierigkeit hin, kleine Kinder ohne Gefahr der Überkreuzung zu bestrahlen.

E. Kottmaier-Mainz.

Galewsky, E., u. K. Linser-Dresden: Erfahrungen über Dosierung und Filterung von Röntgenstrahlen bei Hautkrankheiten. (Waldparkkrankenanstalt.) Strahlenther., Bd. 35, H. 3, S. 561.

Verff. raten, ganz schwach gefilterte weiche Strahlen zu verwenden; ganz kleine Dosen erreichen oft das gewünschte Ziel. Es gibt Fälle, welche schon mit $^1/_4$ HED prompt geheilt werden. Die Dosierung richtet sich in erster Linie nach dem Leiden. Ganz besonders kommen hier in Frage die Reizbestrahlungen bei Alopecia areata und Alopecia praematura, psoriatisch oder ekzematös veränderten Augenlidern, beim Lippenekzem, psoriatischen Plaques des behaarten Kopfes. Ganz vorsichtig bestrahlen Verff. auch die stark juckenden Skrotal- und Analekzeme.

E. Kottmaier-Mainz.

Oertel, Helmuth: Histologische Untersuchungen über die Wirkung der sogenannten Grenzstrahlen in normaler Haut. Diss., Göttingen 1929.

Die an der eigenen Haut vorgenommenen Untersuchungen ließen erkennen, daß der Effekt der Weichstrahlung ein wesentlich stärkerer ist als der der harten Strahlung. Zwischen der histologisch faßbaren Wirkung von normalem und weichem Röntgenlicht besteht qualitativ fast gar kein Unterschied. Die auch beim normalen Röntgenerythem als hoch radiosensibel beschriebenen Zellen werden auch von genügend stark dosierten Grenzstrahlen verändert. Perifollikuläre Infiltrate im stark überdosierten Grenzstrahlenerythem sind ein Befund, wie man ihn ebenso bei einer Epilationsdosis normalen Röntgenlichtes erhält. Den einzigen Unterschied zeigt das Stratum granulosum, weil es der Strahlenquelle am nächsten liegt und gewissermaßen als Filter für die überweichen Strahlen dient; dieser Filter ist aber noch so schwach, daß härtere Strahlen an hochradiosensible Gewebe tieferer Hautlagen herankommen können. Der Prozentsatz dieser härteren Strahlen genügt aber vollauf, um in tieferen Schichten die klassischen Wirkungen der Röntgenstrahlen zu erzeugen. Die histologischen Veränderungen durch die überweichen Strahlen unterscheiden sich nicht von der normalen Röntgenstrahlung.

M. Kazarowa-T. Pasardschik.

Scholtz, W., u. J. Dörfel-Königsberg: Zur Frage der Dosierung und klinischen Verwendung der Buckystrahlen. (Univ.-Hautklin.) Strahlenther., Bd. 35, H. 1, S. 83.

Selbst unter Verwendung der neuen Röhren mit vergrößertem Lindemannfenster muß man bei dem üblichen Fokushautabstand von 7,5 cm, wenn man größere Herde einigermaßen gleichmäßig bestrahlen will, die Bestrahlungsfelder so anordnen, daß sie sich gegenseitig immer zu etwa $^1/_3$ decken. Die Bestrahlungszentren sind etwa 6 cm voneinander entfernt. Legt man Wert darauf, daß alle Felder nahezu die gleichen Strahlenmengen erhalten, so darf man die Entfernung der Bestrahlungs-

Digitized by Google

zentren nur 5 cm groß nehmen. Die Strahlendosis bei der Buckyröhre läßt sich in ausreichendem Maße durch den Grad der Schwärzung von Chromsilberpapier bestimmen. Buckystrahlen sind auch bei mehrfacher Wiederholung zweifellos ungefährlicher als Röntgenstrahlen. Weil die Patienten bei Psoriasis und Ekzemrezidiven der Hände und im Gesicht nicht selten wieder zur Röntgenbestrahlung drängen, ja nach Wechsel des Arztes die früheren Bestrahlungen verschweigen, besteht freilich bei diesen Patienten auch bei Verwendung von Buckystrahlen die Gefahr bleibender Hautschädigung. Ein weiterer Vorteil der Grenzstrahlen besteht darin, daß sie auch bei intensiver Bestrahlung des behaarten Kopfes keine Epilation hervorrufen. Die besten Erfolge sind neben Psoriasis bei squamösen, lichenoiden und intertriginösen Ekzemen zu verzeichnen. Auch manche Genitalekzeme, Pruritus genitalis et ani, lassen sich günstig beeinflussen. Auffallend ist der rasche Rückgang von Schweißdrüsenabszessen. Ferner wurden befriedigende Resultate bei Lichen simplex, Lichen ruber und planen Warzen gesehen. Unterschiedlich ist die Wirkung bei Lupus erythematodes, weniger günstig reagiert Lupus vulgaris. Tumoren der Haut wurden wenig oder gar nicht beeinflußt; auch bei Mykosis fungoides ließ sich nur das Infiltratstadium bessern. Ebenso waren die Wirkungen beim Hautkarzinom nicht überzeugend. E. Kottmaier-Mainz.

Fuhs, H.-Wien: Grenzstrahl-Hauttherapie. (Univ.-Klin. f. Dermatol. u. Syphilidol.) Wien. klin. Wschr., 1930. Nr. 14, S. 418.

Mit Strahlenhärte 0,0292 mm HWS in Al beobachtete Verf. bereits leichte Erytheme nach Dosen von 300 R. Selbst bei Steigerung auf das Zehnfache der ED. war zwar Zunahme des Erythems mit nachfolgender Pigmentierung, sonst aber nie eine Hautschädigung festzustellen. Wegen der Pigmentierung vermeide man aus kosmetischen Gründen scharfe Abdeckung der Umgebung. Verf. gibt 100—600 R in Pausen von 2—4 Wochen, ein- oder mehrfach wiederholt. Nur bei hohen, mehrfach wiederholten Spätatrophien oder -teleangiektasien. Trotz der Ungefährlichkeit immer nur die gerade nötige Minimaldose geben und Pausen nicht unnötig abkürzen. Bei Hauttuberkulose, Verrucae, Clavi, Nageldystrophien, Lymphogranulomatose sind die Grenzstrahlen den Röntgenstrahlen überlegen, besonders in röntgenrefraktären Fällen. Für Naevus flammeus ist die Grenzstrahlenbehandlung Methode der Wahl. Vorläufig sind aber die Grenzstrahlen noch zu unerforscht, um Allgemeingut des Praktikers zu werden. H. Colman-Berlin.

Konrad, J.-Wien: Behandlungserfolge mit Buckys Grenzstrahlen in der Dermatologie. (Univ.-Klin. f. Syphil. u. Dermatol.) Strahlenther., Bd. 35. H. 3, S. 567.

Verf. berichtet über ein Material von 400 Fällen aller möglichen Dermatosen, die im Laufe eines Jahres in der Klinik Kerl-Wien mit Buckyschen Weichstrahlen behandelt wurden. Als Apparatur benutzte man eine Dermixtype der Firma Koch & Sterzel mit einer Spezialweichstrahlröhre von Müller-Hamburg. Aus dem Bericht ersieht man, daß so ziemlich alle bekannten Dermatosen mit Buckystrahlen mit mehr oder weniger gutem Erfolg behandelt wurden. Hervorzuheben ist die ausgezeichnete Wirkung bei Feuermälern und Angiomen (1000—1500 R), allen anderen Behandlungsarten überlegen der Erfolg bei Alopecia areata (zumeist mit Einzeldosen 400—600 R mit 3-4maliger Wiederholung). Hauttuberkulose reagierte günstig als Tbc. verrucosa und Erythema Bazin (1500—2000 R), weniger günstig als Lupus und Skrophuloderm. Unbefriedigend war die Wirkung bei Acne rosacea, Pernionen, Keloiden, hypertrophischen Narben, Urticaria und Pemphigus vegetans. Verf. erwähnt noch, daß auch frische, schmerzhafte, gonorrhoische Epididymitis auf ganz kleine Dosen (100 R) sehr günstig reagierte. Die durch Konstruktion größerer Ausfallöffnungen für Strahlenbündel bereits erfolgte Verbesserung der neuen Weichstrahlröhren ermöglicht die Durchstrahlung größerer Hautpartien ohne allzu großen Zeitröhren- und Stromverbrauch. Die vereinzelt gemeldeten Spätschädigungen sollten dazu mahnen, künftig mit der Verabreichung hoher Dosen (4000 R und mehr) zurückhaltender zu sein. E. Kottmaier-Mainz.

Monacelli, M.-Rom: Über Spätschädigungen nach Grenzstrahlenbehandlung. (Univ.-Klin. f. Dermatol. u. Syphilidol.) Strahlenther., Bd. 35, H. 3, S. 581.

Bei Strahlungen von 9 KV sind schon am ersten Tage kapillarmikroskopische Veränderungen nachweisbar, sie entwickeln sich bis zum 10. Tage — analog dem Erythem nach harter Strahlung — als starke Erweiterung der Gefäße mit Verzögerung des Blutstromes. In der Klinik Arzt in Wien wurden umfassende Experimente mit Buckyscher Strahlung gemacht. Der Prozentsatz der Spätschädigungen war bei

Digitized by Google

dem ungeheuren Material außerordentlich klein. Immerhin wurden doch 4 Fälle von Spätschädigungen einwandfrei festgestellt. Bei keinem der 4 Patienten waren Anzeichen von Vasolabilität vorhanden. Allerdings waren zwei der Patienten schon vor längerer Zeit mit Radium bzw. Röntgenstrahlen behandelt worden. Die Spätschädigungen schienen ganz analog leichten Röntgenschädigungen. Die vollständige Übereinstimmung mit einer Röntgenspätschädigung wird in einem Falle auch durch das histologische Bild bestätigt. Auffallend waren nur die relativ geringen Schädigungen der Elastika. Es empfiehlt sich, bei Gebrauch der Grenzstrahlen dieselben Anweisungen zu befolgen wie bei Röntgenstrahlen. Abzulehnen ist der Standpunkt Spiethoffs, daß man die Bestrahlungen ohne Kumulationsgefahr wiederholen könne, so oft es der therapeutische Zweck erfordert und sie nach Bedarf immer wieder aufnehmen könne. Dagegen ist Verf. der Ansicht, die Bestrahlung, sowohl was die einzelne Dosis als auch die Wiederholung betrifft, soweit wie möglich einzuschränken, die Intervalle nicht zu sehr abzukürzen und womöglich niemals schon früher mit Radium und Röntgen behandelte Patienten der Grenzstrahlentherapie zu unterwerfen. E. Kottmaier-Mainz.

Hoffmann, W.-Königsberg: Über Augenschutz bei Anwendung von Röntgen- und Radiumstrahlen. (Univ.-Augenklin.) Strahlenther., Bd. 36, H. 1, S. 107.

Die Bleiglasschutzprothesen ergeben bei härteren Strahlen fast keinen Schutz; eher sind die von Rohrschneider angegebenen mit Quecksilber gefüllten Hohlglasprothesen verwendbar. Verf. bewährten sich am besten aus metallischem Blei gefertigte 2 mm dicke, mit Schellack überzogene Schalen, die den Vorteil haben, die Conjunctiva bulbi stark reizende Sekundärstrahlung abzuschirmen. Bei Limbustumoren lassen sich mit Leichtigkeit Löcher an passenden Stellen durch das Blei bohren. Es empfiehlt sich, möglichst kleine Felder zu verwenden. Die Schutzwirkung der Prothese ist stets nur relativ. Für die Gammastrahlung des Radiums haben die Prothesen nur einen sehr beschränkten Wert; die Wirkung beruht mehr auf der Abstandsvergrößerung. Es eignen sich dabei besser leichtatomige Materialien als Prothesenkörper. W. Curth-Berlin.

Samek, J.-Prag: Zur Röntgentherapie der männlichen Gonorrhoe. (Dtsch Dermatol. Klin.) Strahlenther., Bd. 36, H. 1, S. 188.

Gute Resultate lassen sich durch Röntgenbehandlung akuter blennorrhoischer Gelenkentzündungen mit 20—25% der HED pro dosi, 0,5 ccm + 1-mm-Al-Filter bei 150 KV erzielen. Die Schmerzen lassen innerhalb 24 Stunden häufig schlagartig nach, dadurch lassen sich Bewegungsübungen und Diathermie eher anwenden und der Gefahr der Ankylose kann so eher gesteuert werden. Ein dankbares Objekt der Röntgentherapie bildet die akute Prostatitis; auch die quälenden Dysurien der diffusen parenchymatösen Prostatitis lassen sich zum Verschwinden bringen. Ein Damm- und ein Symphysenfeld mit je 20% HED obiger Strahlung; bei Spermatocystitis acuta dieselbe Technik. Bei chronischer Prostatitis mit ihren sexuell-neurasthenischen Begleiterscheinungen ist Diathermie zu bevorzugen. Bei Epididymitis ließ gegenüber der alten Umschlagtherapie sich keine Verkürzung der Heilungsdauer erreichen. Günstige Resultate bei follikulären und kavernösen Infiltraten der Harnröhre. Die weichen Schleimhautinfiltrate Oberländers sind sehr radiosensibel; harte Strahlung, sich überkreuzende Felder, bis zu 50% der HED. Dabei werden anfänglich Gonokokken angeschwemmt, so daß es möglich ist, Röntgenstrahlen — auch bei der weiblichen Blenorrhoe — zur Provokation zu benutzen.
W. Curth-Berlin.

Kosmetik

Buschke, A., u. L. Loewenstein-Berlin: Über die soziale Bedeutung und Beseitigung von Tatauierungen. (Dermatol. Abt. d. Rudolf-Virchow-Krankenhauses.) Med. Welt, 1930, Nr. 16, S. 573.

Sichtbare Tätowierungen hindern den Träger oft im Beruf und Fortkommen. Deshalb fordert Verf., daß auch die sozialen Krankenversicherungen ihren Mitgliedern die Entfernung dieser Entstellungen ermöglichen. Außer den chirurgischen Methoden der Exzision, Transplantation und Kürettage empfiehlt Verf. vor allem die Elektrokoagulation mittels Kaltkauter, mit dem die Tätowierung nachgezogen und freigelegt wird. Dann für 1—3 Tage Applikation von 20% Pyrogallusvaseline, bis der Farbstoff sich abgestoßen hat. Einen brauchbaren Erfolg gibt auch die Methode mit Antitätansalbe (hergestellt von Laboschin), die auf einer Ätzwirkung plus Sauerstoffwirkung in statu nascendi beruht. H. Ress-Dessau.

Digitized by Google

Zirkulationsstörungen und Hämorrhagien

Frick, P.-Gießen: Über Livedo racemosa. (Städt. Kinderkl. Magdeburg.) Mschr. Kinderheilk., Bd. 46, H. 3, S. 257.

Eingehender Bericht über einen Fall von Livedo racemosa bei einem 7jähr. blassen, kümmerlichen Jungen. Tuberkulose und Lues ließen sich ausschließen. Die Hautveränderungen waren vorwiegend an den Streckseiten der Arme und Beine lokalisiert und boten das Bild einer umschriebenen, übertrieben starken und dauernd bestehenden Cutis marmorata. Stauung sowie Abkühlung der Haut bewirkten eine ausgesprochene Verstärkung. Histologisch fanden sich an den Arterien deutliche perivaskuläre Infiltrate, auch endarteriitische Veränderungen. Unter Arsenbehandlung rasche Hebung des Allgemeinbefindens ohne Einwirkung auf die Hauterscheinungen. R. Ley-Kreuznach.

Schwarz, E., u. M. Ratschow-Rostock: Experimentelle und klinische Erfahrungen bei der künstlichen Verödung von Varizen. (Chir. Univ.-Klin.) Arch. klin. Chir., Bd. 156, H. 4, S. 720.

Nach operativer Entfernung von Krampfadern sind unangenehme Komplikationen keine Seltenheit. Auch an der Rostocker chirurgischen Klinik sind eine ganze Reihe von Fällen bekannt, die entweder an einer postoperativen Embolie, an den Folgen einer Wundinfektion, an Erysipel, Pneumonie usw. zugrunde gegangen sind. Die in der Literatur angegebene Höhe der Mortalität bei operativer Varizenbehandlung beträgt etwa 3% und stimmt mit den Erfahrungen der Rostocker chirurgischen Klinik überein. Im Vergleich hierzu ist die Verödungstherapie der Varizen durch Injektionen, wie schon experimentelle Studien zeigen, viel weniger gefährlich, führt sicherer und ohne nennenswerte Berufsstörung zum Ziele. Irgend welche Zwischenfälle, wie Kollapszustände oder Embolien, sind bei den bisher mit der Injektionsmethode behandelten etwa 80 Varizenkranken nicht beobachtet worden. Die präliminare Unterbindung des Saphenastammes ist nicht ausgeführt worden, weil in der Rostocker Klinik wie auch anderwärts Fälle von Embolien aus Thromben des Saphenastumpfes nach Varizenoperationen vorgekommen sind. Als Injektionsmittel ist hauptsächlich 50—60%ige Kalorose verwendet worden, das hypertonischen Kochsalzlösungen bzw. Varikophtin vorgezogen wird. Über die Dauererfolge kann noch kein Urteil abgegeben werden. K. Linser-Dresden.

Domanig, E.-Graz: Zur Aussprache über Vorteile, Nachteile und Gefahren der Injektionsbehandlung der Varizen. (Chir. Univ.-Klin.) Zbl. Chir., 1930, Nr. 15, S. 935.

200 Fälle. Hiervon wurden 43 operativ behandelt, hierbei zwei Lungenembolien, davon eine tödlich. Bei 17 Kranken wurde nach Unterbindung zentralwärts ein Nierenkatheter soweit als möglich in das periphere Ende eingeschoben und durch allmähliches Zurückziehen beim Einspritzen von 10—15 ccm 66%iger Traubenzuckerlösung diese Strecke verödet: keine Infarkte. An 100 Pat. wurde die ambulante Injektionsmethode angewandt (66%iger Traubenzucker). Vier leichte Thrombosen, keine Infarkte, keine Nekrosen auch bei sicher paravenöser Injektion. Offene Ulcera und Ekzeme, entzündliche Thrombosen usw. werden grundsätzlich von der Behandlung ausgeschlossen. F. Ortmann-Magdeburg.

Schmier, A. A.-Brooklyn: Sclerotizing Injections in Varices of the Lower Extremities (Sklerosierende Injektionen in die Varizen der unteren Extremitäten). J. amer. med. Assoc., Bd. 94, Nr. 16, S. 1222.

Schmier, der mehr als 3000 Fälle mit mehr als 10 000 Injektionen behandelt hat, berichtet eingehend über seine Erfahrungen. Diese gipfeln in folgenden Schlüssen: Die sicherste und geeignetste Lösung stellt die Chlornatriumlösung dar. Bei sehr großen und besonders bei dem penetrierenden Typus der Venen gibt die doppelte Tourniquetmethode bei Verwendung einer Mischung von Chlor und Salizylsäure die besten Resultate. Chinin ist nur mit Vorsicht zu verwenden und nie mehr als 1 ccm bei einer Sitzung zu injizieren. Embolien sind nicht zu befürchten, denn die mikroskopische Natur des chemischen Thrombus und die große Zahl der behandelten Fälle, wobei kein Embolus auftrat, sprechen gegen diese Gefährdung. Vollständige Umdrehung des Venenstroms ist nicht so gewöhnlich, wie man in der Regel annimmt. Diabetes ist keine Kontraindikation gegen die Behandlungsmethode.

F. Juliusberg-Braunschweig.

Digitized by Google

Strauß, W.-Berlin: Hygienische Untersuchungen an gummigewebten und gummilosen Kompressions- (Krampfader-) Strümpfen. Klin. Wschr., 1930, Nr. 18, S. 829.

Der gummilose Kompressionsstrumpf verdient in den verschiedensten Richtungen den Vorzug: wegen seiner stärkeren Luftdurchlässigkeit, seiner leichteren Waschbarkeit und seiner Kochbarkeit, auch wegen der mehr gleichmäßigen Verteilung des Druckes, die Einschnürungen vermeiden läßt. Frei-Berlin.

Kraetzer, A. F.-New York: Raynaud's Disease Associated with Chronic Arsenical Retention: Report of Case Cured by Sodium Thiosulphate (Raynaudsche Krankheit mit chronischer Arsenretention. Bericht über einen durch Natriumthiosulfat geheilten Fall). J. amer. med. Assoc., Bd. 94, Nr. 14, S. 1035.

Hinweis auf die Arbeiten von Throne und Myers über die Beziehungen der Arsenretention zu der Genese der Ekzeme. K. weist darauf hin, daß die Möglichkeit des Eindringens von Arsen in den Organismus vielfach gegeben ist (durch medizinische Mittel, durch zufällige Einführung, durch berufliche Tätigkeit). Er hebt hervor, daß viele Gegenstände des täglichen Lebens Arsen enthalten, so manche Nahrungsmittel, die zu Arsenschädigungen Anlaß geben können. Eine 38jähr. Frau ist 14 Jahre lang in einem Gewächshause beschäftigt, in welchem täglich und sehr reichlich insektentötende Arsenverbindungen gebraucht werden. Sie bekommt neben den Anzeichen einer Arsenintoxikation (rezidivierendes Ekzem, wächserne Blässe, Injektion der tarsalen Konjunktiva, Knoblauchgeruch des Schweißes) eine sehr charakteristische Raynaudsche Krankheit. Nach der ersten intravenösen Einspritzung von 1 g Natriumthiosulfat wurden in 100 ccm Urin 0,068 mg Arsen nachgewiesen. Unter Behandlung mit Natriumthiosulfat fortschreitende Besserung, schließlich Schwinden aller Krankheitserscheinungen. K. nimmt an, daß hier auch die Raynaudsche Krankheit durch Arsen verursacht wurde.

F. Juliusberg-Braunschweig.

Adelheim, R.-Riga: Über maligne thrombopenische Purpura (Aleucia haemorrhagica). Klinischer Beitrag von E. Jakobson. (Path. Inst. d. Lettl. Univ.) Beitr. path. Anat., Bd. 84, H. 2, S. 283.

Der Fall von Panmyelophthise, den Verf. beobachten konnte, ist dadurch ausgezeichnet, daß die Blutungen fast ganz auf die Haut beschränkt waren und daß sich in der Haut eigenartige tumorartige Herde fanden, bestehend aus wabigen Zellen, die als retikuläre Makrophagen aufgefaßt werden und die Fette, Lipoide und färberisch nicht darstellbare Eiweißstoffe gespeichert haben, dagegen — inmitten ungeheurer Blutpigmentmengen — keine Spur von Eisen enthalten. Das Retikulo-Endothel der inneren Organe hat weder Eisen verarbeitet noch sich an der Speicherung anderer Stoffe beteiligt. Verf. nimmt daher eine Insuffizienz des REA. an und hält für möglich, daß darin doch die Ansicht derer eine Bestätigung finde, die die Milz in den Vordergrund des pathologischen Geschehens bei der Aleukie rücken wollen. Auf gewisse Beziehungen zum Morbus Gaucher wird hingewiesen.

F. Wohlwill-Hamburg.

Tagesgeschichtliche Nachrichten

Ernannt: Prof. Gans in Heidelberg zum Direktor der Dermatologischen Univ.-Klinik in Frankfurt a. M.;

Prof. Hans Th. Schreus zum Direktor der Dermatologischen Klinik in Düsseldorf;

Dr. Hans Gammel zum Assistent clinical Professor der Dermatologie und Syphilidologie an der Western Reserve University Medical School in Cleveland Ohio.

Gewählt: Prof. Bruusgaard in Oslo zum korrespondierenden Mitglied der American Dermatological Association.

Gestorben: Prof. Joh. Fabry in Dortmund. R.

Nachdruck (auch des Abschnittes „Tagesg. Nachr.") ist ohne Genehmigung des Verlegers nicht erlaubt

Verantwortlich für die Redaktion: für Originalabhandlungen und T. N.: Prof. Dr. J. H. Rille, Leipzig. Für Referatenteil und therapeutische Umfrage: Dr. Fritz Callomon, Dessau

Digitized by Google

Dermatologische Wochenschrift

Nr. 39 (Bd. 91) 27. September 1930

Aus dem Dermatologischen Stadtkrankenhaus II Hannover
(Direktor: Prof. Dr. G. Stümpke)

Psoriasis und endokrines System

Von

G. Stümpke

Mit 2 Abbildungen im Text

Zwei in allerletzter Zeit beobachtete Fälle geben mir Gelegenheit, ganz kurz nochmals auf die Bedeutung dieser Frage hinzuweisen: Ich selbst (1) hatte in einer klinischen Arbeit, die in der Buschkeschen Festschrift der Dermatologischen Wochenschrift 1928 erschienen war, über einige klinische Beobachtungen von Hautkrankheiten und Stoffwechselstörungen berichtet und in diesem Zusammenhang auch auf zwei von mir beobachtete und dahingehörige Fälle von Psoriasis hingewiesen.

Bei dem einen Fall handelte es sich um eine 23jähr. Arbeiterin, bei der im Verlauf einer Gravidität plötzliche Aussaat eines Psoriasisexanthems über den ganzen Körper beobachtet wurde, bei dem anderen um eine 56jähr. Frau, bei der sich aus einer Psoriasis eine diffuse Erythrodermie entwickelt hatte und bei der außerdem unzweifelhaft Symptome eines Hypothyreoidismus bestanden, vielfach verdickte ödematöse Haut, mangelhafte Behaarung des ganzen Körpers, Achselhöhlen, Genitale, starker Fettansatz. Erfolg einer Thyreoidinbehandlung.

Gleichzeitig hatte ich dabei auch noch auf einige Beobachtungen in der Literatur hingewiesen, u. a. auf die von Bertanzi (2), der bei einer 27jähr. Pat. mit Psoriasis zahlreiche Merkmale endokriner Störungen sah: verspätetes Einsetzen der Pubertätserscheinungen, Fehlen der Menstruation, Hypoplasie der Brüste sowie der inneren und äußeren Genitalien; vergrößerte Sella turcica, auffallende Länge der Extremitäten. Gleichfalls Erfolg einer endokrinen Therapie (Ovarialinjektionen).

Im folgenden darf ich über unsere beiden letzthin beobachteten Fälle kurz berichten, von denen mir besonders der erste von Wichtigkeit zu sein scheint:

Fall 1. W., Fritz, 11 Jahre, Fürsorgezögling, Großburgwedel.

Bereits 1927 im Krankenhaus II zweimal wegen Psoriasis, die schon vorher längere Zeit bestanden haben soll, behandelt. Die Psoriasis war während dieses zweimaligen Aufenthaltes im Krankenhaus II in der Hauptsache auf die Streckseiten der Ellenbeugen und Knie beschränkt, das erstemal hatte sie sich auch auf der Haut des behaarten Kopfes gezeigt. Während des zweiten Aufenthaltes im Krankenhaus II, Ende 1927, war die Kopfhaut frei von Psoriasis; dafür waren aber einige bis zu Talergröße, scharf abgegrenzte kahle Flecke vorhanden, die als Alopecia areata aufgefaßt wurden. Irgendein parasitärer Prozeß lag nicht vor, wiederholt angefertigte Präparate ergaben keinerlei Anhaltspunkte für eine Pilzaffektion. Diese Alopeziestellen wurden seinerzeit mit Quarzdruckbestrahlungen in verhältnismäßig kurzer Zeit zur Ausheilung gebracht. Seit einem Jahr sind von neuem Psoriasisstellen aufgetreten, wieder in der Hauptsache an den Prädilektionsstellen; vereinzelt allerdings auch an anderen Partien der Körperhaut. Jetzt von der Anstalt, in der der Zögling untergebracht ist, erneut uns zur Behandlung überwiesen.

Status praesens: der Größe nach seinem Alter entsprechend, in mittlerem Ernährungszustand.

Kopf: der Kopf, an dem der Gesichtsteil, besonders die Nase, stark hervortritt, ist im Verhältnis zum übrigen Körper zu groß. Röntgenaufnahme der Hypophysengegend ergibt keinen eindeutigen Befund (Akromegalie?).

Digitized by Google

Brustkorb: ziemlich schmal, Andeutung von Schusterbrust. Status asthenicus.

Extremitäten: es fällt auf, daß Hände und Füße im Verhältnis zum Stamm, besonders dem schmalen und grazilen Brustkorb, massig und sehr groß sind.

Hals-Rachenorgane: Linke Tonsille etwas hypertrophisch.

Herz, Lungen: o. B.

Abdominalorgane: o. B.

Genitalien: stark entwickelt, insbesondere auch bezüglich der Behaarung (11 Jahre!).

Nervensystem: Kopfnerven o. B., Reflexe normal (Patellar-, Achilles-, Bauchdecken-, Kremaster). Auffallend ist die bei Psoriatikern so oft beobachtete Hyperhidrosis, und zwar besonders im Gesicht (Nase) und in den Axillae, vornehmlich nach Aufregungen irgend welcher Art.

Abb. 1

Haut: An den Streckseiten der Ellenbeugen, Knie, aber auch der Kniebeugen, desgl. den Außenseiten beider unterer Extremitäten finden sich vereinzelte, bis zu fünfmarkstückgroße Effloreszenzen von matt- bis hellroter Farbe, scharf gegen die gesunde

Abb. 2

Umgebung abgesetzt; am Rande leicht wallartig erhaben. Schuppung mittleren Grades, von silberweißem Aussehen; kapilläre Blutung.

An der Außenseite beider Oberschenkel sieht man zahlreiche, dichtstehende, parallel laufende, deutlich sichtbare Striae, wenn auch nicht so ausgeprägt wie etwa bei Graviden und Fettleibigen.

Grundumsatz: + 1,56%, spezifisch dynamische Wirkung: + 12,21%, annähernd normaler Befund.

WR, MTR, MBR } negativ.

Digitized by Google

Zusammenfassung

11jähr. Junge, der wiederholt an Psoriasis litt, hat gleichzeitig akromegale Züge, Striae, starke Hyperhidrosis und in der Vorgeschichte eine Alopecia areata.

Fall 2. H., Johanne, 27 Jahre, Ehefrau, Hannover.

Mutter mit 34 Jahren an Puerperalfieber gestorben. In der Familie keine Hautkrankheiten. Pat. war nie ernstlich krank. Erste Regel mit 13 Jahren, regelmäßig, 8 Tage, starke Beschwerden. Vor 5 Jahren Exstirpation der Eierstöcke und Eileiter beiderseits wegen Vereiterung. Seitdem Menopause.

Seit der Operation Neigung zu Schweißausbrüchen, fliegender Hitze, Gewichtszunahme (von 108 auf 154 Pfund). Im 12. Lebensjahr bemerkte Pat. einen Herd von etwa Fünfmarkstückgröße am linken Unterschenkel, der sich viele Jahre so hielt, ohne daß eine weitere Ausbreitung, insbesondere eine Generalisierung, der Psoriasis eintrat. $^1/_2$ Jahr nach der Operation breitete sich der Ausschlag auf Unterschenkel und Ellenbeugen aus, $1^1/_2$ Jahr nach der Operation auf den übrigen Körper.

Bisher Behandlung in der Hauptsache mit Salben.

Status praesens: mittelgroße Frau mit reichlichem Fettpolster.

Schleimhaut: o. B.

Haut und sichtbare Schleimhäute normal durchblutet. Vom Nabel bis zur Symphyse tief eingezogene Operationsnarbe. Keine Resistenzen. Keine Hyperhidrosis. Dermographismus: +. Am Rumpf und an den Extremitäten finden sich kleine, stecknadelkopf- bis linsengroße, ziemlich dicht stehende, mit verhältnismäßig wenigen Schüppchen bedeckte Psoriasiseffloreszenzen. An beiden Unterschenkeln finden sich größere, zusammenhängende, derbere Herde.

An den übrigen inneren Organen, insbesondere am Nervensystem, keine besonderen Veränderungen nachweisbar, mit Ausnahme der im allgemeinen etwas gesteigerten Reflexe.

Der zweite Fall ist insofern interessant, als die Psoriasis offenbar nach Exstirpation der Eierstöcke und Eileiter eine Änderung in ihrem Charakter erkennen läßt, nämlich generalisiert wurde.

Beide Fälle erschienen mir der Mitteilung wert, da sie unsere Kenntnisse von den mannigfachen endokrinen Bedingtheiten der Psoriasis zu vermehren geeignet sind.

Literatur

1. Stümpke, Über einige klinische Beobachtungen von Hautkrankheiten und Stoffwechselstörungen. Dermat. Wschr., 1928, Nr. 39 a. — 2. Bertanzi, Squlibrio endocrino e psoriasi. Prove, risultanze e considerazioni su di un caso (Clin. dermat. univ., Milano). Giorn. ital. delle mal. vener., 1924, Bd. 65, Nr. 5. S. 1686—1703 (ref. Zbl., 1925, Bd. 16, S. 674).

Aus der tschechischen Klinik für Dermatologie und Syphilidologie in Prag
(Vorstand: Prof. Dr. F. Šamberger)

Zur Pathogenese der Psoriasis

Von

Dr. Šime Ćajkovac in Zagreb (Agram)

Mit 2 Abbildungen im Text

Zur Lösung der Frage der Ätiologie und Pathogenese der Psoriasis wurden schon mehrere Theorien aufgestellt. Keine von diesen konnte aber alle Faktoren, welche als direkte Ursache der Psoriasis genannt wurden, in sich vereinigen. Jede von den Theorien hat ihre guten und schlechten Seiten, die meisten sind nicht befriedigend, weil mit ihnen nur teilweise die verschiedenen Erscheinungen der Psoriasis erklärt werden können, insbesondere genügen sie nicht, jene Erscheinungen zu erklären,

Digitized by Google

welche vor einigen Monaten von französischer Seite publiziert wurden. Diese neueren Publikationen in der französischen Literatur dürften ein Beweis mehr sein für die Richtigkeit der Theorie, welche 1918 von Prof. Šamberger aufgestellt wurde. Neben diesen Beobachtungen werde ich noch einige Fälle aus der Klinik Prof. Šambergers erwähnen, welche auch zugunsten dieser Theorie sprechen.

In einer seiner Publikationen sagt Prof. Šamberger: „Die ureigentliche Ursache der Psoriasis ist die verminderte Vitalität des Hautgewebes, die biologische Minderwertigkeit der Haut, die entweder zu Gänze eine angeborene, oder zum Teil eine angeborene, zum Teil eine erworbene ist. Wer mit dieser verminderten Vitalität behaftet ist, kann nach einem jeden (artifiziellen und mikrobiellen) Hautreiz, der eine Entzündung hervorzurufen vermag, psoriatische Effloreszenzen bekommen. In meinen früheren Arbeiten habe ich nachgewiesen, daß die Psoriasis, eine Krankheit von typischem Aussehen und Verlauf, in der größten Mehrzahl der Fälle eine Staphylokokkenimpetigo bei einem mit psoriatischer Diathese behafteten Menschen darstellt, und daß das klinische Aussehen der psoriatischen Effloreszenzen und der Verlauf einer solchen Psoriasis nicht von jenen Staphylokokken beherrscht werden, sondern von jener Diathese, jener geschwächten Vitalität seiner Haut, jenem angeborenen Signum indelebile."

Périn und Vrettakis beschreiben ein $2^1/_2$jähr. Kind mit klinischen Zeichen kongenitaler Lues, das immer kränklich war, und eine Impetigo beiderseits in der Ohrgegend zeigte, wo mikroskopisch und kulturell Strepto- und Staphylokokken nachgewiesen wurden. $2^1/_2$ Monate nach Auftreten dieser Impetigo bekam das Kind (im Anschluß an eine antidyphtherische Anatoxininjektion) typische psoriatische Effloreszenzen. Mikroskopisch konnten in den Schuppen keine Kokken nachgewiesen werden, dagegen zeigten sich in Bouillonkulturen (Methode Sabouraud) viele Strepto- und vereinzelte Staphylokokken. Die intrakutanen Reaktionen mit Strepto- und Staphylokokkenvakzinen ergaben auch ein positives Resultat. Nach drei subkutanen Injektionen von einer Strepto-Staphylokokkenvakzine war die Psoriasis glatt abgeheilt ohne irgend welche lokale Therapie, während die Impetigo noch unverändert bestand. Die Verfasser ziehen aus dieser Tatsache den Schluß, daß es sich hier um psoriatische Effloreszenzen handelt, welche hervorgerufen wurden von auf dem Blutwege ausgesäten Toxinen. Gegen diese Ansicht spricht jedoch der positive kulturelle Kokkenbefund in den Schuppen und das solitäre Vorkommen der Effloreszenzen, denn wenn es sich um eine toxische Affektion handeln sollte, müßte man entweder meistens eine diffuse oder eine follikuläre Aussaat der psoriatischen Effloreszenzen finden, was hier nicht der Fall war. Eine solitäre Aussaat spricht vielmehr für eine hämatogene Kokkenausbreitung, weil es schwer begreiflich ist, daß ein Toxin auf dem Wege der Blutbahn nur an einzelnen Stellen der Haut zur Wirkung kommen würde. Spricht doch auch das häufige Vorkommen von Psoriasis gyrata oder figurata mit zentraler Abheilung und peripherem Fortschreiten für Entstehung durch lebende, sich peripherwärts verbreitende Organismen. Genau so wie das der Fall ist bei papulösen und tuberösen Syphiliden in serpiginöser Anordnung. Mendes da Costa sagt weiter zu dieser Ansicht: „Es nimmt niemand Anstand, diese Ringe und Kreise zu erklären durch Wucherung der Spirochäten von gewissen Stellen

Digitized by Google

aus in der Umgebung, wo sie wieder Ausgangspunkt neuer Aussaat werden können. Kann man nun der Ausbreitung der Psoriasis eine andere Deutung geben als die, daß sie die Hautreaktion ist auf ein fortschreitendes und um sich greifendes Agens? Und kann man sich eine andere Vorstellung von einem solchen Agens machen, als die eines lebenden Wesens?"

Die prompte Abheilung der Psoriasis in dem Fall von Pébin und Vrettakis spricht jedenfalls für ihre Strepto- und Staphylokokkengenese, zu welcher Annahme auch schon die Autoren kommen.

Man könnte auch noch eine externe Kokkeninfektion an den psoriatischen Stellen in Betracht ziehen. Eine solche Entstehungsweise der Krankheit ist aber nicht wahrscheinlich, weil damit nicht das gleichzeitige Auftreten aller Effloreszenzen erklärt werden kann.

Bei einem zweiten auch von französischer Seite beschriebenen Fall von Léon Huet handelt es sich um einen 67jähr. Mann, der zum ersten Male in seinem Leben eine Psoriasis bekam in seinem 63. Lebensjahr im Anschluß an eine Furunkulose. Bei ihm wandelten sich die Furunkel allmählich in typische psoriatische Effloreszenzen um, welche zuerst nur an den früher von Furunkulose befallenen Stellen lokalisiert waren, während später in mehreren Schüben eine generalisierte Psoriasis entstand, welche zum Schluß ein an Erythrodermie erinnerndes Aussehen darbot. In diesem Fall waren also die Staphylokokken Anlaß zum Ausbrechen der Psoriasis. Einen analogen Fall hat auch Prof. Gawalowski in seiner Privatpraxis beobachtet (der Fall ist noch nicht publiziert). Ein 8jähr. Kind bekam auf der Stelle eines abheilenden Erysipels im Gesichte Psoriasis, welche sich später auch an den Unterschenkeln zeigte. Es ist interessant zu bemerken, daß die Mutter, die bis dann noch nie eine Psoriasis gehabt hatte, zu der Zeit auch von dieser Krankheit befallen wurde. Es blieb also bei ihr die parakeratotische Diathese sehr lange latent.

Die Disposition — die biologische Minderwertigkeit der Haut der Psoriatiker — (parakeratotische Diathese) kann in verschiedenem Maße anwesend sein. Auch ist sie bei dem einzelnen Individuum nicht immer gleich stark ausgeprägt, sonst würde es nie gelingen eine Psoriasis zur Abheilung zu bringen. Wenn die Diathese immer auf der gleichen Höhe wäre oder im ständigen Ansteigen sich befände, müßten immer mehr psoriatische Effloreszenzen erscheinen, und es möchte jeder Psoriatiker zum Schluß eine Erythrodermie bekommen. Auch ist sie an den einzelnen Körperstellen nicht gleichmäßig verteilt. Am schwächsten ist sie ausgeprägt an den Handpalmen und Fußsohlen, weshalb die Psoriasis an diesen Stellen so selten ist. Am stärksten zeigt sie sich an Ellbogen und Knien.

Eine Pyodermie bei einem parakeratotisch veranlagten Individuum zeigt an, daß bei ihm die Diathese im Moment, wo die Kokken die Haut befallen haben, schwach war. Es kann sein, daß bei ihm die Diathese immer schwach ausgeprägt ist, oder aber daß sie nach einem Anstieg und Höhepunkt im Abklingen begriffen ist. Im Stadium von ansteigender Diathese würde er auf äußerliche Reize, z. B. Kokkeninfektionen, nur mit psoriatischen Effloreszenzen reagieren. Die bei ihm im Stadium des Ansteigens schon anwesenden Pusteln würden sich ebenfalls in Psoriasis umwandeln.

Digitized by Google

Ein Psoriatiker kann neben seiner Psoriasis noch eine frische Pyodermie bekommen in dem Moment, wo die Diathese, durch welche er seinen Psoriasisanfall bekam, absteigend ist, und diese Pyodermie gleicht völlig der bei einem Nichtpsoriatiker. Das Vorkommen einer Pyodermie bei einem Psoriatiker ist also kein Argument gegen die Richtigkeit der Šambergerschen Theorie, wie das Parl behauptet. Zur Bestätigung seiner Meinung hat Parl publiziert, daß er durch Einreibung von Eiter von Furunkeln auf die intakte oder leicht erodierte Haut von 10 Psoriasiskranken nie eine Psoriasis hervorrufen konnte. Er betont, daß die Psoriasis im progredienten Stadium oder auf der Höhe der Entwicklung stand. Gegen seine Behauptung, daß es sich um eine im Aufsteigen begriffene Psoriasis handelt, spricht doch die Tatsache, daß er in keinem seiner 10 Fälle ein positives Köbnersches Phänomen bekommen hat!

Man kann den Verlauf eines jeden psoriatischen Anfalles graphisch vorstellen, wie ich das jetzt näher erörtern werde. Es hängt die Stärke der Parakeratose mit der Vitalität der Zellen zusammen in der Weise,

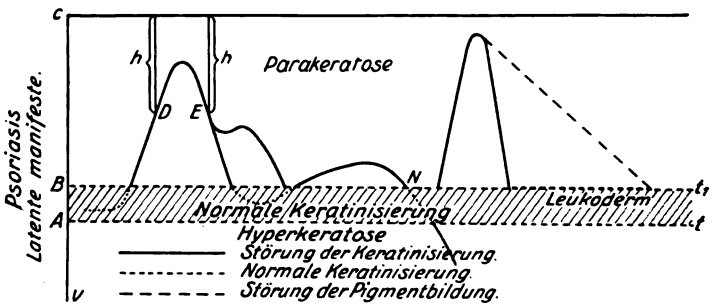

Abb. 1

daß, je mehr die letztere abgeschwächt ist, desto stärker äußert sich die erstere (d. h. desto stärker sind die klinischen Manifestationen der Psoriasis). Wenn man von dem Verlauf der Psoriasis ein Schema gibt, kann man in den horizontalen Linien die Zeit angeben und in der vertikalen sowohl die Vitalität als auch die Parakeratose, weil ja der Grad der Parakeratose von der Vitalität der Zelle abhängig ist. Es ist aber bei einem mit parakeratotischer Diathese behafteten Menschen die Vitalität seiner Zellen von Geburt an eine schwächere wie normale. Stellt $\overline{AC}$ die normale Zellvitalität dar, so ist diese sowohl bei dem latenten als bei dem manifesten Psoriatiker kleiner, und zwar ist sie kleiner bei dem letzteren wie bei dem ersteren. Den geringsten Grad von Vitalität bei einem latenten Psoriatiker stellen wir vor durch die Größe $\overline{BC}$. Psoriatiker, welche mit dieser geringen Vitalität zur Welt kommen, brauchen nur einen kleinen äußeren Reiz, um manifeste Symptome ihrer Krankheit zu zeigen. Bekannt ist in dieser Hinsicht, daß sich bei Kindern nach der Vakzination zum ersten Male die Psoriasis zeigen kann. Die meisten latenten Psoriatiker haben aber eine Zellvitalität, die größer ist als $\overline{BC}$. Diese brauchen, damit sich diese Vitalität zum Schwellenwert herabsetzt, eine oder mehrere

Digitized by Google

Umstimmungen ihres Organismus, z. B. durch Lues, Tuberkulose, innere Sekretionsstörungen. Erst wenn der Schwellenwert $\overline{BC}$ erreicht ist, genügt ein kleiner Reiz, um aus dem latenten einen manifesten Psoriatiker zu machen. Es gibt auch Fälle, wo die Psoriasis das ganze Leben hindurch latent bleibt, wo die Individuen also auf alle Reize wie ganz normale Menschen reagieren. Obwohl bei einem latenten Psoriatiker am ganzen Körper — und bei einem manifesten an den von Psoriasis freien Teilen — eine Epidermis besteht, deren Zellen sich mikroskopisch in nichts von normalen unterscheiden, so gibt es doch im biologischen Sinne einen wichtigen Unterschied, der darin besteht, daß die Zellen bei den Psoriatikern eine abgeschwächte Vitalität haben. Nur muß diese Vitalität bis zu einer gewissen Grenze abgeschwächt werden, damit dies mikroskopisch und klinisch als Parakeratose zutage tritt.

Ein Psoriasisanfall kann auf mehrere Weisen vor sich gehen, wie aus den Kurven, welche den Verlauf der Parakeratose darstellen, hervorgeht. Aus dem Schema ist auch in jedem gegebenen Moment die Vitalität der Zellen ersichtlich. Die Psoriasis kann entweder schnell oder langsam ansteigen; im ersten Fall entstehen durch starke Verminderung der Vitalität (stark entwickelte Parakeratose) die Effloreszenzen in kurzer Zeit in großer Anzahl, während es bei langsamer Abschwächung der Zellvitalität eine längere Zeit dauert, bevor die Psoriasis ihren Höhepunkt erreicht hat. Auch die Abheilung kann in rascher oder langsamerer Weise verlaufen, abhängig von der Schnelligkeit, mit der die Zellvitalität zunimmt. Es verläuft dieser Prozeß entweder spontan (denn jede Zelle strebt aus sich selbst nach Erreichung der normalen Vitalität) oder er wird durch innere (z. B. Arsen) oder äußere (z. B. physikalische) Mittel hervorgerufen. Im Laufe der Abheilung einer Psoriasis besteht auch noch die Möglichkeit, daß die Vitalität der Zellen, anstatt sich in regelmäßiger Weise zu steigern, wieder abgeschwächt wird, was Anlaß zu einem erneuerten Ausbruch der Schuppenflechte gibt. Auch dieser Verlauf wird im Schema angegeben.

Wie schon hervorgehoben wurde, können sich eitrige Prozesse im Verlauf einer Psoriasis nur dann entwickeln, wenn die Vitalität der Zellen zunimmt, d. h. im Stadium der abklingenden parakeratotischen Diathese, in der graphischen Vorstellung also nur in den absteigenden Teilen der Kurven. Es hängt also nicht von der Größe der Vitalität der Zellen ab, ob ein Psoriatiker auf eine Kokkeninfektion mit einer Eiterung reagiert oder nicht, sondern es ist das nur abhängig vom Stadium, in welchem sich die Psoriasis befindet. So wird es im Punkt D, wo die Vitalität der Zellen genau so groß ist wie im Punkt E, nach einer Kokkeninfektion nicht zu einer Pyodermie, sondern zum Auftreten neuer psoriatischer Effloreszenzen kommen. Im Punkt E wird der Psoriatiker auf dasselbe Agens mit Pusteln reagieren.

Aus der graphischen Vorstellung geht auch klar hervor, daß, wenn es bei einem Psoriatiker zu Schwielenbildung kommt an Stellen, wo die parakeratotische Diathese von Anfang an wenig ausgeprägt war oder durch irgend welche Ursachen im Laufe des Lebens schwächer geworden ist, an Stellen also, wo die Zellvitalität am größten ist, ja sogar noch größer wie de norma (z. B. an Handpalmen und Fußsohlen), diese Hyper-

Digitized by Google

keratinisation von einem Stadium normaler Keratinisierung vorangegangen wird. Dieser Prozeß wird vorgestellt durch eine Kurve, welche die Norm kreuzt und dann noch weiter hinuntergeht. Vom Punkt N bis O wird die Parakeratose ersetzt durch eine normale Keratinisierung, welche dann übergeht in Hyperkeratinisierung, wodurch die Schwielen zustandekommen. Während dieses Vorganges haben die Zellen, wie aus der Zeichnung ersichtlich ist, eine größere wie normale Vitalität.

In allen bis jetzt zitierten Fällen handelt es sich um eine Abschwächung der Vitalität der Epidermiszellen, wodurch aus Strepto- und Staphylodermien psoriatische Effloreszenzen entstanden.

Einen schönen Beweis für die Šambergersche Theorie haben wir auch in einer Beobachtung von Prof. Gawalowski. Er hat nämlich gesehen, daß bei Röntgenbestrahlung des Thymus bei einem Psoriatiker während der Abheilung der Psoriasis an deren Stellen sich Pusteln entwickelten. Prof. Gawalowski erklärt das auf folgende Weise. Durch Bestrahlung des Thymus steigt dessen sekretorische Funktion. Das Hormon regt die keratinisierende Funktion der Epidermis an, vermindert also die parakeratotische Diathese. Hieraus ergibt sich, daß die psoriatischen Effloreszenzen verschwinden in ziemlich rascher Weise. Bei dem raschen Verschwinden der Schuppen wurden aber nicht alle Kokken entfernt, welche jetzt bei der abgeschwächten parakeratotischen Diathese zur Bildung von Pusteln Anlaß gaben. In der Literatur sind schon einige Fälle bekannt, wo während der Abheilung der Psoriasis an deren Stellen Pusteln entstanden. Man könnte jetzt die Frage aufwerfen, warum das nicht immer bei der Abheilung der Psoriasis der Fall ist, weil ja nach der Meinung von Prof. Šamberger in der großen Mehrzahl der Fälle die Staphylo- und Streptokokken der direkte Anlaß zur Entstehung der psoriatischen Effloreszenzen sind. Es muß dies aber dadurch erklärt werden, daß bei der gewöhnlichen lokalen medikamentösen Behandlung der Psoriasis das Verschwinden der Schuppen viel langsamer und gründlicher verläuft und daß zu gleicher Zeit die Kokken in den Schuppen durch die lokalen Applikationen der Medikamente abgetötet werden. Auch bei spontaner Abheilung, wo die parakeratotische Diathese ganz langsam absteigt und die Schuppung langsam vor sich geht, verschwinden mittels dieses Vorganges auch die Kokken aus den Plaques.

Es spielt aber sowohl bei der medikamentösen als auch bei der spontanen Abheilung des Prozesses neben der langsam verlaufenden Abschilferung der Effloreszenzen die Esophylaxie im Sinne Hoffmanns eine wichtige Rolle. Beim Psoriatiker sind alle vitalen Funktionen der Haut abgeschwächt, also auch die Bildung von Antikörpern (Esophylaxie). Im Stadium der Entwicklung einer Psoriasis sind diese vitalen Funktionen am stärksten geschwächt, während sie sich bei der Abheilung wieder mehr der Norm nähern. In diesem Stadium steigt also auch wieder die Esophylaxie der Haut, d. h. die Abwehrkraft gegen Mikroorganismen. Es kommt aber vor, daß die Vermehrung der Esophylaxie nicht parallel der Regenerationen der anderen Hautfunktionen geht. Nur in diesem Falle ist es möglich, daß bei der spontanen oder medikamentösen Abheilung der Psoriasis an deren Stellen Pusteln entstehen. Der Prozeß der verspäteten Regenerierung der Esophylaxie ist analog zu stellen dem Zustand,

Digitized by Google

wobei die pigmentbildende Funktion der Epidermiszellen sich zu langsam regeneriert während der Abheilung. Nach Untersuchungen von van Kerckhoff ist die verminderte pigmentbildende Funktion der Haut ein genau so integrierender Teil der Veränderungen bei Psoriasis wie die Parakeratose. Doch ist das Auftreten von Leucoderma psoriaticum an Stellen der früheren Effloreszenzen eine Seltenheit, weil die Regeneration der Pigmentbildung für gewöhnlich parallel der Verminderung der parakeratotischen Diathese verläuft, so daß meistens die Haut ihre normale Pigmentation wieder bekommen hat, wenn der Prozeß der Schuppung aufhört. Analog der verspäteten Regeneration der Esophylaxie kann es aber vorkommen, daß auch die Wiederherstellung der Pigmentbildung sich verspätet und daß die Haut, wenn sie schon von Schuppen befreit ist, an diesen Stellen eine Depigmentation zeigt, was wir Leucoderma psoriaticum nennen (auf dem Schema kann man das darstellen mit einer verzweigten Linie, wo der obere Ast die Pigmentstörung, der untere die Verkleinerung der parakeratotischen Diathese zeigt).

Jetzt folgen noch einige Beobachtungen aus der hiesigen Klinik, welche auch zugunsten der Šamberger'schen Theorie sprechen.

(Die Kenntnis des folgenden Falles verdanke ich Prof. Hübschmann, der mir seine Beobachtungen liebenswürdig zur Verfügung stellte.)

Abb. 2

J. P., 8 Jahre alt, kommt in Beobachtung mit Furunkulosis und Psoriasis. Anamnestisch ist in der Familie keine Psoriasis bekannt. Vater vor $^1/_2$ Jahr allgemeine Furunkulosis, sonst gesund. Ein Onkel, von Vaters Seite, starb in einer Irrenanstalt. Mutter gesund. Frühere Krankheiten des Pat.: Morbilli, mehrere Male heftige Bronchitis. Nie war er hautkrank. Nach Angabe der Mutter entstand bei ihm vor 2 Monaten eine Follikulitis des behaarten Kopfes, vor 3 Wochen eine Furunkulosis am Rücken; um die Furunkel schossen kleinere Pustelchen auf. In der letzten Woche haben sich keine neuen Eiterungen gezeigt, es sind schon einige Furunkel abgeheilt, während auf den Stellen der früheren kleinen Pusteln Schuppung entstanden ist, wie auch an Ellenbogen und Knien, wo die Haut früher nie Veränderungen gezeigt hat.

Status praesens: Das Kind zeigt die letzten Spuren von einer Follikulitis am behaarten Kopf in Form von weichen, gelblichen Schüppchen. Am Rücken befinden sich als Reste der Follikulitis bräunlichrote Papelchen und neben diesen einige Narben nach größeren Eiterungen. Eine von denen, in der Höhe des 8. Proc. spin. thorac. ist auf dem Bilde deutlich zu sehen. Eine Narbe in der Lendengegend zeigt eine bräunlichrötliche Farbe und ist mit psoriatischen Schuppen bedeckt. Der Prozeß der Furunkulosis ist noch nicht ganz abgeheilt: es zeigt sich in der rechten Supraskapulargegend ein tiefroter Knoten von der Größe eines Taubeneies mit auf dessen Kuppe eine Kruste, unter welcher bei Abhebung eine nekrotische Gewebsmasse zutage tritt. Es handelt sich hier also um einen typischen Furunkel. Zwischen diesen, zum Teil gänzlich abgeheilten, zum Teil in Abheilung begriffenen großen und kleinen Eiterungen befinden sich typische stecknadelkopf- bis linsengroße psoriatische Effloreszenzen. Ihre Schuppen haben einen Stich ins Gelbliche (Reste von Eiter?). Aber nicht nur im Gebiet, wo früher der Eiterungsprozeß seinen Sitz hatte, sondern auch in vorher ganz freien Gegenden der Ellenbogen

Digitized by Google

und Knie bestehen Effloreszenzen, die das typische Aussehen einer Psoriasis haben. Während der Beobachtung keine neuen Eiterungen. Man konnte aber sehen, wie noch mehrere psoriatische Effloreszenzen aus den abheilenden Follikulitiden entstanden.

Es handelt sich hier also um eine Psoriasis, die sofort im Anschluß an eine Furunkulosis ausbrach, und zwar entwickelten sich die ersten Effloreszenzen aus den ausheilenden Eiterungen, während später auch an gesunden Körperteilen typische Schuppenflechte entstand. In diesem Fall haben wir eine sich noch ausbreitende Psoriasis, deren Zusammenhang mit der knapp vorangegangenen und zur Zeit des Ausbrechens der ersten psoriatischen Symptome noch nicht abgeheilten Furunkulosis wohl schwer zu leugnen ist.

Es muß nun zur Zeit, wo die ersten psoriatischen Effloreszenzen entstanden, eine latente parakeratotische Diathese dagewesen sein, welche aus ihrer Latenz aufgeweckt wurde durch die Furunkulosis, während die Kokken der direkte Anlaß zur Entstehung der Psoriasis waren. Die Tatsache, daß nach Auftreten der ersten psoriatischen Effloreszenzen keine neuen Eiterungen auftraten, dürfte ein Beweis sein, daß zu der Zeit die Haut wirklich in „parakeratotischer" Weise reagiert hat, denn wie Prof. Šamberger sagt, kann es wegen der verminderten Vitalität der Epidermiszellen (was eine verminderte Kohärenz in sich schließt) nie zu einem ausgebildeten Abszeß kommen.

Eine in Entwicklung begriffene Pyodermie bei einem Psoriatiker ist nur möglich in dem Stadium, wo die parakeratotische Diathese im Absteigen ist. Hierfür ist folgender Fall ein Beispiel.

Fall 2. Student, 24 Jahre alt. Seit seinem 16. Jahre hat er Psoriasis. In der Familie soll nach Angabe des Pat. die Krankheit nicht vorkommen. Pat. hat keine weiteren Krankheiten gehabt, auch erinnert er sich nicht, daß er je eine Eiterung hatte. Die Psoriasis war in ihrer Ausbreitung in den vergangenen 8 Jahren stark wechselnd. Einige Male war sie generalisiert, zu anderen Zeiten lokalisiert nur an den Ellenbogen. Vor 2 Jahren auch am behaarten Kopf. Jetzt zeigt er eine Psoriasis nummularis an den Ellenbogen, in der Glutealgegend und spärliche Effloreszenzen am Rücken. In der Sternal- und Parasternalgegend, somit in der hinteren Schweißfurche, befinden sich mehrere ganz oberflächliche stecknadelkopfgroße Follikulitiden von einem roten Hofe umsäumt.

In diesem Fall handelt es sich um eine parakeratotische Diathese, welche im Stadium der Absteigung ist, denn nur während dieser Zeit kann man neben psoriatischen Effloreszenzen noch Eiterungen erwarten. Daß aber die Diathese noch ziemlich stark ist, beweist die Tatsache, daß die Pusteln in diesem Fall sich als oberflächliche Follikulitiden manifestieren. Die Kohärenz der Epidermiszellen ist noch zu schwach, als daß sich in diesem Fall wirklich eine tiefere Pyodermie entwickeln kann.

Wir glauben, wie viele andere, daß es sich in den zitierten und in unserem ersten Fall um mehr handelt wie um ein einfaches Zusammenvorkommen von Pyodermie und Psoriasis, wie das auch schon Périn und Vrettakis anläßlich ihres Falles behaupten. Sie sagen, daß die Streptokokken allein oder in Kombination mit Staphylokokken eine direkte Rolle spielen müssen im Entstehen des Krankheitsbildes. Die Meinung von Prof. Šamberger, daß die Psoriasis in ihrem Ursprung eine einfache Staphylokokkeninfektion der Haut ist bei einem mit parakeratotischer Diathese versehenen Menschen, wird noch bestätigt durch den Befund von Périn und Vrettakis, welche bei mehreren Fällen von Psoriasis

Digitized by Google

auch ohne makroskopische Eiterungen einen positiven Ausfall der intrakutanen Reaktionen mit Strepto- und Staphylokokken sahen. Auch spricht für diese Meinung die Tatsache, daß in der Literatur schon mehrmals beschrieben wurde, daß Psoriasis gut auf Behandlung mit Strepto- und Staphylokokkenvakzine reagierte.

In den Fällen, wo diese Kutireaktionen negativ ausfallen, muß man in erster Linie an andere lebende Erreger denken, denn genau so wie Staphylo- und Streptokokken, können andere Lebewesen, z. B. Trichophytonpilze, Hefen und bestimmt auch noch andere bei einem Psoriatiker, dessen parakeratotische Diathese im Ansteigen ist, ein „isomorphes Reizeffekt" hervorrufen, d. h. Anlaß geben zur Entwicklung neuer psoriatischer Efflureszenzen. So wurde von Prof. Šamberger ein Fall beschrieben, wo die Psoriasis in Anschluß an eine Trichophytia maculosa superficialis entstand und wo in den Schuppen Trichophytonpilze nachgewiesen wurden. In der letzten Zeit kam ein ähnlicher Fall in diese Klinik zur Beobachtung. Von Drechsler wurde ein Fall publiziert, wo man in den psoriatischen Schuppen Hefen fand.

Wenn aber die Mikroorganismen die Haut befallen im Moment, wo die parakeratotische Diathese abklingt, so rufen sie ihr spezielles Bild hervor und entsteht z. B. eine Trichophytie oder eine Skabies neben der abheilenden Psoriasis.

Es ist kein Wunder, daß im Laufe der Zeit schon so viele verschiedene „Erreger" der Psoriasis beschrieben wurden, denn wie von Prof. Šamberger hervorgehoben wird, sind alle möglichen „mikrobiellen und mechanischen" Reize imstande, bei einem Psoriatiker die Symptome der Krankheit zutage treten zu lassen.

Kann man keine mikrobielle Ursache der Psoriasis finden, so ist es wahrscheinlich, daß ein einfacher mechanischer Reiz die Manifestationen an umschriebenen Körperstellen hervorgerufen hat.

Literatur

Crha, I., Dermat. Wschr., 1924, Bd. 79, S. 860. — Darier, J., Précis de dermat., 1928. — Drechsler, F., Dermat. Wschr., 1928, Bd. 87, S. 1450. — Gawalowski, K., Dermat. Wschr., 1924, Bd. 79, S. 855. — Gawalowski, K., Acta dermato-vener., 1924, Bd. 5, S. 603. — Hammer, F., Dermat. Wschr., 1921, Bd. 72, S. 231. — Holland-Hot Springs, E. D., Dermat. Wschr., 1916, Bd. 62, S. 281. — Huet Léon, Bull. Soc. franç. Dermat., 1930, Nr. 4, S. 460. — Kerckhoff, J. H. P., Beiträge zur Kenntnis der Psor. vulg. — Mendes da Costa, S., Dermat., Wschr., 1919, Bd. 68, S. 257. — Mendes da Costa, S., Zbl. Hautkrkh., 1926, Bd. 19, S. 861. — Parl, H., Zbl. Hautkrkh., 1928, Bd. 28, S. 641. — Parl, H., Dermat. Wschr., 1929, Bd. 88, S. 637. — Périn und Vrettakis, Bull. Soc. franç. Dermat., 1930, Nr. 2, S. 226. — Périn und Vrettakis, Bull. Soc. franç. Dermat., 1930, Nr. 3, S. 375. — Šamberger, F., Dermat. Wschr., 1918, Bd. 67, S. 687 und 718. — Šamberger, F., Acta dermato-vener., 1921, Bd. 2, S. 539. — Šamberger, F., Dermat. Wschr., 1930, Bd. 90, S. 261. — Šamberger, F., Précis de séméiologie des maladies de la peau, 1925. — Zappela, A., Dermat. Wschr., 1915, Bd. 60, S. 370.

Digitized by Google

Aus der I. dermatologischen Abteilung des „Horthy Miklós Spitals“ in Budapest
(Vorstand: Dr. Josef Sellei)

Die Sycosis seborrhoica chronica

Von

Dr. Josef Sellei

Mit 3 Abbildungen im Text

Mit dieser Krankheit beschäftigte ich mich das erstemal schon im Jahre 1919 (J. Sellei: Über die Seborrhoe, Orvosi Hetilap).

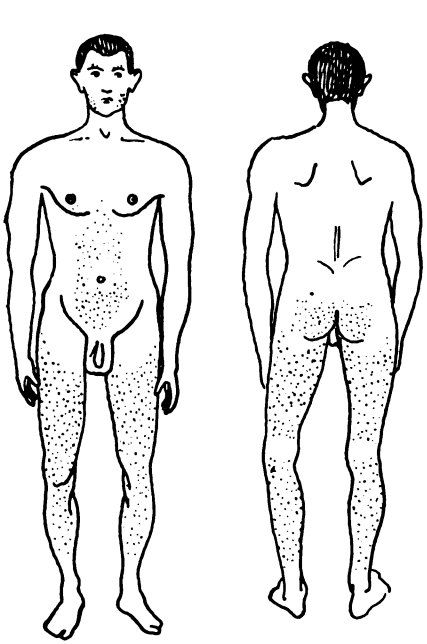

Abb. 1

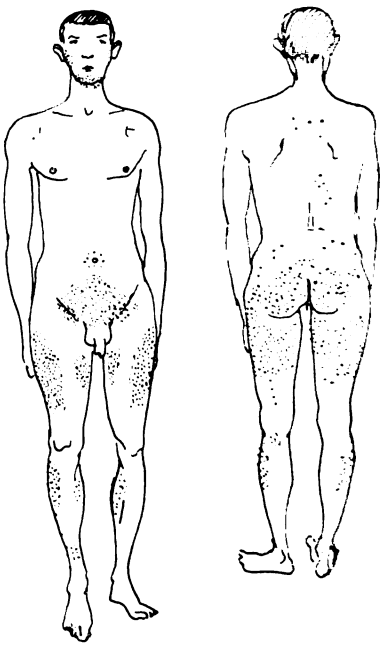

Abb. 2

Seit dieser Zeit war ich auch einigemal in der Lage das Krankheitsbild zu beobachten.

Es ist ein äußerst chronisch verlaufendes Hautleiden, welches anfangs im Gesicht, auf dem Bartteil des Gesichtes lokalisiert ist, dort wo auch die Sycosis vulgaris verläuft — Oberlippe bleibt meistens verschont —, aber dann auf die Zilien, Achselhöhlen, Brust, Mons veneris, Ober- und Unterschenkel, behaarte Kopfhaut übergeht, also auf die Prädilektionsstellen der Seborrhoe.

Es entstehen wie bei der Sycosis vulgaris auch hier einzelne kleinere und größere Knötchen und Pusteln, oft von einem Haar durchbohrt, das Haar selbst ist gewöhnlich gelockert, die Wurzelscheiden sind geschwollen: nur selten kombinieren sich diese follikulären und perifollikulären Ver-

Digitized by Google

änderungen mit Ekzem. Alle diese Symptome sind auch bei der gewöhnlichen Sykose zu finden und ist diese Form auch nur eine Abart der gewöhnlichen Sykosis.

Die Fälle sind auch von anderen follikulären Hautkrankheiten zu unterscheiden. Ich führe nur an: die follikulären Hauttuberkulide, die papulo-nekrotischen Tuberkulide, Acne conglobata. Tuberkulose war bei meinen Fällen ganz ausgeschlossen. Dann kamen in Betracht Teer- und Ölakne, in der Kriegsperiode bekanntlich eine häufige Erkrankung. Vom Acné miliaire recidivante Brocq (Acné eczematique) der französischen Autoren mußte es schon wegen der Ausbreitung auf andere Körperteile unterschieden werden.

Die Entstehung der Sycosis vulgaris wurde früher einem „Kontagium" zugeschrieben. Unter diesem „Kontagium" war aber alles mögliche zu verstehen; dann glaubten viele Autoren an ein „idiopathisches" Entstehen. Diese sogenannte idiopathische Bezeichnung bezog sich auch auf alles, was eben nicht leicht erklärlich war. Selbst Kaposi nimmt noch als Ursache der Sycosis vulgaris an, daß sie „idiopathisch ohne jede nachweisbare Ursache entsteht". Gegen die spätere Auffassung, daß als Ursache wieder ausschließlich Eitermikroben anzusehen sind, kann angeführt werden, daß sie öfter bei Männern als bei Frauen vorkommt, ich denke da natürlich an die Lokalisation außer der Gesichtshaut, und eben dieser Unterschied zwischen beiden Geschlechtern weist auf konstitutionelle Ursachen. Dieser von mir im Auge gehaltene Typus ist eben eine äußerst langwierige, auf viele Jahre — manchmal jahrzehntelang beobachtete — sich exzessiv ausbreitende Form, die sich gegen alle möglichen bisher bekannten Behandlungsmethoden sträubt, mit einer auffallend fettigen, seborrhoischen Haut. Und gerade dieser letztere Umstand hat mich veranlaßt, das Krankheitsbild, wenn auch nicht von der Sycosis vulgaris zu trennen, aber doch als dessen Abart zu benennen.

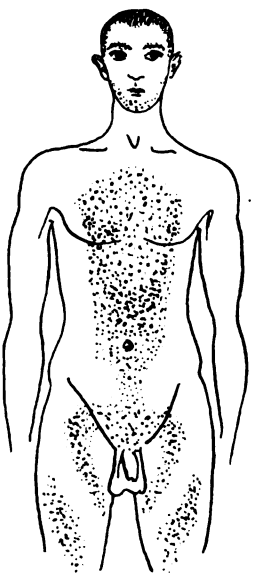

Abb. 3

Von den beobachteten Fällen möchte ich erst kurz die Krankengeschichte von 3 Pat. anführen, die ich noch im Laufe der Jahre 1916 bis 1918 im damaligen Garnisonspital Nr. 17 in Budapest auf meiner Hautabteilung behandelte und wo die Lokalisation des Hautleidens an beiliegenden Schemen gut ersichtlich ist.

Fall 1. St. M., 31 Jahre alt. Seit 3 Jahren Sykosis des Gesichts, welche jetzt (Abb. 1) etwas auf der vorderen Seite der Brust, dann auf der Regio pubis, Oberschenkel, Beinen, rückwärts auf den Glutäen, Ober- und Unterschenkel als follikuläres Exanthem lokalisiert ist.

Fall 2. Siegmund Sz., 33 Jahre alt. Seit 3 Jahren fast auf den gleichen Stellen (Abb. 2).

Fall 3. Karl D., 29 Jahre alt. Seit $2^1/_2$ Jahren Hautleiden im Gesicht, auf der Brust, an Mons veneris, an Oberschenkeln (Abb. 3). In letzterer Zeit habe ich beinahe den ganz gleichen Verlauf bei 2 Männern gesehen.

Digitized by Google

Bei allen Pat. war außerordentlich starke Seborrhoe des Gesichts und der ganzen Haut vorhanden. Es läßt sich kaum bezweifeln, daß zwischen Seborrhoe und Sykose ein Zusammenhang anzunehmen ist.

Interessant ist die Lokalisation der follikulären Entzündungen, was darauf hinweist, daß die Talgdrüsen resp. Follikeln gewisser Hautstellen besonders für das Festhaften und die Weiterentwicklung der Staphylokokken (Staphylococcus aureus) disponieren.

Diese „seborrhoische" Form der Sykosis entwickelte sich in allen meinen Fällen zwischen dem 29. und 33. Lebensjahr, also in dem Alter, wo die Sexualdrüsen die höchste Funktion entfalten. Die Annahme, auch schon von anderen vertreten, nach welcher wir im Inkret selbst einen chemischen Stoff vermuten, welcher die Zellen der Talgdrüsen und Follikeln irritiert und Entzündung hervorruft, ist berechtigt, doch kann dagegen die relative Seltenheit dieser Erkrankung angeführt werden. Das Inkret verändert aber auch den Chemismus der Haut und trägt so dazu bei, daß sich Eitermikroben, besonders der Staphylococcus aureus, in den Hautdrüsen besser entwickeln können. Das ist auch die Ursache der Chronizität dieser Fälle und daß wir bisher dieser fast machtlos gegenüberstanden. Nur mit der Änderung im Chemismus der Haut tritt dann nach vielen Jahren die Heilung ein.

Systematisierter Naevus sebaceus bei gleichzeitigem Vorhandensein einer Ptosis

Von

San.-Rat Dr. Leven, Elberfeld

Mit 1 Abbildung im Text

I. Uneheliches am 22. II. 1929 geborenes Mädchen, Vater unbekannt bzw. nicht zur Untersuchung heranzuholen, Mutter hat keinen Naevus, nach deren Angabe ist auch bei ihren Eltern, Geschwistern und Großeltern nichts; über sonstige Familienangehörige nichts zu ermitteln. Der Krankengeschichte des Städt. Mutterhauses Barmen, Leiter Kinderarzt Dr. Hoffa, dem ich für die Überlassung derselben zu Dank verpflichtet bin, entnehme ich folgende Angaben: „Aufnahme 6. III. 1929. Kräftiger rosiger Säugling. Haut noch stark schilfernd. Von der Gegend der medialen linken Augenbraue zieht über den Nasenrücken und Flügel zum linken Nasenloch eine leicht erhabene blaßgelbe bis bräunliche, sich derb anfassende Erhebung, die kleine Zapfen stellenweise in die nächste Umgebung sendet. Linkes Auge kann nur unvollkommen geöffnet werden. Am linken Daumenballen und auf der Brust eine kleinere ähnliche Wucherung: strangförmig angeordnete perlenförmige Wucherung an der Innenseite des linken Unterarms, ebensolche an der linken Schulter und an der Rückseite des linken Oberarms. Naevus pigmentosus an der rechten Ferse. Am 19. III. wurde das Kind zur Untersuchung an Prof. Grütz, Elberfeld geschickt, der eine kongenitale, keimplasmatisch bedingte Veränderung annahm, die durch ihre strenge Beschränkung auf eine Körperhälfte auffällt und deren Diagnose zwischen systematisiertem Organnaevus, sogenanntem Talgdrüsennaevus, und Syringozystadenom schwanken könne. G. machte dann eine Probeexzision, auf Grund deren die endgültige Natur der Mißbildung als Naevus sebaceus festgestellt wurde. Ich füge das histologische Bild, welches keiner weiteren Beschreibung bedarf, zu; Herrn G. spreche ich für dessen Überlassung sowie für die Zusendung des Falles zur weiteren Bearbeitung besten Dank aus.

Aus der Krankengeschichte gebe ich noch folgende Angaben wieder:

Digitized by Google

5. V. Die Mißbildung am linken Auge ist nicht gewachsen; sie scheint in unmittelbarer Nähe des Lides eher etwas abgeflacht. Im Bereich des Stranges an der linken Schulter und an dem linken Oberarm schuppendes Ekzem. Auf der Brust, am linken Daumen und am linken Unterarm keine Veränderung.

24. VII. Der Naevus am Auge ist in der Flächenausdehnung nicht größer geworden, dagegen etwas erhabener. Deutliche Verkleinerung der linken Lidspalte. In der linken Handfläche und an der Seite des linken Fußes deutliches Wachstum des Naevus, nicht in der Flächenausdehnung, sondern in der Höhe. Feiner, eben sichtbarer Strang an der Rückseite des linken Unterschenkels, der bisher nicht beachtet war.

17. IX. In der letzten Zeit starke Gelbfärbung des Naevusgewebes. Deutliches Wachstum, weniger in der Flächenausdehnung als nach oben. Am Auge, an der linken Handfläche und an der Außenseite des linken Fußes tumorös-erhabene Platten von Naevusgewebe. Am Arm keine Veränderung.

5. III. 1930. Die von Dr. Stood, Barmen, vorgenommene Augenuntersuchung ergab das Vorliegen einer Ptosis incompleta congen. sin. Auge selbst unverändert wie rechts, frei beweglich nach allen Seiten, auch nach oben. Spiegelbefund normal. Eine weitere Untersuchung ergab noch, daß der Oberschenkelumfang 5 cm oberhalb der Patella links 24 cm, rechts 25 cm betrug. Der Unterschenkelumfang 5 cm unterhalb der Kniescheibe links 17 1/2 cm, rechts 18 cm. Knie und Arme zeigten keinen Unterschied; röntgenologisch nichts.

Abb. 1

II. Der Fall ist nach zwei Richtungen hin bemerkenswert. Er zeigt, daß, wie dies auch sonst schon beobachtet und beschrieben wurde, Naevi sebacei gleich andern Mälern in linearer Anordnung vorkommen. Wie Meirowsky und ich in unserer Arbeit „Tierzeichnung, Menschenscheckung und Systematisation der Muttermäler" — Arch. f. Dermat., Bd. 134 — ausgeführt haben, findet auch die strichförmige Anordnung ihr Analogon in der Tierzeichnung; es erübrigt sich jedoch, auf diese Verhältnisse hier einzugehen, nachdem sie in der angeführten Arbeit ausführlich erörtert worden sind, und der bloße Hinweis möge genügen.

Im vorliegenden Fall liegt neben dem systematisierten Naevus sebaceus eine Störung am Auge vor in Gestalt einer Bewegungsunfähigkeit des Oberlides, eine Affektion, die man als Ptosis zu bezeichnen pflegt und deren erblicher Charakter bekannt ist. Das gemeinsame Vorkommen von Naevi und anderen erblichen Affektionen ist vor allem bekannt durch den M. Recklinghausen, bei dem man neben den bekannten Mälern Epispadie, Hypoplasie der Genitalien, Kryptorchismus, Ektopie der Hoden, Polyorchie, Atresia vaginae, anormale Brustdrüsenentwicklung bei Männern, Polythelie und Anomalien des Knochensystems beobachtet hat. Bekannt ist ferner das Vorkommen von Mißbildungen und Entwicklungsstörungen bei Gefäßmälern und Angiomen (Virchow), sowie die Vergesellschaftung von Spina bifida occulta mit Hypertrichosis sacralis. Einen

Digitized by Google

hierhin zu rechnenden Fall, bei dem ein Gefäßmal vergesellschaftet war mit Hasenscharte und Gaumenspalte habe ich in der Dermat. Z., Bd. 31, S. 32—40 beschrieben.

Ob die besprochenen Verhältnisse für den vorliegenden Fall in Betracht kommen, läßt sich natürlich auf Grund einer einzelnen Beobachtung nicht sagen und es liegt mir fern, aus ihm verallgemeinernde Schlüsse zu ziehen. Ich möchte mich lediglich darauf beschränken, ihn als ein weiteres Beispiel gleichzeitigen Vorkommens von Naevi mit andern Mißbildungen zu registrieren.

Über äußerliche Jodwirkung und eine jodhaltige Salbe als Kosmetikum

Von

Dr. med. Orlowski in Berlin

Wenn ein mit einer aktiven chemischen Substanz beladenes Massagemittel geprüft werden soll, so wird man sich die Fragen vorzulegen haben:

1. Wie wirkt der leicht mechanische Reiz einer Selbstmassage an sich auf die Haut?

2. Wie wird eine vorübergehende oder dauernde Wirkung durch das Anreichern mit dem in Betracht kommenden Medikament im günstigen oder ungünstigen Sinne geändert?

3. Eine Frage — steht die erreichte Wirkung im Verhältnis zur aufgewendeten Zeit — sollte heute nicht mehr gestellt werden, da der Dermatologe heute wohl allgemein einsieht, daß er sich dieses Teilgebiet seines Faches zu seinem Schaden von gewissen Laienkreisen zum größten Teil hat entreißen lassen. Wenn er sich von der Unschädlichkeit eines kosmetischen Einflusses überzeugt hat, kann er und soll er ihn anwenden.

Zur Klärung der ersten Frage wurde an drei Personen (Autor, Vorderseite des Unterarmes, gleichaltrige 52jährige Frau an derselben Stelle, 36jähriges Mädchen, unterhalb der Schlüsselbeine) an etwa 3 qcm großen, korrespondierenden Stellen der beiden Körperseiten 4 Wochen lang auf der einen Seite das Unguentum leniens der Pharmakopö, das sich stets als gutes und reizloses Massagemittel mir bewährt hat, auf der anderen Seite die Jodsalbe Cosmiod täglich zweimal morgens und abends eingerieben. Nach 4 Wochen unterschieden sich die mit Unguentum leniens behandelten Hautstellen nicht von ihrer Umgebung; die mit Cosmiod massierten ließen sich bei den beiden Frauen bei der Palpation als praller und elastischer an, bei der 52jährigen war eine deutliche, wenn auch minimale Erhebung über das Nachbarniveau festzustellen, die nach 11 Tagen zurückging. Eine histologische Untersuchung in diesem Stadium, die mit der Frau vorher vereinbart war, erschien uns unzweckmäßig, da eine derartige pralle Füllung nur von einer örtlichen Vermehrung des in der Kutis gebundenen Wassers herrühren konnte.

Da das Jod an sich — wie von der Jodtinkturanwendung ja allgemein bekannt ist — hauptsächlich auf die Epidermis wirkt, so wird auch die Cosmiodmassage im wesentlichen da ihre Effekte entfalten. Schon Terebinsky (Beiträge zur Wirkung von Hyperämie und von mechanischen Reizen auf die Epidermis [Arch. f. Dermat., 1910, S. 359]) konnte unter einfacher Massage von 3—6 Minuten eine erhebliche Vermehrung von Mitosen — Auseinanderrücken von Zellen — durch ein intracepitheliales Ödem feststellen. Dieser an sich günstige Reiz kann leicht übertrieben werden und führt dann zu Schädigungen der weichen Zellen, besonders des Rete Malphighi, die besonders dann, wenn die sich darüber spannende Hornschicht stark entwickelt ist, leicht trennen kann, so daß es zu Blasenbildung kommt. An den Stellen, wo eine kosmetische Massage stattfindet, ist die Hornschicht an sich meist zart, die Verbindung mit der darunter liegenden Körnerschicht und dem Rete Malphighi eine elastische, so daß dieser zu starke Effekt der Massage wohl nie

Digitized by Google

auftreten wird, außer bei ganz rüder Massage. Abgesehen davon, ist noch in der Anwesenheit der Jodbeigabe meiner Erfahrung und Ansicht nach ein wesentliches Moment zu sehen, daß die Massage mit einer leichten Jodsalbe weniger reizend wirkt, als ohne dies Vehikel, so paradox es auf den ersten Moment erscheinen mag. Die einfache Reibung erzeugt nach obigem eine intraepitheliale Lockerung, die durch ein interepitheliales Ödem ausgefüllt wird. Es besteht nun die Gefahr, daß dies Ödem bei einfacher mechanischer Einwirkung auf die Epidermis sich aus der Epidermis selbst speist, das heißt, daß beschädigte Zellen ihr Protoplasma hergeben, daß Lymphbahnen eröffnet werden. Die Jodbeigabe macht nun aber parallel eine Erweiterung der Blutgefäße der Kutis, es kommt zu einer Lymph- und Safttransudation, die nun ihrerseits die durch die mechanischen Reize eingeleiteten Zellteilungen nährt und lebensfähig erhält.

Dieser Zusammenhang drängt sich auf, wenn man daran denkt, daß schon kurze mechanische Reize der Haut oft Reizungen und Blasenbildungen erzeugen, die bei wochenlanger Anwendung einer auf Epidermis und Kutis wirkenden Salbe ausbleiben. Pautrier und Simon (Note sur les lésions histologiques provoquées par le grattage méthodique dans quelques dermatoses, Ann. de Dermat., 1908) haben gezeigt, wie der ganz oberflächliche, nur die Epidermis treffende Reiz der „Grattage" schon große Gewebslücken im Rete Malphighi, die „altération cavitaire" in gesunder, noch leichter in kranker Haut, setzen kann, wenn von den erweiterten Blutgefäßen der Kutis der ergänzende Saftstrom, die „Exoserose" ausbleibt. Daß sowohl die 1%ige wie die 2%ige Jodsalbe diese Hyperämie macht, zeigt sich durch das anfängliche Brennen bei der Einmassierung, worauf man zweckmäßig aufmerksam machen soll, da es von Ängstlichen als reine Reizwirkung aufgefaßt werden kann. Rein theoretisch wurde also die in dem einen Falle aufgetretene sichtbare Schwellung der ganzen Haut, als wenn auch nicht gerade unerwünschter, so doch unwesentlicher Effekt aufgefaßt und daher die Exzision der Haut erst nach Zurückgehen der Schwellung am 12. Tage vorgenommen, und zwar längsoval. Die mit Hämatoxylineosin gefärbten Hautstücken ließen bei 90facher Vergrößerung folgende Unterschiede in die Augen springen. Die mit Cosmoid behandelte Epidermis war erheblich stärker gefärbt, und die Kerne schienen weiter auseinanderzustehen. Zweitens war die Dicke der Epithelschicht etwa eineinhalbmal so dick, und drittens waren die Zapfen des Rete Malphighi nach unten weniger tief vorgetrieben, so daß die Grenzschicht zwischen Epidermis und Kutis mehr glatt aussah, als auf den parallelen Präparaten der anderen Seite. Ich möchte dazu etwa folgende Deutung geben. Durch den Reiz der jodhaltigen Salbe hat sich das Epithel erheblich vermehrt, ist vitaler geworden und färbt sich infolgedessen besser. Diese Vermehrung ist eine Folge der prallen Füllung der Blut- und Lymphgefäße der Kutis mit Ernährungsflüssigkeit, die sich zum Teil in die interzellulären Spalträume der Epidermis hineingedrängt hat, so daß dort eine Art von Ödem entstanden ist, das sich durch Auseinanderrücken der Kerne dokumentiert, und das auch noch angehalten hat, nachdem das Kutisödem zurückgegangen ist. Andererseits ist trotz des langen Jodreizes die Hornschicht nicht aufgelockert, sie hat ihren Druck beibehalten, und der Druck der vermehrten, vergrößerten und besser ernährten saftreichen Malphighizellen hat sich im wesentlichen nach unten erstrecken müssen und zu einem Verstreichen der Malphighizapfen bzw. der Kutispapillen geführt. Nach diesem Vorversuch, der mir zu beweisen schien, daß das Cosmiod bei längerer örtlicher Massageeinreibung eine Dilatation der Blutgefäße der Kutis mit besserer Ernährung der Epidermiszellen macht, daß es die Hornhaut nicht beschädigt, daß es den Papillarkörper zwar vorübergehend etwas reizen kann, ein Reiz, der aber sehr bald abklingt. Danach habe ich mich für berechtigt gehalten, das Cosmiod in einer Anzahl von Fällen als Gesichtskosmetikum zu verordnen und Zunahme der Hautelastizität, Verstreichen der Runzeln, Erhöhung des Hautturgors allgemein beobachtet. Um einen exakten Maßstab für diese mehr oder minder subjektiven Beobachtungen zu gewinnen, habe ich mich auch der Messung der Hautelastiität nach Schade bedient und das von ihm für diesen Zweck erfundene Instrument dazu benutzt (siehe H. Schade, Gewebselastometrie zum klinischen und allgemeinärztlichen Gebrauch, Münch. med. Wschr., 1926, 53). Ich muß es mir versagen, auf Einzelheiten einzugehen und kann hier nur soviel bemerken, daß an Stelle des palpatorisch prüfenden Druckes der Fingerkuppe an dem Elastometer durch eine geschickt ausgedachte Apparatur der Druck eines Tasters an einer Meßskala abgelesen

Digitized by Google

wird. Wir gingen so vor, daß die mit der Jodsalbe behandelten Stellen vergleichsweise gemessen wurden, und zwar stellte es sich sehr bald heraus, daß befriedigende und deutbare Resultate von uns mit der Methode nur dann zu erlangen waren, wenn die Messungen an der Haut mit knöcherner Unterlage gewählt wurden. Es wurde also im wesentlichen nur die Stirn und die Streckseite des Unterarmes an der Handwurzel berücksichtigt. Wir gelangten zu dem Resultat, daß deutlich meßbare Unterschiede in der Elastizität der Haut im wesentlichen durch eine stärkere Transfusion in der Kutis, also durch erhöhten Wassergehalt infolge transsudatorischer Hyperämie der Kutisgefäße bedingt waren, die natürlich vorübergehender Natur sein müssen. Wir sahen daher davon ab, nach den Gesichtspunkten von SCHADE Zahlen zu geben, in welchem prozentualen Verhältnis sich durch die Salbeneinreibung die Elastizität der Haut veränderte. Davon abgesehen hat sich das Arbeiten mit dem SCHADEschen Elastometer doch als wertvolles, objektives Prüfungsinstrument erwiesen. Es stellte sich nämlich bald heraus, daß das Wesen der alternden Haut sich darin ausdrückt, daß der mit einem Gewicht zu belastende Taster — wir behielten das von SCHADE empfohlene Gewicht von 50 g bei — bei der alternden Haut in wenigen Sekunden — bis zu 20 — sich in die Haut eindrückt und dann nicht weiter vordringt und auf einem Ruhezustand verharrt, während er bei der jugendfrischen und frischen Haut erst allmählich eindringt. SCHADE mißt nach 2 Minuten die Eindrücke des Tasters und berechnet aus dem Maße des Zurückkehrens zur Ursprungsstellung den Grad des Elastizitätsverlustes. Wir sahen nach obigem davon ab und benutzten als Maßstab lediglich die Schnelligkeit des Erreichens des Ruhepunktes. Eine Haut, bei der der eindrückende Taster mit 50 g beschwert — für exaktere Untersuchungen würden wir ein leichteres Gewicht (etwa 25 g) für richtiger halten — nach einer Minute zur Ruhe kommt, würde also nach diesen Erörterungen erheblich elastischer sein als eine Haut, bei der der Taster schon nach 20 Sekunden nicht weiter eindringt. Es liegt natürlich fern, behaupten zu wollen, daß die zweite Haut dann 5mal so elastisch sei als die andere. Zu prozentualen Angaben ist die Methode sicher nicht exakt genug. Eine rein physikalische Klärung dieser Frage wird stets unmöglich sein. Zu beachten ist ja schließlich auch, daß mit einer solchen Methode ja immer nur die Komponente der Elastizität gemessen wird, die als Druckfaktor der Volumenveränderung sich entgegenstemmt. Die Zugkräfte, die speziell bei der Haut von besonderer Bedeutung sein dürften — Falten und Runzeln —, werden sicher dabei gar nicht getroffen. Man darf annehmen, daß die Zugelastizität im wesentlichen auf der guten Erhaltenheit der elastischen und fibrillären Bindegewebsfasern der Kutis beruhen wird, auf deren Messung wir glaubten von vornherein verzichten zu sollen, da etwas Exaktes kaum herauskommen dürfte. Jedenfalls wird die so geschilderte Tasterdruckpalpation die Elastizität der Epidermis und, wenn es zu keiner stärkeren Wasseranhäufung in der Kutis gekommen ist und die Messungen auf harter, knöcherner Unterlage erfolgen, nur zum kleineren Teil die der Kutis anzeigen.

Es ließ sich nun feststellen, daß unter dem Einfluß der Cosmiodmassage nach etwa zweiwöchigem Gebrauch die Einsinkzeit sich ungefähr verdoppelte. Noch häufiger konnte ich beobachten, daß das Einsinken sich nicht in einer gleichmäßig abfallenden Kurve abspielte, sondern in einer gebrochenen Kurve. Also zum Beispiel: Vor der Massage war der Taster nach 15 Sekunden zur Ruhe gekommen, nach dreiwöchiger fiel er in einer etwas flacheren Kurve von 20 Sekunden zum Ruhestand, schien dann stillzustehen und senkte sich in weiteren 10 Sekunden noch um einen geringen Bruchteil der früheren Senkstriche.

Zusammenfassend ließe sich also etwa sagen, daß eine mehrwöchige Cosmiodmassage sowohl histologisch als elastometrisch nachweisbare Veränderungen, im wesentlichen bei der Epidermis, macht, die mit einer Vermehrung der Epidermiszellen, saftreicherer Ernährung und vitalerem Wechsel zu erklären wären.

Zum Schluß seien noch einige technische Anmerkungen gemacht, wobei zu betonen ist, daß, wie immer bei solchen Eingriffen, den Selbstbeobachtungen und Eigenerfahrungen des Anwenders tolerantest entgegenzukommen ist. Die Anwendung soll zweimal am Tage erfolgen, morgens etwa 2—3, abends etwa 5—6 Minuten, stets bei absolut trockener und sauberer Haut; morgens also einige Zeit nach der Wasser- und Seifenwaschung, etwa nach dem Frühstück. Wenn die Einmassierung bis zum Verschwinden der Farbe erfolgt ist, so hat morgens grundsätzlich eine Einreibung mit einem neutralen Fettkrem zu erfolgen (Unguentum leniens, Nivea-

Digitized by Google

krem), dessen Überschuß mit einem weichen Tuch abzuwischen ist. Wenn abends vor dem Schlafengehen auch Wasser-Seifenwaschung üblich ist, so muß die Trocknung abgewartet werden. Besser ist es, das Gesicht mit einem Wattebausch, der mit Olivenöl getränkt ist, abzureiben und dann das Cosmiod einzureiben. Ob auch abends nach der Cosmiodmassage eine Fetteinreibung zu erfolgen hat, kann dem individuellen Ermessen anheimgegeben werden. Sicherer ist es, mindestens soll gesagt werden, daß, wenn die Haut nach mehrtägiger Cosmiodmassage auch nur minimal zu schuppen anfängt, dann die Dauer der abendlichen Massage etwas gekürzt werden und nachher eine Fetteinreibung erfolgen muß. Reizzustände, etwa wie oben beschrieben, können in einem verschwindenden Prozentsatz vorkommen. Dann hat die Massage mehrere Tage auszusetzen, eventuell unter neutraler Fett- oder Zinksalbe. Die schnellste und beste Abheilung wird durch Einreiben eines 2%igen Liquor-carbonis-detergens-Spiritus mit nachfolgender Fettsalbe eintreten. Nach 3—4wöchiger täglicher Massage soll die Häufigkeit herabgesetzt werden; jeden zweiten, dann jeden dritten Tag bis schließlich jeden fünften Tag, aber stets so, daß an dem Massagetag dann morgens und abends einmassiert wird, weil nur so der, wenn auch minimale, doch notwendige Jodreiz auf die Epidermis zu erzielen ist.

Aus der Dermatologischen Klinik und Poliklinik der Universität München
(Direktor: Geh.-Rat Prof. Dr. Leo Ritter v. Zumbusch)

Zur Frage der gonorrhoischen Provokation

Von

Prof. Dr. Julius K. Mayr

Mit 3 Tabellen im Text

Es erscheint uns selbstverständlich, daß dem Abschluß jeder gonorrhoischen Behandlung eine Provokation zu folgen hat. Desgleichen wird wohl von allen Seiten der Kombination verschiedener Provokationsmethoden der Vorzug gegeben, deren wirksamste ohne Zweifel die chemische mit Lugolscher Lösung und die mechanische mit dem Kollmann-Dilatator ist. Das Ergebnis der Provokation wird neben einer Reihe verschiedener Faktoren in erster Linie abhängig sein von der Anzahl der negativen Präparate, die bis zum Abschluß der Behandlung verlangt werden. Da von den verschiedenen Autoren die „Provokationsreife" eines Gonorrhoefalles nicht einheitlich beurteilt wird, kann es nicht gestattet sein, die von verschiedenen Seiten erhobenen Ergebnisse gleichzusetzen und das gewonnene Mittel zum Allgemeindurchschnitt zu erheben. Man ist so in der Häufigkeit der Erwartung von Provokationsrezidiven mehr auf das Gefühl als auf exakte Zahlen angewiesen.

Um nun an der Klinik einen gewissen exakten Überblick über die Häufigkeit von Provokationsrezidiven zu besitzen, an der ja natürlich die Beurteilung der Provokationsreife, Art der Behandlung, Anzahl der geforderten Präparate usw. nach einheitlichem Gesichtspunkt geschieht, stellten wir diesbezügliche Erhebungen an. Die Durchschnittsdauer, gerechnet vom ersten negativen Präparat ab bis zum Beginn der (kombinierten) Provokation betrug rund 30 Tage. Es handelte sich um 1677 männliche und 4049 weibliche Gonorrhoen aus den Jahren 1920—1929, die ohne Rücksicht auf Art und Dauer der Erkrankung in den Bereich der statistischen Untersuchung einbezogen wurden.

Digitized by Google

Wie aus Tabelle 1 (männliche Gonorrhoe) hervorgeht, halten sich die Schwankungen innerhalb recht geringer Grenzen. Sie bewegen sich zwischen 12 und 16%. Wir werden demnach im Durchschnitt bei 14% unserer bis zum Abschluß behandelten Gonorrhoiker einen positiven Provokationsbefund erwarten dürfen.

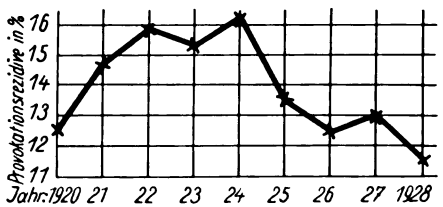

Tabelle 1
Gonorrhoe beim Manne = 1677 Fälle

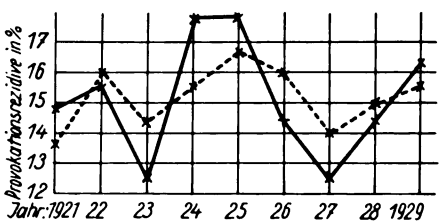

Tabelle 2
Gonorrhoe beim Weibe = 4049 Fälle
——— = Urethra. - - - - - - = Zervix

Die Verhältnisse bei der Frau (Tabelle 2) liegen ganz analog wie beim Manne. Auch hier relativ geringe Schwankungen innerhalb der einzelnen Berichtsjahre, auch hier einen ähnlichen Durchschnitt von 14—15%. Zwischen Zervix- und Harnröhrenprovokation bestehen gewisse Differenzen zugunsten des Zervixrezidives, aber recht unregelmäßiger Art.

Es mußte nun von Interesse sein zu wissen, in welcher Häufigkeit ohne Provokation Spontanrezidive nach einer der Provokationsreife analogen Zeit auftreten. Die Bewertung der Provokation kann nur in Verbindung damit erfolgen. Es handelte sich bei der Bearbeitung dieses Materials wieder um jene 4049 Fälle weiblicher Gonorrhoe, von denen oben die Rede war. Die Durchschnittszeit, die zwischen dem ersten negativen Präparat und dem Rezidiv lag, betrug 27 Tage, war also 3 Tage kürzer also beim Provokationsrezidiv. Wie aus Tabelle 3 hervorgeht, sind diese Spontanrezidive sehr zahlreich, in den einzelnen Jahren ziemlich regelmäßig und bewegen sich um 14% aller Fälle. Im Vergleich mit den obengenannten Provokationsrezidiven (Tabelle 3) ergibt sich eine weitgehende Identität beider Kurven.

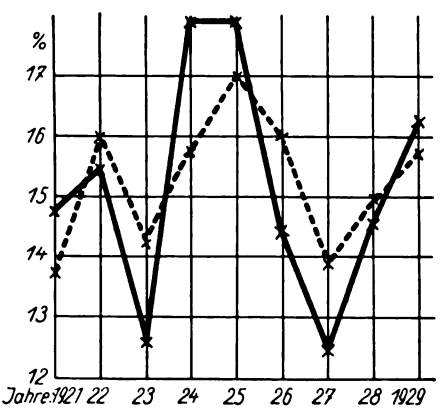

Tabelle 3. Spontan- und Provokationsrezidive bei der weiblichen Gonorrhoe (4049 Fälle). Bei Spontanrezidiven mittlere Zeitdauer = 27 Tage. Bei Provokationsrezidiven mittlere Zeitdauer = 30 Tage. (Mittlere Zeitdauer = Zeit zwischen erstem negativem Präparat und Rezidiv)
——— = Spontanrezidive. - - - - - - = Provokationsrezidive (Zervix)

Welche Schlüsse sind nun aus diesen, man darf wohl sagen, unerwarteten Befunden hinsichtlich des Wertes der Provokation zu ziehen? Die Provokation bedeutet, wie JADASSOHN vor kurzem

Digitized by Google

treffend bemerkt hat, Bewegung. Sie stellt selbstverständlich nichts prinzipiell anderes dar, als was die Natur auch mit sich bringt. Würden wir jene 15% Fälle mit positiver Provokation unter Aussetzen der Behandlung noch längere Zeit beobachtet haben, so hätten wir auch ohne Provokation wieder Gonokokken gefunden. Aber der Wert der Provokation lag darin, daß wir gleichsam nach Wahl das latente Intervall abkürzen konnten. Die Beobachtungszeit nach abgelaufenen gonorrhoischen Erscheinungen läßt sich aus äußeren Gründen nicht beliebig lang fortsetzen. Aber abgesehen von diesen prinzipiellen Überlegungen über den tatsächlich vorhandenen Wert der Provokation sind diese Erhebungen angetan, davor zu warnen, diesen Wert zu überschätzen. Denn wenn es auch nicht erlaubt ist, die 15% Spontanrezidive mit jenen der Provokationsrezidive gleichzusetzen — die 3 Tage Zwischenraum haben naturgemäß Fälle, die vor dem Umfall standen, bereits als noch nicht provokationsreif ausgeschaltet —, so kann es keinem Zweifel unterliegen, daß ein nicht zu kleiner Teil der Fälle, die als Provokationsrezidive imponieren, Spontanrezidive sind und beides nur zeitlich zusammenfällt.

Aus dem Ambulatorium der Dermat. Abt. des Rud.-Virchow-Krankenhauses in Berlin (Dir. Arzt: Prof. Dr. A. Buschke)

Spitze Kondylome in der Pars cavernosa der männlichen Harnröhre

(Kasuistische Mitteilung)

Von

Dr. F. Jacobsohn, Fürsorgearzt der Abteilung

Mit 1 Abbildung im Text

Im Anschluß an eine ohne besondere Komplikationen verlaufende Gonorrhoe trat bei einem Patienten, etwa 8 Wochen nach Entfernung von Feigwarzen in der Kranzfurche und auf der Eichel dicht neben der Harnröhrenmündung, und genau 3 Wochen nach einer Urethroskopie, erneuter Ausfluß und starkes Brennen beim Urinieren auf. Der Ausfluß war stets frei von Gonokokken, sehr eitrig und reich an banalen Bakterien. Die erneut vorgenommene Urethroscopia anterior zeigte am Ende der vorderen Harnröhre, zwischen 9 und 12, ein weiches Infiltrat, das schon vorher mit der Knopfsonde zu fühlen gewesen und eine Zeitlang mit Dittelstiftmassage behandelt worden war. Die Schleimhaut über dem Infiltrat war silbrig glänzend und an seiner Peripherie bestanden einige warzenähnliche, winzige Auflagerungen. Im Laufe der nächsten Wochen stellten sich ausgesprochene Miktionsbeschwerden ein, gelegentlich einige Tropfen Blut am Ende der Harnentleerung, schließlich erfolgte starke, eitrige Trübung des Harns in beiden Portionen. Die vorgenommene Zystoskopie ergab nur eine geringe Cystitis colli. Auf Blasenspülungen und Blasendiathermie keine Besserung der subjektiven Beschwerden, obwohl der Harn sich langsam klärte. Es wurde dann schließlich, 3 Monate nach der vorigen, nochmals eine Urethroscopia anterior vorgenommen. Hierbei ergab sich nun der in der Abbildung erkennbare Befund. Auf der Basis des Infiltrats waren typische, spitze Kondylome entstanden, deren Ausdehnung sich streng isoliert auf die Gegend des Infiltrats beschränkte, während die gesamte übrige Harnröhre von Feigwarzen freigeblieben war. Nach Zerstörung der Kondylome mit Elektrokoagulation und Beseitigung einiger kleiner Reste, einige Tage später, mit Galvanokaustik, verschwanden die Beschwerden des Patienten schlagartig.

Digitized by Google

Es handelte sich also um das im Anschluß an eine Gonorrhoe entstandene isolierte Auftreten spitzer Kondylome in der Pars bulbosa der männlichen Harnröhre bei einem Patienten, dessen Feigwarzen in der Kranzfurche und dicht neben der Harnröhrenmündung schon Wochen vorher entfernt worden waren; es ist sehr wahrscheinlich, daß durch die Behandlung mit Dittelstiftmassage das kondylomatöse Material von der Harnröhrenmündung durch das Instrument an die Stelle des Infiltrats verschleppt wurde. Hierfür kann auch der Umstand sprechen, daß kurze Zeit nach Entdeckung und Entfernung der isolierten endourethralen Feigwarzen in der Kranzfurche und auf der Eichel ein

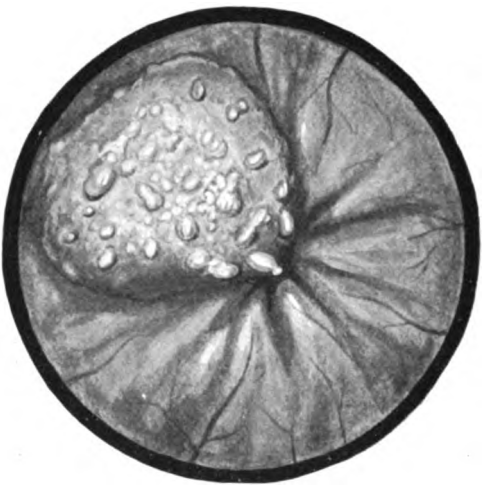

Abb. 1

Rezidiv der spitzen Kondylome auftrat. Im übrigen ist der Fall noch insofern instruktiv, als er die Notwendigkeit endoskopischer Untersuchung zeigt, wenn im Anschluß an eine Gonorrhoe bzw. Gonorrhoebehandlung Miktionsbeschwerden auftreten, die bei negativem Gonokokkenbefund nicht ohne weiteres zu deuten sind.

Versammlungen

Vereinigung rheinisch-westfälischer Dermatologen in Münster i. W.

Sitzung vom 26. und 27. Oktober 1929

Meinicke-Ambrock: Meine Klärungsreaktion auf Syphilis (MKR).

Sie ist in der neuen, Sommer 1929 verbesserten Form bisher an 1117 Fällen vergleichsweise mit der MTR, WR und Kahnreaktion ausgewertet worden und erwies sich diesen gegenüber bei sehr gut gewahrter Spezifität sowohl in der Stärke des einzelnen Reaktionsfalls, als auch in der Erfassung der größten Zahl von Syphilisfällen beträchtlich überlegen. Die WR versagte in 19%, die MTR in 17%, die Kahnreaktion in 14% und die MKR in 3% der Fälle. Die MKR ist die schärfste Syphilisprobe, ausgezeichnet durch leichte Ablesbarkeit und ihre einfache Technik.

E. Hoffmann fragt, ob die zu feine Einstellung nicht zu unspezifischen Resultaten führt.

Grütz fragt nach Verwendbarkeit im Liquor.

Meinicke erwidert, daß gerade die neuen scharfen Reaktionen sich durch besondere Spezifität auszeichnen, weil sie an sich stark sind und nicht, um scharfe Resultate zu erreichen, besonders stark angespannt werden müssen. Die Versuche über Liquor seien noch nicht abgeschlossen.

Digitized by Google

Stühmer: Zur Kritik der Gonorrhoeprovokation.

Das Prinzip der Anwendung von Reizverfahren nach Abschluß der Blennorrhoebehandlung wird einer kritischen Betrachtung unterzogen, ohne auf die einzelnen Provokationsverfahren selbst näher einzugehen. Notwendig sind exakte Aufzeichnungen auf fast bildmäßigen Behandlungstabellen, die im Einzelfall eine schnelle Orientierung über Krankheitsverlauf und derzeitigen Zustand gewährleisten. Als Norm für den Zeitpunkt, an dem die Behandlung nicht nur ausgesetzt werden darf, sondern in den meisten Fällen auch soll, hat sich ihm in großen Untersuchungsreihen während des Krieges bewährt, wenn in 5tägigen Untersuchungszwischenräumen 4 gonokokkenfreie Präparate bei klarem zweiten Urin vorliegen. Danach während der folgenden 10 Tage tägliche Untersuchung der Absonderung. Innerhalb dieser Frist, in der erfahrungsgemäß noch in etwa 12% Spontanrezidive vorkommen, hat eine Provokation wenig Wert. Nicht als Provokation anzusehen ist die erstmalige Anwendung mechanischer und instrumenteller Maßnahmen, da sie zweckmäßig schon vor Aussetzen der Behandlung hätten angewendet werden müssen. Die Provokation ist auf jeden Fall ein Eingriff in den natürlichen Heilungsvorgang und somit in der generellen Art, wie sie überall als notwendiger Abschluß einer Blennorrhoebehandlung vorgeschrieben wird, nicht ohne weiteres berechtigt. Die positiv verlaufende Provokation bedeutet den Beginn einer neuen Behandlungsperiode, eine negative Provokation verbürgt durchaus nicht Sicherheit gegen Infektiosität.

Leven teilt die Bedenken hinsichtlich gewisser Gefahren der Provokation. Die beste Provokationsmethode, der Koitus, sei ungangbar; aber man könne die Pollution als Ersatz benutzen und danach untersuchen. Das Schema Stühmers sei zwar eine bequeme und leicht faßbare Norm, aber man müsse doch erfahrungsgemäß auch bei der Blennorrhoe individualisieren.

Siemens: Fortlassung der Provokation sei nur bei solchen gerechtfertigt, welche bereit sind, sich längere Zeit nachuntersuchen zu lassen.

E. Hoffmann beschränkt sich außer den auch therapeutischen Knopf- und Heizsondenmethoden in der Regel auf Alkoholprobe und Coitus condomatus.

Stühmer: Die Normung des Behandlungsvorganges dürfe nicht zu einer Schematisierung führen. Der von Siemens durch die Provokation erwartete Schutz der Umgebung und Allgemeinheit sei nicht ohne weiteres durch ein negatives Provokationsverfahren sichergestellt. Wenn schon Reizverfahren angewendet würden, sollten solche gewählt werden, welche eine Gewähr gegen allzu grobe Eingriffe bieten. Am ehesten sei die Heizsondenmethode mit Vakzineinjektion und chemischer Reizung zu empfehlen.

Wucherpfennig (Hautklinik Münster): Zur Verwendung der Diathermieschlinge.

Die Diathermieschlingenbehandlung der Hauttuberkulose, besonders Lupus vulgaris, hat vor der Diätbehandlung den Vorteil der Einfachheit, Billigkeit und ambulanten Durchführung. Wenn für Diätkuren ein Heilstättenaufenthalt von 6 bis 18 Monaten erforderlich sei, bedeutet das bei einem Pflegesatz von 6 RM eine Ausgabe von 1080 bis 3200 RM. Zusammenstellung der bis 1. VIII. 1929 geschnittenen Lupusfälle.

Stühmer weist darauf hin, daß die Beurteilung der Heilerfolge der Diätbehandlung größte Kritik erfordere.

Hartmann (Hautklinik Münster): Rezidivstammbildung und Schankerbildung bei der Trypanosomiasis des Kaninchens.

Die zu den Versuchen benutzten Rezidivstämme sind immunbiologisch als vollkommen differente Stämme mit ebenso differenten antigenen Eigenschaften anzusehen, obwohl alle innerhalb weniger Wochen auf dem Kaninchen aus dem Trypanosomenstamm Nagana-Prowazek entwickelt sind. In dem Versuch selbst wurde eine Gruppe Kaninchen mit dem Stamm A infiziert und am 9. Tage mit dem 3. Rezidivstamm zu A, R_3 superinfiziert. Gleichzeitig Kontrollsuperinfektionen mit dem Stamm A. Ergebnis: Primäraffekte bei allen Tieren mit dem heterologen, keine mit dem homologen Stamm. Gleiches Resultat in einer zweiten Versuchsreihe mit vertauschter Reihenfolge. Impfungen mit aus einem Trypanosomenstamm entwickelten Rezidivstämmen lösen also bei gekreuzten Superinfektionen am Kaninchen keine Schankerimmunität aus, bzw. es führen immunisatorisch heterologe Stämme, auch wenn sie als Rezidivstämme aus einem Trypanosomenstamm gewonnen sind, bei gekreuzten Superinfektionen zur Schankerbildung.

Digitized by Google

Stühmer betont, daß, wenn es im Modellinfektionsversuch gelinge, das immerhin komplizierte Geschehen der Schankerimmunität durch einfache Rezidivvariation eines und desselben Trypanosomenstammes zu reproduzieren, dies Ausblicke zulasse auf das Geschehen bei den noch schwierigeren Fragen der Syphilisbiologie, wie sie z. B. die Tabes- und Paralysefrage darstelle. Sollten sich Beobachtungen Brills, der nach Malariabehandlung bei einem Tabiker die Tabessymptome vorübergehend schwinden und ein kutanes Spätsyphilid mit darauffolgendem sekundärem Exanthem auftreten sah, öfter bestätigt finden, so werde man zu der Annahme gedrängt, daß dem scheinbar so komplizierten und, wie wir annahmen, irreversiblen Vorgang des Auftretens eines Tabes- oder Paralysestammes der Spirochaeta pallida kein so komplizierter Vorgang zugrunde liegt, wie man das bei der Annahme einer dauernden Neurotropie eines solchen Stammes voraussetzen müßte.

Stühmer: Demonstration von Lupenbildern von Hautkrankheiten.

Für den Unterricht wie für die Fixierung von Krankheitsbildern fraglicher Art verdient die Photographie in Lupenvergrößerung Aufmerksamkeit. Erforderlich ist eine brauchbare Aufnahmekamera mit genügender Beleuchtungsmöglichkeit (z. B. der Firmen Leitz und Busch). Die lupenphotographische Analyse des Oberflächenbildes mancher Dermatosen verspricht wertvolle weitere Aufschlüsse. Besonders gut gelingt die Wiedergabe von Nagelveränderungen. Farbenphotographische Aufnahmen sind vielversprechend ausgefallen, nur ist die Farbgebung noch unbefriedigend; hier bringt bei der Projektion von Naturfarbenaufnahmen ein auf Drehscheibe vorgeschaltetes Farbenfilter mit Sepiatönen, Blau, Gelb und Braun wesentliche Besserung.

Löwenberg-Düsseldorf: Fall zur Diagnose.

50jähr. Frau, WR —. Seit 3 Monaten an der Stirn, kaum infiltrierte rote Herde bis Markstückgröße; im Zentrum zarte weiße Narben. Histologisch Stachelzellenwucherung, abgegrenzt gegen die Kutis durch chronisch-entzündliches Granulationsgewebe, z. T. in knötchenförmiger, perifollikulärer Anordnung; Schwund des Kollagen und Elastin, stellenweise starkes Ödem. Flaches Hautkarzinom, Lues (?), Sarkoid.

E. Hoffmann denkt an Lymphozytom, klinisch an Sarkoid Boeck; für Epitheliom mit lymphozytärem Infiltrat genüge der histologische Befund nicht.

Stühmer meint, daß die ganz oberflächlich spiegelnden Ränder für Ulcus rodens sprechen.

Müller-Recklinghausen: 1. Fall zur Diagnose.

26jähr. Bergmann; vor 2 Jahren während einer Lueswiederholungskur Auftreten eines großfleckigen, leichten Ausschlags, seitdem keine Änderung. Histologisch: strangförmige und knötchenförmige Infiltrate von epitheloiden Zellen, mit vereinzelten Riesenzellen, demnach Ähnlichkeit mit Lichen scrofulosorum.

Leven erinnert sich an einen Fall, der sich als Atrophia maculosa bei Lues herausstellte.

E. Hoffmann meint, es könne ein disseminiertes oberflächliches Lupoid vorliegen.

Bering vermutet ein gegen Salvarsan refraktäres syphilitisches Exanthem.

2. Dariersche Krankheit.

Günstige Beeinflussung durch Grenzstrahlen (zweimal mit einer Woche Pause auf jedes Hautfeld 1400 R bei 10 cm Entfernung) nach jahrelanger erfolgloser Röntgenbestrahlung.

Wucherpfennig (Hautklinik Münster): Zwei Fälle von Dariersche Krankheit.

In beiden Fällen vor 2 bzw. 1 Jahr Röntgenbestrahlung (580 R mit $^1/_2$ mm Aluminiumfilter); jetzt an den bestrahlten Stellen normale zarte Haut.

Bering-Essen: Fall zur Diagnose.

Nach Verletzung am Zeigefinger Auftreten vereiternder und ulzerierender Schwellungen am Unterarm im Verlauf der Lymphgefäße. Histologisch und bakteriologisch keine Klärung. Wahrscheinlich Sporotrichose, aber auf Jodkali keine Rückbildung; nach Quarzlampenbestrahlung Besserung.

E. Hoffmann möchte, wenn Sporotrichose ausgeschlossen ist, tuberkulöse Lymphangitis als möglich ansehen.

Stühmer glaubt an Sporotrichose.

Grütz-Elberfeld: Syringomyelie und Ulcera tropica.

64jähr. Bleilöter; 1926 Auftreten von — histologisch sichergestellten — Boeckschen Sarkoiden, die auf Röntgen abheilten. Seit $^3/_4$ Jahren pelziges Gefühl an

Digitized by Google

den Händen sowie Auftreten großer Blasen, auch an den Füßen, die sich in schmierige und übelriechende Geschwüre vom Charakter des Mal perforant umwandelten. Bei Aufnahme außerdem Schwellungen der Füße und Sensibilitätsstörungen, manschettenförmig bis zu Ellenbogen und Knien reichend. Außerdem Nephritis. Reststickstoffgehalt im Serum 78,4 mg%. Blutbild: 49% Leukozyten, 46% Lymphozyten, 4% Eosinophile, 1% Übergangsformen. WR negativ. Allmähliche Abheilung der Geschwüre und der Nephritis, der Reststickstoffgehalt des Serums kehrte aber sehr langsam zur Norm zurück. Zur Zeit noch ein lochartiges Geschwür unter der linken Ferse. Pat. hat 12 Jahre in den Tropen gelebt. Befund auf Lepra negativ.

Stühmer-Münster: 1. Trophoneurotische Hautveränderungen bei Tumor medullae spinalis?.

51jähr. Pat., 1914 Schmerzen im Rücken und in den Beinen, hernach vollständiges Unvermögen zu gehen. Als multiple Sklerose, dann für Hysterie erklärt, 1918 Besserung. 1925 erneut Nervosität und Schmerzen, arbeitsunfähig. Seit 1926 bettlägerig, für hysterisch erklärt. August 1926 Lungenentzündung und Lähmung der Beine. Herbst 1928 wird Myelitis angenommen. Dezember 1928 Gangrän des linken Fußes, Amputation. Jetzt Knochendefekt am Schädel und Unterkiefer von Zystenoperationen. Druck auf die unteren Lendenwirbel schmerzhaft. Bauch aufgetrieben, kein Aszites. Im Röntgenbild über der rechten Beckenschaufel unregelmäßig längsgestellte, mäßig starke Schatten (verkalkte Lymphknoten, Weichteilverkalkung?). Die unteren Brustwirbelkörper rechts zeigen einen über den Rand kontinuierlich herabreichenden Schatten. An der Stirnhaargrenze dunkelbraune Pigmentierung, die in der Familie häufig sein soll. In der Inguinalgegend Exzisionsnarben von kleinen Hautgeschwülsten. Von der Mitte des rechten Oberschenkels an oberflächliche Schuppung. Haut vom Knie abwärts atrophisch, von der Knöchelgegend an fast sklerodermieartig, Zehen fixiert, z. T. verkrüppelt. Gefäße durchschimmernd. Hyperästhesie, besonders oben nach dem Gesunden zu.

Klimke (Universitätsnervenklinik) gibt den neurologischen Befund: Schlaffe Lähmung des rechten Beines, Fehlen der Hodenreflexe; Patellar- und Achillessehnenreflexe wegen der Kontraktion des Beines nicht zu prüfen. Aufhebung der Berührungs-, Schmerz- und Temperaturempfindung am rechten Bein segmental nach oben abgegrenzt nach L. I—II von S_3—S_5. Analgesie der rechten Seite von Skrotum und Penis. Leichte Blasen- und Mastdarmstörungen, Impotenz. Befund spricht mit Wahrscheinlichkeit für extramedullären Tumor in Höhe von L. I—II mit Sympathikusschädigung. Pathologisch-anatomisch kann man an Neurofibromatose denken, weil früher Fibrome vorhanden gewesen sein sollen.

Kehrer hat wegen der Pulslosigkeit an Arteriitis obliterans gedacht; dagegen spricht die segmentäre Anordnung aller Störungen und die Neurofibromatose im darüber gelegenen Segment. Auffällig ist der Trommelbauch und daß das Leiden mit Krampfadern begann, die exstirpiert wurden.

E. Hoffmann fragt, ob die eigentümliche, hier auffallend schmerzhafte „Glatthaut" nicht der bei Nervenkriegsverletzungen nahe verwandt ist.

Stühmer: Es handelt sich um eine Erkrankung, welche möglicherweise durch zentrale Tumorbildung in der Lendengegend zu den trophischen Störungen und anscheinend zur Spontangangrän des Fußes geführt hat.

2. Bullöses Jodexanthem bei intravenöser Pyelographie trotz negativer Jod-Kutanprobe.

Wenige Stunden nach i. v. Injektion von Uroselektan zwecks Pyelographie Auftreten eines ausgebreiteten Ausschlages aus pemphigusähnlichen Blasen, sowie urtikariellen gyrierten Herden mit zentralen Blasen, leichtem Fieber und Schmerzen. Hinweis auf die Unzuverlässigkeit der einfachen epikutanen Jodprobe — Jodausstrich war reaktionslos vertragen worden.

3. Lymphogranulomatose.

10jähr. Mädchen. Mutter leidet an Tuberculosis colliquativa. An Gesicht und Armen — zum Teil ulzerierte, zum Teil in Rückbildung begriffene — braunrote, schwammige, glänzende, wulstförmige Tumoren, an Wangen, Stirn, Nase und Ohren zu unförmigen Platten zusammenlaufend. Stamm und Extremitäten herdweise narbigatrophisch, kupferbraun pigmentiert, zum Teil feine Gefäßzeichnung; Epidermis zigarettenpapierähnlich gefältelt. Blutbild: mäßige Eosinophilie, 10900 Leukozyten. Histologisch: scharf umschriebene, tumorähnliche Infiltrate aus vielgestaltigen Zellen, spärlich Eosinophilen, Lymphozyten, Leukozyten und hauptsächlich epithelähnlichen

Digitized by Google

Zellen mit großen Kernen; ein- und mehrkernige, runde Riesenzellen vom Sternbergschem Typ. Stellenweise auffallend starke Kapillarspressung. Auf Röntgenbestrahlung lokale Besserung.

E. Hoffmann macht auf die Weichhaut (Chalodermie) aufmerksam, wie sie, endokrin bedingt, selten beobachtet ist; das Bild im Gesicht erinnert an Lymphodermia perniciosa, doch ist die Faltenbildung mehr um den Mund herum als an der Stirn.

4. Ochronose unbekannter Herkunft.

Beginn vor 7 Jahren mit Magenbeschwerden; gleichzeitig blaue Verfärbung an Gesicht, Hals und Brust. 1928 Anschwellung der linken Leibseite, Entfernung einer Geschwulst, angeblich der Eierstöcke. Jetzt Schmerzen im Leib, anscheinend Stenosebeschwerden, Obstipation, Gewichtsabnahme. Befund: Kachektische Frau, Leber verbreitert und hart. Im Urin kein Alkapton. Körperhaut, besonders Gesicht und Stirn, blauschwarz verfärbt, auf dem Leib gleichmäßig, im Gesicht streifig, wobei die dunkleren Farbtöne zum Teil auf der Höhe der Hautfalten zu liegen scheinen. Mikroskopisch Einlagerung eines staubförmigen, schwarzen Pigments zwischen den Zellen des Papillarkörpers, zum Teil phagozytiert, zum Teil von Chromatophoren aufgenommen. Hypophysentumor wahrscheinlich.

5. Fall zur Diagnose.

24jähr. Frau, seit 1 Jahr auf dem Scheitel eine fünfmarkstückgroße haarlose Partie mit naevusartig gewulsteter und verdickter Oberhaut. Haarfollikel tief eingezogen, Haare können am Rande büschelweise entfernt werden. Mikroskopisch keine Naevuszellen, stark erweiterte Follikel mit hyperkeratotischen Pfröpfen, in einem herdförmig angeordneten Infiltrat aus Lymphozyten und Leukozyten, zum Teil epithelähnliche Zellen enthaltend.

6. Trophoedema Meige.

32jähr., vordem gesunde Frau; 2 gut entwickelte Kinder. Seit der 1. Entbindung Anschwellen der Waden und Oberschenkel allmählich bis zur Hüfte, jetzt auch der Arme. Müdigkeit, Kopfweh und Schmerzen in den Unterschenkeln. Menses regelmäßig. Eine 30 Jahre alte Schwester soll an einer gleichen, nach dem Kindbett aufgetretenen Veränderung leiden. An den Beinen, von den Knöcheln aufwärts, wulstförmige Verdickungen, die sich flächenhaft bis zu Gesäß und Hüften erstrecken; ähnlich an Unter- und Oberarmen, Hände frei. Hautoberfläche unverändert; harte, elastische, teigige Schwellung; auf Fingerdruck keine Delle. Abbau von Ovarien mäßig erhöht.

7. Benignes Epitheliom der Nase (Trichoepitheliom).

52jähr. Frau; seit 7 Jahren auf der linken Nasenseite harter, langsam wachsender, jetzt halbwalnußgroßer Tumor mit knorpelig durchschimmernden Rändern, zum Teil erweiterten Gefäßen. Mikroskopisch neben Haaranlagen schlauchförmige Gebilde von epithelialem Bau mit zentraler Verhornung.

8. Epidermolysis bullosa (dystrophische Form).

10jähr. Knabe mit schweren Veränderungen, hauptsächlich an Stellen des Stiefeldrucks, ferner Händen und Knien. Normal entwickelt, Familie frei. Reichlich Milienbildung. Auslösung experimentell nicht möglich, auf chronische Traumen aber deutlich.

9. Isolierte Epidermolysis bullosa der Mund- und Pharynxschleimhaut bei gleichzeitiger Dystrophie aller Nägel der Hände.

40jähr. Mann; seit 22 Jahren, allmählich zunehmend, im Munde Blasenbildung auf Traumen. Bisher für Pemphigus gehalten. Narbenbildung im Rachen, Pharynx, Kehlkopf und Ösophagus. Stenosenerscheinungen, Kurzatmigkeit, Stridor, Schluckbeschwerden. Laryngoskopisch narbige Veränderungen der Epiglottis und Arygegend. Die Veränderungen der Fingernägel (unregelmäßige Verdickung, graue, brüchige Oberfläche, koilonychieähnliche Einsenkungen) erweckten den Verdacht einer isolierten Epidermolysis. Spateldruck am Gaumen ruft hämorrhagische Blasen hervor; beim Laryngoskopieren an der Unterseite der Zunge sanguinolente Blasen. Einmal eine kleine Blase auf der äußeren Haut oberhalb des linken Mundwinkels. Mikroskopisch Abhebung der Epidermis vom Papillarkörper, spärlich zelluläres Exsudat.

10. Alopecia areata maligna mit bemerkenswerten mikroskopischen Befunden.

21jähr. Frau. Seit 8 Jahren vollständiger Haarausfall nach typischer Alopecia areata. Auf Röntgen (Epilationsdosis) vorübergehend neue Haare. Histologisch: Haarfollikel in ihrem Halsteil erweitert, buchtig aufgetrieben, in der Öffnung ein

Digitized by Google

Hornpfropf; an jedem Follikel neben der Talgdrüse eine rudimentäre Haarkeimanlage und auffallend starke Entwicklung des M. arrector pili. Die Muskelhypertrophie ist vielleicht — im Sinne einer Arbeitshypertrophie — mit Ausweitung und Verstopfung des Talgdrüsenausführungsganges in Zusammenhang zu bringen, vielleicht nur dadurch vorgetäuscht, daß die Drüsenkörper näher an die Oberfläche herangerückt und die Muskelzüge infolgedessen verkürzt sind.

Schmidt (Hautklinik): 1. Hemihypertrophie und Naevus.

6jähr. Kind. Linke Körperhälfte stärker entwickelt, fast ganz von einem Haemangioma simplex befallen; an einzelnen Stellen (Mundwinkel, Hand) mehr kavernöser Eindruck. Auf der Brust scharfe Abgrenzung gegen die blasse rechte Seite. Knochengerüst, besonders der Extremitäten, links deutlich stärker entwickelt.

Kehrer bemerkt, die Fälle seien häufiger, als es nach der Literatur scheine. Meist handle es sich um Hemihyperplasien erblicher oder intrauteriner, bzw. geburtstraumatischer, nicht konnatalluetischer Ursache.

E. Hoffmann fragt wegen der Venektasien, die an Fourniers Bilder erinnern, ob Lues eine Rolle spielen könne.

Stühmer weist auf eine Demonstration von Wartenberg-Freiburg hin, wo, auf den Kopf beschränkt, eine halbseitige Hypertrophie mit starker Hämangiombildung bis zur Mittellinie bestand.

2. Universelle Erythrodermie.

Januar 1929. 14 Tage nach einer gemachten Novokaininspritzung Anschwellungen unter den Augen, hierauf juckender Ausschlag an Rücken und Brust. Salbenbehandlung erfolglos. Höhensonnenbestrahlung verschlimmerte enorm. Jetzt starke Rötung des ganzen Körpers, Ödeme an Gesicht und Beinen. An Handrücken und Brust atrophisch aussehende Hautteile mit punktförmigen und flächenhaften Pigmentverschiebungen. Blutbild 15—20% Eosinophilie. Nach Kutanproben mit Anästhesin und Novokain Zunahme der Ödeme. Histologisch neben geringem Ödem in der Kutis nur wenig Ansammlung von Zellen, jedoch Anhäufung von großen, mit Pigment beladenen Zellen in der Kutis. Ektebinprobe negativ. Auffällige Schwäche der Muskulatur (Myositis?). Die Erkrankung wird der Poikilodermia atrophicans vascularis für nahestehend gehalten; vielleicht auch subakuter Erythematodes.

Falkenstein führt aus, daß das Fehlen von Plasmazellen im Infiltrat die Diagnose eines Lupus erythematodes acutus erhärten würde.

Bering fragt, ob Erkrankung der Genitalien vorliege, 2 beobachtete Fälle von akutem Lupus erythematodes traten im Anschluß an eine Ovarialerkrankung auf.

E. Hoffmann hält den Fall für Erythema perstans faciei mit poikilodermieartigem Lupus erythematodes disseminatus, der an Händen und Fingern, besonders um die Nägel herum, charakteristische, teleangiektatische Herde aufweise; auch histologisch sprächen lymphozytäre perifollikuläre und perivaskuläre Herde mit Ödem des Papillarkörpers in diesem Sinne.

Krause bemerkt, daß nach Angabe der Kranken auch ihre Schwester eine Überempfindlichkeit gegen Kokainpräparate habe.

3. Pyodermia chronica serpiginosa superficialis ulcerativa.

Der von Dammann (Arch. f. Dermat., 153, 278) beschriebene Fall. Zur Zeit neuer fünfmarkstückgroßer Herd an der rechten Schläfe. Histologisch kleine aus polynukleären Leukozyten, Eosinophilen und Lymphozyten bestehende Abszesse in der Epidermis.

4. Universelle Psoriasis.

3 Fälle in einer Familie. In der Familie Psoriasis anscheinend dominant vererbt. Der Vorgestellte und sein Vater leiden an universeller Psoriasis, ein Bruder daran gestorben; außerdem Großvater, ein Onkel, eine Tante, ein Vetter und zwei Basen erkrankt. Antipsoriatika, Röntgen und hormonale Therapie versagten, parenterale Hg-Zufuhr (Mercinol) und auch graue Salbe sowie Schwitzen bessert regelmäßig.

Leven weist mit Rücksicht auf die innersekretorische Komponente der Psoriasis darauf hin, daß der Pat. den Eindruck eines Basedowkranken mache.

6. Fox-Fordycesche Krankheit.

Bei der im Arch. f. Dermat., 154, 655 besprochenen Pat. sind durch die vor 2 Jahren vorgenommene Röntgenbestrahlung (3mal 30% der H.E.D. unter 4 mm Aluminium) in der Achsel die Knötchen größtenteils geschwunden, Juckreiz erheblich vermindert, an den nicht bestrahlten Teilen Knötchen und Juckreiz unverändert; zeitweise auch durch Sistomensin gute Beeinflussung.

Digitized by Google

6. Monilethrix.

In der Familie fast alle erkrankt, Familie eines Onkels frei, von den Kindern eines zweiten Onkels zwei befallen. Die Angaben der Angehörigen über Spindelhaare sind in der Regel unzuverlässig, so bestanden bei den Geschwistern der Pat., die volles Haar besaßen und für gesund gehalten waren, mikroskopisch spindelförmige Auftreibungen. Histologisch Hauptveränderungen an der Scheiden- und Haarkutikula, überall gleicher Rhythmus der Veränderungen.

7. Exsudatives Ekzematoid.

Seit dem 14. Lebensjahre, im Frühjahr in der Regel stärker, kein Asthma. Aufenthalt im Gebirge ohne wesentlichen, auf Helgoland von gutem Einfluß. Überempfindlichkeit gegen tierische Hautprodukte, besonders Staub, vor allem den eigenen Bettstaub.

8. Spätexsudatives Ekzematoid.

Seit Kindheit fortgesetzt Hautausschläge; vor allem Hals und Gesicht befallen. Hautproben auf Hautprodukte, besonders Bettfedern, positiv.

9. Spätexsudatives Ekzematoid.

Beginn im 4. Lebensmonat, Nachlassen während der Pubertät. Befallen Gesicht, Hals, Brust und Rücken, Gelenkbeugen und Unterarme; zeitweise Asthma. Hautproben auf Hautprodukte, vor allem Bettstaub, positiv.

10. Syringomyelie.

Seit 13 Jahren Panaritien mit Sequestrierung, zu Rhagaden führende Schwielenbildung an Handinnenfläche und Fingern, Aufhebung der Sensibilität für Schmerz und Temperatur auf der rechten Seite, mit Ausnahme einzelner Stellen an Kopf, Gesäß und Fußsohlen.

11. Fall zur Diagnose.

In der Gegend der Knöchel des rechten 4. und 5. Fingers 7 linsengroße, bräunlichrote Effloreszenzen. Histologisch zahlreiches Infiltrat aus pyknotischen Rundzellen mit reichlichen Kapillaren und Kapillarsprossen. Kapillarwand zum Teil durch kernlose, homogene Massen verdickt (Amyloid?).

Wucherpfennig (Hautklinik Münster): 1. Pringlesche Krankheit mit Zahnfleischerkrankung.

Vater Potator, plötzlich gestorben, Pat. wegen tuberöser Sklerose in Anstaltsbehandlung. Nase und Wangen sowie Gingiva mit hirsekorngroßen harten Knötchen besetzt. Im Nacken und der vorderen Achselfalte gestielte, über den Glutäen bohnengroße, derbe Fibrome; in einem solchen histologisch keine Nervenelemente.

2. Zwei Fälle von Pringlescher Krankheit, durch Diathermie-Koagulation gut beeinflußt.

a) Seit Kindheit bestehender Ausschlag. Juni 1928 Nase und angrenzende Wangenpartien sowie mittlere und untere Stirngegend befallen, daneben rosazeaähnliche Veränderungen. An den Endgliedern der Zehen akzessorische, 2—3 mm breite, bis 1 cm lange, jeweils am Hinterwall des sonst normalen Hauptnagels inserierende Nägel. Auf der übrigen Körperhaut kleinere und größere pigment- und fibromartige Gebilde.

b) Seit 10. Lebensjahre auf Nase, Wangen und Kinn.

3 Drei Fälle zur Favusbehandlung.

Therapie: Röntgenepilation (75% der H.E.D. ½ mm Aluminium, 5stellig); nach Epilation Bestrahlung des Kopfes 4stellig mit je 4 bzw. 6 Höhensonneneinheiten; Fall 3, am Vortage 4stellig mit Höhensonne bestrahlt, wird demonstriert, um zu zeigen, wie weit die Reaktion gehen muß.

E. Hoffmann fragt, wie oft Onychomycosis favosa gefunden wurde und empfiehlt, etwa 14—20 Tage oder mehr nach der Röntgenepilation Thallium in erlaubter Kilomaximaldose zu geben, um Dauer und Vollständigkeit der Epilation zu steigern und Rezidive zu verhüten.

4. Lichtdermatose.

Seit dem 9. Lebensjahre zunächst nur auf den freigetragenen, seit 2 Jahren auch auf bedeckten Hautstellen; befallen vor allem Gesicht, Handrücken, Unterarme, vereinzelt Warzenhöfe, Flanke, Kreuzbeingegend, Oberschenkel. Auf akute Lichteinwirkung ist Pat. unterempfindlich, durch chronische und wiederholte Belichtungen mit Natursonne, Weißbrandkohle, in geringem Grade auch durch U.-V.-Kohle kann jedoch auf scheinbar gesunden Hautstellen das klinische Bild erzeugt werden. Behandlung: Lichtschutz durch Zinnober-Bolus-rubra-Schüttelmixtur und Heftpflaster.

Digitized by Google

5. Lichtdermatose.

Vater an Lungenentzündung gestorben, Mutter gesund. Seit 2½ Jahren Hautausschlag, im Winter besser. Außer den dem Licht ausgesetzten Stellen auch Unterbauch- und Glutäalgegend erkrankt.

6. Röntgenulkus, mit Diathermieschlinge geschält.

Juli 1929 — 10 Tage nach Röntgendurchleuchtung — Ulkus in der Lendengegend. November 1928 3 mm tiefes Geschwür mit leicht erhabenen, harten Rändern und graugelbem, knorpelhartem Grund. Unter Behandlung zunächst weitere Vergrößerung nach Fläche und Tiefe, nach abschnittsweisem Ausschneiden des Geschwürs bis ins Gesunde mit der Diathermieschlinge (Hohlschnitt) schnelle Granulationsbildung und langsame Epithelisierung.

7. Interdigitale Mykose, Epidermophytie, Nageltrichophytie.

Seit Kriegsende bestehende Nageltrichophytie rechts; Nägel 4mal extrahiert, zuletzt 1926 mit anschließender diathermischer Koagulation des Nagelbettes. Jetzt klinisch geringe Veränderung des 2., 3., 5. Nagels, mikroskopische Pilze +, wahrscheinlich infolge Fortbestehens der Epidermophytie und interdigitalen Mykose.

8. Nageltrichophytie.

Seit 1919 Epidermophytie und Nageltrichophytie, seit 1½ Jahren interdigitale Mykose. Seit 1½ Jahren Nagelveränderungen der linken Hand. An 2 Nägeln vom proximalen Nagelfortsatz aus eine nach distal bogig scharf begrenzte, weiße Nagelsubstanz, an die sich distal ein normaler Nagel anschließt; ein 3. Nagel nur an der radialen Seite weiß verfärbt; die beiden anderen mit Defekten und Aufsplitterung. Pilze —. Nägel der rechten Hand gesund. Februar 1929 Extraktion der Nägel, Auskratzen mit scharfem Löffel, Koagulation des Nagelbettes mittels Diathermie. Am 25. X. mikroskopisch unter der rückfallverdächtigen Nagelplatte des 3. Fingers Pilze +; am 5. XI. Pilzkulturen auf Rohmaltoseagar bei sämtlichen 5 Fingernägeln negativ.

9. Fünf Lupusfälle.

Erfolg der ambulanten Behandlung mit Diathermieschlinge.

10. Epithelioma basocellulare.

Geheilt mit Diathermieschlinge.

11. Recklinghausensche Krankheit.

In früher Jugend entstandene zunehmende Hautveränderungen. Intelligenzdefekt nicht vorhanden, in der Verwandtschaft keine ähnliche Erkrankung.

Hartmann (Hautklinik Münster): 1. Pseudodiphtherie der Haut, unter dem Bilde der Lues III.

Seit 5 Jahren rezidivierende Ulzerationen, die auf dem behaarten Kopfe zu Knochendefekten geführt haben; außerdem oberflächliche Atrophien mit Pigmentverlust. Von anderer Seite als Lues III mit 5 intensiven kombinierten Kuren behandelt. Bei Aufnahme Erscheinungen vom Aussehen tertiär-syphilitischer Prozesse an linker Nasenseite und rechter Leiste. WR negativ, Liquor o. B. In Inokulationsstellen Nachweis von Pseudodiphtheriebazillen. Agglutination der Pseudodiphtheriebazillen zeitweise bis 1:32000. Seit 2 Jahren klinisch geheilt. Danach Pseudodiphtheriebazillen in Nase und Vulva.

2. Atrophisierende Glossitis.

Seit etwa 7 Jahren Schmerzen in der Zunge und Brennen beim Essen, zunehmende Trockenheit im Munde. Völliges Versagen der Schweißsekretion. Polsterartige Schwellung der Hände mit rezidivierenden trophischen Störungen der Nägel, zum Teil bis zur Abstoßung.

3. Lymphangioma cysticum.

L. c. der rechten Halsseite mit hämorrhagischen Bläschen, seit 2. Lebensjahr bestehend. Kohlensäureschnee und diathermische Koagulation erfolgreich.

4. Zwei Geschwister mit Ulerythema ophryogenes.

Entstand bei der einen in früher Jugend, bei der anderen mit den Menses. An Augenbrauen, Schläfen- und Halspartien kleinste follikuläre Entzündungsherde, untermischt mit Atrophien und verschieden starken Akanthosen; bei der einen Pat. Haarverlust im äußeren Brauengebiet. Prompte vorübergehende Reaktion auf Röntgen; gutes kosmetisches Resultat bei dauernder Behandlung mit keratolytischen Salben.

5. Syringozystadenome.

Seit Jahren bestehend, im oberen Brustabschnitt, bis unters Kinn heraufreichend.

Digitized by Google

6. Vier Fälle von Erythema induratum.

a) 37jähr. Frau; seit 10 Jahren an den Unterschenkeln Knoten- und Geschwürsbildung. Lungen o. B.

b) 20jähr. pastöses Mädchen; seit 1 Jahr an den Unterschenkeln subkutane Knoten und Abszesse. Tierversuch mit Abszeßinhalt negativ. An den Lungen röntgenologisch vermehrte Hiluszeichnung. Guter Erfolg mit allgemeiner Höhensonnen- und örtlicher Röntgenbestrahlung.

c) 24jähr. pastöses Mädchen; seit Jahren Rötung und Schwellung der Unterschenkel und kalte Füße, seit Wochen langsam wachsende Knoten und Geschwüre. In blaurot verfärbter, etwas geschwollener Haut eingelagert umschriebene, teilweise tiefe, derbinfiltrierte Krankheitsherde. Lungen o. B. Histologisch bis ins Fettgewebe reichende, umschriebene und diffuse Infiltration ohne Nekrotisierung und spezifische Struktur.

d) 37jähr. Frau; Erkrankung an den Beinen seit 8, im Gesicht seit 1 Jahr. An den Unterschenkeln tiefreichende ulzerierte Infiltrationen und eingezogene Narben. An der rechten Schläfe und linken Nasenseite Erythematodes. Fall spricht für die tuberkulöse Ätiologie des Erythematodes.

E. Hoffmann rät bei tiefen Biopsien zum Kromayerschen Stanzverfahren, das wohl stets leichter erlaubt wird.

7. Lupus pernio der Nase.

45jähr. Frau; Krankheitsbeginn vor 2 Jahren. Auf Glasdruck gelbliche Infiltrate. Histologisch im Korium liegende, schlauchförmige Epitheloidzellenherde. Über den Lungen fleckig vermehrte Hiluszeichnung. Weitgehender Rückgang auf Röntgen und Weißlicht.

8. Benignes miliares disseminiertes Lupoid.

23jähr. Schneider; als Kind Drüsenschwellung am Hals, 1925 Masern, 1926 braunrotes, papulöses Exanthem von bis Bohnengröße, das auf Glasdruck gelbbraune Infiltrate erkennen ließ; auf den Wangen scheibenförmige, bis fünfmarkstückgroße, zyanotische, blaurote, das Niveau eben überragende Herde mit geringen Hyperkeratosen. Auf den Lungen ausgeheilte tuberkulöse Veränderungen. Keratitis phlyctaenulosa. Vorübergehend Albuminurie, Hämaturie und Zylindrurie, subfebrile Temperaturen. Histologisch um kleine Gefäße gelagerte Epitheloidzellenhaufen mit Riesenzellen und Lymphozytenanhäufungen. Unter roborierenden Maßnahmen und Höhensonnenbestrahlung Ausheilung.

9. Verkäsende Lymphgefäßtuberkulose.

20jähr. Mann; seit 6 Jahren an den Beinen strangartige derbe Tumoren, mäßig entzündlich, mit der Haut hier und da verbacken, weißlich-kalkig durchscheinend, brechen spontan auf, entleeren kalkig-krümelige Massen und heilen mit eingezogenen Narben ab. An den Lungen keine sicheren Veränderungen. Histologisch aus kristallähnlichen Gebilden aufgebaute, von schmaler Infiltrationszone umgebene Kalkherde; Riesenzellen, keine tuberkulöse Struktur.

Carlson (Hautklinik Münster): 1. Onycholysis semilunaris.

Seit 1925 Fingernägel 2, 3, 4 rechts und 3, 4, 5 links distal bis zur Mitte halbmondförmig abgelöst. Therapie erfolglos.

2. Karzinom auf Lupus vulgaris.

Spinozelluläres Karzinom mit einzelnen Hornzentren.

3. Ulcus cruris callosum.

Ungewöhnlich ausgedehntes Geschwür mit tumorähnlich gewucherten Rändern.

4. Vitiligo + Sclerodermie en bandes.

Seit 4. Lebensjahre bestehend, seit 6. Jahre Ergrauen der Haare links. In der Mitte der Stirn 3—4 cm breite, dreieckige haarlose Partie. Von hier bis zu den Augenbrauen ein ½ cm breiter, narbenähnlicher, pigmentierter Streifen; links seitlich der Mittellinie ein 10 cm nach hinten ziehender, spornähnlicher Bezirk mit einer vertieften Stelle am Ende. Am Körper 5 bis 6 pigmentlose Flecken.

5. Sclerodermie en bandes.

Seit 1925 am Halse in Zweifingerbreite und -länge bandförmige sklerodermatische Veränderung mit hyperpigmentierten Rändern.

6. Sclerodermia diffusa, Sklerodaktylie, Raynaudsche Krankheit.

Seit 1916 Steifigkeit in Fingern und Händen, im Winter verschlimmert, außerdem von Entbindung und Menopause abhängig. Haut überall fest anliegend, auf der Unterlage kaum verschieblich, dunkelbraun. Im oberen Brustteil, den Spaltlinien der Haut entsprechend, streifenförmige hellere Hautpartien. Endphalangen

Digitized by Google

verdickt. Maskenartiger Gesichtsausdruck. Nach 200 Olobintinspritzen Haut beweglicher.

7. Sclerodermie mit Hautatrophie und Pigmentierung.

Im 14. Lebensjahre Pigmentierungen am Halse, später fast über dem ganzen Körper. Rechtes Bein in der Entwicklung zurückgeblieben. In Achselfalten, Epigastrium, Genitokruralfalten und an Vorderarmen intensiv gelbbraune Verfärbung. Beim Anheben in Falten Aussehen von zerknittertem Zigarettenpapier. Nach Olobintin Besserung.

Sclerodermie.

Seit 1925 an der linken Halsseite bestehend, durch Olobintin gebessert.

9. Lupus erythematodes.

Isolierte große Herde auf dem behaarten Kopf; Beginn vor 6 Jahren.

10. Sclerodermie en bandes, en coup de sabre.

11. Sclerodermie.

Seit 1925 am linken Ellenbogen blaugrüner Fleck, der sich bis zum Schulterblatt fortsetzte. Besserung durch Olobintin.

12. Atrophia cutis mit Sklerodermie.

Im Anschluß an 1915 erlittene Schußverletzung an der lateralen Seite des linken Oberschenkels Entwicklung eines streng halbseitig lokalisierten, etwa 3 cm breiten, von der Gesäßgegend über den Oberschenkel ziehenden Sklerodermiestreifens. Histologisch wenig charakteristische Veränderungen.

13. Dermatitis herpetiformis.

Seit 1926 am ganzen Körper. Unerträglicher Juckreiz. Besserung durch Rückenmarksbestrahlung.

Stüting (Hautklinik Münster): 1. Systematisierter Naevus.

6jähr. Kind; Pigmentierungen teils flächenhaft (besonders an Hals und Armen), teils streifenförmig (an Stamm, Nacken, Unterarmen, Händen und Beinen).

2. Psoriasis mutilans.

Seit 4. Lebensjahr an den Händen sehr starke Psoriasis mit Beeinflussung des Wachstums: Hände sehr verschmälert, Palmarfaszien anscheinend verkürzt, Finger dünn, schmal und gekrümmt. Unter Chrysarobin- und Pyrogallusbehandlung Hände fast normal geworden.

3. Schwarze Haarzunge.

Seit 1 Jahr; durch regelmäßiges Abschaben gebessert.

4. Hyperkeratosis nach Erfrierung.

1917 Erfrierung der Füße mit Verlust der Zehen des linken Fußes. An den Fersen dauernd zunehmende, empfindliche, fünfmarkstückgroße und 2 cm hohe pyramidenförmige Verhornung. Füße blaurot.

5. Angiome der Mundschleimhaut? Fall zur Diagnose.

Am Gaumen hirsekorngroße, weißlichgelbe, derbe Knötchen. Auf der Uvula körnige Erhabenheiten, die als Lupus angesehen und behandelt waren. Histologisch Konvolut erweiterter Blutgefäße neben normalen Anhäufungen lymphoiden Gewebes.

Beisken (Hautklinik Münster): 1. Paraffinom.

50 Jahre alte Frau, im Kindesalter wegen Blutschwamms an der Wange operiert. Vor 30 Jahren unter die Narbe Paraffininjektion. Seit 1928 Hitzegefühl, Eiterungen. Histologisch Fremdkörperentzündungswall um das fein verteilte Paraffin mit tuberkuloider Struktur; Riesenzellen, die zum Teil Paraffin eingeschlossen haben. Rückgang nach Röntgen.

2. Drei Fälle von Ichthyosis.

Von 8 Geschwistern sind 3 nach dem Kriege geborene Brüder befallen, die Schwestern gesund.

3. Urticaria pigmentosa.

Bei 25jähr. Pat. seit 7 Jahren.

4. Gumma des Penis, das zur Durchlöcherung und netzförmigem Aussehen der Glans geführt hat. WR negativ, auf Neosalvarsan Heilung.

5. Xeroderma pigmentosum bei drei Brüdern.

Von 5 Brüdern zeigen der 1., 3. und 5. das typische Bild der Gesichtshaut. Bei den beiden ältesten deutlich ausgeprägte, zerstreut liegende, hirsekorngroße Keratosis; bei dem Ältesten vor 3 Jahren auf der Nasenspitze eine schnell wachsende, kleinhaselnußgroße Geschwulst, die sich als Trichoepitheliom erwies.

Gocke (Hautklinik Münster): Pseudopelade Brocq. Roscher-Koblenz.

Digitized by Google

Fachzeitschriften

Archiv für Dermatologie und Syphilis

Bd. 159, H. 1

Geiger, R., u. J. Konrad-Wien: Über Poikilodermia atrophicans vascularis Jacobi. (Hautkl.) S. 1.

2 Fälle, seit Jahren erkrankt, der eine, 46jähr. Mann, am ganzen Körper, der andere, 32jähr. Frau, am Rumpfe. Die Poikilodermia atrophicans vascularis Jacobi hat ihre besonderen klinischen und histologischen Eigentümlichkeiten, die ihre Sonderstellung gegenüber der Röntgenhaut, Sklerodermie, L. erythematodes und idiopatischen Hautatrophie sichern. Ätiologisch spielen außer einer Schwächung des Keimplasma wahrscheinlich Stoffwechselstörungen inkretorischer Natur eine wesentliche Rolle. Therapeutisch sind Buckys Grenzstrahlen bedeutsam, da sie das Krankheitsbild in einem der beiden Fälle rasch und wirksam beeinflußten.

Kogoj, Fr.-Zagreb: Beitrag zur Frage der chronischen Pyodermien. (Hautkl.) S. 14.

Bei einem 20jähr. Handlungsgehilfen wird ein gleichzeitiges Auftreten akuter bis subchronischer Prozesse beobachtet, die teils banale, häufiger gesehene, teils mehr oder weniger seltene pyogene Erkrankungen der Haut darstellen. Mit einer jahrelang bestehenden Blepharitis beginnend, kam es zu einer Sycosis simplex barbae, einer ebensolchen des Kapillitium, ferner zu einer Staphylodermia follic. superficialis trunci et extremitatum, einer Acne conglobata dorsi et pectoris, schließlich zu einer Pyodermia chron. serpiginosa, cicatrisans, fistulosa regionis genitalis et perigenitalis. In allen Erkrankungsformen wurde regelmäßig der Staphylokokkus angetroffen. Die Verschiedenheit der Erkrankungsformen ist bedingt durch die Art der Lokalisation und durch zeitlich sich ändernde allergische Zustände.

Müller, A.-Freiburg i. Br.: Zur Kenntnis der exsudativen Diathese. Die Stigmata des Status exsudativus. (Hautkl.) S. 25.

Der Status exsudativus der Haut (Ekzematoid) manifestiert sich in zwei Perioden, in einer frühen, die in das erste und zweite Lebensjahr, und in einer späten, die in die Pubertätszeit fällt. Die Spätperiode ist entweder die mehr oder weniger ausgesprochene Fortsetzung der Frühperiode oder sie ist periodisches Rezidiv derselben. Der Status exsudativus beruht auf einer erblichen Disposition, da die Hauterscheinungen und das mit ihnen gewöhnlich kombinierte Asthma bei der Hälfte der Blutsverwandten nachweisbar sind. Der Verlauf ist abhängig von den Jahreszeiten, da sich im Frühjahr und Herbst Verschlimmerungen einstellen. Im Blute finden sich Eosinophilie, verminderte Salizylbindungsfähigkeit, Hypoglykämie, vermutlich auch Lymphozytose und Erniedrigung des K-Ca-Quotienten. Die Beteiligung des Gefäßsystems beweist das Auftreten eines weißen Dermographismus, grauer Hautfarbe, Fehlen des lokalen Erythems nach intrakutanen Allergeninjektionen, schließlich Neigung zu niederem Blutdrucke. Der Status exsudativus reagiert auf intrakutane Injektion mit Allergenextrakt erhöht, auf solche mit Menschenhautschuppenextrakt in der Spätperiode positiv, in der Frühperiode negativ. Für die Spätperiode kommen als Ursache Luftallergene in Betracht. Denn die allergenfreie Kammer bringt in zwei Drittel der Fälle Heilung, mitunter schon ein Ortswechsel. Hierbei ist die Bedeutung eines einzelnen Allergens selten, wahrscheinlich sind viele oder ganze Gruppen beteiligt. In der Frühperiode spielen Nahrungsmittel die Hauptrolle. Denn die Behandlung mit allergenfreier Luft bringt hier keinen Erfolg. Hautproben mit chemischen Substanzen haben kein Ergebnis. Das Verlöschen des Status exsudativus im Klimakterium, Abhängigkeit von Menses und Gravidität sprechen für Beziehungen zu den Keimdrüsen. Auch wird Schwäche des Nebennierensystems und der Milz erwähnt; in der Spätperiode auch Magen-Darmstörungen, Minderwertigkeit der Koliflora, Subazidität, Obstipation. Beim Status exsudativus handelt es sich offenbar um eine Störung im vegetativen Nervensystem.

Tschernogubow, N., u. E. Muskatblüt-Moskau: Klinische Beobachtungen über die Immunität bei oberflächlichen Pilzerkrankungen der behaarten Kopfhaut. (Hautabt., Isolier.-Krkhs.) S. 46.

Die Beobachtungen an einem reichlichen Material (1823 Kinder) bestätigen zunächst die auch schon experimentell sich ergebende Tatsache, daß wiederholte

Digitized by Google

Erkrankungen der Kopfhaut durch Pilze selten vorkommen. Reinfektionen, d. h. Neuinfizierungen durch den gleichen Pilz nach Heilung der ersten Erkrankung kamen nur siebenmal (0,4%) vor, Nachinfektionen, d. h. erneute Erkrankung durch eine andere Pilzart in 0,8% der Fälle. Auch Mischinfektion, d. h. das Vorkommen von zwei verschiedenen Mykosen in den Kopfhautveränderungen, wurde bewiesen und sogar, wenn auch höchst selten, eine zweifache Nachinfektion. Diese bezieht sich auf Trichophyton und Favus, nicht aber auf die möglichen Mischinfektionen durch die verschiedenen Varietäten des Trichophytonpilzes. Die Pilzerkrankungen der behaarten Kopfhaut bei Kindern führen zu einer spezifischen Immunität und zu einer Gruppenimmunität, die sogar die Bedingungen für das Auftreten von Mykosen durch eine andere Pilzart erschwert. Die Stärke einer solchen Immunität hängt augenscheinlich von den Eigenschaften der Erreger ab. Die höchste Steigerung derselben wurde nach dem Überstehen einer durch Microsporon lanosum hervorgerufenen Mikrosporie beobachtet. Weiter war festzustellen, daß eine durch Tr. violaceum bedingte Trichophytie sich wirksamer erwies als eine solche durch Tr. crateriforme. Der immunisierende Einfluß der ersten Infektion äußerte sich selbst sogar noch auf die Reinfektion, indem ihr Verlauf meistenteils auffallend verlangsamt war und ziemlich beschränkt blieb.

Lewin, E. M.-Kiew: Neues zur Lehre von der toxischen Wirkung der Arsenobenzolpräparate auf die Leber. IX. Mitteilung. (Hautkl.) S. 73.

Der ungünstige Einfluß des Salvarsans führt entweder zu einer Affizierung der Gallenabsonderungsfunktion oder zu einer Störung der fibrinogenbildenden Funktion der Leber oder auch zu einer Schädigung beider Arten von Lebertätigkeit.

Lewin, E. M.-Kiew: Neues zur Lehre von der toxischen Wirkung der Arsenobenzolpräparate auf die Leber. X. Mitteilung. (Hautkl.) S. 77.

Die Arbeit beschäftigt sich mit dem Auftreten von Urobilinurie und Cholalurie nach Salvarsaninjektionen und seiner Bedeutung. Auch die Urobilinurie wird als ein Zeichen der Leberfunktionsstörung angesprochen. Hervorgehoben wird noch, daß das Cholalurie symptom mit anderen Salvarsanschäden (z. B. Exanthem) nichts zu tun hat.

Friedmann, M.-Mannheim: Zur Dermatitis herpetiformis-Frage. S. 86.

Bei den mitgeteilten 5 Fällen von Dermatitis herpetiformis wurden Anomalien im inkretorischen System gefunden: Hochwuchs mit agromegalen Andeutungen, Hypophysenabbau im Blutserum, andererseits geringes Größenwachstum, Nachlassen der Potenz, Schilddrüsenvergrößerung, in einem Falle sogar mit dem Auftreten der Hauterscheinungen zusammenfallend, schließlich auch Schilddrüsenverkleinerung. Diese Fälle lassen sich klinisch und therapeutisch in 2 Gruppen einteilen. Eine erste ist charakteristisch durch die Kleinheit der Schilddrüse (ohne Myxödem), eine zweite durch die Vergrößerung derselben (ohne Basedowsymptome). Bei Gruppe I verschwand die Dermatitis herpetiformis rasch nach einigen intramuskulären Injektionen von Pituglandol (3). Da auch die Rezidive in gleicher Weise beeinflußbar waren, war eine Heilung gegeben. Die Gruppe II verhielt sich dieser Therapie gegenüber völlig refraktär. Ätiologisch ist die Dermatitis herpetiformis nicht als eine Krankheit, sondern eher als ein Symptom aufzufassen, das bei einer bestimmten Konstitution und Störungen verschiedenster Blutdrüsen auftreten kann.

Liebner, E.-Budapest: Tuberkulinempfindlichkeit bei Erythema exsudativum multiforme. (Hautabt. der Charité.) S. 100.

Bei 15 Fällen von Erythema exsudativum multiforme war die Tuberkulinreaktion in 14 positiv, von denen 9 sicher keine Zeichen einer Tuberkulose hatten. Die durch Strepto- und Staphylokokken verursachten Prozesse dieser Art zeigten ebenfalls erhöhte Tuberkulinempfindlichkeit, die hierbei von einer alten Tuberkulose unabhängig, d. h. unspezifisch und eher das Zeichen einer vorhandenen Widerstandskraft des Organismus zu sein scheint. Dagegen reagierten 3 Fälle negativ, bei denen eine Tuberkulose vorhanden oder im Aufflammen war (Organismusschwäche). Bemerkenswerterweise waren die negativen Fälle schwerere, vorwiegend bullöse Formen. Diese Tuberkulinreaktion kann nicht als isomorpher Reiz angesprochen werden, da auch die nicht irritierte Rückenhaut positive Werte ergab. Die Dauer der Überempfindlichkeit betrug 6—8 Monate. Da dieselbe auch bei einem durch Jod hervorgerufenen polymorphen Erythem zu beobachten war, scheint es sich nicht um eine spezifische Allergie zu handeln.

Digitized by Google

Dostrowsky, A.-Jerusalem: Über Pellagrafälle in Palästina. (Hautabt. Rothschild-Sp.) S. 112.

Die beobachteten Fälle (11) rekrutieren sich aus den ärmsten Schichten der Bevölkerung sowohl aus Eingeborenen als auch aus Zugewanderten verschiedener Rasse und verschiedenen Geburtslandes, ohne Unterschied von Geschlecht und Farbe. Bei allen ging der Erkrankung eine längere Zeit bestehende Unzulänglichkeit und Unrichtigkeit der Ernährung voraus. Das Mais-Problem kam für die Kranken gar nicht in Frage, ebensowenig andere Einflüsse (z. B. Licht).

Wirz, F.-München: Striae atrophicae. (Hautkl.) S. 124.

An 2 Pat. wird die Entwicklung von Striae atrophicae vom Beginn bis zur endgültigen Entwicklung beobachtet. Die Primärerscheinung ist eine urtikarielle Quaddel (lokale Stoffwechselschädigung). Die Papeln sind mehr oder weniger deutlich von Stecknadelkopf- bis Linsengröße. Die histologische Untersuchung stellt anfänglich ein Ödem fest, das die Schwellung, und weiter Hyperämie und Hämorrhagie, welche die Verfärbung der Striae bedingen. Durch Resorption entsteht ein Einsinken der Veränderungen, das durch den bald darauf einsetzenden Schwund der Elastika noch weiter verstärkt wird. Hierbei spielen besondere Zellen, „Elastinoklasten" eine Rolle. Die klinischen und histologischen Ergebnisse stützen die Theorie einer toxischen Schädigung der Elastika als Ursache der Striaebildung. Fälle wie die beschriebenen unterscheiden sich nur gradmäßig von jenen, bei denen die Entzündung klinisch nicht in Erscheinung tritt.

Jessner, M., u. H. Hoffmann-Breslau: Experimentelle Hautinfektionen und rekilulo-endotheliales System (R.S.). (Hautkl.) S. 132.

Untersuchungsobjekte: Meerschweinchentrichophytie, kutane Rattensporotrichose und Kuhpockeninfektion des Kaninchens. Die Blockade des R. S. (Speicherung von 1%iger Trypanblaulösung oder von kolloidaler Tuscheaufschwemmung durch Injektion) hat bei der Sporotrichose der Ratten und der Kuhpockeninfektion des Kaninchens keinen merkbaren Einfluß auf Inkubation und Immunität. Beim Meerschweinchen dagegen dehnt sich die Erkrankung weit über die Impfstellen aus, bleibt lange Zeit oberflächlich und ist sehr pilzreich. Dabei wird weder die Spontanheilung noch der Eintritt der Immunität verhindert.

Bettmann-Heidelberg: Abnormer Aufbau des Gefäßabschnittes und seine kapillarmikroskopische Kontrolle. (Hautkl.) S. 140.

Das Kapillarbild der dystrophischen Epidermolysis bullosa hereditaria unterscheidet sich auffällig von normalen Verhältnissen; es zeigt eine ausgesprochene Störung in Anordnung und Form der Kapillaren. Bemerkenswerterweise findet es sich nicht bloß im Lokalisationsbereich der Krankheit, sondern auch an solchen Stellen, die von einer Blasenbildung nie betroffen werden, wie z. B. bei manchen Personen an der Lippenschleimhaut. Offenbar ist bei den Fällen mit Epidermolysis bullosa hereditaria dystr. eine anatomische Mißbildung des Gefäßendabschnittes, die sich über die gesamte Haut und Schleimhaut erstreckt, vorhanden. Möglicherweise läßt sich die Kapillarmikroskopie bei der Feststellung vaskulärer Genodermien überhaupt mit Vorteil verwenden.

Jordan, P.-Breslau: Über die Häufigkeit des Vorkommens von Streptokokken auf normaler Haut. (Hautkl.) S. 154.

Bei jedem Menschen (148 Fälle) wurden Streptokokken gefunden. Züchtungsverfahren von Griffon-Balzer-Sabouraud.

Haber, H.-Prag: Zur Kenntnis der bindegewebigen Naevi. (Deutsche Hautkl.) S. 156.

Histologisch handelt es sich um Fibrome im Stratum papillare und reticulare neben Elastikaveränderungen quantitativer und qualitativer Art, während Lokalisation und Entwicklung den Typ des Naevus aufweisen.

Cohn, F.-Breslau: Komplementbindungsversuche bei Hauttuberkulose mit dem neuen durch Epichlorhydrinvorbehandlung und Alkoholextraktion gewonnenen Antigen nach Neuberg & Klopstock. (Hautkl.) S. 161.

Das Material, das namentlich aus Lupus-vulgaris-Fällen bestand, ergab eine Zahl von positiven Ergebnissen, die zwischen 18—26% beträgt. Diese Zahl entspricht aber in ihrer Höhe genau den positiven Resultaten bei Menschen ohne Hauttuberkulose. Andererseits weisen Hauttuberkulöse mit positivem Lungenbefund den gleichen Prozentsatz von positiven und negativen Komplementbindungsreaktionen auf

Digitized by Google

wie Lungentuberkulöse ohne gleichzeitige Hauttuberkulose. Demnach wird die Tuberkulose-Komplementreaktion durch eine Hauttuberkulose nicht beeinflußt, sondern diese ist ausschließlich abhängig von der Lungenaffektion. Hauttuberkulose und Lungentuberkulose verhalten sich in ihrer Wirkung auf den Gesamtorganismus durchaus verschieden. H. Vörner-Leipzig.

Bücherbesprechungen

Nissen, R.-Berlin, u. P. Meyer-Ruegg-Zürich: Die Knochen- und Gelenktuberkulose. Kurze Darstellung der Pathogenese, der allgemeinen Diagnostik und der Behandlung. (Tuberkulose-Bibliothek, Bd. 36.) VI, 54 S. mit 39 Abb. Verlag von Johann Ambrosius Barth, Leipzig 1930. Preis RM. 7.—.

Diagnostik und Therapie der Knochen- und Gelenktuberkulose wird an Hand zahlreicher guter Bilder kurz geschildert. Es wird u. a. auf die für die Unfallbegutachtung wichtige, aber seltene Infektion durch Hautwunden hingewiesen und der Fall eines 8jähr. Knaben beschrieben, der von einer Wunde der großen Zehe eine fistelnde Leistendrüsenvereiterung bekam. Ein Hydrops des Knies schloß sich an und das Kind ging an Tuberkulosemeningitis zugrunde. Es fand sich eine synoviale Tuberkulose des Kniegelenks. Außer bei solchen Inokulationstuberkulosen wird ein ursächlicher Zusammenhang mit Unfällen nur ausnahmsweise zugegeben. Bei vorhandener Blennorrhoe soll man Gelenkentzündungen durchaus nicht immer als blennorrhoisch ansehen, sondern auch immer an Tuberkulose denken. Nach Lotsch gibt die Pirquetreaktion auch bei Erwachsenen brauchbare Ergebnisse, wenn man die Spätreaktion, die erst nach 24 Stunden eintritt, genau beachtet. F. Rosenthal-Berlin.

Krehl, L.-Heidelberg: Entstehung, Erkennung und Behandlung innerer Krankheiten. Bd. 1: Die Entstehung innerer Krankheiten: Pathologische Physiologie. 13. Aufl. Liefg. 1—7. Verlag von F. C. W. Vogel, Leipzig 1930. Subskr.-Preis RM. 6.— pro Lieferung.

Unter dem Titel „Entstehung, Erkennung und Behandlung innerer Krankheiten" erscheint jetzt das Standardwerk von Ludolf Krehl und behandelt in dem vorliegenden ersten Band die Entstehung innerer Krankheiten: Pathologische Physiologie. Wohl wenige Begriffe sind in neuerer Zeit so umstritten worden wie der der pathologischen Physiologie. Weit über den Streit der Tagesmeinungen ragt das Werk Krehls empor und bildet eine Fundgrube wissenschaftlicher Erkenntnis für jeden Mediziner, der mit dem Problem Krankheit und Mensch sich zu befassen sucht. Endogene Krankheiten und Konstitution, wobei die unzertrennliche Zusammengehörigkeit, wie der Biologie, so auch der Pathologie mit einer Philosophie der Natur besonders betont wird, bilden das erste einführende Kapitel. Infektion und Immunität, die Entstehung der Infektionskrankheiten, das Fieber, der Kraftwechsel, der Stoffwechsel, der Haushalt des Wassers und der Salze, das Nervensystem, der Kreislauf des Blutes, das Blut, die Verdauung, die Atmung, die Harnabsonderung bilden die folgenden Kapitel voll tiefgründiger Erfassung und Schilderung des Feststehenden und Problematischen mit vielen aufgesetzten Lichtern, die in das Gebiet des rein Menschlichen, der Konstitution und der Umweltatmosphäre hineinleuchten und wobei immer von hoher Warte aus einer großzügigen Synthese der einzelnen Krankheitsgeschehnisse das Wort gesprochen wird. Den ersten Band beschließt ein Kapitel über das Zusammenwirken der Organe, im wesentlichen eine Betrachtung der Endokrinologie. Hier zeigt sich die große Kunst eines Meisters der inneren Medizin in Hinblick auf die Zusammenfassung jeglichen biologischen und pathologischen Geschehens noch einmal in besonders schöner Weise und kann nicht eindrucksvoller wiedergegeben werden als mit des Autors eigenen Worten: „Das Leben kennt überhaupt keine isolierte Organtätigkeit, diese ist vielmehr nur eine Schöpfung unserer auflösenden Betrachtung. Organphysiologie und Organpathologie waren notwendige Phasen in der Entwicklung der Medizin; nur mit ihrer Hilfe kamen wir aus dem unklaren Strome deduktiver Naturauffassung auf das feste Land induktiver Betrachtung. Aber das Land, das wir bisher kennen, ist nicht die Welt. Sie ist viel weiter und unsere Aufgabe wird jetzt wieder eine umfassendere, größere: Die Erkenntnis des Zusammenwirkens der Organe nicht nur zur Einheit des Menschen, sondern ihre Bedeutung schon für viel einfachere Leistungen, man übertreibt nicht, wenn wir sagen: für jede Tätigkeitsäußerung des Organismus." Riecke-Göttingen.

Digitized by Google

Zimmer, A.-Berlin: Die Behandlung der rheumatischen Krankheiten. Mit 47 Abb. Verlag Fischers medizinische Buchhandlung H. Kornfeld, Leipzig 1930. Preis RM. 19.50, geb. 21,50.

Vorliegendes von A. Zimmer herausgegebene Buch gibt die Ergebnisse der an der Bierschen Klinik gesammelten Erfahrungen über Pathologie und Behandlung der rheumatischen Erkrankungen wieder. Ausführlich werden die medikamentöse Behandlung (Thom), die Reiztherapie (Zimmer), die chirurgische Behandlung (Baetzner), die orthopädische (Beck), die physikalische (Pap) und die Balneotherapie erörtert. Von dermatologischem Interesse ist der von Richter verfaßte Abschnitt: Über Beziehungen zwischen Haut- und Gelenkerkrankungen", sowie die „Gelenkerkrankungen in der Venerologie". In diesem Abschnitt wird überall die pathologische Anatomie, der Verlauf, die Differentialdiagnose und die Therapie eingehendst erörtert. Der Absatz Arthro-Lues, der in den letzten Jahren namentlich durch H. Schlesinger im Mittelpunkt des Interesses stand, ist ausführlich gehalten und hat einige schöne Abbildungen. Etwas kürzer ist die Arthritis blennorrhoica abgefaßt. — Ein Werk, das jeden, der sich mit dieser Materie befassen will, bestens empfohlen werden kann. A. Perutz-Wien.

Heelsbergen, T. van-Utrecht: Mensch und Tier im Zyklus des Kontagiums. Der Zusammenhang zwischen Krankheiten bei Mensch und Tier. Verlag von Ferdinand Enke, Stuttgart 1930. Preis RM. 8.—, geb. RM. 10.—.

Ein sehr lehrreiches und anregendes Buch, das in knapper und doch ergiebiger Form die einzelnen Infektionskrankheiten in ihren vielfachen Verkettungen zwischen Mensch und Tier zur Darstellung bringt. Für uns Humanmediziner besitzt es dadurch noch einen besonderen Reiz, daß es von einem Veterinärbakteriologen geschrieben ist, der — mit dem ganzen Rüstzeug seiner Facherfahrungen ausgestattet — uns dieses gemeinsame Gebiet auch einmal von der anderen Seite her vorzuführen in der Lage ist. Dabei finden auch die dermatologisch wichtigen Infektionen des Menschen in ihren Beziehungen zum Tier Berücksichtigung, ohne natürlich bei dem mehr allgemein-medizinischen Charakter des Buches besonders herausgehoben zu werden. W. Frei-Berlin.

Eicke-Frankfurt a. M.: Die Organisation von Krankenanstalten. Mit 34 Abb. Verlag von Georg Thieme, Leipzig 1930. Preis RM. 9.60.

Jeder, der den Betrieb von Universitäten und städtischen Krankenanstalten kennt, fühlt, wieviel hier an Ausgaben gespart werden könnte. Aber wo die Hand anlegen, das ist die Frage! Die übergeordneten Instanzen, vorgeschriebene Etatabstriche tun es sicher nicht in richtiger Form. Der Verf., Volkswirtschaftler, der als Organisator und Gutachter in der öffentlichen Verwaltung derartiger Betriebe in Deutschland zu prüfen hatte, gibt in diesem hochinteressanten Buch einen Einblick, wie ein moderner Wirtschaftler das Problem anzupacken hat. Einige Schlagworte mögen genügen: Fort mit den Stadt-Gesundheitsämtern! Selbstverwaltung der Krankenhäuser unter eigener wirtschaftlicher Regie nach rein kaufmännischen Gesichtspunkten; Schaffung nicht bloß von Ausgaben, auch von Einnahmen durch sachgemäße Heranziehung der Krankenkassen; Ausbau von poliklinischer Behandlung und Weiterbehandlung entlassener Kranker; Angliederung der städtischen ärztlichen Fürsorgestelle an das Krankenhaus. Die Form der Verwaltung muß die einer Pachtgesellschaft sein, deren ärztlichen und kaufmännischen Direktoren eine ganz andere Macht in die Hand gegeben werden müßte. Apotheke, Gasanstalt, Einkauf, Röntgeninstitut, Küche usw. müssen rein kaufmännisch geführt werden; dieser Einkaufs-G. m. b. H. sind Erzeuger-, Großhandelspreise zuzubilligen. Formell behalten die Kliniken die Gegenstände zum Detailpreis; aus den Gewinnen wird eine Art Dividende an die Kliniken verteilt. Eine werbende Einrichtung ist vor allem das Röntgeninstitut, das zentralisiert anzulegen ist. Schließlich werden Vorschläge für den Haushaltplan und Abschluß mitgeteilt. Bei uns in Deutschland wird es wohl noch recht lange dauern, bis der heilige Bureaukratius seine geheiligten Gewohnheiten ablegt.

E. Jacobsthal-Hamburg.

Mitteilungen aus der Literatur

Herpes

Watanabe, H.-Kyoto: Über Einschlußkörperchen bei Herpes simplex. (Bakter. Abt Labor. d. Reichsgesundheitsamtes Dahlem.) Zbl. Bakter., Bd. 116, H. 1. S. 38.

Im Protoplasma der Epithelzellen der mit Herpesvirus infizierten Hornhaut, in

Digitized by Google

den Bindegewebszellen der Substantia propria und in der Haut des Kaninchens finden sich Zelleinschlüsse, die große Ähnlichkeit mit Guarnierischen Körperchen besitzen. Zelleinschlüsse protozoenartigen Charakters, wie sie Loewenthal (Zbl. Bakter., 1926, 97, I. Orig.) beschrieben hat, wurden nicht gefunden.

F. Harry-Wiesbaden.

Szeude, B.-Budapest: Herpes zoster mit otischer Fazialislähmung. Verh. ungar. ärztl. Gesellsch., 1930, Nr. 3, S. 71.

Bei dem 22jähr. Pat. traten am 2. Tag einer akuten beiderseitigen Mittelohrentzündung herpetische Ausschläge in den Gebieten des 2. und 3. Astes des Trigeminus auf; 2 Tage später totale peripherische Fazialislähmung. Der Herpes verschwand in 8—10 Tagen, und mit Besserung der Otitis besserte sich auch die Fazialislähmung, deren Reste aber noch immer, nach 8 Wochen, zu beobachten sind. Vortr. nimmt als Ursache des Herpes zoster oticus die Polyneuritis der Nerven V, VII und VIII an, wobei er die Entzündung der Ganglien betont. In der Diskussion verweist Szenes auf die Seltenheit des Herpes oticus. Er erinnert sich nur an zwei Fälle, in beiden zeigte sich das Leiden zuerst am Trommelfell, einige Tage später an der Ohrmuschel bzw. der betreffenden Gesichtshälfte. Beide Fälle waren linksseitig, jedoch ohne Fazialislähmung. M. Kazarowa-T. Pasardschik.

Netter, A., u. Ach. Urbain: Nature varicello-zonatëuse de trois zonas apparus chez des subjets récemment vaccinés (Die Varizellen-Zoster-Natur von drei bei kürzlich geimpften Personen aufgetretenen Zosteren). Compt. rend. Soc. biol., Bd. 103, Nr. 12, S. 1000.

Im Serum von Zosterkranken sind Antikörper enthalten, die durch im Serum der Bläschen und den Krusten vorhandene Antigene nachgewiesen werden können. Sie finden sich in gleicher Weise auch bei Varizellen, hingegen nicht bei Variola, Vakzine und einfachem Herpes. Durch diese Komplementbindungsreaktion können im Verlauf anderer Krankheiten auftretende zosteriforme Eruptionen als wirklicher Zoster nachgewiesen werden. Das war der Fall bei 3 Kranken, die einige Tage nach der Impfung an Zoster erkrankten, der aber nicht durch das Vakzine-, sondern durch das Zostervarizellenvirus bedingt war. Zwar enthielt das Blut zunächst naturgemäß neben Zosterantikörpern auch Vakzineantikörper, doch nahm der Gehalt an den ersteren mit der Zeit gegenüber den letzteren zu. E. Levin-Berlin.

Psoriasis

Gougerot, H., u. P. Blum: Psoriasis atypique et parakératoses psoriasiformes. Contribution au démembrement des parakératoses (Atypische Psoriasis und psoriasiforme Parakeratosen. Beitrag zur Aufteilung der Parakeratosen). Paris Méd., 1930, Nr. 3, S. 56.

Der Begriff der Parakeratosen und des seborrhoischen Ekzems hat durch den Nachweis von Streptokokken und Staphylokokken bei einem Teil eine Spaltung erfahren; ein anderer Teil ist als toxische Ferneruption (Trichophytide, Levuride, Streptokokkide) aufzufassen, ein weiterer als atypische Psoriasis. Diese Anschauung stützt sich auf Fälle, in denen nach jahrelang bestehenden Erscheinungen von psoriasiformer Parakeratose sich typische Psoriasisherde zeigten oder beiderartige Erscheinungen gleichzeitig bestanden oder sich ein Parakeratoseplaque in Psoriasis umwandelte oder nach fast völliger Heilung eines typischen Psoriasisplaques eine Läsion vom Charakter der Parakeratose zurückblieb. Auf die Bedeutung atypischer Formen hat Gougerot auch schon bei anderen Dermatosen hingewiesen.

E. Levin-Berlin.

Barbaglia, V.-Sassari: Alcune osservazioni sulla glicemia negli psoriasici (Einige Beobachtungen über die Glykämie bei Psoriatikern). Sonderabdruck aus „La Nuovissima", 1929, Nr. 11.

B. erhielt bei sechs von ihm untersuchten Psoriatikern normale glykämische Werte, wenn man als normal Zuckergehalt des Blutes von 70—110 mg% annimmt. Diese Tatsache hat nicht nur Interesse für den speziellen Fall der untersuchten Patienten, von denen bei vier eine Veränderung des Fettstoffwechsels festgestellt wurde, sondern sie hat auch Bedeutung als Ergänzung früherer Untersuchungen, die die allgemeine Frage der Glykämie bei Psoriasis und die eventuellen Beziehungen derselben zu der Ätiologie und Pathogenese der Psoriasis zum Gegenstand hatten.

F. Juliusberg-Braunschweig.

Digitized by Google

Hoede, K.-Würzburg: Über Beziehungen zwischen Psoriasis und Ovarialfunktion. Mschr. Geburtsh., Bd. 84, H. 5/6, S. 346.

Die von E. Vogt angenommenen Beziehungen zwischen dem Ausfall der Ovarialtätigkeit und dem Beginn bzw. der Verschlimmerung der Psoriasis bei Frauen werden abgelehnt. Die von Vogt zitierten Fälle halten einer kritischen Beobachtung nicht stand. Sie lassen sich auch nicht in Einklang bringen mit den bereits seit Jahren an der Zielerschen Klinik statistisch zusammengestellten Beobachtungen.

K. Linser-Dresden.

Lichen

Fernet, P.: Lichen plan buccal (Lichen planus der Mundhöhle). Paris Méd., 1930, Nr. 3, S. 59.

Schleimhauterscheinungen finden sich in mindestens der Hälfte der Lichenplanus-Fälle, am häufigsten an den Wangen, dann an der Zunge. Sehr selten sind Ulzerationen. Die spezifischen Plaques erscheinen an der Zunge mehr papillomatös, weicher bei der Berührung, stärker entzündlich, tiefer infiltriert, schmerzhafter; sie zeigen größere Neigung zu mechanischem Exkoriieren. Die Leukoplakie bildet weiße, bei der Berührung harte, schmerzlose Plaques ohne tiefe Infiltration, die weißer, glänzender, dicker und stärker hervortretend als die Lichenplaques sind. Für die Diagnose des Lichen planus, das oft atypisch beginnt, sind die Schleimhauterscheinungen von großer Bedeutung. Therapeutisch werden besonders ultraviolette Strahlen empfohlen.

E. Levin-Berlin.

Keratosen

Watrin, J.: Etude histologique d'une dyskératose (Histologische Untersuchung einer Dyskeratose). C. r. Soc. biol., Bd. 103, Nr. 12, S. 1003.

Die Dyskeratinisierung beruht auf einer Keratinisierung en bloc der Zellen des Stratum Malpighii gegenüber der normalen schrittweisen über das Stratum granulosum und lucidum. In dem Falle kleiner genabelter Epidermistumoren fand sich Mangel der Melanoblasten in der Basalschicht der Läppchen und massive Umwandlung der Malpighischen Zellen in Hornkörperchen.

E. Levin-Berlin.

Sabolotny, S.-Simferpol (Krim): Eigenartige Einlagerungen in den Leukozyten bei drei an Ichthyose leidenden Schwestern. (Pasteur Inst. d. Krim.) Virch. Arch., Bd. 276, H. 1, S. 63.

Bei Ichthyosis dreier Schwestern — in der Familie wiesen von sieben Geschwistern die beiden Brüder und eine an Basedow leidende Schwester keine Ichthyoseerscheinungen auf, eine an Ichthyosis leidende Schwester starb im frühen Kindesalter — zeigten die Leukozyten je zwei bis zehn nicht gleichartig gelagerte, glänzende, stark lichtbrechende, rundliche, fettartige, bläschenartige Einlagerungen; im gefärbten Ausstrichpräparat sieht man bei Verwendung von Balsam oder von Immersionsöl den Bläschen entsprechende Hohlräume. Nur jene Leukozyten, welche die Peroxydasereaktion geben, zeigen die Einschlüsse. Es handelt sich nicht um Lipoide.

F. Winkler-Wien.

Bauer, J.: Über einen Fall von Porokeratosis Mibelli. Diss., Erlangen 1929.

4½jähr. Knabe mit im Alter von ¾ Jahren einsetzenden warzenähnlichen Veränderungen. Am linken Handrücken hornartige, serpiginöse, schmutzig braune Hautwallbildungen, die eine geschlossene Landkartenfigur bilden. Eingehende Schilderung des Krankheitsbildes, auch der gleichen Wallbildungen am kleinen Finger. Am Kinn, linken oberen Augenlide und Dorsum pedis links weitere Ringbildungen. Die Arbeit ist durch instruktive makro- wie mikroskopische Bilder illustriert. Therapeutisch war 5% Sublimatkollodium von temporärem Erfolg.

M. Kazarowa-T. Pasardschik.

Bullöse Dermatosen

Jaffé, K.-Berlin: Über Jodallergie der Haut bei blasenbildenden Hauterkrankungen. (Univ.-Hautkl.) Klin. Wschr., 1930, Nr. 20, S. 932.

Bei 3 Fällen von bullösen Dermatosen, die sowohl auf externe wie auf interne Jodkalizufuhr mit Blasenbildung reagierten, konnte diese Reaktion durch externe bzw. interne Beigabe von Natriumthiosulfat unterdrückt oder auch schnell beseitigt werden. Da durch Natriumthiosulfat die Abspaltung elementaren Jods aus dem Jodkali verhindert wird, schließt Verf., daß abgespaltenes elementares Jod die Jodkalireaktion

Digitized by Google

hervorruft. Versuche, Natriumsulfat bei der Dermatitis herpetiformis therapeutisch zu verwerten, sind noch nicht abgeschlossen, scheinen aber bezüglich der Beseitigung einzelner Blasenschübe günstig zu verlaufen. Frei-Berlin.

Uldall, K.: Zur Frage der Identität zwischen Dermatitis herpetiformis und Pemphigus. Diss., Göttingen 1929.

Nach Mitteilung von 2 Fällen kommt Verf. zum Schlusse, daß eine Unterscheidung zwischen Pemphigus und Dermatitis herpetiformis in bezug auf Symptomatologie und klinischen Verlauf nicht durchführbar ist, woran auch die neueren Ergebnisse hinsichtlich Stoffwechselstörungen und Jodüberempfindlichkeit nichts ändern können. Gerade in klinischer Beziehung ist die Abgrenzung keineswegs scharf, denn zweifelloser Pemphigus zeigt mitunter genau dieselben Formverschiedenheiten, wie sie als charakteristisch für Dermatitis herpetiformis hingestellt werden. Leider zeigt auch die Prognose bei beiden Krankheitsbildern fließende Übergänge, und auch therapeutisch läßt sich weder das eine noch das andere Krankheitsbild mit Sicherheit wirkungsvoll beeinflussen. Ödembereitschaft und Kochsalzretention sprechen erst für die Einheit, denn sie scheinen ebenfalls beiden Formen gemeinsam zu sein. Demnach muß man vorläufig immer noch Pemphigus und Dermatitis herpetiformis als gleichgeartete Krankheitsprozesse ansehen.

M. Kazarowa-T. Pasardschik.

Grütz, O.-Elberfeld: Röntgenkastration bei Impetigo herpetiformis. (Dermatol. Abt. d. Städt. Krankenanstalten.) Strahlenther., Bd. 35, H. 3, S. 501.

Ein Fall von Impetigo herpetiformis mit ausgesprochener Beziehung zur Ovarialfunktion legt den Gedanken nahe, daß ovarial entstandene autotoxische Stoffe durch mangelnde Funktion entgiftender endokriner Organe, in erster Linie etwa der Epithelkörperchen, nicht eliminiert werden und bei einer gewissen Anreicherung zu den Ausbrüchen der Impetigo herpetiformis Anlaß geben. Die Impetigo herpetiformis stellt eine Ausscheidungsdermatose dar. Die temporäre Kastration durch Röntgenstrahlen wirkte in diesem Falle außerordentlich günstig. Das schwere Hautleiden war völlig geschwunden, um mit Wiedereinsetzen der Periodenblutungen, wenn auch außerordentlich abgeschwächt, zu rezidivieren. E. Kottmaier-Mainz.

Follikulitis, Akne, Furunkel, Erysipel usw.

Ochsenius, K.-Chemnitz: Beitrag zur Behandlung der Pyodermie im Säuglingsalter. Mschr. Kinderheilk., Bd. 46, H. 3, S. 261.

Säuglinge mit ausgedehnten Pyodermien pflegen häufig auffallend stark zu schwitzen. Durch kleine Atropingaben wird die Schweißabgabe eingeschränkt und der Rezidivgefahr intensiv vorgebeugt. Bei ausgedehnten Phlegmonen Empfehlung von Antiphlogistine zur Vermeidung von Hautmazerationen, die bei den üblichen warmfeuchten Umschlägen oft unvermeidbar sind. R. Ley-Kreuznach.

Cannon, E. R.-Boston: The Treatment of Erysipelas in Infants (Die Behandlung des Erysipels bei Kindern). Am. J. Child. Dis., 1930, Bd. 39, Nr. 3, S. 529.

Die sonst sehr hohe Mortalität an Erysipel bei Kindern wurde durch Behandlung mit Antistreptokokken- (Erysipel-) Serum auf 20% herabgesetzt. Notwendig ist frühzeitige Einleitung der Behandlung; es werden täglich 10 ccm bis zum Schwinden der Erscheinungen intramuskulär verabfolgt, bei sehr bedrohlich erscheinenden Fällen die erste Dosis intravenös. Als erstes Zeichen der Wirkung tritt Schwinden der Toxizität ein. E. Levin-Berlin.

Istrati, G.: Comportement des Streptocoques de l'érysipèle et de la scarlatine vis-à-vis des milieux vaccinés (Verhalten der Streptokokken des Erysipels und des Scharlachs gegenüber ihren eigenen filtrierten Nährböden). C. r. Soc. biol., Bd. 103, Nr. 14, S. 1365.

Im allgemeinen entwickeln sich Streptokokken nicht oder nur sehr gering bei Wiederverimpfung auf filtrierte Bouillon, auf der sie vorher gezüchtet worden waren. Nur bei Scharlachstreptokokken soll dies nach einigen Verfassern nicht der Fall sein. Doch trifft dies nur zu, wenn es sich um sehr kurze Kulturfiltrate handelt. Im übrigen konnte bei Scharlach- und Erysipelstreptokokken ein Angehen der Impfung auf schon vorher geimpften filtrierten Nährböden mit denselben Streptokokken oder gegenseitig nicht oder nur sehr schwach beobachtet werden, jedenfalls bestand aber zwischen ihnen kein Unterschied. E. Levin-Berlin.

Digitized by Google

Böhmer, L.-Berlin: Zur Lichtbehandlung des chronischen rezidivierenden Erysipels. (Univ.-Hautkl. d. Charité.) Strahlenther., Bd. 35, H. 1, S. 130.

An Hand von 10 Krankengeschichten wird der Nachweis versucht, daß Allgemeinbestrahlungen mit Ultraviolettlicht chronisch rezidivierende Erysipele zur Heilung zu bringen vermochten. Die Rezidive wurden seltener und waren an Dauer und Schwere eingeschränkt oder verliefen fieberlos. E. Kottmaier-Mainz.

Friedmann, J.-Basel: Über Noma der Wange. (Otolaryngol. Univ.-Kl.) Schweiz. med. Wschr., 1930, Nr. 12, S. 261.

Beschreibung eines Falles der seltenen Erkrankung, in dem eine bestimmte bakteriologische Grundlage nicht nachgewiesen werden konnte; doch kann unter Umständen die bakteriologische Untersuchung für die Behandlung wertvolle Aufschlüsse geben. Meist wird die Behandlung unspezifisch sein, die Prognose ist ungünstig.
E. Levin-Berlin.

Urban, K.-Wien: Zur Frage der Noma. (I. Chir. Univ.-Kl.) Wien. klin. Wschr., 1930, Nr. 15, S. 453.

67jähr. Patientin mit chronisch verlaufender lymphatischer Leukämie bekommt im Anschluß an die Extraktion zweier unterer Molaren ein derbes Infiltrat der Wange, das unter schwersten Allgemeinerscheinungen zu einer bis auf die Lippen übergehenden Noma wird. Die Obduktion der nach 12 Tagen ad exitum gekommenen Patientin ergibt allgemein lymphatische Leukämie, lokal im Bereiche der Nekrose keine entzündliche Infiltration, dagegen Durchsetzung des Gewebes mit massenhaft Spirillen und fusiformen Stäbchen. Bei der Patientin hat sich, ausgelöst durch Zahnextraktion und nachfolgender ulzerierender und nekrotisierender Stomatitis und Gingivitis, in dem durch Leukämie geschwächten Körper die Noma entwickelt, die durch Kupfersulfat- und Salvarsanbehandlung nicht zu beeinflussen war. Operation mußte wegen des schlechten Allgemeinzustandes unterbleiben. (2 Abbildungen.)
H. Colman-Berlin.

Posen: Über die Behandlung des Anthrax mit Rivanol. Wratscheb. Delo, 1930, Nr. 1.

In einem Vendispansär im Charkower Kreis konnte Verf. 23 Fälle von Milzbrand beobachten, welche lokalisiert waren: auf der Hand (7mal), dem Rücken (4mal), auf Kinn, Brust, Schulter (je 3mal), auf dem Halse (2mal) und auf der Wange (einmal). Der größere Teil war gekennzeichnet durch die schwerere Milzbrandform (131), der kleinere durch die leichtere (10), bloß Ödem und Temperaturerhöhung. Verf. wandte zur Behandlung teils Salvarsan, teils Rivanol, letzteres teils in Kompressen (1:1000), teils als intravenöse Injektion an, wobei er mit dem Rivanol sehr zufrieden war, da in 3 Tagen Besserungen eintraten.
A. Jordan-Moskau.

Dermatomykosen

Jaryscheff-Saratow: Über Trichophytia superficialis. Odesskij Medicinskij Journal, 1929, Nr. 8—10.

Verf. berichtet über 4 Fälle von Trichophytia superficialis (drei waren kombiniert mit Affektion der Haare und Nägel). Alle gehören auf Grund klinischer Besonderheiten und infolge des Übergangs in Atrophie in die Reihe der atypischen Formen. Bei der mikroskopischen Untersuchung der Schuppen und Haare konnten ziemlich leicht Myzelien und Sporen eines Trichophyton nachgewiesen werden, der identisch war mit dem Tr. megalosporon ectotrix faviforme. In allen 4 Fällen hatte die Krankheit zwischen dem 6. und 12. Lebensjahr begonnen. Während im ersten Falle die Ausbreitung des Prozesses vielleicht auf hämatogenem Wege stattfand, geschah es in den übrigen Fällen per continuitatem. A. Jordan-Moskau.

Ritter, H., u. C. L. Karrenberg-Hamburg: Thalliumepilation oder Röntgenenthaarung. (Dermatol. Klin. d. St. Georg Krankenh.) Strahlenther., Bd. 35, H. 1, S. 116.

Auch bei Innehaltung der Dosierungsvorschriften berichtet die Literatur über leichtere und schwerere Thalliumschäden, selbst über einzelne Todesfälle, weil das eingeführte Medikament sich bei der einmaligen Dosierung ohne Möglichkeit einer Korrektur auswirken konnte. Dabei war der gewünschte therapeutische Epilationseffekt keineswegs garantiert. Hingegen wurde in Tausenden von Röntgenepilationen nie ein Todesfall beobachtet, auch die anfänglich befürchteten Spätschädigungen haben sich in jahrzehntelangen Beobachtungen nicht eingestellt. Röntgenlicht, ver-

Digitized by Google

vollständigt durch manuelle Enthaarung, wochenlang kontrolliert mittels Woodlichtes, war imstande, in jedem Falle Rezidive zu verhüten.

E. Kottmaier-Mainz.

Mitchell, H. Mc Cormic: Thallium Acetate in Ringworm of the Scalp (Thalliumazetat zur Behandlung von Trichophytie der Kopfhaut). **Brit. med. J., 1930, Nr. 3612, S. 589.**

Bei 74 Kindern im Alter von meistens weniger als 4 Jahren (51) bis zu 8 Jahren hatte Verf. bei der Verabreichung von essigsaurem Thallium nach Buschkes Vorschrift in Dosen von 8,5—9 mg pro Kilo Körpergewicht ausgezeichnete Resultate. Unerläßlich ist 48stündige Bettruhe nach dem Einnehmen und sorgfältige Nachbehandlung mit Spiritus saponatus kalinus, Schwefelseife usw. Toxische Erscheinungen von irgendwie beunruhigender Art fanden sich nur bei Kindern jenseits des vierten Lebensjahres.

A. Philippi-Bad Salzschlirf.

Silva, F.: Tinea nigra (Cladosporose epidermica). Ann. Bras. Dermatol., Jahrg. 5, Nr. 3/4, S. 9.

Tinea nigra findet sich hauptsächlich auf Zeylon, Hindustan, Birma und dem malaiischen Archipel. In Brasilien wurde der erste Fall 1921 gesehen. Der Erreger ist entweder Cladosporium Mansoni (Castellani 1905) oder Cladosporium Wernecki (Horta 1921). Das letztere zeigt Hefesamen bei Beginn der Kultur. Die Erkrankung kann verwechselt werden mit Pityriasis versicolor, Blastomykosis epidermica, Pinta, Tinea nigra circinata, Chloasma und Bungekrankheit (Addison). Die Behandlung besteht in Pinselungen mit 1%iger Jodtinktur und 2%iger Salizylsalbe oder 2%iger Salizylsäurelösung. Schilderung eines entsprechenden Falles bei einer 36jähr. Frau. Auch der 7jähr. Sohn zeigte einen Herd. Kulturell: Cl. Mansoni.

Ruge-Kiel.

Chatenewer, L. M.-Moskau: Ergebnisse von Versuchen über Blastomykose bei Kaninchen. (Staatl. venerol. Inst.) Krkh.forschg. Bd. 7, H. 6, S. 447.

Nach Infektion mit Blastomyzeten entstehen Hautprozesse von 2 Tagen bis zu 2 Monaten Dauer. Auch durch intrakutane Injektionen gewöhnlicher gepreßter Brothefe können ebenso verlaufende Prozesse hervorgerufen werden; man muß die Möglichkeit der Mykosen beim Menschen immer im Auge behalten, da sie leicht mit verruköser Hauttuberkulose oder Syphilis verwechselt werden können. Dies ist um so verhängnisvoller, da auch die Mykosen durch Jodverabreichung günstig beeinflußt werden. Die Bestätigung der Diagnose durch das Tierexperiment, d. h. durch Übertragung der Erreger aus den Hautherden auf das Versuchstier, muß auch mit großer Vorsicht betrachtet werden, denn man muß damit rechnen, daß die gewöhnliche Brothefe, die sich auf der Oberfläche der menschlichen Haut und besonders auf den äußeren Partien der erkrankten Stellen befinden kann, sich für die Kaninchen als pathogen erweist.

F. Rosenthal-Berlin.

Tierische Parasiten und Fremdkörper

Ferguson, Ch.: Xylene in the Treatment of Pediculosis (Xylol bei der Behandlung der Pedikulosis). **J. amer. med. Assoc., Bd. 94, Nr. 15, S. 1134.**

Für die Behandlung der Pediculosis empfiehlt sich eine Salbe von Lanolin und Petroleum zu gleichen Teilen mit 25% Xylol. Xylol unverdünnt reizt zu sehr. In obiger Verdünnung bewirkt es für einige Minuten ein leichtes Erwärmen und Prickeln der Haut. Dieses wird durch Reiben erleichtert, wodurch auch die Salbe besser in die Haut eindringt. Die Patienten müssen sich zweimal täglich wenigstens 5 Tage lang die Haut von den Achselhöhlen bis zu den Knöcheln einreiben.

F. Juliusberg-Braunschweig.

Fülleborn, F.-Hamburg: Können Larven von Ancylostoma duodenale oder Necator americanus „Creeping eruption" verursachen? (Inst. f. Schiffs- u. Trop.-Krkh.) **Arch. f. Schiffs- u. Trop.-Hyg., Bd. 34, H. 4, S. 220.**

„Creeping eruption" wird durch die Larven von Ancylostoma duodenale oder Necator americanus nicht erzeugt. Loos, der dies auf Grund am eigenen Körper gemachter Erfahrungen für wahrscheinlich hielt, litt offenbar nicht an „Creeping eruption", sondern an urtikariellen Quaddelgängen, wie sie bei überempfindlich gewordener Haut durch wandernde Strongyloideslarven erzeugt werden.

Vogel, H.-Hamburg: Cercarien-Dermatitis in Deutschland. (Inst. f. Schiffs- u. Trop.-Krkh.) **Klin. Wschr., 1930, Nr. 19, S. 883.**

Entsprechend den Befunden amerikanischer Autoren konnte Verf. im Selbst-

Digitized by Google

versuch und bei einigen Kollegen nachweisen, daß eine in einem holsteinischen See vorkommende Cercarie (Larvenform eines Schistosomiden; etwa 1 mm lang) in die Haut eindringt und daselbst entzündliche Veränderungen hervorruft. Durch Umfrage bei Ärzten des holsteinischen Seengebiets konnte festgestellt werden, daß dort beim Baden erworbene Hautausschläge verhältnismäßig häufig sind. Analoge Erkrankungen scheinen nach Beobachtungen Szidats auch auf der Kurischen Nehrung vorzukommen. Ebenso dürfte der von Naegeli in der Schweiz bei Badenden beobachtete Hautausschlag hierher gehören. Dagegen sind die in letzter Zeit — auch in dieser Wochenschrift — wiederholt beschriebenen, nicht im Wasser selbst, sondern am Ufer erworbenen bullösen Dermatitiden von der genannten Affektion abzutrennen.
Frei-Berlin.

Philipsen, K., Neue Krätzebehandlung mit Mitigal. Hospitalstidende, Jahrg. 73, Nr. 12. S. 375.

Warme Empfehlung des Mitigals. Der Inhalt einer Originalflasche auf drei Abende verteilt, zur Einreibung ohne vorheriges Baden, genügte bei 200 Fällen zur rezidivfreien Heilung. A. Philippi-Bad Salzschlirf.

Strasser, U.-Wien: Über symmetrische, posttraumatische Fremdkörpergranulome der Subkutis. (Zur Frage der Lipogranulomatosis subcutanea.) Klin. Wschr., 1930, Nr. 21, S. 987.

Bei einer 40jähr. Frau entstanden im Anschluß an ein stumpfes Trauma lokal multiple subkutane Knötchen der Oberarme von tuberkuloidem Bau. Trotz klinischer und histologischer Ähnlichkeit mit der Lipogranulomatosis subcutanea (Makai) erscheint eine Abtrennung des Falles von diesem Krankheitsbild angebracht. Es dürfte sich hier um Fremdkörpergranulom, gebildet gegen körpereigene abgestorbene Gewebeelemente, handeln, bei deren Zustandekommen die individuelle Disposition eine Rolle spielen könnte. Frei-Berlin.

Tropische Krankheiten

Wilson, P. W., u. M. S. Mathis: Epidemiology and Pathology of Yaws: A Report Based on a Study of One Thousend Four Hundred and Twenty-Three Consecutive Cases in Haiti (Epidemiologie und Pathologie der Yaws. Bericht basierend auf dem Studium von 1423 Fällen in Haiti). J. amer. med. Assoc., Bd. 94, Nr. 17, S. 1289.

Die Untersuchungen führen zu folgenden Schlüssen: 1. Yaws ist in einem großen Prozentsatz der Fälle eine Kinderkrankheit; 61,9% der Fälle traten bei Kindern unter 10 Jahren auf und 19,2% in der zweiten Dekade. 2. Hautverletzungen dienen gewöhnlich als Eingangspforte, wie das Vorkommen der Mutterefloreszenz an den unteren Extremitäten zeigt; die Landleute gehen meist barfuß. 3. Es besteht eine gewisse Prädilektion der feuchten, ausgesetzten Stellen für die Primärinfektion. Die Genitalien der Landkinder auf Haiti sind ebenso ausgesetzt wie die Lippen. 4. Yaws tritt in Höhen von über 2500 Fuß weniger häufig auf; die Insekten als Überträger sind wohl in den tieferen Gegenden reichlicher. 5. Die Mutterefloreszenz hinterläßt eine Narbe, welche gewöhnlich während des ganzen Lebens bestehen bleibt. 6. Yaws verursacht gelegentlich Aortitis und Aneurysma. 7. Yaws verursacht gelegentlich zerebrale Hämorrhagie bei jungen Leuten. 8. Obwohl nicht erwiesen, scheint Yaws gelegentlich heredität zu sein. 9. In 3,7% fanden sich bei Yawsfällen im sekundären Stadium Schleimhautherde an den Wangen und am Pharynx mit Spirochäten. 10. Alle Patienten mit Säbelbeinen hatten in früher Kindheit Yaws durchgemacht. 11. Bei 11,1% der Fälle scheint eine regionäre Begrenzung der tertiären Yawserscheinungen vorzukommen. Alle Patienten mit der Mutterefloreszenz an einem Bein hatten die tertiären Erscheinungen an demselben Bein. 12. In 1,4% der Fälle kommt es nicht zu einer sekundären Periode. 13. Der Intervall zwischen dem Auftreten des Primärherdes und der sekundären Eruption ist sehr verschieden: er beträgt gewöhnlich 2—4 Wochen, kann aber auch viel länger sein. 14. Die sekundäre Eruption hat gewöhnlich einen makulopapulösen Typus. 15. Yaws verursacht gelegentlich Ptosis. 16. Yaws verursacht gelegentlich Blindheit, Optikusneuritis und vielleicht -atrophie. 17. Gelegentlich kommen arsenresistente Fälle von Yaws vor. 18. Acetarsone ist das Mittel der Wahl für die allgemeine ländliche klinische Behandlung der Yaws. F. Juliusberg-Braunschweig.

Nunez, P. E.: Un Cas de sprue? (Autoobservation) (Ein Fall von Sprue? Selbstbeobachtung). Presse méd., 1930, Nr. 36, S. 606.

Verf. schildert den Verlauf seiner Erkrankung, deren Hauptmerkmale eine

Digitized by Google

Glossitis ulcerosa, Diarrhoen, 23 kg Gewichtsverlust, Anämie (2½ Mill. Erythrozyten), mangelnde Assimilationsfähigkeit, Pigmentflecken an Stirn und Schläfen waren. Erst nach 2 Jahren wurde die Diagnose Sprue gestellt, und es kam in wenigen Monaten durch Bluttransfusion und Kalziumkarbonat + Kalziumphosphat ää (3mal täglich 1 Kaffeelöffel in ½ Glas Wasser) zu erheblicher Besserung.

H. Th. Hinrichs-Halberstadt.

Hauterscheinungen bei Erkrankungen innerer Organe und endokrinen Störungen

Berger, W.-Innsbruck: Die Beteiligung der Haut an der Allergie der inneren Organe. (Med. Univ.-Kl.) Wien. klin. Wschr., 1930. Nr. 17, S. 513 u. Nr. 18, S. 548.

Manifeste Hautallergie: Krankheitssymptome der Haut bei Allergie innerer Organe; Nachweis durch Antikörpernachweis, Auslösungsprobe und sonstige Verdachtsmomente. Häufig manifeste Hautallergie bei latenter Allergie (A.) innerer Organe. Untersuchungen bei Heufieberkranken und Bronchialasthmatikern ergaben in Vorgeschichte und Befund oft diesbezügliche Hautkrankheiten. Die latente Hautallergie läßt sich durch — eingehend beschriebene — Prüfungen nachweisen (Liste der geprüften Allergene). Bei wirklich ganz gesunden Menschen fand sich nie eine positive A.-Reaktion, bei irgendwie sonst „Leidenden" in geringem Prozentsatz. Über die Befunde der Reaktionen bei Heufieberkranken und Bronchialasthmatikern berichten ausführliche Tabellen. Pferdehaar, Menschenhaar und Weizenkleie geben die stärksten und häufigsten Reaktionen. Bei Urtikaria, Ekzem und angioneurotischem Ödem ist die A.-Reaktion seltener als bei Asthma und Heufieber und nie so stark positiv. Ausgedehnte Versuche beweisen, daß die häufige Ansicht, nach der die Hautreaktion unspezifisch ist, d. h. daß die Haut von Asthmatikern und sonstigen Personen mit positiver Hautreaktion eine besondere chemische und traumatische Reizbarkeit besitzt, nicht zu Recht besteht. Daß die Haut negativ Reagierender unterempfindlich gegen Reize ist und daher negativ reagiert, ist ebenfalls falsch. Die positiven Reaktionen entsprechen vielmehr den Gesetzen der immunbiologischen Spezifität. Daß bei im Mehlberuf tätigen Leuten häufig positive Weizenmehlallergie-Reaktion gefunden wurde, spricht für die Wahrscheinlichkeit einer Sensibilisierung. Nachweis von übertragbaren antikörperartigen Stoffen bei positiv Reagierenden und auch sonstige indirekte Anhaltspunkte beweisen, daß positive Hautreaktionen eine latente Allergie der Haut anzeigen. Diese latente Hautallergie kann zum Nachweis der Ätiologie entsprechender innerer Krankheiten herangezogen werden.

H. Colman-Berlin.

Hajos, K.-Budapest: Die Beziehungen der allergischen Krankheiten zur inneren Sekretion. (III. Med. Kl. d. kgl. ung. Pazmany-Peter-Univ.) Wien. klin. Wschr., 1930, Nr. 14, S. 421.

Diagnostisch ist bei ungeklärten Ursachen stets an Allergie zu denken und durch Anamnese und Grundumsatzbestimmung auf solche zu fahnden. Therapeutisch muß eine Drüsenhyper- resp. -hypofunktion korrigiert werden, erstere durch orale oder parenterale Zuführung organotherapeutischer Präparate oder durch Leistungssteigerung vermittels Röntgenstrahlenreizdosen. Letztere durch lähmende Röntgendosen resp. als Ultima ratio durch Operation. Besonders gegen chokartige Zustände ist das Adrenalin sehr wirksam. Wo Kalkarmut festgestellt wird, gebe man neben Kalkpräparaten das Parathormon.

H. Colman-Berlin.

Haut- und Stoffwechsel

Aykroyd, W. R.: The Etiology of Pellagra (Die Ätiologie der Pellagra). Brit. med. J., 1930, Nr. 3613, S. 647.

Kritische Besprechungen der neueren Publikationen zu diesem Thema mit tabellarischer Übersicht des Gehalts an Vitamin B_2 in einer Reihe von Nahrungsmitteln und dessen Verhalten in bezug auf die Entstehung von Pellagra beim Menschen und bei Ratten und der Schwarzzungenkrankheit bei Hunden.

A. Philippi-Bad Salzschlirf.

Bagdatowa-Jonkowa-Sofia: Ein Fall von Pellagra. Bulgarska Clinica, 1930, S. 599—600.

7jähr. Knabe, Eltern gesund, die jetzige Krankheit begann Ende September mit Appetitlosigkeit. Die Fäzes wurden allmählich wässerig und seit dem 15. Tage der

Digitized by Google

Erkrankung blutig und schleimig, Temperatur bis 38°, Bauchschmerzen, Tenesmus, 30 Stühle in 24 Stunden. Am 20. Krankheitstage Aufnahme in die Klinik: große Schwäche, Abmagerung, Haut trocken, Abschilferung, an den Wangen pigmentiert; am Hals und Nacken „Casalsches Halsband". An beiden Händen starke Pigmentation, wie ein Handschuh Hand und Finger bedeckend. Die Beine von den Knien ab pigmentiert, trocken, in kleinen Schuppen abschilfernd. Bauch eingesunken, Haut daselbst vertikale Falten bildend, Palpation schmerzhaft. Fäzes dünn, grünlich; Blutbild: Hg 60%, Rote 3200000, Weiße 6000, Polynukleäre 40%, Lymphozyten 52%, Mononukleäre 8%. Hat bis jetzt nur Maisbrot gegessen, die Hautveränderungen wurden seit letztem Sommer bemerkt. Therapie: Tomatensaft, Zitronen, gemischte Kost. Schon am 5. Tage Fäzes fester, ohne Schleim und Blut.

M. Kazarowa-T. Pasardschik.

Pigment

Ortbauer, C.: Studien zur Hautfarbe beim Manne. Diss., München 1929.

Es wurden 100 Männer an 35 Körperstellen untersucht. Die Hautfarben zeigen unter sich nur geringe Abstufungen in der Farbe gegenüber den Haarfarben. Dagegen ist z. B. die Hautfarbe eines dunkelblonden bzw. schwarzen Individuums von der eines mittelblonden bzw. hellblonden in etwa 70% abzugrenzen. Die Untersuchung geschah mit Hilfe des von Hintze nach der Ostwaldschen Theorie aufgebauten Hautfarbenfächers. Zur Verfügung waren 2% Rotblonde, 9% Hellblonde, 25% Mittelblonde, 52% Dunkelblonde und 12% Schwarze.

M. Kazarowa-T. Pasardschik.

Lipschütz, A.-Concepcion (Chile): Über den Ort der Pigmentbildung. (Physiol. Inst. d. Univ.) Virch. Arch., Bd. 276, H. 3, S. 676.

Verpflanzung von Eierstock in die Niere von Meerschweinchenmännchen führt zu Hyperfeminierung und zu Pigmentierung des Warzenhofes. Diese Pigmentierung kommt nur zustande, wenn das umgebende Haarfeld pigmentiert ist. Ist letzteres nur auf der einen Seite der Fall, so ist auch die Warzenhofpigmentierung einseitig, ist der Warzenhof von vornherein unregelmäßig pigmentiert, so ist die Pigmentzunahme entsprechend lokalisiert. Die Befunde sprechen für eine örtliche Anlage zur Pigmentierung, entsprechend den Ansichten Blochs. Die Pigmentbildung ist auf eine Anregung des Wachstums in der Mamma durch das Eierstockshormon zu beziehen. Daß verstärkte Wachstumsvorgänge die Pigmentbildung anregen, zeigt die Beobachtung des Verf., daß nach Kastration die dem zurückbleibenden Hoden entsprechende Skrotalhälfte verstärkte Pigmentbildung zeigt.

F. Wohlwill-Hamburg.

Tagesgeschichtliche Nachrichten

Obermed.-Rat Dr. Karl Ullmann-Wien begeht am 27. IX. den 70. Geburtstag. Die zu Ehren des Jubilars in Aussicht genommene Festnummer der Dermatologischen Wochenschrift kann aus technischen Gründen erst später erscheinen.

Priv.-Doz. Dr. Leonhard Lurz, Chefarzt der urologischen und chirurgischen Abteilung des Neuen Theresien-Krankenhauses in Mannheim, ist zum a. o. Professor ernannt.

Gestorben: Dr. W. Bornemann,
Dr. Max Juliusberg in Frankfurt a. M.;
Dr. Cleaveland Cady Kimball,
Prof. Condict Walker Cutler in New York. R.

Nachdruck (auch des Abschnittes „Tagesg. Nachr.") ist ohne Genehmigung des Verleger nicht erlaubt

Verantwortlich für die Redaktion: für Originalabhandlungen und T. N.: Prof. Dr. J. H. Rille, Leipzig. Für Referatenteil und therapeutische Umfrage: Dr. Fritz Callomon, Dessau

Digitized by Google

Dermatologische Wochenschrift

Nr. 40 (Bd. 91) 4. Oktober 1930

Aus der Dermatologischen Klinik des städt. Krankenhauses Nürnberg
(Vorstand: Prof. Dr. Ernst Nathan)

Chemische Analyse der Hautüberempfindlichkeit bei einem Fall von Resorzinidiosynkrasie

Von

E. Nathan und Fr. Stern

Neben der immunbiologischen Analyse der idiosynkrasischen Hauterscheinungen ist in den letzten Jahren auch in zunehmendem Maße die chemische Analyse der Überempfindlichkeitserscheinungen der Haut bearbeitet worden. Die Anregung dazu ging teils von theoretischen Arbeiten über die chemische Struktur der Antigene, teils von den vielfachen Untersuchungen der verschiedensten Autoren über den Mechanismus idiosynkrasischer Hauterkrankungen und ihrer Deutung im Sinne von Antigen-Antikörperreaktionen aus. Waren damit auch wesentliche Grundlagen zur Aufklärung der Beziehungen zwischen chemischer Struktur und antigener, d. h. in diesem Fall idiosynkrasiogener Funktion geschaffen, so erschien es notwendig, bei den idiosynkrasischen Zuständen der Haut, bei denen ja zum Teil immunbiologische Mechanismen eine bedeutsame Rolle spielen, nicht nur die Art des speziellen Idiosynkrasiogens zu bestimmen, wie es durch die von Jadassohn und Bloch begründete Methode der funktionellen Hautprüfung in ausgedehntem Maß geschieht, sondern auch entsprechend wichtigen Ergebnissen der theoretischen Immunbiologie den molekularen Bau der Idiosynkrasiogene in ihrer Bedeutung für die Auslösung der idiosynkrasischen Reaktion der Haut zu berücksichtigen. Entsprechende Untersuchungen liegen bei verschiedenen Überempfindlichkeitszuständen der Haut bereits vor; wir verweisen u. a. auf die Untersuchungen von Bloch bei der Jodoformidiosynkrasie, von Bloch und Karrer bei der Primelüberempfindlichkeit, von Schwarzschild bei der Orthoformüberempfindlichkeit, von Frei und Mayer bei Salvarsantoxidermien, von Biberstein und Mayer bei der Atropinüberempfindlichkeit, von Mayer bei der Überempfindlichkeit gegenüber Körpern von Chinonstruktur, von Perutz bei der Terpentinüberempfindlichkeit, von Nathan und Grundmann bei der experimentellen Salvarsanüberempfindlichkeit.

Es ist ohne weiteres klar, daß die experimentelle Analyse idiosynkrasischer Zustände an der Haut von den geschilderten Gesichtspunkten aus um so einfacher und erfolgreicher sein wird, je einfacher der chemische Bau des betreffenden Idiosynkrasiogens ist. Zum Studium der Beziehungen zwischen molekularer Struktur und idiosynkrasiogener

Digitized by Google

Funktion erscheinen daher die Idiosynkrasien gegenüber einfach gebauten chemischen Substanzen zunächst am besten geeignet.

Einen Beitrag dazu sollen die im folgenden mitzuteilenden Untersuchungen bei einem Fall von Resorzinidiosynkrasie darstellen, bei dem wir neben dem Resorzin verschiedene, dem Resorzin nahestehende Substanzen auf ihre Fähigkeit zur Auslösung der Überempfindlichkeitserscheinungen der Haut experimentell prüfen konnten, wobei sich bemerkenswerte Unterschiede gegenüber einem analogen, früher mitgeteilten Fall von URBACH (1) ergaben.

Krankengeschichte und Versuchsprotokolle

Pat. E. Sch., 23 Jahre alt, aufgenommen am 11. III. 1930 wegen akuten Ekzems nach unbekannter Salbenbehandlung wegen Akne. Heilung unter entsprechender Behandlung.

17. III. 1930. Nach Betupfung des Gesichts mit Salizyl-Resorzin-Spiritus (1 : 2 : 10) tritt 2 Stunden später eine akute Dermatitis des Gesichts auf (Rötung, starke ödematöse Schwellung mit rasch folgender Entwicklung zahlreicher, dichtstehender Bläschen).

18. III. 1930. Stärkere Schwellung des Gesichts, Trübung des Bläscheninhalts. Fleckiges Erythem am Stamm und den oberen Extremitäten.

19. III. 1930. Gesicht noch immer stark ödematös, leichter Temperaturanstieg bis 38,3°. Abblassen des Exanthems am Stamm und den Armen.

28. III. 1930. Unter feuchten Umschlägen ist die Schwellung des Gesichts zurückgegangen; die Bläschen und Pusteln sind abgeheilt.

Da die Pat., wie die vorangehende Behandlung gezeigt hatte, nicht salizylempfindlich war, konnte es sich nur um eine Idiosynkrasie gegenüber Resorzin handeln; es wurde daher eine Reihe von funktionellen Prüfungen vorgenommen.

1. Versuch: 28. III. 1930. Am linken Vorderarm werden in der üblichen Weise Leinwandflecke getränkt mit 1‰igen alkoholischen Lösungen von 1. Resorzin, 2. Brenzkatechin, 3. Hydrochinon, 4. Guajakol und 5. Veratrol unter Billrothbattist und Leukoplastfixation $^3/_4$ Stunde aufgelegt und dann entfernt. An den Stellen, an denen Brenzkatechin, Hydrochinon, Guajakol und Veratrol aufgelegt worden war, traten keinerlei Reaktionen auf. Dagegen fand sich an der Stelle der Resorzinapplikation am nächsten Tage starke Rötung, Schwellung und Bläschenbildung. Die Reaktion bestand unverändert auch noch am folgenden Tage und ging dann unter Fortbestand der Rötung in ein Infiltrat mit dichtstehenden Knötchen über. Es handelte sich also um eine typische ekzematoide Reaktion der Haut gegenüber externer Resorzinapplikation.

2. Versuch: 3. IV. 1930. Wie vorher, nur unter Verwendung 1‰iger wäßriger Lösungen für $^1/_2$ Stunde, mit Ausnahme von Veratrol, das wasserunlöslich ist, am rechten Vorderarm. Am nächsten Tage war nur an der Stelle der Resorzinapplikation Rötung mit Schwellung und Bläschenbildung vorhanden, während die übrigen Substanzen keinerlei Reaktion auslösten.

3. Versuch: 4. IV. 1930. Wie vorher in der Versuchsreihe 1, jedoch unter Verwendung von 1%igen alkoholischen Lösungen für die Dauer einer halben Stunde, und unter Weglassung des Resorzins, um keine zu starke Reaktion zu erzielen (vgl. die starke Reaktion schon bei Verwendung 1‰iger Resorzinlösung). Es trat bei den 4 untersuchten Verbindungen auch in der 1%igen Konzentration keine Reaktion an der Haut auf.

4. Versuch: 8. IV. 1930. Auf Skarifikationsstriche werden die in der Versuchsreihe 1 verwandten Substanzen in 1%iger wäßriger Lösung (mit Ausnahme von Veratrol) aufgebracht. Es kommt zu keiner Quaddelreaktion, sondern nur an der mit Resorzinlösung beschickten Stelle am nächsten Tage zu starker Rötung und Bläschenbildung.

5. Versuch: 10. IV. 1930. Zur Ergänzung werden als Abkömmlinge des Resorzins,

1. Resorzin-mono-Methyläther,

2. Resorzin-di-Methyläther[1]), beide in 1%iger und 1‰iger alkoholischer Lösung auf die Haut mit einem Wattebausch aufgetupft und verrieben.

---

[1]) Wir möchten auch an dieser Stelle der wissenschaftl. Abteilung der I. G. Farbenindustrie Höchst a. M. für die Überlassung der beiden Verbindungen bestens danken.

Digitized by Google

Am nächsten Tage kam es an der mit 1%igem Resorzin-mono-Methyläther behandelten antstelle zu einem Erythem mit leichtem Ödem. Die anderen 3 Stellen blieben reaktionslos.

6. Versuch: 10. IV. 1930. Mit den beiden im vorangehenden Versuch verwandten ıbstanzen (1‰ige alkoholische Lösung) werden Leinwandläppchen getränkt und in der ılichen Weise unter Billrothbattist und Leukoplast für ¾ Stunde aufgelegt.

An der mit Resorzin-mono-Methyläther beschickten Stelle kommt es am nächsten ıge zu einem Erythem mit leichtem Ödem, die andere Stelle bleibt reaktionslos.

7. Versuch: 11. IV. 1930. Versuchsanordnung wie vorher; zur Verwendung kommt diglich Resorzin-di-Methyläther in 1%iger alkoholischer Lösung; auch hierbei keine eaktion.

8. Versuch: 11. IV. 1930. Zur Ergänzung der vorangehenden Versuche und zur rüfung der allgemeinen Empfindlichkeit der Haut werden mit 1%igen wäßrigen Lö-ıngen von Pyrogallol, Phenol und Sublimat sowie mit Terpentin und Arnikatinktur ge-ränkte Leinwandläppchen für 24 Stunden unter Billrothbattist und Leukoplast aufgelegt. n keiner Stelle kommt es zu einer Reaktion der Haut.

Fassen wir die Ergebnisse der vorstehend angeführten Untersuchungen bei unserem Fall von Resorzinidiosynkrasie mit ekzematösem Reaktionstypus zusammen, so ergibt sich, daß von den 3 isomeren Verbindungen Resorzin (Metadioxybenzol), Brenzkatechin (Ortho-dioxybenzol) und Hydrochinon (Para-dioxybenzol) nur das Resorzin die Überempfindlichkeitserscheinungen auslöste. Von den den genannten 3 Verbindungen chemisch nahestehenden Substanzen bewirkte weder das Phenol (Oxybenzol) noch das Pyrogallol (Trioxybenzol) irgendeine Reaktion an der Haut. Die idiosynkrasiogene, d. h. reaktionsauslösende Wirkung war also streng an eine bestimmte räumliche Anordnung im Molekül gebunden, nämlich an die Metastellung.

Von Interesse ist weiterhin, daß von den Abkömmlingen des Resorzins der Resorzin-mono-Methyläther noch eine deutliche Überempfindlichkeitsreaktion hervorrief, während der Resorzin-di-Methyläther keine Reaktion ergab. Es folgt daraus, daß mit dem Eintritt einer Methylgruppe in das Resorzinmolekül die idiosynkrasiogene Wirkung zwar etwas abgeschwächt wurde, aber im Prinzip erhalten blieb. Der Eintritt einer zweiten Methylgruppe in die noch freie OH-Gruppe ließ dagegen die idiosynkrasiogene Funktion des Resorzins verschwinden.

Entsprechend der Wirkungslosigkeit des Brenzkatechins waren auch die Methyläther des Brenzkatechins, nämlich das Guajakol (Brenzkatechin-mono-Methyläther) und das Veratrol (Brenzkatechin-di-Methyläther) völlig indifferent. Zur besseren Übersicht stellen wir im folgenden die Strukturformeln der verwandten Substanzen zusammen.

Resorzin

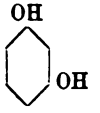

Meta-dioxybenzol

Brenzkatechin

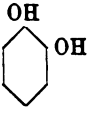

Ortho-dioxybenzol

Hydrochinon

Para-dioxybenzol

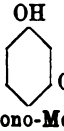

Resorzin-mono-Methyläther

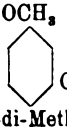

Resorzin-di-Methyläther

Digitized by Google

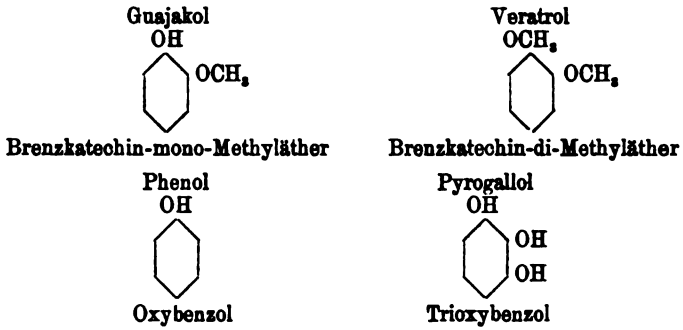

Bei dem von uns analysierten Fall von Resorzinidiosynkrasie handelte es sich also um eine Überempfindlichkeit, die nicht nur auf der chemischen Zusammensetzung, sondern auch auf der räumlichen Anordnung im Molekül, d. h. der sterischen Struktur beruhte; es lag also eine an die räumliche Struktur des Moleküls gebundene „sterische Spezifität" vor. Bereits EHRLICH hat vermutet, daß für die antigene Funktion auch die räumliche Struktur der spezifischen Gruppen eine maßgebende Rolle spielt, und LANDSTEINER hat entsprechende experimentelle Befunde bei seinen Untersuchungen über komplexe Antigene erheben können. So genügt nach LANDSTEINER (2) „die Verschiedenheit zwischen Ortho-, Meta- und Paraverbindungen, um sehr ausgeprägte serologische Unterschiede hervorzurufen, was kaum anders als durch die sterische Anordnung zu erklären sein wird". Die gleichen Verhältnisse ließen sich also in dem von uns analysierten Fall auch bei einem Beispiel einer kutanen Überempfindlichkeit nachweisen, was bei der heutigen Auffassung wenigstens eines Teiles der Idiosynkrasien als Antigen-Antikörperreaktionen uns theoretisch nicht ohne Bedeutung zu sein scheint. In diesem Zusammenhang sei auch auf Angaben von R. L. MAYER verwiesen, der bei seinen Untersuchungen über die Überempfindlichkeit gegen Körper von Chinonstruktur qualitative Unterschiede in der Fähigkeit der Reaktionsauslösung fand, die auf eine große Spezifität der die Überempfindlichkeitsreaktion auslösenden Substanzen innerhalb dieser Gruppenüberempfindlichkeit hinwiesen.

Fälle von Resorzinüberempfindlichkeit sind an sich selten. Soweit wir sehen, hat nur URBACH entsprechende Untersuchungen bei einem Fall von Resorzinüberempfindlichkeit vorgenommen, und es ist von Interesse, das Ergebnis der chemischen Analyse unseres Falles von Resorzinidiosynkrasie mit diesen Untersuchungen zu vergleichen. URBACH fand bei seinem Fall eine Überempfindlichkeit gegen Resorzin, Brenzkatechin und Hydrochinon, also gegen alle Dioxybenzole, dagegen keine Überempfindlichkeit gegen ein- und dreiwertige Phenole. URBACHS Fall unterscheidet sich also, was die Spezifität der Überempfindlichkeit betrifft, von unserem Fall sehr wesentlich darin, daß bei ihm die Idiosynkrasie gegenüber allen Dioxybenzolen bestand, also keine Abhängigkeit von der sterischen Struktur erkennen ließ. Allerdings ergibt sich aus den Angaben von URBACH ein quantitativer Unterschied in der idiosynkrasiogenen Fähigkeit insofern, als mit dem Übergang von der Meta- zur Ortho- und weiter zur Para-

Digitized by Google

tellung die ausgelösten Reaktionen deutlich schwächer wurden. Ob bei diesem Übergreifen quantitative Verhältnisse im Intensitätsgrad der Idiosynkrasie eine Rolle spielen, entzieht sich der Beurteilung; doch müssen wir betonen, daß auch unser Fall eine außerordentlich starke Empfindlichkeit gegenüber der äußerlichen Applikation von Resorzin aufwies. Es erscheint uns daher wahrscheinlicher, die Ursache für das unterschiedliche Verhalten der beiden Fälle in der chemischen Besonderheit unseres Falles, d. h. einer „sterischen Spezifität" zu suchen.

Zusammenfassung

Es wird über einen Fall von Resorzinidiosynkrasie berichtet, bei dem die chemische Analyse das Vorliegen einer reinen Idiosynkrasie gegenüber Resorzin ergab; die isomeren Verbindungen (Brenzkatechin und Hydrochinon) waren wirkungslos, ebenso wie andere Phenole. Die idiosynkrasiogene Funktion war also streng an die sterische Struktur des Moleküls gebunden. Bei Einführung einer Methylgruppe in die OH-Gruppe des Resorzinmoleküls blieb die idiosynkrasiogene Fähigkeit erhalten; bei Einführung einer weiteren Methylgruppe in die andere OH-Gruppe ging die idiosynkrasiogene Fähigkeit verloren.

Literatur

1. Urbach, E., Arch. f. Dermat., 1925, Bd. 148, S. 146. — 2. Landsteiner, K., Klin. Wschr., 1927, Nr. 3, S. 103. — 3. Mayer, L. R., Arch. f. Dermat., 1928, Bd. 156, S. 331.

Aus dem Physiologischen Institut der Universität Bern

Experimentelle Erzeugung von Haarausfall und Haarwachstum

Von

Prof. Dr. I. Abelin

Für die Erforschung der Physiologie und Pathologie der Haut ist es besonders wertvoll, scharf abgegrenzte und nach Willkür veränderbare Störungen der Hautfunktionen auszulösen und diese dann auf therapeutischem Wege zu beeinflussen. Zu den Hauptschädigungen, welche relativ leicht erzeugt und relativ leicht geheilt werden können, gehört u. a. die Alopezie. Für deren experimentelle Erzeugung stehen uns einige Eingriffe zur Verfügung, unter diesen ist die chronische Thalliumvergiftung vielleicht die bekannteste. Nach A. Buschke[1]) ist die Thalliumwirkung indirekter Natur, indem das Metall eine Schädigung des neurohormonalen Systems auslöst und erst auf diesem Wege, sozusagen sekundär, einen Haarverlust veranlaßt. G. Truffi[2]) ist dagegen der Ansicht, daß das Thallium die Haut direkt angreift. Er stützt sich dabei auf eigene Ver-

[1]) A. Buschke, Klin. Wschr., 1929, 397, 1122, daselbst weitere Literatur. — [2]) G. Truffi, Dermat. Wschr., 1929, I, 409; Giorn. ital. Dermat., 1929, 70, 812.

Digitized by Google

suche, in welchen es ihm durch lokale Applikation des Thalliums gelungen ist, streng örtliche Haarverluste hervorzurufen. Die gleichzeitig auftretenden Veränderungen des endokrinen Apparates betrachtet Trupp als toxikologische Begleiterscheinungen unspezifischer Natur.

In diesem Zusammenhang möchte ich auf eine Beobachtung aufmerksam machen, bei welcher die gleiche Frage der direkten oder indirekten Hautwirkung auftaucht. Es handelt sich um einen alimentär bedingten Haarausfall. Durch ausschließliche Fütterung mit Zwieback ist es möglich, bei jungen Ratten einen ausgedehnten Haarausfall zu erzeugen. Auch nach Brotfütterung kommt es zu einem partiellen Haarverlust, doch ist die Zwiebackernährung wirksamer. Manche mit Zwieback gefütterten Ratten verlieren den größten Teil ihrer Haare und lassen dann eine dünne, zarte, trockene und leicht faltbare Haut erkennen. Die Tiere zeigen zugleich ein verzögertes allgemeines Wachstum, bleiben aber sonst sehr lebhaft und unterscheiden sich sowohl in ihrem gesamten Verhalten, wie in ihrer Lebensdauer von vitaminfrei ernährten Ratten. Der Haarausfall wird meistens nach etwa 4—5wöchiger Zwiebackfütterung deutlich und nimmt gewöhnlich seinen Ausgang von der Kopfgegend. Von hier breitet er sich auf Schultern und Rücken aus und erfaßt dann die Schwanz- und Bauchregion. Merkwürdigerweise bleiben aber häufig einige Körperstellen vom Haarverlust verschont, das Haar ragt dann an diesen Orten inselförmig hervor. Die begleitenden morphologischen Haut- und Haarveränderungen werden zur Zeit auf der dermatologischen Klinik von Prof. Nägeli näher studiert. Darüber wird später berichtet werden.

Solche Ratten stellen ein günstiges Objekt für die Prüfung von das Haarwachstum anregenden Substanzen dar. Da der Zwieback arm an B-Vitamin ist, wurde zuerst der B-Vitaminmangel durch tägliche Zugabe von 1 ccm frischer Brauereihefe ausgeglichen. Trotz mehrwöchentlicher Hefezufuhr blieb die Regeneration des Haares unvollständig. Am Schlusse der Behandlung besaßen die Tiere mehrere kahle Stellen.

Bei den nahen Beziehungen der Schilddrüse zum gesamten Körperwachstum, sowie auch zum Wachstum der Haare [alte klinische und tierexperimentelle Feststellungen, vgl. K. Furuja [1]), Simpson [2]), H. Chang [3]), R. R. Huestins und H. B. Jocom [4]) u. a.] wurde versucht, den Tieren, ohne irgend welche Änderung der Zwiebackdiät, ganz kleine Mengen von getrockneter Schilddrüsensubstanz zu verfüttern. Der Erfolg war sehr auffallend: von Woche zu Woche wurde das Haar dichter und bedeckte allmählich die früher nackten Hautpartien. Der Verlauf einiger derartiger Versuche möge hier kurz beschrieben werden.

Serie 1: Am 6. Mai 1929 werden 7 junge Ratten (4 Weibchen, 3 Männchen) vom gleichen Wurf auf ausschließliche Zwiebacknahrung [5]) gesetzt. Das durchschnittliche Gewicht beträgt 77 g. Nach 5wöchiger Fütterung zeigen 5 Tiere einen kahlen Kopf. Der Haarausfall wird dann immer ausgedehnter, und nach 8wöchiger Fütterung mit Zwieback haben sämtliche Tiere den größten Teil ihrer Haare verloren. Vom 19. Juli bis zum 26. August erhalten 4 Tiere neben dem Zwieback je 1 ccm frischer Hefe pro Tag.

---

[1]) K. Furuja, Biochem. Zschr., 1924, 147, 452. — [2]) Simpson, Amer. J. of Physiol., 1922, 59, 445, Quart. J. exp. Physiol., 1924, 14, 185. — [3]) H. Ch. Chang, Amer. J. of Physiol., 1926, 77, 562. — [4]) R. R. Huestins und H. B. Jocom, Arch. Entw.mechan., 1930, 121, 128. — [5]) Benutzt wurde ein Brotzwieback von der Fabrik Hug A. G. Malters (Luzern), Schweiz.

Digitized by Google

Tiere dienen als Kontrolle. Unter dem Einfluß der Hefezufuhr hat sich das Haarwachstum gebessert, doch bleiben gewisse Hautpartien noch unbehaart. Die nicht mit Hefe behandelten Tiere haben nach wie vor sehr ausgedehnte haarlose Partien. Das durchschnittliche Körpergewicht beträgt am 27. August 98 g, hat sich also während 6 Wochen bloß um 22 g erhöht. Vom 27. August an erhält jedes Versuchstier 30 mg getrocknete Schilddrüsensubstanz (Burroughs Wellcome and Co) pro Tag, vom 9. Sept. an wird diese Schilddrüsenmenge jeden zweiten Tag verfüttert. 4 Tiere zeigten bereits am 6. Sept. ein volles, glänzendes Haarkleid. Die 3 anderen Tiere lassen am 13. Sept. nichts mehr von kahlen Partien erkennen. Die Schilddrüsendarreichung wird bis zum 5. Oktober fortgesetzt, die Tiere haben ein sehr schönes, durchaus normales Haarkleid. Das durchschnittliche Körpergewicht beträgt am Ende des Versuchs 113 g.

Serie 2: Ein Wurf von 5 Ratten (3 Männchen, 2 Weibchen) mit einem durchschnittlichen Körpergewicht von 50 g wird vom 13. Dezember 1929 an mit Zwieback gefüttert. Am 17. Januar 1930 treten bei 2 Ratten kahle Partien am Kopf auf, am 31. Januar lassen sämtliche Tiere einen ausgedehnten Haarverlust erkennen. Vom 7. Febr. an tägliche Zufuhr von je 30 mg getrocknete Schilddrüsensubstanz pro Tier. Deutliches Haarwachstum am 14. Febr., und am 18. Febr. sind bei 2 schwarzen Tieren die früher haarlosen Stellen mit neuem Haar bedeckt. Die frischen Haare sind aber weniger dunkel pigmentiert und erscheinen eher grau als schwarz. Am 25. Febr. haben 3 Tiere ein fast normales Haarkleid, bei den 2 anderen Tieren ist aber der Kopf noch nicht behaart. Vom 22. Febr. an wird die oben angeführte Schilddrüsenmenge jeden zweiten Tag und vom 26. Febr. an bloß zweimal in der Woche gegeben. Wie es scheint, wurde zu viel Thyreoidea verfüttert, denn Mitte März ist der Haarausfall wieder stärker geworden. Anfangs April ist aber das verlorene Haar vollkommen ersetzt, die Haut hat keine haarlosen Stellen mehr.

Serie 3: 6 junge Ratten vom gleichen Wurf mit einem Durchschnittsgewicht von 48 g erhalten seit dem 8. Mai 1930 ausschließlich Zwieback und Wasser. Die kahlen Stellen am Kopfe sind bereits am 23. Mai sehr ausgebildet. Der Haarausfall schreitet dann weiter, und Mitte Juni ist bei drei Tieren das normale Haar vom Rücken und von den Flanken fast vollständig verschwunden, die Haut trägt eine leichte Lanugobehaarung. Am 7. Juli beginnt die Schilddrüsenfütterung, das Tier erhält zweimal wöchentlich 30 mg Schilddrüsentabletten von Burroughs Wellcome and Co. Am 18. Juli ist ein deutliches Aussprossen neuer Haare zu konstatieren. Am 22. Juli sind bei 4 Tieren die früher kahlen Stellen am Kopf mit neuem Haar bedeckt. Der Versuch wird z. Z. fortgesetzt.

Das Ergebnis dieser Versuche macht die Annahme wahrscheinlich, daß durch die unvollständige Zwiebackernährung die Schilddrüsensekretion ganz oder teilweise gestört resp. geschwächt wird. Dadurch wird auch das Haarwachstum in Mitleidenschaft gezogen. Die künstliche Beigabe geringer Schilddrüsenmengen gleicht diesen Hormonausfall zum Teil wieder aus. Die Hauttätigkeit wird angeregt, das Haar beginnt erneut zu erscheinen. In diesem Falle würde man eine indirekte, hormonale Wirkung annehmen, bei der die Thyreoidea und vielleicht noch einige andere endokrine Drüsen mitbeteiligt sind.

Aber wie auf fast jedem Gebiete, darf auch hier nicht übersehen werden, daß eine Funktionsstörung auf verschiedene Art veranlaßt und auch auf verschiedene Art gebessert werden kann. Unzweifelhaft ist die Zwiebackernährung ungenügend. Die Schilddrüsenzufuhr hilft nun dem Körper, das knappe Material für den Haaraufbau besser zu verwerten und selbst unter ungünstigen Bedingungen doch ein gewisses Haarwachstum zu ermöglichen. Ein ähnlicher Effekt kann aber auch dann erzielt werden, wenn nicht die Verwertung, sondern das Angebot von geeigneter Substanz erhöht wird. So konnte durch Beigabe von Zystin (in Mengen von 50—75 mg pro Tag und Tier) ebenfalls eine deutliche Verbesserung des Haarwuchses erzielt werden. Innerhalb einiger

Digitized by Google

Wochen wurden die früher haarlosen Stellen vom Haar bedeckt. Sehr gute Resultate lieferte auch die gleichzeitige Behandlung mit Thyreoidea und mit Zystin.

Sowohl bei der Schilddrüse wie bei der Zystinzufuhr darf von einer „kausalen Therapie" gesprochen werden, aber der Mechanismus der Wirkung ist in jedem dieser Fälle verschieden. Er ist bei der Thyreoideasubstanz mehr indirekter, beim Zystin mehr direkter, unmittelbarer Natur.

Zusammenfassung

a) Durch einseitige Ernährung mit Zwieback (Brotzwieback) gelingt es, bei Ratten einen ausgedehnten Haarausfall zu erzielen. Derselbe ist wahrscheinlich zum Teil durch endokrine und hauptsächlich durch thyreogene Schädigungen verursacht.

b) Verfütterung kleiner Mengen getrockneter Schilddrüsensubstanz regt das Haarwachstum wieder an und bringt die haarlosen Stellen zum Verschwinden.

c) Außer auf hormonalem Wege konnte das Haarwachstum durch Zufuhr von geeignetem Aufbaumaterial verbessert werden. Als solches erwies sich das Zystin, welches in Mengen von 50—75 mg pro Tag dem Haarkleid wieder sein normales Aussehen zu verleihen vermochte.

Aus der Klinik für Haut- und Geschlechtskrankheiten der königl. ung. Elisabeth-Universität in Pécs (Fünfkirchen) Ungarn (Direktor: Prof. Dr. S. C. Beck)

Über Epithelisierung mittels Transplantation

Von

Priv.-Doz. Dr. Michael Lang, Adjunkt der Klinik

Mit 4 Abbildungen im Text

Die Epithelisierung großer Ulzerationen war in der Medizin von jeher der Gegenstand regen Interesses und daraus resultierender fortgesetzter Forschungen, und es wäre schwer, in Kürze den Wandel der Methoden und Auffassungen wiederzugeben, wie sie im Laufe der Zeiten auftauchten und wieder verschwanden.

Wie wir aus den zahlreichen Arbeiten über Regeneration wissen, ist nur das Epithel, und zwar in erster Linie das Deckepithel, zur vollkommenen Regeneration fähig, doch wird es funktionell das normale Epithel nur dann ersetzen können, wenn die Regeneration über der intakten Matrix stattfinden kann und nicht über einen minderwertigen Ersatz derselben, über dem Granulationsgewebe. Wir müssen uns bei allen unseren Reparationsbestrebungen mit dieser Tatsache abfinden und mit Resultaten begnügen, welche den normalen Verhältnissen mehr oder weniger nahekommen. Das zu erstrebende Ziel wird sich also in den Worten fassen lassen: je Besseres, in je kürzerer Zeit, mit je einfacheren Mitteln.

In der allgemeinen Praxis sind es in erster Reihe die varikösen Unterschenkelgeschwüre, welche den Arzt veranlassen, nach Methoden zu fahnden.

Digitized by Google

die den obigen Bedingungen entsprechen. Vornehmlich die torpiden, umfangreichen Geschwüre mit kallösen Rändern und schlaffen Granulationen sind als Crux medicorum allgemein bekannt und stellen die Geduld von Arzt und Patient so manches Mal auf die Probe. Es steht hier dem Therapeuten eine ganze Fülle der verschiedensten mehr oder weniger zufriedenstellenden konservativen und chirurgischen Methoden zur Verfügung, und für den Unerfahrenen wird es gerade nicht die leichteste Aufgabe sein, die geeignetsten Verfahren ausfindig zu machen.

Von den konservativen Heilmethoden sind die bewährtesten diejenigen, welche auf einem hermetischen Abschluß der Wunde basieren. Um sie auch zur ambulanten Behandlung geeignet zu machen, können sie mit Kompression verbunden werden. Als Prototyp eines solchen komprimierenden Wundverschlusses kann der von Unna empfohlene Zinkleimverband angesehen werden, welcher jedoch nur bei mäßig sezernierenden Geschwüren Anwendung finden kann, sonst zur Sekretabheilung im Verband ein der Größe der Wunde entsprechendes Fenster angelegt werden muß, wodurch natürlich der allseitige Wundabschluß illusorisch gemacht ist und nur mehr der Stauung entgegengewirkt wird. Zur Sekretaufsaugung verbindet Nobl (1) den Zinkleimverband mit dem von Ludwig Simon (2) empfohlenen Gummischwamm und macht damit gute Erfahrungen.

Im Gegenteil zu dieser mit Sekretableitung verbundenen Art des Abschlusses wird bei der „feuchten Kammer" eben eine Retention des vorher keimfrei gemachten Sekretes erstrebt. Dieses alte, von Baynton im Jahre 1789 inaugurierte Verfahren wurde von Bier (3) wieder aufgegriffen und in die Therapie der Ulzerationen eingeführt. Wir verwenden es an unserer Klinik seit 1920. Die damit erzielten Erfolge sind sehr befriedigend, soweit es sich um Geschwüre handelt, die eine gewisse Größe (ungefähr Handtellergröße) nicht überschreiten. Die Technik ist sehr einfach und überall durchführbar. Sie zerfällt in zwei Phasen: in eine Vorbereitung des Geschwürs und in die eigentliche Applikation der feuchten Kammer. Die Vorbereitung besteht in der Keimfreimachung der Defekte, welche wir nach dem Vorgehen Schäbers (4) mittels Umschlägen mit einer $^1/_4$%igen Lapislösung zu erzielen trachten. Eine Keimfreiheit im bakteriologischen Sinn werden wir zwar nie erreichen, doch eine gewisse Keimarmut und Abschwächung der Virulenz der Bakterien, bei welcher die Verklebung der Geschwüre keine Gefahr mehr in sich birgt. Meist genügen 2 oder 3 Tage zur Erreichung dieses Zustands, welcher klinisch durch Sistieren der Sekretion und Bildung von frischrotem Granulationsgewebe erkenntlich ist. Nun folgt die Verklebung. Zu diesem Zwecke schneidet man sich ein den Rand des Geschwürs etwas überragendes Billrothbatist zurecht, desinfiziert es durch Einlegen auf die Dauer von 24 Stunden in eine 1%ige Sublimatlösung, dann wird die Umgebung des Geschwürs mit irgendeiner indifferenten Salbe (z. B. Zinksalbe) eingefettet und das getrocknete Billrothbatist — unter Vermeidung von Faltenbildung — darübergelegt. Hierauf folgen einige Lagen Watte und einige Bindetouren. Der Verband bleibt 8—14 Tage liegen. Wenn nötig — und das ist meist der Fall — wird die Verklebung wiederholt, jedoch müssen einer jeden neuerlichen Applikation 1—2 Tage hindurch fortgesetzte Lapisumschläge vorausgeschickt werden.

Digitized by Google

Unterstützend wirkt Bettruhe und bei Unterschenkelgeschwüren Hochlagerung des kranken Beins.

Die Heilwirkung der feuchten Kammer beruht auf Sekretretention. Der zurückgehaltene Eiter liefert einen geeigneten Nährboden für das bindegewebige Regenerat; je vollkommner nun dieses den Defekt ausfüllt, um so bessere Bedingungen sind für das Wachstum des Epithels geschaffen, welches über der ebenen Granulationsfläche rasch dahinwächst und zur Bildung einer glatten, weichen, widerstandsfähigen Narbe führt.

Wie oben bereits angedeutet, ist es die Flächenausdehnung des Geschwürs, welche der Anwendung dieser — sonst sehr brauchbaren Methode — Grenzen setzt. Die Regenerationsfähigkeit des Randepithels kann natürlich nicht ins Unendliche gesteigert werden, so daß bei ausgedehnten Defekten nichts anderes übrigbleibt, als zur Herstellung der Epithelbekleidung andere Wege, namentlich die Transplantation, zu betreten. Für die dermatologische Praxis schien am gangbarsten die von Braun (5) empfohlene Epithelpfropfung zu sein, welche nach folgender Technik durchgeführt wird. Der nach Thiersch entnommene Hautlappen wird in kleine Stückchen (ungefähr 2—3 qmm) zerschnitten, dann die einzelnen Stückchen mittels einer kleinen Knopfsonde in ungefähr 1 cm Entfernung voneinander in das Granulationsgewebe hineingeschoben. Bedeckung der Wunde mit nichthaftendem Stoff (z. B. Silk protective). Nachbehandlung mit feuchten Salbenverbänden.

Unsere ersten Fälle versahen wir nach dieser Originaltechnik. Der weitere Verlauf gestaltete sich nun so, daß durchschnittlich am 9.—10. Tage als Zeichen der Epithelproliferation an der Implantationsstelle ein stecknadelkopf- bis linsengroßes, grauweißliches, opaleszierendes Epithelinselchen sichtbar wurde, welches im raschen Wachstum bald Heller- bis Kronengröße erreichte, um dann, oder eventuell schon früher (je nach der Dichte der Aussaat) mit den benachbarten Inselchen zu konfluieren.

Um die Epithelisierung zu beschleunigen, wichen wir von der Originaltechnik insofern ab, als wir zur Nachbehandlung $^1/_4$ %ige Lapisumschläge verwandten. Zu diesem Zwecke wurde die Wundfläche mit 3—4 Lagen lapisdurchtränkter Gaze bedeckt, darüber eine ungefähr kleinfingerdicke, mit $^1/_4$ %iger Lapislösung befeuchtete Watteschicht gelegt, zur Verhinderung der zu schnellen Ausdünstung mit Billrothbatist abgeschlossen und mit einigen Bindetouren fixiert. Die weitere Behandlung geschieht nun so, daß tagsüber 2—3stündlich die Lapisumschläge durch Wechseln der Watteschicht erneuert werden, die Gazeschicht dagegen bleibt 8—10 Tage oder auch noch länger unberührt liegen. Ein Ankleben an die Granulationsfläche ist bei sorgfältigem Wechseln der Watteschicht nicht zu befürchten. Um die Entfernung der Gazeschicht leichter zu gestalten, wird es allerdings ratsam sein, vorher etwas H_2O_2 (3 %ige Lösung) aufträufeln zu lassen. Das Bild, welches man beim Verbandwechsel gewinnt, ist fast immer dasselbe: man sieht auf frischroter, saftreicher Granulationsfläche sich rasch ausbreitende Epithelinseln.

Die Methode liefert zwar im allgemeinen recht zufriedenstellende Resultate, doch bringt die Praxis Fälle mit sich, bei welchen entweder die technische Ausführung auf Schwierigkeiten stößt, oder der weitere Verlauf nicht ohne unliebsame Wendungen vor sich geht. Will man

Digitized by Google

nämlich das Verfahren bei alten, umfangreichen, varikösen Ulzera mit torpiden, mehr oder weniger derben Granulationen anwenden — und für solche war sie bei uns in erster Linie vorgesehen — so kann es vorkommen, daß die Versetzung der Läppchen in das Granulationsgewebe fast unmöglich wird. Ähnliche Erfahrungen machte auch Löwenfeld (6). Wir müssen aber auch in Betracht ziehen, daß wir auf einer infizierten Fläche arbeiten. Mit den zur Entkeimung dienenden $^1/_4$%igen Lapisumschlägen, welche wir auch hier zur Vorbereitung in Anspruch nehmen werden, erreichen wir immer nur eine relative Keimfreiheit. Es werden meistens noch avirulente Keime zurückbleiben, welche in den nach der Versetzung entstehenden Blutgerinnseln günstige Wachstumsbedingungen finden und so ihre Virulenz wiedererlangen können. In einem meiner Fälle entstand am 20. Tage nach der Transplantation eine Thrombophlebitis am Oberschenkel, welche abszedierte. Die Möglichkeit, daß in diesem Falle gelegentlich der Operation eine Keimmobilisierung stattgefunden hat, ist nicht von der Hand zu weisen.

Auf Grund dieser Erfahrungen sahen wir in der Folge von der Einsetzung der Läppchen ab und begnügten uns damit, daß wir dieselben einfach nur auf das Granulationsgewebe darauflegten. Wir kehrten damit eigentlich zu der alten, im Jahre 1869 von Reverdin inaugurierten Transplantation zurück, welches sich jedoch uns in der gleich zu beschreibenden Modifikation, die in der Hauptsache eine Kombination mit der feuchten Kammer darstellt, sehr brauchbar erwies.

Die Technik ist folgende: Die nach Thiersch entnommenen Hautlappen werden in physiologische Kochsalzlösung gebracht, mittels Schere in 3—4 qmm große Läppchen zerlegt, dann in einer Entfernung von 1 cm voneinander auf das Granulationsgewebe aufgetragen, und zwar so, daß die Papillarschicht nach unten zu liegen kommt. Nun wird die Wunde mit Zinksalbe umrandet und mit sterilem Billrothbatist bedeckt, so wie oben bei dem feuchten Kammer-Verfahren beschrieben wurde. Der Verband bleibt wenigstens 9—10 Tage liegen. Damit wollen wir einen doppelten Zweck verfolgen: einmal für die Fixation der Läppchen sorgen, dann aber auch die Epithelisierung fördernde Eigenschaft der feuchten Kammer ausnützen, welche nun nicht nur am Randepithel, sondern an jeder einzelnen Insel zur Geltung kommen wird. Unter der Verklebung kommt es manchmal zur ziemlich profusen, übel riechenden Sekretion; man kann in solchen Fällen zur Sekretaufsaugung die über dem Billrothbatist liegende Watteschicht erneuern. Eine Abnahme des Verbandes kann nur dann in Frage kommen, falls Temperaturerhöhung eintreten sollte, was jedoch bei genügender Vorbereitung mit Lapisumschlägen nie der Fall zu sein scheint. Vor dem 8. Tage vorgenommener Verbandwechsel macht den Erfolg illusorisch, da man zu dieser Zeit noch mit dem Loslösen der Läppchen rechnen muß. Die Epithelisierung wird um so intensiver sein, je geringer die Sekretion war; bei mäßiger Sekretion wird es daher besser sein, mit dem Verbandwechsel 14 Tage abzuwarten. Schon bei der ersten Wundtoilette bemerkt man einen gewaltigen Fortschritt der Epithelisierung; man sieht nämlich um die in das Granulationsgewebe etwas eingesunkenen, sich sozusagen eingenisteten Läppchen einen mehrere Millimeter bis 1 cm breiten frischen Epithelsaum. Stellenweise

Digitized by Google

berühren sich diese Epithelinseln, ja es kann bereits nach dem ersten Verbandwechsel der größte Teil der Wundfläche epithelisiert sein. Öfters wird sich eine Wiederholung der Verklebung notwendig erweisen, welcher jedoch immer 1—2 Tage hindurch fortgesetzte Lapisumschläge vorausgeschickt werden sollen. Die so gewonnene Narbe ist glatt, im Gegensatz zu den nach dem BRAUNschen Verfahren gewonnenen Narben welche häufig uneben sind und den Implantationsstellen entsprechende grübchenförmige Vertiefungen aufweisen.

Abb. 1. Ausgedehnter Hautdefekt nach Verbrennung III. Grades vor der Transplantation

Abb. 2. Derselbe Fall nach der Transplantation (Überhäutung in 13 Tagen)

Von den zahlreichen, auf diese Weise behandelten Fällen wollen wir einige Krankengeschichten in kurzem Auszug bringen.

G. D., 36 Jahre alt. Aufnahme am 30. I. 1930. Der Pat. fiel während eines epileptischen Anfalls auf den glühenden Ofen und erlitt eine Verbrennung III. Grades. Nach Abstoßung des nekrotischen Gewebes entstand in der rechten Okzipital-, Retroaurikular- und Halsgegend ein 16 × 9 cm großer Substanzverlust mit steil abfallenden Rändern.

Während 10 Tage hindurch fortgesetzter $^1/_4$%iger Lapisumschläge füllt sich der Defekt mit frischroten Granulationen aus (Abb. 1).

Transplantation am 20. II. Die Hautlappen wurden von der Vorderfläche des rechten Oberschenkels entnommen, in kleine Stücke zerschnitten und von diesen 87 an der Zahl auf die Granulationsfläche gelegt. Verklebung mittels sterilem Billrothbatist.

Verbandwechsel am 2. III. Fast sämtliche Epithelläppchen sind angegangen. Die Epithelisierung ist so weit vorgeschritten, daß nur mehr einige linsen- bis hellergroße, z. T. hypergranulierte Stellen ohne Epithelbekleidung sind, welche sich unter Lapisumschlägen in weiteren 3 Tagen überhäuten (Abb. 2).

Die Epithelisierung dieses großen Defekts war also in 13 Tagen vollendet.

Frau P. R., 72 Jahre alt. Aufnahme am 15. V. 1930. Seit $^1/_2$ Jahr ein sich ständig vergrößerndes Geschwür am rechten Unterschenkel.

Die Ulzeration sitzt im unteren Drittel der Innenfläche des rechten Unterschenkels, ist über handtellergroß, der Geschwürsgrund besteht aus schmierig belegtem, trägem Granulationsgewebe, die Ränder sind kallös, die umgebende Haut ist in einer Breite von mehreren Zentimetern sklerotisch verhärtet. Varikositas. (Abb. 3.)

Digitized by Google

Die Reinigung der Geschwürsfläche geht ein bißchen langsam vor sich, weshalb ängere Zeit fortgesetzte Lapisumschläge erforderlich waren. Transplantation am 31. V. Es wurden insgesamt 51 Läppchen aufgelegt.

Verbandwechsel am 10. VI. Fast sämtliche Läppchen sind angegangen, so daß ur einige linsengroße epithellose Stellen zu sehen sind. Überhäutung dieser Stellen nter Lapisumschlägen in weiteren 5 Tagen (Abb. 4).

Es handelt sich also hier um ein torpid aussehendes variköses Geschwür mit allösen Rändern und sklerosierter Umgebung — welche mit den üblichen konservativen Maßnahmen oft Monate zur Heilung benötigen — und trotzdem konnte mit dem beschriebenen Verfahren binnen 16 Tagen Epithelisierung erzielt werden.

Wir haben also in der einfachen Aussaat von kleinen Hautläppchen n Verbindung mit der feuchten Kammer ein Verfahren in der Hand, nittels dessen ausgedehnte Hautdefekte binnen relativ kurzer Zeit überhäutet werden können. Der Eingriff ist überall leicht durchführbar und

Abb. 3. Ulcus cruris varicosum vor der Transplantation

Abb. 4. Derselbe Fall nach der Transplantation (Überhäutung in 16 Tagen)

nimmt bei einiger Übung nur wenig Zeit in Anspruch. Am schwierigsten mag vielleicht die Unterscheidung der unteren (Papillarschicht) und oberen (Hornschicht) Fläche an den kleinen Läppchen erscheinen, doch kann man sich hier sehr leicht zurechtfinden, wenn man bedenkt, daß die untere Fläche glatt, die obere dagegen fein geriffelt ist, dann, daß die Läppchen infolge der Retraktion der kollagenen und elastischen Fasern sich immer nach unten krümmen bzw. einrollen.

Literatur

1. Nobl, G., Druckbehandlung von Stauungsgeschwüren. Wien. klin. Wschr., 1924, Nr. 26. S. 644. — 2. Simon, L., Die Behandlung der Unterschenkelgeschwüre. Münch. med. Wschr., 1922, Nr. 16, S. 589. — 3. Bier, A., Die Regeneration der Haut. Dtsch. med. Wschr., 1918, Nr. 41. — 4. Schäber, E., Zur Behandlung von Hautdefekten mittels „feuchter Kammer". Dermat. Wschr., 1919, Nr. 21. — 5. Braun, W., Über Hautpfropfungen. Med. Klin., 1921, Nr. 14. S. 389. — 6. Löwenfeld, W., Zur Behandlung variköser Unterschenkelgeschwüre. Wien. klin. Wschr., 1926, Nr. 44, S. 1278.

Digitized by Google

Thalliumazetat und Röntgenstrahlen bei parasitären Erkrankungen der Haare

Von

Dr. M. Jochelson in Schaulen (Litauen)

Von den etwa 300 Fällen von Trichophytie und Favus, die ich in den letzten Jahren behandelte, kann ich mich hier nur auf 142 Fälle beziehen, da die übrigen nach Beendigung der Behandlung sich der weiteren Beobachtung entzogen.

Die medikamentöse Behandlung war wie bei den durch Röntgenstrahlen (R.-S.), so auch bei den durch Thalliumazetat (T.-A.) epilierten Kranken dieselbe. Gleichzeitig mit der Bestrahlung, resp. T.-A.-Einnahme, begannen tägliche Waschungen des Kopfes mit Sapo vir. und heißem Wasser; 2mal täglich Bepinselung mit T-ra Jodi, Spirit. vini ää: über Nacht Salbenverband: Ac. salicyl. 3,0, Sulfur. pr. 10,0 (Ol. Cadini 15,0), Ax. porci (oder Vaselin) ad 100,0.

Diese Behandlung pflegte ich anfangs 2 Monate nach Beendigung der Epilation fortzusetzen. Es hat sich aber erwiesen, daß eine 1monatige sorgfältige Nachbehandlung vollkommen genügt. Sobald die Haare sich zu lockern anfingen, wurden sie mit einer Epilationspinzette im Laufe von 3—4 Tagen sorgfältig entfernt. Alsdann wurden die bis jetzt benutzten Mützen, Kopftücher usw. verbrannt.

Was die Beobachtung nach Beendigung der Kur anbetrifft, so habe ich mich überzeugt, daß falls im Laufe von 3—4 Wochen nach Abschluß der Behandlung bei mehrmaliger mikroskopischer Untersuchung keine Pilze mehr nachweisbar sind, ein Rückfall nicht zu befürchten ist. In den wenigen Fällen, in denen die Krankheitssymptome nach mehreren Monaten wieder erschienen, nachdem die mikroskopische Kontrolle im Laufe des ersten Monats negativ ausfiel, konnte ich stets eine Reinfektion von kranken Geschwistern oder Spielkameraden feststellen.

	Zahl der Fälle	Alter		Favus	Trich.	Rückfälle			
		2—12 J.	13—18 J.			Favus	Trich.	Zus.	Prozent
T.-A.	84	84	0	3	81	1	11	12	14.3
R.-S.	58	30	28	40	18	1	0	1	1,7

Wie aus dieser Tabelle ersichtlich, ist die Zahl der Rückfälle nach T.-A. recht erheblich (14,3%). Das wäre, meines Erachtens, bereits ein genügender Grund, um zu diesem Mittel nur im äußersten Falle zu greifen. Im Laufe von etwa 2 Monaten wird das Kind täglich mit Pinselungen, Schmierungen und heißen Kopfwaschungen gequält. Obwohl es sich in jeder Hinsicht vollständig wohl fühlt, darf es nicht mit anderen Kindern zusammenkommen und mitspielen. Und wenn man nach all diesem die Pilze wieder findet und den Eltern sagt, sie müßten die umständliche und quälende Kur nochmals wiederholen, so ist es wirklich ihnen nicht übelzunehmen, wenn sie, sowie die Kinder die Nachricht mit größter Unzufriedenheit entgegennehmen, oder sich zu einem anderen Arzt begeben, oder gar auf die weitere Kur verzichten.

Noch schlimmer ist es, wenn auch nach der zweiten Kur die Pilze nicht schwinden. So was habe ich aber auch bei drei meiner Kranken erlebt und mußte nach zwei erfolglosen Kuren mit T.-A. zu den R.-S. greifen.

Bei etwa 150 mit T.-A. behandelten Pat. (alle unter 12 Jahren) habe ich glücklicherweise kein einziges Mal schwere toxische Erscheinungen beobachtet. In einem Falle hielten die heftigen Wadenschmerzen etwa 3 Wochen an. Leichtere Schmerzen derselben Art, die aber keine bemerkenswerte Beschwerden hervorriefen, sah ich in etwa 20% der mit T.-A. behandelten Fälle. In einem Falle führte T.-A. zu keinem Haarausfall und mußte der Pat. geröntgt werden.

Digitized by Google

Da das T.-A. keine spezifische Wirkung auf die Erreger der Krankheit hat, so ist die medikamentöse Vor- und Nachbehandlung von größerer Bedeutung. Ich habe tatsächlich bei einigen Rückfällen (5) eine äußerst nachlässige Durchführung der medikamentösen Behandlung feststellen können. In den übrigen 7 Fällen wurde aber keine Heilung erzielt, obwohl die Behandlung aufs gewissenhafteste durchgeführt wurde.

Was die Röntgenepilation anbetrifft, so muß zunächst die bedeutend kleinere Zahl der Rückfälle hervorgehoben werden. Eine größere Statistik würde wahrscheinlich einen erheblich kleineren Prozentsatz von Rückfällen zeigen. In dem einzigen Falle wo ich nach R.-S. keine Heilung sah, handelte es sich um einen 13jähr. Knaben mit über den ganzen Kopf ausgebreiteten Favuserscheinungen, die bei ihm bereits seit seinem zweiten Lebensjahr bestanden. Das war einer meiner ersten Pat. dieser Art und wurde er von einem wenig in der Röntgentherapie erfahrenen Arzt bestrahlt. Ob der Pat. die geeignete Dosis erhielt, war schwer festzustellen, da überhaupt nur spärliche Haare auf den Rändern des Kopfes vorhanden waren. Nach einem Jahr wurde die Röntgenbestrahlung und die übliche Vor- und Nachbehandlung mit bestem Erfolge wiederholt und ist seitdem der Pat. gesund.

Dagegen habe ich bei 4 Favuskranken nach ungenügender Epilation durch R.-S. eine dauernde Heilung feststellen können. Ebenfalls wurde die Heilung in 6 Fällen, wo die Vor- und Nachbehandlung äußerst nachlässig durchgeführt wurde, nicht verhindert.

Die tötende Wirkung der R.-S. auf die Pilze scheint mir daher der Hauptfaktor bei der Heilung dieser Krankheiten zu sein, die Epilation selbst spielt, wie es scheint, eine untergeordnete Rolle, im Gegensatz zu der T.-A.-Behandlung.

Es wäre wünschenswert Versuche bei Trich.-Kranken anzustellen um die pilztötende Eigenschaft der R.-S. nach verschiedenen Dosen (z. B. $^1/_8$, $^3/_4$, 1 Dosis) durch Anlegen von Kulturen nachzuprüfen. Sollte es tatsächlich möglich sein, die Pilze durch Teil- oder Volldosis von R.-S. abzutöten und damit die umständliche medikamentöse Behandlung entbehrlich machen, so wäre damit die Bekämpfung dieser Krankheiten um vieles erleichtert.

Es wäre auch angebracht, einen größeren Versuch mit den Grenzstrahlen, wie es Dr. Bucky vorschlägt, vorzunehmen, da dieselben eine pilztötende Wirkung haben könnten, ohne dabei die Haarwurzel zu schädigen. Dr. Bucky selbst verfügt über etwa 5 Fälle von Trichophytie, bei denen er Grenzstrahlen anwandte. Die Erfolge waren derart günstig, daß er einen Versuch am größeren Material als durchaus wünschenswert und sehr aussichtsreich bezeichnet.

Die Gefahren der Röntgenepilation sind nicht zu leugnen. Die Schuld an den vorkommenden Schädigungen muß aber nicht den Strahlen selbst, sondern dem behandelnden Arzte zugeschrieben werden. Verbrennungen und Dauerepilationen sah ich nur als Folge mangelhafter Technik und Dosierung seitens wenig erfahrener Röntgenologen. Seitdem ich die Kranken zwecks Bestrahlung nur an in diesem Gebiete erfahrene Ärzte überweise, sah ich im Laufe der letzten 2 Jahre keine einzige Komplikation.

Zusammenfassend möchte ich folgendes feststellen:

1. Die T.-A.-Behandlung ist infolge der unsicheren Wirkung, abgesehen von den mit ihr verbundenen Gefahren, deren Vermeidung außer unserer Gewalt steht, nur dann anzuwenden, falls keine Möglichkeit einer Röntgenbestrahlung durch einen erfahrenen Fachmann vorhanden ist.

2. Die Röntgenepilation ist zur Zeit als Methode der Wahl bei Trichophytie und Favuserkrankungen, genaue Dosierung und richtige Technik vorausgesetzt, zu bezeichnen.

3. Die pilztötende Eigenschaft der R.-S. veranlaßt zu weiteren Versuchen in dieser Richtung, auch mit den Bucky-Grenzstrahlen. Ein positives Ergebnis solcher Versuche müßte die Behandlung der Pilzkrankheiten erheblich verbilligen und vereinfachen und somit den Kampf mit dieser lästigen Plage der Schulkinder erheblich erleichtern.

Digitized by Google

Aus der Dermatologischen Abteilung der städt. Krankenanstalten in Mannheim
(Chefarzt Dr. H. Loeb)

Über die Behandlung der Gonorrhoe mit intramuskulär angewandter Sammelvakzine

Von

Dr. Luise Meyer, Assistenzärztin

Zur rascheren Heilung der Gonorrhoe wurden bei uns schon seit Jahren Sammelvakzine intravenös angewandt, deren Wirkung bereits in der Münch. med. Wschr.[1]) veröffentlicht wurde. Diese wird in der Weise hergestellt, daß Arthrigon extra stark, Gonargin II und Vaccigon B zu gleichen Teilen gemischt wird, um eine vielfache Erhöhung der Polyvalenz zu erzielen. Da bei der intravenösen Anwendung hohe Temperatursteigerungen und Störungen im Allgemeinbefinden, wenn auch vorübergehender Natur, auftreten, ist deren Anwendung besonders in der ambulanten Praxis schwieriger gestaltet. Deshalb gingen wir zur intramuskulären Anwendung der gleichen Sammelvakzine über. Zu dieser Behandlungsweise wurden durchweg Gonorrhoen mit Komplikationen oder mit geringer Heilungstendenz ausgewählt. Mit der Vakzinebehandlung wurde erst begonnen, wenn in den Abstrichpräparaten noch nach 3 Wochen lokaler Behandlung Gonokokken nachweisbar waren. Aus früheren Beobachtungen hat sich ergeben, daß durch eine zu frühe Anwendung der Sammelvakzine die Heilung der Gonorrhoe verlangsamt werden kann. Bei der intramuskulären Anwendungsweise werden im Gegensatz zu intravenösen wesentlich größere Gesamtdosen gegeben. Ebenso ist die Steigerung bei guter Verträglichkeit eine viel raschere. Der in unserer Abteilung erprobte Turnus ist folgender: Innerhalb einer Woche werden 2 Injektionen gemacht. Die erste Dosis beträgt 0,5 ccm der oben genannten Sammelvakzine. Treten nach dieser Injektion keine besonderen Reaktionen und Beschwerden auf, so wird bei jeder folgenden Injektion um 0,5 ccm gesteigert. Im allgemeinen werden 8 Injektionen als zur Heilung erforderlich angesehen, so daß Sammelvakzine bis zu einer Gesamtdosis von 18,0 ccm zugeführt wird. Sollten bei schwer heilenden Fällen 8 Injektionen nicht genügen, so kann die Therapie ohne Gefahr einer Störung weitergeführt werden. In der großen Mehrzahl der Fälle ist das Allgemeinbefinden bei den intramuskulären Injektionen nicht beeinträchtigt. Die Temperaturen bleiben oft unter 38°; bei den Männern treten im allgemeinen etwas höhere Temperaturen auf. Vereinzelt wurde über Kopfschmerzen geklagt, ohne ernstere Erscheinungen. Lokal an der Injektionsstelle wurde bei den größeren Dosen zuweilen geringe Schmerzhaftigkeit und Spannungsgefühl angegeben. Bei 2 Patienten traten interessante Nebenerscheinungen auf. Bei dem einen Fall handelte es sich um einen abgeklungenen Gelenkrheumatismus, bei welchem jeweils am Injektionstag in den früher erkrankten Gelenken ziehende Schmerzen auftraten. In dem zweiten Fall bekam ein Patient regelmäßig am betreffenden Tage heftige Schmerzen in einer gut verheilten Granatsplitternarbe.

Störungen wie sie von Blümers[2]) bei intravenöser Anwendung von Gonokokkenvakzine beschrieben wurden, konnten in keinem Fall bei intramuskulärer Sammelvakzinetherapie beobachtet werden (allerdings auch nicht bei unseren intravenös behandelten Fällen).

Im ganzen wurden bisher 63 Fälle mit der Sammelvakzine intramuskulär behandelt. Die näheren Ergebnisse sind aus der folgenden Tabelle ersichtlich. Von diesen 63 Fällen blieben 9 von der Sammelvakzine gänzlich unbeeinflußt, 54 wurden geheilt, so daß man von etwa 86% Heilungen sprechen kann. Unter den männlichen Patienten waren 6 mit einer akuten Epididymitis die bei einem nach der 2. Injektion, bei den anderen nach einigen Injektionen zurückging. Auch die Adnexreizungen und der starke Fluor der weiblichen Patienten wurden durch die Sammelvakzineinjektionen rasch be-

[1]) H. Loeb, Münch. med. Wschr., 1927, Nr. 47, S. 2021 und Arch. f. Dermat. Bd. 155. — [2]) Blümers, Dermat. Wschr., 1929, Bd. 89, Nr. 31.

Digitized by Google

einflußt. Unter den 63 behandelten Fällen hatten vor Beginn der Sammelvakzinebehandlung 48 stark gonokokkenpositive Abstriche, bei 15 waren die Gonokokken bereits im Zurückgehen. Über Wirkungen und Reaktionen siehe Tabelle.

Tabelle 1

Von den 63 behandelten Fällen waren 22 männlich, 41 weiblich. Von diesen sind negativ geworden und geblieben:

Nach der	1.	Injektion	7	männliche	und	13	weibliche
„ „	2.	„	3	„	„	6	„
„ „	3.	„	4	„	„	7	„
„ „	4.	„	3	„	„	4	„
„ „	5.	„	—	„	„	2	„
„ „	6.	„	1	„	„	3	„
„ „	7.	„	1	„	„	—	„
„ „	8.	„	waren noch 3 männliche und				

6 weibliche Patienten gonokokkenpositiv und von der Sammelvakzinetherapie wenig beeinflußt

Die Temperaturen am Injektionstag betrugen:

Unter	38°	bei	5	männlichen	und	30	weiblichen
Über	38°	„	10	„	„	9	„
„	39°	„	7	„	„	2	„

Es geht daraus hervor, daß die meisten Fälle, die gut auf die Sammelvakzine ansprachen, schon nach den 3 ersten Injektionen negativ wurden und blieben. Die Frauen zeigten geringere Temperatursteigerungen wie die Männer, ohne daß dadurch die Heilung beeinträchtigt wurde. Durch die geringen Nebenerscheinungen und die verhältnismäßig guten Erfolge erweist sich intramuskuläre Sammelvakzinebehandlung in der ambulanten Praxis als gutes Hilfsmittel, um schwer heilende rezidivierende Gonorrhoefälle günstig zu beeinflussen und zur Heilung zu bringen.

Daß sich diese Therapie auch in der ambulanten Praxis bewährt, kann an Hand von 8 Fällen gezeigt werden, die von M. Friedmann, Mannheim, in liebenswürdiger Weise zur Verfügung gestellt wurden. Es handelt sich hierbei um 5 Männer, die schon 2, 4, 5, 9, 14 Monate in Behandlung standen und dauernd rezidivierten. Bei diesen wurden die Präparate nach der 2., 4., 2., 3., 5. Sammelvakzineinjektion gonokokkenfrei und es trat rasche Heilung ein. Bei einem anderen Fall, der bereits 15 Monate in Behandlung stand und stark gonokokkenhaltige paraurethrale Gänge aufwies, wurde deren Sekret nach 6 Sammelvakzineinjektionen gonokokkenfrei. 2 andere Patienten mit Prostatitis und Epididymitis, die noch nach 1 Monat bzw. 4 Monaten gonokokkenpositiv waren, konnten durch 2 Sammelvakzineinjektionen in günstigem Sinne beeinflußt und rasch zur Heilung gebracht werden.

Aus den vorhergehenden Ausführungen geht hervor, daß die Behandlung der schwer heilenden Gonorrhoen mit intramuskulär zugeführter Sammelvakzine nahezu dieselben guten Erfolge zeitigt, wie sie bei der intravenösen Anwendungsweise erreicht wurden. Da aber die Allgemeinerscheinungen geringer sind, dürfte sich die Behandlung mit intramuskulärer Sammelvakzine als brauchbares Hilfsmittel besonders für die ambulante Praxis erweisen.

Beitrag zur Prostatamassage

Von

Dr. med. H. Michalsky in Dresden

Im folgenden möchte ich eine Massagemethode angeben, die mit Hilfe eines Vibrationsapparats sozusagen eine verstärkte Prostatamassage ist. Diese manuelle Vibrationsmassage, ein Ausdruck, der nach meiner Meinung von Prof. Colombo stammt, wird folgendermaßen ausgeführt: Der Patient kniet auf dem Massagebett in Knieellenbogenlage, d. h. er kniet auf beiden Knien, stützt sich auf die Ellenbogen mit krummem

Digitized by Google

Rücken, so daß namentlich das Gesäß stark nach hinten sich vorwölbt. Der massierende Arzt steht auf der linken Seite des Patienten, sein Gesicht dem Patienten zugewandt, und führt den rechten, durch einen Fingerling bedeckten Zeige- oder Mittelfinger in den After ein. Während nun der Hautspezialist nur reibende und drückende Bewegungen ausführt, kommt bei meiner manuellen Vibrationsmassage noch die Erschütterung hinzu, und zwar auf folgende Weise: Ich setze das harte, ovale, aus Holz bestehende Ansatzstück des Vibrationsapparats auf den rechten Handrücken, lasse den Vibrationsapparat spielen, und zwar anfangs mit geringen Erschütterungen, die später aber verstärkt werden können. Diese Erschütterungen werden nun von den Vibrationsapparat durch die rechte Hand bis in den touchierenden Mittel- oder Zeigefinger geleitet. Auf diese Weise kommt die manuelle Vibrationsmassage bei der Prostataerkrankung zustande. Diese Behandlung wird wöchentlich 3mal einige Minuten lang ausgeführt und ungefähr 4—6 Wochen. Ob man diese Behandlungsmethode bei akuter Prostataerkrankung anwenden kann, ist wegen der großen Schmerzhaftigkeit nach meiner Meinung fraglich, aber sicherlich ist meine Methode durchgreifender bei chronischer bzw. länger dauernder Erkrankung der Prostata, wo der Schmerz nicht mehr vorhanden ist. Mein Patient gab an, daß er anfangs nach jeder Massage geringen Ausfluß aus der Harnröhre bemerkte, der aber später ganz aufhörte. Auf alle Fälle wäre nach meiner Meinung diese Behandlungsmethode für subakute resp. chronische Prostataerkrankung zu empfehlen.

Therapeutische Umfrage

Dauererfolge und Rezidive nach Anwendung der Krampfaderverödungsverfahren

Es bestehen zwei Möglichkeiten:

1. Die abgespritzten Varizen sind verödet, man sieht nur noch an der leichten bandförmig verlaufenden Pigmentierung der Haut, daß darunter früher die Krampfadern waren, die jetzt völlig verschwunden sind. Es haben sich aber daneben wieder neue Krampfadern gebildet. Derartige sogenannte Rezidive sind nicht selten. Fälschlicherweise werden sie öfters der Injektionsbehandlung zur Last gelegt. Die Befürchtung, daß durch Verödung wohl die Krampfadern an der behandelten Stelle verschwinden, an anderen jedoch um so stärker hervortreten, besteht zu Unrecht. Meist ist es gerade umgekehrt: Durch die Injektionsbehandlung werden die Zirkulationsverhältnisse verbessert, die Beine schwellen ab, ja es wird durch die Verödung die variköse Entartung weiterer Venen unterbunden. Durch die Verödungstherapie kann freilich ebensowenig wie durch die operative Entfernung der gerade vorhandenen Varizen die Disposition zur Varizenbildung beseitigt werden. Neben der Disposition ist hinsichtlich solcher sogenannter Rezidive auch das Alter des Patienten zu berücksichtigen. Spritzt man einen jüngeren mit Krampfadern behafteten Menschen, so ist die Möglichkeit einer Neubildung von Krampfadern größer als bei Behandlung eines älteren. Relativ groß ist sie bei jungen bereits an Krampfadern leidenden Frauen, wo nicht nur durch Schwangerschaft, sondern auch durch die Menstruation die variköse Entartung begünstigt wird. Frauen im Klimakterium sind weit weniger von solchen Rezidiven bedroht. Von Einfluß auf die Neubildung von Varizen sind weiter Beruf und Körpergewicht, ferner alle sonstigen schädigenden Momente, von denen bekannt ist, daß sie an der Krampfaderbildung mit Schuld tragen. Daraus ergibt sich, daß man sich nicht nur mit der bloßen Verödung der gerade vorhandenen Varizen begnügen darf, sondern versuchen soll, alle diesbezüglichen Schädigungen von gefährdeten Patienten fernzuhalten. Dies ist wieder zum großen Teil von sozialen Faktoren abhängig. Schon deshalb ist eine Statistik über Dauererfolge aus der guten Privatpraxis, wo sehr oft nur kleine variköse Erweiterungen mehr aus kosmetischen Gründen abgespritzt werden, in dieser Hinsicht gar nicht zu vergleichen mit den Resultaten der meist viel schwereren Fälle der Kassenpraxis.

2. Gespritzte und eine Zeitlang verschlossen gewesene Varizen werden wieder durchgängig. Solche echte Rezidive sind seltener. Voraussetzung für eine völlige und bleibende Verödung ist eine starke Intimaschädigung, eine exsu-

Digitized by Google

dative und proliferierende Entzündung der Veneninnenhaut. Nur diese führt zu einer kompletten und dauernden Substition des Thrombus. Ein einfacher thrombotischer Verschluß der Krampfader genügt nicht. Wir sehen das bei der Spontanthrombose, wo die Venen wohl, wie man bei der palpatorischen Untersuchung festzustellen glaubt, zunächst gut verödet sind, dann aber nach 2—3 Monaten wieder durchgängig werden. Daß in einigen Fällen die beabsichtigte Schädigung der Krampfaderintima nicht gelingt, ist meist auf mangelhafte bzw. unrichtige Technik zurückzuführen. Aber auch das Mittel, mit dem die Verödung vorgenommen wird, ist für den Dauererfolg von nicht unwesentlicher Bedeutung. Es läßt sich oft schon mit relativ schwachen Mitteln eine Varizenverödung erreichen, dann nämlich, wenn die krankhaften Veränderungen der Innenhaut weit fortgeschritten sind. Während z. B. die normale Kubitalvene auf manche Mittel kaum oder nur wenig, selten aber mit Verschluß reagiert, gelingt mit ihnen die Krampfaderbehandlung häufig ohne weiteres. Fraglich ist allerdings, ob der Erfolg einer Behandlung mit solchen Mitteln von Dauer ist. In ganz seltenen Fällen können auch technisch gut und mit einem intensiv wirkenden Mittel gespritzte Varizen nach Jahren noch rezidivieren. Wie der Leistenkanal im Laufe der Zeit wieder durchgängig werden kann oder wie sonst im Körper Verwachsungen sich lösen können, so ist, wenn man so grobe Vergleiche überhaupt heranziehen darf, auch einmal ein Wiederdurchgängigwerden einer gut verödeten Krampfader nach langer Zeit möglich (Rekanalisation bzw. kavernöse Metamorphose). Echte und sogenannte Rezidive nach Krampfaderverödung sprechen nicht gegen die von meinem Lehrer P. LINSER eingeführte Behandlung der Varizen mittels Injektionen, sondern fordern im Gegenteil geradezu zu weiterer (eventuell noch sorgfältigerer) Injektionsbehandlung auf. K. LINSER-Dresden.

Wir haben in den 20 Jahren, seitdem wir die Varizenverödung ausführen, fast nur gute Erfolge gesehen. Wir sehen deshalb auch unsere Patienten vielfach wieder oder hören wenigstens von ihnen. Darum sind wir mit unseren Resultaten sehr zufrieden. Irgend welche Schädigungen oder Beschwerden nachher sind uns nicht bekannt geworden. — Rezidive gibt es natürlich bei unserem Verfahren, ebenso wie beim chirurgischen Verfahren. Aber diese sind doch selten in wesentlichem Grade. Daß eine Nebenvene sich nach der Verödung der Hauptvarizen erweitert und daß die Patienten gleich zum Arzt kommen, sehe ich nicht als eigentliche Rezidive an. Zuzugeben ist, daß man bei den Pyknikern, den plethorischen dicken Leuten, solche Rezidive häufiger sieht. Das ist eben eine konstitutionelle Angelegenheit. Sonst sehen wir selten richtige Rezidive. — Es ist mir bekannt, daß anderwärts über häufige Rezidive geklagt wird. Ich sehe den Grund in der sog. „milden Methode". Die zahlreichen Ersatzpräparate, die nur geringe Wirkungen auf die Venenwände ausüben, erzeugen viel schwächere Thromben, die auch vielfach weniger fest mit den Varizenwänden verbunden sind. Energische Verödung mit konzentrierter NaCl-Lösung und 1—2% Sublimat wirkt viel sicherer und dauerhafter. P. LINSER-Tübingen.

In den letzten Jahren hat die nicht operative Behandlung von Krampfadern sich weitgehende Anerkennung in der Praxis verschafft. Nicht nur ausgedehnte variköse Plexus, die zu einer erheblichen Beeinträchtigung der Arbeitskraft führen, den Boden für die Entstehung von schwer heilenden Unterschenkelekzemen und -geschwüren bilden, werden in Angriff genommen, sondern auch kleine Hautabschnitte, die durch erweiterte Venengeflechte störend auffallen, werden aus kosmetischen Gründen der Behandlung zugeführt. LINSER gebührt das Verdienst, diese Methode therapeutisch nutzbar gemacht zu haben, wenn auch das verwendete 1%ige Sublimat trotz größter Vorsicht und sorgfältigster Technik oft unangenehme Nebenerscheinungen hervorrief. Statt des Sublimats wählte man daher hochprozentige Kochsalzlösungen, die zwar den Vorzug der Ungiftigkeit besaßen, aber außer den heftigen Schmerzen häufig zur Bildung von lang dauernden perivenösen Infiltraten führten, an die sich regelmäßig Nekrosen anschlossen. Eine wesentliche Verbesserung bedeutet der Zusatz eines Anästhetikums zur Kochsalzlösung im „Varicophtin", das sich aber wegen seines hohen Preises bei großen Injektionen weniger empfiehlt. — Neben einer Reihe von anderen Präparaten (Sodalösung 10%, Rivanol 1:300, Pregl-Lösung) verdient

Digitized by Google

die von KAUSCH in die Therapie eingeführte Traubenzuckerlösung besonderer Erwähnung. Als Kalorose (Chemische Fabrik Güstrow) in 50%iger oder 60%iger Lösung in 10-ccm-Ampullen gelangt sie zur Anwendung. Ihre Hauptwirkung liegt darin, daß durch Injektion der hochprozentigen Zuckerlösung die Bildung eines festanhaftenden Abscheidungsthrombus erzielt und dadurch die Gefahr der Verschleppung in die Blutbahn vermieden wird.

Je nach Ausdehnung der Varizen beginnt man peripher am Knöchel, um langsam am Unter- bzw. Oberschenkel in die Höhe zu gehen. Ist die Thrombose eingetreten, so stellen sich die bei Thrombophlebitis leichten Grades bekannten Erscheinungen, druckempfindliche Infiltration mit ziehenden Schmerzen sowie Hitzegefühl, ein. Nach Abklingen derselben (3—5 Tage durchschnittlich) können die Injektionen, deren Zahl sich nach der Größe des venösen Plexus und dem Erfolg richtet, wiederholt werden. Die eintretende Braunfärbung der Haut und die durch die Verödung entstehenden derben Stränge gelangen nach einer Reihe von Wochen zur Resorption. — Als Technik hat sich uns bewährt: In die gefüllte, gestaute Vene des sitzenden oder liegenden Patienten wird die Kanüle eingeführt, die Stauung gelöst, das Blut ausgestrichen. Nach langsamer Injektion wird der injizierte Abschnitt 5 Minuten blutfrei gehalten, um die Lösung allseitig in innige Berührung mit der Venenwand zu bringen. Pflasterverband oder noch besser Zinkleimverband, der 3—4 Tage liegenbleibt.

Wegen der geringen Schmerzhaftigkeit, dem Ausbleiben von Nekrosen und der dadurch ermöglichten ambulanten Behandlung, richtige Technik vorausgesetzt, stellt die künstliche Verödung von Krampfadern mit Kalorose, welche wir ausschließlich verwendeten, einen wesentlichen Fortschritt dar. In 60—70% der Fälle (BAETZNER), 90% und mehr (NOBL und FRÄNKEL) konnten sehr gute Resultate, d. h. völlige Wiederherstellung der Arbeitsfähigkeit und gänzliche Schmerzfreiheit erzielt werden. — Daß aber auch bei dieser Methode Versager vorkommen, liegt auf der Hand. Rezidive treten nicht häufiger wie bei Varizenoperation ein, aber der Patient wird sich viel eher zu einer erneuten Verödung als einem abermaligen operativen Eingriff entschließen, mit dem unvermeidlichen mehrwöchigen Krankenlager und der längeren Arbeitsunfähigkeit. Kontraindiziert ist die Verödung von Varizen, die mit thrombophlebitischen Infiltraten einhergehen, wegen der Gefahr der Verschleppung von Gerinnsel, ferner bei Diabetikern, Schwangeren, Hypertonikern und bei hochgradiger Arteriosklerose.

H. LÖHE-Berlin.

Bei sorgfältiger Ausscheidung aller Typen der Varizenbildung, welche von vornherein eine erfolgreiche Verlegung der ektatischen Sammelbahnen kaum aussichtsreich erscheinen lassen, und bei systematischer Beeinflussung aller gedehnter Segmente, wird man nur selten Patienten zu Gesicht bekommen, bei welchen schon wenige Monate nach durchgeführter Behandlung ein Rückfall im Verlauf des ganzen angegangenen Gebietes festzustellen wäre. In einem ansehnlichen Teil des Behandlungsmaterials sind bei der Revision nach 2, 3 und auch 5 Jahren durchweg befriedigende Zirkulationsverhältnisse zu verzeichnen. Früher deutlich vortretende zylindrische und sackförmige Dehnungsformen im Saphenaverlauf sind zu soliden eingezogenen Strängen abgeflacht nachweisbar oder aber in der Tiefe als verdichtete Leisten und Bänder tastbar. Daneben erheischen aber ziemlich häufig, nach 1 bis 2 Jahren, gelegentlich auch früher, Fälle die neuerliche Intervention, bei welchen meist umschriebene Segmente geschlängelter Form den ekastischen Zustand aufweisen. Entweder handelt es sich hierbei um bei der Erstbehandlung unauffällige und daher nicht angegangene Gefäßanteile oder aber um kollaterale Verzweigungen, die in der Zwischenzeit unter den abnormen Zirkulationsverhältnissen in den Entartungsvorgang einbezogen wurden. Aber auch in solchen Gebieten, die in vielmonatiger Evidenz als durch resistente, solide reaktive Ausfüllungsschichten gänzlich verlegt zu verfolgen sind, kommt es nicht zu selten späterhin zu neuerlicher Durchlässigkeit und Wanddehnung. Hierbei spielt die Organisationsart der Abscheidungsthromben sicherlich eine hervorragend mitwirkende Rolle. Werden die obturierenden Thromben reichlich von nutritiven Kapillaren durchsetzt, so führen diese ernährenden neugebildeten Gefäßnetze zur Kanalisierung und Lückendurchsetzung der die Lichtung aufhebenden Strukturen. Ist dem rückgestauten Blut derart die Möglichkeit zum Eintritt in die thrombosierten Segmente gegeben, so werden diese von sinuösen und kavernösen Lücken durchbrochen und das Verlötungsnetz vielfach

Digitized by Google

im Laufe der Zeit ganz resorbiert. Ferner kommt es auch mitunter zur Bildung sogenannter Gitterthromben, die zwar anfänglich bei ihrer dichten Aneinanderreihung eine solide Barriere bilden, später aber bei Schrumpfung und Retraktion der Gitterbalken durchlässig werden. Zu einem teilweisen Rückgang, vielmehr Rückfall in den alten Zustand kann auch eine Steigerung der Dehnungsfaktoren beitragen, die hauptsächlich in den Strömungsverhältnissen gegeben erscheinen. So ist der Rückfluß aus den tiefen Venen auf dem Wege der Verbindungsäste zwischen den tiefen Saugadern und dem oberflächlichen Venennetz ebenso wie die Rückstauung aus den Wurzelgebieten imstande, neue Dilatationssegmente auszulösen und zur neuerlichen Trennung aneinander gelöteter Wandsektoren beizutragen. Weiterhin verfolgt man auch in Fällen, die auf 2—3 Injektionen prompt mit völligem Kollabieren der zylindrischen Gefäße reagieren, nach längerer Zeit die Herstellung der alten Passage und des ausgeglichen gewesenen Stauungszustandes. Bei genauer Prüfung gewinnt hierbei die Annahme Anhaltspunkte, daß es bei der seinerzeitigen Verödung nur zur Bildung schmächtiger, nicht zu widerstandsfähiger Thrombenscheiben gekommen war, die in der Nähe von insuffizienten Klappen und den Rückstrom gewährenden Verbindungsästen gelegen, erneuert unter abnorme Druckverhältnisse gestellt werden und allmählich in ihren rarefizierten zentralen Anteilen auseinanderweichen. Außerdem vermag frühzeitige abnorme Belastung der behandelten Beine, wiederholte Schwangerschaft, Stoffwechselstörungen (Diabetes) zur Pfropfdehnung und Lückenbildung in den organisierten Abscheidungsthromben zu führen. G. NOBL-Wien.

Die künstliche Venenverödung weist ohne Frage Dauererfolge auf. Es stehen mir Fälle zur Verfügung, die ich 4—5 Jahre beobachtet habe, ohne daß neue sichtbare Krampfaderbildungen erfolgt sind. Der Dauererfolg ist im gewissen Sinne von der eintretenden Reaktion abhängig. Je stärker die sich entwickelnde Phlebitis und Periphlebitis, um so größer sind die Aussichten, daß die behandelte Vene auch endgültig obliteriert ist. Was die Rezidive nach Krampfaderverödung betrifft, so entstehen die wirklichen Rückfälle dadurch, daß zunächst obliteriert gewesene Krampfadern wieder durchgängig werden. Es hat sich hier dann nicht um eine gründliche, das Gefäßrohr verlegende Thrombophlebitis mit folgender Umwandlung in Bindegewebe gehandelt, sondern es haben hier nur entzündliche Schwellungen der Venenwände überwogen, die die Gefäßlichtung vorübergehend geschlossen haben. Diese Erscheinung tritt häufiger nach Verwendung von Traubenzuckerlösungen als nach solcher von Kochsalzlösungen auf. Neubildungen von Krampfadern bei Weiterbestehen der varikösen Diathese, die von den Kranken häufig als Rückfälle angesehen werden, fallen natürlich nicht unter die Rezidive, von denen hier die Rede ist.

Zu erwähnen ist noch die nicht seltene Beobachtung, daß nach Obliteration eines Hauptvenenstammes die Seitenäste nach einiger Zeit stark varikös verändert sichtbar werden. Es wird sich schwer entscheiden lassen, ob nach Verschluß eines Hauptgefäßes, bei dem vikariierenden Eintreten der Nebenäste in den Kreislauf und bei der vorhandenen Gefäßschwäche die Veränderung erst sekundär durch die Überlastung eingetreten ist oder ob durch unsere Behandlung die Zirkulation im Unterschenkel gebessert, das lymphatische Ödem der Haut abgeschwollen ist, wodurch in der jetzt dünneren Haut die vorher schon veränderten Gefäße sichtbar geworden sind. Hingewiesen soll noch darauf werden, daß auch nach Venenverödung lang bestehende, in Narben umgewandelte Thromben sich wieder kanalisieren können, wie wir das aus der Pathologie der Thromben kennen. Ein diesbezüglicher Fall ist in SIEBERT-WRESZYNSKI, „Operationslose Krampfaderbehandlung", 2. Aufl., S. 73, beschrieben worden. Die Kanalisierung alter geschrumpfter Thromben gehört aber wohl zu den seltenen Beobachtungen der künstlichen Venenverödung.

C. SIEBERT-Berlin.

Digitized by Google

Versammlungen

Wiener Dermatologische Gesellschaft

Sitzung vom 23. I. 1930

Vorsitzender: Reiner Schriftführer: Riehl jun.

Urbach: Isolierte Hautdiphtherie.

2¼jähr. Kind, als Ekzem eingeliefert. In der Glabellargegend eine unregelmäßig, aber scharf begrenzte Hautpartie, die wie mit einer Säure verätzt aussieht. Verschiedene therapeutische Maßnahmen hatten keinerlei Besserung zur Folge, im Gegenteil, in der Umgebung entstanden zahlreiche schlaffe, eitrige Bläschen. Abstriche von Mandeln, Nasenschleimhaut und Haut ergeben diphtheroide Stäbchen. Unterdessen greift die Affektion auf Lider und Konjunktiven über, so daß die Augen auch passiv nicht geöffnet werden können. Nochmalige Untersuchung ergibt Reinkultur von Diphtheriebazillen. Lokale Diphtherieserumeinträufelungen in die Konjunktivalsäcke hat rasche Besserung zur Folge. Es hat den Anschein, als ob Nase und Konjunktiven sekundär von der Hautdiphtherie aus infiziert worden wären.

Oppenheim macht bei schwerheilenden Ulzerationen der Vulva sowie bei Schnupfen mit remittierendem Fieber regelmäßig Untersuchungen auf Diphtheriebazillen.

Brünauer: 1. Acrodermatitis atrophicans.

47jähr. Pat., atrophische, zigarettenpapierdünne, zerknitterte Hautflächen an den Unterschenkeln, mehr minder scharf umschriebene schuppende Plaques an Ober- und Unterschenkeln und strang- und knotenförmige Infiltrate an den Unterarmen. 6 Kinder der Pat. starben alle in früher Kindheit. WR positiv, Luetin negativ. Aorta, Nervensystem, Auge und Ohr o. B., kein Zeichen aktiver Tuberkulose, anscheinend inaktive spezifische Veränderungen am Hilus und kleine hämatogene Spitzenherde. Abderhaldensche Abbaureaktion (mittels Interferometrie nach P. Hirsch) ergab folgende Abbauwerte in Prozenten Pepton ausgedrückt: Thyreoidea 14,08%, Ovar 17,92%, Hypophyse 13,44%. (Polyglanduläre Dysfunktion.) Grundumsatz um 15,2% gesteigert, spezifisch-dynamische Nahrungsmittelwirkung an der unteren Grenze der Norm.

2. Sclerodermie en bandes und en plaques.

8jähr. Mädchen mit Sklerodermie en coup de sabre der Kopfhaut links von der Sagittalnaht. Ein weiterer zarter Streifen parallel zur linken Nasolabialfurche, endlich eine Plaque vor dem linken Ohr mit Lilacring.

3. Atrophodermie vermiculée.

60jähr. Frau, Haut etwas fettarm, trocken, leicht verdünnt. An den Wangen eine mehr oder minder scharf begrenzte rötlich-livide, etwas bräunlich getönte Fläche, die sich gegen den Arcus zygomaticus und die Nasolabialfalte scharf, nach abwärts und lateralwärts weniger scharf abgrenzt; an der linken Wange ein streifenförmiger Zipfel gegen den Kieferast, die zentralen Anteile wie von Würmern zerfressen, indem rundliche oder längliche, gewundene, 2—3 mm breite Einsenkungen und Furchen mit entsprechenden, wie die Stränge eines Netzwerkes miteinander zusammenhängenden, scheinbaren Erhebungen abwechseln. Diese letzteren imponieren als Erhöhungen, da sie über die atrophischen, eingesunkenen und furchenartigen Vertiefungen leicht überragen, in Wirklichkeit entspricht aber ihr Niveau dem der umgebenden Haut. Nirgendwo Komedonen, Follikel nicht erweitert, keine Seborrhoe. Auffallend, daß die Haut sich derber als normal anfühlt. Histologisch: Rete verschmälert, Papillarkörper verstrichen. Im Korium erweiterte, zum Teil kräftig gefüllte Gefäße, schüttere Infiltrate um die kleineren und größeren Gefäße sowie im Bereiche der Schweißdrüsen. Das subepitheliale elastische Fasernetz dichter als normal, die einzelnen Fasern dicker, plumper, stellenweise zu einem intensiv gefärbten, dicht verzweigten Netzwerk zusammengeballt. In den mittleren Kutisschichten die Elastinfasern zarter, schlechter gefärbt, zum Teil nur als hellbräunlich gefärbte Bröckel und Krümel. Stellenweise, wie unterhalb der Follikel, fehlen die elastischen Fasern fast vollständig und erst in den tiefen Kutisschichten gegen die Subkutis hin wiederum normal. Die geschilderten Veränderungen entsprechen am ehesten einem von Pautrier 1922 geschilderten Falle von Atrophodermie vermiculée des joues sans kératose folliculaire

Digitized by Google

apparante et s'accompagnant d'érythème nicht nur, was das Vorhandensein eines deutlichen Erythems, sondern insbesondere auch, was das Fehlen von Hyperkeratosen, die im Falle Dariers vorhanden waren, sowie Komedonen, Akne und Seborrhoe betrifft. Histologisch weist der geschilderte Fall Verhältnisse auf, die namentlich hinsichtlich der Elastika mit den von Darier erhobenen Befunden weitgehend übereinstimmen.

Hirschbüchler: Lues II mit seborrhoischen und psoriasiformen Papeln.

16jähr. Pat. mit seborrhoischen bis groschengroßen, flachen, gelbbraunen, leicht schuppenden Papeln in der Perioralgegend, der Stirn und am Naseneingang. An den Vorderarmen zahlreiche psoriasiforme Papeln, an den Beugeseiten der Handgelenke zu größeren Plaques konfluierend. Ähnliche Plaques an den Volae. Oedema indurativum des linken großen Labium. WR und Spirochäten positiv.

Knoessew: Lokale Amyloidablagerung in der Haut.

34jähr. Patientin, seit Kindheit juckende Dermatose. Am Stamm fleckförmige Pigmentierung, zahllose polyzyklische Närbchen und aufgekratzte Knötchen. Ähnlich an der Streckseite des Oberarmes und des Unterarmes, hier auch graurotblaue, unregelmäßig begrenzte, zart lichenifizierte Plaques. Glutäalgegend gefältelt, leicht bläulich verfärbt. Die stark verdickte Haut der Oberschenkel zeigt große lichenifizierte grauviolette Partien, dicht mit bis linsengroßen, flachen und vorgewölbten Papeln bedeckt. Auch außerhalb der lichenifizierten Haut Papeln. Längs der Tibia ein narbiger Streifen, dessen Umgebung lichenifiziert, bedeckt. Indolente Inguinaldrüsen. Histologisch: Unterhalb Hyperkeratose, zwischen Epithelleisten Amyloidschollen mit charakteristischen Farbenreaktionen.

Balban: Pagetsche Krankheit.

63jähr. Frau. Mamilla eingezogen, an derselben erbsengroße Erosion mit derbem wallartigem Rande. Vorwiegend in der Basalzellenschicht der Epidermis, aber auch in den Drüsenausführungsgängen Pagetzellen.

Konrad: Epitheliom der linken Wange einer 23jähr. Pat.

Arzt: Blastomycosis cutis.

60jähr. Patientin, schon vor 12 Jahren an der linken Oberlippe ein kleines Knötchen. Derzeit ein 2 cm im Durchmesser haltendes Areal der linken Hälfte der Oberlippe bräunlichrot, z. T. mit Krusten bedeckt, das Niveau leicht überragend. Darunter ein derbes plattenförmiges Infiltrat. Seroreaktionen und Luotest negativ. Histologisch: Aus lymphozytären und plasmazellulären Elementen bestehendes Infiltrat im Papillarkörper, dazwischen kleinste, mit Hämatoxylineosin als helle ungefärbte Lücken erscheinende rundliche Gebilde, die bei Färbung mit Methylgrünpyronin ein von einem ringförmigen ungefärbten Hof umgebenes kreisrundes, intensiv rot gefärbtes Körperchen im Zentrum aufweisen.

Matras: 1. Lymphatische Knötcheneinlagerungen in der Gesichtshaut, Heilung durch Röntgenbestrahlung.

Bei der 12. XII. 1929 vorgestellten 36jähr. Frau mit überhanfkorngroßen, transparenten, braunen Knötchen in der Haut des Gesichts ist es unter zwei im Abstand von 14 Tagen vorgenommenen Röntgenbestrahlungen mit 100 R einer HWS von 0,07 mm in Cu zur Abheilung gekommen.

2. Katzenskabies.

38jähr. Frau. Beginn vor 3 Wochen an den oberen Extremitäten. Derzeit auf der geröteten Haut des Stammes und der oberen Extremitäten ein disseminiertes, aus stecknadelkopfgroßen, intensiv geröteten Papeln bestehendes Exanthem, das ohne Bevorzugung gewisser Lokalisationen besonders an den Beugeseiten der Arme und seitlichen Thoraxpartien, spärlich im Gesicht ausgesprochen ist. Vielfach die Knötchen zerkratzt mit Blutkrusten bedeckt. Infektionsquelle eine Katze, die hochgradig in der Ohrgegend Räudeerscheinungen aufweist. Nachweis der Milben bei der Katze leicht, bei der Pat. nicht gelungen.

Fischl: Sklerodermie.

18jähr. Pat., erkrankt seit einem Jahre. Auf dem rechten Ober- und Unterarm, dem rechten Schulterblatt sowie der rechten Brusthälfte die verschiedenen Stadien (Infiltration, Atrophie en plaque und en bande). Über dem rechten Schulterblatt Pigmentverschiebungen nach Art der White spot disease. Neurologisch: Neuritis des Plexus brachialis. Geringer Abbau von Thyreoidea und Testis.

Wolf: Symmetrische Schwielen an beiden Händen.

Am Ulnarrande der Hände entsprechend dem Hypothenar und III. Finger-

Digitized by Google

gelenk, der medialen Seite der Zeigefinger über dem II. Gelenk symmetrische, halbkugelig vorgewölbte, gelbbräunliche Schwielen. Zur Herstellung von Maurerpinseln und Kehrbesen werden Schweinsborsten oder Pferedhaare durch einen Kamm durchgezogen und ein Bündel Haare in beide Hände genommen und abwechselnd durch Aufschlagen gegen den Tisch und gegen eine Wand die Einordnung der vorstehenden Haare erzielt. Beim Aufschlagen gegen den Tisch wird die Ulnarseite, beim Aufschlagen gegen die Wand die mediale Seite der Zeigefinger besonders beansprucht.

Pick, W.: Wahrscheinliche „amerikanische" Blastomykose.

49jähr. Schneider, nie außerhalb Österreichs, nur im Kriege in der Po-Ebene und in Polen. 1918 Skabies. Im Anschluß daran ein Knötchen an der Nasolabialfalte, das sich warzig umwandelte. Seit 6 Monaten die jetzt bestehenden, z. T. in Involution befindlichen Hautblüten. Unter dem linken Mundwinkel ein runder groschengroßer Herd von bräunlich-livider Farbe, das Hautniveau überragend, mit zerklüftetem Rande und zentralem Geschwür, aus dem einige Barthaare und feinste papillomatöse Exkreszenzen hervorragen, die kleinste Buchten umschließen, mit hämorrhagischen Krüstchen bedeckt. Bei Druck einige Tröpfchen Eiter. Ein analoges Geschwür unter dem rechten Nasenloch, ein drittes knotiges Gebilde am linken Nasenflügel sowie zwei längsverlaufende rot gefärbte mit Fisteln versehene Knoten am Naseneingang. Am Stamme bis bohnengroße Herde, z. T. bereits in Abheilung, so z. B. in der rechten Achsel. An der linken Gesäßbacke ein talergroßer, durch eine Längsfalte in zwei Teile zerfallender, das Hautniveau überragender Herd, der nach unten polyzyklisch scharf begrenzt, teils livid, teils bräunlich verfärbt und papillomatös ist. Durch fjordartig miteinander konfluierende Furchen, die sich zu engen Taschen erweitern, erhält er ein an Gehirnwindungen erinnerndes Aussehen. WR negativ, ebenso Komplementablenkung auf Tuberkulose. Histologisch: Keine Hyperkeratose, an Karzinom erinnernde Akanthose, dichtes im Papillarkörper gelegenes Infiltrat mit Lymphozyten, Plasma- und Riesenzellen, spärlich Epitheloide. Bisher weder im Eiter noch im histologischen Schnitt Pilze.

Sussmann: Lupus miliaris follicularis disseminatus faciei.

Auf Wangen und Schläfengegend stecknadelkopfgroße Stippchen und Knötchen von schmutzig brauner und roter Farbe. Histologisch: Tuberkulides Gewebe.

Fuhs: Ulcus molle nach Spirozidbehandlung.

Bei dem 11. XII. 1929 vorgestellten 25jähr. Manne erwies sich auch in der Folge die WR und Meinicke-Reaktion negativ. Die Ballungsreaktion vorübergehend positiv, zeigte erst am 2. I. negatives Verhalten. 14½ Wochen nach dem infizierenden Verkehr weist Patient weder klinisch, noch mikroskopisch, noch serologisch die geringsten Anhaltspunkte für Lues auf. F. glaubt nunmehr mit Sicherheit Lues ausschließen zu können. Die prophylaktische Spirozidbehandlung hat die Feststellung, ob überhaupt eine Lues vorgelegen hat, beträchtlich erschwert. Dabei erscheint es fraglich, ob bei Vorliegen einer zunächst klinisch-mikroskopisch nicht nachweisbaren Lues die prophylaktische perorale Spirozidbehandlung in der von Fessler angegebenen Menge von 4—8 g den Ausbruch der Lues mit einer auch nur annähernden Sicherheit verhüten kann.

Matras: Pityriasis lichenoides chronica.

5jähr. Knabe, seit 3 Wochen an Stamm und Extremitäten.

Urbach: Gewebschemische Untersuchungen bei juckenden Dermatosen.

Bei einer Reihe von Dermatosen ist der Juckreiz das Primäre. Der endogen bedingte Juckreiz kann unter anderem durch Störungen im Gewebsstoffwechsel, weiters durch einen pathologischen Abbau der Nahrung zustande kommen. Die Analyse dieser Fälle war z. T. bisher erschwert, weil gewebschemische Methoden zum Nachweis der pruritogenen Ursachen fehlten. Nachfolgende Untersuchungen zeigen, wie häufig die Blutanalysen im Stiche lassen. — 1. Bei dem 24jähr. Mädchen tritt seit 2 Monaten wenige Tage vor der Regel so heftiger Juckreiz auf, daß Pat. sich tiefe Kratzwunden am ganzen Körper beibringt. Rest-N zu dieser Zeit im Blute normal, in der Haut stark erhöht (110 mg%), im Intermenstruum wieder normal hoch (84,9%). Die Aufspaltung des Rest-N in seine Komponenten ergibt, daß die Erhöhung wahrscheinlich die Gruppe der biogenen Amine betrifft. — 2. 22jähr. Pat. mit Prurigo seit frühester Kindheit; Rest-N und Harnsäure im Blute normal, in der Haut, die trotz trockenen Aussehens sehr wasserreich ist (70,3%), Rest-N deutlich erhöht (97,3 mg%), vor allem aber die Harnsäure außerordentlich stark vermehrt (9,45 mg%). Eiweißfreie Diät vermag innerhalb 14 Tagen den Juckreiz fast

Digitized by Google

zum Schwinden zu bringen; gleichzeitig Absinken der Urikohistächie. — 3. Drei chronische Ekzematiker mit quälendem Juckreiz zeigen normale Rest-N-Verhältnisse in Blut und Haut, dagegen erhöhte Harnsäurewerte, im Blutserum stärker als in der Haut. Hier wie im vorhergehenden Falle wird die Urikämie resp. Urikohistächie keinesfalls als Zeichen einer gichtischen Diathese, sondern eines pathologischen Zellzerfalles angesehen. — 4. Erhöhter Rest-N-Gehalt und Wasservermehrung in der Haut (nicht im Blute) bei Pruritus senilis. Ein beträchtlicher Teil der Rest-N-Erhöhung ist durch vermehrten Harnstoffgehalt in der Haut bedingt.

Geiger: Bowensche Krankheit.

62jähr. Frau. Beginn vor 9 Monaten unter Juckreiz. An der Innenseite der Labien mehrere rosarote Flecke, daneben papulöse Herde, von denen ein haselnußgroßer exstirpiert wurde. Daneben Pruritus vulvae und Leukoplakie. Links in inguine eine haselnußgroße Drüse. Histologisch: Epithelverdickung mit hyper-, z. T. parakeratotischer Verhornung. Innerhalb der dicken langen Retezapfen geblähte Zellen, schlecht gefärbt, vakuolisiert. An anderen Stellen Zellen mit ungleich großen, oft deformierten Kernen, daneben riesenzellartige Bildungen. Inmitten eines Epithelzapfens gelegentlich verhornende Zellen. Papillen in die Länge gezogen. Subepithelial ein Infiltrat aus Lymphozyten, Plasmazellen, polynukleären Leukozyten und eosinophilen Zellen. Blut- und Lymphgefäße vielfach stark erweitert.

Konrad: Fox-Fordycesche Krankheit.

32jähr. Patientin. Seit 2 Jahren intensivster Juckreiz in den Axillen, insbesondere vor der Menstruation, sowie in Reihen angeordnete glänzende Knötchen. Die Haut chagriniert, am Rand pigmentiert. Haarwuchs vermindert, Haare kurz. Histologisch: Epithel verdickt, hyperkeratotische, besonders follikuläre Verhornungsanomalie. Lymphozytäre streifenförmige Infiltration, speziell um das subpapilläre Gefäßnetz, große apokrine Schweißdrüsentubuli. Auf zweimalige Röntgenbestrahlung Besserung.

Geiger: Carcinoma recidivans.

Wiedmann: Angiokeratoma.

20jähr. Patientin, seit einem halben Jahre livide stecknadelkopfgroße Flecke an den Fingern und livid-graurote warzige Exkreszenzen an den Zehen.

Fuhs: Erythrodermia desquamativa Leiner.

3 Monate alter Säugling, Affektionen seit dem 9. Lebenstage, Eltern und eine Schwester gesund. Gewicht 3,7 kg, der ganze Körper gerötet, ödematös, mit lamellösen Schuppen bedeckt. Am Kapillitium dicke, gelbe, fette Krustschuppen, ebenso an mittleren Gesichtspartien. An den Beugeseiten der Extremitäten, in der Genitokruralfurche und ad nates auch Nässen. Täglich drei grünlich-schleimige, mit Brocken vermischte Stühle. Das Kind wurde von der Mutter gestillt.

Musger: Sclerodermia diffusa.

27jähr. Mann. Erkrankt Hände, Vorderarme, Gesicht, Hals und oberste Anteile des Stammes, Zunge und Gaumen.

Riehl jun.: 1. Eczema tyloticum palmarum et plantarum.

23jähr. Mädchen. Seit 1½ Jahren heftigste Beschwerden. An Handflächen mächtige Schwielen ohne Hyperidrosis, an den Sohlen die bereits stark zurückgegangenen Herde bandförmig am inneren Fußrand von der Ferse über die Fußwölbung bis zur großen Zehe ziehend. Unter Salizyldiachylon und Salizylseifenpflaster bedeutend zurückgebildet. In der Familie kein ähnlicher Fall. Differentialdiagnostisch: Gegenüber kongenitaler insel- und streifenförmiger typischer Keratose (Riehl sen.) Fehlen der Heredität, der erhöhten Schweißabsonderung, hingegen Entzündung und Rhagaden.

2. Pemphigus vulgaris.

Bei 48jähr. fettleibiger Patientin Reste ausgebreiteter Blasen an Gesicht, Hals, Brust, oberen Extremitäten, Nates und Oberschenkeln. Die Affektion folgte einer vor einem Jahre durch 6 Wochen bestandenen Blaseneruption. Blutbefund: Regenerative Linksverschiebung. Kochsalzgehalt im Harn 0,0065%. Lopion intravenös, bisher 3 Injektionen von 0,025 steigend, schon vor Beginn Tendenz zum Rückgang.

Fuhs: Lokalisierte myxomatöse Veränderungen der Haut.

69jähr. Frau. Beginn vor 7 Monaten. Am rechten Vorderarm, vorwiegend dorsalwärts, mehrere derbe, flache Knötchen, gegen die Unterlage verschieblich. Histologisch: Hyperkeratose wechselnd mit Parakeratose. Im z. T. verschmälerten, z. T. akanthotischen Rete ovaläre Hohlräume mit schleimigem Detritus. In der Kutis

Digitized by Google

umschriebene schleimige Entartung des kollagenen Gewebes. In diesem Areale die normale Gewebestruktur zerstört, an ihrer Stelle mit Schleimfärbungsmethoden (Karbol-Thionin) blaß gefärbte, wabig gebaute Schleimmassen mit spärlichen Zellkernen. Elastika hochgradig rarefiziert.

Kerl: 1. Bluterythem.

Auf Bespritzen und Bestreichen mit menschlichem Blut tritt bei dem Patienten, wenn das Blut nach Eintrocknung wieder abgewaschen wird, ein Erythem auf, streng auf die bespritzten Stellen beschränkt, mehrere Stunden nachher noch nachweisbar.

2. Arsendermatitis.

Dauer 5 Tage. Bei Aufnahme am Stamm ein pityriasis-rosea-ähnliches Exanthem. Diagnose anfänglich nicht sicher zu stellen, auch Pityriasis rubra pilaris wurde erwogen, da Fieber und allgemeine Lymphdrüsenschwellung bestanden. Bald trat auch zwischen den Effloreszenzen ein diffuses Erythem auf. Es wurde nunmehr an Arsendermatitis gedacht. Im Harn ließ sich Arsen nachweisen. Pat. gibt an, daß sein Zimmer mit einer gelben Farbe vor kurzem ausgemalt wurde.

Oppenheim: Es ist notwendig, bei jeder rätselhaften Erythrodermie, besonders wenn diese einzelne Aussparungen zeigt, den Urin auf Arsen zu untersuchen und wenn keine andere Quelle für den Arsengehalt aufgefunden werden kann, die Wände der Behausung und Werkstatt auf Arsen untersuchen zu lassen.

3. Gerson-Hermannsdorfer-Diät bei tuberkulösen Geschwüren.

35jähr. Mann. Nach einem Trauma entwickelten sich Geschwüre, die wiederholt zu Spitalbehandlung führten. Probeexzision (Klinik Arzt 1928) sprach am ehesten für tuberkulöse Ätiologie. Juni bis September 1929 trotz verschiedener Therapie keine Änderung. Wegen positiver WR antiluetische Kur, ohne Effekt. Die Tuberkulinempfindlichkeit gering. Auf Alttuberkulin mittelstarke Reaktion, auf Geflügeltuberkulin keine. Von Mitte September an Gerson-Diät.

Brandt u. Konrad: Überempfindlichkeit gegen Kaninchenei weiß mit passiver Übertragbarkeit.

Wegen vermuteter kongenitaler Lues wurde bei einem Patienten mit positiver Seroreaktion Luotestreaktion vorgenommen. Da rasch eintretende Rötung ohne typische Ausbildung der Luotestreaktion am nächsten Tage sich zeigte, wurde die Injektion wiederholt. Die Injektionsquaddel vergrößerte sich nach der Injektion, es trat daneben ein roter Hof auf, der im Verlauf der nächsten Stunden zunahm. Am nächsten Tage das Erythem geringer, unbedeutend urtikariell. Um zu entscheiden, ob es sich um eine — bis jetzt nicht bekannte — Frühreaktion bei Luetininjektion oder Überempfindlichkeit gegen Kaninchenei weiß handle, wurde einerseits Injektion von Kaninchenserum, andererseits von menschlichem Drüsenluetin vorgenommen. Die Reaktion auf Kaninchenserum war außerordentlich heftig; außer der früher berichteten raschen Vergrößerung der Injektionsquaddel trat erysipelatöse Rötung auf. Abklingen nach 24 Stunden. Prüfung mit Rinderserum, Aolan, Trichophytin zeigte ebenfalls eine Überempfindlichkeit. Der Pat. war also zwar als polyvalent eiweiß-überempfindlich anzusehen, jedoch mit ausgesprochener Bevorzugung des Kaninchenei weißes. Injektion von menschlichem Luetin ebenfalls von deutlicher Reaktion des gleichen unspezifischen Charakters gefolgt. Die Prüfung mit karbolisierter Kochsalzlösung ergab, daß es sich nicht etwa um den Einfluß des Extraktionsmittels handle. Wir prüften schließlich, ob es sich bei der Überempfindlichkeit gegen Kaninchenei weiß um die Existenz echter Antikörper handle und nahmen sowohl die Prausnitz-Küstnersche als die Königstein-Urbachsche Übertragung vor. Die P.-K.-Reaktion fiel in einem Falle positiv aus, ebenso war die K.-U.-Reaktion an einem weiteren Pat. eindeutig positiv. Bei letzterem ergab die Übertragung nach P.-K. ebenfalls ein positives Resultat. Dabei war der Charakter der P.-K. als Früh-, der K.-U. als Spätreaktion deutlich ausgedrückt.

Musger: 1. Sclerodermia circumscripta in Rückbildung.

2. Ichthyosis serpentina.

Riehl jun.: Chininüberempfindlichkeit.

68jähr. Pat. mit universellem Exanthem erhielt wegen Herzleidens Digitalispillen, die 0,05 Chininum mur. enthielten. Am zweiten Tage ein stark juckendes Exanthem. Hautprüfung ergab Rötung und Bläschenbildung auf 1—$^1/_{20}$% ige Lösung und Schwellung und Rötung auf $^1/_{50}$—$^1/_{100}$% ige Lösung. Auf Haarwasser „Quinar" leichte Rötung. Allgemeiner Pruritus nach den Läppchenauflagen. Auf 0,02 g Chinin. mur. per os nach wenigen Stunden 39,5° und toxisches Exanthem, Jucken.

Digitized by Google

Fachzeitschriften

Archiv für Dermatologie und Syphilis

Bd. 159, H. 2

Hertz, A.-Barmbeck-Hamburg: Zur Frage der Therapie der idiopathischen Hautatrophie. (L. Med. Abt. Allgem. Krkhs.) S. 169.

Mitteilung eines Falles von entzündlicher Hautatrophie mit multipler Lipombildung. Im Gegensatz zu der gewöhnlich gänzlich aussichtslosen Therapie trat nach 8 Diathermiebehandlungen eine auffällige Besserung der objektiven und subjektiven Erscheinungen ein. Nach 22 Sitzungen zeigten die vorher stark veränderten Stellen an den Extremitäten ein völlig normales Aussehen und Empfinden. Nur die Lipombildung blieb unbeeinflußbar.

Lehner, E., u. Rajka-Budapest: Der Nachweis der Allergie bei der Urticaria factitia. (Hautabt. Apponyi-Polikl.) S. 172.

Wird das Serum eines an Urtikaria leidenden Individuums auf Gesunde übertragen, so ergibt sich aus der Beobachtung der gesetzten Quaddeln, daß mit dem Serum auch auf mechanische Reize eingestellte Reagine übertragen werden. Das Vorkommen derselben wird außerdem auch noch durch den Eintritt der hämoklastischen Krise und durch den Desensibilisierungsversuch bewiesen. Weiterhin ist im Blute eine entzündungsvermindernde Substanz nachweisbar, welche die als Quaddelbildung sich äußernde Reaktion abschwächt. Sie kreist ebenso wie die entzündungssteigernde Substanz etwa 30 Min. im Blute. Ein anderer Stoff ist das Dereagin, der ebenso wie das Reagin durch den passiven Übertragungsversuch nachgewiesen werden kann.

Wiedmann, A.-Wien: Weitere Beiträge zur Kenntnis der sogenannten Zylindrome der Kopfhaut. (Hautkl.) S. 180.

Unter 16 Mitgliedern einer Familie wurden 8 Zylindromfälle festgestellt, die sich in 4 Generationen zeigten. In den meisten Fällen war das Auftreten gutartig, aber in einem kam es zur Bildung von Metastasen sowie zu destruktivem Wachstum. Als Ausgangspunkt der Geschwülste wird das Epithel der Hautfollikel angesprochen.

Pollak, Fr.-Prag: Ein eigenartiger Fall von einseitiger Hemiatrophie und seine Beziehungen zum vegetativen Nervensystem. (Deutsche psychiatrische Kl.) S. 188.

Mitteilung eines streng halbseitigen atrophischen Prozesses der Haut und der Muskulatur am Bein und am Abdomen, der bei einer spasmophil und innersekretorisch belasteten Pat. im Anschluß an eine Gravidität auftritt, wobei im Gegensatz zur Halbseitigkeit der Erkrankung kapillarmikroskopisch nachweisbare Veränderungen über beide Körperhälften verteilt sind. Fälle dieser Art werden mit jenen in Beziehung gebracht, die ein streng halbseitiges akromegalieähnliches Überwachstum aufweisen. Die Lokalisation der Krankheitsursache wird im mesenzephalen Sympathikus gesucht. Dieser Annahme entsprechend kann sich die doppelseitig zentrale Steuerung peripherwärts bald in diesem, bald in jenem Extrem auswirken. Hierdurch wird verständlich, daß ein im Zwischenhirn lokalisierter Prozeß in dem einen Falle eine Hemiatrophie und im anderen eine Hemihypertrophie hervorruft.

Nadel, A.-Lemberg: Untersuchungen über Störungen des Wasser- und Zuckerstoffwechsels im Verlaufe einiger Hautkrankheiten. (Hautabt. Allgem. Krkhs.) S. 194.

Störungen der Wasserausscheidung treten im Verlaufe verschiedener Hautkrankheiten periodisch ein; sie stehen im Zusammenhange einmal mit der Ausdehnung und der Art der Hautkrankheit, andererseits mit dem allgemeinen Zustande des Kranken. Die exsudative Form der Psoriasis neigt zu trägem Wasserstoffwechsel, während derselbe bei der trocknen Form beschleunigt ist. Besonders groß ist die Störung bei Prurigo. Besserung resp. Rückkehr des Wasserstoffwechsels zur Norm kann mit der Heilung der Dermatose eintreten. Eiweißabscheidung wie in manchen schweren Prurigofällen bedeutet noch keine Nierenerkrankung, sondern ist ein vorübergehendes Symptom eines allgemeinen fehlerhaften Stoffwechsels. Das vegetative Nervensystem spielt eine wichtige Rolle. Individuen mit einem Übergewicht des Sympathikus sowie sog. Amphotoniker neigen zu regem Wasserstoffwechsel, während diejenigen mit übererregbarem Parasympathikus eher einen zu

Digitized by Google

trägen besitzen. Adrenalin wirkt stark diuretisch. In ähnlicher Weise beeinflußt der Zustand der Haut den Zuckerstoffwechsel. Die Änderung der Glykämiekurve und die Erhöhung des Nüchtern-Blutzuckerwertes ist aber nur ein Symptom einer Stoffwechselstörung, das bei Hautkrankheiten eintreten und wieder mit der Heilung verschwinden kann. Auch andere Faktoren wie Bestrahlungen, Bäder können eine gleiche Wirkung entfalten. In manchen Fällen von Hautkrankheiten läßt sich ein Parallelismus derart feststellen, daß eine Verlängerung der Wasserausscheidungskurve eine solche der alimentären Glykämiekurve bedingt.

Samek, J.-Prag: Lymphstauuug der Penishaut als Folge gonorrhoischer Lymphadenitis und Lymphangitis. (Deutsche Hautkl.) S. 231.

Ein 21jähr. Pat. mit einem Harnröhrentripper ohne Beteiligung der Adnexe, aber mit einem starken Ödem des Präputiums zeigt weiterhin eine obliterierende Entzündung der abgängigen Lymphbahnen, die schließlich zur Sklerosierung der inguinalen Lymphdrüsen mit konsekutiver Lymphstauung führt. Bei der Ausdehnung des Prozesses ist anzunehmen, daß das gesamte Lymphabflußgebiet des Penis in den Bereich der blennorrhoischen Infektion eingezogen wurde. Nach 3 Monaten trat eine erhebliche Besserung ein. Versucht wurde Röntgenbestrahlung der Inguinaldrüsen.

Halle, H.-Breslau: Zoster und Leukämie, nebst Bemerkungen über die Provokation leukämischer Infiltrate in der Haut. (Hautkl.) S. 238.

Einige neue Fälle von an Leukämie erkrankten Personen im vorgerückten Alter, die von einem Zosterausbruch mit disseminierten Bläschen betroffen wurden. Die nach Abheilung der Bläschen entstandenen Narben entwickeln sich nach einiger Zeit zu flachen bis erhabenen, meist linsengroßen Papeln. Auf Grund der histologischen Untersuchung handelt es sich um leukämische Infiltrate. Da es bereits bekannt ist, daß die Lokalisation leukämischer Infiltrate durch Traumen und andere Reize begünstigt oder bedingt wird, so wird angenommen, daß überstandene Zostereruptionen die Entwicklung leukämischer Hautherde bei Leukämiekranken provozieren können.

Biberstein, H., u. St. Epstein-Breslau: Zur Frage der „Schizosaccharomykose" Benedek. (Hautkl.) S. 250.

Nach den angestellten Untersuchungen gelang weder der kulturelle Nachweis der von Benedek beschriebenen Spalthefe, noch ließen sich mit dem vom Entdecker bezogenen Originalstämmen spezifische Komplementablenkungen und Intradermoreaktionen feststellen. Soweit mit den Allergenen Intradermoreaktionen erzielt wurden, waren sie als unspezifisch anzusprechen. Bemerkenswerterweise fand sich einmal der Pilz in einem Falle von Psoriasis, ein Hinweis, daß es sich bei ihm um einen Saprophyten handelt.

Jaffé, K.-Berlin: Zwei Fälle von Sklero-Poikilodermie. (Hautkl. Charité.) S. 257.

Mitteilung von 2 Fällen. Es handelt sich um Frauen in der Menopause. Bei der einen setzen die Hauterscheinungen mit Beginn des Klimakteriums ein, bei der anderen nach einer Totalexstirpation wegen Uteruskarzinom. Beide erinnern an die Poikilodermia vascularis atrophicans Jacobi durch die Entwicklung eines Netzwerkes von Pigmentierungen und Teleangiektasien, unterscheiden sich aber von ihr durch ein auffälliges Zurücktreten der Atrophien und durch die Kombination mit einer Sklerodaktylie. Das Auftreten der Poikilodermie bei Sklerodaktylie und anderen bekannten Prozessen scheint darauf hinzuweisen, daß die Poikilodermia vascularis atrophicans keine selbständige Gruppe von Hautkrankheiten darstellen kann.

Dohi, Sh.-Kazanawa: Leukomelanodermie durch Salvarsanschädigung des vegetativen Nervensystems. (Hautkl.) S. 267.

Bei einem 50jähr. Manne trat als Folge einer Salvarsandermatitis ein ausgedehnter vitiliginöser Pigmentschwund ein neben tiefdunkler Pigmentierung, Urticaria factitia, Versagen der Schweißabsonderung nach Pilokarpininjektion an den weißen Flecken, Subazidose, Herabsetzung der Zuckertoleranz und Verminderung der Leukozyten. Es handelt sich demnach um ein Zusammentreffen von Pigmentveränderungen und Störungen im vegetativem System, die durch die gleiche Ursache der Salvarsandermatitis hervorgerufen wurden.

Martenstein, H., u. C. F. Hahn-Breslau: Über den Verlauf der intradermalen Tuberkelbazilleninfektion und das Auftreten disseminierter Hautherde (Tuberkulide) bei entdrüsten Meerschweinchen. (Hautkl.) S. 276.

Die intradermale Infizierung mit $^1/_{100}$ mg Tb bei ein- oder beiderseitig axillar

Digitized by Google

und inguinal entdrüsten Tieren zeigt beträchtliche Abweichungen gegenüber dem Verlauf bei intakten Tieren. Die Infektionszeit ist bei den auf der Infektionsseite entdrüsten Meerschweinchen verkürzt, bei den auf der Gegenseite entdrüsten Tieren unverändert und bei beiderseitig entdrüsten Tieren verlängert. Bei allen Tieren mit genügend langer Lebensdauer treten Tuberkulide auf (nach 1½—3 Wochen bei gegenseitig, nach 3½ Wochen bei infektionsseitig, nach 3½—5 Wochen bei beiderseitig entdrüsten Tieren und 6—8 Wochen später eventuell auch an der Gegenseite). Außerdem erkranken die noch vorhandenen Lymphdrüsen rascher und die Infizierung der inneren Organe, besonders der Milz, tritt frühzeitiger ein.

Grschebin, S.-Smolensk: Beitrag zur Frage nach der Entstehung der Neurolues. (Hautkl.) S. 284.

Die Analyse des Materials, 624 Fälle, läßt die Existenz eines besonderen Nervenvirus für die Entwicklung der Metalues ablehnen. Ebensowenig ist die ungenügende Behandlung oder die Beeinflussung durch das Salvarsan daran schuld. Dagegen wird verschiedenen anderen die Konstitution schädigenden Momenten, insbesondere dem Alkohol sowie der erblichen Veranlagung eine größere Bedeutung zugesprochen.

Grüneberg, Th.-Halle: Ein Beitrag zur Frage der systematisierten Dermatosen. (Hautkl.) S. 291.

Bei einem 34jähr. Bürogehilfen hat sich seit etwa 12 Jahren eine markant halbseitige, auf bestimmte Nervengebiete sich verteilende Dermatose entwickelt, wobei die Veränderungen am Körper linksseitig, am Kopfe rechtsseitig sitzen. Die Primäreffloreszenzen stellen bräunlichrote kegelförmige Knötchen dar, die durch Apposition zu größeren, mit Schuppen sich bedeckenden Herden werden, wie sie schon manchmal bei systematisierter Lokalisation beschrieben wurden. Histologisch sind sie das Produkt einer einfachen, zur Hyperkeratose führenden Entzündung. Klinisch und histologisch wird die Dermatose als der Typ einer naevösen Entzündung betrachtet. Ätiologisch wird an neurogene Entstehung gedacht.

Braul, J. E.-Simferopol: Über die Rolle eines Insultes in der Ätiologie und im Verlaufe der Lepra. (Pasteur-Inst.-Krim.) S. 308.

In allen Fällen, in denen eine Verschlimmerung der Lepra eintritt, geht irgend ein Insult voraus. Auch das erste Auftreten ist an einen solchen gebunden. Deshalb scheint die langdauernde Inkubationszeit der Lepra nichts anderes als eine stumme Infektion zu sein.

Wirz, F.-München: Keratoma hereditarium mutilans (Zu dem gleichnamigen Aufsatz von Dr. K. H. Vohwinkel in Bd. 158, S. 354 d. A.). (Hautkl.) S. 311.

Mitteilung eines Falles mit Abschnürung der Finger, bei dem eine Muffplastik die gestörte Funktion wiederherstellte. Nach einem Jahre zeigte sich allerdings ein neuer Schnürring.

Bernhardt, R., u. A. Wilenczyk-Warschau: Atypische Trichophytie. Positive Blutkulturen von Trichophyton violaceum. (St. Lazarus-Hospital.) S. 313.

Bei einer 21jähr. Bäuerin sind ausgedehnte Stellen der Körperoberfläche befallen, und zwar betreffen sie sowohl Rumpf und Extremitäten, als auch die behaarte Kopfhaut. Die einige Male vorgenommenen Blutkulturen gingen regelmäßig an. Zur Züchtung scheint der Sabouraudsche Nährboden notwendig zu sein, da auf anderen Nährböden Versagen oder Differenz in der Färbung auftreten kann.

Mühlmann, I., u. A. Akobjan-Taschkent: Experimenteller Beitrag zur Ätiologie der Prurigo aestivalis. (Klinik.) S. 318.

Weiße Ratten, die mit dem Serum eines Sommer-Prurigo-Kranken verbehandelt und mit künstlicher Höhensonne bestrahlt wurden, zeigten sowohl während als nach der Belichtung schwere Krankheitserscheinungen. Demnach läßt sich die photosensibilisierende Substanz, welche die Prurigo aestivalis auslöst, auf passivem Wege übertragen.

Jadassohn, W.-Zürich: Tierexperimentelle Untersuchungen über hämatogene, traumatisch bedingte Hauttuberkulose. (Hautkl.) S. 324.

Bei Meerschweinchen gelang es, durch intrakardiale Infektion hämatogene tuberkulöse Hautmetastasen zu erzielen. Aber trotz großer Dosen von stark virulenten Bazillen traten nicht bei allen Tieren Hauttuberkulosen auf. Die kurz nach der Injektion vorgenommene Traumatisierung des Ohres war bei diesen von keinen makro- oder mikroskopisch nachweisbaren spezifischen Veränderungen gefolgt. Bei Kaninchen dagegen, die den gleichen Versuchen unterworfen wurden, zeigen sich am

Digitized by Google

mechanisch gereizten Ohre deutliche histologische Veränderungen in der Bildung von chronischem Granulationsgewebe, während klinisch wahrnehmbare Veränderungen nur ganz ausnahmsweise auftreten. Diese Differenzen zwischen Meerschweinchen und Kaninchen gestatten noch keinen Schluß auf eine Nutzanwendung für die menschliche Pathologie.

Oppenheim, M., u. A. Fehsler-Wien: Über Melkerknoten. (Hautabt. Wilhelminensp.) S. 334.

Mitteilung eines Falles, bei dem außer an den Händen auch Knoten im Gesicht auftraten. Gegenüber der nur ausnahmsweise gelingenden Übertragung auf Tiere ist die Infektion beim Menschen leicht, da gegen sie scheinbar keine Immunität besteht. Zur Verhütung dieser Berufskrankheit wird der Gebrauch von Gummihandschuhen oder elektrisches Melken empfohlen.

Fonrobert, H.-Frankfurt a. M.: Der augenblickliche Stand der Pemphigusforschung mit experimenteller Prüfung der Quaddelresorptionszeit sowie des Kochsalzstoffwechsels. (Hautkl.) S. 343.

Mikroskopische Untersuchungen von Blaseninhalt und von Blasenschnitten vermochten weder andere noch die von Lipschütz beschriebenen Pemphiguserreger nachzuweisen. Dagegen wurde das Vorliegen einer Kochsalzretention wieder bestätigt und dabei festgestellt, daß der Grad der Retention im direkten Verhältnis steht zur Schwere des klinischen Krankheitsbildes. Anders verhält es sich bei der experimentellen Untersuchung der Quaddeleruptionszeit, da diese mit der Schwere der Erkrankung abnimmt. Die Zahl der Eosinophilen im Blute wiederum steigt mit der Intensität des Prozesses. Nur unmittelbar vor dem Exitus treten infolge Versagens der Abwehrkräfte andere Verhältnisse ein. Der Pemphigus vulgaris hat unzweifelhaft Beziehungen zum innersekretorischen Sexualsystem und zum autonomen Nervensystem. H. Vörner-Leipzig.

Dermatologische Zeitschrift

1930, Bd. 58, H. 1/2

Boas, H., u. T. Sodemann-Kopenhagen: Der Einfluß der kongenitalen Syphilis auf Schwangerschaft, Geburt, Wochenbett und Nachkommenschaft. (Entbindungs-Anst.) S. 1.

Kongenital syphilitische Frauen sind den Gefahren der Gravidität und der Geburt nicht stärker ausgesetzt als normale. Nur die Schwangerschaftsnephritis scheint häufiger vorzukommen. Die Größe und prozentuale Sterblichkeit der Kinder weicht nicht nennenswert von dem übrigen Material der Entbindungsanstalt ab. Von 56 Kindern waren 41 klinisch, serologisch und bei der Autopsie vollständig frei von Syphilis, 13 Kinder konnten nicht weiter beobachtet werden, 6 waren gestorben, davon waren 2 Aborte, 3 starben an Geburtskomplikationen, 1 an Atrophia infantilia. Für statistische Angaben ist das Material nicht groß genug.

Stümpke, G.-Hannover: Zur Frage der Thalliumvergiftung. (Stadt-Krkhs.) S. 10.

Verf. berichtet über einen Suizidversuch eines 14jähr. Jungen mit Zeliokörnern. Außer einigen Gelenkschmerzen und Kahlköpfigkeit sind keine Vergiftungserscheinungen aufgetreten. Bemerkenswert ist das Fehlen der Augenbrauen. Die Menge des eingenommenen Thalliums konnte nicht festgestellt werden. Eine Schachtel Zeliokörner enthält 1 g Thallium. Vergiftungen durch Zeliopaste und -körner werden öfter beobachtet.

Sellei, J.-Budapest: Formen und Ursachen der als Chloasma uterinum benannten Hyperpigmentation des Gesichts. (Derm. Abt. der Charité-Polikl.) S. 17.

Man unterscheidet 3 klinische Formen: 1. die kleinfleckige Form (Hyperpigmentatio punctata), 2. doppelkreuzförmige Gesichtspigmentationen und 3. die Pigmentation der Schläfe und der Regio masseter. Erstere kommt gewöhnlich auf der Nase und dem übrigen Gesicht vor. Die 2. Form breitet sich in der Mitte der Stirn aus, läßt zwischen Pigmentbasis und Kopfhaargrenze einen breiten normalen Hautstreifen. Die untere Grenze des Pigments berührt nie die Superzilien. Sie geht auf den Rücken der Nase über. Die Nasenflügel und das untere Drittel der Nase bleiben verschont. Von der Mitte des Nasenrückens geht ein schmaler Pigmentstreifen zur Regio zygomatica und breitet sich von dort über die Wangen aus. Als Ursache

Digitized by Google

der Hyperpigmentation kommen in Betracht: 1. mit der Hautfunktion, 2. mit den innersekretorischen Drüsen zusammenhängende Veränderungen, 3. Stoffwechselveränderungen (Tbc., Alkohol, Toxämie bei Graviden usw.).

v. Mallinckrodt-Haupt, A.-Bonn: Milbenerkrankungen beim Menschen (Schluß). Ein neuer Trombidioseherd in der Eifel. (Univ.-Hautkl.) S. 24.

Die Milbe gedeiht am besten in Gegenden mit hohen Niederschlagsmengen und mittlerer Höhe. Die Infektionsmöglichkeit ist in Europa im Juli und August am größten. Prädilektionsstellen sind Fußrücken, Fußränder und Knöchel, Unterschenkel und Kniekehlen, ferner Innenseite des Oberschenkels, Leistenbeuge und Hüftgegend. Es können aber auch andere Körperstellen befallen werden. Klinisch zeigt sich auf der Haut, besonders am Haarfollikel, eine kleine Erhabenheit, auf der man mit Lupe oder mit bloßem Auge die Larve in Gestalt eines blutroten Punktes sehen kann. Das Zentrum entwickelt sich zu einem zugespitzten, konischen Knötchen oder zu einer ovalen, urtikariellen, blaßroten Papel. In schweren Fällen können Kopfschmerz, erhöhte Temperatur und Albuminurie auftreten. Am störendsten ist der stets vorhandene Juckreiz. Zur Behandlung wird eine 10%ige Schwefelmixtur, 20%ige Perugensalbe, Ristin oder ein 2,5%iger Menthol-Naphtholspiritus empfohlen.

1930, Bd. 58, H. 3

Marchionini, A., u. B. Ottenstein-Freiburg: Die Goldsolreaktion des Liquor cerebrospinalis mit elektropositivem Hydrosol. S. 127.

Nach Mellanby und Anwyl-Davies entsteht die pathologische Liquorkurve bei der Langeschen Goldsolreaktion, die elektronegatives Goldhydrosol verwendet, dadurch, daß ein positiv geladenes Euglobulin im Liquor das negative Goldsol ausflockt. Das Pseudoglobulin im Liquor ist elektronegativ, wirkt daher nicht fällend. Durch Versuche mit elektropositivem Goldhydrosol konnte die Richtigkeit dieser Theorie bestätigt werden. Die Kurvenbilder zeigen entgegengesetzte Fällungserscheinungen. Fällungen bei negativem Sol entsprechen Hemmungen bei positivem Sol und umgekehrt. Für die Praxis ist die Reaktion mit elektropositivem Sol nicht geeignet. Die Kurvenbilder sind weniger präzis und weniger deutlich als die des negativen Sols.

Jordan, A.-Moskau: Das Lupus-vulgaris-Karzinom. (II. Mosk. Hautkl.) S. 136.

Verf. berichtet über 108 in den letzten 15 Jahren in der Literatur beschriebene Fälle und vergleicht sie mit den Statistiken von Ashihara, Bargues und Silberstein. Auffallend ist im Gegensatz zu früheren Beobachtungen die überwiegende Beteiligung weiblicher Kranker. Am häufigsten tritt der Krebs im 5. Jahrzehnt auf, relativ häufig schon im 3. Jahrzehnt. Die Zeitspanne, in der das Karzinom nach Beginn des Lupus vulgaris entsteht, beträgt ebensooft 11—20 wie 21—30 Jahre. Die häufigste Lokalisation ist das Gesicht und hier an erster Stelle die Wangen, dann Nase und Lippen. Die Röntgentherapie spielt bei dem Übergang in Karzinom keine ausschlaggebende Rolle.

Löhe, H., u. D. Nitschke-Berlin: Ungewöhnlicher Sitz multipler Spontanfrakturen bei Tabes dorsalis. (Derm. Abt. des R.-Virch.-Krkhs. [dir. Arzt Prof. Löhe].) S. 150.

Ein 50jähr. Pat., der sich vor 25 Jahren luetisch infizierte, wurde wegen Spontanfraktur des r. Fußgelenkes ins Krankenhaus eingeliefert. Es bestehen klinische Anzeichen für Tabes. Nach Beendigung einer antisyphilitischen Kur (Ung. einer. und Jod) Entlassung. Einen Monat später stellte sich ein „Knirschen" im l. Schultergelenk ein. Das Röntgenbild zeigt einen Splitterbruch des Oberarmes dicht unterhalb des Kopfes, ferner Bruch des Schulterblattes mit Abriß des Akromion und des Processus coracoideus. 5 Monate darauf Aufnahme zur neuen Kur. Im Bereich der Halswirbelsäule hört man bei Bewegungen des Kopfes nach hinten lautes Knacken. Röntgenologisch findet sich Atrophie der Halswirbel, zackige Konturen, ferner paraartikuläre Verknöcherungen. Kurz nach beendeter zweiter Kur stellte sich erneut Schwellung und Rötung des ganzen linken Oberarmes ein. Das Röntgenbild zeigt zunehmende Atrophie aller Fragmente. Einen Monat später kam es zu einem Splitterbruch des r. Oberschenkels. 3 Monate darauf Blasenlähmung, Pneumonie und Exitus letalis. Bemerkenswert ist der Fall wegen des frühzeitigen Auftretens multipler Knochenbrüche und besonders wegen der Fraktur des Epistropheus, die klinisch trotz negativen Röntgenbefundes diagnostiziert und später durch die Sektion bestätigt wurde.

Digitized by Google

Langer, E. Berlin: Die Gonorrhoe der paraurethralen Gänge bei der Frau, ein Fall seltener Lokalisation derselben. (Derm. Abt. d. Krkhs. Berlin-Britz.) S. 158.

In einem Falle wurden zwei nebeneinanderliegende Gänge beobachtet, die in der Mitte zwischen Klitoris und Urethra mündeten und blind endeten. Der rechte Gang war 5 cm, der linke, engere $\frac{3}{4}$—1 cm lang. Beide Gänge waren blennorrhoisch infiziert. Die beiden Gänge sind keine Paraurethren, sondern stellen Entwicklungsanomalien in früher Embryonalperiode dar. Zur Behandlung infizierter Gänge und Taschen wird als einzig wirksame Methode die Elektrokoagulation empfohlen.

F. Harry-Wiesbaden.

Archives of Dermatology and Syphilology

1930, Bd. 21, Nr. 2

Grindon, J.: The Present Day Tendency of Dermatology (Die gegenwärtige Tendenz der Dermatologie). S. 163.

Verf. weist darauf hin, daß die Zukunft der Dermatologie in der Biochemie und Biophysik liegt.

Silverberg, M G.: The Sensitization of the Skin to Mesotan (Die Empfindlichkeit der Haut gegen Mesotan). S. 166.

Mesotan ist der Methoxymethylester der Salizylsäure. Durch perkutane Einverleibung erzeugte Verf. Hypersensibilität gegen Mesotan. Durch höher konzentriertes Mesotan erfolgte der Zustand der Hypersensibilität gegen erneute Mesotanzufuhr schneller als durch gering konzentriertes Mesotan. Wie lange die Inkubationszeit bis zur Entwicklung der Hypersensibilität dauert, konnte Verf. nicht feststellen, denn die Reaktion ist bei gleicher Dosierung bei verschiedenen Menschen verschieden. Die passive Übertragung der Hypersensibilität gelang nicht.

White, Cl.: Molluscum Contagiosum of the Scalp (Molluscum contagiosum der Kopfhaut). S. 180.

Bericht über das Vorkommen von Molluscum contagiosum auf einer Glatze. Der Pat. gab an, sich den Ausschlag in einem Friseurladen geholt zu haben.

Swartz, J., H. Blumgart u. M. Altschule: Ethyl Jodide Inhalations in the Treatment of Mycotic Infections of the Skin and Allied Conditions (Äthyljodidinhalationen bei der Behandlung von Pilzerkrankungen der Haut und von verwandten Erscheinungen). S. 182.

Die Verabfolgung von Jod durch Inhalation von Äthyljodid hat nach Verf. bei Pilzaffektionen recht guten Erfolg gebracht. Auch andere Hauterkrankungen, wie seborrhoisches Ekzem und Psoriasis, wurden durch diese Behandlung günstig beeinflußt. Verf. ließ die Pat. täglich 20 Minuten lang das Äthyljodid inhalieren.

Chen, F.: Experimental Urticaria (Experimentelle Urtikaria). S. 186.

Verf. beobachtete, daß nach Blasenbildung, die durch chemische Substanzen, wie Morphin, Histamin, Atropin hervorgerufen wurde, eine lokale Herabsetzung der Hautsensibilität erfolgte. Wenn in eine solche Blase Epinephrin hineingebracht wurde, trat Anämie der Haut auf und die Blase bildete sich schneller zurück als Blasen ohne Epinephrinzusatz. Nach wiederholten Injektionen von urtikariaerzeugenden Mitteln entwickelten sich an dieser Hautstelle immer kleinere Blasen.

Alderson, H. E.: The Bacteriophage in Pyogenic Infections of the Skin (Die Bakteriophagie bei pyogenen Infektionen der Haut). S. 197.

Verf. behandelte Acne vulgaris mit Erfolg durch Bakteriophagie. Eine Aufschwemmung von Bakterien in alkalischer Fleischbrühe mit einem Zusatz einer die Bakterien lösenden Substanz wurde den Pat. intramuskulär injiziert. Dieses Gemisch löst dann die Bakterien der Akne auf. Es folgten keine starken Reaktionen. Die in der Literatur berichteten starken Reaktionen sind auf das Abkochen des Gemisches zurückzuführen. Man kann vorher die Bakterien der Acne vulgaris mit verschiedenen Gemischen zusammenbringen und feststellen, welches Bakteriengemisch die stärkste Wirkung auf die Aknebakterien hervorbringt.

Rattner, H.: Nodal Fever of Lendon (Das Lendonsche „Knotenfieber"). S. 206.

Eine 26jähr. Frau bekam 4 Monate post partum unter Fieberanstieg Knoten in beiden Brüsten, die oval, schmerzlos waren und bei Druck sich weich anfühlten. Nach wenigen Tagen klangen die Erscheinungen ab. Eine Tuberkulose, wie sie bei

Digitized by Google

Fällen von „Knotenfieber" nachgewiesen werden konnte, bestand nicht. Verf. hält diesen Fall für die milde Form des echten Lendonschen Knotenfiebers.

Stokes, J.: Some Recent Aspects of International Cooperation in Syphilologic Research (Einige neue Ausblicke zur internationalen Zusammenarbeit bei der Erforschung der Syphilis). S. 208.

Die Versammlung von Dermatologen aller Länder in Genf 1929 beschloß, genaue Fragebogen an die Kliniken über frische und latente Syphilis, deren Rezidive, Behandlung und Prognose herauszugeben. Nur solche Fälle sollen aufgeführt werden, die wenigstens 6 Monate in klinischer Behandlung waren.

Michael, J. C.: Discrete Keratoderma of the Dorsum of the Hands (Zerstreut auftretendes Keratoderm des Handrückens). S. 215.

Verf. berichtet über 3 Fälle von Keratoderm des Handrückens und der lateralen Handseiten. Die Keratome waren leicht erhaben, von verschiedener Farbe, hatten etwas rauhe Oberfläche, nicht scharfe Begrenzung und waren 4 mm bis mehrere Zentimeter im Durchschnitt groß. Es handelte sich um erworbene Keratome, deren Entstehung noch nicht geklärt ist.

Duemling, W.: Dermatitis Nodularis Necrotica (Dermatitis nodularis necrotica). S. 229.

Ein 11jähr. Mädchen leidet seit 3 Jahren an einem polymorphen Exanthem, das als Pustel, Knoten oder Geschwür am Rücken, an den Ellbogen, Handrücken, Knien, Unterschenkeln und Füßen besonders stark auftritt. Von Zeit zu Zeit kommen neue Schübe mit Fieberanstieg. Die submaxillären und Inguinaldrüsen erweichten und eiterten. Die Krankheit trotzt jeder Behandlung. Für Tuberkulose ist in diesem Falle nichts nachweisbar. In der Literatur sind Fälle beschrieben, die primär an einer viszeralen Tuberkulose litten. In diesem Falle ist vielleicht als Ursache eine Sepsis ungewöhnlicher Art anzunehmen.

Rauschkolb, J. E.: Circumcision, its Value in the Treatment for Chancroidal Lesions of the Male Genitalia (Zirkumzision, ihr Wert bei der Behandlung von Primäraffekten der männlichen Genitalien). S. 251.

Bei 107 Pat. mit Primäraffekt am Präputium wurde bei klinischem Aufenthalt nicht nur der Primäraffekt exzidiert, sondern auch die Vorhaut zirkumzidiert. In keinem Falle traten Leistendrüsen auf. In manchen, infolge der Unmöglichkeit, die geschwollene Vorhaut zurückzuziehen, fraglichen Fällen konnte durch die Zirkumzision die Diagnose Syphilis früher gestellt werden als durch den Spirochätennachweis, angestellt im vorsickernden Sekret.

Chipman, E.: Coccidioidal Granuloma (Kokzidiengranulom). S. 259.

Bericht über 2 Fälle. Beim ersten Fall traten die Bläschen zuerst an der Nase, beim zweiten im Nacken auf. Beim ersten Fall half die Jodtherapie wesentlich. Der Exitus trat infolge einer Kehlkopftuberkulose ein. Der zweite Fall hatte überall Metastasen, besonders in den Darmbeinschaufeln. Jod brachte auch hier wesentliche Besserung, während Antimon versagte. Zur Zeit wird er mit Gentianaviolett 1:250000 intravenös behandelt; daneben erhält er Leberdiät und Höhensonne, wodurch die sekundäre Anämie fast verschwunden ist.

Weidman, F., u. J. Besancon: Histologic Differences in a „Syringoma" of the Face and Shoulder (Histologische Verschiedenheit bei einem Syringom des Gesichts und der Schulter). S. 279.

Schilderung eines Falles mit multiplen benignen Epitheliomen des Gesichts und der Schultern. Die Tumoren auf der Schulter boten histologisch das Bild von gewucherten Schweißdrüsen; die Tumoren im Gesicht glichen histologisch dem Epithelioma adenoides cysticum Brooks.

1930, Bd. 21. Nr. 3

Jadassohn, J.: The Importance of Immune Biologic Processes in the Morphology of Skin Lesions (Die Wichtigkeit biologischer Immunitätsvorgänge bei der Morphologie von Hauterkrankungen). S. 355.

Verf. bringt eine ausführliche Erörterung über die lokale Immunität bei Hauterkrankungen. Er verbreitet sich besonders über die histologischen Befunde bei Trichophytie und Hauttuberkulose. Aus dem histologischen Bild bekannter Immunitätsvorgänge der Hautkrankheiten glaubt Verf. auch auf die Ätiologie bisher unbekannter Hautkrankheiten schließen zu dürfen. Nach Verf. lassen z. B. die lokalen Immunitätsvorgänge bei der Psoriasis auf eine parasitäre Ursache schließen.

Digitized by Google

Cole, H., N. Schreiber u. T. Sollmann: Mercurial Ointments in the Treatment of Syphilis (Quecksilbersalben bei der Behandlung der Syphilis). S. 372.

Die Absorption und Ausscheidung des Hg nach Schmierkur ist direkt proportional der Hg-Konzentration in der Salbe. Die Salbengrundlage selbst ist gleichgültig. Bei kolloidalem Hg besteht keine größere Ausscheidung; nur der Speichelfluß ist stärker. Einreibung des ganzen Körpers in toto wöchentlich nur einmal mit 30%iger Hg-Salbe hat eine gleiche oder höhere Ausscheidung des Hg zur Folge als tägliche Einreibung nur eines Gliedes mit 50%iger Salbe.

Kolmer, J.: Bismuth Arsphenamine Sulphonate (Bismarsen) in the Treatment of Syphilis and of other Spirochetic Infections (Wismutsalvarsansulfonat [Bismarsen] bei der Behandlung der Syphilis und anderer Spirochäteninfektionen). S. 394.

Das intramuskulär zu gebende Bismarsen vereinigt die Vorteile der kombinierten Therapie. Von besonderem Wert ist es bei Behandlung chronischer und kongenitaler Syphilis, wenn intravenöse Injektionen nicht möglich sind, ferner in solchen Fällen, in denen man die Salvarsaneinwirkung gefahrlos bei einem Pat. zuerst beobachten will. Bismarsen ist im Gewebe löslich und wird in den Muskeln schnell resorbiert. Verf. gab 0,2 g Bismarsen in 5—7tägigem Intervall, im ganzen etwa 40 Injektionen in 4 Kuren. Die Schmerzhaftigkeit war gering. Vorsicht bei Bismarsenanwendung ist am Platze bei Fällen, die Gelbsucht oder Dermatitis gehabt haben. Der Primäraffekt und sekundäre Erscheinungen verschwanden langsamer als nach Salvarsaninjektionen, dagegen war das Bismarsen wirkungsvoller als Quecksilber und Wismut. Therapeutisch gut wirkte Bismarsen auch bei Lungenspirochätose und bei schweren Fällen von Plautscher Angina.

Binzen, E.: The Generalized Keratotic Nevus (Generalisierter keratotischer Naevus). S. 413.

Genauer Bericht über einen unilateralen hyperkeratotischen Naevus, der histologisch ein epithelialer Naevus mit Keratohyalinproduktion war.

Ludy, J.: Cutaneus Neuroma (Hautneurome). S. 419.

Auf den Armen je 15—20 tief pigmentierte, feste, nicht konfluierende, verschieden große, äußerst schmerzhafte Knoten, die nicht in einem Nervenverlauf lagen. Klinisch wurden die Knoten als Tuberkulide diagnostiziert. Mikroskopisch waren es Neurome, die nach Verf. durch toxische Einwirkung unbekannter Ursache entstanden waren.

Taussig, F.: Leukoplakia and Cancer of the Vulvae (Leukoplakie und Karzinom der Vulvae). S. 431.

Verf. berichtet über 40 Fälle von Leukoplakie und 76 Fälle von Karzinom der Vulva. Die Leukoplakie tritt besonders im Klimakterium auf; in einem Falle war sie bereits im 13. Lebensjahre entstanden. Die Leukoplakie ist nach Verf. nicht eine Störung der Ovarien-, sondern der Hypophysenhormone. Zum Vulvakarzinom disponiert besonders die Leukoplakie nach syphilitischen Prozessen. Röntgen und Radium empfiehlt Verf. keineswegs für das Vulvakarzinom. Nach seiner Erfahrung vermag nur die vollständige Vulvektomie mit gänzlicher Ausräumung der Leistendrüsen erfolgreich zu sein. Von 3 auf diese Weise behandelten Fällen werden 2 geheilt. (Verf. macht keinen Unterschied zwischen Leukoplakie und Kraurosis vulvae. Ref.).

Greenbaum, S.: Late Syphilis of the Palate (Spätsyphilis des harten Gaumens). S. 446.

Wie auch die Abbildung zeigt, handelt es sich nicht um eine weiche gummöse Form, sondern eine mehr sklerosierende diffuse Infiltration, einhergehend mit bindegewebiger Verhärtung.

Lehmann, C.: Acute Vesicular Eruptions of the Hands and Feet (Akute blasenbildende Ausschläge der Hände und Füße). S. 449.

Bei allen Formen von Dyshidrosis an Händen und Füßen, ganz gleich welcher Ursache, kehren stets gewisse klinische Erscheinungen wieder: Hyperhidrosis, feuchte Haut, feinschlägiger Tremor der Hände und Nervosität. Offenbar spielen innere Einflüsse die Hauptursache für die Entstehung der Dyshidrosis. Verf. glaubt, daß es sich um trophische Störungen handelt, die mit dem Sympathikus in Verbindung stehen.

L. Mühlpfordt-Allenstein.

Digitized by Google

Mitteilungen aus der Literatur

Pigment

Risak, E.-Wien: Über das Auftreten von Melaninreaktionen im menschlichen Harne nach Sonnenbestrahlung. (III. Med. Univ.-Kl.) Wien. klin. Wschr., 1930, Nr. 12. S. 358.

Bei 30 Personen, die sich zwecks experimenteller Untersuchung sehr starker Sonnenbestrahlung ziemlich des ganzen Körpers aussetzen, ist festzustellen, daß die Harne, die zuerst von normaler Farbe waren, nach 24 Stunden nachdunkelten und eine stark positive Melaninreaktion ergaben. Diese ließ allmählich nach, und zwar nach 2—6 Tagen. Eine erneute Sonnenbestrahlung löste dagegen keine neue Reaktion aus. Diese war auch nicht durch künstliche Höhensonnenbestrahlung zu erreichen. Die Hautfarbe im Sinne einer Pigmentbereitschaft spielt keine Rolle.

H. Colman-Berlin.

Benigne Neubildungen und Mißbildungen

Reis, J.: Sur les relations étiologiques entre l'épithelioma contagieux et le coryza infectieux des oiseaux (Über die ätiologischen Beziehungen zwischen dem kontagiösen Epitheliom und der kontagiösen Koryza der Vögel). C. r. Soc. biol., Bd. 103, Nr. 14. S. 1335.

Die ätiologischen Beziehungen zwischen Epitheliom, Diphtherie und Koryza der Hühner sind noch ungeklärt. Von einem ausschließlich an Koryza (nicht an Epitheliom oder Diphtherie) erkrankten Huhne wurde aus dem Eiter des Sinus maxillaris eine Emulsion hergestellt und zwei gesunden Hühnern injiziert. Das eine erkrankte an Koryza und starb, das andere zeigte am Kamm epitheliomatöse Veränderungen, die auf andere Hühner übertragen werden konnten. Gleiches gelang auch noch in anderen Fällen, doch ist ein endgültiger Schluß noch nicht gestattet.

E. Levin-Berlin.

Hart, M.-Galatz: Heilung von Condylomata acuminata durch Behandlung mit ultravioletten Strahlen. Zbl. Gynäk., 1930, Nr. 9, S. 553.

In 10—20 Sitzungen hat H. mittels ultravioletter Strahlen Condylomata acuminata bei Frauen total zerstört, um die Schmerzen und Unbequemlichkeiten der chirurgischen Behandlung zu sparen. Abbildungen geeigneter Ansätze (nach Wintz-Erlangen). Größere zusammengewachsene Pakete von C. acum. wurden so erweicht, daß sie mühelos abgehoben werden konnten. Haack-Hamburg-Barmbeck.

Burg, E.-Pécs: Über das Fibroma molluscum graviditatis. (Geburtshilfl. u. gynäk. Kl. d. kgl. ung. Elisabeth-Univ.) Zbl. Gynäk., 1930, Nr. 12, S. 737.

Bei einer 29jähr. Erstgebärenden traten in der zweiten Hälfte der Schwangerschaft am ganzen Körper bräunliche Flecken und zahlreiche bis hirsekorngroße, teils pigmentierte Knoten der Haut auf. Ein solcher am Rücken erreichte die Größe eines halbierten Hühnereies. Die Anamnese ergab, daß vor der Schwangerschaft nur einzelne warzenartige Gebilde der Haut bestanden hatten, welche sich dann während der Schwangerschaft stärker verfärbten. Nach der Geburt bildeten sich die Erscheinungen schnell zurück, so daß nach 5 Wochen nur noch die ursprünglichen vorhanden waren. Es handelt sich um einen M. Recklinghausen; die in der Überschrift gewählte Bezeichnung soll den deutlichen Einfluß der Schwangerschaft auf diese Krankheit besonders betonen. Kruspe-Dresden.

Srago, J.: Kasuistische Beiträge zur Klinik und anthropometrische Messungen als Beitrag zum Habitus beim Morbus Recklinghausen. Diss., Jena 1929.

Die somatometrischen Untersuchungen ergaben folgendes: 1. Eine 33jähr. hochgradig verwachsene magere Frau bietet das Bild einer Leptosomen und ist eine Minusvariante in bezug des Längenwachstums. 2. Ein 65jähr. Mann zeigt pyknisch-femininen Habitus, Körpergröße hart an der Grenze des Kleinwuchses. 3. Eine 37jähr. Frau zeigt pyknisch-femininen Habitus mit leicht athletischem Einschlag, bezüglich Körpergröße ist sie eine Minusvariante. 4. Deren 13jähr. Tochter ist jugendlich leptosom-pyknisch, Neigung zu Kleinwüchsigkeit. 5. Der 16jähr. Sohn zeigt ausgeprägte Reithosenform der Oberschenkelkonfiguration mit der größten Ausbuchtung nicht in der Hüftgegend, sondern in der mittleren Hälfte des Ober-

Digitized by Google

schenkels, Habitus pyknisch-feminin, nebst Neigung zu Kleinwuchs. 6. 26jähr. Fr. hat pyknisch-femininen Habitus, dicht an der Grenze des Kleinwuchses. 7. 36jähr. Mann weist leptosom-athletischen maskulinen Habitus auf, betreffs Körpergröße eine Minusvariante. Als Maß des Kleinwuchses ist bei Männern die Größe bis 160 cm, bei Frauen bis 150 cm angenommen. M. Kazarowa-T. Pasardschik.

Gyger, R.-Basel: Über die Beziehung der markhaltigen Nervenfasern der Retina zur Recklinghausenschen Krankheit. (Univ.-Augenkl.) Klin. Mbl. Augenheilk., Bd. 84, S. 523.

Verf. hat die Untersuchungen von Fischer, der bei 12 Fällen von Recklinghausenscher Krankheit viermal markhaltige Fasern in der Netzhaut beobachtete und in diesen ein Symptom der genannten Erkrankung erblickte, nachgeprüft. Unter 16 Patienten mit markhaltigen Nervenfasern ließen sich niemals auch nur rudimentäre Symptome einer bestehenden Recklinghausenschen Krankheit nachweisen. Wenn auch auf Grund der Fischerschen Befunde ein korrelatives Auftreten anzunehmen ist, so haben andererseits diese Untersuchungen ergeben, daß markhaltige Nervenfasern nicht als ein Symptom einer Entwicklungsanomalie im Sinne einer Recklinghausenschen Erkrankung angesehen werden können.

B. Peiser-Berlin.

Maligne Neubildungen

Heiberg, K. A.-Kopenhagen: Das Verhalten des Kernplasmas als Bindeglied zwischen Entzündung und Geschwulstentwicklung. (Kl. f. Hautkrkh. d. Finnischen med. Lichtinst.) Z. Krebsforschg., Bd. 30, H. 1, S. 60.

Das Bestehen einer bestimmten Kernplasmarelation in der Zelle ist in der Biologie als etwas Gesetzmäßiges anerkannt. Wo durch äußere Einflüsse eine Verschiebung der Kernplasmarelation stattfindet, erfordert die Vitalität der Zelle eine möglichst schnelle Ausgleichung dieses Mißverhältnisses. Wie liegen die Verhältnisse beim Karzinom? Beim beginnenden Karzinom handelt es sich um Zellen, die sich in einem Reiz- und Wachstumszustand befinden und deren Zellkörper durch allseitigen Zug des umgebenden Gewebes gleichzeitig dilatiert werden können. Zur Aufrechterhaltung der „richtigen" Kernplasmarelation zeigt sich in der Zelle dann das Bestreben zur Vergrößerung (Polyploidie) der Chromosomenzahl, womit eine neue „Größenordnung" des Zellwachstums erreicht wird, die gewöhnlich von Dauer ist. Als Methodik bei seinen Untersuchungen benutzte Verf. die Abzeichnung des Gewebes bei Immersion und 500facher Vergrößerung auf dünnem steifem Karton, aus dem dann die Kerne ausgeschnitten und ebenso wie das andere, was von den Zellen übrigblieb, gewogen wurden. Die dabei gewonnenen Verhältnisse sind tabellarisch dargestellt und ergeben, daß die Kernplasmarelation von spinozellularen, schwach verhornenden Karzinomzellen der von wachsenden normalen Zellen etwa gleichkommt, d. h. sie entspricht etwa derjenigen der Zellen des Stratum basale der Epidermis. Dabei ist ihre Zellgröße vermehrt. Beim Basalzellkarzinom und Naevus war die Kernplasmarelation noch etwas größer. O. Grütz-Elberfeld.

Caspari, W., u. F. Ottensooser-Frankfurt a. M.: Über den Einfluß der Kost auf das Wachstum von Impfgeschwülsten. (Staatl. Inst. f. exper. Ther. Abt. Krebsforschg.) Z. Krebsforschg., Bd. 30. H. 1, S. 1.

Experimentelle Untersuchungen über den Einfluß von Vitaminen auf das Wachstum von Mäuseimpftumoren zeigten, daß völlige Avitaminose zwar zu einer starken Hemmung, aber nicht zur gänzlichen Verhinderung des Tumorwachstums führt. Werden Vitamine zugelegt, so erweist sich Vitamin B viel energischer wachstumsanregend als Vitamin A. Reichliche Zufuhr von Vitamin B wirkt begünstigend auf das Geschwulstwachstum, und zwar auch bei völligem Fehlen von Vitamin A. Dagegen vermag reichliche Zufuhr von Vitamin A bei Fehlen von Vitamin B das Geschwulstwachstum gegenüber einer völlig vitaminfreien Diät nicht anzuregen. Vitamin B ist wahrscheinlich das einzige für das Wachstum der Tumoren unentbehrliche Vitamin. Reichliche Vitamin-B-Gaben in Verbindung mit reichlichem Vitamin A bewirken keine wesentliche Änderung des Tumorwachstums gegenüber der reichlichen Zufuhr von Vitamin B allein, jedoch wird eine resistenzsteigernde Wirkung der Vitamin-A-Zulage zum Schwellenwert von Vitamin B beobachtet, die sich in starker Zunahme der absolut immunen Tiere äußert. Verf. hält es für zulässig, diese Ergebnisse auch auf die menschlichen Spontantumoren anzuwenden. Da sich bei den Tieren gezeigt hat, daß überreichliche Ernährung zwar den Wirtsorganismus, aber

Digitized by Google

auch das Tumorwachstum fördert, sollte man bei Krebskranken zu reichliche Ernährung vermeiden. Reichliche Vitamin-A-Zufuhr kann bei Krebskranken durch Steigerung der Abwehrkräfte Nutzen bringen. Es empfiehlt sich ferner, die Vitamin-B-Zufuhr und die Kohlehydratzufuhr bei Krebskranken nach Möglichkeit herabzusetzen. O. Grütz-Elberfeld.

Lipschütz, B.-Wien: Ergebnisse zytologischer Untersuchungen an Geschwülsten. IX. Die Rolle metastatischer Hautknötchen für die zytologische Erforschung menschlicher Geschwülste, nebst Bemerkungen über das Studium der Zytologie primärer Hautkarzinome. (Prosektur d. Franz-Josef-Spitals.) Z. Krebsforschg., Bd. 31. H. 1, S. 35.

Bei Geschwülsten tierischer und menschlicher Herkunft tritt eine eigenartige sowohl hinsichtlich der Morphologie und der Zelltopographie wie auch hinsichtlich der Färbbarkeit und der Struktur charakteristische Erkrankung des Protoplasmas auf, die als Plastinreaktion bezeichnet wird; sie läßt sich auch in einzelnen metastatischen Hautknötchen nachweisen und namentlich in den Geschwulstzellen, welche in den Bindegewebssepten der Fettläppchen locker angeordnet sind. Die bei Giemsafärbung erscheinende blauviolette Kappe oder der Randstreifen, der manchmal noch an einen sehr schmalen Plasmarest angrenzt und in einzelnen Zellen feingranuliert ist, dürfte eine wichtige Rolle spielen. In Basalzellkarzinomen sieht man besonders an den kolbenförmigen Zapfen fast regelmäßig an der dem Korium zugewendeten Seite der Zellen die kappenähnlichen Gebilde in den Zellen. F. Winkler-Wien.

Zakrzewski, Z.-Krakow: Über Tumorgewebekulturen in vitro. (Inst. f. allgem. u. exper. Path. d. Jagiellonischen Univ.) Z. Krebsforschg., Bd. 30, H. 1, S. 106.

Die Hauptschwierigkeit der Züchtung von Tumorzellen in vitro auf geronnenem Plasma als Nährmedium liegt nach Ansicht der meisten Verfasser in der Verflüssigung des Plasmas durch die absterbenden Tumorzellen. Verf. kam auf Grund seiner Kulturversuche zu dem Schluß, daß die Plasmaverflüssigung nur eine, aber nicht die Hauptschwierigkeit bei der Gewebezüchtung darstellt. Weitere Schwierigkeiten ergeben sich aus dem Nichtgenügen von Embryonalextrakt und Serum zur Züchtung von Tumorzellen und aus der toxischen Wirkung von Zellabbauprodukten auf die Tumorzelle. Durch öfter wiederholtes Waschen der Kultur mit Ringerlösung kann ein besseres Wachstum erzielt werden. Aus den sonstigen Ergebnissen der Untersuchung ist hervorzuheben, daß die Eigenschaft, ein heterologes Nährmedium zu verflüssigen, nicht charakteristisch für Tumorzellen ist, da auch Normalzellen dasselbe vermögen, sobald sie in der Kultur zerfallen. O. Grütz-Elberfeld.

Suzuki, T.-Tokio: Experimentelle Studie über die Beziehungen der Haarfarbe von Maus und Kaninchen zur Häufigkeit der Entstehung des Teerkankroides. (Pathol. Inst.) Virch. Arch., Bd. 277, H. 1, S. 139.

Bei weißen Mäusen geht der Teerkarzinom häufiger an als bei schwarzen. Dies beruht auf einer stärkeren und schnelleren Reaktion der Epidermis bei den weißhaarigen Tieren, nicht aber, wie Verf. früher in Übereinstimmung mit Fukuda glaubte, auf einer Vermehrung der Mastzellen und der elastischen Fasern bei den schwarzhaarigen. Pinselt man schwarzweiße Mäuse teils an weißen, teils an schwarzen Stellen mit Teer, so ist zwar atypische Epithelverdickung bei letzteren, Kankroidbildung aber bei ersteren häufiger, d. h. das Stadium der Epithelhyperplasie geht bei Pinselung weißer Stellen schneller in echten Krebs über. Ähnlich sind die Ergebnisse bei Kaninchen. F. Wohlwill-Hamburg.

Reimann, St. P.-Philadelphia: Bemerkungen über die Bestimmung des Bösartigkeitsgrades von Tumoren auf Grund ihrer histologischen Bilder. Beitr. path. Anat., Bd. 84. H. 2, S. 266.

An dem Krankenhaus in Philadelphia besteht eine Abteilung zur Weiterbeobachtung, die es Verf. ermöglicht, die von ihm gestellten Prognosen nachzukontrollieren. Von den Versuchen, den Grad der Bösartigkeit von Mammakrebsen auf Grund des histologischen Befundes, insbesondere auf Grund der Zellgröße, der Färbbarkeit der Kernplasmarelation, des mitotischen Index (Verhältnis der Mitosen zu den Amitosen), der Architektur, der Invasion von Lymph- und Blutgefäßen, der (entzündlichen) Stromareaktionen zu bestimmen und die Lebensdauer vorauszusagen, erwiesen sich genau 50 von 100 als geglückt, 50 als falsche Vorraussage. Das Ergebnis ist also nicht besser als reine Mutmaßung. Verf. setzt auseinander, daß es der ganzen Sachlage nach auch nicht anders sein könne, schon aus dem äußerlichen

Digitized by Google

Grund, daß innerhalb desselben Tumors äußerst verschiedene histologische Bilder zu beobachten sind. F. Wohlwill-Hamburg.

Stammer, A.: Über multiple Basaliome der Haut des Rumpfes. Typ Epithelioma Pagetoid Darier. Diss., Hamburg 1928.

Eingehende Mitteilung des Krankheitsbildes einer 65jähr. Witwe, die seit 20 bis 30 Jahren rötliche Flecke an Brust und Bauch bemerkt hatte. Jetzt auf der Nase ein erbsengroßes Ulkus, ebenso hinter dem linken Ohre. An der rechten Mamma ein handtellergroßer ekzemartiger Fleck, von einem erythematösen Saum und zystenartigen Körperchen umgeben; ein ähnlicher Herd über der linken Schulter. Auf der Bauchhaut eine kartenblattartig infiltrierte Platte, die von perlschnurartig aneinandergereihten derben Knötchen serpiginös begrenzt ist, dazwischen oberflächliche Ulzera, Narben und weiße Schuppung. Außerdem Alterswarzen, Teleangiektasien und Pigmentflecke. Die Diagnose schwankte zwischen Bowenscher Präkanzerose und Pagets Disease. Da jedoch weder „clumping cells" noch Pagetzellen vorhanden waren, sondern der histologische Ausgangspunkt in der Basalzellenschicht zu suchen war, so ergab sich die Diagnose Basalzellenepitheliom.

M. Kazarowa-T. Pasardschik.

Bedford, W. D.: Multiple Carcinomata of Skin in a Chimney-Sweep (Multiple Karzinome der Haut bei einem Schornsteinfeger.) Lancet, 1930, Nr. 5554, S. 297.

45jähr. Schornsteinfeger, der 20 Jahre im Beruf war, zeigte an der Oberlippe ein ulzerierendes Karzinom ohne Beteiligung der Drüsen; histologisch: Epitheliom. 5 Monate später Auftreten eines ähnlichen Tumors an der linken Seite des Skrotums. Hier war eine mehrere Monate dauernde ekzematöse Veränderung vorangegangen. Auch hier keine Drüsenschwellung. Histologisch fand sich der gleiche Karzinomtyp wie an der Oberlippe. P. Seier-Heidelberg.

Uhlenbruck, P., u. E. Gilardone-Köln: Über die diagnostische Bedeutung von in oder unmittelbar unter der Haut gelegenen Krebsmetastasen. (Med. Univ.-Kl. Augusta-Hospital.) Med. Klin., 1930, Nr. 17. S. 627.

Hautmetastasen sind bei Karzinomen im allgemeinen selten, am meisten sind sie als in den Lymphwegen der Haut fortschreitende, vom Primärtumor aus tastbare Knoten beim Mammakarzinom bekannt. Von größerer Bedeutung sind sie bei zunächst nicht bekannten Tumoren, so z. B. als unter der Bauchhaut sichtbar werdende oder fühlbare Knoten, die bei Bauchtumoren lymphogen die Bauchwand durchwachsen haben. In anderen Fällen kann es sich um hämatogene Einzelmetastasen an Brust-, Bauch- oder Rückenhaut handeln, die das Vorstadium disseminierter Hautkarzinomatose bilden können. Die Probeexzision ist bei allen Hautknötchen geboten. differentialdiagnostisch kommen leukämische Hauttumoren, Neurofibromatose, Periarteriitis nodosa, Sarkomatose in Betracht. E. Levin-Berlin.

Weber, F. P., E. Schwarz u. R. Hellenschmied: Spontaneous Inoculation of Melanotic Sarcoma from Mother to Foetus (Spontanübertragung von melanotischem Sarkom von Mutter auf Fötus). Brit. med. J., 1930, Nr. 3611, S. 537.

Mutter, 27jähr., war 4 Monate vor ihrem an subkutaner und intestinaler melanotischer Sarkomatose erfolgten Tode von einem anscheinend gesunden Knaben entbunden worden. Im achten Lebensmonat Aufnahme desselben mit palpablen Lebertumoren und anschließend daran Entwicklung von ziemlich reichlichen subkutanen melanotischen Tumoren an Vorder- und Hinterfläche des Brustkorbs. Exitus zwei Monate später. A. Philippi-Bad Salzschlirf.

Bérard, L., u. J. Creyssel: Traitement des grands épithéliomas cutanés de la face après échec des methodes radiotherapiques (Behandlung umfangreicher Hautepithelome des Gesichts nach Versagen der Röntgenbehandlung). Paris Méd., 1930, Nr. 11. S. 237.

Das Versagen der Röntgenbehandlung kann auf dem histologischen Bau der Neubildungen oder Fehlern der Methode beruhen, häufig ist eine Ursache nicht nachweisbar. Es handelt sich dann meist um weit vorgeschrittene Veränderungen, die chirurgisch angegriffen werden müssen. Das kann nur schrittweise geschehen; den Eingriffen muß energische Radiumbehandlung folgen, um erneute Verbreitung zu verhindern, die Narbenbildung ist sorgfältig zu überwachen (Diathermie, antiseptische Maßnahmen). E. Levin-Berlin.

Digitized by Google

Regressive Störungen und Atrophien

Flesch, A.-Budapest: Sklerodermie bei einem 11jähr. Knaben. Verhandlg. ngar. ärztl. Ges., 1930, Nr. 3, S. 40.

Es handelt sich um die diffuse Form, welche sich mit Ausnahme der Kniegenden auf den ganzen Körper erstreckte. Die Krankheit trat in der fünften Woche nach Scharlach auf. Der Kranke wurde mit Schilddrüse, Massage und Wärmepplikation in einem halben Jahre vollkommen geheilt.

M. Kazarowa-T. Pasardschik.

Knyazoviczky, F.-Budapest: Sklerodermie bei einem 3jähr. Kinde. Verhandlg. ngar. ärztl. Ges., 1930, Nr. 3, S. 40.

Seit einem halben Jahre bestehend. Der rechte Unterarm und die Handwurzel laß, geschwollen, induriert, Haut kann nicht in Falten gehoben werden. Finger II—V in mäßiger Volarflexion, Weichteile geschwunden, Finger dünner, Haut gechrumpft, angespannt. Endokrine Veränderung nicht nachweisbar, Kapillarmikroskopisch die Kapillaren am dritten Finger spärlich, zwerghaft, die weiten Unterschiede zwischen arteriellem und venösem Ast verschwunden.

M. Kazarowa-T. Pasardschik.

Bordier, H.: Sur un nouveau traitement du lupus érythémateux (Über eine neue Behandlung des Lupus erythematosus). Paris Méd., 1930, Nr. 12, S. 272.

Zur Anwendung kommen Hochfrequenzströme mit einer besonders konstruierten monopolaren Elektrode, die eine Vertiefung trägt, in die ein mit medikamentöser Flüssigkeit getränkter Wattebausch eingeführt werden kann. Als Medikament wurde mit Vorteil eine wässerige Lösung von Natrium-Wismut-Tartrat benutzt. Während man den Strom einige Minuten hindurchgehen läßt, kann man den Wattebausch entweder fest auf die zu behandelnde Stelle aufdrücken oder einige Millimeter davon entfernen, so daß Funken überspringen. Die Sitzungen werden bei dieser „medikamentösen Arsonvalisation" in Pausen von 3—4 Wochen wiederholt.

E. Levin-Berlin.

Hudelo u. Rabut: Le rôle de la syphilis dans les atrophies cutanées (Die Rolle der Syphilis bei den Hautatrophien). Paris Méd., 1930, Nr. 9, S. 202.

Der Begriff der idiopathischen Hautatrophien kann nicht mehr aufrechterhalten werden, auch nicht für die Fälle, in denen eine voraufgegangene Läsion nicht festgestellt war. Eine bedeutende Rolle spielt die Syphilis, indem ein Teil ihrer Manifestationen in Atrophie übergehen kann. Das ist einmal der Fall nach voraufgegangener Ulzeration, wobei es sich dann eigentlich um atrophierende Narben handelt (meist in der tertiären Periode), dann auch ohne solche als atrophierende Syphilide (in der Sekundär- und Tertiärperiode), nicht sicher nach makulösem Exanthem, besonders nach papulösen, häufig purpuraartigen sowie auch nach tertiären Efflureszenzen. Endlich dürfte die Syphilis auch, ohne daß spezifisohe Effloreszenzen vorausgegangen sind, bei idiopathischer Hautatrophie ursächlich eine Rolle spielen.

E. Levin-Berlin.

Mund und Nase

Ott, A.-Schaffhausen: Ein Fall von Angina monocytica. (Intern. Abt. d. Kantonspitals.) Schweiz. med. Wschr., 1930, Nr. 12, S. 263.

Die zuerst von W. Schulz beschriebenen seltenen Anginen zeigen sich als Agranulozytose oder als Angina mit lymphoidzelliger Reaktion, wobei zu dem Begriff „lymphoidzellig" auch Monozyten gehören. Letztere Form, bei der sich im Abstrich Spirillen und fusiforme Stäbchen finden, geht fast regelmäßig mit langdauernder Leber- und Milzschwellung, häufig mit generalisierter Lymphdrüsenschwellung einher, im Blute Vermehrung der Lymphozyten oder Monozyten. Prognose stets günstig. Beschreibung eines einschlägigen Falles. E. Levin-Berlin.

Foster, H. E.: Gonorrheal Tonsillitis (Gonorrhoische Tonsillitis). J. amer. med. Assoc., 1930, Bd. 94, Nr. 11, S. 791.

Bei einem Manne mit manisch-depressivem Irresein traten 49 Tage nach der blennorrhoischen Infektion, die mit Silbereiweißinjektionen behandelt wurde, Schmerzen am Herzen und einige Wochen später Halsbeschwerden auf. Am 69. Tage wurde auf der linken Tonsille ein scharf umschriebener, runder, erhabener Herd von 12 mm Durchmesser festgestellt. Im Eiter des Herdes reichlich Diplokokken mit den morphologischen und färberischen Eigenschaften der Gonokokken, wenige Vincent-

Digitized by Google

sche Anginastäbchen, keine Spirillen. Die Kultur ergab auf Löfflers Nährboden keine Diphtheriebazillen; auf Blutagar keine hämolytischen Streptokokken, wohl aber reichliche Kolonien von Gonokokken. Örtliche Behandlung mit Silberprotein. Zwei Tage später Rauhigkeit des ersten Tones über der Aorta und Schmerzen im linken Handgelenk. Heilung der Komplikationen nach intravenösen Injektionen von Merkurochrom 220. Der Verf. nimmt an, daß die Tonsilleninfektion nicht durch Übertragung der Gonokokken mit dem Finger, sondern durch den Blutstrom erfolgte.
F. Juliusberg-Braunschweig.

Castellani, A.: Foetor Oris of Tonsillar Origin and Certain Bacilli Causing it (Mundgeruch tonsillären Ursprungs). Lancet, 1930, Nr. 6560, S. 633.

Foetor ex ore bei klinisch negativem Befund an den Tonsillen war in mehreren Fällen verursacht durch Keime (Bacillus colofoetidus und Bacillus alcalofoetidus), die auch in der Kultur den gleichen Geruch erzeugten. P. Seier-Heidelberg.

Bordier, H.: Efficacité de la diathermo-coagulation dans le rhinophyma (Wirksamkeit der Diathermokoagulation bei Rhinophym). Presse méd., 1930, Nr. 32, S. 538.

Die Diathermokoagulation mit bipolarer Elektrode hat Vorteile gegenüber der zumeist angewandten unipolaren Methode. Im vorliegenden Fall konnte Verf. ein vorzügliches kosmetisches Resultat erreichen, indem er in der ersten Sitzung mit Hilfe einer Pinzettenelektrode mit breiten Flächen die tumorartigen seitlichen Anhänge koagulierte, das spontane Abfallen abwartete und nach einigen Wochen mit einer bipolaren Nadelelektrode, deren Nadelabstand durch besondere Konstruktion verstellbar ist, den zentralen Nasenteil behandelte. 5 Abbildungen.
H. Th. Hinrichs-Halberstadt.

Talg- und Schweißdrüsen; Haare und Nägel

Moses, F.-Berlin: Wann ist eine aussichtsreiche Behandlung des Haarausfalls zu erwarten? (Beratungsstelle für Haut- u. Geschlechtskrankheiten im Städt. Krankenhaus Moabit.) Ther. Gegenw., Jahrg. 71, H. 2, S. 69.

Die Heilungsaussichten hängen von der Ursache, dem Grad und der Dauer des Leidens ab. Die Prognose der Heilung verschlechtert sich, wenn täglich mehr als 100 Haare ausgehen und darunter viele Spitzenhaare, also ganz junge Haare. Ferner sind prognostisch ungünstig längere und zahlreiche Markunterbrechungen, die man bei der mikroskopischen Untersuchung feststellen kann und die auf eine auch das Haarwachstum beeinträchtigende Allgemeinschädigung des Organismus hinweisen. Für die Alopecia areata wirken sehr gut neben der üblichen Therapie tägliche Einreibungen mit Trilysin. Bei der postinfektiös-toxischen Alopezia muß die Grundkrankheit frühzeitig behandelt und die Rekonvaleszenz abgekürzt werden durch allgemein roborierende Maßnahmen. Bei der häufigsten Form des Haarausfalles, der seborrhoischen Alopezie, ist die Prognose gut, solange noch funktionsfähige Haarfollikel vorhanden sind. Auch hier wirkt Trilysin sehr gut, das angeblich die Verhornungsanomalie beseitigt. Das im Trilysin enthaltene Cholesterin ist als wirksame „Substitutionstherapie" aufzufassen. Verf. hält die Behandlung des Haarausfalles durchweg für aussichtsreich, wenn man jeweils auf die Ätiologie der Alopezieformen eingeht. K. Linser-Dresden.

Rohrbach, R.-Bremen: Die Röntgenbehandlung der chronischen Paronychie. Strahlenther., Bd. 35, H. 1, S. 136.

Die sachgemäße Röntgenbehandlung — 12 X unter 2-mm-Al, nach 6 Wochen wiederholt, bei Rezidiven nach 3—6 Monaten noch zweimal, einzig auf das Nagelglied der befallenen Finger — hat die Kranken in verhältnismäßig kurzer Zeit von ihren Beschwerden und Fingerentstellungen befreit. E. Kottmaier-Mainz.

Akute exanthematische Infektionskrankheiten

Linden, H.-Heidelberg: Epidemiologische und experimentelle Untersuchungen zur Streptokokkenätiologie des Scharlachs. (Hyg. Inst. d. Univ.) Zbl. Bakter., Bd. 116, H. 2/3, S. 113.

Eine Beziehung zwischen der Anzahl positiver Befunde von hämolytischen Streptokokken und der Häufigkeit des Vorkommens von Scharlacherkrankungen ließ sich nicht feststellen. Die Streptokokken treten im allgemeinen mit dem Manifestwerden des Scharlachs im Rachen auf. In der Virulenz und im gewebsbiologischen

Digitized by Google

Verhalten besteht kein Unterschied zwischen Scharlach- und Eiterstreptokokken. Serologisch bilden die hämolytischen Streptokokken eine einheitliche Gruppe. Das Agglutinationsvermögen ist jedoch nicht der Ausdruck einer Spezifität, sondern gibt den augenblicklichen Zustand des betreffenden Stammes an.

F. Harry-Wiesbaden.

Rietschel, H.-Würzburg: Gibt es eine vierte, fünfte und sechste Krankheit? (Univ.-Kinderkl.) Med. Klin., 1930, Nr. 14, S. 504.

Die sogenannte vierte Krankheit ist sicher keine besondere Krankheit, sondern es handelt sich meist um leichte Scharlachfälle, vielleicht auch einzelne andere Exantheme, besonders Röteln. Des weiteren sollen auch die Bezeichnungen fünfte und sechste Krankheit fallen gelassen werden. Erstere stellt das Erythema infectiosum dar, eine selbständig epidemisch auftretende Infektionskrankheit, die zuerst als atypische Röteln aufgefaßt wurde, aber von diesen scharf zu trennen ist. Als sechste Krankheit wird das Exanthema subitum bezeichnet; es zeigt ein 3—4 Tage anhaltendes hohes Fieber, nach dessen kritischem Abfall ein masernähnliches Exanthem auftritt, welches ohne Schuppung schwindet. Eine eigentliche Infektiosität fehlt. Charakteristisch ist das Blutbild (anfänglich Hyperleukozytose, später einsetzende Leukopenie), was dazu Anlaß gegeben hat, den selbständigen Charakter der Affektion zu leugnen und sie als eine grippale Infektion mit Exanthem hinzustellen. Noch nicht ganz geklärt ist auch die epidemisch auftretende Schweißfrieselkrankheit (Sudor anglicus), die zeitweise ausgedehnte Epidemien gemacht hat, jetzt ziemlich geschwunden zu sein scheint.

E. Levin-Berlin.

Abraham, G.-Frankfurt a. M.: Varizellen und Tuberkulose. (Frankfurter Univ.-Kinderkl.) Mschr. Kinderheilk., Bd. 46, H. 2, S. 97.

Im Anschluß an Varizellen entwickelte sich bei einem bisher völlig gesunden 5jährigen Kinde eine rasch einschmelzende tuberkulöse Drüsengeschwulst unterhalb des Kehlkopfes. Im punktierten Eiter konnten Tuberkelbazillen direkt nachgewiesen werden. Hinweis auf die Aktivierung tuberkulöser latenter Herde durch Varizellen.

R. Ley-Kreuznach.

Baumann, E.-Wattwil: Zur Frage der postenzephalitischen Geschwürsbildung. Schweiz. med. Wschr., 1930, Nr. 11, S. 239.

Im Anschluß an eine Encephalitis epidemica war bei einem vorher sehr intelligenten Knaben eine vollkommene Änderung des psychischen Verhaltens bis zu partieller Imbezillität eingetreten. Es zeigten sich wechselnd verschiedenartige Zwangsbewegungen, unter anderem auch Pressen und Saugen an der Zunge, als deren Folge sich ein chronisches Geschwür entwickelte. Nach dem histologischen Befunde war dieses zuerst als Primäraffekt angesprochen worden, es zeigte sich aber im weiteren Verlaufe, daß es sich doch nur um traumatische Veränderungen handelte. Es dürfen daher die nach Encephalitis epidemica auftretenden Geschwürsbildungen nicht, wie von anderer Seite geschehen, ganz allgemein als trophische aufgefaßt werden.

E. Levin-Berlin.

Lepra

Portugal, H.: Die Histologie der Hautlepra. Ann. Bras. Dermatol., Jahrg. 5, Nr. 3/4, S. 33.

Verf. bespricht die bereits allgemein bekannte Histologie der verschiedenen Formen der Hautlepra. Er schildert kurz 4 Fälle, bei denen erst die histologische Untersuchung die Diagnose „Lepra" bestätigen konnte. (Keloidähnliche Bildungen am Unterschenkel, Erythema-nodosum-ähnliche Form, ein zystenartiges Gebilde am Ohrläppchen und ein Fall mit Molluscum-contagiosum-ähnlichen Gebilden an der Brust.) Kurz berührt werden die Zusammenhänge zwischen Lepra, Lues und Tuberkulose.

Ruge-Kiel.

Lobato, F.: Bazillämie im fieberfreien Stadium der Lepra. Ann. Bras. Dermatol., Jahrg. 5, Nr. 3/4, S. 21.

Verf. untersuchte bei 58 Leprakranken das Blut in der fieberfreien Zeit nach dem Verfahren von Rivas und fand in 8 Fällen Bazillen entweder frei oder in Haufen liegend. (Leider wird nicht gesagt, welche Formen untersucht sind. Die positiven Ergebnisse betrafen alle gemischte Formen.)

Ruge-Kiel.

Aleixo, O.: Betrachtungen über die Lepra in Brasilien. Ann. Bras. Dermatol., Jahrg. 5, Nr. 3/4, S. 1.

Verf. schildert die seit 1917 ergriffenen Maßnahmen und Vorschläge zur Be-

Digitized by Google

kämpfung der Lepra. Die ersten Kosten zur Einrichtung von Lepraheimen und Ambulatorien werden auf 5 Mill. RM. geschätzt. Das Geld fehlt aber bisher noch; gesetzliche Handhaben sind da. Es wird vorgeschlagen, das Land in drei große Bezirke zu teilen (Nord, Ost, Süd) und je mit einer Zentralstelle zu versehen. Eine Aufklärung der Bevölkerung erscheint besonders deshalb erforderlich, da die Lepra eine ziemliche Ausbreitung erlangt hat und noch weiterhin zunimmt. Die Hauptsache ist natürlich, die ansteckenden Fälle zu isolieren, aber auch die anderen Leprösen bedürfen ärztlicher Überwachung und Behandlung. Sehr wichtig ist, daß Spezialisten ausgebildet werden für die planmäßige Bekämpfung. Vorläufig fehlen anscheinend hierfür aber die entsprechenden Mittel. Ruge-Kiel.

Gomes, O. G., u. P. C. de Azevedo-Antunes: La séro-réaction dans la lèpre avec le Streptothrix leproides de Deycke, dégraissé. Sensibilisation au moyen de l'iodure de potassium (Die Serumreaktion bei der Lepra mit entfettetem Streptothrix leproides Deycke. Sensibilisierung mittels Kaliumjodür). C. r. Soc. biol., Bd. 103, Nr. 14, S. 1317.

Die Serumreaktion der Lepra mit entfettetem Streptothrix ist eine zuverlässige und absolut spezifische. In einzelnen Fällen wurde jedoch eine negative Reaktion sicherer Fälle beobachtet; diese können durch Reaktivierung des Blutes durch Kaliumjodür ausgeschaltet werden. Es ist auf diese Weise eine frühzeitige Diagnose und eine Beurteilung des Kranken in bezug auf Prognose und Therapie möglich.
E. Levin-Berlin.

Tuberkulose

Wail, S. S.-Moskau: Die Tuberkulose der Haut und ihre Wechselbeziehungen zur Tuberkulose der inneren Organe (experimentelle Untersuchung). (Inst. f. pathol. Anat. d. Univ.) Virch. Arch., Bd. 277, H. 1, S. 115.

Überimpfung von Lupusknötchen in die Bauchhöhle von Meerschweinchen erzeugt eine sehr langsam verlaufende Tuberkulose, anatomisch rein produktive Tuberkel ohne Neigung zu Verkäsung in den betroffenen Organen. Infizierung der Haut von Meerschweinchen, Kaninchen und Affen mit Tuberkelbazillenkulturen, Lupusknötchen, Emulsion aus den Hautherden infizierter Meerschweinchen usw. ruft eine Hauttuberkulose hervor, die durch ihren produktiven Charakter, gute Gefäßversorgung, geringe Bazillenzahl, geringe Verkäsung sehr an menschlichen Lupus erinnert. Intrakutan auch mit großen Bazillenmengen geimpfte Tiere leben ½ bis 1 Jahr; bei Impfung gleicher Mengen in die Bauchhöhle oder subkutan gehen die Tiere nach 1½—3 Monaten ein. Bei stark ausgesprochenen Hautveränderungen sind die Veränderungen der inneren Organe geringer als in den Fällen, in denen die primäre tuberkulöse Hautaffektion leicht war und schnell verheilte. In die Bauchhöhle eingeführte Emulsionen der tuberkulosekranken inneren Organe (Leber, Milz) führt bald zum Tod der Versuchstiere, auch wenn das benutzte Material von Tieren mit Hauttuberkulose stammte. Die Versuche sprechen dafür, daß durch die primäre Lokalisation der Tuberkulose in der Haut, die einen ungünstigen Nährboden für die Tuberkelbazillen darstellt, die Virulenz der Bazillen herabgesetzt wird.
F. Wohlwill-Hamburg.

Ruete, A. E.-Marburg: Die Behandlung der Hauttuberkulose an der Marburger Hautklinik. (Univ.-Hautkl.) Med. Welt, 1930, Nr. 11, S. 351.

Die Tuberkulosebehandlung steht heute im Zeichen der Diättherapie, die auch an der Marburger Hautklinik seit einem Jahre durchgeführt wird. Daneben wird auf die altbewährten Behandlungsmethoden nicht verzichtet. Totalbestrahlung des Körpers mit Höhensonne und innerlich Lebertran wird bei allen Formen der Hauttuberkulose verordnet. Die örtliche Behandlung richtet sich nach der Form und dem Zustand der Krankheit. Bei flachem Lupus Kompressionsbestrahlung mit Kromayerlampe und Nachbehandlung mit Kaltkauter; bei tiefer gelegenen Knötchen Verätzung mit Pyrogallus. Röntgenbehandlung ist bei ulzeriertem Lupus, Tbc. verrucosa und Skrophuloderm angezeigt. Bei Lupus erythematodes, den Verf. mindestens in einem Teil der Fälle auf Tuberkulose zurückführt, wird in erster Linie die Holländersche Kur angewandt; dann auch Erfrierung mit CO_2-Schnee und intravenöse Goldbehandlung. Die Diätbehandlung bei der Hauttuberkulose hat auch in Marburg gute Erfolge gezeigt. Ihr Vorteil soll in der guten Einwirkung auf die Narben liegen. Durch Kombination der Diätbehandlung mit den bisherigen Methoden verspricht sich Verf. für die Zukunft noch bessere Erfolge. H. Ress-Dessau.

Digitized by Google

Gerson, M.-Kassel-Wilhelmshöhe: Ergebnisse der Diätbehandlung der Hauttuberkulose. Klin. Wschr., 1930, Nr. 15, S. 693.

In Erwiderung auf die gleichnamige Arbeit von Wichmann betont Gerson, daß er in den letzten 1½ Jahren bei Diätbehandlung des Lupus alle Fälle zur Abheilung habe kommen sehen und daß auch die trockenen, planen, squamösen Formen reagieren. Frei-Berlin.

Wichmann, P.-Hamburg: Erwiderung. Klin. Wschr., 1930, Nr. 15, S. 694.

Von einer Ausheilung aller Lupusfälle mittels Diät kann nach den Erfahrungen Wichmanns keine Rede sein. Eine 1½jährige Beobachtungszeit wie bei Gerson ist auch zu einem solchen Urteil zu kurz. Außerdem hat Stühmer bei einem von Gerson mit Heilattest entlassenen Fall das Vorliegen von Lupus festgestellt. Frei-Berlin.

Frieboes, W.-Rostock: Behandlung der Hauttuberkulose mit Hilfe von Trypaflavin und Höhensonne. (Dermatol. Univ.-Kl.) Strahlenther., Bd. 35, H. 3, S. 528.

Das Trypaflavin hat eine lichtsensibilisierende Wirkung, die sich in der intensiven, eigenartig graubraunen Pigmentierung dokumentiert. Die histologische Untersuchung hat bisher dieselben Resultate ergeben wie bei Sensibilisierung durch Goldinjektionen, Kieselsäuretherapie oder Diätkuren. Verf. hält die Trypaflavin-Höhensonnenbehandlung für eine wirksame Unterstützung der Lupustherapie; er gibt von einer 1%igen Trypaflavinlösung kurz vor der Bestrahlung 5—10 ccm intravenös (ansteigend mit der Minutenzahl der Bestrahlung, 2—20 Minuten) 2—3mal wöchentlich. Üble Nebenerscheinungen wurden nicht beobachtet; es wurden z. T. 30 bis 40 Injektionen gegeben. Als eigenartiger Erfolg wurde beobachtet, daß bei dieser Kombinationstherapie Haarwuchs an sonst unbehaarten Stellen auftrat. Stärkeres Haarwachstum an sonst behaarten Stellen konnte indessen nicht beobachtet werden. E. Kottmaier-Mainz.

Brandt, W.-Kiel: Zur Behandlung des Lupus vulgaris. Strahlenther., Bd. 35, H. 1, S. 149.

Von 349 nachuntersuchten Lupusfällen waren 34,4% völlig geheilt, 12,9% nicht ganz geheilt, 52,7% nicht geheilt. Im Vordergrund der örtlichen Behandlung stand die Quarzlampe, während die Röntgenbehandlung wegen ihrer Gefahren — bei geringer Wirksamkeit — auf eine kleine Zahl von Sitzungen und geringe Dosen beschränkt bleibt. In 39,48% entstand der Lupus vor dem 10. Jahre, in fast 70% vor dem 20. Jahre; von 288 Lupösen haben nur 1,7% Lungentuberkulose gehabt; in 34,8% waren tuberkulöse Erkrankungen in der Familie vorgekommen. Von 106 verstorbenen Lupuskranken hatten etwa 40% eine aktive, nicht an der Haut lokalisierte Tuberkulose durchgemacht. E. Kottmaier-Mainz.

Schlammadinger, J.-Debrecen: Über die Behandlung der Hauttuberkulose mit Lupohealsalbe. (Kl. f. Haut- u. Geschlechtskrkh. d. kgl. ung. Stefan-Tisza-Univ.) Wien. klin. Wschr., 1930, Nr. 17, S. 530.

Verf. empfiehlt die Lupohealsalbe der Firma Richter (Budapest). Diese Salbe besteht aus 10%igem Zinksulfat und 3%igem Natriumchlorid mit 2%igem Anästhesinzusatz. Sie wird messerrückendick auf Billrothbattist aufgestrichen und mit einem Verband, der 48 Stunden sitzenbleibt, fixiert. Nach längerer Benutzung tritt hochgradige Schmerzhaftigkeit ein, die zu zeitweiser Unterbrechung der Kur veranlaßt. Besonders rühmenswert ist die ausgesprochene Elektivität, die Unschädlichkeit und die besonders gute, kosmetisch schöne Narbenbildung. Am allerbesten reagiert der Lupus vulgaris. Bei allen Fällen von Hauttuberkulose muß die Salbenbehandlung mit physikalischen resp. chirurgischen Maßnahmen in üblicher Weise kombiniert werden. H. Colman-Berlin.

Opitz, H.-Berlin: Zur Anwendung des Spirozids bei Lymphogranulomatose. (Univ.-Kinderkl.) Dtsch. med. Wschr., 1930, Nr. 16, S. 659.

Bei 3 Kindern im Alter von 5, 8 und 13 Jahren, die an generalisierter Lymphogranulomatose litten, traten nach 8—11tägiger Verabfolgung von Spirozid in der Gesamtmenge von 1,875—2,25 g schwerste zerebrale Erscheinungen auf, die in 2 Fällen zum Exitus führten, während im 3. Falle restlose Heilung erfolgte. Die Sektion zeigte bei einem Kinde das typische Bild einer Purpura cerebri, wie sie bei Salvarsanintoxikation aufzutreten pflegt. Wahrscheinlich ist, daß die schlechte Verträglichkeit des Spirozids in irgend welcher Beziehung zur Lymphogranulomatose steht, da Schädigungen bei anderen Erkrankungen (Leukämie usw.) nicht beobachtet wurden. F. Harry-Wiesbaden.

Digitized by Google

Axmann-Erfurt: Zur Ernährungsbehandlung der Hauttuberkulose. (Lupusheilstätte.) Münch. med. Wschr., 1930, Nr. 17, S. 708.

Verf., der seit langem den Grundsatz vertritt, bei arbeitsfähigen Lupuskranken die Behandlung ambulatorisch durchzuführen, hat bei einer Reihe von Kranken auch die Diät nach Gerson ambulant durchführen lassen. Es hat sich gezeigt, daß ein recht großer Teil die Diätvorschriften ziemlich gewissenhaft befolgt. Er hat auch bei den ambulant behandelten Patienten einen guten Einfluß der Diät gesehen. Besonders auffällig war die gute weiche Narbenbildung der Herde, die auch schon von anderen Verfassern als Vorzug der Gersondiät gerühmt wird. Außer der Diätbehandlung sind aber die Lupusherde mit den üblichen lokalen Maßnahmen behandelt worden. Zur Lokalbehandlung hat sich Verf. aus Sicherheitsgründen veranlaßt gesehen, um nicht eine Verschlimmerung des Leidens in der Zeit eintreten zu lassen, bis die Heilwirkung der Diät einsetzt. Sprafke-Chemnitz.

Syphilis

Pathologie und Klinik

Beron, B.-Sofia: Die endemische Syphilis in Europa und speziell in Bulgarien. Clinica Bulgara, 1930, Nr. 6, S. 407.

Es ist unbekannt, wann die Syphilis in Bulgarien zuerst aufgetreten ist; wahrscheinlich ist sie von den Türken und später während der verschiedenen Kriege auch von russischen Soldaten eingeschleppt worden. Auch haben vom Auslande heimkehrende Landarbeiter und Militärentlassene zur Verbreitung der Seuche in entlegene Dörfer beigetragen. Im Volke ist sie unter dem Namen „Frenga" (vom türkischen Frengi hastalik) bekannt. Die Krankheit verbreitet sich fast ausschließlich durch extragenitale Infektion, wozu Unwissenheit, Mangel an Eßgeschirr und landesübliche Sitten beitragen. Die endemische Syphilis ist vor allem in Gebirgsdörfern und dort, wo die kulturell tieferstehende türkische Bevölkerung vorherrscht, vorhanden; dort sind etwa 3% von der Krankheit befallen. Man beobachtet fast nie Primäraffekte, selbst dann nicht, wenn man wie Beron sämtliche Einwohner einer Gemeinde untersucht. Die endemische Syphilis äußert sich fast ausschließlich in tertiären Erscheinungen der Haut, der Knochen und des Nasen-Rachenraumes. Wenn auch die Zerstörungen oft sehr ausgedehnt sind, so ist der Allgemeinzustand meist auffallend gut; man darf also die endemische Syphilis nicht mit der malignen identifizieren. Innere spezifische Affektionen sind selten; Tabes sowie Paralyse finden sich fast nie, wogegen Metalues gerade bei an sporadischer Syphilis leidenden Landleuten oft genug vorkommt. Daß es sich bei der endemischen Syphilis nicht um ein dermotropes Virus handelt, zeigen Untersuchungen der Lumbalflüssigkeit. Auch die Wirkung der endemischen Syphilis auf die Nachkommenschaft ist schwach. Ein 28jähr. Bauer, der seit vielleicht 20 Jahren bestehende gummöse Hautveränderungen zeigte und nie spezifisch behandelt worden ist, war zweimal verheiratet; von beiden Frauen hat er 4 Kinder, kein Abortus, keine Fehlgeburt. Selten findet man spezifische Stigmata, wie Hutchinsonsche Trias. Die Krankheit nimmt fortwährend ab, zum Teil infolge energischer Bekämpfung, zum Teil vielleicht infolge Transformation des syphilitischen Krankheitsprozesses. M. Kazarowa-T. Pasardschik.

Tagesgeschichtliche Nachrichten

Der nächste Kongreß der Deutschen Dermatologischen Gesellschaft findet Pfingsten 1932 in Wien statt. R.

Nachdruck (auch des Abschnittes „Tagesg. Nachr.") ist ohne Genehmigung des Verlegers nicht erlaubt

Verantwortlich für die Redaktion: für Originalabhandlungen und T. N.: Prof. Dr. J. H. Rille, Leipzig. Für Referatenteil und therapeutische Umfrage: Dr. Fritz Callomon, Dessau

Digitized by Google

Dermatologische Wochenschrift

Nr. 41 (Bd. 91) 11. Oktober 1930

Aus der dermatologischen Klinik der Universität Lwow (Direktor: Prof. Dr. LENARTOWICZ)

Beitrag zur experimentellen Syphilis (Mäusesyphilis)[1])

Von

Prof. Dr. LENARTOWICZ

Vor einem Jahre hatte ich die Ehre, anläßlich des Ersten Kongresses der slawischen Dermatologen in Warschau meine Forschungsergebnisse über die experimentelle Syphilis mitzuteilen, wobei das experimentelle Material hauptsächlich aus Kaninchen bestand und nur in einem kleinen Bruchteil aus Mäusen. Das laufende Jahr widmete ich fast ausschließlich den Forschungen über experimentelle Syphilis der Mäuse.

Anregung dazu fand ich in den Forschungen KOLLES und seiner Mitarbeiter SCHLOSSBERGER, WORMS und EVERS, welche nachwiesen, daß die Syphilis nicht nur auf Kaninchen sondern auch auf Muriden, Ratten und Mäuse überimpfbar ist. Die Überimpfbarkeit auf diese Tiere unterscheidet sich jedoch von der Kaninchensyphilis dadurch, daß die Syphilis bei Ratten und Mäusen, im Gegensatz zur Kaninchensyphilis, symptomlos verläuft: stumme Infektion KOLLES (Infection inapparente LEVADITIS), d. h. der Erreger vermehrt und erhält sich im Mäuseorganismus ohne welche klinische Erscheinungen zu machen, und der positive Impferfolg wird ausschließlich durch die Überimpfung des Gehirns und innerer Organe infizierter Mäuse konstatiert.

Klinische Erscheinungen der Syphilis bei Kaninchen bieten daher erst Beweise für die eventuell angegangene Infektion der Mäuse. KOLLE und sein Mitarbeiter bedienten sich bei der Überimpfung auf Mäuse der Kaninchenstämme, und zwar alter Stämme, indem sie syphilitische Effloreszenzen der Kaninchen unter die Rückenhaut der Mäuse einimpften. Bei unseren Impfungen, die anfangs gemeinsam mit WEIGL durchgeführt wurden, benutzte ich zur Infektion weißer Mäuse menschliches und nicht, wie oben erwähnte Autoren, Kaninchenmaterial.

Darin liegt auch der Grundunterschied zwischen unseren Impfungen und denen der deutschen Autoren. Bemerken möchte ich noch, daß, soweit es mir bekannt ist, wir die ersten sind, denen es geglückt ist, die Menschensyphilis direkt vom Menschen auf die weiße Maus zu übertragen. ZIELER und HÄMEL versuchten zwar die Menschensyphilis direkt vom Menschen auf die Maus zu übertragen (im Jahre 1929, also nach uns), erhielten jedoch lauter negative Erfolge. SCHERESCHEWSKI

[1]) Vortrag gehalten auf der VII. Tagung der Polnischen Dermatologischen Gesellschaft in Lodz am 8.—9. Juni 1930.

Digitized by Google

impfte zwar auch mit Menschensyphilis Mäuse und erhielt positive Resultate, benutzte aber bei seinen Impfungen Kulturspirochäten, also auch verschieden von uns, nämlich nicht so, wie wir es direkt vom Menschen auf die weiße Maus taten.

Unsere gelungenen Überimpfungen der Menschensyphilis direkt auf weiße Mäuse, wenn auch bisher sehr spärlich, nötigen mich schon heute, noch vor Abschluß genügender Forschungsresultate, zur Besprechung der erhaltenen Erfolge, und dies aus diesem Grunde, da diese Art der Überimpfung, wie es auch KOLLE ganz unzweideutig betont, neue Wege für die Erforschung der experimentellen Syphilis eröffnet.

Das Material, das uns als Grundlage zur untenstehenden Berichterstattung dient, umfaßt bisher 128 Mäuse, davon wurden 89 Mäuse mit Menschenmaterial geimpft, wobei wir hierzu 21 Syphiliskranke benutzten, 38 Mäuse mit Kaninchenmaterial und 1 Maus mit Mäusematerial.

Orientierungstafel

Geimpft wurden 128 Mäuse, davon			
	mit menschlichem Material von 21 Kranken 89, davon	mit Gewebssaft 55, davon wurden 23 auf 58 Kaninchen überimpft, nämlich	Gehirn auf 25 Kaninchen, davon positiv 0 innere Organe auf 24 Kaninchen, davon positiv 0 Gehirn und innere Organe auf 9 Kaninchen, davon positiv 2
		mit Gewebsbrei einer exzidierten Sklerose 3, davon wurden 0 auf 0 Kaninchen überimpft	— —
		mit Blut 31, davon wurden 4 auf 11 Kaninchen überimpft, nämlich	Gehirn auf 5 Kaninchen, davon positiv 0 innere Organe auf 6 Kaninchen, davon positiv 1 Gehirn und innere Organe 0
	mit Kaninchenmaterial 38, davon	mit Hodenteilchen 31, davon wurden 2 auf 2 Kaninchen überimpft, nämlich	Gehirn und innere Organe auf 2 Kaninchen, davon positiv 0
		mit Gewebsbrei aus syphilitischen Papeln 1, davon wurden 0 auf 0 Kaninchen überimpft	— —
		mit Lymphdrüsenteilchen 4, davon wurden 0 auf 0 Kaninchen überimpft	— —
		mit Hodenpunktat 2, davon wurden 0 auf 0 Kaninchen überimpft	— —
	mit Mäusematerial 1, davon	mit Gehirnbrei 1, davon wurden 0 auf 0 Kaninchen überimpft	— —

Von diesen 3 Gruppen des Mäusematerials kann ich lediglich die erste, die 89 Mäuse umfaßt, besprechen; was die zweite und dritte Gruppe anbelangt, befinden sich die Forschungen erst in den Anfängen.

Nun will ich, der Reihe nach, die Impftechnik, das Impfmaterial, den Prozentsatz positiver Resultate, die Inkubationszeit und Eigentümlichkeiten der Stämme besprechen.

Digitized by Google

Die Impftechnik ist einfach. Das flüssige Impfmaterial wird mittels einer Spritze unter die Rückenhaut der Maus gespritzt in Mengen von 0.2—0.5, in Fällen, wo Blut eingeimpft wird, in Mengen sogar von 1 ccm.

Das feste Impfmaterial (Gewebsteile) wird vermittels der WEIGLschen Kapillare unter die Rückenhaut, die vorher geschoren und angeschnitten wurde, eingeführt. Von 89 Mäusen der mit Menschenmaterial geimpften ersten Gruppe wurden 86 Mäuse mit flüssigem Syphilismaterial geimpft, wobei 55 mit Gewebssaft syphilitischer Primär- oder Sekundäreffloreszenzen geimpft wurden und 31 Mäuse mit Blut Syphiliskranker; mit festem Material (Partikelchen menschlicher Sklerosen) wurden 3 Mäuse geimpft.

Das Überwiegen des flüssigen Materials (Gewebssaft, Blut) ist damit zu erklären, daß erstens die Entnahme desselben auf einen geringeren Widerstand seitens der Kranken stößt, als das Exzidieren syphilitischer Effloreszenzen, zweitens damit, daß das flüssige Material (Gewebssaft, Blut) entweder ganz frei von Verunreinigungen ist (Blut) oder solche in geringerem Maße (Gewebssaft) als Hautpartikelchen mit syphilitischen Effloreszenzen enthält. Die Verunreinigung des Gewebssaftes mit eitererregenden und anderen Bakterien ist nicht ohne Bedeutung, besonders bei weißen Mäusen spielt der Strepto- und Pneumokokkus eine große Rolle. So verendeten zum Beispiel in einer unserer Impfgruppen von 6 mit von Verunreinigungen nicht freiem Gewebssaft geimpften Mäusen 5 binnen 24 Stunden.

Bisher steht dieser Fall unserer Verluste in unserem bisherigen Mausematerial vereinzelt da, da die Mäuse im allgemeinen die Impfung gut vertragen. Auch sahen wir zum Beispiel keine Eiterungen nach den Impfungen, was bei Syphilisimpfungen im Kaninchenmaterial nicht selten vorkommt.

Im Gegensatz zur Kaninchensyphilis verläuft die Mäusesyphilis, wie ich schon erwähnt habe, immer symptomlos, und der Impferfolg wird lediglich auf Grund der Überimpfung innerer Organe, der Lymphdrüsen, des Gehirns der Mäuse auf Kaninchen beurteilt.

Von 89 auf diese Art mit Menschensyphilis geimpften Mäusen der ersten Gruppe wurden bisher 27 Mäuse untersucht, indem ihre inneren Organe bzw. Gehirn auf 69 Kaninchen überimpft wurden. Von 23 mit Gewebssaft menschlicher syphilitischer Effloreszenzen geimpften Mäusen wurde das Gehirn auf 25 Kaninchen verimpft, immer mit negativem Erfolg: innere Organe (hauptsächlich Milz, Leber, Nieren) auf 24 Kaninchen ebenfalls mit negativem Erfolg, und innere Organe zusammen mit Gehirn (gemeinsam verrieben) auf 9 Kaninchen, von denen 2 positiv waren. Mit Blut Syphiliskranker, die sich im Eruptionsstadium der frühsekundären Syphilis (Lues secundaria recens) befanden, wurden 31 Mäuse geimpft von denen bisher zwecks Feststellung der Syphilisinfektion auf 11 Kaninchen überimpft wurde. Das Gehirn mit Menschenblut geimpfter Mäuse wurde auf 5 Kaninchen überimpft, alle mit negativem Resultat: innere Organe derselben Mäuse auf 6 Kaninchen, darunter 1 positives Resultat.

Betrachten wir nun unser (bisher noch geringes) mit Menschensyphilis, sei es mit Gewebssaft oder Blut, geimpftes Mäusematerial, so sehen wir, wenn wir nur diese Mäuse berücksichtigen, welche zwecks Fest-

Digitized by Google

stellung der Syphilisinfektion auf Kaninchen überimpft wurden — 27 an der Zahl — 3 positive Resultate, was 11,1 % ausmacht, also ein verhältnismäßig hoher Prozentsatz.

Erwähnen muß ich noch, daß die symptomlose Syphilis der Mäuse auf Kaninchen überimpft symptomlos verlaufen kann, und dieses müßte man durch weitere Überimpfungen symptomloser Kaninchen feststellen.

Wie erwähnt, impfte ich Kaninchen mit Gehirn oder inneren Organen der Mäuse. Es fällt auf, daß auf 30 Überimpfungen von Mäusegehirn es uns kein einziges Mal gelungen ist, syphilitische Veränderungen bei Kaninchen zu bekommen, die die Gegenwart von Spirochäten in Mäusegehirnen beweisen könnten, hingegen erhielten wir auf 6 mit inneren Organen der Mäuse geimpfte Kaninchen 1 positives Resultat, und auf 24 mit Gehirn und inneren Organen (gemeinsam verrieben) geimpfte Kaninchen erhielten wir 2 positive Resultate.

Das Gehirn allein erwies sich also in 30 Fällen als nicht überimpfbar. Dies möchte ich besonders betonen, da meine Resultate mit denen Kolles und Schlossbergers nicht übereinstimmen, welche auf 15 mit Gehirn syphilitischer Mäuse geimpfte Kaninchen bis 11 positive (73,3 %) Resultate erhielten, und daher eine besondere Disposition des Mäusegehirns für die Syphilisinfektion annehmen. Das Verhältnis positiver Erfolge meines Materials zu denen des Materials Kolles und Schlossbergers würde also wie 0 % zu 73,3 % aussehen, ein zu großer Unterschied, als daß man es für zufällig ansehen könnte, um so mehr, da mein Material doppelt so groß als das Kolles und Schlossbergers (30 : 15) ist. Die Differenz der Erfolge muß man also einem anderen Faktor als dem Zufall zuschreiben. Kolle und Schlossberger impften ihre Mäuse mit Kaninchensyphilis, ich meine der besprochenen Gruppe mit Menschensyphilis.

Bei genannten Autoren wurden die Impfungen vorgenommen in der Reihenfolge: Mensch, Kaninchen (in hoher Passage), Maus, Kaninchen; bei meinen Impfungen: Mensch, Maus, Kaninchen.

Es ist möglich, daß die Menschensyphilis direkt auf die Maus, mit Umgehung der langen Kaninchenpassagenkette, überimpft, nicht diese Affinität zum Mäusegehirn besitzt, wie die Kaninchensyphilis in hoher Passage, die zwar ursprünglich auch Menschensyphilis, jedoch durch zahlreiche Kaninchenpassagen von dieser sehr entfernt ist.

Sollten weitere Forschungen in dieser Richtung (und die will ich vornehmen) diese Differenz der Menschen- von der Kaninchensyphilis bestätigen, dann befänden wir uns vor neuen, vielleicht sehr wichtigen Problemen.

Ich beschränke mich einstweilen auf die Angabe der festgestellten Tatsachen. Aus den Forschungen Schlossbergers geht hervor, daß das Gehirn der Kaninchen, die von Stämmen mit hohen Passagen, wie Nichols, Truffi und Kuźnicki geimpft wurden, auf Hoden gesunder Kaninchen nicht überimpfbar war, hingegen das Gehirn eines Kaninchens, das vom durch Mäusepassage durchgeführten Nichols-Truffi-Stamm geimpft wurde, auf gesunde Kaninchen überimpfbar war, und dieses in 4 Passagen.

Schlossberger nimmt daher an, daß syphilitische Stämme, welche keine Affinität zu Kaninchengehirn aufweisen, dieselbe durch Mäuse-

Digitized by Google

passagen erlangen, bei denen (Mäusen) sich die Spirochäten mit besonderer Prädilektion im Gehirn festsetzen, indem sie in der Zukunft auch für Kaninchen neurotrop werden. Diese Neurotropie der Menschensyphilis, durch Mäusepassage durchgeführt, konnte ich in meinem Material (30 Fälle) kein einziges Mal feststellen. Ich vermisse sie auch in folgendem Fall: Kaninchen Nr. 334. Geimpft wurde: durch eine Maus durchgeführte, auf Kaninchen gezüchtete Menschensyphilis, intratestikulär als sogenannter „Mäusestamm", der sich im Moment der Impfung auf das Kaninchen Nr. 334 in der fünften Passage befand. Bei genanntem Kaninchen entwickelte sich am rechten Hoden eine typische Sklerose, nach deren selbständigem Zurücktreten in 240 Tagen von der Impfung abermals Veränderungen in den Hoden als Sclerosis dextra und Orchitis circumscripta sinistra auftraten und in 216 Tagen nach der Impfung eine Keratitis parenchymatosa sinistra (Spirochaete pallida positiv) zum Vorschein kam.

Bei diesem Kaninchen bemerkten wir 3 Wochen vor seiner Tötung und Überimpfung eine allgemeine Abmagerung, Ausfallen der Haare am Schädel, sowie Erosionen vom Charakter der Papulae erosae der Oberlider, also unzweifelhaft eine Generalisierung der syphilitischen Infektion.

Das Ausfallen der Haare am Schädel konnte man als syphilitische Alopezie (Alopecia specifica) betrachten; es ist uns auch bekannt, daß sowohl diese Erscheinung wie auch das Leucoderma syphilit. bei Menschen oft mit Veränderungen im Liquor cerebrospinalis in Beziehung gebracht wurden, indem man diese einigermaßen als einen klinischen Fingerzeig für syphilitische Veränderungen im Liquor cerebrospinalis auffaßte. Wenn überhaupt, dann sollte man eben in diesem Falle erwarten, daß das Gehirn von diesem Kaninchen ein positives Impfresultat geben wird. Das Gehirn dieses Kaninchens wurde nun am 339. Tage, von seiner intratestikulären syphilitischen Infektion an gerechnet, auf 4 Kaninchen überimpft. Jedoch trotz aller Erwartungen mit negativem Erfolg.

Also auch hier hat das Durchführen der menschlichen Syphilis durch die Maus die Neurotropie der Spirochäte nicht verursacht. Ebenso hat sich das Gehirn des mit durch eine Maus durchgeführter Menschensyphilis geimpften Kaninchens Nr. 259, am 191. Tage nach der positiven intratestikulären Impfung, als nicht überimpfbar erwiesen.

Erwähnen muß ich, daß die besprochenen Kaninchen (Nr. 334 und 259) vom Mäusestamm, den wir durch Verimpfung von inneren Organen und Gehirn auf eine infizierte Maus gewannen, abstammen.

Ich impfte, wie oben erwähnt, auch Mäuse mit Blut Syphiliskranker, die sich im Eruptionsstadium befanden. Insgesamt wurden mit Blut 31 Mäuse geimpft, von denen bisher jedoch nur 4 auf Kaninchen überimpft wurden. Von diesen 4 mit Menschenblut geimpften Mäusen bekamen wir in einem Fall durch Überimpfen innerer Organe ein positives Resultat, wogegen das Gehirn sich in 5 Fällen als nicht überimpfbar erwiesen hat. Die gelungene Überimpfung syphilitischen Menschenblutes auf Mäuse, und zwar in so hohem Prozentsatz 1 : 4, das ist 25 %, betone ich um so mehr, da wir wissen, wie schwer die Überimpfung des Blutes auf Kaninchen gelingt.

Digitized by Google

Man könnte daraus folgern, daß die Maus ein besseres experimentelles Material als das Kaninchen darstellen könnte.

Auch das Problem der Lues congenita der Mäuse, d. h. der eventuellen Übertragung der Syphilis von der Mutter auf die Frucht, hat mich interessiert. Ein Mäuseweibchen, das vor 69 Tagen mit Menschensyphilis infiziert wurde, wurde am nächsten Tag nach der Geburt 4 gesunder Jungen getötet, ihre inneren Organe sowie innere Organe der getöteten eintägigen Föten 6 Kaninchen eingeimpft. Die Überimpfung der inneren Organe der Mutter gab ein positives Resultat (Primäreffloreszenz am Hoden bei einem Kaninchen mit positivem Spirochätenbefund): die Überimpfung der Föten auf 6 Kaninchen gab bei 3 Kaninchen Infiltrate in den Hoden, vom klinischen Charakter einer Orchitis circumscripta, jedoch mit negativem Spirochätenbefuud.

Um diesen zweifelhaften Erfolg aufzuklären, überimpften wir die suspekten Hodeninfiltrate auf weitere Kaninchen in zweiter und dritter Passage, erhielten aber wiederum nur halbe Resultate, d. h. begrenzte Hodeninfiltrate mit negativem Spirochätenbefund.

Daß die symptomlose Mäusesyphilis auf die Nachkommenschaft übertragen wird, haben Mulzer und Hahn mit derselben Methode bewiesen, nur impften genannte Autoren nicht Menschensyphilis, sondern Kaninchensyphilis.

Die gelungene Überimpfung der Menschensyphilis auf Mäuse in 3 Fällen meines Materials gab mir eine Grundlage für Stämme, die ich in höheren Passagen auf Kaninchen züchte und denen ich fälschlich den Namen „Mäusestämme" beigelegt habe, während man sie eigentlich „Menschen-Maus-Kaninchenstämme" nennen sollte.

Diese Stämme Nr. 206, 335, 569 sollen mir in der Zukunft zum Vergleich ihrer Eigentümlichkeiten mit den Eigentümlichkeiten reiner Kaninchenstämme dienen. Der Mäusestamm Nr. 206 gehört zu den ältesten. Er wird vom 31. Oktober 1928 an gezüchtet (die Maus, von der er abstammt, wurde am 28. April 1928 geimpft) und befindet sich gegenwärtig in der elften Passage, so daß man bereits einigermaßen seine charakteristischen Eigenschaften feststellen kann. Die Hodenveränderungen dieses Stammes verhalten sich im allgemeinen so wie die der reinen Kaninchenstämme, nur überwiegen hier deutlich Sklerosen, und zwar rechtsseitige. Auf 30 syphilitische Hodenveränderungen dieses Stammes konstatierte ich 12 Sklerosen und diese sämtliche rechtsseitig (Affinität zur Haut?).

Die durchschnittliche Inkubationszeit ist in den einzelnen Passagen kürzer als in reinen Kaninchenstämmen (die kürzeste 26 und 18 Tage), die Ausgiebigkeit gut, da sie in der dritten und vierten Passage 100% ausmacht, und die Infektiosität groß, da bisher in 2 Fällen dieses Stammes eine Generalisierung der Syphilis, wie bei den schon erwähnten Kaninchen Nr. 334 und 233 (syphilitische sekundäre Papeln der Penishaut und des Perineums) konstatiert wurden. Die zwei übrigen „Mäusestämme" sind noch zu jung, als daß man ihre Eigenschaften bezeichnen könnte.

Nach Beobachtungen Kolles und seiner Mitarbeiter besteht die symptomlose Syphilis lange Zeit im Mäuseorganismus. Gelungene Überimpfungsresultate bekamen noch genannte Autoren in Fällen, wo sie

Digitized by Google

Material von Mäusen, die vor 16 1/2 Monaten infiziert wurden, auf Kaninchen überimpften.

In meinem Material erhielt ich positive Resultate bei Überimpfung symptomloser Mäusesyphilis auf Kaninchen am 179., 84. und 69. Tage nach der Infektion der Mäuse.

Aus meinen bisherigen Beobachtungen geht hervor, daß die Maus ein gutes experimentelles Material zur Züchtung nicht nur der experimentellen Kaninchen-, aber was vielleicht wichtiger ist, auch der Menschensyphilis darstellt, und daß durch Einschieben derselben als ein Bindeglied in die Kette zwischen Mensch und Kaninchen neue Wege für die experimentelle Syphilis geöffnet werden, womit zugleich die Möglichkeit der Erklärung vieler Probleme aus dem Bereiche der Pathologie und Therapie der Syphilis, die auf eine endgültige Entscheidung warten, gegeben wird.

Aus der Dermatol. Klinik der Kaiserl. Tohoku Universität in Sendai
(Vorstand: Prof. Dr. M. Ota)

Ein Fall von akuter Zystitis, verursacht durch eine pathogene Hefe

Von

Prof. Dr. M. Ota und Dr. R. Masuda

Mit 4 Abbildungen im Text

Seit den klassischen Studien von Busse und Buschke (1894) über den Greifswalder Fall menschlicher Blastomykose erweiterte sich unsere Kenntnis über pathogene Hefen und dadurch hervorgerufene Krankheiten. Jetzt kann man praktisch ungefähr folgende Arten von Blastomykosen (inkl. Soormykose) beim Menschen zählen:

1. tuberöse und ulzeröse Hautblastomykose,
2. ekzematoide Hautblastomykose (sog. Soormykose der Haut, inkl. Wasserbettmykose),
3. Erosio interdigitalis blastomycetica (Fabry),
4. Onychia et Paronychia blastomycetica,
5. Blastomycosis glutealis fistulosa (Kartulis, 1908),
6. Mycetoma pedis blastomyceticum,
7. Soor der Mundschleimhaut,
8. Otitis media blastomycetica,
9. generalisierte Eingeweide- sowie Knochenblastomykose, inkl. Septikämie durch Soorpilz,
10. Blastomykose des Zentralnervensystems,
11. Blastomykose der Lunge und
12. Blasen- bzw. Nierenerkrankung durch pathogene Hefe.

Die letztere Form, eine idiopathische und nicht metastatische Blasen- bzw. Nierenblastomykose, ist sehr selten, und man findet in der Literatur nur ganz spärlich einwandfreie Fälle (während die Diabetesfälle mit Hefe-

Digitized by Google

befund im Harn nicht so selten zu sein scheinen), was uns wohl dazu berechtigt, hier unseren Fall eingehend mitzuteilen. Zuerst wollen wir eine kurze literarische Übersicht geben.

Ernst (1) berichtete 1894 über eine 47jähr. Diabetikerin, deren Katheterharn nebst roten Blut-, Eiterkörperchen, Staphylokokken, Kolibazillen und Aspergillus-fumigatus-Fragmenten noch Soorpilze enthielt, die aber tierexperimentell nur schwach virulent waren. V. Fischs (2) Fall (1898) betraf ebenfalls eine Diabetikerin im 64. Lebensjahr mit Klagen über Pollakiurie, Pneumaturie, Jucken und Brennen an den äußeren Genitalien. Man fand an der Blasenwand hellrote Flecke und grauweiße Beläge und im Harn außer Eiterkörperchen, Epithelien und Pilzelementen noch eigentliche Hefezellen. Senator (3) berichtete auch von einem Fall von Pneumaturie mit Hefebefund im Harn. Müller-Aspegren (4) fand 1921 im Harn einer akuten hämorrhagischen Urethrozystitis, welche bei einem 73jähr. Diabetiker mit Prostatahypertrophie nach Erkältung auftrat, neben Eiterzellen mehrere Sacharomyzeten. Diese zufällige Komplikation wurde nach mehreren Tagen durch spezifische Diabeteskur und Blasenspülung beseitigt. Über einen äußerst merkwürdigen Fall berichtete Tannenberg (5); es handelte sich um einen 32jähr. Diabetiker, der von Lumbalschmerzen, Pyurie und sogar zeitweise von Anurie (wegen Ureterverstopfung durch Hefepilzmasse!) und Ödem gequält war und auch daran starb. Der Sektionsbefund ließ klar erkennen, daß die Soorpilze von der Blase aus in beide Nierenbecken hinaufgestiegen waren und sich weiter in dem Parenchym beider Nieren angesiedelt hatten. Klausners (6) Fall (1924) stimmt mit dem unsrigen ziemlich überein: Ein 28jähr. Mann klagte über Schmerz beim Harnlassen nach jedem geschlechtlichen Verkehr; gewöhnlich hörte der Schmerz nach mehreren Tagen spontan auf. Der Harn enthielt Epithelzellen, polynukleäre Leukozyten und rote Blutkörperchen. Man fand endlich im Harn und im Samenblaseninhalt Hefezellen mit doppeltkonturierter Membran. Toepel (7) teilte 1929 einen Fall linksseitiger Nierenblastomykose mit Hefebefund im Harn mit, welche als Teilerscheinung einer allgemeinen Blastomykose bei einem 37jähr. Manne auftrat. Pat. starb nach 6 Monaten daran. Die Eintrittspforte dieser Hefeinfektion war eine Stichwunde am linken Zeigefinger, die später ulzerierte und eine Komplikation der Osteomyelitis hervorrief. Der linke Oberarm und beide Lungen wurden nacheinander affiziert, und man konnte in Sputa und im Eiter der Geschwüre von Finger und Arm, sowie im Harn Hefepilze nachweisen.

Neuerdings wurde auch in Japan ein Fall von Blasenblastomykose von I. Yamamoto (8) in einer Sitzung der dermato-urologischen Gesellschaft mitgeteilt; aber er veröffentlichte bis jetzt noch keine Einzelheiten.

Eigener Fall

T. M., 19jähr. Student. In der Familie keine Krankheit von Belang. In der Kindheit Masern durchgemacht. Im 4. Lebensjahre rechtsseitige Hernia inguinalis operiert. Im 12. Lebensjahre an Paratyphus gelitten.

Pat. ist seit einigen Jahren von häufigen Pollutionen gequält und wurde seit Mai 1929 von einem Arzt durch rektale Kühlsonde und Harnröhrenspülung behandelt, und währenddessen traten Pollakiurie (über 20mal täglich), Miktionsschmerz und endlich Hämaturie auf. Am 17. V. besuchte Pat. unsere Poliklinik und wurde aufgenommen.

Digitized by Google

Status praesens: Große Statur und gesundes Aussehen. Die Erkrankung besteht ausschließlich im Harntraktus. Der Harn ist stark getrübt und mit Blut gemengt. Keine Spur von Eiweiß oder Zucker. Zystoskopischer Befund am Tage der Aufnahme: Blasenkapazität 80 ccm. Die Blasenschleimhaut ist im allgemeinen stark injiziert und hochrot. Auf der ganzen Ausdehnung ist sie mit Quaddeln besät, so daß sie an die Oberfläche einer Lachsbrut erinnert (Abb. 1). Kleine Blutkoagula und dicke Epithelfetzen sind zerstreut daran angeheftet, hier und da auch seichte Geschwüre wahrnehmbar, welche aber nicht den scharfrandigen, tiefen Geschwüren bei Tuberkulose ähneln. Rechte Uretermündung liegt auf einer urtikariellen Erhabenheit, zeigt aber kein besonderes Aussehen; die linke ist nicht auffindbar. Im Katheterharn aus der Blase fand man außer Epithelien, Erythrozyten und zahlreichen Eiterkörperchen eine Anzahl doppeltkonturierter Hefezellen, teilweise im Sprossungszustande, ferner spärliche Bakterien. Tuberkelbazillen waren niemals nachzuweisen. Aus dem Harn wurde immer eine grauweiße Hefe kultiviert, zuweilen auch eine rosarote Hefe und eine Sarkinaart, von welchen nur die erste als pathogen festgestellt wurde. Ferner sei hinzugefügt, daß aus dem Eiter der zugleich bestehenden Posthitis die rosarote Hefe isoliert wurde.

Verlauf: Noch zwei Tage nach der Aufnahme wurden Hefezellen im Harn nachgewiesen. Vom 4. Tage an wurde die Beschwerde leichter und die Miktionszahl auf ungefähr 12 mal täglich herabgedrückt, obwohl man keine weitere spezifische Behandlung als Blasenspülung mit 3%igem Borwasser bei der Zystoskopie anwandte. Danach wurde Patient mit Zinc. sulfophenylic. und Jodolivenölmischung behandelt, wodurch der Harnbefund Ende Mai schon wieder normal war. Der Separatharn aus beiden Harnleitern zeigte kein krankhaftes Zeichen. Prostatasekret sowie Samenblaseninhalt waren frei von Eiterkokken und sonstigen Mikroorganismen.

Was den Infektionsmodus anbetrifft, so läßt sich darüber nichts Genaues sagen, außer daß die Einführung der Instrumente als verursachendes Moment bezweifelt werden muß. Nur sei bemerkt, daß das Gewerbe des Vaterhauses Herstellung von Sake ist.

Abb. 1. Zystoskopischer Befund

Eigenschaften der pathogenen Hefe

Wie oben erwähnt, war unter zwei Hefearten nur die grauweiße (A) pathogen. Hier wäre aber zum Vergleich auch über die andere rosarote Art (B) eine kurze Berichterstattung angebracht.

A. Grauweiße Hefe

Kultur. Das Wachstum ist auf Soyaagar am besten. Die Kolonie ist rundlich, ihr Zentrum etwas erhaben, ihre Ränder fein gezahnt und ihre Oberfläche feingranulös. Auf 4%igem Maltose- sowie Glukoseagar ist das Wachstum auch sehr gut, die Oberfläche der Kolonie ist dabei jedoch mehr glatt, und ihre Ränder sind nicht besonders gezackt.

Riesenkultur. Die Kultur auf Saboraudschem Maltoseagar (mit Pepton und Maltose von der Firma Cogit, Paris), 3 Wochen alt, bei 30° C, ist eine rundliche Scheibe von ungefähr 5 cm Durchmesser. Die Farbe der Kultur ist grauweiß mit einem Ton ins bräunliche, ihre Oberfläche glatt, matt glänzend und mit zahlreichen, sehr feinen, radiären Falten versehen, welche von einem zentralen, punktförmigen Knötchen ausstrahlen.

Digitized by Google

Ihr Rand zeigt sehr feinen Zickzack. Sie zeigt keine Neigung, in die Tiefe Wurzeln zu senden.

Charakteristischer aber ist die Form der Riesenkultur auf Soyaagar. Die beigelegte Photographie (Abb. 2) stellt die 21tägige Kultur dar; ihr Durchmesser beträgt ungefähr 6 cm. Man kann daran drei Zonen unterscheiden: die zentrale kleine, mit feinen Stacheln versehene, kuchenförmige Erhabenheit, die mittlere rundliche Platte mit narbiger und gekörnter Oberfläche, und die ziemlich breite Randzone, deren Kontur gröbere und feinere Ausbuchtungen zeigt. Die Farbe der Kultur ist bräunlichgrau.

Kultur auf Maltosebouillon. Außer dem sich ballenden Wachstum auf dem Boden der Glasröhre bildet diese Hefe bei Zimmertemperatur vom 3. Tage an eine Kahmhaut auf der Oberfläche der Nährflüssigkeit, was bei 37° C schon am 2. Tage zu geschehen pflegt. Die Gasentwicklung aus der niedergeschlagenen Kultur ist in den ersten 5 Tagen rege; die nach und nach verdickende Kahmhaut wird dadurch unförmig. Die Nährflüssigkeit selbst wird später trübe. Diese Hefe koaguliert keine Milch von neutraler Reaktion bei Zimmertemperatur; die Farbe der Flüssigkeit wird nur gelblich.

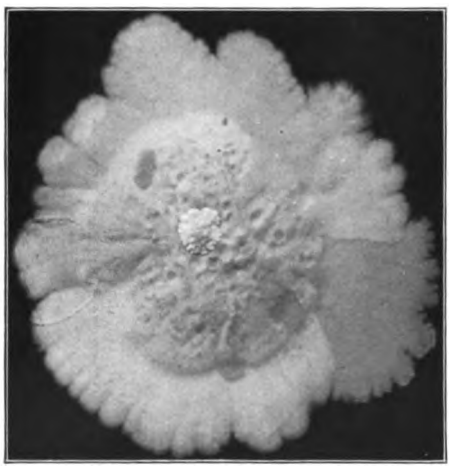

Abb. 2. 21tägige Kultur der grauweißlichen (pathogenen) Hefe auf Soyaagar

Morphologie der Zellen. Die 24stündige Kultur auf Mohrrüben besteht hauptsächlich aus vereinzelten Zellen, welche teils rund, teils oval, häufig auch länglich sind. Die rundlichen haben einen Durchmesser von 3—5 μ, die länglichen sind meistens 12 × 3 μ (Abb. 3, b). Zellkonglomerate verschiedener Gestalt sind auch zu sehen (Abb. 3, c), welche die Neigung haben, sich früher oder später loszulösen. Diese und auch noch prächtiger gestaltete Sproßbäumchen aber sind in der Kahmhaut auf Maltosebouillon in den ersten 10 Tagen zu sehen. Die letzten sind aus länglichen Zellen bestehende Sproßketten, von welchen wieder seitliche Zweige austreten (Abb. 3, d). Die Verbindung der Gelenke ist ebenso lose, und man findet später nur vereinzelte von ihnen oder Fragmente der Sproßketten, da in diesem Zeitpunkt ein leichter Druck bei der Mikroskopiehandhabung ihre Gelenke losreißt.

Sporenbildung. Weder auf Gipsbrocken noch auf Gorodkowaschem Nährboden konnten wir Askosporenbildung erzielen.

Resistenz gegen Wärme. Die Kultur auf Glukoseagar zeigt gutes Wachstum bei 37° C. Die Zimmertemperatur (22—25° C) scheint etwas ungünstiger dafür zu sein. Im Eisschrank (5—10° C) beginnt das Wachstum erst vom 2. Tage an, die Größe der Kolonie steht aber nach 2 Wochen

Digitized by Google

der von den bei Zimmertemperatur aufbewahrten Kulturen nicht nach. Bei 60° C wächst die Hefe nicht.

Gärungsversuche. Die Gärungsprobe wurde in Th. Smithschen Gärungsröhrchen mit 10 %igen Lösungen von 10 Zuckerarten, welche auf folgender Tabelle aufgezeichnet sind, geprüft, indem man 5 Ösen frischer Hefekultur hineingab und die Röhre bei 37° C aufbewahrte. Das Gasvolum wurde nach 5 Tagen abgelesen und das über 5 ccm als +++, das über 2 ccm als ++, das weniger als 2 ccm als + und endlich das weniger als ungefähr 0,1 ccm als ± bezeichnet. Die rote Hefeart (B) wurde auch gleichzeitig zur Untersuchung herangezogen.

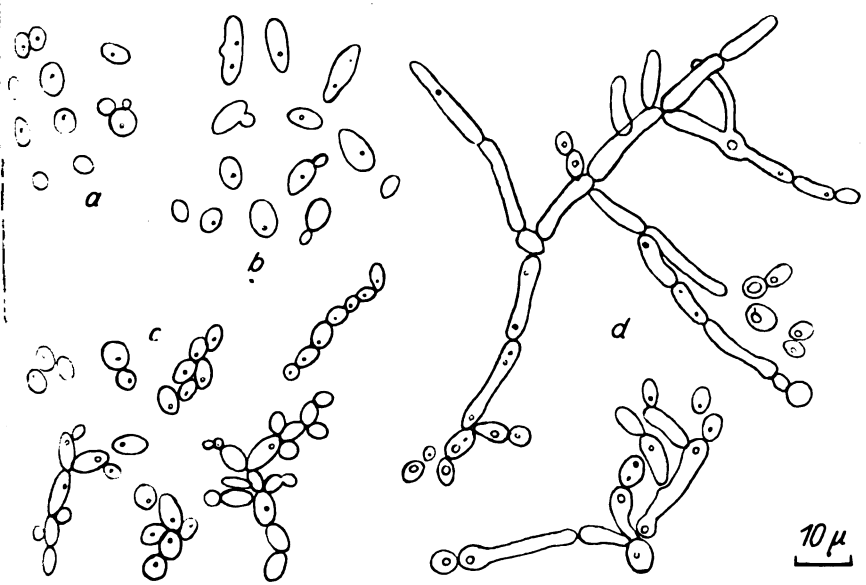

Abb. 3. a = Zellen in 24 Stunden alter Kultur auf Mohrrübe. b und c = Zellen in 3 Tage alter Kultur auf demselben Nährboden. d = Zellen in 7 Tage alter Kultur auf Maltosebouillon

Typus	Zuckerart									
	Glukose	Laevulose	Mannose	Galaktose	Saccharose	Maltose	Laktose	Raffinose	Dextrin	Insulin
A	+++	++	+	−	+	+	++	−	−	++
B	−	+	−	+	±	−	−	−	−	++

In ihrem Verhalten ist unsere grauweiße Art von mehreren bekannten Hefearten verschieden, wie z. B. dem gewöhnlichen Soorpilz (Monilia albicans), dem gewöhnlichen Erreger der Interdigital- bzw. Nagelblastomykose (Fälle von Fabry, Grütz, Taniguchi u. a.) und zahlreichen Moniliaarten Castellanis, und dürfte wohl als eine besondere Art zu betrachten sein.

Digitized by Google

B. Rosarote Hefe

Diese Hefeart wächst auch sehr gut auf Soya-, Glukose- und Maltoseagar. Die Farbe der Kultur ist auf jedem Nährboden rosarot. Die rundlichen Kolonien zeigen scharfe, nicht gezahnte Ränder; ihre Oberfläche ist glatt und gewöhnlich feucht glänzend.

Die Kultur auf Maltosebouillon bildet neben dem Wachstum auf dem Boden auch einen Kahmring bzw. eine Kahmhaut auf der Oberfläche der Nährflüssigkeit; diese selbst bleibt dabei immer klar. Diese Hefeart koaguliert Milch. Das Wachstum ist bei Zimmertemperatur günstiger als bei 37° C sowie im Eisschrank. Bei 60° C keimt sie nicht. Askosporen wurden auch nicht nachgewiesen.

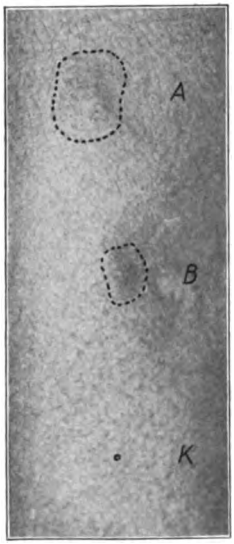

Abb. 4. Kutireaktion: A = mit der Vakzine der grauweißlichen pathogenen Hefe; B = mit der rosaroten nichtpathogenen Hefe; K = Kontrolle mit physiol. Kochsalzlösung

Immunologische Eigenschaften unserer pathogenen Hefe und Tierversuche

Der Agglutinationsversuch mit jener pathogenen Hefeart (A) mittels des Serums des betreffenden Patienten verlief ergebnislos. Intrakutane Injektion von 0,1 ccm des Vakzins dieser Hefeart (eine abgetötete Aufschwemmung von einer vollen Öse in 1 ccm physiologischer Kochsalzlösung) rief indessen beim Kranken nach 24 Stunden ziemlich starkes Erythem (Abb. 4) hervor, während sie bei 5 anderen Kontrollpersonen fast keine Spur hinterließ. Es sei hinzugefügt, daß dieselbe Probe auch mit dem Vakzin der rosaroten Hefeart beim Kranken eine positive, obwohl weit schwächere, Reaktion hervorrief.

Die Pathogenität der grauweißlichen Hefeart wurde an je einem Meerschweinchen und Kaninchen und an 5 Mäusen geprüft. Die intraperitoneale Impfung der Hefeaufschwemmung (1 bzw. 2 Ösen in 1 ccm physiologischer Kochsalzlösung) vertrugen Meerschweinchen und Kaninchen, ohne irgend ein krankhaftes Zeichen. Dagegen starben nach 2 Tagen alle Mäuse, welchen 0,2 ccm der Aufschwemmung intraperitoneal injiziert wurde. Histologisch wurden in Milz und Niere Myzelien nachgewiesen; doch sei hier auf eine eingehende Beschreibung der histologischen Befunde verzichtet. Die rosarote Hefeart zeigte auch bei Mäusen keine Pathogenität.

Zusammenfassung

Von einem Fall akuter Zystitis bei einem 19jähr. Nichtdiabetiker wurde eine pathogene Hefe isoliert. Die Symptome bestanden in Pollakiurie (über 20mal täglich), Bluthарn und urtikarieller Entzündung der ganzen Blasenwand. Trotz diesem auffallenden zystoskopischen Befund war der Verlauf sehr günstig. Die Kutireaktion mit dem Hefevakzin fiel beim Patienten positiv aus. Die Hefe war eine besondere Art und wirkte bei Mäusen stark pathogen.

Digitized by Google

Literatur

1. Ernst, P., Über eine Nierenmykose und das gleichzeitige Vorkommen verschiedener Pilzformen bei Diabetes. Virch. Arch., 1894, Bd. 137, S. 486. — 2. Fisch, A. v., Soor der Harnblase. Wien. klin. Wschr., 1898, 11. Jahrg., S. 875. — 3. Senator (zit. bei Fisch). — 4. Müller-Aspegren, U., Urethrite et cystite à Saccharomycès avec „pneumaturie". Acta dermato-vener., 1921, Bd. 2, S. 126. — 5. Tannenberg, J., Doppelseitige Soorerkrankung des Nierenbeckens bei einem Diabetiker. Z. Urol., 1923, Bd. 17, S. 83. — 6. Klausner, E., Über eine noch nicht beobachtete Infektion der Schleimhaut des Urogenitalsystems (durch Hefepilze?), Urethritis, Cystitis und Vesiculitis haemorrhagica. Dermat. Wschr., 1924, Bd. 78, S. 342. — 7. Toepel, T., Systematic blastomycosis. J. am. med. ass., 1929, Bd. 93, S. 32. — 8. Yamamoto, K., Über Cystitis blastomycetica. Jap. J. of Dermat., 1929, Bd. 29, S. 609.

Carl Gutmann

Dem Hause eines höheren preußischen Beamten aus der Provinz Hessen-Nassau entstammte er. Auf den Weg wurde ihm mitgegeben das eiserne Pflichtgefühl, das ihn über alles aufreibende ärztliche Wirken, aber auch über Krankheit, Enttäuschungen und ausgebliebene Ehrungen bis zum letzten Atemzuge fest mit seiner Arbeit verknüpfte. Als sein längst geschwächter Körper die Gallenkoliken nicht mehr ertragen konnte, der chirurgische Eingriff nicht mehr zu umgehen war, da wußte er bald, daß er an die Tore des Lebens gestellt sei. Getreu sich selbst, ist der erst 51jährige klaglos bei vollem Bewußtsein hinübergegangen. Über seine Lippen kam nur noch die Bitte, im Kreise der engsten Lieben und Freunde Abschied nehmen zu dürfen, ohne daß störende Worte an seinem Sarge sagten, was sie einander gewesen. Die Freunde haben sich an sein Wort gehalten, haben den ihm persönlich ferner stehenden, der oft und gern in seinem Laboratorium Belehrung suchte, gebeten, ihm an der Stätte, an welcher er so gern und oft von seinem reichen Wissen anderen abgab, das Wort des Gedenkens zu widmen.

Nach dem Staatsexamen assistierte er dem geistvollen Pathologen v. Hansemann im Krankenhause Friedrichshain-Berlin. Als kritisch Schauender wurde er Schüler und Mitarbeiter von Litten in dem Krankenhause Gitschiner Straße zu Berlin. Litten, der Eidam Traubes, war noch ein Kliniker großen Stils, wie ihn die Schulen von Frerichs und Traube in der Glanzzeit der Berliner Klinik weitergepflegt haben.

Unter Litten arbeitete und publizierte er gemeinsam mit Leonor Michaelis, der heute an der vornehmsten Arbeitsstätte der Vereinigten Staaten von Nordamerika lehrt und zu den glänzendsten medizinischen Wissenschaftlern Deutschlands zählt. v. Hansemann und Litten bildeten seine Fähigkeit zu Problemstellungen aus. Die gute dermatologische Schulung erhielt er bei Wolff in Straßburg. Als in Wiesbaden das städtische Krankenhaus ausgebaut und um die dermatologische Abteilung bereichert wurde, da brauchte man nicht weit zu suchen, da fiel ganz von selbst in der Reihe der jüngeren Dermatologen der Stadt die Wahl auf Carl Gutmann, dem freudig die wissenschaftlichen Köpfe dieser Stadt zur Seite blieben. Fruchtbar war seine Zusammenarbeit mit dem Kliniker Anton Géronne, einem Pathologen von dem Range Gotthold Herxheimers und in den letzten Jahren mit dem bekannten Chirurgen Otto Kleinschmidt.

Seine experimentelle Doktorarbeit aus Kunkels pharmakologischem Institut in Würzburg war bereits ein Wurf: „Über mechanische Auspressung der in der Diastole stehenden Ventrikel". Thoraxkompression in der Herzgegend oder kräftige Stöße auf dieselbe muß man sich in ihrer Wirkung so vorstellen, daß die Herzsubstanz oder die nervösen Zentren des Herzens mechanisch gereizt werden.

In seiner klinischen Zeit arbeitete er über merkwürdige mikroskopische Einflüsse in Blasentumoren, über primäre maligne Pleurageschwülste, multiple syphilitische Dünndarmgeschwüre, als dieses Krankheitsbild erst gealmt wurde, über die

Digitized by Google

Pathologie des Pankreas beim Diabetes, über Pankreas beim Diabetes ohne Veränderung der Gefäßinseln. „Die Inseln sind nicht die selbständigen konstanten Gebilde, als welche sie fast allgemein angesehen werden" u. a. An den angesehensten Orten, wie in Virchows Archiv, wurden seine Arbeiten publiziert.

Aus seiner Straßburger Zeit stammen Untersuchungen über das Pseudo-Xanthoma elasticum, über ungewöhnliche Keratosisformen, multiple Dermatomyome, über die Bedeutung der Eosinophile des gonorrhoischen Eiters. Bei der erstgenannten Affektion erörterte er bereits die Annahme eines Naevus elasticus, den er später hinübernahm in seine Bindegewebs- und Bindegewebsorgannaevi. Von 1906 ab datieren die Arbeiten des in Wiesbaden niedergelassenen praktischen Dermatologen und Venerologen. Gründlichkeit und klare Diktion, wie sie die Arbeit des Assistenten ausgezeichnet hatten, beherrschten die weiteren Untersuchungen des nunmehr ganz auf sich selbst gestellten Forschers. Auf entwicklungsgeschichtlichem Gebiet bewegt sich eins seiner Lieblingsthemata. Zu diesem gehören die akzessorischen Gänge des Penis, die kongenitalen Zysten in der Genito-Perinealgegend, die multiplen Epidermiszysten und Zystengänge an den Händen nach schweren Hautentzündungen, die Papillen der Glans-Penis.

Als EHRLICH der Welt das Wundermittel des Salvarsans geschenkt hatte, und als nach der ersten überschäumenden Begeisterung der ruhige Kliniker die vielen neuen mit dem Salvarsan verknüpften Probleme in Angriff nehmen mußte, stand GUTMANN in der vorderen Linie.

Es ist hier nicht der Ort, seine vielseitigen, ebenso kurzen wie präzisen Arbeiten im einzelnen aufzuführen. Nachdem 1912 seine Arbeitsstätte in das Wiesbadener Krankenhaus verlegt war, hat er mit dem Salvarsanproblem sich weiter befaßt, hat er mit ausgezeichneten Krankengeschichten, deren Sorgfalt an die große Zeit der Wiener dermatologischen Klinik erinnert, unsere Kenntnis bereichert und wichtige Kasuistik seltener Krankheitsformen geliefert. Ein wirklicher Förderer ist er uns geworden in seinen vier großen Studien über die lokale Amyloidentartung der Haut, deren klinisches Bild auch heute noch nur wenigen bekannt ist. GUTMANN hat hier auf- und weitergebaut auf den grundlegenden Forschungen von KÖNIGSTEIN, der neben der örtlichen Erkrankung die Beteiligung der Haut an einer allgemeinen Amyloidentartung der inneren Organe ergründet hatte.

Mit das Allerbeste, was in Deutschland über die Bowen-Erkrankung geschrieben worden ist, stammt von GUTMANN. Eine Reihe von Mißbildungen, welche die gesamte Kutis betreffen, hat er in dem Begriff der Bindegewebsnaevi zusammengefaßt: Eine Auffassung, die neuerdings wieder aus der Gießener Klinik als berechtigt bewiesen wurde.

48 säuberlich geordnete Abhandlungen aus der Feder GUTMANNs liegen vor uns: sie sind ein heiliges Vermächtnis für die einzige Schwester, die ihm das Haus verwaltet und ihn vor Einsamkeit geschützt hat. Die Zeilen der Erinnerung und des Dankes unserer Wochenschrift sollen ihr aber sagen, daß eine jede deutsche Universität sich selbst geehrt hätte, wenn er mit ihr in irgend welcher Form verkettet worden wäre. Wenn jetzt seine Schwester in Erinnerungen an den ernsten, gütigen, vornehmen Arzt und Forscher leben wird, der fest mit der alten Zeit in seinem Innersten verwurzelt blieb, mit Begeisterung der voraussetzungslosen Wissenschaft lebte, den praktischen Forderungen des Tages mit der Unbefangenheit des Kindes gegenüberstand, so darf ihr das Bewußtsein bleiben, daß GUTMANN zu den wertvollsten Vertretern der deutschen Dermatologie gehört hat und immer zählen wird, und daß er auch im Ring der internationalen Dermatologenwelt, der sich in Kopenhagen nach dem Kriege zum ersten Male wieder geschlossen hat, unvergessen bleiben wird.

E. DELBANCO.

Digitized by Google

Versammlungen

Dermatologische Gesellschaft Hamburg-Altona

Sitzung vom 1. Februar 1930

Vorsitzender: Mulzer Schriftführer: Bruck

Haack (Krankenhaus Barmbeck): 1. Angiokeratoma.

20jähr. Mädchen mäßige Akroasphyxie. Befallen Handrücken, Dorsalseite der Finger und Zehen.

2. Ekzematid.

22jähr. Jüngling mit infantilen Testes (Folge von Kryptorchismusoperation mit 5 Jahren). Seit 8 Wochen auf die rechte Rumpfseite beschränktes psoriasiformes Ekzematids (Darier). Differentialdiagnostisch: Pilzaffektion, Parapsoriasis.

Brann hält Parapsoriasis für wahrscheinlich.

Delbanco macht auf Zusammenhang mit endokrinen Störungen aufmerksam. Die enge Begrenzung spricht gegen Parapsoriasis. Eine Pilzaffektion ist diskutierbar, ebenso ein sich per contiguitatem ausbreitendes Ekzem. Histologisch: Akanthose, Parakeratose und in den Bereich eines Ekzems fallende Veränderungen.

Brinitzer glaubt an Pilzaffektion durch Umschläge, Decken usw.

Philippson: Die in den Spaltrichtungen der Haut angeordneten einförmigen Flecke mit Schuppung sprechen für Parapsoriasis.

P. Unna hält den Fall am ersten für Epidermophytie.

Mulzer glaubt an eine durch Therapie veränderte Psoriasis oder psoriasiformes Ekzem.

Brinitzer: Papulonekrotisches Tuberkulid.

34jähr. Frau. Lokalisation besonders an Extremitäten und Unterbauch. Vor 10 Jahren in Lungenheilstätte, Maculae cornae beiderseits, rechts Phlyktäne. Ursprünglich als Tuberkulose angesehen. Vor 8 Monaten Zwillinge.

Delbanco hält die Diagnose für sicher. Jucken bei Auftreten der Knötchen ist typisch. Sekundäre Neurodermitis bei echter Darier-Boeckschen Affektion ist sehr gut möglich.

Bruck vermißt die typischen Erscheinungen des Tuberkulids. Die „Nekrosen" sind einfache Narben infolge von Kratzeffekten, also wahrscheinlich Neurodermitis.

Philippson vermißt die spontane Nekrose, da nur Kratzeffekte zu sehen sind.

Mulzer, meint, daß das starke Jucken gegen die Diagnose spricht und hält es für eine pruriginöse Erkrankung.

Habermann möchte den Fall als Lichen urticatus ansprechen.

Brann: Perioral und perianal erinnert die Erkrankung an Ekzema scrophulosorum. Es scheint sich um Neurodermitis zu handeln. Der Ausschlag an den Extremitäten imponiert als zerkratzte Knötchen.

Lilienstein: 1. Kavernöses Hämangiom.

Bei 4jähr. Knaben am linken Unter- und Oberschenkel. In letzter Zeit Vermehrung der Angiome. CO_2-Schnee ohne Erfolg. Chirurgische Behandlung wegen der Ausdehnung abgelehnt.

Ritter empfiehlt Alkoholumspritzungen. Das entstehende Narbengewebe ist operativ leicht zu entfernen.

Philippson: Gerade Kohlensäureschnee ist bei Kindern ausgezeichnet verwendbar. In diesem Falle hat die Vereisung nicht lange genug gewirkt.

G. W. Unna berichtet über einen Fall von Handtellergröße, bei dem die Radiumbehandlung relativ wirkungslos blieb, dagegen leicht gefilterte Röntgenbehandlung völligen Erfolg bei einem einjähr. Kinde gebracht hat.

2. Dysidrosis palmaris et plantaris. Schizosaccharomykose.

Seit 5 Jahren bestehend bei 31jähr. Frau. Bläschen an Handtellern und schwartigverdickten Fußsohlen sowie Fußrändern. Blaseninhalt steril. Der Fall entspricht denen, die ohne Lokalbehandlung durch Spalthefevakzine abheilten.

Habermann rät, die Blasendecken auf Pilze zu untersuchen. Das häufige Vorkommen von interdigitalen Mykosen der Füße, verbunden mit pilzfreien Dyshidrosen der Hände, ist so zu erklären, daß die Füße primär erkranken, die Hände

Digitized by Google

sekundär durch Ekzem — auf reflektorischem Wege — in Mitleidenschaft gezogen werden.

Mulzer hält den Fall für Trichophytie der Füße mit Dyshidrosis der Hände; er empfiehlt wiederholte Untersuchung auf Pilze.

3. Elephantiasis.

Am rechten Bein bei 50jähr. Frau nach Thrombosen und Erysipelen. Inguinaldrüsen o. B. Hyperplasie und Hypertrophie des Bindegewebes, nicht reine Stauung.

P. Unna empfiehlt Senfpackungen über lange Zeit (Dr. A. Schmidt-Altona). Weiter Fangopackungen und Leukoplast- oder Ichthyol-Kollodiumverbände.

Habermann empfiehlt kochsalzarme Diät bei starker Flüssigkeitsentziehung.

4 Fall zur Diagnose.

18jähr Mädchen mit symmetrisch an den Innenseiten der Unterschenkel angeordneten netzförmigen braunen Pigmentierungen nebst Krusten und Schuppen, 1 Jahr bestehend. Herde sehen wie Artefakte aus. Pat. hat im Zeitungskiosk einen Petroleumofen zwischen den Beinen stehen.

Mulzer glaubt an ein Wärmeerythem mit anschließender Pigmentierung.

Philippson: Die netzförmigen rotbraunen Streifen deuten auf Hitzewirkung.

Delbanco denkt an artifiziellen Effekt. Anästhesie des Rachens! Eventuell unter Anwendung von „Hitze". Auflegung von ausgesparten Klischees? Aus dem Rahmen der Erfahrung fallende Dermatosen lassen immer an Artefakte denken.

Habermann: Der Befund ist typisch für Hitzemelanose.

Habermann (Univ.-Hautkl.): Multiple Teleangiektasien der Unterextremitäten nach Pernionen.

28jähr. Frau. Mit 6 Jahren Star, ein Auge enukleiert, mit 7 Jahren Gehirnentzündung, mit 12 Jahren Scharlach, keine Schule besucht. Seit 4 Jahren rote Flecke an den Füßen, die zeitweilig jucken. Zahlreiche Gefäßreiserbildungen, übergehend von makroskopischer Sichtbarkeit zur Kapillargröße. Mäßige diffuse Rötung.

Brann: Es ist auch an Herxheimersche Atrophie zu denken.

Hahn, C. F. (Univ.-Hautkl.): 1. Multiple Hautkarzinome bei Psoriasis.

52jähr. Mann, seit dem ersten Lebensjahre Schuppenflechte, seit 6 Jahren eine besonders hartnäckige Stelle an der Brust links und am Halse rechts, in den folgenden Jahren neue Herde im Kreuz und auf der Brust. Vor 1½ Jahren Brust links fünfmal geröntgt. — Schuppenflechte an beiden Ellbogen. Röntgenschädigung an der Brust links. Psoriasiforme Hautkarzinome an Brust und Rücken. Histologisch: Präparat konnte nicht rechtzeitig fertiggestellt werden. Auf den vorhandenen Schnitten ist eine Unruhe in der Basalschicht sichtbar.

P. Unna hält die Erkrankung für Karzinoide bzw. multiple Rumpfepitheliome auf Psoriasis und macht auf die große Ähnlichkeit der größeren Epitheliome mit den psoriatischen Herden aufmerksam.

Delbanco: Erst die genaue histologische Untersuchung kann den Fall klären.

2. Lymphdrüsenmetastase nach Hautkarzinom.

64jähr. Mann. 1920 Pusteln, Geschwüre an rechter Schläfe, Wange und Nasenrücken. Verschiedentlich exzidiert, 1929 an der rechten Schläfe, danach Drüsenschwellung am Hals. Zur Zeit glatte Operationsnarben. Pat. bereits dreimal auf Veranlassung des Chirurgen mit Röntgen bestrahlt. Histologie des zuletzt an rechter Schläfe exzidierten Ulkus: Basalzellenepitheliom mit Übergangszellen im Sinne Krompechers. H. weist auf die Malignität der gemischtzelligen Hautkarzinome hin, wie Mulzer (Zbl., 1930, 32, 413) bereits bei einem ähnlichen Falle beobachtete.

P. Unna: Das mikroskopische Bild ist nach Dariers Nomenklatur ein Epitheliome metatypique mixte mit hyalinen Kugeln.

Delbanco sieht in den Präparaten ein metatypisches Basalzellenkarzinom, wie es neuerdings Juon-Lausanne aus der Breslauer Klinik beschrieben hat.

Mulzer weist auf die wiederholte Beobachtung derartiger Fälle mit maligner Entartung hin und empfiehlt stets, die Kranken nachzuuntersuchen und histologische Untersuchungen von Primärtumor und Metastasen vorzunehmen.

Hopf (Univ.-Hautkl.): 1. Fall von ungewöhnlich ausgebreiteten und lokalisierten Verrucae mit Nageldystrophie.

30jähr. Mann. Vor 18 Jahren Auftreten an den Handrücken mit Nagelveränderung. Histologisch: Akanthose und Hyperkeratose.

Brann: Der Fall gehört in das vielgestaltige Bild der Keratodermien, wie sie — wenn auch in anderer Form — Mantoux, Buschke und Fischer, Brauer

Digitized by Google

beschrieben haben. Die weitere Entwicklung ermöglicht vielleicht die Einordnung in eine bestimmte Gruppe der Keratome.

Delbanco: Die Verrucae sind so dicht gedrängt, daß fast von warziger Dystrophie gesprochen werden kann. Die Nagelveränderung ist wohl auf Warzen des Nagelbettes zu beziehen. D. erwähnt einen Fall von Akromegalie, bei dem die Haut in ungeheurer Zahl die verschiedenartigsten Warzen und Naevi zeigten.

2. Miliares Lupoid (Boeck).

59jähr. Frau. Vor 8 Jahren Auftreten an den Armen. Seit 9 Wochen Herde an den Unterschenkeln. An diesen links typische Herde. An den Oberarmen symmetrisch diffuse Herde. Teleangiektasien! Verwechslung mit Ekzem möglich. Pirquet stark positiv.

3. Die Silbertherapie der Gonorrhoe.

Desinfektionsversuche an Kulturgonokokken können nicht die Grundlage bilden für Verwendung eines Präparates als Antigonorrhoikum. Die Desinfektionskraft der Silbersalze ist von ihrem Ag-Ionengehalt abhängig. Reine Kolloide und die molekulardispersen komplexen Silberverbindungen (Reaktion weder auf Licht noch mit Chlor oder Eiweiß!) vermögen keine Silberionen zu bilden. Selbst wenn sie dies könnten, würde ihre Situation die gleiche sein, wie bei entsprechend verdünnter Argentum-nitricum-Lösung; wie sie auch für die teilweise ionisierten Präparate (Albargin, Protargol) besteht. Die Silberionen bilden mit dem Chlor des Gewebes unlösliches Chlorsilber. Wenn man Silberionen langsam zu einem Chloridüberschuß zufügt, bilden sich negativ geladene Ultramikronen, die sich in Lösung halten und denen positiv geladene Silberionen in der Lösung entsprechen. H. brachte eine solche im Gewebe durch Chloride nicht mehr ausfällbare Lösung mit Erfolg zu therapeutischer Wirkung. Bei der üblichen Verwendung der Silberlösungen wird diese Bildung durch den Konzentrationswechsel von Silberüberschuß zu Chloridüberschuß blockiert. Für die Praxis ist diese Lösung nicht geeignet. Man wird in Zukunft bei Herstellung neuer Silbermittel das Verhalten des Silbers in ihnen unter diesen Gesichtspunkten kritisch betrachten oder aber den Blick ganz vom Silber abwenden und die an den ganzen chemischen Komplex der Präparate gebundenen mehr unspezifischen und gewebsaktivierenden Wirkungen bei der Blennorrhoebehandlung zur Anwendung bringen.

Bruck: Daß in den Verbindungen mit nichtionisierbarem Silbermolekül die Silberkomponente für die Gonokokken abtötende Wirkung keine Rolle spiele und dies durch andere Faktoren zu erklären sei, entspricht nicht den Tatsachen. Das Acykal tötet noch in einer Verdünnung von 1:20 000 Gonokokken ab und übertrifft alle anderen, auch ionisierbare Silbersalze, während das chemisch analoge Aurum kalium cyanatum wirkungslos ist.

Brinitzer hat mit schwachen Lösungen von Argentum nitricum 1:10 000 nach Haxthausen gute Erfahrungen gemacht.

Philippson regt auf Grund des von ihm 1911 empfohlenen Argentum-Kalium cyanatum (von Bruck 1923 als Acykal beschrieben), wegen seiner Vorzüge vor den kolloidalen Silberverbindungen und Höllenstein, zu neuen Versuchen an. Sein Silbergehalt ist dem Höllenstein am nächsten, bildet aber weder mit Chloriden noch Eiweiß des Eiters und der Schleimhäute Niederschläge. Auf Grund seiner Erfahrung schließt er eine Abtötung der Gonokokken im gewöhnlichen Sinne aus; indirekt durch Verschlechterung des Nährbodens tritt Absterben der Gonokokken ein.

Brann weist erneut auf die Silbersalvarsaninjektion hin.

Habermann: Die Therapie der gonorrhoischen Prostatitis.

Während die Prostatamassage lange Zeit „als souveräne Methode" (Waelsch) zur Behandlung der chronischen blennorrhoischen Prostatitis anerkannt und nur vereinzelt dagegen Bedenken geäußert wurden, ist in letzter Zeit eine lebhafte Diskussion entstanden, hervorgerufen durch die grundsätzliche Ablehnung dieses Eingriffes seitens einer Reihe von Autoren. Besonders Stutzin, Lutz, Sprinz, Delbanco sprachen sich dagegen aus. Orlowski, Bloch u. a. hoben hervor, daß für die Indikation ausschlaggebend sei, ob im einzelnen Falle nur die Gonokokken allein oder andere Eitererreger die Entzündung hervorrufen. Vortragender nimmt insofern einen elektiv individualisierenden Standpunkt ein, als er ebenfalls die manuelle Ausknetung der Prostata selbst bei reiner Blennorrhoe im akuten und subakuten Stadium (1–2 Wochen nach Beginn der Prostatitis) vermeidet. Es ist auch nicht zu leugnen, daß vielfach die Prostatamassage in chronischen Fällen zu brüsk, zu häufig aus-

Digitized by Google

geführt wird und viel zu lange fortgesetzt wird, wodurch Prostataneurasthenie geradezu gezüchtet wird. Im Anfang entwickeln sich die blennorrhoischen Eiterherde der Prostata als „Pseudoabszesse" aus den Drüsendivertikeln, die infolge Sekretstauung durch Verschluß der Ausführungsgänge sich erweitern. Da die Gonokokken in abgeschlossenen Hohlräumen schnell absterben, kann der Verschluß in diesem Stadium geradezu als heilungsfördernd angesehen werden. Tatsächlich verschwinden auch die Gonokokken oft schnell aus den Prostatasekreten. Bei längerem Bestand der zystischen Hohlräume (prostatitische Kavernen, Luys) wird durch Rarefizierung und Überdehnung der glatten Muskulatur die Rückkehr zur normalen Selbstentleerung verzögert. Daher ist in solchen Fällen, wie auch die oft überraschende Besserung der Beschwerden, Klärung des Urins usw., beweist, neben anderen Maßnahmen (Heizung, Faradisation u. a.) eine vorsichtige Expression sehr angebracht. Ausbreitungen des blennorrhoischen Prozesses werden nach allen aktiven Maßnahmen unvermeidlich gelegentlich beobachtet. Nichtgonorrhoische Prostatitiden, die durch Strepto-, Staphylokokken, Koli, Proteus, Pyozyaneusbazillen usw. hervorgerufen werden, sind anders zu beurteilen, obwohl sie, solange der Prozeß auf das Organ beschränkt bleibt, sich klinisch kaum davon unterscheiden. Da es sich hierbei nicht, wie bei Blennorrhoe, um obligate Epithelparasiten, sondern um Bindegewebsparasiten handelt, gelten hier dieselben therapeutischen Regeln wie bei anderen Abszessen (Ruhigstellung, evtl. Eiterentleerung), um Kapseldurchbrüche, Entwicklung periprostatitischer und selbst perivesikalischer Phlegmonen zu vermeiden. Hier sind auch breite Eröffnungen vom After oder Damm aus mitunter nötig, die bei reiner Blennorrhoe stets überflüssig sind. Das gleiche gilt für metastatische septische Prostatitis. Praktisch bedeutsam ist, daß nicht selten — durch Selbstbehandlung der Kranken verursacht — Superinfektionen bei bestehender Blennorrhoe oder postblennorrhoische Infektionen mit anderen Keimen vorkommen und übersehen werden. Dies macht in Fällen von hartnäckiger Urethritis posterior bzw. Zystitis ohne Gonokokkenbefund eine Sedimentuntersuchung der II. Urinportion nötig. Erwähnt sei, daß aber auch bei bland verlaufenden chronischen Prostatitiden nichtblennorrhoischer Art viele Urologen (Blum und Rubritius u. a.) eine milde Massagebehandlung für zweckmäßig halten. Jedoch ist in 90% aller Prostatitiden der Gonokokkus der Erreger (Socin und Burkhardt). Unter diesen Umständen kann keineswegs die Prostatitis mit einer Mastitis verglichen werden und mit Hinweis darauf die Massage abgelehnt werden, da Mastitis niemals durch Gonokokken, sondern stets durch „Bindegewebsparasiten" hervorgerufen wird. Die Prostata nimmt eine vollkommen singuläre Stellung in der Pathologie ein und läßt therapeutisch keine Analogieschlüsse der erwähnten Art zu.

Delbanco schließt sich im Gegensatz zu Habermann im wesentlichen Stutzin an und erinnert sich noch des Aufsehens, welches die von Schweden ausgehende Massage der kranken Adnexe der Frau erregt hatte, weiter, wie sie versagt hat und wieder verlassen wurde, während die Prostatamassage Allgemeingut der Ärzte wurde. Dabei sind die weiblichen Adnexe viel besser zu umgreifen, allerdings ist Gefahr einer Bauchfellreizung eine größere. Wieviel Urologen von Ruf, angefangen von Janet, haben die Prostatamassage abgelehnt. Die schon vor Jahrzehnten empfohlene Faradisation der Prostata ist abgelöst worden durch die Diathermie, welche für D. Methode der Wahl ist. D. berührt die Warnungen der Chirurgen, welche septische Erkrankungen durch Prostatamassage sahen, phlegmonöse Prozesse, Embolien u. a. Von Bedeutung ist, daß in diesen Fällen nur sog. chronische Prostatitiden massiert wurden. D. hat schon früher die Epididymitis im Gefolge der Prostatamassage als eine schwerste blennorrhoische Komplikation wegen der Azoospermie bezeichnet. Aus anatomischen Gründen glaubt D. bei der Prostatamassage, die er nur aus diagnostischen Gründen gelten läßt, nicht an den sicheren Erfolg der Entleerung des in den Prostatakanälen gestauten Eiters. Hyperämisierung der Prostata durch Prostatamassage soll zugegeben werden. Die subjektive Erleichterung liegt häufig nur auf subjektivem Gebiete. D. läßt sich über die Anatomie der Prostata aus: Nur ein Segment der Vorsteherdrüse, das rektal gelegene, quetscht man bei der Massage, der größere präurethrale Teil wird nicht erreicht. Wer bürgt dafür, daß die Massage den Eiter zentripetal leitet. In der Hauptsache handelt es sich um interstitiell gelagerte entzündliche Herde; die Prostatakanäle sind von Leukozyten und Plasmazellen eingescheidet. Ein Gang kann wohl einmal aufgedrückt werden. Entwickelt sich eine Prostatitis immer durch die Fortleitung der Eiterung

Digitized by Google

von der Urethra in den Ductus prostaticus oder nicht auch über den Lymphweg? Selbst im ersteren Falle dringt, wie in der Urethra, die Infektion vom Kanalepithel in das subepidermidale Gewebe, bleibt natürlich nicht auf ersteres beschränkt; die bindegewebigen Infiltrate können die verschiedenen Schicksale erfahren nach der regressiven oder proliferierenden Seite. Die Massage dürfte diese nicht aufhalten. Die Massage eines glatten Muskelgewebes bei einem entzündlichen Organ muß mit antiperistaltischen Bewegungen rechnen, die dem Masseur zu denken geben. Welcher Chirurg würde eine subakute oder chronische Mastitis massieren? Dabei liegt ja alles viel bequemer und übersichtlicher. Aus anderen Gründen könnte man hier noch mehr Berechtigungsmomente finden als bei der Prostata. Über die egozentrische Belastung der Patienten bei der Prostatamassage und über die guten und schlechten psychischen Wirkungen will D. sich nicht auslassen. In der unter Umständen möglichen unspezifischen Reizung durch Aufsaugen von entzündlichen Massen nach der Prostatamassage wird wohl niemand eine positive Rolle für die Prostatamassage erblicken. In seinem Referat über das Gonokokkenwerk von Buschke und Langer hat D. davon gesprochen, daß Entlastungsschnitte in die Prostata bei subakuten und chronischen Fällen vom Rektum aus vielleicht noch ein Betätigungsfeld der Chirurgen werden könnte. Bei Harnverhaltungen hat D. trotz fieberlosen Verlaufes und bei nicht nennenswerter Vergrößerung gelegentlich Gutes gesehen und war erstaunt über die unerwarteten Eitermassen, welche der Chirurg bei digitaler Erweiterung zur Entleerung brachte. Die Diagnose von Charakter und Ausgang bzw. Verlauf der interstitiellen Herde ist eben sehr schwierig. Die Eiterretentionen in der Prostata bilden ein Kapitel für sich.

Bruck: Die Prostatamassage ist für eine große Reihe von Blennorrhoefällen sowohl diagnostisch als therapeutisch unentbehrlich. Ihre Gefahren können bei richtiger Indikationsstellung und bei sachgemäßer Ausführung nicht ins Gewicht fallen. Kontraindikationen: Akute Prostatitis mit starken Reizerscheinungen, Prostataabszeß und schon bestehende Epididymitis. Die Tatsache, daß Nebenhodenentzündungen unmittelbar im Anschluß an Prostatamassage entstehen, beweist noch nicht, daß letztere die Nebenhodenentzündung verursacht hat. Denn es handelt sich in solchen Fällen mit Wahrscheinlichkeit um bereits bestehende latente Infektionen des Samenkanals und Nebenhodens, die auch ohne Massage früher oder später manifeste Erscheinungen gemacht hätten. — Vortragender demonstriert eine Spülspritze (Gummiballon mit Metallrücklaufolive, Med. Warenhaus, Berlin), mit der männliche Blennorrhoepatienten neben den vom Arzte vorzunehmenden Massagen und großen Spülungen sich mehrmals täglich an Stelle von Injektionen mit Autoirrigationen behandeln können.

Brinitzer ist von der Prostatamassage fast völlig abgekommen. Er hat jetzt keine schlechteren Ergebnisse als in der Zeit, da er regelmäßig massierte.

R. Hahn befürwortet jeden Fall von länger dauernder Blennorrhoe auf etwaige Prostataentzündung zu untersuchen, um für die Prostatamassage eine genaue Indikation zu stellen. Schwere Komplikationen als Folge der Massage lehnt er ab. Falls die Blennorrhoe schwere Komplikationen durch Erkrankung der Prostata zeitigt (Abszeß, Perforation in Urethra und Mastdarm, Phlegmone des Hodengewebes), so sollen solche chirurgisch angegangen, aber nicht massiert werden. Letal verlaufende Fälle sah H. nur wenige, die beiden schwersten waren Leute von 70 und 80 Jahren, die anscheinend keinen Eigenschutz mehr produzieren konnten. H. hat sowohl bei blennorrhoischen als nichtblennorrhoischen Prostataentzündungen mit der Massage die besten Erfahrungen gemacht. Er benutzt nur den Finger. Die beste Lage ist Knieellenbogenlage, in der man auch bimanuell die mittleren Lappen der Prostata und so das ganze Organ abtasten kann, falls der Pat. nicht allzusehr spannt.

Philippson beschränkt sich auf die Massage der Prostata bei Prostatitis catarrhalis im Anschluß an Tripper. Nach Verschwinden der klinischen Gonokokkenerscheinungen untersucht man durch Palpation die Prostata auf katarrhalische Erscheinungen. Bei Nachweis einer Gonokokkenerkrankung lehrt die Erfahrung, daß bei vorsichtiger Massage Verschlechterung und Gefährdung der Person nicht zu befürchten ist. Das ausgedrückte Sekret, das immer auf Gonokokken verdächtig ist, muß sicher beseitigt werden. Man muß alle erreichbaren Herde der Prostata aufsuchen und sanieren.

Herz: Die Diagnose Prostatitis wird zu oft gestellt. Sie tritt auch isoliert als glanduläre Form auf. Die follikulären und parenchymatösen Formen sind spontan

Digitized by Google

rückbildungsfähig, daher Behandlung gegen Schluß der Blennorrhoe durch Massage. Wo urethrale glanduläre Formen vorwiegen, Spüldilatation (Ichthyol) wirksam.

Brann möchte einen vermittelnden Standpunkt einnehmen. Zu starke und zu häufige Massagen können zu Prostataatrophie und jahrelang dauernden neurasthenischen Zuständen führen.

Habermann: In anatomischer Hinsicht ist gegenüber Delbanco zu betonen, daß der weit überwiegende Anteil der Prostata posturethral liegt und somit dem Finger zugänglich ist. Ob regelmäßige Ausknetungen in erster Linie therapeutisch oder mehr zu diagnostischen Zwecken (Delbanco) vorgenommen werden, ist für den Effekt belanglos. Vortragender betont nochmals als ausschlaggebend für die Indikationsstellung die Art der Erreger und lehnt daher Vergleiche mit Mastitis ab. Vollends unmöglich ist die vergleichende Bewertung der Massagewirkung bei Prostatitis und Adnexitis, da die Prostata doch eine offene exkretorische Drüse ist. Selbstverständlich ist die Massage überflüssig, wenn nur noch narbige Reste der Entzündungsvorgänge übrig sind, auch eine mäßige Vermehrung des Leukozytengehaltes des Sekretes ist keineswegs eine Indikation. Vortragender massiert selten länger als 2 Wochen. C. F. Hahn-Hamburg.

Berliner Dermatologische Gesellschaft

Sitzung vom 11. März 1930

Bericht von L. Kleeberg-Berlin

Freund, H. (Univ.-Hautkl.): 1. Epithelioma pagetoide (Darier).

56jähr. Patientin. Histologisch: Typisches Basalzellenepitheliom.

2. Lymphadenosis cutis. Acrodermatitis chron. atroph.

42jähr. Patientin. Seit 2 Jahren Verfärbung des rechten Armes, seit 2 bis 3 Monaten Veränderungen auf dem Rücken. Auf der rechten Schulter zwei scharfbegrenzte braunrote Knoten. Am rechten Arm Akrodermatitis. Blut: Gesamtzahl der Weißen 6500, 36% Lymphozyten. Histologisch: Typischer Befund. Auf zweimalige Röntgenbestrahlung (je ½ HED unter 3 mm Aluminiumfilter) gute Rückbildung. Bei einem zweiten Falle von Lymphadenosis, mit Akrodermitis kombiniert, bestand eine lymphatische Leukämie (Milztumor, Lymphadenitis, 24 000 Weiße, 86% Lymphozyten).

3. Acrodermatitis chron. atroph., herdförmige Sklerodermie.

48jähr. Patientin. Auffallend die blasige Abhebung der Epidermis inmitten der verhärteten Sklerodermiehaut. Vergrößerung der Schilddrüse bei gleichzeitiger Unterfunktion (Med. Klinik).

4. Pemphigus vulgaris.

38jähr. Patientin. Bemerkenswert ist die örtliche Begrenzung der Pemphigusherde und deren symmetrische Anordnung. Unter Spirozid bisher Besserung.

5. Alopecia areata, mit Thallium behandelt.

10jähr. Knabe. Seit dem 3. Lebensjahr immer weiter um sich greifende Alopecia areata. Am 9. XI. 29 8 mg Thalliumazetat pro Kilogramm. Nach völliger Enthaarung sind jetzt allmählich große Teile der vorher bis handtellergroßen haarlosen Partien wieder bewachsen.

Gottron (Univ.-Hautkl.): 1. Generalisierte, fleckförmige Sklerodermie.

19jähr. Mann. Die Einzelherde weisen das typische klinische Bild der Morphaea auf.

Diskussion: Heller sieht in dem vorgestellten Falle einen Beweis von der Zusammengehörigkeit der zirkumskripten und generalisierten Sklerodermie.

Gottron widerspricht dem. Die Morphaea kann gelegentlich generalisiert sein, die sogenannte generalisierte (progressive) Sklerodermie kann lange Zeit nur beschränkte Teile befallen.

2. Purpura Majocchi.

54jähr. Frau, krampfartige Beschwerden in den Beinen, rasende Kopfschmerzen. Bei Trepanation kein Gehirntumor gefunden. Gelegentlich 5,5 Millionen Erythrozyten. Augenbefund: Beginnende Atrophie (alter Blutungsherd?).

Digitized by Google

3. Sklerödem.

58jähr. Frau. Beginn mit Rötung, Schwellung des Gesichts, Temperatursteigerungen, neuralgischen Schmerzen. Im Gesicht flächenhafte, am Unterarm streifige Anordnung.

4. Lichen ruber atrophicans.

Bei 44jähr. Mann unter der rechten Mamilla und auf dem rechten Schulterblatt.

5. Erythema migrans.

42jähr. Patientin. Auf der Außenseite des rechten Oberarms peripher fortschreitender erythematöser Herd.

Loewenstein, L. (Klinik Buschke): 1. Lues framboësiformis.

19jähr. Mädchen. Primäraffekt wurde nicht bemerkt (Tonsillarprimäraffekt?). Vor etwa 14 Tagen Ausbruch eines besonders im Gesicht lokalisierten framboësiformen Exanthems.

2. Primäraffekt der Oberlippe.

26jähr. Pat., Kellner, verheiratet. Außerehelicher Geschlechtsverkehr negiert. Seit 3 Wochen kleines Geschwür an der Oberlippe. Vater der Frau an progressiver Paralyse gestorben. Blutuntersuchung der Frau stets negativ. Bei der Frau keine Zeichen von Lues.

3. Lupuskarzinom.

41jähr. Pat., seit seinem 6. Lebensjahre Lupus vulgaris. Befallen ist das ganze Gesicht, Hals und Brust. Jetzige Ausdehnung seit etwa 5 Jahren. Seit etwa 5 Wochen zwei große papillomatöse Karzinome auf der Oberlippe. Ausgedehnter Schleimhautlupus in Mund und Nase. Kompliziert ist das Krankheitsbild durch eine Struma substernalis.

Bruhns zeigt Abbildungen von 1. Achorion.-gypseum-Kulturen auf leblosen Gegenständen, die keine gewöhnlichen Nährböden sind. 1. Ach. gypseum auf Hühnerfedern, 2. der gleiche Pilz auf Strohmist, 3. Ach. gypseum auf Seidenfetzen.

B. weist darauf hin, wie sich Pilze z. B. bei Behandlung der bekannten Zwischenzehenmykosen bei Patientinnen in den seidenen Strümpfen, die in der Wäsche aus Schonungsgründen niemals gekocht, sondern nur lauwarm gewaschen und nicht besonders desinfiziert werden, lebendig erhalten und nach erfolgreicher Behandlung immer wieder zu Rezidiven führen können.

2. Fall von Lymphogranuloma inguinale beim Mann, sog. „Partnerfall".

Bei dem Mann Anfang Oktober 1929 Ulkus am Penis, 14 Tage später Drüsenschwellung. Inzision der Drüsen Anfang und Mitte November. Jetzt klinisch typisches Aussehen von Lymphogranuloma inguinale. Am 24. II. Impfung nach Frei mit Lymphogranuloma-inguinale-Antigen, nach 2 Tagen deutlich positiv. Impfung mit Ulcus-molle-Antigen negativ. Die Braut des Pat. wird am 12. II. 30 im Krankenhaus aufgenommen wegen Bubo, der anfangs mehr nach Ulcus-molle-Bubo aussah, später sich strumös entwickelte. Bei der Patientin war ebenfalls Freische Probe positiv. Ulcus-molle-Antigen negativ.

3. Zahlreiche weiße leichttumorartige Flecken bei 30jähr. Manne, Sklerodermia circumscripta incipiens?

Pat. hier wegen Psoriasis behandelt, jetzt noch Chrysarobinreizung. Seit 2 Jahren zwei reichlich linsengroße ganz weiße Flecken am rechten Oberarm, leicht erhaben, hart. Seit wenigen Wochen Auftreten zahlreicher ähnlicher, z. T. leicht erhaben anzufühlender Flecken an Armen, Brust, Leib, Schultern.

Löhe: 1. Lues cerebrospinalis. Spontanfraktur des rechten Unterkiefers.

66jähr. Frau. WR —, MTR —, Klärung ++++, Kahn ++++. Rückgang der Schwellung nach Schmierkur, IK. und Salvarsan.

2. Periostales Gumma des linken Unterkiefers (?), gruppierte papulöse Syphilide am Stamm, Orchiepididymitis syphilitica.

Röntgenbild kein eindeutiges Resultat.

Nachtrag: Die Operation und histologische Untersuchung ergaben Sarkom.

Diskussion: Richter weist auf einen Parallelfall hin. 56jähr. Pat. mit einer kinderfaustgroßen harten Geschwulst vor dem linken Ohr. Röntgenologisch in dem aufsteigenden Ast des Unterkiefers osteomyelitische Herde.

Frei: 2 Fälle von Lymphogranulomatosis inguinalis.

1. 24jähr. Mann. Vor 3½ Monaten letzter Geschlechtsverkehr, vor 3 Monaten Auftreten eines linksseitigen hühnereigroßen, torpiden, langsam erweichenden Bubos

Digitized by Google

ohne vorangegangenes Genitalulkus. Iliakaldrüsen nicht vergrößert. Lymph.-ing.-Reaktion positiv, Ito-Reenstiernasche Ulcus-molle-Probe negativ. Jetzt starker Rückgang unter chemotherapeutischer Behandlung.

2. 27jähr. Mann. Vor 8 Wochen Auftreten eines linksseitigen Bubos. Letzter Verkehr angeblich 8 Wochen zuvor. Keine Genitalläsionen. Vor 4 Wochen Inzision durch praktischen Arzt. Jetzt apfelgroßer Leistendrüsentumor mit großer Inzisionswunde. Iliakaldrüsen nicht sicher zu fühlen. Lymph.-ing.-Reaktion positiv, Ito-Reenstiernasche Ulcus-molle-Probe negativ.

Richter, W.: 1. Adenoma sebaceum mit gleichzeitiger Lokalisation am Zahnfleisch.

2. Sclerodermie en bande an der rechten Stirnseite.

3. Osteomyelitis luetica des linken Femur; Arthritis luica im linken Ellenbogengelenk mit teilweiser Ankylose und gummösem Prozeß im Akromion.

Die Erkrankung entwickelte sich im Laufe von 5 Jahren im Anschluß an einen Unfall.

4. Schwerer anaphylaktischer Chok.

64jähr. Pat., der seit etwa 12 Jahren an einer Dermatitis herpetiformis Duhring leidet. Die erste Injektion wurde gut vertragen. Nach 6 Tagen zweite Injektion. Einige Minuten darauf brach der Pat. zusammen, verdrehte die Augen, fühlte sich kühl an, Puls war kaum fühlbar, flackernd, Atmung ganz oberflächlich, Schleimhäute blaß. Nach Kampfer und Kardiazol leichte Besserung, die aber nur kurze Zeit anhielt. Der Pat. wurde wieder nahezu pulslos, ließ Stuhl und Urin unter sich. Daraufhin 1½ Stunden nach Beginn des Choks 1 ccm Adrenalinlösung 1:1000. Hierauf trat sofort Besserung ein. Der Pat. schlief ununterbrochen 10 Stunden und fühlte sich hierauf wieder völlig frisch. Auffallend war, daß das lästige Jucken fast schlagartig verschwunden war und auch bisher nicht wieder aufgetreten ist.

Diskussion: Feilchenfeld glaubt, daß es sich um einen embolischen Prozeß gehandelt hat.

Baum ist gegen die Annahme von Anaphylaxie.

F. Jacobsohn hat gleichfalls ähnliches gesehen, wenn die zweite Blutinjektion der ersten nach einem zu großen Intervall folgte. In der amerikanischen Literatur ist das Zustandsbild beschrieben und ausdrücklich empfohlen, vor der zweiten intramuskulären Blutinjektion einige intrakutane Eigenblutquaddeln zu setzen.

Kadisch: Bei der Eigenbluttherapie hängt es von Zufälligkeiten ab, wie lange das Blut in der Spritze ist. Es ist denkbar, daß es in der Spritze doch Veränderungen erleidet. Immerhin möchte ich in diesem konkreten Falle annehmen, daß die Injektion versehentlich intravenös erfolgte.

Frei hat in ausgedehnten Untersuchungsreihen den bis jetzt vergeblichen Versuch gemacht, auf intrakutanem Wege Menschen gegen Eigenblut zu sensibilisieren, das er vorher durch Erhitzen, Säurezusatz, Alkalizusatz u. a. „denaturiert" hatte.

Ulrich Saalfeld spritzt Eigenblut alle 8 Tage und hat niemals eine Schädigung gesehen.

Schlußwort: Richter lehnt einen technischen Fehler bei der intramuskulären Injektion ab. Außerdem glaubt er wegen des verhältnismäßig schnellen Ablaufs und des Fehlens von Erstickungsanfällen, Husten usw. einen embolischen Prozeß in der Lunge ausschalten zu können.

Fischer, W.: 1. Fixes Exanthem nach Noktal (Isopropylbrompropenylbarbitursäure.

Der Ausschlag gleicht ganz einem Antipyrinexanthem. Der gleiche Ausschlag tritt auch nach Allional auf.

2. Granuloma anulare an den Fingern der linken Hand.

Kleeberg: Lymphdrüsenvereiterung bei Ulcus-molle-ähnlicher Erosion mit **positiver Lymphogranulomreaktion. Polyvalente Überempfindlichkeit.**

2jähr. Patientin. 31. I. Ulcus-molle-ähnliche Erosion in der hinteren Kommissur. Ducrey-Bazillen negativ. WR, Meinicke, Kahn negativ. Drüsenpakete beiderseitig. Heilung unter Karbolsäure und Jodoform. 26. II. Zwei Erweichungsherde in den Drüsenpaketen der linken Inguinaldrüsen, Haut gerötet, ein Teil der Drüsen mit der Haut verwachsen. Keine Iliakaldrüsen. 0,1 Lymphogranulomeiter (Frei) intrakutan positiv (nach 48 Stunden), Pirquet (Alttuberkulin rein) schwach positiv, Gonargin (1000 Keime in 1 ccm) 0,1 intrakutan positiv (früher nie Blennorrhoe), Staphylaureus-Vakzin (1 Milliarde Keime in 1 ccm) 0,1 intrakutan positiv, Trichophytin 1:5

Digitized by Google

0,1 intrakutan positiv, Luetin Bousson 0,1 intrakutan negativ, Aolan 0,1 intrakutan negativ, Kontrollen negativ. Es besteht neben der positiven Lymphogranulomeiterreaktion eine Überempfindlichkeit gegen Trichophytin, Gonargin und Staphyl.-aureus-Vakzin, so daß wir vorerst — trotz der negativen Kontrollen — uns nicht für berechtigt halten, ein besonderes Krankheitsbild anzunehmen. Am 9. III. Punktion von 5 ccm Eiter aus der linken Inguinaldrüse. Ducrey-Bazillen negativ. Herstellung eines Vakzins zur Prüfung bei sicherem Ulcus molle soll erfolgen.

Nachtrag: Hautreaktionen mit zwei verschiedenen Ulcus-molle-Eitervakzins waren negativ. Es handelt sich also um ein Lymphogranuloma inguinale. „Partner" zeigt typischen, großen, strumösen Bubo mit Iliakaldrüsen. Lymphogranulomreaktion positiv, Ulcus-molle-Eiterreaktion negativ.

Diskussion: Frei erscheint der Bubo dem klinischen Bilde nach als sichere Lymphogranulomatosis inguinalis. Die Frage der multivalenten Überempfindlichkeit der Lymphogranuloma-inguinale-Kranken ist von F. gemeinsam mit H. Hoffmann bereits früher geprüft und in dem Sinne geklärt worden, daß dadurch die praktische Verwertung der Lymphogranuloma-inguinale-Eiterprobe nicht verhindert wird. F. vermißt zur Vervollständigung der Diagnose die Ito-Reenstiernasche Ulcus-molle-Probe.

Bruhns bestätigt das wiederholte Vorkommen von Lymphogranuloma-inguinale-Fällen auf seiner Krankenabteilung. Das Aussehen des Bubo im Falle Kleebergs gleiche seines Erachtens einem Ulcus-molle-Bubo, man finde es aber doch manchmal, daß später typisch gewordene Bubonen von Lymphogranuloma inguinale anfangs eher dem Bubo eines Ulcus molle glichen.

Kadisch: Kaltblütlerversuche mit Achorion gypseum.

Die Temperatur für die Züchtung der Hautpilze ist von großer Bedeutung. Die Hautpilze wachsen auf den üblichen Nährböden bei 27° wesentlich besser als bei 37° und auch besser als bei 20°. Züchtet man sie auf Organen des Meerschweinchens, so zeigen sich dieselben Unterschiede. Auch auf Kleiderstoffen, Stroh und anderen Materialien fand ich die gleichen Unterschiede. Übereinstimmend hiermit läßt sich auch im Innern des Meerschweinchenkörpers keine Vermehrung der Hautpilze nachweisen. Die dem Meerschweinchen injizierten Pilzmaterialien lassen sich zwar in den inneren Organen noch längere Zeit nachweisen. Die Nachweismöglichkeit in den inneren Organen nimmt jedoch bereits nach wenigen Wochen beträchtlich ab. Wenn die Körpertemperatur des Warmblüters wirklich entscheidend die Dermatotropie der Dermatophyten mitbeeinflußt, so war zu vermuten, daß beim Frosch — als Kaltblüter — ein längerer Nachweis der Pilze in den inneren Organen möglich ist. Zeigt eine Tabelle, aus der das reichliche Angehen — bei einem Tier sogar nach 44 Tagen — zu sehen ist. Dieses Tier verendete spontan, in der Leibeshöhle fand sich eine sanguinolente Flüssigkeit. Jedes mit dieser Flüssigkeit beimpfte Rohr ergab eine Reinkultur von Ach. gypseum. Die Kontrolle auf der Haut des Meerschweinchens erwies den Exsudatstamm virulent.

Diskussion: Heller hat 1888 einen Schimmelpilz, der nach Moschus roch, nachgewiesen und auf Frösche übertragen und dort fortzüchten können.

Schiftan: Zysten der männlichen Harnröhre.

Projektion von Zysten bei einem 19jähr. sonst völlig gesunden Manne. Starke Blutungen, die an Hämangiom denken ließen. Wechselnder Füllungszustand, teils serös, teils mehr blutig, führte zur Diagnose Zysten. Therapie: Zerstörung durch Diathermie.

Rosenthal, F.: Addisonsche Krankheit infolge Malaria.

1926 kam wegen auffälliger brauner Flecken an der rechten Halsseite ein 40jähr. Mann in Behandlung, der 6 Jahre vorher an Malaria erkrankt war. WR war völlig negativ, erst die wiederholten Klagen über das immer zunehmende Ermüdungsgefühl veranlaßten, auf Addison zu untersuchen. Mit zunehmender Abmagerung hatte sich eine leichte Braunfärbung des ganzen Körpers eingestellt. Blutdruck 103, ging allmählich auf 93 zurück. Bei Vorstellung in der Derm. Ges. 1927 betonte Pulvermacher, daß er solche zirkumskripte Pigmentierungen am Halse als Malariafolge gesehen hätte; auch die Addisonkrankheit sei eine Erschöpfung der Nebennierenfunktion infolge der wiederholten Malariaanfälle. Die nach dem Tode im Januar 1930 von Karl Löwenthal vorgenommene Sektion bestätigte die Auffassung Pulvermachers. Von der zuständigen militärischen Rentenstelle wurden alle Entschädigungsansprüche wegen „seropositiver Syphilis" abgewiesen. Pat. hatte zwar

Digitized by Google

nie an Lues gelitten, dagegen war auf Grund einer zweifelhaft positiven WR und einer zweifelhaft schwach positiven MR die Entscheidung „Syphilis" gefällt worden.

Diskussion: Karl Löwenthal (als Gast): Der Sektionsbefund war: Addisonsche Krankheit mit Pigmentierung des Gesichts, Halses und der Beine und der Warzenhöfe. Narbige Schrumpfung der Nebennieren bis auf winzige Gewebsreste, die sich nicht sicher als Rinde oder Mark identifizieren lassen. Für Lues kein Anhaltspunkt, auch die diffuse Hodenfibrose entspricht nicht den für Lues umschriebenen typischen Narben, sondern eher einem Bilde, wie es bei allen möglichen endokrinen Krankheiten gesehen wird; wenn wirklich ein positiver Wassermann vorgelegen hat, so ist er ohne weiteres durch chronische Malaria zu erklären. Für tuberkulöse Genese spricht nichts. Da die Malaria klinisch nachgewiesen ist, kann man die Nebennierenveränderungen — Lipoidschwund, Schwund der chromaffinen Substanz, Nekrosen und Infarkten — als Endzustand solcher Prozesse ansprechen.

Feldt, A., a. G. (Aus dem Institut „Robert Koch", Berlin): Experimentelle Grundlagen der Goldbehandlung der Spirochätosen, insbesondere der Syphilis.

Auf Versuchen an Mäusen und Ratten, die mit Rekurrensspirochäten, und an Kaninchen, die skrotal mit Treponema pallidium infiziert waren, ist die Goldtherapie der Spirochätosen aufgebaut. Die Versuche wurden unabhängig voneinander von Geheimrat Hahn im Hygienischen Institut der Universität Berlin und von Feldt im Institut Robert Koch angestellt. Die Entgiftung der neuen Goldpräparate erhellt aus einem Vergleich der von der Maus ertragenen Dosis der ersten in die Therapie der Syphilis eingeführten Goldverbindung, des Aurum-Kalium cyanatum (Bruck und Glück 1913) mit Solganal und Solganal B, die für die Maus 40- bzw. 50mal, für das Kaninchen 30- bzw. 200mal weniger giftig sind als das Goldzyanid. Der therapeutische Index bei Mäuserekurrens beträgt für Goldkolloidal und Aurum-Kalium cyanatum = 0, für Krysolgan und Goldnatriumchlorid = 1:1, für Sanocrysin und Lopion = 1:4, für Solganal = 1:20, für Solganal B = 1:40. Steiner und Fischl bestätigen den Befund Kroo, daß Arsenobenzole Mäuserekurrens auch in großen Dosen wohl rezidivfrei zu heilen, jedoch die Gehirne zu sterilisieren nicht imstande sind. Sie fanden, daß Solganal und Solganal B die ersten Chemotherapeutika sind, die auch die Gehirne der rekurrensinfizierten Mäuse sterilisieren. In Kaninchenversuchen verschwinden die Spirochäten aus dem Skrotalschanker nach Quecksilber- und Wismutverbindungen in 3—5 Tagen, nach Salvarsan in 1—6 Tagen, nach Solganal und Solganal B in 1—5 Tagen, die Schanker heilen in 20—66 Tagen. Eine Überlegenheit der Goldverbindungen drückt sich im therapeutischen Index aus, der für Salvarsane = 1:10 bis 1:13, für Solganal = 1:30, für Solganal B = 1:75 beträgt.

Diskussion: Luttenberger von der Abteilung Scherber (Wien) berichtet über seine Erfahrungen mit dem Goldpräparat Solganal B (Feldt) (Aurothioglukose mit hohem therapeutischem Index). Behandelt wurden 51 Fälle (32 mit floriden Hauterscheinungen, 17 Neurolues, 2 Gummen). Die klinische Wirkung bei primärer und sekundärer Lues war eine gute. Nach 1—1,5 g dieses Präparates waren Spirochäten nicht nachweisbar, nach 2—3 g waren die äußeren Erscheinungen abgeheilt, Beeinflussung der WR war gut. Solganal B wird intramuskulär injiziert 0,25, 0,5 bis insgesamt 5—6 g. Als Nebenwirkungen wurde in 2 Fällen Eiweiß gefunden, in 18 Fällen, das ist 35%, Erytheme von 2—5tägiger Dauer, ein schweres von 14tägiger Dauer und Exantheme der Mundschleimhaut. Nach Abklingen der Goldexantheme wurde mit kleinen Dosen von Solganal weiterbehandelt. Bei den Nervenfällen kam es zweimal zum Auftreten eines Monorezidivs. Weitere Erfahrungen sind erforderlich.

A. Freund (Neukölln) berichtet über gute Erfolge mit Solganal bei Lungentuberkulose. Nur selten wurden Albuminurien beobachtet. Durchfälle kommen etwas häufiger vor (Aktivierung latenter Darmtuberkulose?). Die Anfangsdosis 0,01 darf nicht überschritten werden, die Intervalle zwischen den Injektionen müssen groß sein. Die Goldexantheme sind dann wesentlich seltener.

H. Schloßberger: Bei den mit Sp. crocidurae oder Sp. hispanica infizierten Mäusen konnten nach Salvarsanpräparaten und Stovarsol durch Verimpfung der Gehirne Spirochäten im Zentralnervensystem nachgewiesen werden. Dagegen gelang bei den mit Sp. crocidurae infizierten Mäusen diese restlose Vernichtung der Erreger mit Solganal und mit Sanocrysin, während bei der Hispanikainfektion sich nur Solganal als wirksam erwies. Auch nach den Ergebnissen der von Menk bisher nur mit der Sp. crocidurae angestellten Versuche ist eine Sterilisierung der mit dieser

Digitized by Google

Spirochätenart infizierten Mäuse mit Hilfe von Sanocrysin und Solganal möglich. Bei syphilisinfizierten Mäusen gelingt es, durch eine einmalige Behandlung mit maximal erträglichen Dosen von Neosalvarsan und von Solganal im Frühstadium, d. h. innerhalb der ersten 14 Tage nach Einimpfung des Virus, die Infektion des Gehirns zu verhindern. Die Verimpfung der Gehirne derartig frühzeitig behandelter Mäuse auf Kaninchen ergab bisher stets ein negatives Resultat, so daß also die Tiere als sterilisiert zu betrachten sind. Dagegen ist es weder mit Neosalvarsan noch mit Solganal gelungen, Mäuse, bei denen die Syphilisinfektion länger als 4 oder 5 Wochen zurücklag, mit Sicherheit zu sterilisieren. Einwandfreie Resultate sind nur dann erhalten worden, wenn die Gehirne der Mäuse frühestens 8—10 Monate nach der Behandlung auf Kaninchen verimpft werden.

Verein Dresdner Dermatologen

Sitzung vom 8. Januar 1930

Vorsitzender: Werther

Ehrlich: Lichen obtusus (?).

30jähr. Mann, seit 3 Jahren mäßig juckendes Exanthem; seit einem halben Jahre oberhalb der linken Brustwarze bräunliche Verfärbung, die aus aggregierten Knötchen besteht; in der Umgebung Kratzeffekte.

Werther schließt aus der strichförmigen, streng halbseitigen Lokalisation sowie der lokalen Hypertrichosis und Pigmentation auf einen Naevus. Das Besondere des Falles ist nur das Auftreten des Naevus im 30. Lebensjahr.

Kloeppel: Nicht resorbierte intramuskuläre Bi-Depots. (Vgl. Bericht vom 16. XII. 1929.)

Die Infiltration hat sich mittlerweile erweicht. Der Abszeß wurde punktiert. Auf der Punktionsflüssigkeit metallisch schimmernde Ringe. Da der Abszeß sich immer wieder füllte, waren 7 Punktionen nötig, bei denen sich jedesmal 30 ccm Eiter entleerten.

Werther empfiehlt Spaltung.

Kruspe: Erythema induratum.

23jähr. Patientin, seit 4 Jahren rote derbe Flecken an den Beinen. Herbst 1929 Partus, seitdem Verschlimmerung und Ulzeration. Tuberkulininjektion stark positiv.

Werther: 1. Lues II (Tonsillitis papulosa).

18jähr. Pat., kein Primäraffekt am Genitale, Leistendrüsen nicht vergrößert. Auf beiden Tonsillen, Uvula und Gaumenbögen grauweiße Papeln, in denen massenhaft Spirochäten nachweisbar sind; Submaxillardrüsen walnußgroß, Drüsen am vorderen Rande des Sternokleidomastoideus palpabel. An der Stirnhaargrenze gruppierte Papeln. WR. Liquor: Infektion an den Tonsillen in Betracht zu ziehen wegen der Drüsenschwellung.

2. Lupus vulgaris des Gesichts. Tuberculosis mutilans der Hand und des Fußes.

Begann bei dem 51jähr. Kutscher vor 12 Jahren; angeblich brach die Haut nach Quetschung der zweiten rechten Zehe auf. Gleichzeitig Eiterung der linken Hand, 3 Jahre später die ersten Hautveränderungen im Gesicht. Vor 7 Jahren wurden Finger und Zehen amputiert. Vor 5 Jahren Verlust der Nasenspitze. — Jetzt ein schmetterlingsfigurähnlich ausgebreiteten Lupus mit Stenosierung des Nasenein gangs, wodurch die Atmung sehr behindert. Oberlippe elefantiasisartig. An der linken Hand und am rechten Fuß Geschwüre mit verrukösen Rändern. Vor 3 Jahren Kehlkopftuberkulose. Er wurde vom Arzt aufgegeben. Zum Teil alles vernarbt! Die hinteren Gaumenbögen verwachsen mit der narbigen hinteren Rachenwand, bilden eine Art Diaphragma.

Kruspe: Mikrosporid.

9jähr. Knabe aus dem von Mikrosporie befallenen Städtischen Kinderheim war von Sept. bis Okt. 29 wegen kahler glatter Flecken auf dem Kopfe im Krankenhause; typische Mikrosporieherde sowie Pilze wurden damals nicht nachgewiesen. — Jetzt ringförmige, zentral abgeheilte Mikrosporieherde auf der Haut sowie einen aus-

Digitized by Google

gedehnten lichenoiden Ausschlag auf dem Stamm. Pilze waren auch jetzt nicht nachweisbar.

Linser hält den Ausschlag für seborrhoisches Ekzem.

Werther: 1. Trichophytia superficialis.

22jähr. Hausmädchen, das am Halse zwei fünfmarkstückgroße gerötete, schuppende Bezirke hat, in deren Bereich das Zentrum geheilt, intensiver gerötet und erhaben. Im Präparat Pilze, die nach der Kultur als Trichophyton gypseum anzusprechen sind. Der Kopf nicht befallen.

2. Alopecia parvimaculata atrophicans epidemica. (S. Bericht vom 12. XII. 1929.)

Während es sich bei der Alopecia areata um wenige kreisrunde, mehr oder weniger große Flecken handelt, die die Neigung haben, zu wachsen, bei der sich die Haarstümpfe mit Leichtigkeit herausziehen lassen und, da sie in ihrer Ernährung gestört sind, am Wurzelteil abgeschwächt sind und Komma- oder Keulenform besitzen, handelt es sich bei Alopecia parvimaculata um kleinfleckige, unregelmäßig konturierte, vielfach in Atrophie ausgehende Alopezie mit zahlreichen Herden. Bei dieser Alopezie sind Haarreste innerhalb der Herde vorhanden. Diese und andere am Rande übriggebliebenen Haare lassen sich nicht so leicht entfernen, die Wurzel ist meist umgeben von einer sukkulenten Wurzelscheide. Gemeinsam haben diese beiden Alopezieformen, daß bei ihnen die Alopezie das Hauptsymptom ist. Besonders hervorzuheben sind hier die Pseudopelade (Brocq), die Folliculitis decalvans, ferner der Lupus erythematosus, bei dem die Haut in glatte Atrophie ohne Haare und Follikelporen übergeht, die Sklerodermie, bei der es sich um eine Erkrankung des Bindegewebes und der elastischen Fasern handelt und die Follikel durch Bindegewebe ersetzt werden. Bei allen atrophischen Formen wachsen die Haare nicht wieder. Im Gegensatz zu Favus und Mikrosporie, bei denen das Haar selbst erkrankt ist, ist hier der Haarboden befallen. O. Dahmen-Dresden.

Sitzung vom 5. Februar 1930

Vorsitzender: Werther

Galewsky: Ödematöse Sklerodermie.

Frau von 51 Jahren mit ausgebreiteter Sklerodermie der Hände und Arme, vereinzelten kartenblattdünnen atrophischen Stellen am Körper und einer großen Fläche auf der linken Brust. Ein Teil der erkrankten Hautstellen ödematös, ein Teil atrophisch, ein Teil sklerodermieartig verdickt, blaurot.

Purckhauer: Induratio penis plastica.

48jähr. Mann, erstmalig vor 24 Jahren aufgetreten, unter Salbenbehandlung geschwunden. Dann Wiederauftreten vor 8 Monaten in Gestalt einer harten, derben Platte von 4 cm Länge und 2 cm Breite in der Mitte des Penisschaftes an der Unterfläche. Nach 4 wöch. Behandlung mit Ichthyolguttaplast fast völlige Rückbildung, so daß kaum mehr palpabel, 3 Monate später jedoch wieder Rezidiv und jetzt knorpelharte Plattenbildung von 6 cm Länge an der alten Stelle und eine zweite von 4 cm Länge am Dorsum penis über der alten.

Werther: 1. Pagets Disease mit atypischer Lokalisation am Knie.

Die 6. XI. 29 vorgestellte Patientin zeigt sehr guten Radiumerfolg. Nach Bestrahlung von insgesamt 1600-mg-Stunden Radium (20 mg je 20 Stunden in 4 Bezirken) die Knoten am Knie resorbiert, die scharf gegen die Umgebung abgesetzte, heller gefärbte, bogenförmige Leiste verschwunden.

2. Karzinom des Gaumens. (Vgl. Sitzung vom 5. X. 1929.)

Ulkus am Gaumen nach Radiumbestrahlung abgeheilt. Gesamtdosis 100-mg-Stunden (5 Nächte lang à 10 Stunden je 20 mg). Heute reaktionslose strahlige Narbe am Gaumen; am Rande ein hirsekorngroßer, grauer Fleck, der nochmals mit Radium nachbestrahlt werden soll.

3. Ulcus molle am Mittelfinger.

Schankergeschwüre am inneren Vorhautblatt. 14 Tage später Schnittverletzung am Mittelfinger der linken Hand; daraus entwickelte sich ein pfennigstückgroßes, eitriges Geschwür, dessen Ränder unterminiert sind.

4. Pityriasis rosea.

42jähr. Pat. gibt an, vor 4 Wochen neue wollene Wäsche getragen zu haben; danach „rote Pünktchen", aus denen schuppende Flecke entstanden sind, zuerst an

Digitized by Google

der rechten Bauchseite. Jetzt symmetrisch angeordnete, kleienförmig schuppende, hellrosa verfärbte Scheiben und Ringe.

5. Pityriasis lichenoides chronica.

26jähr. Pat., seit 9 Monaten rotbräunliche Herde, z. T. kleine, flach prominente, matt glänzende, kleienförmig schuppende Scheiben, z. T. lichenoide, facettierte, mehr rot gefärbte Knötchen, z. T. schmutzig braune, im Niveau der Haut liegende Flecken.

Galewsky entscheidet sich ebenfalls für die gestellte Diagnose.

Pürckhauer glaubt an seborrhoisches Ekzem wegen Befallensein der Nasolabialfalten.

6. Lupus follicularis mit Oedema perstans faciei.

59jähr. Pat., seit ¾ Jahren eine Anschwellung der Gesichtshaut über Jochbeinen und Nasenwurzel. Haut blaurot, durchsetzt von feinen akneartigen Knötchen, die bei Glasdruck nicht schwinden. Auf $^1/_{10}$ mg Alttuberkulin positive Stich- und Herdreaktion.

7. Dermatitis herpetiformis.

46jähr. Patientin, seit 10 Jahren dauernd rezidivierend, jetzt fast universelle, symmetrische Eruptionen am Rumpf, Pigmentflecke, Bläschen, Blasen, Knötchen und Blutborken sowie linsengroße Erosionen. Gruppenbildung von herpetiformen Bläschen in Höhe der Schulterblätter und Kreuzbein. Dermographismus und Jodüberempfindlichkeit. Eine ähnliche stark ausgesprochene Jodüberempfindlichkeit besteht nur noch bei Basedow; beide Erkrankungen sind hin und wieder kombiniert beobachtet worden. Schon bei den homöopathischen Tabletten Sulf. jodat. D 3 sah W. Provokation bei einem Falle von Dermatitis herpetiformis; ebenso wurde Provokation beobachtet durch Genuß von Burgunderwein, in dem Jod auch nur in allerkleinster Menge enthalten ist. Versuche einer Desensibilisation durch kleinste Mengen Jod sind nicht geglückt.

8. Gumma am rechten Ohr. Fremdkörper im Gehörgang.

24jähr. Patientin, seit ½ Jahr „nässendes Ekzem" der rechten Wange und Ohrmuschel; trotz Salbenbehandlung keine Besserung. Bei Aufnahme ein Spätsyphilid mit serpiginös fortschreitendem Wall ums rechte Ohr. Bei Ohrenuntersuchung wurde eine Glasperle aus dem Gehörgang entfernt, die seit frühester Jugend sich im Ohr befunden haben soll. Dieser Befund ist daher merkwürdig, da die Umgbeung dieses Gehörganges die einzige Stelle am Körper ist, wo sich die Spätsyphilis aminfestiert. Es besteht absolute Pupillenstarre. WR —, Liquor —.

Galewsky: 1. Moulage nach schwerer Ponndorf-Dermatitis.

2. Moulage nach schwerem Bromoderma tuberosum am äußeren Condylus des rechten Fußgelenkes (Ulcus mit himbeerartig gewuchertem Tumor).

O. Dahmen-Dresden.

Fachzeitschriften

The British Journal of Dermatology and Syphilis

März 1930

Haxthausen, H.-Kopenhagen: Changes in the Skin-Vessels from Protracted Action of Climatic Factors and their Significance in Various Skin-Diseases (Veränderungen in den Hautgefäßen infolge lange einwirkender klimatischer Faktoren und deren Bedeutung bei verschiedenen Hautkrankheiten).

Die Veränderungen, welche in den kleinen Hautgefäßen durch lange einwirkende Kälte und Sonnenlicht hervorgerufen werden, sind ziemlich ausgeprägt. Die durch Kälte hervorgerufenen Gefäßveränderungen erscheinen als Erweiterung der Kapillaren und kleinen Venen mit gleichzeitiger Zusammenziehung der Arterien, wobei der Blutkreislauf in der betreffenden Körpergegend beträchtlich herabgesetzt ist. Auch bei Lichteinwirkung zeigen die Kapillaren und kleinen Venen Erweiterung, die Arterien scheinen aber mehr erweiterungsfähig wie normal. Geringere Grade der „reinen" Kälteeinwirkungen zeigen sich bei den meisten Menschen, besonders häufig bei Frauen an den Beinen, dem Gesäß, hinteren und seitlichen Flächen der Oberarme. Sie bilden allmähliche Übergänge zu den pathologischen Zuständen, welche unter dem Namen „Perniosis" zusammengefaßt wurden. Die durch Kälte affizierten

Digitized by Google

Körperstellen scheinen für die Lokalisation und Entwicklung gewisser tuberkulöser Exantheme, speziell Erythema induratum und der papulonekrotischen Tuberkulide, von gewisser Bedeutung zu sein, auch für Keratosis pilaris und Ekthyma; schließlich scheinen auch gewisse Syphilide eine Beziehung zu den genannten Körperstellen zu haben, indem sie umgekehrt dieselben verschonen. Die durch Licht angegriffenen Körperstellen scheinen weiterhin einen günstigen Boden für die Entwicklung von Lupus erythematosus, Erythema multiforme, Pityriasis simplex ekzematiforme und wahrscheinlich auch verschiedenen anderen Hautaffektionen zu bilden. Im Gesicht, wo Kälte und Licht zusammen einwirken, scheinen die Gefäßveränderungen eine Rolle zu spielen bei Acne rosacea und Erythema pudoris, wahrscheinlich auch bei der speziellen Entwicklung von Lupus vulgaris und Lupus erythematosus und der Lokalisation gewisser Fälle von Boecks Sarkoid. Wenn auf die Extremitäten beschränkt, zeigen die drei letztgenannten Affektionen ausgesprochene Vorliebe für die mit Gefäßveränderungen verbundenen Stellen zu haben.

Cochrane, R. G.: A Review of the Present Methods of Treatment in Leprosy (Übersicht über die gegenwärtigen Behandlungsmethoden der Lepra).

In Betracht gezogen werden in erster Linie das Chaulmoogra- oder Hydnokarpusöl und dessen Derivate (Äthylester des Öls und Kreosot, Alepol oder irgend ein anderes Natriumsalz der Hydnokarpiesäuren), dann Jodpräparate und schließlich die nicht spezifische Fieberreaktion durch Proteininjektion (Proteinchok). Es wird daran erinnert, daß das Chaulmoograöl im Invasions- und zweiten (intermediären) Stadium ausgezeichnete Dienste leistet, im Spätstadium (Knoten- und auch Hautlepra) aber wenig Nutzen bringt. Während im allgemeinen in unseren Ländern (Europa) es sich meist um Spätfälle handelt, wo die Therapie der Hauptsache nach sich beschränken wird, den Fällen die Infektiosität zu nehmen, wird es wohl in den Ländern (Tropen) mit Primärfällen gelingen, das Übel von Grund aus zu beheben und mit dem modernen therapeutischen Rüstzeug diese seit unendlichen Zeiten bestehende Seuche allmählich auszurotten. M. Stern-München.

April 1930

Franklin, J. L.: Salvarsan Dermatitis.

Die Erscheinungen der Salvarsandermatitis sind wechselnd im Charakter und rangieren von einem leichten Erythem bis zu schwerer exfoliativer Eruption mit ausgesprochener Allgemeinstörung. Pat., welche solche Hautreaktionen zeigen, haben oft auch im Verlaufe der (Salvarsan-) Kur Intoleranzerscheinungen, was immerhin von Wichtigkeit bei Fortsetzung oder erneuter Kur ist. Während eines Anfalls von Salvarsandermatitis wird die vorher positive WR gewöhnlich negativ, wofür noch keine hinreichende Erklärung gefunden wurde. Die weitere Behandlung der Syphilis mit Salvarsan muß unterbleiben und sich auf Hg und Bi beschränken, womit natürlich die Kur verlängert wird. Meist heilt dann die Salvarsandermatitis ohne weitere Folgen ab, wie auch die angeführten 6 Fälle zeigen.

Greenbaum, S. S., u. H. Brown: Blood Calcium Distribution in Urticaria (Die Verteilung im Blute bei Urtikaria).

Eine Anzahl von Untersuchungen bei normalen und bei mit Urtikaria (44 Fälle) behafteten Individuen zeigten, daß der Kalkgehalt des Blutes bei letzteren nur wenig von der Norm abweicht, womit die früheren Untersuchungen von Greenbaum bestätigt werden. Die Rolle der Kalziumtherapie bei der Behandlung der Urtikaria ist daher noch umstritten und bedarf noch weiterer Forschungen.

Mai 1930

Percival, G. H., u. C. P. Stewart: On the Sulphydryl-containing Constituent of the Epidermis and its Relationship to Melanogenesis and Keratinisation (Über den Schwefelwasserstoff enthaltenden Bestandteil der Epidermis und dessen Beziehung zur Pigment- und Keratinbildung).

Seit den Arbeiten von Goffa und Buffa (1921) wird allgemein anerkannt, daß die oxydierende Tätigkeit der lebenden Zellen wenigstens zum Teil von der Gegenwart löslicher, eine Schwefelwasserstoffgruppe enthaltender Substanzen abhänge, die mit Nitroprussidnatrium in schwach alkalischer Lösung eine rötlichviolette Färbung geben. 1924 bestätigte Walker die Beobachtung Buffas und zeigte durch verschiedene chemische Modifikationen der Färbemethoden, daß die

Digitized by Google

mit Nitroprussidnatrium gefärbte Substanz wirklich eine Schwefelwasserstoffgruppe enthielt. Die Verteilung der Nitroprussidfärbung in Haut und Haar — wo dieselbe im Bulbus der pigmentierten Haare stärker war wie in jenem der grauen und weißen Haare — führte weiterhin Kaye zu der Annahme, daß diese Farbenreaktion stärker an Stellen lebhaften Stoffwechsels ist. Es wurde dann gefunden, daß Epidermis, Haarfollikel, Wurzelscheide, Haarbulbus, Talg- und Schweißdrüsen, Arrectores pilorum und die Arterienwände diese Reaktion geben. Bei der Nachprüfung, die Verf. an frischen, von verschiedenen Körperstellen entnommener Haut vornahmen, fanden sie im allgemeinen diese Angaben bestätigt; an der Epidermis war das ganze Rete mucosum und das Stratum granulosum gefärbt, während am Stratum lucidum die Reaktion Halt machte und dieses sowie das Stratum corneum ungefärbt blieben. Was pathologische Zustände betrifft, so zeigte sich bei Verhornungsprozessen an Psoriasisschuppen und -schnitten ausgeprägte Färbereaktion (mit alkalischer Nitroprussidlösung) durch die ganze Dicke der Schuppen und das parakeratotische Stratum corneum hindurch. Die Schwefelwasserstoffgruppe der Haut ist nicht, wie Kaye meint, Teil eines Glutathionmoleküls, sondern ein an Protein gebundener SH, ähnlich wie bei den Muskeln. Bei abnormer Hautpigmentierung, bei Naevus pigmentosus, ebenso wie in einem Falle von Vitiligo zeigte sich keine nennenswerte Abweichung der Nitroprussidreaktion von den Fällen normaler Hautbeschaffenheit; ebenso war die Reaktion die gleiche bei bestrahlten (ultraviolett) und nichtbestrahlten Hautpartien. Irgend eine Beziehung zwischen SH-Gruppe und der Pigmentfunktion der Haut ergibt sich also auch nicht aus den vorliegenden Versuchen. Immerhin steht fest, daß Keratin reich an Schwefel ist; möglicherweise ist das SH enthaltende Protein der Epidermis ein Vorläufer des Keratins. Ob die verschiedenen Keratine, die eine Art im Stratum corneum der Epidermis, die andere im Haarschaft und in den Nägeln, aus verschiedenen Vorläufern oder aus dem gleichen Präkeratin durch verschiedene Prozesse gebildet werden, ist vorläufig noch unentschieden (mit einigen charakteristischen Abbildungen).

Semon, H. C.: A Case of Chronic Lymphatic Leucaemia with Cutaneous Manifestations (Ein Fall von chemischer lymphatischer Leukämie mit Hauterscheinungen).

Der Fall betraf einen 56jährigen Arbeiter, bei welchem vor Jahren Impetigo und Sykosis an Kinn und Wangen festgestellt waren und nun kleine weiße Narben (alter Ulzerationen) an den Ohren, Nasenrücken, Knie, Rücken beider Hände, am linken Oberlid ein weicher, freibeweglicher, knotiger, den Knorpel nicht befallender Tumor und zwei ähnliche kleine Geschwülste am linken Handgelenk und je eine an beiden Ohrmuscheln vorhanden waren. Auffallend war bei dem Pat. die lange Dauer der Krankheit (seit 13 Jahren), das ständig vorhandene gute Allgemeinbefinden, vollständiges Fehlen sogenannter toxischer Erscheinungen wie Pruritus, und schließlich die Koinzidenz von ausgesprochen nekrotischen Veränderungen (an Ohrmuscheln und Handgelenken) mit einer nicht ulzerierenden Infiltration (Augenlid) von über zweijährigem Bestand (Abbildungen der kleinen Tumoren). M. Stern-München.

The American Journal of Syphilis

April 1930, Bd. 14, Nr. 2

Parran, Th., u. L. J. Usilton: The Extent of the Problem of Syphilis and Gonorrhea in the United States (Die Bedeutung der Syphilis- und Gonorrhoefrage in den Vereinigten Staaten). S. 145.

Nach der Schätzung der Verff. sind etwa 643000 Fälle von Syphilis und 474000 Fälle von Blennorrhoe konstant in den Vereinigten Staaten in ärztlicher Behandlung; die Prozentsätze betragen für Blennorrhoe: 4,88 Männer auf 1,78 Frauen, bei Syphilis: 4,77 Männer auf 3,08 Frauen. Etwa 31% der Behandelten gehören zu den bedürftigen Klassen; die meisten Fälle beginnen zwischen dem 20. und 25. Lebensjahre. Auf 1000 Infizierte kommen 8 Weiße und 11 Neger. In einem Südstaate hatten 24% der Gesamtbevölkerung von über einem Jahr Alter eine positive WR. Einer über mehr als 10 Jahre sich erstreckenden Statistik zufolge hatten 6,9% aller Frauen der geburtshilflichen Krankenhäuser einen positiven Wassermann. Progressive Paralyse betrifft 4% aller Insassen von Irrenanstalten.

Digitized by Google

Durch Geschlechtskrankheiten gehen bei der männlichen Bevölkerung von 15 bis 45 Jahren etwa 21000000 Arbeitstage pro Jahr verloren, d. h. für jeden Mann in diesen Jahren wird etwa ½ Arbeitstag verloren.

Levaditi, C.: Bismuth in the Treatment of Syphilis (Wismut bei der Behandlung der Syphilis). S. 156.

Die Übersicht ergibt, daß die Wismutbehandlung der Syphilis nach Jahren experimenteller und klinischer Prüfung ihren Wert gezeigt hat. Ihre Wirksamkeit in jedem Stadium der syphilitischen Infektion mit dem Ergebnis der Zerstörung der Spirochäten, dem Negativwerden der Blutreaktionen und der tiefgehenden Sterilisierung des Organismus wird von allen Syphilidologen anerkannt.

Wright, C. S., u. H. H. Perlman: Treatment of Interstitial Keratitis with Special Reference to the Use of Bismuth (Die Behandlung der interstitiellen Keratitis mit besonderer Berücksichtigung des Gebrauchs des Wismuts). S. 169.

Die Verff. wenden Wismut seit 1923 für die Behandlung der Syphilis congenita an und hatten auch bei 10 Fällen von Keratitis interstitialis Gelegenheit, die Wirkung des Bi zu verfolgen. Die sehr guten Resultate waren besonders deutlich, wenn Wismut allein zur Anwendung kam. Bei einem Falle, wo Salvarsan und Hg 2 Jahre gebraucht, den Prozeß nicht aufhielt, führte Bi zur Heilung. Im allgemeinen lassen sie einer intravenösen Salvarsanbehandlung intramuskuläre Wismutspritzen folgen.

D'Aunoy, R., A. Friedrichs u. A. Zoellner: Gumma of the Brain (Gehirngumma). S. 175.

Die Mitteilung eines Falles von Gehirngumma, der klinisch als Tumor aufgefaßt, erst nach der Sektion mikroskopisch als Gehirngumma diagnostiziert wird, gibt den Verff. Gelegenheit, sich zusammenfassend über die Gehirngummen zu äußern.

Reid, W. D.: The Differential Diagnosis of Cadriovascular Syphilis (Die Differentialdiagnose der kardiovaskulären Syphilis). S. 188.

Differentialdiagnostisch kommen von Herzkrankheiten das Altersherz, die hohe Herzspannung, die rheumatischen Herzkrankheiten, ferner die Lungentuberkulose, Asthma, mediastinale Tumoren und das Bronchialasthma in Betracht.

Greer, A. E.: Pulmonary Syphilis. Report of a Case (Lungensyphilis. Bericht über einen Fall). S. 195.

Hill, L. L.: Syphilis of the Stomach (Syphilis des Magens). S. 198.

Von 228 Pat. mit deutlichen Magenerscheinungen hatten 22 (9,6%) Syphilis. Von diesen 22 Fällen hatten 2 Ulkus wohl auf syphilitischer Basis, 5 Magensyphilis. Hinweis auf die Notwendigkeit, bei allen Magenstörungen, besonders bei Negern, die WR anzustellen, auch eventuell den Versuch einer antisyphilitischen Therapie.

Moore, N. S.: Late Syphilis on the Practice of General Urology (Spätsyphilis in der allgemeinen urologischen Praxis). S. 215.

Bericht über 8 Fälle von syphilitischen Späterscheinungen an verschiedenen Stellen der Harnorgane, zusammengestellt aus einer 15jähr. Privat- und Hospitalpraxis.

Halloran, Ch. R.: Syphilis and Pregnancy (Syphilis und Schwangerschaft). S. 222.

H. kommt zu folgenden Schlüssen: 1. Obwohl die Schwangerschaft die Empfänglichkeit gegen die Infektion mit der Spirochaeta pallida nicht herabzusetzen scheint, verändert der Verteidigungsmechanismus der Gravidität die klinischen Erscheinungen der Syphilis und die primären und sekundären Erscheinungen fehlen oder sind sehr milde. 2. Obwohl die WR während der Schwangerschaft nicht dieselbe Sicherheit gibt, wie bei Nichtgraviden, so entscheidet doch ein wiederholter starker positiver Wassermann für die Diagnose Syphilis. 3. Der Blutwassermann des Kindes einer syphilitischen Frau ist im 1. Lebensmonat nicht sicher verwertbar. 4. Das serologisch und klinisch normale Kind einer syphilitischen Mutter ist zu beobachten und sobald die Krankheit festgestellt ist, unverzüglich zu behandeln.

Greenbaum, S. S.: Rabbit Health Factor in Experimental Rabbit Syphilis (Das Allgemeinbefinden des Kaninchens bei experimenteller Kaninchensyphilis). S. 231.

Herabgesetztes Allgemeinbefinden der Kaninchen ist auf Versuche über experimentelle Syphilis von Einfluß.

Pack, G. T., J. Scharnagel u. J. R. Veal: The Placental Transmission of Bismuth (Der plazentale Durchgang von Wismut). S. 232.

Wismut, schwangeren Katzen und Kaninchen intramuskulär gegeben, geht

Digitized by Google

urch die Plazenta, führt aber bei den Föten nur zu Nierenveränderungen, wenn man 0mal die beim Menschen therapeutische Dosis erreicht.

Kolmer, J. A., u. A. Rule: The Failure of Vaccination of Rabbits Against Syphilis with a Note on the Selective Localisation of Spirochaeta Pallida (Der Fehlschlag der Impfung bei Kaninchen gegen Syphilis mit einer Bemerkung über die elektive Lokalisation der Spirochäta pallida). S. 236.

Intravenös mit wiederholten Dosen einer lebenden Pallidakultur geimpfte Kaninchen waren empfänglich für Syphilis durch intratestikulare Impfung mit dem Nichols-Hough-Stamm. 2. Intratestikular in gleicher Weise geimpfte Tiere waren in gleicher Weise empfänglich. 3. Intravenös mit wiederholten Dosen durch Hitze und Formalin abgetöteter Suspensionen des erwähnten Stammes, der aus akuten Testikularherden von Kaninchen entnommen wurde, geimpfte Tiere waren empfänglich für Syphilis und zeigten kein Zeichen einer erworbenen Immunität. 4. Kaninchen, intravenös, intraperitoneal und intramuskulär mit Suspensionen des Nichols-Hough-Stamm geimpft, bekamen eine akute syphilitische Orchitis, keine Veränderungen an anderen Organen, eine Beobachtung, die dafür spricht, daß der Stamm eine starke Affinität für die Kaninchenhoden hat.

Kolmer, J. A., L. Tuft u. A. M. Rule: A Study of Luetin Prepared of Syphilitic Rabbit Testicular Tissue (Untersuchungen über ein aus syphilitischem Hodenextrakt von Kaninchen hergestelltes Luetin). S. 241.

Die Verff. nehmen an, daß das von ihnen hergestellte Luetin, wenn es auch vorderhand nur in einem bestimmten Prozentsatz positive Resultate gibt, es doch bei stärkerer Konzentration und höherem Spirochätengehalt für praktische diagnostische Zwecke, besonders bei später kongenitaler Syphilis, von Wert sein wird.

F. Juliusberg-Braunschweig.

The British Journal of Venereal Diseases

Januar 1930, Bd. 6, Nr. 1

Lloyd, N. L.: The Urinary Excretion of Novarsenobillon in Syphilis and its Relation to Toxic Effects (Urinausscheidung des Salvarsans bei Syphilis im Zusammenhang mit der Giftwirkung). S. 1.

Durch die Abelinsche Farbreaktion läßt sich Salvarsan, besonders in den ersten 24 Stunden nach der Injektion, im Urin nachweisen. Der Arsennachweis hingegen gelingt noch, wenn die Abelinsche Probe schon negativ ist; sie ist also keine gewöhnliche Arsenprobe, sondern spezifisch für besondere organische As-Verbindungen. Nur Phenazetin gibt eine ähnliche Reaktion, muß also bei diesen Untersuchungen vermieden werden. Eine verlängerte Ausscheidung konnte besonders bei latenter Syphilis und dem Tertiärstadium beobachtet werden; zumeist schließt sonst die Ausscheidung nach 24 Stunden ab. In Fällen späterer Gelbsucht konnte mangelhafte oder ganz fehlende Ausscheidung nachgewiesen werden. Auch bei später aufgetretener Dermatitis war ein Fehlen oder mangelhafte Ausscheidung mittels der Reaktion feststellbar. In der Diskussion wird darauf hingewiesen, daß nach vorhergehender Glukoseinjektion eine bessere Salvarsanausscheidung erfolgte. Die Probe sind es vielleicht ermöglichen, durch Kontrolle der Ausscheidung der idealen Heildosierung nahezukommen.

Harrison, L. W.: Venereal Diseases in the Mercantile Marine (Geschlechtskrankheiten in der Handelsmarine). S. 27.

Die Behandlung der Frühsyphilis auf bloßen Verdacht hin ohne Nachweis von Spirochäten ist verwerflich. Bei nachgewiesener Syphilis werden innerhalb 14 Tagen 2 Dosen von 0,45, eine von 0,75, eine von 0,9 g Neosalvarsan gegeben. Die nächsten Dosen von 0,9 g sollen in anderen Häfen zwischen der Seefahrt erfolgen. In der Zwischenzeit soll innerlich Hg verabfolgt werden. Bi-Injektionen werden zwischen den Salvarsanspritzen eingereiht. Da es sich um relativ kräftige Leute handelt, ist die Gefahr toxischer Schädigungen keine zu große. Bei Blennorrhoe können zur See mit dem Irrigator Kal.-permang.-Spülungen vorgenommen werden. Da die Geschlechtskrankheiten meist während der Seefahrt einsetzen, sollten die Handelslinien Schiffsärzte mit entsprechenden Kenntnissen bevorzugen.

Digitized by Google

Ross, A. O.: Further Investigations into the Causation of Stricture of the Urethra in Gonorrhoea (Weitere Forschungen über die Ursache von Harnröhrenstrikturen bei Gonorrhoe). S. 37.

In 73% der Fälle von Harnröhrenstrikturen lag anamnestisch oder serologisch eine Syphilis vor. Ob diese den Widerstand des Körpers vermindert oder durch sklerosierende Prozesse entzündliche Exsudate begünstigt, bleibt dahingestellt. In der Hälfte aller Fälle war die Krankheit sehr langdauernd, zumeist durch mehrere Rückfälle oder Entzündung der Littreschen Drüsen kompliziert. Bei seropositiver Syphilis ist durch antisyphilitische Kuren eine unzweifelhafte Rückbildung der Harnröhrenstriktur zu erzielen. Strikturen am Übergang zur Pars membranacea sind besonders syphilisverdächtig. Bei jeder Blennorrhoe sollte auf Lues gefahndet und auch 4 Monate später eine serologische Untersuchung vorgenommen werden.

F. Rosenthal-Berlin.

The British Journal of Urology

März 1930, Bd. 2, Nr. 1

Wakeley, C.-London: Hernia of the Blatter: Its Etiology and Treatmen A Report of 40 Cases (Hernien der Harnblase. Ihre Ätiologie und ihre Behandlun Ein Bericht über 40 Fälle). S. 1.

Blasenhernien sind meist Erkrankungen des jugendlichen Alters, so fanden sie unter den 40 Fällen des Verf.s auch 4 Fälle bei Kindern unter 4 Jahren. Bestehen alt Leistenbrüche, so können die Blasenhernien neben dem Darm durch den Leistenring austreten. Auch Schenkelhernien können mit Blasenhernien vergesellschaftet sein. Wird bei der Operation einer Hernie die Harnblase verletzt, so muß sie sofo vernäht und für mehrere Tage ein Dauerkatheter zur Entlastung eingelegt werden.

Kidd, F.-London: Surgical Treatment of Chyluria and Filariasis (Die chirurgische Behandlung der Chylurie und der Filariasis). S. 15.

Verf. beobachtete in 2 Fällen eine Chylurie, die durch eine Filariasis bedingt war. In einem Falle wurde die einseitige Nierenchylurie durch die Nephrektomie geheilt. In einem weiteren Falle wurden die erweiterten Lymphknoten inzidiert und drainiert, wodurch Heilung erzielt wurde.

White, W.-London: Foreign Bodies in the Urinary Bladder (Fremdkörper in der Harnblase). S. 27.

Während bei Frauen Fremdkörper, wie Bleistifte, Griffel, Schuhknöpfe, Haarnadeln, Kerzen, Strohhalme usw. in die weibliche Harnblase zum Zwecke der Schwangerschaftsunterbrechung eingeführt wurden, fand man bei einsamen Bauern und Hirten, oder Schwachsinnigen ähnliche Gegenstände in der Harnblase, die in die Harnröhre eingeführt worden waren, um einen sexuellen Reiz hervorzurufen und dabei in die Harnblase geglitten waren. Um alle diese Fremdkörper herum bildeten sich nun Blasensteine. Verf. empfiehlt nun, wenn es nicht gelingen sollte, diese Fremdkörper mittels Faßzangen aus der Blase zu entfernen, die suprapubische Zystostomie durchzuführen.

Adams, W.-Bristol: The Role of Pyelography in Tuberculous Nephritis (Die Rolle der Pyelographie bei der Nierentuberkulose). S. 36.

Bei der Nierentuberkulose geben die Pyelogramme häufig ein für diese Erkrankung charakteristisches Bild, wenn nämlich sich größere Kavernen mit der Kontrastmasse füllen und so darstellen lassen. (Bei den sehr häufig tuberkulösen Entzündungen des Harnleiters ist natürlich eine Pyelographie nicht mehr durchführbar. Der Ref.)

Notes on Interesting Cases.

Sebba, A.-London: An Aberrant Retro-Pelvic Artery (Eine aberante Nierenarterie. die hinter dem Nierenbecken verläuft). S. 42.

Verf. fand bei einem 55jähr. Manne, der einen rechtsseitigen Nierenstein hatte, eine direkt von der Aorta ausgehende, hinter dem Nierenbecken gelegene Arterie. Da bei der Indigokarminprobe links ein gutes positives Resultat festgestellt wurde, während rechts kein Blau ausgeschieden wurde, so entschloß sich Verf. wegen der Unmöglichkeit der Pyelotomie zur Nephrektomie.

Digitized by Google

Hess, E.-Erie: Urethral Calculi. Report of Two Unusual Cases (Über Harnröhrensteine. Bericht über zwei ungewöhnliche Fälle). S 44.

Verf. beobachtete bei einem 62jähr. Manne einen Stein in der Fossa navicularis, der schon 9 Jahre dort gelegen war und allmählich so angewachsen war, daß er plötzlich eine Harnverhaltung verursachte. Erst die operative Entfernung des Steines brachte Heilung. Im zweiten Falle war ein 55jähr. Mann 9 Jahre vorher suprapubisch und perineal wegen undurchgängiger Harnröhrenstriktur operiert worden. Jetzt plötzlich Harnverhaltung. Bei rektaler Untersuchung fand sich in dem Prostatateil der Harnröhre ein sehr großer Stein, der durch suprabubischen Blasenschnitt entfernt wurde.

Kidd, F.-London: Radiological Notes. Intravenous Pyelography (Über die intravenöse Pyelographie). S. 47.

Bericht über die Anwendung des „Uroselectans" nach Prof. von Lichtenberg und ausführlicher Bericht über 2 Fälle. A. Rosenburg-Mannheim.

Proceedings of the Royal Society of Medicine

1930, Bd. 23, Nr. 6

Section of Dermatology

Sitzung vom 16. Januar 1930

Little, E. G. G.: Erythema Circinatum. ?Erythème Annulaire Centrifuge of Darier (Erythema circinatum, Erythema annulare centrifugum Darier?). S. 809.

Die Erscheinungen treten seit 4 Jahren alljährlich auf, beginnen mit kleinen rosafarbenen Flecken, die sich zentrifugal vergrößern und zur Bildung eines zirzinären Erythems mit bogenförmigen Rändern führen.

Little, E. G. G.: Folliculitis Decalvans. S. 809.

Beginn der Erkrankung vor 3 Monaten, jetzt narbige Atrophie mit perifollikulärer Entzündung an einzelnen Flecken; keine sonstigen Haut- oder Schleimhauterscheinungen. Die Krankheit, die bei Frauen häufiger ist, ist bisweilen mit Efflorescenzen von Lichen planus verbunden und stellt in einzelnen Fällen vielleicht einen ungewöhnlichen Typus dieses dar.

Little, E. G. G.: Parapsoriasis. S. 810.

Fall bei einer Tabikerin mit negativer WR.

Little, E. G. G.: Lichen Planus Bullosa. S. 810.

Rezidiv eines Lichen planus nach 25 Jahren. Neben typischen hypertrophischen Plaques bullöse Effloreszenzen an den Beinen, den Leisten und den großen Schamlippen.

Barber, H. W.: Mycosis fungoides. S. 810.

Die Erscheinungen einer allgemeinen exfoliierenden Dermatitis waren bereits zweimal, vor 7 und 6 Jahren, vollkommen geschwunden, ohne daß es zur Tumorbildung gekommen wäre. Jetzt fungöser Tumor auf der seit 3 Jahren wieder erkrankten Haut.

Barber, H. W.: Eruption (?Antipirinides): Case for Diagnosis (Antipyrinausschlag? Fall zur Diagnose). S. 811.

Zu wiederholten Malen aufgetretenes Exanthem bräunlicher und bläulicher, leicht schuppender Effloreszenzen. Es wird Arzneiexanthem durch Antipyrin oder dieses enthaltende Komposition angenommen.

Forman, L.: Erythrodermic Pemphigoid Lichen Planus (Pemphigoider Lichen planus mit Erythrodermie). S. 812.

Bei einem akuten Lichen planus nach einer Salvarsaneinspritzung über den ganzen Körper ausgebreitetes, diffus induriertes Erythem, bestehend aus konfluierten Papeln, auf denen später Blasen. In der Besprechung wird auf Möglichkeit einer Dermatitis herpetiformis oder einer Salvarsandermatitis hingewiesen.

E. Levin-Berlin.

Digitized by Google

Bücherbesprechungen

Mense, C.-Kassel: Handbuch der Tropenkrankheiten. 3. Aufl., 5. Bd., 2. Teil. VIII, 572 S. mit 194 Abb., 1 farb. u. 2 schwarz. Tafeln. Verlag von Johann Ambrosius Barth, Leipzig 1930. Preis RM. 70.—, geb. RM. 74.—.

Der zweite Teil des 5. Bandes des Menseschen Handbuches enthält auf 342 Seiten das umfangreiche Kapitel von Kudicke-Kanton über die Blutprotozoen und ihre nächsten Verwandten sowie das Kapitel von Mense-Kassel über die afrikanische menschliche Trypanosomenkrankheit (Schlafkrankheit). Wenn auch im ersten Kapitel eigentlich keine dermatologischen Themen behandelt werden, so sind doch die Vorbemerkungen über Bau, Entwicklung und Systematik der Blutprotozoen, der allgemeine Teil über Blutflagellaten, sowie einige Abschnitte des speziellen Teils, wie z. B. der über Leishmania, auch für den Hautspezialisten von Bedeutung. Mense beschreibt die Hautveränderungen bei der Schlafkrankheit: 1. den sog. Primäraffekt oder Trypanosomenschanker. Nach Graf ist die Stichstelle schon nach einer Stunde hart, schmerzhaft und geschwollen, besteht aus einem zentralen roten Fleck von 1 cm Durchmesser, einem umgebenden wachsartigen Kranz und geröteter Umgebung. Schon nach 24 Stunden stellen sich Frösteln und Fieber ein, Parasiten lassen sich in der wachsartigen Zone schon nach 2 Tagen, im Fingerblut nach 4 Tagen nachweisen. Dieser Primäraffekt ist jedoch nicht konstant nachzuweisen. Ferner zeigen sich bald erythematöse Flecke und Quaddeln, sogenannte Trypanide, welche lebhaft jucken. Wahrscheinlich infolge des Kratzens entstehen vesikopapulöse Exantheme und polymorphe Kratzekzeme, die selten vermißt werden. Die Haut verliert ihre Weichheit und Geschmeidigkeit, wird rauh und trocken. Auf der Europäerhaut treten die Exantheme viel mehr hervor als bei den Eingeborenen. Zu den konstantesten Hauterscheinungen gehören die Ödeme, meist im Gesicht, an den Unterschenkeln, Brustbein oder Unterbauchgegend lokalisiert. Sie sind meist hart und plastisch. Die Haare werden bei Eingeborenen meist struppig und drahtartig. Von der Haut aus werden die regionären Lymphdrüsen befallen. Die Polyadenitis ist ein sehr konstantes und daher wichtiges Initialsymptom der Schlafkrankheit. Bei verdächtigen Fällen empfiehlt sich die Drüsenpunktion.

P. Unna jr.-Hamburg.

Kromayer, E.-Berlin: Ekzem und Ekzembehandlung. Würzburger Abhandlungen. Bd. 26, H. 10, 25 S. Verlag von Curt Kabitzsch, Leipzig 1930. Preis RM. 2.—.

„Jedes Ekzem ist heilbar, definitiv heilbar, aber nicht jedes Ekzem wird geheilt." Auf diesen Grundton ist die lesenswerte Abhandlung des bekannten Therapeuten abgestimmt. Mit Recht wendet sich Kromayer gegen die weitverbreitete Ansicht des Praktikers, daß die Behandlung abgeschlossen sei, wenn die sichtbaren klinischen Erscheinungen des Ekzems beseitigt sind. Dem Allgemeinzustand des Organismus wird die größte Aufmerksamkeit geschenkt, insbesondere der harnsauren Diathese, der Diathese des Wohlgenährten und Wohlhabenden, die das Gros der „Ekzeme aus heiler Haut" stellen. Neben der Allgemeinbehandlung wird die lokale Therapie eingehend besprochen. Die Abhandlung Kromayers ist anregend geschrieben, und auch der erfahrene Dermatologe wird aus ihr Nutzen ziehen.

Meirowsky-Köln.

Handbuch der Haut- und Geschlechtskrankheiten: Bd. 20, Teil 2: Gonorrhoe. Lymphgefäße und Lymphdrüsen. Blase und Nieren. Haut. Auge. Chirurgie. Urethroskopie. Fernkomplikationen. Prophylaxe. Bearbeitet von G. Birnbaum. H. Boeminghaus, O. Dittrich, O. Fehr, R. Habermann, A. Kollmann, E. Langer, A. Morgenstern, E. Schmidt. Mit 87 z. T. farb. Abb. Verlag von Julius Springer. Berlin 1930. Preis RM. 63.—, geb. RM. 69.80.

Die blennorrhoischen Erkrankungen der Lymphgefäße und Lymphdrüsen sind in diesem Handbuchband von G. Birnbaum abgehandelt; er bespricht die anatomischen Verhältnisse, die zum Eindringen der Gonokokken in die Lymphbahn führen, die Klinik der blennorrhoischen Lymphgefäß- und Lymphdrüsenerkrankungen, Lymphgefäßerkrankungen, die von blennorrhoischen Metastasen ausgehen und die Behandlung und Verhütung dieser Komplikationen. Die Klinik der seltenen blennorrhoischen Zystitis, die Blennorrhoe des Nierenbeckens, der Niere und des Harnleiters ist ausführlich von E. Schmidt abgehandelt. Langer hat in einem

Digitized by Google

erschöpfenden Beitrag die Hautkrankheiten bei Blennorrhoe bearbeitet, die er in Folliculitis gonorrhoica, Ulcera gonorrhoica, Abszesse, Balanitis circinata und Dermatosen einteilt; die Dermatosen zerfallen in Erytheme, urtikarielle und erythema-nodosum-artige Exantheme, hämorrhagische und bullöse Exantheme und Hyperkeratosen. Dieser Band bringt ferner eine ausführliche Darstellung der blennorrhoischen Erkrankungen des Auges durch O. Fehr. Die Verschiedenartigkeit des Infektionsmodus, der Krankheitsbilder, der Prognose und der Therapie hat den Verf. veranlaßt, die Gonorrhoea conjunctivae in drei gesonderten Kapiteln ausführlich darzustellen. Er trennt die Gonorrhoea conj. neonatorum von der Gonorrhoea infantum und diese von der Gonorrhoea conj. adultorum und handelt unter den metastatischen Augenerkrankungen außer den anderen seltenen blennorrhoischen Komplikationen die endogene Konjunktivitis ab. Sehr lehrreich ist die Abhandlung von Boehringhaus über die Chirurgie der Blennorrhoe. In 26 Abbildungen schildert der Autor die verschiedenen Operationsmethoden an Penis und Harnröre (Phimose und Paraphimose, Stenose des Orifiziums, Abszesse, Punktion der Blase bei kompletter Harnverhaltung usw.), die Urethrotomia interna und den äußeren Harnröhrenschnitt (Sectio mediana), die röntgenologische Darstellung pathologischer Veränderungen der Urethra und die akuten, der Operation zugänglichen Erkrankungen der Prostata, Samenblase, insbesondere die Punktion der Vas deferens zur Spülbehandlung der Samenblase. Die chirurgische Behandlung der Azoospermie, die blennorrhoische und postblennorrhoische Erkrankung der oberen Harnwege sowie der Fernmetastasen der Blennorrhoe sind hier in einem besonderen Abschnitt geschildert. Eine eingehende Darstellung hat die Urethroskopie durch A. Kollmann-Morgenstern erfahren. In 43 Abbildungen sind die wichtigsten Urethroskope sowie farbige Darstellungen der normalen und pathologischen Befunde bei der Endoskopie der Harnröhre des Mannes und der Frau wiedergegeben. Eindringlich wird von den Verff. auf die Bedeutung der Urethroskopie hingewiesen als einer Methode, die es oft ermöglicht, den Beginn eines Rezidivs zu erkennen, bevor es klinisch in Erscheinung tritt. Die Fernkomplikationen der Blennorrhoe handelt Otto Dittrich ab. Klinik, pathologische Anatomie und die Therapie der Arthritis gonorrhoica, Erkrankungen der Knochen, Schleimbeutel, Sehnenscheiden und Muskeln, die Gonokokkensepsis, die Endokarditis, Myokarditis und Perikarditis, die Erkrankungen der Lymphgefäße, Kapillaren und Gefäße, des Fersenschmerzes bei Blennorrhoe — über alle diese Gebiete findet der Leser eingehende Belehrung und Aufklärung. Den Schluß des Bandes bildet die Arbeit R. Habermanns über persönliche Prophylaxe der Blennorrhoe. Sie beginnt mit historischen Bemerkungen, verbreitet sich über die experimentellen und empirischen Grundlagen, enthält eine Darstellung der Einheitsschutzmittel und beschäftigt sich auch mit der Technik der Prophylaxe bei Männern und Frauen. Der Praktiker wird ebenso wie der wissenschaftliche Arbeiter in diesem Bande ein unentbehrliches Nachschlagewerk erblicken.

Meirowsky-Köln.

Fellner, O.-Wien: Die Therapie der Wiener Spezialärzte. 3. vermehrte u. verbesserte Aufl. Verlag von Urban & Schwarzenberg, Berlin 1930. Preis geb. RM. 20.—.

An dem bekannten Lexikon der „Therapie der Wiener Spezialärzte" haben außer 91 Vertretern anderer Spezialfächer auch 11 bekannte Wiener Dermatologen mitgearbeitet. Bei der immer mehr zunehmenden Bedeutung der allgemeinen Medizin für unser Spezialfach ist es zu begrüßen, daß dem Facharzt ein Buch an die Hand gegeben wird, das ihn nicht nur über die Krankheiten seines Faches, sondern gleichzeitig über die gesamte Medizin, sogar kosmetische Operationen, Vitamine, physikalische Therapie und vieles andere in einer praktischen Anordnung unterrichtet.

Meirowsky-Köln.

Mitteilungen aus der Literatur

Syphilis

Pathologie und Klinik

Jacobsohn, F., u. W. Curth-Berlin: Über Berufsinfektionen mit Syphilis. (Dermatol. Abt. d. Rudolf-Virchow-Krankenhauses). Ther. Gegenw., Jahrg. 71, H. 4, S. 163.

Es werden die akzidentellen Infektionsmöglichkeiten mit Lues, zu denen auch

Digitized by Google

die beruflichen gehören, besprochen. Unter anderem Primäraffekte durch Befeuchten der Lippen beim Geldzählen, durch Gebrauch fremder Lippenstifte. Unter 15 232 Fällen mit extragenitalen Syphilisinfektionen fanden sich nach Trüb 504 Ärzte; darunter waren die Geburtshelfer prozentual am stärksten beteiligt. Durch Stichverletzung kann es zu einer direkten Blutinfektion, einer Syphilis d'emblée, kommen. Ferner ist die akzidentelle Übertragung von experimenteller Kaninchensyphilis beschrieben worden. Bekannt ist das gehäufte Vorkommen von Syphilis unter Glasbläsern durch häufigen Wechsel des Gebläses von Mund zu Mund unter starker Schleimhautirritation. Solche Infektionen werden als Berufsunfall anerkannt.

W. Curth-Berlin.

Oretschkin u. Besproswannaja-Odessa: Zur Frage der traumatischen Syphilis. Wratscheb. Delo, 1930, Nr. 2.

1. Bei einer 33jähr. syphilitischen Wäscherin entwickelte sich auf der Hand eine Osteoperiostitis. 2. 35jähr. Frau ohne Luesanamnese erkrankte an einem syphilitischen Prozeß der Nase nach Trauma der Nase durch Hufschlag der Kuh. 3. 33jähr. Frau: Lues ignorata; serpiginöses tertiäres Syphilid des linken Unterschenkels nach Fall. 4. 29jähr. Frau erkrankte an Sattelnase nach Fall und Stoß der Nase auf einen Eimer. 5. 38jähr. Frau: Ulcus gummosus des Ohres nach Sturz aus dem Fenster und Verletzung des Ohres; Lues ignorata. 6. 40jähr. Frau mit Lues recens und einer riesengroßen Papel auf dem linken Ellenbogen, wo sie sich vor 3 Wochen eine Verbrennung zugezogen hatte. 7. 39jähr. Näherin mit Arthritis sicca des rechten Knies, welches bei der Arbeit oft traumatisiert wird; Lues ignorata. 8. Tuberkuloserpiginöses Syphilid auf dem linken Ellenbogengelenk nach Fall bei einer 40jähr. Arbeiterin; Lues ignorata. 9. Periostosis der rechten Tibia, 3 Wochen nach Fall, bei einer 37jähr. Frau, welche von Lues nichts wußte. 10. Periostosis et Ulc. gummosa cruris bei einer 34jähr. Arbeiterin nach Schlag. 11. Lues cerebri, Neuritis n. optici, Lues ignorata bei einer 52jähr. Frau, welche von Lues nichts ahnte. In allen diesen Fällen, bemerkenswert durch das Auftreten von syphilitischen Prozessen der verschiedensten Art nach Traumata, meist Stoß, Fall oder Schlag, ahnten die betreffenden Personen nichts von ihrer Syphilis.

A. Jordan-Moskau.

Sarbó, A. v.-Budapest: Verbreitungswege der Syphilis im Organismus. Verhandl. ungar. ärztl. Ges., 1930, Nr. 3, S. 46.

Vortr. geht von der Tatsache aus, daß Kranke, bei denen das Leiden mit starken Hautsymptomen einsetzte, von Erkrankungen des Nervensystems verschont bleiben, dagegen jene, die an Tabes und Paralyse erkrankten, keine Kenntnis von Infektion und Hauterscheinungen haben. Zur Erklärung wird angenommen, daß durch die Hautaffektionen Schutzstoffe entstehen, welche den Krankheitserreger bekämpfen, fehlen sie jedoch, dann kann das Virus das Nervensystem angreifen. Vortr. glaubt, daß die Art der Verbreitung der Spirochäten die Lösung des Rätsels ermöglicht. Er konnte feststellen, daß die Krankheit, je nachdem die Erreger im Wege der Blutzirkulation oder durch die Lymphdrüsen sich im Organismus verbreiten, einen anderen Verlauf zeigt. In der einen Gruppe verläuft sie mit Hautausschlägen, Störungen des Allgemeinbefindens nach Art einer Infektionskrankheit, in der anderen Gruppe sind die Kranken nach Ablauf der anfänglichen Zeichen jahrelang vollkommen symptomfrei, worauf Erkrankungen des Nervensystems auftreten können. In der ersten größeren Gruppe spielt sich der Krankheitsprozeß hauptsächlich in den Blutbahnen ab, doch erhalten die Kranken durch Bildung von Schutzstoffen eine gewisse Immunität. Demgegenüber fühlen sich die Kranken der zweiten Gruppe jahrelang gesund, bis dann später das Nervenleiden einsetzt. Für diese zweite Gruppe nimmt Vortr. an, daß die Spirochäten durch Lymphwege in das Zentralnervensystem gelangen.

M. Kazarowa-T. Pasardschik.

Sarbó, A. v.-Budapest: Über den hämatogenen und lymphogenen Verbreitungsweg der Syphilis. (Nervenabt. d. städt. St.-Stephan-Krankenhauses.) Dtsch. Z. Nervenheilk., Bd. 113, H. 1/3, S. 50.

Der hämatogene Verbreitungsweg der Syphilis sichert eine Immunität, und spätere Erkrankungen des Zentralnervensystems spielen sich dann auch nur in den dortigen Blutgefäßen ab. Bei Kranken, die von keinerlei Primäraffekt wissen oder bei denen besonders fähige Lymphdrüsen die Ausbreitung der Spirochäten von der Sklerose zum Blut verhindern, kommt es zu einer Entwicklung der Spirochäten im Parenchym des Nervensystems und damit zur Tabes und Paralyse.

F. Rosenthal-Berlin.

Digitized by Google

Dingwall Fordyce, A.: Undetected Syphilis and Rheumatic Infection in childhood (Unerkannte Syphilis und rheumatische Infektion in der Kindheit). Brit. med. J. 1930, Nr. 3611, S. 530.

Beobachtungen bei neun an Gelenkrheumatismus und Herzaffektionen leidenden Kindern, bei denen eine noch nicht diagnostizierte kongenitale Syphilisinfektion vorlag. Bei sechs derselben fehlten allerdings die klinischen Symptome. Die Komplikation mit Syphilis scheint den Verlauf des Rheumatismus wesentlich ernster zu gestalten. A. Philippi-Bad Salzschlirf.

Wild, H., Symptomatologie und Statistik der Lueserscheinungen in der Mundhöhle mit besonderer Berücksichtigung der Hutchinsonschen Zahnformen. Diss., Erlangen 1929.

Hutchinsonsche Zähne lassen sich nur in 50% von heredosyphilitischen Fällen feststellen. Dies wird vom Verf. dadurch zu erklären versucht, daß für das Auftreten von Hutchinsonschen Zahnformen die Zeit der mütterlichen Infektion bzw. das Stadium der Syphilis der Mutter maßgebend sein soll. Das Nichtvorhandensein von Hutchinsonschen Symptomen an den Schneidezähnen und ersten Molaren bei sonst bestehenden hereditärluetischen Manifestationen erkläre sich durch eine Spätinfektion der bereits schwangeren Mutter. Einleitend wird über 32 Fälle von syphilitischen Primäraffekten im Mundbereiche berichtet, die 1920—1927 im Nürnberger Krankenhause beobachtet worden sind; leider fehlt die Angabe der genaueren Lokalisationen. M. Kazarowa-T. Pasardschik.

Schliefer-Charkow: Das Röntgenbild bei syphilitischen Magenerkrankungen. Wratscheb. Delo, 1930. Nr. 5/6.

Verf. bespricht das Röntgenbild bei syphilitischer Gastritis, diffuser gummöser Infiltration, Pförtnersklerose, Gummabildung mit Übergang in Ulzera. Meist werden bei den syphilitischen Magenaffektionen Kombinationen beobachtet. Die interstitiellen Infiltrationsprozesse wechseln mit spezifischen Knoten ab. Häufig entwickeln sich die wichtigsten anatomischen Veränderungen von granulomatösem, nekrotischem und fibroblastischem Charakter parallel. Wenn eine Reihe von Momenten, darunter auch das Röntgenbild, für einen syphilitischen Prozeß des Magens sprechen, ist die spezifische Behandlung unbedingt notwendig, ehe man sich zu einem operativen Eingriff entschließt. A. Jordan-Moskau.

Rossijskij-Moskau: Zur Klink der Syphilis der endokrinen Drüsen. Klinitscheskaja Medicina, 1929, Bd. 7, Nr. 23/24.

Verf. teilt neun eigene Beobachtungen mit, unter denen es sich in fünf Fällen um Störungen der Schilddrüse, zweimal um Diabetes insipidus und Akromegalie und zweimal um Entwicklungsstörungen, betreffend den Wuchs wie die Geschlechtsdrüsen, handelte, und zwar stets mit Hinweisen auf Syphilis, Fälle, bei denen stets die spezifische Kur von Erfolg war. Verf. kommt zu der Folgerung: Obgleich die Syphilis häufig sklerotische oder degenerative Veränderungen hervorruft, die eine deutliche Wirkung auf die funktionelle Tätigkeit der Drüsen haben, muß dennoch bei Verdacht auf Syphilis stets eine antisyphilitische Kur in Verbindung mit Organotherapie angewandt werden, da sie günstig einwirken kann.
A. Jordan-Moskau.

Sabouraud, R.: Le diagnostic des syphilides tertiaires en „corymbes" au cuir chevelu (Die Diagnose der korymbiformen tertiären Syphilide des behaarten Kopfes). Presse méd., Nr. 32, S. 537.

Verf. gibt eine genaue Beschreibung des bekannten Krankheitsbildes, bespricht die Differentialdiagnose gegenüber Impetigo, Akne necrot. und Tuberkulose und warnt davor, sich durch mangelnde Anamnese oder negative Seroreaktion irreleiten zu lassen. Bei geeigneter Behandlung verschwinden die Erscheinungen sehr schnell, die Prognose ist, auch besonders hinsichtlich des Auftretens metaluischer Erkrankungen, sehr gut. H. Th. Hinrichs-Halberstadt.

Beitzke, H.-Graz: Über Phlebitis hepatica bei angeborener Syphilis. (Path. anat. Inst. d. Univ.) Beitr. path. Anat., Bd. 84, H. 2, S. 317.

Von 17 Fällen angeborener Syphilis zeigten alle bis auf einen ausgesprochene entzündliche Veränderungen in der Wand, besonders der Adventitia größerer, mittlerer oder kleinerer Lebervenenwurzeln. Die Fälle mit syphilitischen Veränderungen der Leber selbst wiesen im allgemeinen die schwersten Veränderungen auf. In solchen Fällen fanden sich außer den Infiltrationen mit Lymphoidzellen fleckweise

Digitized by Google

Verdickungen der Intima. Dadurch gewinnt der Prozeß große Ähnlichkeit mit dem Krankheitsbild der Endophlebitis hepatica obliterans, dessen syphilitische Ätiologie schon vielfach angenommen worden ist. Die Ergebnisse dieser Untersuchungen bestätigen diese Annahme, lassen aber zugleich vermuten, daß nur die angeborene Syphilis hierfür in Betracht kommt, da bei erworbener dieser Befund nie erhoben werden konnte. Andererseits war auch bei nichtsyphilitischen gleichaltrigen Säuglingen das Ergebnis negativ. F. Wohlwill-Hamburg.

Jakubowicz, A.-Wadowice (Polen): Über protozoenartige Gebilde in Zellen verschiedener Organe des Menschen und ihr Zusammenhang mit angeborener Syphilis. (Virch. Arch., Bd. 276, H. 2, S. 290.)

Bei einem 6 Tage alt gewordenen Mädchen, das die Erscheinungen einer Purpura haemorrhagica geboten und bei der Sektion einen auf kongenitale Lues verdächtigen Befund gezeigt hatte, wurden protozoenartige Zellen in Pankreas, Lungen, Nieren, Leber und Nabel gefunden. Abweichend von früher von anderen erhobenen Befunden wurden die Gebilde auch in dem Nabel sowie in den Lungengefäßen nachgewiesen, also in mesodermalen Gebilden, dagegen nicht in den Bronchialepithelien. Ob es sich um Zelldegenerationsprodukte handelt oder um Parasiten, ist nicht sicher zu entscheiden. Verf. neigt letztgenannter Möglichkeit zu. Reichenow-Hamburg hält die Gebilde ebenfalls für parasitärer Natur, rechnet sie aber zu den Chlamydozoen. In einem großen Teil der beschriebenen Fälle wurde ein Lues-congenita-Befund bei der Sektion erhoben. Verf. weist aber auf die auffallende Tatsache hin, daß ausnahmslos Spirochäten vermißt werden und auch Anamnese und serologisches Ergebnis die Annahme einer Lues nicht zu stützen vermögen. Er meint daher, daß es sich um ein der angeborenen Lues nur ähnliches Krankheitsbild handle, das durch einen anderen Erreger bedingt sei, und daß dieser Erreger in den „protozoenartigen Gebilden" zu suchen sei. F. Wohlwill-Hamburg.

Milovanović, M.-Belgrad: Syphilis als Ursache des plötzlichen Todes. Medizinski Pregled, 1930, Nr. 3, S. 76.

Verf. studierte 1919—1929 am Leichenmateriale des Instituts für Gerichtliche Medizin in Belgrad Ätiologie und Pathogenese des plötzlichen Todes aus natürlichen Ursachen. Im Gegensatz zu früheren, lediglich auf anatomischen Befunden basierten Behauptungen anderer, konnte er gleichzeitig anatomisch, histologisch und serologisch feststellen, daß die häufigste Ursache plötzlichen Todes die Syphilis sei, und zwar in 58,9% der Verstorbenen. Die betreffenden syphilitischen Erkrankungen sind ausschließlich vaskulärer Art, insbesondere der Herz- und Gehirnarterien und der thorakalen Aorta. Unter den Gelegenheitsursachen des plötzlichen Syphilistodes weist Verf. nachdrücklich auf die außerordentliche Bedeutung der Winterkälte und der sommerlichen Hitze hin. M. Kazarowa-T. Pasardschik.

Makaroff-Leningrad: Über die Syphilis der Lungen bei progressiver Paralyse Wratscheb. Gaseta, 1930, Nr. 1.

Die Syphilis der Lungen kann auftreten als Zeichen eines verspäteten disseminierten syphilitischen Prozesses, welcher charakterisiert wird durch eine Affektion unempfänglicher Organe. Die progressive Paralyse bildet einen später disseminierten syphilitischen Prozeß. Die syphilitische Affektion der Lungen, der Leber und der Muskel kann, bei Fehlen von Erscheinungen von progressiver Paralyse, als ein prognostischer Symptomenkomplex gedeutet werden, welcher auf die Möglichkeit des Entstehens von progressiver Paralyse hinweist. Die Anwendung von Bijochinol Verbindung mit KJ und nachfolgender Malariaimpfung kann bei Syphilis der Lungen und progressiver Paralyse sehr gute Resultate geben. A. Jordan-Moskau.

Margulis, M. S.-Moskau: Pathologische Anatomie und Klinik der akuten thrombotischen Erweichungen bei spinaler Lues. (Nervenabt. d. Babuchinschen Krankenhauses.) Dtsch. Z. Nervenheilk., Bd. 113. H. 1/3, S. 113.

Mit reicher Kasuistik und instruktiven Bildern wird das klinische und histologische Bild der syphilitischen Erkrankungen der Rückenmarksgefäße grundlegend geschildert: Für den Symptomenkomplex der Thrombose der vorderen Spinalarterien ist der apoplektiforme Beginn das wichtigste Feststellungsmoment. Es kommt zu einer sich akut entwickelnden Paraplegie oder monoplegischen Lähmungen mit dissoziierten Störungen der Sensibilität. Die Prognose ist am besten bei Befallensein des Brustmarkes, Jugendlichkeit des Erkrankten und sofortigem Einsetzen der Therapie.
F. Rosenthal-Berlin.

Digitized by Google

Ätiologie, experimentelle Forschung

Schuberg, A., u. H. Schloßberger-Berlin-Dahlem: Zum 25. Jahrestag der Entdeckung der Spirochaeta pallida. (Bakter. Abt. d. Reichsgesundheitsamtes.) Klin. Wschr., 1930, Nr. 13, S. 582.

Ausführliche, zum Teil auf amtlichen Quellen beruhende Darstellung der unsterblichen Verdienste Schaudinns und des Anteils von E. Hoffmann an der Entdeckung der Spirochaeta pallida. Zusammenfassende Übersicht über die gewaltigen Fortschritte, die auf Grund dieser Entdeckung auf dem Gebiete der Syphilisforschung erzielt worden sind. Frei-Berlin.

Leyberg, E.-Lodz: Vereinfachung des färberischen Nachweises der Syphilisspirochäten nach Keil. (Chem.-bakter. Labor. der Krankenkasse.) Münch. med. Wschr., 1930, Nr. 17, S. 729.

L. hat die von Keil angegebene färberische Methode des Spirochätennachweises in Parallelversuchen mit Dunkelfeld, Beckerschem und Burri-Verfahren nachgeprüft und ausgezeichnet übereinstimmende Resultate gefunden, so daß er die Färbemethode mit der Keilschen Farblösung für den Allgemeinpraktiker sehr empfehlen kann. Da die Färbung mit der Keilschen Originallösung Verf. zu dunkelblau bekommt, hat er die Lösung um die Hälfte verdünnt und damit genug kontrastreiche Bilder bekommen. Er schlägt daher vor, mit folgender Lösung zu arbeiten: Viktoriablau IV. R. 1,5 g, Pyronin 0,45 g, Methylgrün 0,05 g, Alkoh. abs. 4,50 g, Glyzerin 5,00 g, Aqua dest. 100,00 g. Die fertige Lösung ist bei Grübler, Leipzig, erhältlich. Sprafke-Chemnitz.

Serologie

Wichels, Hürthle u. Maley-Greifswald: Ein weiterer Beitrag zur Theorie und Praxis der Syphilisreaktion. (Med. Kl. d. Univ.) Münch. med. Wschr., 1930, Nr. 18, S. 756.

Schon in einer früheren Arbeit (M. m. W., 1929, S. 1759) berichteten Verff., daß durch Behandlung nichtsyphilitischer Infektionskranker mit Diphtheriepferdeserum eine positive Syphilisreaktion im Blute auftreten kann. Weitere Untersuchungen mit Rinderserum haben die gleichen Resultate ergeben. Den Mechanismus für den positiven Ausfall sehen sie darin, daß die im Körper kreisenden Lipoide durch Kuppelung an das artfremde Serum antigene Eigenschaften annehmen; die sich bildenden Autoantilipoide bewirken dann das Auftreten der positiven Syphilisreaktion. Nicht unbegründet ist die Annahme der Verff., daß auch anderen Seren die gleiche Fähigkeit zukommt, und daß auch beim Normalen, wofern nur genügende Mengen von Lipoiden vorhanden sind, einmal nach Seruminjektionen eine positive Syphilisreaktion (WR und SGR) auftreten kann. Daß die positive Phase der Reaktion unter Umständen recht lange anhalten kann, zeigt ein Fall von Hentschel und Szegö, bei dem noch sieben Monate nach einer Pferdeseruminjektion die Meinickesche Probe positiv ausfiel. Sprafke-Chemnitz.

Sciarra, O.-Neapel: Serodiagnose der aktiven Syphilis mittels des Autoantigens des Serums (S.R.). Klin. Wschr., 1930, Nr. 18, S. 834.

Sciarra schildert eine von ihm angegebene Reaktion (SR), die zur Erkennung aktiver, sowohl WR-positiver wie auch -negativer Syphilis dient, und deren Prinzip er darstellt: Während Normalseren unter dem Ultramikroskop nur homogene Teilchen zeigen, enthalten die Seren aktiver Luetiker, vor allem wenn man die Seren inaktiviert, zusammengeballte Aggregate, die er als Reaktionsprodukte zwischen Antikörpern und Autoantigenen auffaßt. Auch bei anderen Infektionskrankheiten treten solche Aggregate, wenn auch in geringeren Mengen, auf. Die syphilitischen unterscheiden sich aber von den anderen dadurch, daß sie als einzige in Methylalkohol löslich sind. Auf dieser Alkohollöslichkeit ist die Reaktion, die mit dem hämolytischen System arbeitet, aufgebaut. Die Spezifität und Konstanz der Reaktion ist bereits von mehreren italienischen Verfassern bestätigt worden. Frei-Berlin.

Reichel, H. J.-Jena: Die Meinicke-Klärungs-Reaktion auf Syphilis. (Bakter. Inst. d. Hyg. Inst. d. Univ.) Zbl. Bakter., Bd. 116, H. 4/5, S. 349.

Die MKR mit der Hohnschen Modifikation besitzt die gleiche Schärfe und Reichweite wie die MBR. Sie übertrifft letztere durch ihre einfachere Technik.

F. Harry-Wiesbaden.

Digitized by Google

Leusden, P.-München: Die Meinicke-Klärungs-Reaktion in der ärztlichen Praxis. (Staatl. bakter. Untersuchungsanstalt.) Münch. med. Wschr., 1930, Nr. 18, S. 755.

Nach Überprüfung seines Materials kommt Verf. zu dem Ergebnis, daß die MKR eine sehr empfindliche Flockungsreaktion darstellt, bei der die Zahl der unspezifischen Reaktionen sehr gering ist. Vorbedingung ist allerdings, daß man Seren von nicht einwandfreier Beschaffenheit (trüb, chylös usw.), die besonders zu unspezifischen Reaktionen neigen, nicht bewertet. Sprafke-Chemnitz.

Reichel, H. J.-Jena: Die Müller-Ballungs-Reaktion im Liquor. (Bakter. Inst. d. Hyg. Inst. d. Univ.) Zbl. Bakter., Bd. 116, H. 4/5, S. 347.

Die Ergebnisse der MBR stimmten in 95,6% mit denen der WR überein. In 2% der Fälle zeigte die MBR unspezifische Resultate, in 1,2% die WR. In 8 von 250 Fällen hat die MBR, in 12 Fällen die WR allein die noch bestehende Lues angezeigt. F. Harry-Wiesbaden.

Reichel, H. J.-Gelsenkirchen: Unsere Erfahrungen mit der Müller-Ballungs-Reaktion. (Inst. f. Hyg. u. Bakter.) Zbl. Bakter., Bd. 116, H. 4/5, S. 341.

Die MBR besitzt eine größere Reaktionsbreite als die WR, SGR und MFR nach Hohn. Sie zeigt Lues I früher an und bleibt bei älteren und behandelten Luesfällen länger positiv. Auch nach Salvarsanprovokation wird sie eher positiv. Unspezifische Reaktionen treten nicht häufiger als bei anderen Methoden auf.

F. Harry-Wiesbaden.

Keyl, R.-Berlin: Bemerkungen zur Subokzipitalpunktion und Angabe eines Meßverfahrens am Lebenden. (Anat. Anstalt.) Arch. klin. Chir., Bd. 158, H. 1/2, S. 191.

Untersuchungen über die Länge des Einstichweges bei der Subokzipitalpunktion am Erwachsenen ergaben Schwankungen zwischen 2,6 und 8,1 cm. Die häufigsten Werte lagen zwischen 3,5 und 5,5 cm. Bei Frauen ließen sich aus dem Umfange des Halses Rückschlüsse auf die mußmaßliche Länge ziehen, während die Form des Schädels niemals genaue Anhaltspunkte liefert. Wenn auch bei vorsichtiger Technik Schädigungen zu vermeiden sind, so wäre es doch in vielen Fällen erwünscht, vor der Punktion sich eine genaue Kenntnis der Entfernung zu verschaffen. Dies gelang durch Zuhilfenahme des Röntgenbildes, auf dem man mit Leichtigkeit die Entfernung messen und ungewöhnliche Knochenbildungen erkennen kann. Von besonderer Wichtigkeit ist die genaueste Technik, wobei drei Punkte zu beachten sind: die Haltung des Kopfes, seine Lage zur Platte und die Richtung des Mittelstrahles. Diese Methode ist besonders bei Kindern zu empfehlen, da wegen des verschieden schnellen Wachstums in den einzelnen Altersgruppen nicht einmal genaue Durchschnittswerte angegeben werden können. B. Peiser-Berlin.

Eicke, H. A.-Berlin: Die ambulante Lumbalpunktion mittels Kapillarnadel. Med. Welt, 1930, Nr. 12, S. 399.

Die Beschwerden, die während oder kurz nach der Lumbalpunktion auftreten, werden durch eine Gleichgewichtsstörung in der Liquormechanik hervorgerufen. Die häufigeren Beschwerden, die erst einige Tage nach der Punktion auftreten, werden verursacht durch das Nachsickern des Liquors durch das Stichloch. Die Beschwerden lassen sich vermindern durch Anwendung der von Antoni (Schweden) und Wechselmann konstruierten Doppelnadel. Die eigentliche Punktionsnadel ist nur 0,4 mm stark und überragt die Führungsnadel um 1 cm. Kurz vor dem Duralsack wird die im Innern der Führungsnadel liegende Punktionsnadel vorgeschoben. Diese durchbohrt die Dura und läßt nur alle 3—5 Sekunden einen Tropfen Liquor abfließen. Druckschwankungen werden dadurch vermieden. Die winzige Stichöffnung verklebt schnell. Verf. hat Lumbalpunktionen stets ambulant ausgeführt auf dem von Trautmann angegebenen Lumbalstuhl. 71% seiner Punktierten hatten keine Beschwerden. 20% leichte Kopfschmerzen, 6% stärkere Kopfschmerzen, 3% Meningismus.

H. Ress-Dessau.

Emanuel, G., u. H. Rosenfeld-Berlin: Die Mastix-Lumbotest-Reaktion nach Emanuel und Rosenfeld und ihre Bedeutung für die Diagnose der Neurolues. (Serol. Labor. d. Dermatol. Abt. d. Rudolf-Virchow-Krankenhauses.) Med. Klin., 1930, Nr. 15, S. 553.

Die Kolloidreaktionen sind allen anderen dadurch überlegen, daß sie differentialdiagnostische Schlüsse auf die verschiedenen durch die Syphilis bedingten Erkrankungen gestatten, doch müssen sie dazu in Form von Kurven- oder Reihenreaktionen angestellt werden. Von ihnen ist die Mastixreaktion (Emanuel) der Goldsol- und der Benzoereaktion überlegen, zumal sie als Mastix-Lumbotestreaktion

Digitized by Google

eine Standardmethode darstellt. Verwendet wird die Mastixstammlösung und die Verdünnungsflüssigkeit, der Versuch wird in 10 Röhrchen angesetzt mit steigenden Verdünnungen, die bei pathologischen Liquores Trübungen und Flockungen nach 12—24 Stunden deutlich zeigen. Es werden 5 Flockungsgrade unterschieden und bei der Ablesung von links nach rechts die Veränderungen in den verschiedenen Gläsern mit den entsprechenden Zahlen bezeichnet. Der vermehrte Globulingehalt des syphilitischen Liquors zeigt sich in Flockungen im Anfangsteil der Reihe links, andere Veränderungen, besonders Meningitiden, ergeben durch Vermehrung der Albumine und Verschiebung des Albumin-Globulinquotienten Trübung in den stärkeren Verdünnungen (Rechtsverschiebung). Wiederholte Liquoruntersuchungen sind für Verlauf und Prognose von größter Bedeutung, die Bewertung der Veränderungen ist verschieden, je nachdem es sich um ein Früh- oder Spätstadium handelt. Werden die Veränderungen in den einzelnen Gläsern kurvenmäßig aufgezeichnet, so zeigt sich bei Paralyse stärkste Veränderung im Anfangsteil (links), fast immer vollkommene Ausflockung der beiden ersten Gläser. Gleichfalls im Anfangsteil, aber in geringerem Maße ist Ausflockung vorhanden bei Lues cerebrospinalis, bei frischeren Fällen kann eine gewisse Rechtsverschiebung bestehen. Die Tabeskurve zeigt die auch klinisch bestehenden Übergänge, sie kann einen mehr der Paralyse oder mehr der Lues cerebrospinalis ähnelnden Typus zeigen; es kann jedoch auch ein ganz negativer Liquor vorkommen. In der Frühperiode finden sich meist der Lues cerebrospinalis ähnelnde Kurven bisweilen mit Rechtsverschiebung und dann der echten nichtsyphilitischen Meningitis gleichend. Bei der akuten nichtsyphilitischen Meningitis ist die Rechtsverschiebung noch stärker. E. Levin-Berlin.

Therapie

Stokes, J. H.-Philadelphia: Critical Treatment Problems in Todays Syphilology (Kritische Behandlungsprobleme in der heutigen Syphilidologie). J. amer. med. Assoc. Bd. 94, Nr. 14. S. 1029.

Die Ausführungen von Stokes sind nicht in kurzem Referat wiederzugeben. Es handelt sich um Behandlung der Syphilis auf der Grundlage besonders großer Erfahrungen, die die Lektüre des Originalartikels auch für den Spezialisten empfehlenswert machen. Im ersten Abschnitt rät St. bei jedem frischen Fall von Lues wenigstens 30—40 Salvarsanspritzen zu geben, die in 2—4 Kuren zu verabreichen sind; die Behandlung ist nicht zu unterbrechen, bis wenigstens ein Jahr keine Erscheinungen mehr aufgetreten sind. Die Behandlung hat zu berücksichtigen, ob sie auch bei negativem Wassermann begann oder später. Die Behandlung darf in ihrem kontinuierlichen Charakter erst ein Jahr nach der letzten negativen WR geändert werden. Eine vollkommene Untersuchung des Lumbalpunktates hat nach 6 Monaten oder im ersten Jahre zu erfolgen. Die Angehörigen des Infizierten sind die ersten 3 Jahre gegen die Infektion zu schützen. Jede syphilitische Frau ist während der Schwangerschaft zu behandeln. In einem zweiten Abschnitt erörtert der Verf. die Bedeutung des Wismuts für die Syphilistherapie, es ist in Kombination mit Salvarsan anzuwenden. F. Juliusberg-Braunschweig.

Bessemans, A., u. F. de Potter: Particularités de la thermo-thérapie locale antisyphilitique et thermo-adaptation du virus syphilitique des ganglions (Eigentümlichkeiten der örtlichen Wärmebehandlung der Syphilis und Wärmegewöhnung des Syphilisvirus der Drüsen). C. r. Soc. biol., Bd. 103, Nr. 11, S. 937.

Trotz anscheinender Heilung der experimentellen Kaninchensyphilis bleiben in den Drüsen spezifische Keime unbegrenzt lange erhalten, was durch die Möglichkeit der Erzeugung von Hodensyphilomen gezeigt werden kann. Das ist auch der Fall bei durch örtliche Wärmebehandlung von Syphilomen geheilten Tieren, wenn nur die übertragene Drüse nicht der direkten Wärmeeinwirkung ausgesetzt wird. Die Hodensyphilome selbst zeigen nach spontaner oder durch Wärme erzeugter Heilung die Möglichkeit einer Übertragung nur, wenn unmittelbar nach der Erhitzung noch bewegliche Spirochäten vorhanden waren; diese gehen aber weiterhin zugrunde. Das Schwinden der Spirochäten ist also nicht nur eine Folge der direkten Wärmeeinwirkung, sondern auch der durch diese angeregten Abwehrkräfte des Organismus. Durch Erhitzung der Drüsen können die in ihnen lagernden Spirochäten unwirksam gemacht werden, wie negative Übertragungsversuche zeigen, doch ist dies nicht regelmäßig der Fall. Das Syphilisvirus der Drüsen besitzt also eine größere Wärmeresistenz als das der Hodensyphilome, es scheint eine gewisse Gewöhnung an die Wärme erlangt zu haben. E. Levin-Berlin.

Digitized by Google

Schereschewsky, J.-Berlin: Zur Spirozidfrage. (Univ.-Hautkl.) Dtsch. med. Wschr., 1930, Nr. 16, S. 662.

Bei einem 45jähr. Mann, der zwecks Prophylaxe täglich 3 Tabletten Spirozid à 0,25 g erhielt, stellten sich am 5. Tage Mattigkeit, Somnolenz und Apathie ein. Die Kur wurde trotzdem im ganzen 14 Tage lang durchgeführt. Eine Woche nach Aussetzen des Spirozids trat neben Fortdauer der genannten Symptome Tremor auf, der sich in der folgenden Woche noch verstärkte. Syphilitische Erscheinungen wurden im Verlauf von 50 Tagen nicht beobachtet. Die Partnerin, die seit 2 Monaten an Kopfschmerzen litt und schmerzhafte exulzerierte Plaques an der Wangenschleimhaut aufwies, wurde nach 3mal 24 Stunden schmerzfrei. Die Ulzerationen begannen sich deutlich zu epithelisieren. F. Harry-Wiesbaden.

Schlammadinger, J.-Debreczen: Mit Melanodermie einhergehende Salvarsanintoxikationen. (Kl. f. Haut- u. Geschlechtskrkh. d. kgl. ung. Stefan-Tisza-Univ.) Wien. klin. Wschr., 1930, Nr. 18, S. 556.

Fall 1. Bei einem 22jähr. Zigeuner wird trotz Auftreten eines Exanthems nach der ersten Salvarsaninjektion die Kur fortgesetzt. Der Ausschlag verschwindet; an seine Stelle treten schwarze Flecke. Weitere kombinierte Sa-Bi-Kur. Starke Gewichtsabnahme. Bei der Aufnahme zeigen sich stecknadelkopf- bis fünfkronenstückgroße, oft konfluierende blauschwarze Flecke und Knötchen, daneben Atrophien; vor allem auf Brust, Schulter und über den Schulterblättern teils innerhalb teils außerhalb der Pigmentflecke 1—2 mm hohe, dem Lichen spinulosus ähnliche Hornkegelchen. Neosalvarsan-Überempfindlichkeitsproben verlaufen negativ, auf Injektion von 0,15 Neosalvarsan dagegen hohes Fieber. Kur wird zuerst mit Bi, später mit Neosalvarsaninjektionen fortgesetzt, die gut vertragen werden. Die Hyperkeratosen verschwinden, die Pigmentierungen bleiben unverändert bestehen. Fall 2. 46jähr. Mann verträgt erste kombinierte Kur gut. Kurz nach Beginn der zweiten Salvarsandermatitis, die allmählich bei Bi-Behandlung zurückgeht, dagegen Auftreten ausgedehnter dunkelbrauner Pigmentflecke. Hochgradiger Haarausfall. Auf kleine Neosilbersalvarsaninjektionen hohes Fieber, Blasenausschlag; Versuch einer Desensibilisierung mit Neosalvarsanumschlägen. Trotzdem bei der ersten Injektion entzündliche Reaktion am Rande der Pigmentflecke. Rekurrensbehandlung. Daß in beiden Fällen die Hautreaktionen Neosalvarsan gegenüber negativ verliefen, läßt sich so erklären, daß in diesen Fällen keine Haut-, sondern nur eine Vasoallergie bestand. Eine wirklich sichere Methode, um Salvarsanidiosynkrasien nachzuweisen, gibt es noch nicht. H. Colman-Berlin.

Coppolino, J. F.-Philadelphia: Bismuth-Therapie Exclusively in congenital Syphilis (Ausschließliche Wismuthbehandlung bei kongenitaler Syphilis.) Am. J. Child. Dis., 1930, Bd. 39, Nr. 2.

Verwendet wurde eine ölige Suspension von salizylsaurem Wismut in wöchentlichen intramuskulären Einspritzungen von 65 mg bei Kindern unter einem Jahr, 130 mg bei älteren. Es fanden sich regelmäßig vorübergehende Albuminurien, in vereinzelten Fällen einige Zylinder und Epithelzellen, im übrigen keine Komplikationen. Am besten waren die Erfolge bei jungen Kindern; zur Feststellung endgültiger Heilung ist mehrjährige Beobachtung erforderlich. E. Levin-Berlin.

Hecht-Eleda, Margot-Wien: Zur Frage des Fiebertypus der Impfmalaria. (I. Univ.-Kl. f. Dermatol. u. Syphilidol.) Wien. klin. Wschr., 1930, Nr. 13, S. 399.

Von 265 mit Tertianastamm (i. v. Injektionen von 3—5 ccm Blut) geimpften Luetikern verschiedener Stadien fieberten 247 regelmäßig. Von den übrigbleibenden können aus technischen Gründen nur drei verwandt werden; zwei davon fieberten rein quotidian, einer gemischt. Es handelt sich hierbei um zwei latente und einen Nervenluetiker. Bei Paralytikern wurde mit Sicherheit Übergang des Tertiana- in Quotidianatyp beobachtet. Die ganzen Verhältnisse hierbei sind noch nicht geklärt, doch steht fest, daß es einen Unterschied im Fiebertyp gibt, der in der Verschiedenheit des Patientenmaterials begründet zu sein scheint. Auch die regelmäßig durchgeführte Blutgruppenbestimmung ergab keine Aufschlüsse.

H. Colman-Berlin.

Merzbacher, L.-Buenos Aires: Die Beziehungen der natürlichen Malaria zur Syphilis. Ergebnisse einer Studienreise nach den Nordprovinzen Argentiniens. Dtsch. Z. Nervenheilk., Bd. 113, H. 1/3, S. 1.

Im Zentrum Argentiniens, im früheren Inkareich, herrscht die Malaria, und auch Syphilis ist sehr stark verbreitet. Durch Rundfrage bei den dort ansässigen

Digitized by Google

Ärzten und eigene Untersuchungen wurde festgestellt, daß Tabes und Paralyse zu den Seltenheiten gehören und nur in einigen wenigen Fällen, die aus hochgelegenen malariafreien Orten stammten, wirklich vorhanden waren. Bei 120 klinisch Beobachteten, bei denen Lues nebst Malaria anzunehmen war, wurden mikroskopische und serologische Blut- und Liquoruntersuchungen vorgenommen. Von diesen war bei 29 Malaria nachweisbar, bei 21 eine deutliche Komplementablenkung vorhanden. Lag die Malaria lange zurück, so konnte die Lues dadurch nicht eingedämmt werden, und Blut oder Liquor waren positiv. Die relativ häufigen serologischen und Liquorveränderungen lassen zwar den günstigen Einfluß der natürlichen Malaria nicht immer erkennen, doch ist eine Sanierung späterhin zu erwarten, wie das Fehlen von Erkrankungen des Zentralnervensystems beweist. F. Rosenthal-Berlin.

Ulcus molle, Venerisches Granulom, Lymphogranulomatosis inguinalis

Jersild, O.: Intradermoreaktionen bei Ulcus molle und bei Lymphogranuloma inguinale mit besonderer Rücksicht auf die Ätiologie des sogenannten anorektalen Syphiloms. Hospitaltstidende, 1930, Nr. 8, S. 217.

Die Nicollesche Vakzine Dmelcos (von Poulène frères, Paris, hergestellt) hat J. bei 45 Fällen von Ulcus molle und 52 Kontrollfällen angewandt und durchaus zuverlässig gefunden. Desgleichen hat er mit dem Freischen Antigen bei Lymphogranuloma inguinale und auch mit einer im Kopenhagener Seruminstitut hergestellten Vakzine bei 11 Kranken und 9 Kontrollfällen präzise Reaktionen erzielt. Die Vakzineprüfung seines Materials an Kranken, die mit dem Fournierschen sog. rekto-analen Syphilom behaftet waren, lieferte ihm den Beweis, daß diese Affektion nicht auf Ulcus molle als ätiologischen Faktor zurückzuführen ist. Er deutet, wie Frei, dieses Leiden als eine Folge von Infektion mit dem Virus der Lymphogranuloma inguinale. Das vorwiegende Befallenwerden des weiblichen Geschlechts erklärt sich daraus, daß bei diesem die Infektion in der Regel an der Commissura posterior stattfindet, beim Manne dagegen am Penis. Beim Weibe vollzieht sich eine Infektion mehr oder weniger des ganzen Lymphgefäßsystems des Beckens mit besonderer Beteiligung der an der Wand der Rektumampulle gelegenen Drüsen. Bei zweien von seinen früher publizierten Fällen von sog. rekto-analem Syphilom ergab die 1929 vorgenommene Prüfung mit dem Freischen Antigen ein deutlich ausgesprochenes positives Resultat. A. Philippi-Bad Salzschlirf.

Blennorrhoe

Ätiologie, Pathologie und Klinik

David, Ch.: Les infections gonococciques génitales d'emblée chez l'homme (Die gonorrhoischen Infektionen d'emblée beim Manne). J. de Med. de Paris, 1930, Nr. 15. S. 310.

Es kommen Fälle vor, in denen ohne zuvor bemerkte und ohne klinisch nachweisbare Infektion der Harnröhre eine blennorrhoische Infektion der Prostata oder der Samenblasen in akuter oder latenter Form vorhanden ist, bei der bisweilen auch eine Epididymitis auftreten kann. Unkenntnis dieser Möglichkeit kann zu Irrtümern führen. Diese genitalen Infektionen können lange bestehen und intermittierend kontagiös werden. Ihren Nachweis ermöglicht die Spermakultur; bei dieser sind gramnegative Diplokokken, die nicht auf den gewöhnlichen, sondern nur auf besonderen Nährböden gedeihen, als echte Gonokokken anzusehen. E. Levin-Berlin.

Genner, V., u. H. Boas: Ein Fall von gonorrhoischen Keratosen ohne Gonorrhoe. Hospitalstidende, Jahrg. 73, Nr. 13. S. 395.

Bericht über einen 29jähr. Seemann mit Urethritis simplex, multiplen Gelenkaffektionen, metastatischer Iritis und Balanitis, aber mit negativem Befund bei Gonokokkenfärbung des Urethralsekrets, der Blutuntersuchung sowie der Gonokokkenkomplementbindungsreaktion, aber mit diversen wohlausgebildeten Läsionen von typischer blennorrhoischer Hyperkeratose. A. Philippi-Bad Salzschlirf.

Baudet, G.: La talalgie blennorragique (Der gonorrhoische Fersenschmerz), Presse méd., 1930, Nr. 36. S. 604.

Bindegewebige und knöcherne Veränderungen beim blennorrhoischen Fersenschmerz sind als verschiedene Stadien der gleichen Erkrankung anzusehen. Verf. weist das an einigen Fällen nach, bei denen er z. T. die Entwicklung von binde-

Digitized by Google

gewebiger Entzündung zu Exostosen beobachten konnte. Therapeutisch kommt nur Entfernung der Exostosen in Frage, in seltenen Fällen auch Vakzine, falls es noch zu keiner Knochenaffektion gekommen ist. H. Th. Hinrichs-Halberstadt.

Bardenwerper, H. E.-Milwaukee: Gonorrheal Infection of Bone (Gonorrhoische Infektion der Knochen). J. amer. med. Assoc., Bd. 94, Nr. 16, S. 1230.

Bei einer 20jähr. Pat. von Bardenwerper traten bald nach der blennorrhoischen Infektion osteomyelitische und periostitische Prozesse an einer ganzen Reihe von Knochen auf, die z. T. chirurgische Eingriffe erforderten. Befallen waren die Rippen, die Ulna, das Ellenbogengelenk; an der Ulna kam es zu einer Fraktur. Die Röntgenbilder verdeutlichen gut die Veränderungen, die auffallend schnell und ohne Störungen zu hinterlassen abheilten. F. Juliusberg-Braunschweig.

Clauberg, K. W., Zur Bakteriologie der pseudogonorrhoischen Vulvovaginitiden beim Kinde und zur Frage der Häufigkeit gonorrhoischen Scheidenkatarrhs im Kindesalter. (Hyg.-bakter. Inst. d. Hauptgesundheitsamtes der Stadt.) Dtsch. med. Wschr., 1930, Nr. 13, S. 524.

Bei 71 klinisch blennorrhoeverdächtigen kindlichen Vulvovaginitiden konnten kulturell niemals Gonokokken nachgewiesen werden, dagegen fanden sich gehäuft andere Keime, die möglicherweise ätiologische Bedeutung für den Fluor haben. Es sind dies hämophile, unbewegliche, kokkoide bis stäbchenförmige Gebilde von der Größe der Pfeifferschen Bazillen, ferner Diplokokkoide, die meist erhebliche Größen- und Formatunterschiede aufweisen, Kapselandeutung zeigen, Stäbchen- und auch Semmelform annehmen können und extra- sowie intrazellulär gelagert sind. Die Diagnose Blennorrhoe darf daher nur mit größter Vorsicht gestellt werden.
F. Harry-Wiesbaden.

Petersen, E.: Über die diagnostische Verwendung der Gonokokken-Komplementbindungsreaktion. Hospitalstidende, Jahrg. 73, Nr. 9, S. 268.

Nach P.s Erfahrungen bei 151 von ihm untersuchten Fällen hat diese Reaktion, nach den Vorschriften von Kristensen und Kristjansen ausgeführt, bedeutenden differentialdiagnostischen Wert namentlich zur Beurteilung von zweifelhaften Gelenkaffektionen. A. Philippi-Bad Salzschlirf.

Therapie

Segall, J.-Berlin: Ester-Dermasan-Silberstäbchen in der Behandlung der weiblichen Gonorrhoe. Med. Klin., 1930, Nr. 17, S. 634.

Bei Tripper der weiblichen Harnröhre kommt die Behandlung mit Einspritzungen wie beim Manne nicht in Frage, hier ist die Stäbchenbehandlung indiziert. Sehr gute Erfolge geben die Ester-Dermasan-Silberstäbchen (Reiß), die mit einer leichten Quellbarkeit eine gute Resorbierbarkeit der in ihnen enthaltenen besonderen komplexen Silberverbindung vereinigen, bei der überdies eine Ausscheidung des Silbers und Bildung dunkler Flecken in der Wäsche vermieden wird. Gleichzeitige Einführung von Stäbchen in die Zervix kann wegen der dabei leicht auftretenden starken schmerzhaften Reaktionen nicht empfohlen werden, vielmehr werden Ester-Dermasan-Ovula mit Silber eingelegt. Heilung von Urethral- und Zervikalblennorrhoe meist in 4 Wochen, lange Nachkontrolle jedoch erforderlich.
E. Levin-Berlin.

Nachdruck (auch des Abschnittes „Tagesg. Nachr.") ist ohne Genehmigung des Verlegers nicht erlaubt

Verantwortlich für die Redaktion: für Originalabhandlungen und T. N.: Prof. Dr. J. H. Rille, Leipzig. Für Referatenteil und therapeutische Umfrage: Dr. Fritz Callomon, Dessau

Digitized by Google

Dermatologische Wochenschrift

Nr. 42 (Bd. 91) 18. Oktober 1930

Aus der Hautklinik der medizinischen Akademie zu Düsseldorf
(Prof. Dr. H. Th. Schreus)

Koilonychia totalis

Von

Dr. Alfred Müller, Assistent der Klinik

Mit 2 Abbildungen im Text

Deformitäten der Nägel im Sinne einer mehr oder weniger angedeuteten Schüsselbildung an einzelnen Nägeln sind durchaus nicht selten. Sie sind häufig Begleiterscheinungen isolierter Nagelekzeme. Das Wesen der eigentlichen Koilonychie besteht nach Heller jedoch darin, „daß der ganze oder größere Teil der Nagelplatte eine schüsselförmige Gestalt erhält". Wir verdanken Heller, der auch dem Krankheitsbilde den Namen gegeben hat, seine genaue Kenntnis. Auf ausführliche Literaturangaben kann daher unter Hinweis auf Hellers Handbuchbeitrag „Die Krankheiten der Nägel" verzichtet werden. Über Ätiologie und Pathogenese ist wenig oder gar nichts bekannt. Familiäre Disposition ist wiederholt angegeben worden. In den meisten Fällen ist das Krankheitsbild als Symptom eines isolierten Nagelekzems anzusehen (Heller). Die allmähliche Ausbildung der Vertiefung ist nur auf Grund von Vermutungen erklärbar. Heller nimmt an, daß bei subungualer Hyperkeratose an den Rändern diese sich allmählich aufbiegen; bei Fehlen dieser subungualen Hyperkeratosen sind Schrumpfungsprozesse mit Verlötung des mittleren Teiles der Nagelplatte anzunehmen.

Die außergewöhnliche Seltenheit von Fällen mit totaler Koilonychie der Fingernägel in Verbindung mit Nageldeformitäten der Zehennägel berechtigt uns zur Wiedergabe eines kürzlich beobachteten Falles.

Es handelt sich um ein 12jähr. Mädchen M. M. In der Familie sind keine besonderen Erkrankungen. Die Mutter ist klein und schmächtig. Von 12 Kindern sind 7 kurz nach der Geburt oder wenige Monate nachher gestorben. Seroreaktionen im Blut der Mutter negativ. Während des Krieges hat die Familie sehr hungern müssen.

Bei der Untersuchung der Eltern und der noch lebenden 5 Geschwister wurde nur bei dem 10jähr. Bruder der Patientin, P. M., eine leichte Koilonychie, zum Teil auch Platonychie, an mehreren Fingern beider Hände festgestellt.

Patientin selbst war immer kränklich, hat sehr spät laufen gelernt (genaue Zeitangabe nicht möglich). Die Rachitis hat lange Jahre bestanden. Häufig Halsentzündung, zweimal Fraktur des rechten Unterarmes. Das Kind hat zu Hause immer sehr wenig gegessen, trinkt keine Milch. Die Nagelerkrankung besteht seit 2—3 Jahren.

Allgemeinbefund: Zierliches, schmächtiges, blasses Mädchen in mäßigem Ernährungszustand. Rechte Tonsille stark vergrößert, fast bis zum Zäpfchen reichend. Zähne: die beiden mittleren oberen Schneidezähne sind tonnenförmig, am freien Rande

Digitized by Google

sind jeweils zwei Einkerbungen. Die vier unteren Schneidezähne sind klein und tragen am freien Rande je eine Einkerbung. Blutbild: 6000000 Erythrozyten, 14000 Leukozyten, Hämoglobin (nach Sahli) 80%; weißes Blutbild o. B. Die weitere Untersuchung des Blutes ergab: Alkalireserve 45,6; Kalium 20.7; Kalzium 11,1; Balint 7,335; Gaskette 7,40.

Seroreaktionen im Blute negativ. An den übrigen Organen ist kein pathologischer Befund nachweisbar.

Nagelbefund: Sämtliche Fingernägel (s. Abb. 1) sind schüsselförmig deformiert. Die Nägel sind gelblichbräunlich verfärbt, glanzlos, rauh, mit feinen Längsstreifen und

Abb. 1. Schüsselbildung der Fingernägel

Sprüngen versehen. Lamellöse Abblätterung besteht nicht. Der freie Rand ist leicht aufgeworfen und durch hornartige Auflagerung unterhalb des Nagelrandes verdickt. Die Nagelplatte ist verdünnt und aufgelockert. Auf Druck keine Schmerzen, Verbiegung der Nagelplatte nicht möglich. Am 1. und 2. Fingernagel der rechten Hand ist die Farbe mehr schmutzigbraun, wahrscheinlich infolge Eindringens von Schmutz in die aufgelockerte Nagelmasse. Die Nägel sind nur in der Gegend der hinteren Nagelwälle in einer Breite von 1—2 mm etwas durchsichtig und lassen die Grenzen der Lunula andeutungsweise erkennen. Die Schüsselbildung der Nägel beginnt gleichmäßig an den Rändern und hat ihren tiefsten Punkt in der Mitte der Nagelplatte. In Anbetracht der Kleinheit der kindlichen Nägel ist die Aushöhlung unverhältnismäßig groß. Das Fassungsvermögen (Wassertropfen aus einer Augenpipette) ist links (vom Daumen angefangen): 8, 9, 8, 8, 3 Tropfen; die entsprechenden Werte rechts sind: 12, 7, 6, 6, 4 Tropfen.

Abb. 2. Ekzemartige Veränderungen der Fußnägel

Hautveränderungen sind an den Fingern beider Hände nicht vorhanden.

Fußnägel (s. Abb. 2): Die Nägel beider großen Zehen sind bräunlich verfärbt, etwa $^1/_2$ cm dick, aufgelockert, längsstreifig. Die Nägel schneiden mit dem vorderen Rande des Nagelbettes ab. Die Wachstumsrichtung ist schräg nach außen zu.

Die übrigen Fußnägel sind glanzlos, rauh, längsstreifig, gelbbräunlich verfärbt. Die Krümmung ist unregelmäßig, zum Teil flach.

Die Diagnose der Nagelveränderungen an Händen und Füßen ist unklar. Für Psoriasis lagen keine Anhaltspunkte vor. Auch Trichophytie konnte auf Grund des negativen Ausfalls des Kulturverfahrens ausgeschlossen werden. Am naheliegendsten ist noch die Diagnose Ekzem, obwohl das Befallensein sämtlicher Nägel sehr auffällig ist und zu Zweifeln Anlaß gibt. Dagegen spricht ebenfalls die Tatsache, daß sich sonst, weder in der unmittelbaren Umgebung der Nägel noch an anderen Körperstellen,

Digitized by Google

Ekzem findet. Äußere auslösende Momente fehlten völlig, insbesondere Nagelknabbern oder häufiges Hantieren mit Wasser und Seife u. a.

Nach den Literaturangaben scheint zwischen den als Ekzem gedeuteten Nagelveränderungen und der Koilonychie nur ein mittelbarer Zusammenhang zu bestehen. Es muß also noch ein weiterer Faktor hinzutreten, der Anlaß zu der beschriebenen Deformität gibt. Hier sind mangels entsprechender histologischer und anderer Untersuchungen des Nagelorgans nur Hypothesen möglich. HELLER nimmt, wie oben gesagt, Schrumpfungsprozesse zwischen mittlerem Teil der Nagelplatte und Nagelbett an. Ich möchte dem hinzufügen, daß die gleichmäßige Aushöhlung der Nagelplatte, wenn man der Anschauung HELLERS folgt, nur bei großer Weichheit und Biegsamkeit möglich erscheint. Die auffällige Weichheit der Nagelplatte, wie sie in der Literatur übereinstimmend angegeben wird, muß daher als ein wesentlicher Faktor bei der Entstehung der Koilonychie angesehen werden. Die fehlende Biegsamkeit in unserem Falle muß als sekundär aufgefaßt werden, sie ist vermutlich zustandegekommen durch die Austrocknung des Nagels infolge der ekzemartigen Veränderungen. Es würde jedoch zu weit ins Hypothetische führen, wenn man die bei der Austrocknung auftretenden Spannungsänderungen in der Nagelplatte mit für die Entstehung der Schüsselbildung verantwortlich machen wollte. Allerdings erscheint es bei dieser Vorstellung verständlich, daß auch in unserem Falle die von HELLER bisher bei den Zehennägeln vermißte Schüsselbildung fehlt. Die dauernde Durchfeuchtung und fehlende Abdunstung verhindert offenbar das Austrocknen der Nagelplatte und in Verbindung damit eine Erhöhung der Spannung. Hinzu kommt der kontinuierliche Druck der Strümpfe und Schuhe nach unten.

Zusammenfassung

Bei einem 12jähr. Mädchen wird ekzemartige Veränderung aller Hand- und Fußnägel in Verbindung mit totaler Koilonychie der Handnägel beschrieben. Für die Pathogenese der Koilonychie ist außer den von HELLER vermuteten Schrumpfungsprozessen zwischen mittlerem Teil der Nagelplatte und Nagelbett eine auffallende Weichheit und Biegsamkeit der Nagelplatte als wesentlich anzunehmen.

Literatur

HELLER, J.: Die Krankheiten der Nägel. Handb. Haut- u. Geschlechtskrkh. von J. JADASSOHN, Bd. 13, 2. Teil. Jul. Springer, Berlin 1927.

Digitized by Google

Aus der dermatologischen Abteilung am Krankenhaus Berlin-Britz
(Dirigierender Arzt: Dr. Erich Langer)

Zysten und Varizen der vorderen Harnröhre des Mannes[1])

Von

Dr. Erich Langer und Dr. Walter Schiftan, ehem. Assistent

Mit 3 Abbildungen im Text

Die Endoskopie der männlichen Urethra ist ein unentbehrlicher Faktor für unsere Diagnostik geworden. Dieses gilt besonders dann, wenn es sich um vollständig unklare Krankheitsbilder in der Harnröhre handelt, so in erster Linie auch bei Blutungen der vorderen Harnröhre, ohne daß entzündliche Veränderungen, insbesondere Gonorrhoe, bestehen. Erst kürzlich hat Glingar an einem Fall, der 2 Jahre lang unerkannt blieb, gezeigt, daß nur durch die Endoskopie eine diagnostische Klärung möglich ist.

Abb. 1

Finden sich bei einem sonst gesunden Menschen Blutungen aus der Urethra ohne oder in Verbindung mit der Miktion, so besteht stets der Verdacht auf das Vorhandensein eines oder multipler Tumoren oder von Varizen. Unter diesen Umständen dürfte der nachfolgende Fall von allgemeinem Interesse sein:

Ein 19jähr. junger Mann, der sonst immer gesund gewesen ist und noch niemals eine Geschlechtskrankheit durchgemacht hatte, wurde uns wegen häufig wiederkehrender und unregelmäßig auftretender Harnröhrenblutungen überwiesen. Niemals standen die Blutungen in direktem Zusammenhang mit der Harnentleerung; auch Erektionen hatten keinen direkt auslösenden Einfluß auf die Blutungen, wie es in einem anderen Falle von Schiftan bei dem Vorkommen multipler Papillome in der Urethra beschrieben ist. Der ohne Retentionsbeschwerden entleerte Urin war stets klar. Sekretion aus der Urethra bestand nicht.

Die Urethroskopie der vorderen Harnröhre ergab: In der Urethra fanden sich zahlreiche in das Lumen vorspringende zystenartige Gebilde — siehe Abb. 1 —, die mit einer serösen, klaren Flüssigkeit gefüllt waren. Außerdem fanden sich teils verstreut in der Schleimhaut der vorderen Harnröhre, teils in der die Zysten bedeckenden Schleimhaut unregelmäßig verteilt strangartige, mehr oder weniger prall mit Blut gefüllte Veränderungen (Abb. 2). Auffallend war ganz besonders, daß die Zysten in dem Aussehen ihres Inhalts wechselten. Bald war dieser, wie eben beschrieben, vollständig klar, und über einzelnen Zysten lagen die oben beschriebenen und in ihrer Färbung sich deutlich abhebenden Gefäßerweiterungen, bald war der Zysteninhalt vollständig dunkelrot gefärbt. Bei mehrfach wiederholten Endoskopien war fast jedesmal das Aussehen der zahlreichen Zysten ein anderes. Eine Endoskopie der hinteren Harnröhre und eine Zystoskopie ergaben hier vollständig normale Verhältnisse; der Prozeß hörte am Sphincter ext. auf.

[1]) Nach einer Demonstration in der Berl. urol. Ges. (März 1930).

Digitized by Google

Somit waren die Beschwerden des Pat., die in erster Linie in den unregelmäßig auftretenden Blutungen bestanden, völlig erklärt. Es handelte sich nach dem beschriebenen Krankheitsbild um ausgedehnte Zystenbildungen in der Urethra anterior, kombiniert mit dem Vorhandensein multipler Varizen, die nach dem wiederholt kontrollierten Befunde entweder durch Platzen nach außen eine sichtbare Blutung hervorriefen oder aber durch Platzen in die Zysten zunächst diese blutig verfärbten. Kam es dann womöglich zum Bersten einer prall gefüllten und blutig durchtränkten Zyste, so konnte auch von hier aus eine scheinbar größere Blutung erfolgen.

Daß es im Anschluß an gonorrhoische oder andere entzündliche Erkrankungen und die dabei unter Umständen bedingte Verlegung von Urethraldrüsen zu zystischen Veränderungen derselben kommen kann, ist bekannt. Seltener sind dagegen die angeborenen Zysten der Urethra. So sind von Grünfeld und Schwerin größere Zysten in der Urethra beobachtet, und Fenwick hat eine Rententionszyste der Cowperschen Drüse beschrieben, die ähnlich einer Ranula am Boden der Pars bulbosa saß. Wesson nimmt auf Grund ausgiebiger Untersuchungen an, daß das Vorkommen zystischer Veränderungen in der Urethra häufiger sei.

Abb. 2



Abb. 3

Uns selbst ist unter vielen Hunderten von Endoskopien bisher noch niemals ein so ausgedehntes Auftreten von Zysten vorgekommen, und vor allem von Zysten von teilweiser erheblicher Größe, wie in dem vorliegenden Fall. Dazu kommt als besonders bemerkenswert in diesem Fall die Kombination mit den varikösen Erweiterungen der Urethra, wie sie in solcher Ausdehnung wohl auch nur höchst selten zur Beobachtung gelangen. Lewin beschrieb einen Fall ausgedehnter Teleangiektasien der Harnröhre, die mit einem teleangiektatischen Naevus kombiniert waren. Neuerdings teilte Demel einen Fall mit, bei dem es durch Bersten eines Varixknotens in der Urethra zu wiederholten Blutungen kam.

Man muß wohl in unserem Fall annehmen, daß es sich hier um eine besondere Anlage sowohl der drüsigen Gebilde wie auch der Harnröhrengefäße vielleicht im Sinne eines Naevus zu der vorhandenen Mißbildung gehandelt hat.

Wenig dankenswert war in unserem Fall die Behandlung. Wir haben in zahlreichen Sitzungen unter Lokalanästhesie mittels Elektrokoagulation die Zysten und Gefäßerweiterungen zerstört. Immerhin war es uns bis zur Entlassung des Pat. nicht gelungen, alle Veränderungen zu beseitigen.

Digitized by Google

Dazu kommt, daß man bei der operativen Beseitigung derartiger multipler Gebilde in der Urethra immer Gefahr läuft, eine Strikturbildung zu verursachen.

Literatur

Demel, Z. Urol., 1926, Bd. 20, S. 125. — Lewin, Handb. Urol. — Schiftan, Z. urol. Chir., 1930, Bd. 29, S. 60. — Wesson, J. Urol., 1925, Bd. 13, S. 605.

Über die Notwendigkeit der Ergänzung der Wassermannschen Reaktion durch Flockungs- und Klärungsreaktionen[1])

Von

Dr. med. Ernst Meinicke in Hagen-Ambrock

Lange Jahre hat die Wassermann-Neisser-Bruckesche Reaktion allein das Feld in der Serodiagnostik der Syphilis behauptet. Sie wissen, daß Wassermann zunächst annahm, seine Reaktion sei eine Immunitätsreaktion im strengen Sinne des Wortes. Er stellte sich vor, daß Syphilisantistoffe aus dem Serum des Kranken mit Luesantigenen, die in seinen Extrakten aus syphilitischer Leber enthalten waren, reagierten. Diese Auffassung hat sich bekanntlich nicht halten lassen, da Extrakte aus normalen, nichtsyphilitischen Organen sich gleichfalls zur WR eignen. In den letzten Jahren hat H. Sachs mit seiner Schule die schon früher von Weil und Braun aufgestellte Hypothese, daß es sich bei der WR um eine Auto-Antikörperbildung gegen Organbestandteile handele, durch neue Versuche gestützt und erweitert. Sachs nimmt an, daß bei der WR eine Reaktion zwischen Lipoiden der Antigene und Antilipoiden im Serum des Kranken zustande kommt. Klopstock, ein Schüler Wassermanns, hat nachgewiesen, daß sich bei künstlicher Infektion mit Syphilisspirochäten im Tierkörper zunächst Antikörper gegen diese bilden, dann aber auch im weiteren Verlauf der Infektion gegen Organlipoide. Die Hypothese, daß es infolge der Ansteckung mit Syphilis auch beim Menschen zur Ausbildung dieser beiden Arten von Antistoffen kommt, hat zur Zeit die größte Wahrscheinlichkeit für sich, wenn sie auch noch nicht allgemein anerkannt ist. Für die Praxis der WR spielen die Antilipoide im Syphilitikerserum vorläufig eine bedeutendere Rolle als die Antispirochätenstoffe.

Die Theorie der WR ist wie gesagt noch immer etwas umstritten, wenn auch die letzten Jahre unsere Kenntnisse auf diesem Gebiet wesentlich vertieft haben. Die Tatsache, daß die WR trotz unserer mangelhaften Kenntnis ihres Wesens seit Jahrzehnten die wichtigste serologische Methode überhaupt geworden ist, hat schon immer als interessantes Kuriosum die Aufmerksamkeit der wissenschaftlichen Welt erregt.

Bald nach der ersten Veröffentlichung der WR wurde von verschiedenen Autoren versucht, die etwas umständliche Methode durch eine einfache Flockungsreaktion zu ersetzen. Eine Reihe von Forschern, z. B. Jacobsthal, kamen diesem Ziel sehr nahe. Es gelang ihnen aber nicht, ihre Flockungsmethoden zu praktisch brauchbaren, gleichmäßig arbeitenden Reaktionen auszubauen. Zum erstenmal konnte ich 1917 eine für die Praxis geeignete Flockungsreaktion für Syphilis bekanntgeben. 1918 folgten Sachs und Georgi mit ihrer SGR. In den folgenden Jahren entstanden weitere Flockungsreaktionen, darunter auch meine DM. Einen neuen Fortschritt auf dem Gebiet brachten die Untersuchungen Dolds, der nachwies, daß der sichtbaren Flockung eine Trübung des Mediums zeitlich vorauszugehen pflegt. Er arbeitete die SGR zu einer Trübungsreaktion um und erreichte damit, daß die Methode schon nach wenigen Stunden abgelesen werden konnte, während die Originaltechnik der SGR 24 Stunden bis zu ihrer Beendigung gebraucht. Auf den Anschauungen Dolds fußend, arbeitete ich meine

---

[1]) Vortrag, gehalten am 15. VI. 1930 in der Festsitzung der Dermatologischen Gesellschaft von Hamburg-Altona zu Ehren des 75. Geburtstags von Prof. Arning.

Digitized by Google

Trübungsreaktion aus, die MTR, deren Charakteristikum es ist, daß die Organextrakte durch Tolubalsam verstärkt werden.

Die bis zur ersten internationalen serologischen Konferenz in Kopenhagen im Jahre 1923 veröffentlichten Flockungsreaktionen hatten alle ungefähr die gleiche Schärfe wie die in Deutschland übliche WR mit inaktiven Seren. Kahn und Müller gelang es dann bekanntlich, Reaktionen auszuarbeiten, die wesentlich mehr Syphilisfälle anzeigten als die bisher bekannten Methoden. Die zweite vom Völkerbund einberufene serologische Konferenz in Kopenhagen im Jahre 1928 hat unzweideutig gezeigt, daß mit der Kahnschen und Müllerschen Probe ein neuer Standard an Schärfe in der Serodiagnostik der Syphilis bei gut gewahrter Spezifität erreicht ist. Gemeinsam ist beiden Proben, daß sie mit sehr konzentrierten Extrakten unter reichlicher Beigabe verstärkenden Cholesterins arbeiten.

Ich habe auf Grund der Kopenhagener Erfahrungen versucht, meine Trübungsreaktion zu verstärken. Es gelang das ohne weiteres durch Vermehrung des Balsamgehalts, von dem im wesentlichen die Empfindlichkeit der MTR abhängt. Ich verdreifachte ungefähr die Menge des Tolubalsams und konnte mit diesen verstärkten Antigenen eine neue Reaktion ausarbeiten, der ich den Namen „Klärungsreaktion" (MKR) gab. Das Charakteristische dieser Methode beruht darin, daß im positiven Fall bis zum nächsten Tag eine starke Flockung und Sedimentierung in den Versuchsröhrchen einsetzt und sich dabei die anfangs milchig trübe Reaktionsflüssigkeit klärt.

In verschiedenen Publikationen habe ich diese neue, ganz besonders scharfe Syphilisreaktion beschrieben, zuletzt in Nr. 47 der Münch. med. Wschr. 1929. Diese Arbeit setze ich hier als bekannt voraus. In Anlehnung an meine früheren Versuche mit der MTR habe ich auch die MKR zu einer Mikro-Schnellreaktion ausgearbeitet. Sie hat vor der MTR-Mikroprobe den Vorzug, daß sie mit schwacher Vergrößerung abgelesen werden kann. Außerdem ist das Ablesen leichter, weil die Flockung im positiven Fall erheblich stärker ist als bei der MTR. Anfangs benutzte ich für die MKR-Mikro ebenso wie für die MTR-Mikro die Methode des hängenden Tropfens. In der letzten Zeit hat meine Assistentin Frl. Böttcher versucht, die Mikroprobe in ähnlicher Weise wie eine orientierende Agglutination auf geraden Objektträgern anzusetzen. Das hat den Vorteil, daß man bis zu 10 Proben auf einem Objektträger vereinigen kann, daß die einzelnen Reaktionstropfen dicker sind als das im hängenden Tropfenpräparat möglich ist, und daß dadurch die Reaktion noch leichter abgelesen werden kann. Außerdem liegen die tiefsten Schichten aller Tropfen in einer Ebene; man braucht daher den Fokusabstand beim Ablesen nicht zu ändern. Die mit dieser verbesserten Mikrotechnik ausgeführten Versuche sind noch nicht veröffentlicht. Ich möchte daher hier etwas ausführlicher auf sie eingehen und gleichzeitig mitteilen, wie wir jetzt in meinem Institut die MKR ausführen:

1. Wenn nur sehr wenig Serum zur Verfügung steht, mischt man wie bei der MTR-Mikro in geeichten Platinösen (die Serumöse hat einen Innendurchmesser von 2 mm, die Extraktöse einen solchen von 4 mm) einen kleinen Tropfen des aktiven Serums mit einem großen Tropfen der frisch bereiteten und 2 Minuten nachgereiften Extraktverdünnung. Diese soll mit einer Kochsalzlösung bereitet sein, die einen Sodagehalt von 0,03% und wie alle für die MKR benutzten Salzlösungen einen Kochsalzgehalt von 3,5% besitzt. Ich zeige Ihnen hier im Bilde, wie die Mischung der Reagenzien mit Hilfe der Ösen ausgeführt wird. Von der Reaktionsflüssigkeit bringt man eine Öse voll auf einen gewöhnlichen geraden Objektträger. Man kann auf einem solchen bis zu 5 verschiedene Blutproben untersuchen. Eine größere Zahl von Proben auf einem Objektträger zu vereinen empfiehlt sich nicht, da das Mischen in den Ösen eine gewisse Zeit erfordert und daher die Gefahr besteht, daß die ersten Tropfen einzutrocknen beginnen bis die letzten fertig sind. Bei der später zu besprechenden Makro-Mikroprobe liegt diese Gefahr nicht vor.

Die Präparate bleiben 1 Stunde bei Zimmertemperatur von etwa 20° C liegen. Um ein Eintrocknen der Tropfen zu vermeiden, müssen diese natürlich in einer sogenannten „feuchten Kammer" aufbewahrt werden, die man sich jeder Zeit leicht improvisieren kann. Ich ziehe den üblichen Glasschalen kleine, dichtschließende, flache Schränkchen vor, die einen durchlöcherten Einsatz besitzen. Auf den Boden des Schränkchens stellt man eine Schale mit im Überschuß angefeuchteter Papierwatte; auf den durchlöcherten Einsatz legt man die Präparate. Den Einsatz macht man zweckmäßigerweise etwas weniger tief als das Schränkchen, so daß die Präparate nach vorn überstehen und daher leicht mit der Hand zu fassen sind.

Digitized by Google

Nach abgelaufener Reaktionszeit durchmustert man die Präparate unter dem Mikroskop mit einer etwa 60fachen Vergrößerung (z. B. Okular 6×, Objektiv 10×). Im negativen Fall sieht das Gesichtsfeld gleichmäßig gekörnt aus und hat einen gelbbräunlichen Farbenton. Bei stark positiven Seren haben sich die Körnchen zu ganz dicken, fast schwarzen Flocken und Schollen zusammengeballt und lassen leere helle Zwischenräume zwischen sich frei. Bei schwach positiven Reaktionen sind die Flocken kleiner und die Zwischenräume zwischen ihnen noch mehr oder weniger von Körnchen angefüllt. Zeigt das Bild nur eine ungleichmäßige Körnelung aber noch keine deutliche Flockung, so ist die Reaktion als zweifelhaft zu bezeichnen (Demonstration).

2. Verfügt man über etwas größere Serummengen, so setzt man eine Makro-Mikroprobe an. Man gibt 0,2 ccm Serum in Reagenzröhrchen von etwa 8 cm Länge und genau 1 cm lichter Weite, pipettiert 0,5 ccm der Extraktverdünnung mit 0,03% Sodagehalt hinzu und schüttelt die Versuchsgestelle gut durch. Unmittelbar nach dem Schütteln entnimmt man aus den einzelnen Versuchsröhrchen je einen Tropfen der Reaktionsflüssigkeit und bringt ihn auf einen geraden Objektträger. Man benutzt dazu am zweckmäßigsten einfache, nicht graduierte Glasröhrchen von etwa 15 cm Länge und 2 mm lichter Weite, die an beiden Enden ganz gerade abgeschnitten und glatt geschmolzen, aber nicht ausgezogen sind. Man stellt diese Röhrchen in die Reagenzgläser, verschließt bei der Entnahme einer Mikroprobe das betreffende Röhrchen oben mit dem Zeigefinger, setzt es mit dem unteren Ende senkrecht auf den Objektträger auf und beschreibt unter leichtem Lüften des Zeigefingers auf dem Objektträger einen kleinen Kreisbogen von etwa 5 mm Durchmesser. Man erzielt auf diese Weise schöne, gleichmäßige, flache Tropfen, während man ohne die kreisförmige Bewegung zu runde, kugelige Tropfen erhält, die sich nicht so gut ablesen lassen wie flache.

Die gut gereinigten Objektträger hat man vorher je nach der Zahl der zu untersuchenden Sera mit Fettstiftstrichen in gleichgroße Fächer (im allgemeinen 10) eingeteilt. Man kann sich auch nach Jacobsthals Vorgang die Felder mit Merckscher Diamanttinte in die Objektträger einätzen und numerieren. Jedes Fach entspricht der Reihe nach einem bestimmten Serum. Die Präparate kommen, wie ich bereits vorher bei der Besprechung der Mikroreaktion ausgeführt habe, für 1 Stunde in eine feuchte Kammer und werden dann mikroskopiert.

Will man den Versuch am anderen Tage auch als Makro-Klärungsreaktion ablesen, so fügt man nach Entnahme der Mikrotropfen den einzelnen Reagenzröhrchen je 0,1 ccm einer 0,1%igen Salzsäurelösung zu, schüttelt sofort wieder gut durch und läßt die Versuchsgestelle bis zum anderen Tage, ungefähr 16—20 Stunden, bei einer Temperatur von 20° C stehen.

Im positiven Falle ist dann während dieser Zeit eine starke Sedimentierung und vollkommene Klärung der Flüssigkeitssäule eingetreten. Bei negativen Seren ist die Flüssigkeit vollkommen undurchsichtig, milchig trübe geblieben. Bei schwach positiven Seren ist die Klärung nicht vollkommen, die Flüssigkeit vielmehr nur mehr oder weniger durchsichtig. Als zweifelhaft sind diejenigen Reaktionen zu buchen, bei denen keine deutliche Klärung, sondern nur eine gewisse Aufhellung eingetreten ist.

3. Stehen größere Serummengen zur Verfügung, so setzt man eine quantitative Makroprobe an, wie ich das in meinen früheren Arbeiten ausführlich geschildert habe. Man kombiniert außerdem die Makroreaktion mit der Mikroprobe. In allen Versuchsröhrchen arbeitet man mit 0,2 ccm aktiven Serum. Für Lumbalflüssigkeiten wählt man die Dosis von 0,25 ccm Liquor. Von den verschiedenen Extraktverdünnungen gibt man zu jedem Röhrchen je 0,5 ccm. Für das erste Versuchsröhrchen wählt man eine Extraktverdünnung, die mit einer 0,01%igen Sodalösung bereitet ist. Im zweiten Röhrchen enthält die Salzlösung 0,015% Soda und im dritten 0,03%. Dieses dritte Röhrchen dient zunächst für die Mikroprobe und bleibt dann ohne nachträglichen Zusatz von Salzsäure mit den beiden anderen Röhrchen zur quantitativen Auswertung der Reaktion bis zum nächsten Tage bei Zimmertemperatur stehen.

Die in letzter Zeit von der Adler-Apotheke in Hagen i. Westf. ausgegebenen MKR-Extrakte sind so verbessert, daß falsche negative Reaktionen bei überstark positiven Seren jetzt zu den größten Seltenheiten gehören. Bei der Mikroreaktion sind solche bisher überhaupt noch nicht beobachtet worden. Das in meinen früheren Arbeiten vorgeschriebene Versuchsröhrchen mit verdünntem Serum zur Erfassung der überstark positiven

Digitized by Google

Sera kann somit jetzt fortgelassen werden, zumal wenn man die Makro- und Mikroreaktion nebeneinander ansetzt. Man kann auch für den praktischen Gebrauch im allgemeinen auf das erste Makroröhrchen mit 0,01% Sodagehalt verzichten. Das Röhrchen mit 0,015% Soda muß aber nach Möglichkeit beibehalten werden, da in ihm die Reaktion bei einer Reihe von Seren etwas stärker ausfällt, als in einem ursprünglich mit 0,03% Sodagehalt angesetzten und später durch Salzsäure wieder verstärkten Versuch. Außerdem ist es ja bekanntlich bei jeder Reaktion sicherer, wenn man wenigstens 2 Versuchsröhrchen zur Verfügung hat.

Das Ablesen der quantitativen Makroreaktion erfolgt nach folgenden Grundsätzen: Bei sehr stark positiven Seren zeigen alle drei Versuchsröhrchen nach 16—20 Stunden vollkommene Klärung, bei stark positiven nur die beiden ersten Röhrchen, während im letzten die Klärung fehlt oder unvollkommen ist. Bei schwach positiven Seren ist nur die Flüssigkeit im ersten Röhrchen vollkommen geklärt, während die im zweiten unvollkommene Klärung aufweist und die im dritten gar nicht geklärt ist. Als zweifelhaft sind diejenigen Versuchsergebnisse zu bezeichnen, bei denen nur das erste Röhrchen vollkommene oder unvollkommene Klärung aufweist, die beiden andern aber undurchsichtig trübe geblieben sind. Mit dem Prädikat „zweifelhaft" sind ferner diejenigen seltenen Fälle zu belegen, bei denen die Klärung keine deutliche Skala zeigt, sondern alle oder die beiden ersten Röhrchen nur eine gleichmäßig starke, unvollkommene Klärung der Flüssigkeitssäule aufweisen. Ist in keinem der drei Röhrchen eine Klärung eingetreten, so ist die Reaktion als negativ zu buchen.

Bei der Gesamtbewertung des quantitativen Reaktionsergebnisses wird die Mikroreaktion, über die alles Notwendige bereits gesagt ist, mit herangezogen. Es hat sich gezeigt, daß eine Reihe von Seren schon sehr frühzeitig ausflockt; die Sedimentierung und Klärung bis zum anderen Tag bleibt aber aus oder ist nur schwach. In diesen Fällen zeigt die Mikroprobe allein positiv an, während die Makroprobe versagt bzw. quantitativ schwächer ausfällt. Andererseits gibt es, wenn auch seltener, Sera, bei denen die Flockung nur langsam in Gang kommt, sich aber bis zum anderen Tag zu deutlicher Sedimentierung und Klärung steigert. Die Mikroprobe ist in diesen Fällen im Gegensatz zu der positiven Makroprobe negativ oder nur zweifelhaft.

Im allgemeinen ist es so, daß die Mikroprobe mehr positive Syphilissera erfaßt als die Makroreaktion. Diese aber andererseits ist bei einer Reihe von Fällen, die in der Mikroprobe nur schwach positiv reagieren, stark positiv. Die Makroprobe ist also der Mikroreaktion mehrfach quantitativ überlegen, während umgekehrt diese eine nicht zu unterschätzende qualitative Überlegenheit aufweist. Der Grund für die gelegentlich zu beobachtenden Differenzen im Ausfall der beiden Proben ist darin zu sehen, daß die Mikroreaktion nur die beginnende Flockung erfaßt, die Makroprobe dagegen das Endresultat, nämlich die Sedimentierung der Flocken und die gleichzeitige Klärung der Flüssigkeit. Man kann sich von der Verschiedenheit der beiden Indikatoren leicht dadurch überzeugen, daß man die Makroprobe mit 0,03% Sodagehalt bis zum anderen Tag stehenläßt. Ein Teil der Sera, die bereits nach 1 Stunde im mikroskopischen Bild deutliche Flockung gezeigt, also positiv reagiert hatten, weist am anderen Tag keine Klärung auf, reagiert also negativ, da der relativ hohe Sodagehalt des Versuchs das Zustandekommen der Klärung verhindert.

Beide Formen der MKR ergänzen sich wie gesagt in einer gewissen Zahl von Fällen aufs beste. Die Ausbeute an positiven Resultaten bei Syphilisfällen wird daher durch die Kombination der Makroprobe mit der Mikroprobe erhöht. In der ganz überwiegenden Mehrzahl aller Fälle stimmen aber selbstverständlich beide Proben im positiven oder negativen Ausfall vollkommen überein.

Die MKR, die ich Ihnen eben beschrieben habe, bildet mit der KAHNschen und MÜLLERschen Probe die Gruppe der besonders scharf anzeigenden Syphilisreaktionen. Sie werden nun fragen: Ist es denn überhaupt wünschenswert, die Serodiagnostik der Syphilis so sehr zu verschärfen? Dazu ist meiner Meinung nach folgendes zu sagen: Ob besonders empfindliche Syphilisreaktionen ein besserer Führer bei der Behandlung der Lues sind als schwächere Methoden, kann erst durch jahrelange Erfahrungen entschieden werden. Es wäre an sich möglich, daß man bis zum Negativwerden einer besonders scharfen Probe die Pat. zu lange mit zu großen Mengen Salvarsan usw. behandeln müßte. Andererseits aber kann es keinem Zweifel unterliegen, daß es bei der Behandlung von frischen Fällen von großer Bedeutung sein kann zu wissen, ob das Syphilisvirus bereits generalisiert ist oder nicht. Für diesen Zweck kann eine Syphilisreaktion gar nicht scharf genug sein. Das gleiche gilt für rein

Digitized by Google

diagnostische Zwecke. Zur Feststellung, ob ein Pat. überhaupt an Syphilis leidet oder gelitten hat, muß eine Syphilisreaktion ebenfalls so scharf wie nur irgend möglich sein, wenn sie nur gleichzeitig auch spezifisch ist. Das Bestreben, besonders empfindliche Syphilismethoden auszuarbeiten, hat daher sachliche Berechtigung.

Ich selbst war außerdem von jeher bestrebt, nicht nur besonders scharfe, sondern auch technisch möglichst einfache Syphilisreaktionen zu finden. Mir schwebte dabei als Ziel vor, die serologische Syphilisdiagnostik nicht auf einige wenige Institute beschränkt zu lassen, sondern es jedem größeren Krankenhauslaboratium zu ermöglichen, das gesamte Krankenmaterial des Hospitals systematisch auf Syphilis zu untersuchen. Nur eine technisch einfache Probe, deren Resultate leicht und einwandfrei zu beurteilen waren, konnte hierfür in Frage kommen. Die Reaktion mußte außerdem möglichst scharf anzeigen.

Ich sehe einigen von Ihnen an, daß Sie mit der Ausdehnung der Syphilisreaktionen auf die Krankenhauslaboratorien nicht einverstanden sind. Ein derartiges Vorgehen birgt keinerlei Gefahren in sich, wenn nur der Krankenhausleiter bzw. der Chef der betreffenden Abteilung vernünftig ist. Es wäre natürlich ein großer Fehler, wenn er auf Grund einer positiven Reaktion bei einem Fall, der anamnestisch und klinisch keinerlei Zeichen für Syphilis darbietet, eine intensive Behandlung einleiten wollte. So verfahren aber auch diejenigen Krankenhausärzte — und ihre Zahl ist bereits verhältnismäßig groß —, die die Syphilisreaktionen selbst ausführen, in der Praxis nicht. Sie senden vielmehr von denjenigen Pat., bei denen der Ausfall der Reaktion im Widerspruch zu der Vorgeschichte und dem klinischen Verhalten steht, das Blut an ein größeres Institut ein und lassen die Reaktion unter Hinzuziehung verschiedener Methoden nachprüfen. Andererseits werden sie auffallende negative Reaktionen bei Pat., die Syphilis überstanden haben, ebenfalls in einem fremden Laboratorium nachkontrollieren lassen. Die Ausgaben, die sie für diese wenigen Untersuchungen haben, sind selbstverständlich erheblich geringer, als wenn sie das Blut von sämtlichen Pat. systematisch fremden Instituten einsenden würden. Eine systematische Untersuchung ist aber von größtem Wert.

Vor kurzem noch hat Zimmermann in der Klin. Wschr., 1930, Nr. 10, einige sehr lehrreiche Syphilisfälle veröffentlicht, die ohne systematische Durchuntersuchung des gesamten Krankenmaterials nicht aufgefunden wären und tatsächlich auch bis dahin von keinem Arzt entdeckt waren. Im Hinblick auf den bekannten Standpunkt Buschkes vertritt Zimmermann am Schluß seiner Arbeit die auch von mir immer wieder erhobene Forderung, „daß unterschiedslos bei jedem Kranken eines Krankenhauses, Sanatoriums oder einer Heilstätte eine Seroreaktion auf Lues angestellt werden soll".

Ich komme nun zu meinen statistischen Erfahrungen: Mit der Kombination der Makro- und Mikroprobe der MKR habe ich bisher rund 1000 Sera untersucht und zum Vergleich die Müllersche Ballungsreaktion (MBR II), meine Trübungsreaktion (MTR) und eine besonders scharfe Wassermannsche Reaktion (WR) herangezogen. Die Antigene für diese verdanke ich Dr. Wadsworth, dem Direktor des Hygienischen Instituts des Staates New York in Albany. Sie zeichnen sich dadurch von den in Deutschland üblichen Extrakten aus, daß sie mit Kochsalzlösung im Verhältnis 1 : 100 schnell verdünnt werden, während die in Deutschland üblichen Extrakte ganz langsam nur auf etwa 1 : 6 verdünnt werden. Die Verdünnungen des amerikanischen Extrakts sind nur ganz leicht opaleszierend, während die der deutschen mehr oder weniger trübe sind. Bei der MTR arbeitete ich mit neueingestellten Rinderherzextrakten und wählte die Elkelessche Kuppenablesung. Die MBR II wurde mit den Serumdosen 0,125 ccm und 0,25 ccm angesetzt und nach etwa 20 Stunden abgelesen.

Von den 969 Fällen meiner Statistik reagierten mit allen Methoden negativ 530 Sera, in einer oder mehreren Proben positiv 439. Von den positiven Reaktionen betrafen 423 sichere Syphiliserkrankungen, während bei 16 Fällen die Diagnose Syphilis bisher nicht bestätigt werden konnte. Sie sind also vielleicht als unspezifische Reaktionen aufzufassen.

Bei den serologisch erkennbaren 423 sicheren Syphilisfällen versagte die MTR in 25%, die MBR II in 21%, die WR in 15%, die MKR-Makroprobe in 9%, die Mikro in 4% und die Kombination von Makro- und Mikroprobe nur in 3% aller Fälle. Die Statistik wurde in der Weise ausgeführt, daß die Zahl der mit einer oder mehreren Methoden diagnostizierten sicheren Syphilisfälle gleich

Digitized by Google

hundert gesetzt und die Zahl der Versager dann im Verhältnis zu dieser Grundzahl berechnet wurde.

Die MKR erwies sich somit als die schärfste der zum Vergleiche herangezogenen Methoden. Dieses Resultat stimmt sehr gut mit meinen übrigen Beobachtungen überein. Ich verfüge über eine genaue Vergleichsstatistik von mehr als 12000 Untersuchungen, bei denen die WR, die MTR, die KAHNsche und die MÜLLERsche Probe neben der MKR angestellt wurden. Die Prozentzahlen dieser in verschiedenen Variationen durchgeführten Statistik sind im wesentlichen immer die gleichen. Ich kann hier nur das Wichtigste mitteilen und muß inbetreff aller Einzelheiten auf eine später erscheinende ausführliche Publikation verweisen. Am schwächsten war in meiner Statistik stets die mit der Originaltechnik ausgeführte WR mit 25—30% Versagern. Ihr folgte die MTR mit 20—25%, darauf die MÜLLERsche und die KAHNsche Probe mit 15—20%, die WR mit amerikanischen Extrakten mit durchschnittlich 15% und die MKR mit 3—10% Versagern.

Aus dieser Statistik geht ohne weiteres hervor, daß die WR allein, selbst wenn sie mit einer besonders scharfen Technik ausgeführt wird, so viele Versager aufweist, daß sie unbedingt durch andere Methoden ergänzt werden muß. Das gilt ganz besonders für die in Deutschland gebräuchliche Originalmethode der WR. Es gibt ja auch heute bei uns wohl kein Laboratorium mehr, in dem nicht neben der WR mindestens eine der Flockungsreaktionen ausgeführt würde.

Schwierig ist natürlich die Wahl einer derartigen zweiten Methode. In meinem Institut gehen wir so vor, daß wir neben der WR in der Originaltechnik und neben einer besonders scharf eingestellten WR die MTR ansetzen. Diese liegt in der Schärfe des Reaktionsausfalles zwischen der schwachen Original-WR und einer verstärkten WR. Außerdem aber setzen wir regelmäßig zwei der modernen, besonders scharfen Flockungsreaktionen an. Anfangs arbeiteten wir neben der MKR mit der KAHNschen Probe. Im Laufe der Zeit haben wir sie aber zugunsten der MÜLLERschen MBR II verlassen, die uns insbesondere bei Spätablesung am anderen Tage in den Serumdosen 0,125 und 0,25 ccm mehr befriedigte. Wir konnten die KAHNsche Probe um so eher fortlassen, als die mit ihr ermittelten Syphilisfälle fast ausnahmslos auch von der MBR II und von der MKR erfaßt wurden. Man kann selbstverständlich schon wegen Materialmangels nicht dauernd mit einer unbegrenzten Zahl von Methoden arbeiten, sondern muß diejenigen auswählen, die die größte Ausbeute an positiven Resultaten liefern und am leichtesten anzusetzen und zu beurteilen sind.

Bei der KAHNschen Reaktion störte uns immer wieder die Schwierigkeit der Beurteilung der schwach positiven Ausschläge. Insbesondere beim Wechsel des Untersuchers kamen große Differenzen in der Beurteilung vor. Auch beobachteten wir mehrfach erhebliche Unterschiede, wenn wir die Reaktion sofort oder etwa erst nach $^1/_4$ Stunde ablasen. Die Sicherheit der Beurteilung des Ausfalls einer Reaktion muß aber oberstes Gesetz sein. In dieser Beziehung stand bisher die WR unerreicht da. Erst mit der MBR II und der MKR wurden Methoden geschaffen, die in dieser Beziehung der WR ebenbürtig sind.

Bei der KAHNschen Reaktion fielen außerdem Wiederholungsuntersuchungen mit derselben Serumprobe an verschiedenen Untersuchungstagen mehrfach verschieden aus. Selbstverständlich kommen derartige Differenzen bei allen serologischen Methoden vor. Nach unseren Erfahrungen waren sie bei der WASSERMANNschen und KAHNschen Reaktion am häufigsten und bei der MBR II und der MKR am seltensten. Die MÜLLERsche Ballungsprobe hat allerdings wieder den Nachteil, daß bereits geringe Änderungen der Technik den Ausfall der Versuche wesentlich beeinflussen können. Bei einwandfreier Technik aber erhält man mit ihr ebenso gleichmäßige Resultate wie mit der MKR. Diese ist sowohl als Makro- wie als Mikroprobe die einzige der von uns geprüften Syphilisreaktionen, die immer und in jedem Fall ein brauchbares Resultat gibt. Von den 969 Fällen meiner letzten Statistik wiesen 29 in der WR Eigenhemmung auf, und die MÜLLERsche Ballungsprobe konnte neunmal wegen zu starker Trübung des Reaktionsgemisches überhaupt nicht abgelesen werden. Es ist aber zu verlangen, daß eine gute Methode auch mit zersetzten, trüben, ikterischen und hämolytischen Seren einwandfrei zu beurteilende Reaktionen gibt. Das ist bei der MKR der Fall. Sie ist außerdem diejenige der geprüften Methoden, die am leichtesten angesetzt und abgelesen werden kann.

Die Kardinalfrage bei jeder Syphilisreaktion ist natürlich der Grad ihrer Spezifität. Bei keiner der untersuchten Methoden überschritt die Zahl der

Digitized by Google

möglicherweise unspezifischen Reaktionen 1% der gesamten Untersuchungen. Besonders betonen möchte ich, daß die MKR-Mikroreaktion trotz ihrer besonders großen Schärfe bisher noch keine Unspezifitäten aufgewiesen hat. Es ist also keineswegs so, daß die erhöhte Schärfe einer Methode gleichzeitig auch automatisch einen höheren Grad von Unspezifität bedingen müßte. Natürlich hängt die Zahl der unspezifischen Befunde auch von der Art des Untersuchungsmaterials ab. Die Hauptmasse der in meinen Instituten verarbeitenden Blutproben wird von den Beratungsstellen für Geschlechtskranke, welche die Landesversicherungsanstalt Westfalen in der Provinz unterhält, eingesandt. Die Blutproben der Beratungsstellen stammen natürlich zum großen Teil von Syphilitikern. Meist handelt es sich um Lues latens. Daneben aber gehen meinem Institut Blutproben von den Ärzten und den Krankenhäusern der näheren Umgebung zu, und außerdem untersuchen wir systematisch alle in die Lungenheilstätte Ambrock eingelieferten Pat. Es stehen mir also Kontrollfälle in genügender Zahl zur Verfügung. Selbstverständlich ist es möglich, daß bei einem andersgearteten Krankenmaterial mehr Unspezifitäten beobachtet werden. Für diesen Fall bietet die MKR aber jederzeit die Möglichkeit, die Reaktion durch erhöhten Sodazusatz zur Salzlösung abzuschwächen. Jeder Untersucher, der mit der MKR arbeitet, ist also ohne weiteres in der Lage, die Reaktion mit denselben Antigenen ganz nach Belieben stark oder schwach einzustellen.

Als weiteren Vorzug der MKR-Mikroprobe möchte ich hier kurz anführen, daß man zu ihrer Ausführung keinen Brutschrank nötig hat und daß sie von der Laboratoriumstemperatur in weiten Grenzen unabhängig ist. In heißen Laboratoriumsräumen, z. B. in den Tropen, gelingt es ohne weiteres, die Temperatur der feuchten Kammer während der einstündigen Reaktionszeit durch Benutzen von Eiswasser oder einer Kältemischung auf 20° herabzudrücken. Ebenso leicht kann man bei kühler Laboratoriumstemperatur durch Verwenden heißen Wassers die Temperatur auf 20° erhöhen. Die optimale Versuchstemperatur von etwa 20° C läßt sich also bei der Mikroprobe mit einfachen Mitteln überall erreichen.

Das mir von Ihrer Gesellschaft für diesen Vortrag gestellte Thema müßte auf Grund meiner Erfahrungen in den letzten beiden Jahren eigentlich umgekehrt werden. Es handelt sich heute meiner Überzeugung nach nicht mehr darum, ob man die WR durch Flockungs- und Klärungsreaktionen ergänzen soll. Die Frage lautet vielmehr dahin: Soll man neben den modernen Flockungs- und Klärungsreaktionen, insbesondere neben der Kahnschen Probe, der MBR II und der MKR noch die WR zur Ergänzung ausführen?

Schon auf der letzten serologischen Völkerbundskonferenz in Kopenhagen sind verschiedene Forscher dafür eingetreten, daß man die WR im Hinblick auf die guten Ergebnisse der Kahnschen und Müllerschen Probe ganz fallen lassen könne. Tatsächlich hat die WR in ihren verschiedenen Modifikationen auf der letzten Konferenz verhältnismäßig schlecht abgeschnitten. Dieses ungünstige Ergebnis ist aber meines Ermessens etwas durch die besonderen Umstände einer solchen Konferenz bedingt. Die empfindlichen Variationen der WR sind fast alle auf ein besonders gutes leistungsfähiges Komplement eingestellt. Einige Untersucher prüfen das Komplement jedes einzelnen Meerschweinchens erst auf seine besondere Güte, bevor sie es dem zu benutzenden Gesamtkomplement zufügen. Bei den Massenuntersuchungen einer Konferenz läßt es sich natürlich nur schwer erzielen, daß das Komplement an jedem Untersuchungstag ganz die optimalen Eigenschaften für die einzelnen Formen der WR hat. Dadurch werden die Untersucher unsicher in ihrer eigenen Methode und diese schneidet daher naturgemäß schlechter ab, als es im eigenen Laboratorium der Fall sein würde.

Aus diesen Gründen konnte ich mich in Übereinstimmung mit der Mehrzahl der Konferenzteilnehmer der Ablehnung der WR durch einzelne Forscher in Kopenhagen nicht anschließen und kann es heute um so weniger, als ich inzwischen in der WR nach Wadsworth eine ganz besonders leistungsfähige Methode kennengelernt habe. Die 3% Versager, welche die kombinierte MKR in meiner letzten Statistik bei serologisch erkennbaren Syphiliserkrankungen aufwies, betrafen ausschließlich Fälle, die mit der amerikanischen WR positiv reagiert hatten. Die MKR ließ dagegen keinen einzigen Fall aus, der von der MBR angezeigt wurde.

Wir haben immer wieder feststellen müssen, daß die Komplementbindung Syphilisfälle anzeigen kann, die mit den Flockungsreaktionen auch nicht die geringste Spur einer positiven Reaktion zeigen. Umgekehrt läßt die WR eine Reihe von Fällen aus, die von den Flockungsreaktionen überein-

Digitized by Google

stimmend zum Teil stark angezeigt werden. Offenbar ist an diesem Verhalten die Verschiedenheit der Indikatoren schuld. Alle Flockungsreaktionen, mögen sie sich als Flockung, Trübung, Ballung oder als Klärung zu erkennen geben, arbeiten mit dem gleichen Indikator der Flockung. Die WR dagegen benutzt im Gegensatz dazu den wesensfremden Indikator der Komplementbindung. Die Verschiedenheit der Indikatoren ließ schon a priori annehmen, daß sich die Resultate der WR und der Flockungsreaktionen nie ganz decken würden. Unsere Erfahrungen haben das durchaus bestätigt.

Wir wissen übrigens auch nicht, ob sich die WR nicht doch noch wesentlich verbessern lassen wird. Die meisten Modifikationen dieser Methode betreffen die Versuchstechnik und nicht die Antigene. Bei den Flockungsreaktionen aber hat es sich gezeigt, das die Eigenschaften der benutzten Extrakte von ausschlagender Bedeutung für den Ausfall der Reaktionen sind. Die Autoren, mit deren Namen die einzelnen Flockungsreaktionen verknüpft sind, haben sich in begreiflichem wissenschaftlichem Ehrgeiz durch besondere Leistungen anderer Methoden immer wieder dazu anspornen lassen, ihre eigenen Antigene und damit ihre Reaktionen zu verbessern. Ich nenne in dieser Beziehung hier nur SACHS, MÜLLER, KAHN und mich selbst. Der psychologische Anreiz hat bei der WR gefehlt. Die Extraktfrage, deren Bearbeitung übrigens eine ganz besonders große Ausdauer und Geduld verlangt, ist daher bei der WR in den letzten Jahren etwas stiefmütterlich behandelt worden. Hier liegen meiner Überzeugung nach noch große Entwicklungsmöglichkeiten.

Ich trete daher nach wie vor dafür ein, die WR beizubehalten. Allerdings genügt die Originalmethode den modernen Anforderungen nicht mehr. Man muß vielmehr mit einer scharf eingestellten WR arbeiten. Eine Universalmethode, die alle anderen Syphilisreaktionen überflüssig machen könnte, gibt es nicht. Auch die MKR macht keinen Anspruch darauf, eine solche zu sein. Sie kommt allerdings dem Ideal einer Universalmethode nach unseren Erfahrungen von allen zur Zeit bekannten Syphilisproben am nächsten. Insbesondere bei behandelten Fällen, bei kongenitaler Lues, Syphilis des Zentralnervensystems, latenter Lues und bei Primäraffekten erwies sie sich den anderen Methoden überlegen.

Versammlungen

Dermatologische Gesellschaft Hamburg-Altona
Festsitzung zu Ehren des 75. Geburtstages von Prof. Arning
am 15. VI. 1930

Vorsitzender: Ritter Schriftführer: Bruck

1. Meinicke: Über die Notwendigkeit der Ergänzung der Wassermannschen Reaktion durch Flockungs- und Klärungsreaktionen.

(Erscheint in dieser Wochenschrift.)

Bruck hält Anstellung einer Flockungs- und Trübungsreaktion neben der Komplementbindungs für unerläßlich. Welche man wählt, ist nicht so wichtig. Bei jeder Methode gibt es Versager und unspezifische Resultate, aber jene Methode wird am meisten leisten, auf die man eingearbeitet ist und deren Schwächen und Feinheiten man kennt. Dazu kommt, daß der Praktiker nicht nur das klinische Bild nach dem serologischen Resultat, sondern auch das serologische Ergebnis nach dem klinischen Status beurteilen soll. Vortr. wendet neben der Kaupschen Technik der Original WR die MTR und die von ihm angegebene Zentrifugiermethode an, geht aber insofern einen Schritt weiter, als er neben der Inaktivtechnik auch die Heranziehung der Aktivtechnik empfiehlt. Die quantitativ ausgewertete Aktivmethode, wie er sie vor einigen Jahren mit Behrmann und Rosenberg angegeben, ist geeignet, im Verein mit Flockungs- und Trübungsreaktion die Originalmethode dort zu ersetzen, wo frische Seren zur Verfügung stehen, also in Kliniken. Allerdings halten die meisten Serologen nach fast 25jähriger Gewohnheit an der Inaktivtechnik fest. Dagegen wird allgemein der Wert einer neben der Originalmethode ausgeführten Aktivreaktion zugegeben. Stellt man sich auf diesen Standpunkt, so liegt kein Grund vor, die Aktivtechnik noch weiter zu vereinfachen. Vortr. hat eine Methode ausgearbeitet, die an Einfachheit die bisherigen

Digitized by Google

noch übertrifft. Er ging von der Beobachtung aus, daß die Bindung zwischen unverdünntem aktivem Serum und unverdünntem Extrakt schneller und intensiver erfolgt, als die Bindung von Verdünnungen. Es werden von jedem Serum 2 Röhrchen angelegt. In jedes Röhrchen kommen 0,2 unverdünntes höchstens 24 Stunden altes aktives Serum. In Röhrchen 2 gibt man 2 Tropfen alkoholischen Menschenherzextraktes (ohne Cholesterin) und schüttelt um. Man läßt die Röhrchen sodann 10 Minuten bei 37° binden, fügt 1 ccm einer 0,5%igen Hammelblutaufschwemmung zu und liest nach 20 Minuten bei 37° ab. Diese Methode ist schnell und bequem auszuführen, bedarf geringer Mengen Serum und Antigen, und Fehler durch Serumverdünnung oder verschieden disperse Extraktverdünnungen sind nicht möglich. Man muß nur beachten, daß man die Antigentropfen direkt in das vorher abgefüllte Serum fallen läßt und gleich umschüttelt, da das Antigen, falls es an der Glaswand herunterläuft und sich dem Serum erst allmählich beimischt, Fällungen und Fehler zur Folge haben kann.

Graetz: Die serologischen Reaktionen stellen biologische Phänomene dar, bei denen nicht ein Ablauf wie bei gewissen chemischen Reagenzglasmethoden erwartet werden kann. Bei einer großen Zahl von Fällen besteht zweifellos ein gleichartiges Reaktionsoptimum, und diese Fälle können leicht auf einen serologischen Nenner gebracht werden. Es gibt aber viele Fälle, bei denen die Reaktion des Serums durch Infektionszeit, Behandlungsart, Intensität der Behandlung usw. bestimmt wird. Für diese Fälle bedeutet es einen Fortschritt, daß neben der WR noch verschiedene Flockungsmethoden usw. zur Verfügung stehen. Diese sind zu erstaunlicher Leistungsfähigkeit ausgebaut worden, so daß sie vielfach eine erhöhte Leistungsfähigkeit gegenüber der WR gezeigt haben. Vortr. hält das Bestreben, die WR durch die technisch einfacheren Flockungs- oder Trübungsmethoden zu ersetzen, für ungerechtfertigt, da er zu der Auffassung gelangt ist, daß das Prinzip der Komplementbindung und der Flockungen keineswegs identisch ist. Wenn objektiv vielerorts eine Überlegenheit der Flockungs- bzw. Trübungsmethoden usw. der WR festgestellt worden sei, so läge dieses vielfach daran, daß die aufs exakteste ausgebauten Flockungsmethoden durchweg mit der Original-WR in Vergleich gesetzt würden, also mit einer Reaktion, die keineswegs die leistungsfähigste Form des Komplementbindungsprinzips darstelle. Man habe der WR im letzten Jahrzehnt nicht die Aufmerksamkeit hinsichtlich der technischen Ausgestaltung zugewandt wie den Flockungsreaktionen, man sei im Schematismus erstarrt. Auch die WR lasse sich leistungsfähiger gestalten bei voller Erhaltung der Spezifität, wenn man der Einwirkung der Temperatur auf die Reaktionsfähigkeit des Syphilitikerserums genügend Beachtung schenke. Vor allem sei es erforderlich, die vielfach verpönte Untersuchung des aktiven Serums, und zwar bei Wahrung der Grundtechnik der Originalmethode, zur Methode der Wahl zu erheben. Ref. glaubt, daß die Leistungsfähigkeit der von Meinicke besprochenen Klärungsreaktion hauptsächlich auf Verwendung aktiven Serums beruhe. Bei Vergleichsuntersuchungen sei vielfach die Überlegenheit der Klärungsmethode auch gegenüber der vom Ref. angewandten Kombinationsmethode in Erscheinung getreten, wenn das Serum im inaktiven Zustande untersucht wurde. Bei Verwendung der Aktivmethode sei sehr schnell ein Ausgleich zwischen beiden Methoden erfolgt, ohne daß jedoch auch hier eine absolute Übereinstimmung festgestellt werden konnte. Eine solche Übereinstimmung konnte nach den eingangs gemachten Darlegungen im übrigen auch keineswegs erwartet werden. Vortr. sieht keinen Grund zu Ersatz des Komplementbindungsprinzips durch das Prinzip der Flockung bzw. Trübung. Die Domäne der serologischen Reaktionen ist nicht mehr die jetzt in den Hintergrund tretende frische Lues, sondern die der Spätlatenz.

Kafka: Bezüglich der WR wäre hervorzuheben, daß wir in der Kombination von Originalreaktion, Aktivmethode und Cholesterin-Kälte-Methode ein Ensemble haben, das bei richtiger Beurteilung den Anforderungen bei der Diagnostik und Therapie genügt, so daß eine weitere Verschärfung der Methodik nicht nötig erscheint. Die Flockungs-, Trübungs- und Klärungsreaktionen stellen deswegen eine Ergänzung dar, weil es immer wieder Fälle gibt, die entweder nur auf die WR oder nur auf die Flockungsreaktion reagieren; denn es ist nicht nur die Einwirkung auf das Flockungsphänomen bei verschiedenen Seren verschieden stark und schnell, es scheint auch Sera zu geben, die bei dieser Versuchsanordnung überhaupt wirkungslos erscheinen, während sie bei der WR stark reagieren. Es ist eben die Einwirkung auf das Komplement und jene auf den Extrakt eine durchaus verschiedene. Eine Fehlerquelle der direkten Extraktreaktionen scheint darin zu liegen, daß ganz schwache Ergebnisse von den negativen schwer abzugrenzen sind, besonders bei den Mikroreaktionen, und daher in der Literatur zu Fehl-

Digitized by Google

diagnosen geführt haben. Der weiteren Verschärfung der direkten Extraktreaktionen wäre entgegenzuhalten, daß dadurch die Zone der unspezifischen Reaktionen vergrößert wird; gegen eine zu große Vereinfachung wäre einzuwenden, daß dadurch die Einführung der Syphilisreaktionen immer mehr in die Hände Unerfahrener kommt, wodurch die Fehlerquellen wesentlich vergrößert würden. Bezüglich Liquoruntersuchungen stehen die direkten Extraktreaktionen gegenüber der WR zurück, doch hat Riebeling gefunden, daß die MKR auch hier gute Dienste leistet, ja im Liquor positiv sein kann bei negativer WR.

Jacobsthal demonstriert eine neue Reaktion zur serologischen Krebsdiagnose. Bei dieser wurden die Gedankengänge von Hirszfeld, der eine kombinierte Ballungsreaktion mit cholesteriertem alkoholischem Krebsextrakt angegeben hat, kombiniert mit den neueren Ergebnissen der Sachsschen Schule zur Erzielung von Ballungsreaktionen. Vortr. demonstriert Ballungsreaktionen bei Krebsen, die mit Extrakt von Prostata- und Mammakarzinom gewonnen worden sind. Die Spezifität ist ziemlich weitgehend, doch immer noch nicht absolut.

Ritter: Was uns Kliniker am meisten interessiert, ist die Bedeutung der Wassermannschen und ähnlicher Reaktionen bei unklaren Fällen, d. h. bei Lues latens. Es vergeht keine Woche, wo wir nicht 1—2 Fälle sehen, die ohne jegliche Anamnese und klinischen Befund positive oder halbpositive Reaktion zeigen. Dabei wechseln die serologischen Reaktionen, manchmal ist die WR positiv, manchmal die Trübungs- und Klärungsreaktion. Haben diese Leute Syphilis oder nicht? Das ist eine bedeutungsvolle Frage, und ich glaube nicht, daß die von Meinicke vorgetragenen Forschungen weitere Aufklärungen bringen können. Auch eine zweite Frage kann nicht beantwortet werden. Was sagen uns die serologischen Reaktionen bezüglich Heilung der Lues? Wann und wie lange sollen wir eine Syphilis behandeln? Ich stehe auf dem Standpunkt, daß jede Lues bis zum Negativwerden der serologischen Reaktionen behandelt werden muß, und weiter, daß nach negativ gewordenen und bleibenden Reaktionen noch wenigstens 2 Kuren ausgeführt werden sollen. Es gibt auch Fälle, bei denen das Negativwerden der Seroreaktion nicht erzwungen zu werden braucht.

Mulzer: Die serologischen Luesreaktionen sind ein Glied in der Kette der Diagnose und dementsprechend zu bewerten. Ihre Überschätzung ist nach verschiedenen Richtungen hin gefahrbringend. Mancher klinisch sichere Fall wird noch heute lediglich wegen negativen Ausfalls der serologischen Reaktionen nicht für Lues gehalten, woraus sich verhängnisvollste Konsequenzen ergeben. Auch die Überfeinerung der Luesreaktionen ist nicht minder bedrohlich, weil mit Steigerung der Empfindlichkeit der Extrakte nicht selten Zunahme unspezifischer Resultate verbunden ist. Sicherlich gehen beide Vorgänge nicht unbedingt parallel. Natürlich sollen die Reaktionen möglichst einfach sein, jedoch sollen Vereinfachungen nicht dazu führen, daß jene unter unzulänglichen Verhältnissen ausgeführt werden. Zu unterstreichen ist der große Wert der Kontrolle durch Sera, deren Reaktionsweise dem Untersuchenden einwandfrei bekannt ist. Ganz besonders in Hautkliniken wird die Zuverlässigkeit der Resultate mit serologischen Reaktionen durch den Vergleich mit der Klinik wesentlich verbessert, weshalb hier die Verhältnisse für brauchbare Resultate am günstigsten liegen dürften.

Keining legt Wert darauf, daß neben der WR, welche sich auf den Anfangsteil des Präzipitationsvorganges, also auf die feindisperse Phase der Extraktserumreaktion stützt, auch solche Reaktionen ausgeführt werden, welche der grobdispersen Phase dieses Vorganges entsprechen. Das dürfte aber nur in den Flockungsreaktionen verwirklicht sein. K. konnte zeigen, daß gelegentlich vorkommende abweichende Resultate zwischen der WR und den Flockungsreaktionen die Folge einer abgeschwächten oder verzögerten Anfangsphase des Präzipitationsvorganges bei stark ausgeprägter Endreaktion und umgekehrt sind. Die Flockungsreaktionen ergänzen nicht nur die WR, sondern ermöglichen auch Resultate, welche der WR versagt bleiben, sie sind also eine wichtige Ergänzung der WR, können aber dieser nicht entraten. Verzicht auf die WR zugunsten der Flockungsreaktionen ist unmöglich.

Brinitzer betont die Wichtigkeit auch der feinsten Reaktionsausschläge, indem er auf die Konstanz auch dieser feinsten Ausschläge bei der einen oder anderen Methode bei alten jahrelang beobachteten Luesfällen hinweist. Die Meinicke-Mikro-Klärungsreaktion hat ihm schnelle und scharfe Resultate gegeben; sie ist sehr einfach in der Ausführung. Eine serologische Luesuntersuchung für Krankenkassen muß in allen Fällen die WR und die Flockungsreaktionen umfassen.

Digitized by Google

Riebeling fragt, ob Meinicke Erfahrungen mit der MKR im Liquor hat. Er selbst hat sie für den Liquor modifiziert. Die Gesamtmenge des benötigten Liquors war 0,8 ccm, also weniger, als Beyreuther beansprucht. Im Notfalle kann man mit halben Dosen auskommen. Schwierigkeit bietet die Ablesung, da der wasserklare Liquor mit der Extraktverdünnung zusammen schon eine helle Mischung ergibt, die auch bei negativem Liquor etwas durchscheint, so daß eine gewisse Übung zur Unterscheidung von schwach positiven und negativen Resultaten nötig ist. Bei Neurolues ist die Liquor-MKR wegen ihrer größeren Schärfe besonders brauchbar.

Meinicke stimmt Graetz bei, daß verschiedene Sera bei verschiedenen Methoden und zwar keineswegs immer bei den gleichen, ihr Reaktionsoptimum finden. Auch beeinflussen interkurrente Krankheiten häufig nur eine Methode bzw. diese in stärkerem Grade als die anderen. So wird die WR durch Malaria viel stärker nach der positiven Seite geführt als die Flockungreaktionen. Die Verschiedenheit der Indikatoren zeigt sich auch darin, daß bei Rotz der Pferde die akuten Fäile nur mit der Agglutination reagieren, aber noch nicht mit der Komplementbindung. Bei chronischen Fällen versagt die Agglutination und die Komplementbindung dominiert. In betreff der Aktivmethoden liegen große Unterschiede zwischen der WR und den Flockungsreaktionen. Die WR wird mit aktiven Seren schärfer und neigt gleichzeitig zur Unspezifität, während die MKR mit inaktivierten Seren unspezifische Resultate gibt. Wenn Kafka meint, daß durch Verschärfung der Flockungsreaktionen die Gefahr der Unspezifitäten vergrößert wird, so ist das in dieser allgemeinen Form nicht richtig. Gewiß läßt sich eine bestimmte Methode in ihrer Leistungsfähigkeit nur bis zu einer gewissen Grenze steigern und wird dann unspezifisch. Die Zone der Unspezifität ist aber, wie Müller gezeigt hat, nicht eine gerade Linie, sondern eine Kurve mit Berg und Tal. Wenn er seinen Extrakten geringe Cholesterinmengen zusetzte, arbeiteten sie spezifisch, aber schwach. Vermehrte er den Cholesteringehalt, bekam er unspezifische Resultate. Bei weiterer Steigerung aber ließen diese wieder nach, und er kam in eine Zone, in der seine Reaktion bei hoher Schärfe spezifisch arbeitete. Das gleiche gilt für Balsamextrakte. Verstärkt man den Balsamgehalt der MTR-Extrakte etwas, so bekommt man Unspezifitäten; dann kommt wieder eine Breite der Spezifität und gleichzeitig der hohen Leistungsfähigkeit. In dieser Zone arbeitet die MKR. Erst bei noch weiterem Steigern des Balsamgehaltes überwiegt die Unspezifität. Ritters Beobachtungen sind die Crux aller Laboratorien. Es wird immer Fälle geben, die so an der Grenze des Normalen stehen, daß sie einmal mit dieser, ein andermal mit einer anderen Reaktion positiv ausschlagen. Hier kann nur eine längere klinische Beobachtung, Untersuchung der Lumbalflüssigkeit usw. den Ausschlag geben. Die Schwierigkeiten, auf die Mulzer hingewiesen, sind die gleichen wie bei allen bakteriologischen Methoden. Wenn man die Diagnose Typhus trotz klinischer Symptome nicht stellt, weil der Widal negativ ist, so ist es ein grober Fehler. Brinitzer hat darauf aufmerksam gemacht, daß die Kassen nur die WR honorierten, nicht aber die Flockungsreaktionen. Der Laboratoriumsleiter wird gut tun, die Ärzte darauf hinzuweisen, daß bei der Serodiagnostik stets mit mehreren Methoden gearbeitet werden muß. Größere Erfahrungen mit Lumbalflüssigkeiten stehen M. nicht zur Verfügung, er glaubt aber, daß die MKR sich für Lumbalpunktate gerade in ihrer Mikroform besonders gut eignen wird.

Böhme: Lichtbilder von **Hautkarzinose**, die sich nach Amputation der Mamma trotz intensiver Röntgennachbestrahlung entwickelt hat.

Ritter hat einen ähnlichen Fall beschrieben. Man nennt diese Form nicht Lymphangitis carcinomatosa, sondern karzinomatösen Lymphbahninfarkt (Unna). Sein Fall unterschied sich nur durch den Sitz des primären Tumors (Ovarialkarzinom). Therapeutisch ist nichts zu machen.

Habermann (Univ.-Hautkl.): 1. Acrosarcoma Kaposi.

36jähr. Frau. Seit 1921 an Armen und Beinen rote Flecke. 1928 Uterusexstirpation, seitdem Zunahme der Flecke. Zahlreiche flache, blaurote, scharfbegrenzte Knoten von Linsen- bis Fünfmarkstückgröße an Ober- und Unterextremitäten. Bei Glasdruck bräunlicher Rückstand. Pirquet: positiv. Blutbefund normal. Histologisch: Starke Kapillarvermehrung, herdförmige Gefäßendothelwucherung neben Rundzelleninfiltraten. Lymphgefäßektasien. Blutungen und Hämosiderinablagerungen nicht nachweisbar.

2. Lichtdermatose? Lupus erythematodes subacutus?

51jähr. Frau. Mit 12 Jahren Skrophulose. Oktober 1929 Mammaexstirpation und Röntgenbestrahlung. Januar fortschreitende Rötung des Gesichts, Halses und der Hände. Jucken und Brennen, besonders nach Lichteinwirkung. Lividrote Schwellung der un-

Digitized by Google

edeckten Haut, am Rande sich in unscharf begrenzte urtikarielle Einzelblüten auflösend. berflächenzeichnung vergröbert, Follikel zum Teil erweitert, vielfach Gefäßreiserbildung, tarke Schmerzempfindlichkeit. Histologisch: Verbreiterung der Hornschicht, im Rete lem, verwaschene Färbung der Kerne. Papillarschicht ödematös, mäßig infiltriert. Kollagen und Elastin morphologisch und färberisch verändert.

3. Lichen ruber atrophicans, morphaeartig.

47jähr. Frau. An Handgelenken, Schultern, Unterbauchgegend hirsekorn- bis erbsengroße, weißliche glatte Flecke. Histologisch: Atrophie neben spärlichen scharf abgesetzten ubepithelialen Rundzelleninfiltraten.

Keining (Univ.-Hautkl.): 1. Lymphadenosis cutis circumscripta im Gebiet einer Prurigo lymphatica.

55jähr. Pat., von Mulzer und Keining in früherer Sitzung vorgestellt (Dermat. Wschr., 1928, S. 1371). Inzwischen haben sich mehrere Tumoren von Walnuß- bis Hühnereigröße am Rücken, besonders in Gegend der rechten Skapula entwickelt. Da diese im Gebiet einer Prurigo lymphatica aufgetreten sind, ergibt sich die Frage, ob sich an umschriebenen Stellen aus der histologisch unspezifischen Prurigo lymphatica durch allmählichen Übergang ein spezifisches Infiltrat gebildet hat, oder aber, ob sich die leukämischen Herde nur zufällig im Gebiet einer präexistierenden Prurigo lymphatica entwickelt haben. Es wird letztere Annahme nahegelegt und an der Auffassung festgehalten, daß Prurigo lymphatica stets eine unspezifische Veränderung bei den verschiedenen Formen der Leukämie darstellt, aber nicht im Sinne von Arzt und Randak als biologisch-spezifische Veränderung mit unspezifischem Beginn und gleitendem Übergang zu einem spezifischen Infiltrat gewertet werden kann. Histologisch wiesen die Tumoren vorwiegend perifollikuläre und perivaskuläre Infiltrate auf, welche aus gleichförmigen in einem Retikulum liegenden dicht gedrängten Lymphozyten bestanden, daneben nur geringe Mengen jugendlicher Bindegewebszellen.

2. Syringozystadenome.

46jähr. Pat., an den Augenlidern Kolloidmilien. Seit Jahren an der ganzen Brust bestehende harte, teils hautfarbene, teils rötliche linsengroße Papeln, willkürlich verstreut oder in Gruppen stehend, an der rechten Brustseite bedeutend zahlreicher als links. Tuberkulose des rechten Schultergelenks, das durch langfristige Verbände wiederholt ruhiggestellt worden ist, so daß die häufigen Insulte, welche diese Brustseite getroffen haben, mit der vermehrten Eruption in Zusammenhang stehen dürften.

3. Rollhaarzyste.

60jähr. Pat. (Nebenbefund retikuläre Vitiligo?). Die in der linken hinteren Axillarlinie befindliche, etwa haselnußgroße Rollhaarzyste besteht seit früher Kindheit.

Hopf (Univ.-Hautkl.): 1. Hämato-Lymphangiom der Zunge.

14jähr. Knabe, seit Geburt bestehend. Zunge mäßig vergrößert, besonders an der Unterseite bis linsengroße, helle und dunkelrote Bläschen.

2. Sclerodermia circumscripta und Sclerofaszie.

Bei einem 10jähr. Knaben allmähliche Entwicklung seit etwa $^1/_4$ Jahr, am linken Fußrücken und an der Ferse. Sehnen mitbefallen und Beugung und Streckung des Fußes hochgradig einschränkend. Die Zehen des linken Fußes stehen z. T. in weitgehender Dorsalflektion. Der Prozeß am Fußrücken bietet Analogien zur Dupuytrenschen Kontraktur.

3. 2 Fälle von warzenartigen Keratosen an Hand- und Fußrücken.

31jähr. Mann (in voriger Sitzung vorgestellt) und bei einer 26jähr. Frau mit 12—13 Jahren entstandene Affektion stellt eine dichte Aussaat von Effloreszenzen dar, die planen Warzen ähneln, jedoch besteht diese Veränderung etwa seit der Pubertät therapieresistent. Histologisch Hyperkeratose. An manchen Stellen Verbreiterung des Strat. granulosum und gelegentlich auch des Stratum spinosum, teilweise mäßige Akanthose. Im Papillarkörper perivaskuläre Zellzunahme, Fehlen von Parakeratose und Vakuolisierung oder Zelldegeneration. Im ganzen ähnelt das histologische Bild einer lokalen Ichthyosis, aber nicht einer Verruca plana. Aus diesen Gründen wird die Erkrankung nicht den Verrucae zugerechnet, sondern als „Akrokeratosis verruciformis bezeichnet.

Haack (Derm. Klinik Barmbeck): 1. Hodgkinsche Erkrankung.

62jähr. Mann. Seit August 1929 Beschwerden über dem Brustbein, allmählich Vorbucklung der Haut, im Röntgenbild Verschattung des Mediastinums. 3 Monate nach Inzision Auftreten von Tumoren in der Haut des Gesäßes und Unterleibes. Es bestehen flache, braunrote, derbe, bis dreimarkstückgroße, auf der Unterlage verschiebliche Knoten.

Digitized by Google

Histologisch Infiltration der Haut, die als malignes Lymphogranulom aufzufassen ist. Schnelles Schwinden nach Röntgenbestrahlung. Im weiteren Verlauf neue Metastasen am Hals und am Unterleib.

2. Chronisches Erysipel des Gesichts.

46jähr. Mann, seit 2 Jahren häufige Schübe von Gesichtsrose mit Elephantiasis lymphangiectatica. Kieferhöhlen und Stirnhöhlen im Röntgenbild verschattet, Eiter im rechten mittleren Nasenbein.

3. Erythem mit Ausgang in Atrophie.

62jähr. Mann, 1900 Erfrierung beider Ohren, seit etwa 1922 allmählich größer gewordene gerötete Bezirke an Scheitel, Ohren, Wangen und Brustbein. Juckreiz nur beim Einsetzen der Hautveränderung, Abheilung zentral beginnend, jedoch Auftreten neuer Schübe papulösen Erythems auch im Gebiet der depigmentierten Narben.

4. Lichen ruber verrucosus.

40jähr. Frau, seit $1^1/_2$ Jahren an den Unterschenkeln warzige Gebilde.

5. Hydroa bullosa Bazin.

6jähr. Mädchen, im Sommer sich wiederholender Bläschenausschlag im Gesicht, der unter Bildung zarter Narben abheilt. Im Urin Porphyrin positiv, Hämatoporphyrin negativ.

Ritter (Derm. Klinik St. Georg): 1. Ungewöhnlich toxisches Exanthem nach Tuberkulinimpfung bei Spitzenaffektion der Lunge.

11jähr. Mädchen, schon früher demonstriert. Seit 4 Jahren wegen geschlossener indurativ-zirrhotischer Spitzenaffektion in Behandlung. September 1929 Tuberkulininjektion, später an der Stichstelle Rötung und Schmerzen sowie Exanthem, unter hohem Fieber über den ganzen Körper sich ausbreitend. Anfallsweise Gelenkbeschwerden, Leibschmerzen und Bauchdeckenspannung. Blutkultur und Tierversuche ergebnislos. Histologisch unspezifische entzündliche Veränderungen. Dabei ständig Fieber zwischen 37,5 und 40. Septische Kurve. September frische Schübe mit knotigen Hautverdickungen, die an Endokarditis und Sepsis denken lassen. Langsames Abklingen der Erscheinungen.

2. Pemphigus vulgaris.

81jähr. Frau, Januar 1930 Rötung und Schwellung am Hals und in inguine. Bei Aufnahme Februar 1930 am rechten Unterarm eine isolierte Blase, später an Händen, Unterarmen und Füßen typische Pemphigusblasen. Nikolsky positiv. Eosinophilie am 26. II. 1930 18%, am 8. III. (8 Tage nach Beginn der Diät) nur noch 1%, seitdem schwankend zwischen 10 und 4%. Seit Februar salzfreie Diät. Bemerkenswert der benigne Verlauf, spärliche Blasenbildung, trotz hohen Alters gute Abheilung der Erosionen.

3. Pemphigus foliaceus, gebessert durch salzfreie Diät.

42jähr. Frau. Beginn Herbst 1928 mit rotem schuppendem Fleck auf der linken Wange. Hierauf neue Herde an Brust und Rücken. Bei Aufnahme 9. X. 1929 Differentialdiagnose zwischen Ekzem oder Pemphigus foliaceus. Letzterer entwickelte sich typisch, Nikolsky positiv. Nach Spirozid Exanthem und Fieber. Seit 9. I. 1930 salzfreie Diät, danach Rückbildung bis zum jetzigen Stillstand. Histologie Oktober 1929: Abstoßung der oberen Epithelschichten mit starkem inter- und intrazellulärem Ödem des Rete, entzündliche Veränderung im Bindegewebe. Befund: Im Gesicht schmetterlingsflügelartig angeordnetes Fehlen des Stratum corneum. Geringe entzündliche Veränderungen. Am Rumpf umschriebene, leicht abkratzbare Hornschichtverdickungen mit rauher Oberfläche, nach deren Abkratzen das nässende Rete freiliegt. Nikolsky positiv.

4. Pemphigus vulgaris.

52jähr. Frau, Februar 1929 Ausschlag am Kopf, anschließend Blasen am Körper, auch auf den Schleimhäuten. Bis Dezember 1929 wechselnder Verlauf unter Behandlung mit Trypaflavin, Dauerbad, Salben, Spirozid, Arsenhepatrat. Seitdem salzfreie Diät. Danach Gewichtsausgleich und Zunahme (4,7 kg) (vorher Gewichtsabnahme 2,2 kg). Langsames Abklingen der Eruptionen, Abheilung der Blasen und Erosionen, so daß Pat. am 5. IV. 1930 gebessert entlassen werden konnte. Es bestanden nur mehr ganz vereinzelte Blasen an Händen und Füßen. Zu Hause wieder einzelne Schübe von Blasen, besonders akuter Schub, nachdem die salzfreie Diät abgesetzt wurde.

5. Pemphigus vulgaris, durch salzfreie Diät weitgehend gebessert.

25jähr. Frau, am 5. V. 1929 Partus. Während der Stillperiode Blasenausschlag in den Achselhöhlen. Bei Aufnahme gruppierte und einzelstehende Blasen am Stamm. Mehrfache typische Pemphigusblasenschübe, keine Beeinträchtigung des Allgemeinbefindens. Seit Dezember 1929 salzfreie Diät, danach Besserung. Es bestanden nur mehr Pigmentierungen an den abgeheilten Hautflächen. Seitdem Blaseneruptionen geringen Grades besonders nach Anstrengungen.

Digitized by Google

v. Grundherr (Derm. Klinik St. Georg): 1. Granuloma pediculatum.

30jähr. Frau, an der Unterlippe ein erbsengroßer leicht blutender Tumor mit Krustenbildung.

2. Lichtdermatose, Vitiligo.

21jähr. Mann. Von 3 Geschwistern 2 gesund. 1 Bruder leidet seit dem 6. Lebensjahr an ähnlichem Ausschlag. Pat. leidet seit dem 4. Lebensjahr an Ausschlägen, die im Gesicht und an den Händen lokalisiert sind, im Frühjahr auftreten und sich nach Sonnenbestrahlung verschlimmern. Seit 1926 nach Olobintininjektion und Aolan längeres Freibleiben. Ausgedehnte Vitiligo am Rumpf. Gesicht und Hände ekzemähnlicher Ausschlag mit Knötchen (keine Bläschen) und Kratzeffekten. An beiden Augen im Lidausschnitt (Strahlenwirkung!) Verdickung der Konjunktiven mit Übergreifen auf die Kornea. Histologisch: Verdicktes Bindegewebe, relativ zellarm. Hämatoporphyrin im Urin mehrfach negativ.

3. Milzbrand der Haut mit umfangreichem Ödem.

33jähr. Barkassenführer, mit Verladen nasser Felle beschäftigt. Seit 2 Tagen Pustel am Hals. Bei der Aufnahme 14. III. 1930 Pustula maligna am Hals, rechts Ödem, Milzbrandbazillen positiv. Behandlung: 1. Tag 20 ccm Serum i.m. 0,3 Benzazon, 2. Tag 40 ccm Serum i.v. 0,3 Benzazon, 3. Tag 40 ccm Serum i.v. 0,6 Neosalvarsan, 4. Tag Temperaturabfall 0,6 Neosalvarsan. Ödem und Rötung bis zum Rippenbogen während der ersten 3 Tage. Vom Rand des Ödems um den Rippenbogen Milzbrandbazillen gezüchtet. Blutkultur steril. Nach Abklingen der Erscheinungen bestehendes Restinfiltrat über dem rechten Sternoklavikulargelenk.

4. Argyrosis?

53jähr. Mann, hat niemals mit Silber gearbeitet oder therapeutisch Silber erhalten. 1918 Fliegerbombenverletzung am rechten Bein und Kopf. Das rechte Bein wurde amputiert, damals normale Gesichtsfarbe. 1928 neue Holzprothese, seitdem Dunkelfärbung der Haut, Hörbeschwerden, stenokardische Anfälle. Seit 1922 wegen Aufstoßens und Erbrechens Magnesia usta und carbonica. Eigenartige silbergraue Verfärbung im Gesicht, am stärksten an Schläfen und Ohren, weniger an Brust, Rücken und Extremitäten. An den Skleren nur Spurverfärbung, Mundschleimhaut deutlich verfärbt.

5. Lues congenita.

Anamnese der Mutter: September 1929 Flecken am Körper, Halsschmerzen, WR positiv, zwei antiluetische Kuren. Zweite Geburt Februar 1930. Zwillinge männlichen und weiblichen Geschlechts, keine Zeichen von Lues. Plazenta o. B. WR der Mutter 26. II. 1930 schwach positiv, 1. III. 1930 negativ. Kinder kamen 4 Wochen zu früh, keine luetischen Erscheinungen. 1. Männliches Kind (zuerst geboren) normale Entwicklung, WR und Liquor vor wenigen Tagen negativ. 2. Weibliches Kind (Pat.) nimmt nicht zu, 12 Wochen nach der Geburt Schniefen und Ausschlag, WR positiv. 2. VI. 1930 papulöses Syphilid an Extremitäten, Handflächen und Fußsohlen. Milztumor, Verkleinerung der Fontanellen. Nach Behandlung Abklingen des Exanthems. Bemerkenswert: 1. kongenital luetisches Kind trotz 2 ausreichender Kuren der Mutter während der Gravidität, 2. bei zweieiigen Zwillingen ist das erste Kind bis jetzt völlig frei von Erscheinungen, das zweite manifest kongenital luetisch.

Meyer (Derm. Klin. St. Georg): 1. Lues III.

62jähr. Mann. Infektion negiert. Fleckförmige Alopezie. Gyrierte und ausgestanzte Narben am Rumpf und Kopf. Umfangreiches ulzeriertes Gumma in der linken Gesäßbacke. WR positiv.

2. Lues III.

55jähr. Frau. 7 Kinder, davon leben 3, gesund. Eine Fehlgeburt, eine Totgeburt. Umfangreiche Ulzerationen und pigmentierte Narben an den Unterschenkeln. WR positiv. Myodegeneratio cordis.

Buchbinder (Derm. Poliklinik St. Georg): 1. Erythema multiforme, Typus inversus.

33jähr. Mann, zum drittenmal Ausschlag.

2. Erythrodermie pityriasique en plaques disseminées.

39jähr. Pat., 6 Wochen nach einem Abort 1926 aufgetreten. Während der Menstruation Verschlimmerung. Am ganzen Körper, Gesicht, Stamm, Armen und Unterschenkeln bis zu den Knien rote bis braunrote Effloreszenzen bis Handtellergröße mit silberweißen Schüppchen bedeckt.

3. Urticaria pigmentosa.

2jähr. Knabe, seit dem 7. Lebensmonat bräunliche Flecken am Körper, Quaddeln

Digitized by Google

nie beobachtet. Auf Reiben schwellen die Effloreszenzen an und treten als Quadd hervor.

Brinitzer: 1. Erythema glutaeale (posterosives Syphiloid).

Säugling von 3 Monaten. Hinweis auf die urogene alkalische Entstehung und a den guten Erfolg der internen Behandlung mit Urotropin, 3—4mal täglich 0,2—0.25

2. Menstrualexanthem? am Rumpf mit Aussparung der Bauchpartien und a den Oberarmen.

29jähr. Frau. Infantiler Uterus, Dysmenorrhoen. Das Exanthem tritt 1—2 Ta post menses bedeutend stärker hervor. Jodkali-Salbenreaktion negativ.

3. Perniosis mit symmetrischer Geschwürbildung bei tuberkulöser Belastu bei 36jähr. Pat.

Unna, G. W.: 1. Mycosis fungoides.

40jähr. Frau, seit 12 Jahren krank. Vor 10 Jahren runde und serpiginöse rosar Papeln auf Brust und Rücken, später Schübe von makulopapulösen Exanthemen. 19 Auftreten einer prallen, handfaustgroßen Tomatengeschwulst auf der rechten Gesäßplat refrektär auch gegen Röntgen. Durch Radiumsalzinjektion rapider Zerfall. Blutbi zeigt nichts Besonderes. Herabsetzung des Hämoglobingehalts 60%.

2. Multiple Karzinoide.

29jähr. Frau, Beginn vor 10 Jahren mit einer Papel auf dem Rücken, allmähli Vermehrung auf Brust, Rücken und Schulter. Krustenbildende, leicht nässende b pfenniggroße Effloreszenzen, die geringe Neigung zur Spontanheilung haben und si gegenüber äußeren Medikamenten refraktär verhalten. Histologisch: Basaliom.

Delbanco: 1. Impetigo vegetans.

16jähr. Junge, seit Weihnachten 1929 haselnußgroßer festweicher Granulation tumor an der rechten Wange mit geröteter Umgebung. Blastomyzeten nicht nac zuweisen. Histologisch Erweichungs- und Eiterherde inmitten einer geraden, als atypis anzusprechenden Epithelwucherung. Unter Borzinkpaste und neuerlichem Jodier schneller Rückgang. Das histologische Bild erinnert sehr an die Gilchristsche D matose.

2. Seit etwa 10 Jahren bestehende Veränderung dreier Fingernägel.

Bei einem 18jähr. Jungen, ohne irgend welche Anamnese, hat sich die Nagelplat in der Mitte rinnenförmig vertieft. Von der längsgestellten Mulde gehen fächerförm quergestellte Einkerbungen ab. Keinerlei subjektive Empfindungen.

Hesse: Epidermolysis bullosa hereditaria.

25jähr. Mädchen, bei der Mutter die gleiche Erkrankung. Seit Geburt nach Traun Blutungen und Blasenbildung, umfangreiche Nageldystrophien an Händen und Füßen.

Fachzeitschriften

Acta dermato-venerologica

Bd. 11, H. 1

Schwarzmann, I. M.-Moskau: Sur la dermatose pigmentée et purpurique d membres inférieurs et la pigment hémosidérique dans la peau (Über die pi mentierte Purpura der unteren Extremitäten und das Hämosiderin in der Hau (Dermatologische Klinik.)

Die pigmentierte Purpura (Dermatose pigmentée et purpurique) findet si nicht selten bei Personen jenseits des 40. Lebensjahres, bei denen Hypertonie od Herz- und Gefäßerkrankungen bestehen; der variköse Symptomenkomplex ist dab nicht stets vorhanden, wohl aber eine Erweiterung und Neubildung von Hau kapillaren, besonders am Fuße und in der Knöchelgegend. Charakteristisch sind d Petechien mit einer depigmentierten Umgebung und die verstreuten Pigmentanhä fungen. Die intradermalen Hämorrhagien führen zur Atrophie der Haut mit Verlu des elastischen Gewebes. Das Hämosiderin erfüllt die Basalschicht und einen T der Stachelzellenschicht; die Basalzellen können eine Veränderung aufweisen; di Wandungen der Blutgefäße der Kutis sind verändert, aber nicht im Sinne ein luetischen Erkrankung. Im Experimente hat die wiederholte intradermale Ei spritzung von Eigenblut beim Gesunden eine Entzündung der Haut infolge d

Digitized by Google

gebildeten Hämosiderins hervorgerufen, mit ringförmigen Anhäufungen von Epithelzellen, die zusammenfließen und Riesenzellen bilden; die wiederholte subkutane Blutinjektion führt zum Bilde eines Oleogranuloms.

Kadisch, E.-Berlin: Untersuchungen über die Schizosaccharomyces hominis spec. nov. Benedek. (Dermatologische Abteilung des Charlottenburger Krankenhauses).

Die Benedeksche Spalthefe, welche als Erreger des seborrhoischen Ekzems bezeichnet wurde, ist zweifellos auf dem menschlichen Integument und besonders beim seborrhoischen Ekzem des Kopfes häufiger zu finden als anderswo. Doch konnte die Pathogenität der Spalthefe nicht erwiesen werden.

Postma, C.-Amsterdam: A Case of Annular Syphilides in a Child with Congenital Syphilis (Ein Fall von annulärem Syphilid bei kongenitaler Lues). (Hautabteilung des Binnengasthuis.)

Den zwei von Rasch beschriebenen Fällen von retikulärer Verheilung der Effloreszenzen bei kongenitaler Lues fügt Verf. die Beschreibung eines Falles einer annulären Syphilis bei einem viermonatlichen Kinde an, dessen Haut diffuse Infiltration zeigte, dessen Palmarflächen und Plantarflächen schuppten und bei dem die Obduktion eine Hepatitis luetica mit Aszites, eine Vergrößerung der Milz und eine akute Glomerulonephritis zeigte; im Abstriche der Nebennieren waren zahlreiche Spirochäten.

Grzybowski, M.-Warschau: Die Allergie der Haut bei der Syphilis. (Universitätshautklinik.)

Das luetische Gewebe macht unter der Einwirkung der eigenen Spirochäten verschiedene Stadien durch, die im Organismus eine Anergie und später eine Allergie hervorrufen; die Allergie gegenüber den eigenen Spirochäten erreicht ihren Höhepunkt im dritten Stadium, in welchem eine verhältnismäßig geringe Menge von Spirochäten ausgedehnte Infiltrate bewirkt; die Anergie zeigt sich im seltenen Vorkommen von Superinfektionen und in dem Fehlen der Initialsklerosen beim Impfen mit spirochätenhaltendem Material. Da das Überimpfen von Spirochäten auf Luetiker schwer durchzuführen ist, so wäre es von großem Vorteil, die Allergie der Syphilitiker durch andere unspezifische Mittel nachzuweisen; doch sind die zahlreichen Luetine nicht einwandfrei, auch das Bussonsche Luetin gibt manchmal unspezifische Reaktionen, und andererseits ist es manches Mal nicht genügend empfindlich. Verf. zeigt, daß man die Lues nicht in eine allergische und eine anergische Lues einteilen darf. Bei der Verwendung von Pferdeserum tritt bei den Luetikern nach der ersten Injektion häufiger eine positive Reaktion auf als bei Nichtluetikern; nach wiederholten Seruminjektionen entsteht bei beiden Gruppen anfangs eine Allergie und später eine Anergie. Das Wesen der Luetinreaktion unterscheidet sich zytologisch von der Tuberkulinreaktion; bei ersterer überwiegen die polymorphkernigen Zellen, bei der Tuberkulinreaktion die Lymphozyten. Nur das lymphozytäre Infiltrat ist als spezifische Reaktion anzusehen, da nur die Lymphozyten eine lipolytische Wirkung auf die im Tuberkelbazillus und in den Spirochäten enthaltenen Lipoidstoffe üben. Ein Auftreten von starker positiver Luetinreaktion bei der Lues III ist nicht festzustellen. Im floriden Stadium der Lues besteht vielleicht eine Anergie gegen Tuberkulin, obschon im allgemeinen bei der Lues eine Allergie gegen artfremdes Eiweiß besteht.

Strandberg, J.-Stockholm: May a Keratodermia Appearing in Connection with Joint Affections of Gonorrhoic or Nongonorrhoic Origin be Regarded as an Expression of a Parakeratosic Diathesis? (Kann eine Keratodermie bei gonorrhoischer und nichtgonorrhoischer Gelenkaffektion als parakeratotische Diathese aufgefaßt werden?).

Die Beobachtung, daß bei der gonorrhoischen Keratodermie die Mazeration der Haut durch einen Prießnitzschen Umschlag zur Entstehung von neuen Eruptionen führen kann, zeigt, daß verschiedene Reizmittel zur Keratodermie die Veranlassung geben können; es können Gonokokken, Streptokokken, Bakterientoxine oder extern reizende Substanzen sein; auch eine angeborene Disposition oder eine endokrine Störung kann damit im Zusammenhang stehen. Verf. beschreibt einen Fall von einem Manne, bei dem eine vor 10 Jahren erfolgte Blennorrhoe eine Keratodermie hervorgerufen hat, aber im Vorjahre im Anschlusse an eine nichtblennorrhoische Arthritis, die ein halbes Jahr andauerte, eine Keratodermie auftrat und sich jetzt bei einer neuerlichen Blennorrhoe als Keratodermie der Oberschenkel und der Füße sowie als Balanitis keratotica wiederholte. F. Winkler-Wien.

Digitized by Google

Annales de Dermatologie et de Syphiligraphie

April 1930, Bd. 1, Nr. 4

Sabouraud, R.: Sur une forme particulière de Lupus érythémateux du cuir chevelu (Über eine besondere Form von Lupus eryth. der Kopfhaut). S. 361.

Bei einer 50jähr. Frau fanden sich auf der linken Schläfenseite etwa 10 kleine, unregelmäßig gestaltete, alopezische Stellen; hier fehlten etwa 5, dort 10—20 Haare. Die Follikelöffnungen der fehlenden Haare sind erweitert und durch einen harten Hornkegel verschlossen, der sich nicht abkratzen läßt. Es gelingt nur mit dem scharfen Löffel. In 30%iger Kalilauge quellen die Hornkegel auf. Mikroskopisch bestehen sie aus mehreren ineinander übergehenden Hornschichten. Ähnliche haarlose Stellen bestehen hinter dem rechten Ohr. Klinisch ähnelt dieser Befund einer durch Endothrix acuminatum hervorgerufenen Pilzflechte. Subjektiv nur leichtes Jucken. Eine leichte Empfindlichkeit der kranken Stellen durch Kratzen (Besnier-sches Zeichen) ließ an Lupus eryth. denken. Behandlung mit Kohlensäureschnee (15—20 Sekunden). Mehrere Jahre später wurde bei derselben Pat. der gleiche Befund in der rechten Scheitelgegend erhoben.

Kogoj, Fr.: Un cas d'Erythema exsudativum atypicum (Atypisches Erythema exs. multif.). (Hautklin. Zagreb, Jugoslawien.) S. 364.

Fall von monatelang bestehendem Erythema exs. multif. Bemerkenswert ist, daß nach Exzision einer Effloreszenz auf dem linken Handrücken (Betäubung durch Chloräthyl) um die Wunde herum sich neue Effloreszenzen bilden. Nach intrakutaner Injektion von 0,2 ccm physiologischer Kochsalzlösung, destillierten Wassers und von Trichophytin (1 : 50) bilden sich am folgenden Tage an den Injektionsstellen Eryth. exs. multif.-ähnliche Effloreszenzen. Eine 2 : 3 cm große skarifizierte Hautstelle, auch am linken Unterarm, bleibt reaktionslos. Auf einer Hautstelle, die 30 Sekunden mit Chloräthyl bespritzt wird, entsteht eine erbsengroße Blase. Auch auf Streptokokkenvakzine-Injektion erythematöse Reaktion. Trotz Atophanyl-, Antistaphylokokkenvakzine- und Omnadin-Injektionen keine Beeinflussung des Krankheitsbildes.

Djoritch, M.: Deux cas de pelade traités par les doses excitantes de lait (Zwei Fälle von Haarausfall, behandelt mit Milchinjektionen). (Hautabt. Semlin, Jugoslawien.) S. 372.

Intrakutane Einspritzung von ¼—½ ccm Aolan in alopezische Stellen auf dem Kopfe bewirkte Wiederwachsen der Haare nach mehreren Wochen. Die Einspritzung ist wenig schmerzhaft, wenn man das Aolan auf verschiedene Stellen verteilt. Selbst bei großen haarlosen Stellen sind 2 Einstiche genügend.

Iliesco, C., u. S. Longhin: Un cas de Favus généralisé de la peau et des muqueuses (Generalisierter Favus der Haut und Schleimhaut). (Hautabt. Militärlazarett Bukarest.) S. 376.

Generalisierter Favus des Kopfes und Körpers bei einem 23jähr., aus Beßarabien stammenden Soldaten. Der Favus begann im 8. Lebensjahr. Auf der Wangenschleimhaut, der Zunge, den Mandeln und am Gaumen sind stecknadelkopf- bis einfrankstückgroße oberflächliche, mit schmutzig gelbem Belag bedeckte Ulzerationen zu beobachten. Der Belag läßt sich leicht entfernen. In den Schleimhautveränderungen wie auch in den Effloreszenzen am Körper typischer Achorion-Schönleini-Befund. Gleicher Pilznachweis in der Kultur. Heilung der Mundschleimhautveränderungen durch Lugolsche Lösung (⅓ verdünnt). Der Kranke steckte einen Kameraden an, bei diesem entstand Favus am Oberschenkel und Skrotum. (1 Abbildung.)

Lepinay, M, E.-Casablanca: Quelques chancres accidentels (Akzidentelle Schanker). S. 380.

Beschreibung und Beobachtung von fünf akzidentellen und professionellen Schankern am Daumen, auf der Wange, Oberlippe und dem Handrücken. (5 Abbildungen.)

Photinos, B.-Panagiotis: Recherches sur la „Neurodermite" de Brocq ou „Lichénification microbienne" (Untersuchungen über die Brocqsche Neurodermitis oder „mikrobielle Lichenifikation"). (Labor. Dr. Sabouraud, Hosp. St. Louis.) S. 387.

Milian und Theodor Photinos (der verstorbene Bruder des Verf.) fanden bei einer Neurodermitis des Nackens Trichophyton granulosum und heilten diesen

Digitized by Google

Fall in einigen Tagen durch Jodalkoholpinselung. Verf. untersuchte 7 Fälle von Neurodermitis und fand bei einigen Fällen Streptokokken, die er als kausales Agens verantwortlich macht. Auch die gute Beeinflussung durch Jodalkoholpinselung (1 : 100) spricht mit für die mikrobielle Natur der Fälle. Für diese Art von Neurodermitis wird der Name „Lichenification microbienne" vorgeschlagen. Infolge der Hartnäckigkeit der Affektion soll auch nach Abheilung kurze Zeit weiterbehandelt werden. (5 Abbildungen.)

Landa, G. J., u. V. P. Panow: Sur la question du retard de l'ossification dans la Syphilis congénitale (Die Frage der verzögerten Ossifikation bei Lues connatalis). (Erstes Ukrain. dermato-venerol. Institut Odessa.) S. 403.

Verff. untersuchten 121 Röntgenaufnahmen der Karpalgegend bei Kindern im Alter von 3 Monaten bis 13 Jahren. Darunter fanden sich Kinder mit aktiver konnataler Lues, dystrophischer Lues connatalis, gesunde Kinder von syphilitischen Eltern und gesunde Kinder ohne syphilitische Anamnese. Bei den syphilitischen Kindern wurde in etwa 60% der Fälle eine mehr oder weniger ausgesprochene verzögerte Ossifikation der Karpalknochen beobachtet. Die verzögerte Ossifikation ist kein sicheres Zeichen von Lues, aber sie ist als diagnostisches Symptom zu verwerten bei Fällen, bei denen keine andere Ursache für die Verzögerung der Knochenbildung gefunden wird, z. B. beim Myxödem. (3 Röntgenbilder, 1 Tabelle.)

Coutts, W. E.: Quelques considérations à propos du chancre mou (Bemerkungen über den weichen Schanker). (Univers.-Hautklinik Chile.) S. 408.

Unter 14182 im Jahre 1928 und 1. Halbjahr 1929 untersuchten Geschlechtskranken wurde 941mal weicher Schanker beobachtet und zwar bei 880 Männern und 61 Frauen. Vielleicht steht der Säuregrad des Vaginalsekrets in Beziehung zur Virulenz des Ducrey-Unnaschen Streptobazillus. A. Holländer-Bielefeld.

Mitteilungen aus der Literatur

Blennorrhoe

Therapie

Hübner-Dresden: Zur Behandlung der Vulvovaginitis gonorrhoica infantum. Münch. med. Wschr., 1930, Nr. 19, S. 806.

H. wendet sich gegen die von Nohlen angegebene Modifikation der Druckdauerspülung bei der Vulvovaginitis infantum. Er hält die prolongierte Dauerspülung, wie er sie zusammen mit Stolzenberg angegeben hat, für unbedingt notwendig, um eine möglichst häufige und anhaltende Bespülung mit dem Medikament bei entfalteter Vaginalschleimhaut zu erreichen. Daß diese tägliche Spülbehandlung für einen größeren Stationsbetrieb zu zeitraubend sei, kann H. ebenfalls nicht anerkennen. Da die Kinder bei der Behandlung ruhig in ihren Betten bleiben und sich mit Spielen beschäftigen können, genügt eine aufsichtführende Schwester für einen großen Saal. Für überflüssig bezeichnet Verf. die an die Argentumspülung angeschlossene Spülung mit einer Kaliumpermanganatlösung. Nach Janets Untersuchungen löst die Kaliumpermanganatlösung einen Sekretstrom aus der Tiefe der Gewebe an die Oberfläche aus und lockert die dort sitzenden Gonokokken auf. Es ist daher eine Spülung mit Kaliumpermanganat vor der Argentumapplikation nur zweckentsprechend. Daß N. eine vollkommene Abdichtung der kindlichen Scheide mit dem von ihm modifizierten Spülapparat erreicht, glaubt H. nicht anerkennen zu können. Seine Versuche, die zuerst ebenfalls mit einem birnenförmigen Apparat durchgeführt worden waren, haben erkennen lassen, daß auf diese Weise keine vollständige Abdichtung zu erzielen ist. Die von H. empfohlene Abdichtungsmasse Nakiplast wird von ihm auch als hygienisch einwandfrei bezeichnet.

H. Sprafke-Chemnitz.

Urogenitalapparat

Allgemeines

Glaister, J.: A Case of Hermaphroditism (Ein Fall von Hermaphroditismus). Lancet., 1930, Nr. 5560, S. 624.

Verf. beschreibt einen Fall von Hermaphroditismus, den man aber nach dem Folgenden als Pseudo-Hermaphroditismus masculinus ansehen muß. Es handelt sich

Digitized by Google

um eine Person von 18 Jahren, deren Wuchs, Muskulatur, Behaarung und Knochenbau durchaus männlich waren, die aber als Frau geführt wurde. Weibliche, sekundäre Geschlechtsmerkmale fehlten vollkommen, ebenso die Menstruation. Das äußere Genitale zeigte das Bild einer Hemmungsmißbildung. In beiden großen Labien palpierte man pflaumensteingroße Tumoren, links gut abgrenzbar und in den Leistenkanal reponierbar. Die Urethra mündete auf einer mit Schleimhaut bedeckten Fläche unterhalb des rudimentären Penisschaftes. Rektale Untersuchung ergab kein inneres Genitale. Die histologische Untersuchung der Einlagerungen in den großen Labien wurde nicht vorgenommen. P. Seier-Heidelberg.

Freud, J., S. E. de Jongh, E. Laqueur u. A. P. W. Münch-Amsterdam: Über männliches (Sexual-) Hormon. Klin. Wschr., 1930, Nr. 17, S. 772.

In Bestätigung der Befunde anderer Untersucher fanden Verff., daß man die Wirkung des männlichen Sexualhormons in Testes- oder Harnextrakten mittels Tierversuch nachweisen kann, vorausgesetzt, daß genügend große Extraktmengen verwendet werden. Als Experimentaltiere eignen sich vor allem kastrierte Hähne (auch Hennen) sowie Ratten. Unerwartet negative Resultate kommen in erster Reihe bei geschädigten Tieren vor, wobei auch an eine Schädigung durch die Einspritzungen selbst zu denken ist. Daß das in den Extrakten gleichzeitig enthaltene Menformon seine sonst vorhandene antimaskuline Wirkung ausübt, ist bei Versuchen an kastrierten Tieren nicht anzunehmen. Die Wirkung der Geschlechtshormone auf ein bestimmtes Organ, z. B. die des Menformons auf die Brustdrüse, ist unabhängig von dem Geschlecht des Trägers dieses Organs. W. Frei-Berlin.

Altmann, F.: Eunuchoidismus. Wien. klin. Wschr., 1930, Nr. 14, S. 431.

Vor der Pubertät einsetzend als Früh-, nach ihr einsetzend als Spät-Eunuchoidismus bezeichnet. Bei ersterer Form findet man Hochwuchs, Fettwuchs oder Übergangsformen. Immer greisenhaftes Aussehen, mangelhafter Bart-, Achselhöhlen- und Schamhaarwuchs, kleine Genitalien. Ursache liegt in Keimdrüsenschädigung durch Atrophie, Trauma, Toxikosen, die die Hodensubstanz treffen. Durch Altersatrophie und Tumoren wird das Gewebe nicht derart zerstört, daß es zum Eunuchoidismus kommt. Die ableitenden Geschlechtswege bleiben bei der Frühform auf kindlicher Stufe stehen, bei der späten Form kommt es zur Rückbildung. Was die übrigen Keimdrüsen anbelangt, so ist die Hypophysie meist vergrößert. Die anderen Drüsen sind uneinheitlich. An den Röhrenknochen findet man Verlängerung durch verspäteten Epiphysenschluß, ferner Persistenz der Schädeldeckennähte.

H. Colman-Berlin.

Altmann, F.-Wien: Über Eunuchoidismus. (Path.-anat. Inst. d. Univ.) Virch. Arch., Bd. 276. H. 2, S. 455.

Gründlich in allen Organen pathologisch-anatomisch durchuntersuchte Fälle von Eunuchoidismus gibt es so gut wie gar nicht; deshalb teilt Verf. 13 einschlägige Fälle ausführlich mit. Zum Teil handelt es sich an den Keimdrüsen um mangelhafte Lage zum Teil atrophische Veränderungen, sehr oft um beides. Zwischenzellen fehlten nur in einem Falle; vielfach bildeten sie umschriebene Wucherungsherde, besonders in den Fällen von Leistenhoden- sowie in einem Falle nach Schußverletzung der Leistengegend. Viermal waren die Herde in bindegewebiger Umwandlung begriffen; vielleicht entstehen so manche Hodenfibrosen. Die abführenden Geschlechtswege erreichen ebenfalls ihre normale Entwicklungshöhe nicht, der Kehlkopf entspricht einem vergrößerten kindlichen. Von innersekretorischen Organen zeigt nur die Hypophyse ziemlich regelmäßig Veränderungen, wenn auch nicht einheitlicher Art. Besonders kennzeichnend ist eine Vermehrung und Hypertrophie der Hauptzellen, die auch eine Gewichtszunahme des Gesamtorgans zur Folge hat. Beim Weib ist demgegenüber die Eosinophilenvermehrung die Regel. Irgend einen Anhalt für die Anschauung, daß die Erscheinungen des Eunuchoidismus auf die Hypophysenveränderungen zu beziehen und somit nur mittelbar von der Keimdrüsenstörung abhängig seien, konnte Verf. nicht finden. Vom Skelett wurde anscheinend nur das Becken untersucht. Hier führen nicht gesteigerte, sondern nur verlängerte Wachstumsvorgänge zu einer Vergrößerung und damit zu Verweiblichung. Für die bisweilen vorhandenen akromegalen Erscheinungen könnten die Hypophysenveränderungen verantwortlich gemacht werden. Hier sind offenbar individuelle Verschiedenheiten der Reaktion auf den Keimdrüsenausfall im Spiel, was auch für das Auftreten von Fettwuchs statt von Hochwuchs in Frage kommt. Eine funktionelle Bedeutung muß also den Hauptzellenveränderungen doch wohl zugeschrieben werden.

F. Wohlwill-Hamburg.

Digitized by Google

Hoden, Samenbläschen, Prostata

Tavares, A.: A propos de la structure d'un testicule ectopique (Über die Struktur eines ektopischen Hodens). C. r. Soc. biol., Bd. 103, Nr. 10, S. 835.

In einem Falle von Hermaphroditismus mit Hoden, äußeren Genitalien von weiblichem Charakter, sekundären weiblichen Geschlechtsmerkmalen zeigte die Untersuchung eines ektopischen Hodens an der Wand der Samenkanäle eine Hypertrophie des Bindegewebes und eine Auskleidung mit einem großenteils auf Sertolische Elemente reduzierten Samenepithel, vereinzelt Spermatogonien gleichende Zellen, in Serienschnitten weder Spermatozyten noch Spermatiden noch Spermatozoen. Die Kanäle waren zum großen Teil obliteriert. Der Atrophie des Samenepithels entsprach eine reichliche Entwicklung der Leydigschen Zellen. Fälle dieser Art scheinen gegen eine direkte und ausschließliche Wirkung der interstitiellen Zellen bei der Bestimmung der sekundären Geschlechtsmerkmale zu sprechen. Doch darf man die interstitielle Drüse nicht etwa als ein reines Stützgewebe auffassen, sie übt jedenfalls eine trophische Wirkung auf die Gameten aus. Ein sicherer Schluß auf die Entstehung der sekundären Geschlechtsmerkmale würde sich erst nach Untersuchung der Drüse der anderen Seite ziehen lassen, bei der es sich, wenn sie auch klinisch als Hoden imponierte, doch vielleicht um einen Ovotestis handelt.

E. Levin-Berlin.

Saller, K.-Göttingen: Das Vorkommen von Steinchen im menschlichen Hoden. (Anat. Inst. d. Univ.) Anat. Anz., Bd. 69, Nr. 7/12, S. 239.

Die von Oiyo bei sechs Fällen von Japanern beschriebene, bis dahin unbekannte Steinchenbildung kommt auch bei der weißen Rasse vor; Verf. beschreibt einen Fall, bei dem der Hoden — es handelte sich um eine Hinrichtung — unmittelbar nach dem Tode herausgenommen und in Formol fixiert wurde. Im Gefrierschnitt zeigte sich bei Sudanfärbung, daß der größte Teil der indifferenten Hodenzellen und ein Teil der darüberliegenden Zellschichten viele Fettgranula enthalten sowie daß sehr viele Spermatozoen die Fettfärbung annehmen. Unter dem Samenepithel zwischen ihm und der Tunica propria fanden sich konzentrisch geschichtete kugelförmige Körper, ein ähnliches Körperchen auch freiliegend im Samenkanälchen. Von außen wird das Körperchen von mehreren Lagen abgestoßener Samenzellen umgeben. Die Reduktion des Samenepithels in vielen Kanälchen sowie die Schwankungen im Durchmesser der Kanälchen lassen daran denken, daß die Steinchenbildung mit einer chronischen Erkrankung des Hodens zusammenhängt. F. Winkler-Wien.

Staemmler, M.-Chemnitz: Zwischenzellen und Samenbildung im Hoden. (Path.-hyg. Inst. d. Stadt.) Klin. Wschr., 1930, Nr. 13, S. 593.

Ein histologisch genau untersuchter Fall lehrt, daß unter Umständen eine Zwischenzellwucherung auch bei fast vollständigem Schwund der Hodenkanälchen bestehen kann. Die Funktion der Zwischenzellen erschöpft sich also nicht in ihren Beziehungen zur Spermiogenese. W. Frei-Berlin.

Puhl, H.-Kiel: Zur Pathogenese der unspezifischen Epididymitis. (Chir. Univ.-Kl.) Zbl. Chir., 1930, Nr. 15, S. 922.

Außer der von Seifert eingeführten bakteriologischen Untersuchung in der Dreigläserprobe, soll zur Diagnose die Röntgenuntersuchung und Spiegelung der Harnröhre herangezogen werden. In dem angezogenen Falle handelte es sich um eine metastatische Erkrankung der Prostata, ausgehend von einer Infektion der Lungen mit Kapselbakterien (Typ Friedländer). Röntgenbild und Urethroskopie vermögen die Diagnose und Pathogenese der akuten Epididymitis überraschend zu erklären. Erstere haben den Nachweis erbracht, daß sowohl nach hämatogenen als auch urethrogenen Infektionen häufig abnorme Ausbreitungen und Höhlenbildungen der Anhangsdrüsen der hinteren Harnröhre zurückbleiben, in denen die Infektion keineswegs beseitigt, sondern nur im Ruhezustande ist und jederzeit wieder aufflackern kann. Im urethroskopischen Bilde ist oft die Erweiterung der Drüsenmündung deutlich zu erkennen, fibrinöse Pfröpfe entleeren sich häufig aus den Öffnungen. F. Ortmann-Magdeburg.

Walker, K. M.: The Mechanism and Treatment of Prostatic Obstruction (Der Mechanismus und die Behandlung des prostatischen Verschlusses). Brit. med. J., 1930, Nr. 3617, S. 811.

Die rein mechanische Theorie zur Erklärung der Behinderung des Urinabflusses bei Prostatahypertrophie (Kugelventil) ergibt vielfach Widersprüche mit den tatsächlichen Verhältnissen. W. schließt sich der von Swift Isly gegebenen

Digitized by Google

Erklärung als Wirkung des horizontalen neben dem vertikalen intravesikalen Urindruck auf die pathologischen Vorsprünge der Prostata an. Von eminenter Wichtigkeit ist der Umstand, ob diese Erhebungen die Urethralöffnung eng umschließen (geschlossene Form) oder kraterförmig davon abstehen (offene, günstigere Form). Daneben spielen dynamische Faktoren, der spasmodische Zustand des Sphinkters, der sich in Abhängigkeit von dem Grade der Hyperämie der Prostata befindet, eine bedeutende Rolle. Verf. schildert mehrere Fälle von Prostataverschluß mit kleineren Auswüchsen des Organs, welche sehr wohl schon durch Dilatation der Urethra oder durch Diathermie unter Vermeidung der immerhin sehr eingreifenden Totalexstirpation erfolgreich bekämpft werden können. A. Philippi-Bad Salzschlirf.

Nieren, Ureteren, Harn

Lange, K.-Zwickau: Über die Uretersteinkrankheit. (Chir. Abt. d. Staatl. Krankenstifts u. Forschungsinstituts.) Dtsch. Z. Chir., Bd. 224, H. 1/2. S. 1.

Verf. glaubt, daß die Uretersteine einerseits Nierensteine sind, die beim Abwärtswandern im Harnleiter steckengeblieben sind (sekundäre Uretersteine), andererseits aber auch primär im Harnleiter entstanden sein können (Uretertypus). Unter den 35 Fällen des Verf.s waren 12 nicht länger als 14 Tage, darunter 5 gar nur 2—4 Tage krank. Verf. glaubt, da er keine Veränderung im Nierenbecken fand, daß diese Steine im Harnleiter entstanden seien, er glaubt, daß entzündliche Prozesse, die sich in der Nähe des Ureters abspielen, vielleicht doch zur Steinbildung führen. Stenosen oder andere Wandveränderungen, besonders aber Divertikel oder Falten können zur Bildung von Uretersteinen im Ureter führen. Was die Therapie anbelangt, so soll man, wenn der Stein nicht bald spontan abgeht, denselben operativ entfernen. Verf. fand in mehreren Fällen, bei denen er die vorgeschlagene operative Entfernung nicht durchführen konnte, schon wenige Monate später eine derartig hochgradige Vereiterung des Nierenbeckens, daß die Niere geopfert werden mußte. Nach Ansicht des Verf.s liegt der Hauptunterschied zwischen dem primären und sekundären Ureterstein darin, daß die Steine des Uretertyps eine weit ungünstigere Prognose haben als die Steine des Nierentyps. A. Rosenburg-Mannheim.

Ottow, B.-Berlin: Über Traumatisierung des Ureters durch den Katheter. (Univ.-Frauenkl.) Zbl. Gynäk., 1930, Nr. 18, S. 1099.

Die Möglichkeit einer Traumatisierung des Harnleiters durch Einführung des Katheters ist trotz vorsichtigster und einwandfreier Technik immer vorhanden. Den klinischen Ausdruck findet das Trauma der Katheterisierung in Epithel- und Blutbeimengungen zum Ureterharn. Als Beispiel wird ein Fall angeführt, bei dem infolge aus anderer Ursache erfolgtem Tode 24 Stunden nach dem Ureterenkatheterismus eine anatomische Besichtigung des Harnleiters erfolgen konnte. Es handelte sich um eine 20jähr., am Ende der Schwangerschaft stehende Frau, bei der der zu diagnostischen Zwecken vorgenommene Ureterenkatheterismus infolge mechanischer, durch die Gravidität bedingter Verlegung des Harnleiters in 3 und 12 cm Höhe auf Widerstand stieß. An und zwischen diesen beiden Stellen fanden sich kleinste Epithelschädigungen mit teilweise bis in die Muskularis reichenden Blutungen des sonst völlig normalen Ureters. In solchen Fällen von behinderter Katheterisierung muß versucht werden, durch unterstützende Kunstgriffe Schädigungen zu vermeiden. Dazu gehören Lagewechsel von Instrument und Albarranschem Hebel, Benutzung eines nicht ganz bis zur Spitze des Katheters vorgeschobenen Mandrins, ferner geringe Flüssigkeitsaufspritzungen des Ureters durch den Katheter während seines behinderten Vorschiebens. B. Peiser-Berlin.

Weibliches Genitale

Wölfel, M:. Die Verletzungen der Vagina. Mit besonderer Berücksichtigung der Kohabitationsverletzungen. Diss., München 1929.

Eine eingehende und instruktive, mit reichem Literaturverzeichnis versehene Darstellung mit besonderer Berücksichtigung der Kohabitationsverletzungen sowie einem Versuche zur Erklärung ihrer Genese und Entstehungsmechanik, schließlich Anführung einiger Fälle aus der zweiten Frauenklinik in München (Prof. Weber). M. Kazarowa-T. Pasardschik.

Kamniker, H.-Wien: Elephantiasis vulvae und Schwangerschaft. (I. Univ.-Frauenkl.) Zbl. Gynäk., 1930, Nr. 15, S. 921.

Es handelt sich um einen angeborenen Tumor, der im 8. Lebensjahre das erste-

Digitized by Google

mal exstirpiert wurde, es blieb aber ein hühnereigroßer Tumor zurück, der bei der im 23. Jahre bestehenden Gravidität kindskopfgroß wurde, in der Nachschwangerschaft innerhalb 12 Tagen auf die ursprüngliche Größe spontan zurückging, um in der 3 Jahre später erfolgenden zweiten Gravidität wieder auf doppelte Faustgröße anzuschwellen. Er wurde dann vor dem zweiten Partus exstirpiert. Der erste Partus erfolgte spontan ohne Verletzungen trotz weitgehender Einengung des Introitus.

F. Ortmann-Magdeburg.

Menninger, W.: Über ein Melanosarkom der Vulva. Diss., München 1929.

38jähr. Dienstmagd, seit 3 Monaten erkrankt; in der linken Leiste ein 14 cm langer, 6 cm breiter Drüsentumor mit Metastasen in Gegend der Vena femoralis, kleinere in der rechten Leiste. Am linken kleinen Labium pflaumengroßer, höckeriger, blauschwarzer, sehr derber, blutender Tumor. Im kleinen Becken links ein mannsfaustgroßer Tumor. Entfernung der äußeren Tumoren durch Operation, Röntgenbestrahlung des an Größe stetig zunehmenden Beckentumors. Histologisch: Alveolarsarkom, in netzartiges, bindegewebiges Stroma eingelagerte Sarkomzellen mit reichlichem, körnigem Pigment, dieselben groß, rundlich, protoplasmareich, epithelähnlich, in manchen der Kern ganz von Pigment überlagert; die Außenseite der Kapillaren mit stark pigmentierten Zellen so dicht belegt, daß sie eine förmliche Scheide um das Blutgefäß bilden. M. Kazarowa-T. Pasardschik.

Dugge, M.-Rostock: Über einen Fall von Traubensarkom der Scheide mit Metastasen in den Lungen. (Pathol. Inst. d. Univ.) Virch. Arch., Bd. 277, H. 1, S. 1.

Das Traubensarkom der Scheide ist eine seltene, aber wohl charakterisierte Geschwulstform. Es kommt überwiegend angeboren oder im ersten Lebensjahr, nur ausnahmsweise später vor. Es besteht aus einem lockeren embryonalen Bindegewebe mit kernreichen, sarkomartigen Abschnitten; es durchbricht das Epithel der Vagina nicht, sondern treibt es vor sich her; daher der traubenartige Bau. Wohl aber wächst es in die Blase ein. Oft — in Verf.s Fall sehr reichlich — sind quergestreifte Muskelfasern vorhanden, dagegen kein Knorpel, keine Drüsen. Es handelt sich also um Mischgeschwülste, die offenbar von früh versprengten undifferenzierten embryonalen Keimen sich ableiten. Sie sind mit anderen heterotopen mesodermalen Geschwülsten, z. B. der Cervix uteri, der Harnblase, des Samenleiters, auch der Nieren, verwandt, bilden aber unter diesen eine wohlumschriebene Sondergruppe. Lymphknotenmetastasen sind häufig, Fernmetastasen dagegen bisher nicht beschrieben. In Verf.s Fall, ein 1½jähr. Mädchen betreffend, wurden zum erstenmal Lungenmetastasen gefunden.

F. Wohlwill-Hamburg.

Bekämpfung der Geschlechtskrankheiten, Krankenhauswesen

Faulhaber, H. L. O. v.: Die Geschlechtskrankenbewegung an der Hautklinik der Universität Frankfurt a. M., eine statistische Untersuchung über die Schwankungen der Geschlechtskrankheiten in den Jahren 1915—1928. Diss., Frankfurt a. M. 1929.

Die Gesamtsumme der Geschlechtskranken betrug in der Poliklinik 1915—1928 zusammen 8114, in der Klinik 10526. Die Luesziffer war 4623 bzw. 5976 (zusammen 8986), die der Blennorrhoe 3365 bzw. 5976 (zusammen 9341). Das Wachstum der Blennorrhoe war ein rascheres und am Schluß der Periode noch nicht zum Stillstand gekommen. Die Luesmorbidität war fast gleichartig, die Trippermorbidität bei den Männern der Poliklinik fast 3mal höher als bei Frauen. Die Syphilis der Männer war fast ebenso zahlreich wie der Tripper. In der Klinik erschienen die Männer mit einer Lueszugangsziffer, die sich etwa auf der Hälfte der Blennorrhoikerzahlen hält. Die Geschlechtskrankheiten zeigen während der ersten Kriegsjahre ein langsames Wachsen, vermehren sich 1918/19 stark und weisen 1920 die höchste Ziffer auf. Von da ab allmähliches Sinken; 1925 eine nicht unbedeutende Erhöhung. Nach einer nochmaligen Senkung weist das Jahr 1928 eine größere Steigerung auf. Demgemäß gewinnt man den Eindruck einer wechselnden Morbidität der Geschlechtskrankheiten. M. Kazarowa-T. Pasardschik.

Schereschewsky, J.-Berlin: Prophylaxe der Geschlechtskrankheiten. Dtsch. med. Wschr., 1930, Nr. 12, S. 483.

Bei dem Personal der Interalliierten Kommission zu Berlin, das verpflichtet war, den Selbstschutz ständig durchzuführen, wurde im Laufe von 5 Jahren keine Infektion mit Lues oder Blennorrhoe beobachtet, obwohl in jener Zeitperiode, nach dem Kriege, die Infektionschancen sehr groß waren. F. Harry-Wiesbaden.

Digitized by Google

Anatomie und Physiologie der Haut

Schröder, A.-Göttingen: Ist die Unterscheidung von Menschen- und Tierhaaren durch Untersuchung der Kutikula möglich? (Gerichtsärztl. Unterrichtsanstalt d. Univ.) Dtsch. Z. gerichtsärztl. Med., Bd. 15, H. 2, S. 127.

Zur Untersuchung der Kutikula der Haare eignet sich ein Negativverfahren, bei welchem das Haar in die feuchte, leicht gequollene Gelatine einer unbelichteten und ausfixierten photographischen Platte eingedrückt wird. Das von der trocken gewordenen Gelatine abgelöste Haar läßt auf der Gelatine eine deutliche Kutikulazeichnung zurück, da sich die Ränder der Kutikulaschuppen in der Gelatine als feine schwarze Linien auf weißem Grunde abgedrückt haben; infolge der Lichtbrechung erscheinen die Haare oft doppelkontouriert. Die mikroskopische Untersuchung erfolgt trocken ohne Deckglas. Menschenhaare zeigen eine über den ganzen Schaft verteilte feine Zeichnung; bei den Tierhaaren sieht man sie erst im opikalen Teil, und es wurde kein Tierhaar mit einer der menschlichen Form gleichenden schon im proximalen Teile auftretenden engen Schuppenzeichnung beobachtet. Bei Katzen und Hunden zeigen sich Schuppenformen, die bei den Haaren von Pferden, Rindern, Ziegen und Rehen fehlen. Die Möglichkeit, Pferdehaare von Rinder- und Ziegenhaaren durch die Kutikula zu unterscheiden, ist sehr gering, wenn auch die Haare des Pferdes feiner sind als die der Ziege und des Rindes. Die Haare des Rehes sind aber an ihrer Kutikulazeichnung zu erkennen, weil sie im unteren Drittel nicht die feine gezackte Zeichnung besitzen. Zur Untersuchung ist es nötig, daß der ganze Haarschaft zur Verfügung steht. Aus Bruchteilen eines Haars ist nur dann eine Diagnose möglich, wenn der Bruchteil eine Zeichnung trägt, die nur bei einzelnen Arten vorkommt; so kann ein Haarteil, der langgestreckte, schlanke, hohe und schmale Schuppen zeigt, wohl von einem Hunde oder einer Katze stammen, nicht aber einem Menschen oder Pferd, Rind, Ziege Reh gehören. F. Winkler-Wien.

Borchardt, W.-Hamburg: Reagiert die menschliche Haut auf Abkühlung oder Erwärmung wie ein lebloser Gegenstand? I. Untersuchung an gesunden Menschen. (Inst. f. Schiffs- u. Trop.-Krkh.) Klin. Wschr., 1930, Nr. 22, S. 1019.

Der Organismus reagiert ganz anders als ein lebloser Gegenstand. Bei ihm kommen die physiologischen Regulationen hinzu. Und zwar gibt es außer der allgemeinen auch eine lokale Wärmeregelung, die beim Menschen sehr viel besser entwickelt ist als bei den Laboratoriumstieren. W. Frei-Berlin.

Adlersberg, D., u. A. Perutz-Wien: Experimentelle Untersuchungen über den Wasserhaushalt der Haut mittels der Quaddelprobe. Klinische Beiträge. (I. med. Univ.-Kl.) Klin. Wschr., 1930, Nr. 25, S. 1165.

In Bestätigung ihrer tierexperimentellen Befunde fanden die Verf. beim Menschen nach Pituitrininjektion eine deutliche Beschleunigung in der Resorption der intrakutanen Kochsalzquaddel. Auch urtikarielle Ödeme gingen danach und ebenso nach Amylnitrit vorübergehend teilweise zurück. Ferner wurden auch noch bei verschiedenartigen pathologischen Zuständen (Diabetes insipidus, Nephritis, Fieber, Schmerzen usw.) verkürzte Quaddelzeiten gefunden. W. Frei-Berlin.

Tagesgeschichtliche Nachrichten

Gestorben: Dr. Robert William Mac Kenna, leitender Arzt am Royal Infirmary in Liverpool. R.

Nachdruck (auch des Abschnittes „Tagesg. Nachr.") ist ohne Genehmigung des Verlegers nicht erlaubt

Verantwortlich für die Redaktion: für Originalabhandlungen und T.N.: Prof. Dr. J. H. Rille. Leipzig. Für Referatenteil und therapeutische Umfrage: Dr. Fritz Callomon, Dessau

Digitized by Google

Dermatologische Wochenschrift

Nr. 43 (Bd. 91) 25. Oktober 1930

Aus der Dermatologischen und Venerologischen Klinik der königl.-ung. Péter Pázmány-Universität zu Budapest (Direktor: Prof. Dr. L. S. Nékám)

Die Ätiologie der Dyshidrose[1])

Von

Dr. Dezsö v. Kémeri

Seit der 1873 erschienenen Abhandlung von Tilbury Fox haben sich viele Autoren mit der Ätiologie der Dyshidrose beschäftigt, ohne sie gänzlich zu erklären. Um uns in diesem Wirrwarr zu orientieren, müssen wir verschiedene Arten der Krankheit auseinanderhalten. Dabei haben wir nach Sicoli zwischen der wirklichen und der Pseudodyshidrose zu unterscheiden. Die dritte von ihm erwähnte Art erkenne ich nicht an, ich rechne sie entweder zum Ekzem oder zu den Dermatitiden. Die zwei Gruppen sind:

1. Die echten Dyshidrosen,
2. die Pseudodyshidrosen.

Das klinische Bild der echten Dyshidrose stimmt mit der klassischen Beschreibung von Tilbury Fox überein. Nach ihm kommt sie öfters bei Personen vor, die zum Schwitzen neigen und tritt daher meist im Sommer ein, doch kommt sie auch im Winter vor, besonders häufig bei Temperaturschwankungen.

Am häufigsten werden ergriffen Handflächen und Fußsohlen, ferner Finger und Zehen. Die Eruption meldet sich zuerst in Form von winzigen Bläschen, die tief in der Haut sitzen. Da diese anfänglich isoliert erscheinen und nicht sogleich aufplatzen, bekommt die Haut nach einigen Tagen ein Aussehen, als ob in ihr gekochte Sagokörnchen lägen. Allmählich nehmen sie größere polygonale Formen an, die dann zerplatzen und unterhalb dieser die empfindliche Kutis zum Vorschein kommt. Durch sekundäre Infektionen können sich Eiterungen, Lymphangoitiden hinzugesellen, und nicht selten wird das ganze Bild ekzematisiert. Wegen dieser Erscheinungen wollen viele die Dyshidrose vom Ekzem noch immer nicht unterscheiden.

Die Veränderungen können schmerzliche Anschwellungen verursachen, wodurch der Kranke für längere Zeit arbeitsunfähig wird. Das Auftreten von Komplikationen wird oft durch professionelle Schädigungen beschleunigt. Bei Personen, die sich mit Farben, Säuren oder Laugen und verschiedenen anderen Chemikalien beschäftigen, kann das Ekzem, als eine sekundäre Folge der Erkrankung, dauernd bestehen. Im allgemeinen

[1]) Vorgetragen auf der IX. Versammlung der Ung. Dermat. Ges., 5. III. 1929.

Digitized by Google

gelangt die Krankheit bald zum Stillstand, aber sie hat stets eine Neigung zu Rezidiven, und manchmal fließen die aufeinanderfolgenden Eruptionen zusammen.

Die zweite Gruppe bildet die Pseudodyshidrose, deren klinisches Bild durch die Schuppung charakterisiert wird. Es zeigen sich nur wenige Bläschen, die mitunter schwer zu finden sind. Die Entzündungserscheinungen und Schwellungen sind kaum zu bemerken und auch die subjektiven Beschwerden sind weniger ausgesprochen. Natürlich kann sich auch diese Form komplizieren und genau dieselben schweren Erscheinungen hervorrufen wie die andere.

Bezüglich des histologischen Bildes sind die Meinungen auch nicht einheitlich. Nach Fox, Sicoli u. a. stünden diese dyshidrotischen Bläschen mit den Schweißdrüsenkanälen im Zusammenhang. Nach anderen Autoren hingegen gibt es keinen Zusammenhang zwischen den Bläschen und den Schweißdrüsen. Nach Fäbcz, Robinson, William, Winkelried, Török, Unna u. a., die den letzten Standpunkt verfechten, wäre die Veränderung eine Folge der exsudativen Entzündung der Papille, welche zu einer Durchtränkung und zur Degeneration und Zerstörung der Retezellen führt.

Was die Ätiologie der Krankheit anbetrifft, so sind die Meinungsverschiedenheiten noch größer. Es ist eine durch die Erfahrung bekräftigte Tatsache, daß die Dyshidrose öfter bei Personen auftritt, die an Rheumatismus und Arthritis leiden. Die genaue Erforschung der Vorgeschichte hat meine Aufmerksamkeit schon früher auf diese Krankheiten gelenkt, deren Ätiologie wohl auch noch nicht geklärt ist, wo aber der Nachweis des Zusammenhangs mit der echten Dyshidrose einen wesentlichen Fortschritt in der Therapie der Dyshidrose bedeuten würde.

Früher war der Nachweis des Zusammenhangs mit dem Rheumatismus schwer zu erbringen; jetzt aber, im Sinne der modernen Auffassung des Rheumatismus auf Grund von fokalen Infektionen ist es viel einfacher. Die von Fox erwähnten Symptome: Müdigkeit und Ermattung usw. entstehen meiner Meinung nach nicht auf nervöser Grundlage, sondern sind subjektive Symptome, die im Zusammenhang mit der Aktivierung des Rheumatismus stehen. Wir hören oft von den an Rheumatismus leidenden Personen, daß sie die Veränderung des Wetters in ihren Gliedern spüren; dies bedeutet nichts anderes, als daß bei ihnen die latente oder manifeste chronische Tonsillitis oder Koryza usw. durch die geringste Veränderung der Temperatur und Luftfeuchtigkeit aktiviert werden und damit im Zusammenhang sowohl der Rheumatismus oder die Dyshidrose, wie auch beide zu gleicher Zeit auftreten können.

Meiner Auffassung nach ist die rheumatische Veränderung eine immer von neuem aktivierte Entzündung der Lymphwege und speziell bei Dyshidrose die Entzündung der Lymphspaltenwände, die durch eine fokale Infektion unterhalten wird. Die Entstehung der dyshidrotischen Bläschen können wir uns auf zweierlei Weise vorstellen, entweder so, daß die durch Entzündung der Lymphwege hervorgerufene Schwellung den Ausführungsgang der Schweißdrüsen zusammenpreßt und den Ausfluß des Schweißes verhindert, wodurch das Bläschen entsteht, oder die Blasen treten als die Folge der Entzündung der Papillen auf.

Digitized by Google

Wenn wir die verschiedenen Ursachen des Rheumatismus betrachten, so finden wir, daß er durch verschiedene Krankheitserscheinungen hervorgerufen werden kann. Hunter, Rosenow, Topley, Weir, Willcox, McMeans, Chwostek erachten die durch Fokalinfektion verursachte Toxinresorption für die Ursache der Polyarthritis. Nach Annahme von Taylor und Schittenhelm kann die Fokalinfektion, wo der lokale Herd durch Bazillen und deren Produkte ständig oder vorübergehend gereizt wird, Herz-, Nieren-, Nerven- oder Stoffwechselstörungen, Abmagerung, unregelmäßige Temperaturerhöhungen, Blutbildveränderungen, sowie chronische Arthritis verursachen; sie kann meiner Meinung nach auch eine Dyshidrose und andere Hautkrankheiten nach sich ziehen, und es ist sogar nicht ausgeschlossen, daß auch die Empfindlichkeit der Haut dadurch beeinflußt wird. Ich halte es für wahrscheinlich, daß alle die akuten und chronischen Erkrankungen, die auf der nachstehenden Tabelle verzeichnet sind, irgend eine chronische Sepsis verursachen, welche dann die rheumatischen Veränderungen nach sich zieht.

1. Echte Dyshidrose

Akute infektiöse Krankheiten	Skarlatina Morbilli Erysipelas Typhus Paratyphus Pneumococcus inf. Meningococcus inf. Gonococcus inf. Streptococcus inf. Staphylococcus inf.	Chronische Sepsis (fokale Infektion)	Koryza Tonsillitis Pharyngitis Highmoritis Abscessus peridentalis Pyorrhoea alveolaris Cholezystitis Appendizitis Pyelozystitis Prostatitis Adnexitis usw.
Chronische Infektionskrankheiten	Syphilis Tuberkulosis		

2. Pseudodyshidrose

Epidermophyton inguinale Sabouraud,
Epidermophyton Ota,
Trichophyton und andere Hyphomyzeten.

Tatsache ist es, daß ich seit einem Jahr bei der Untersuchung der dyshidrotischen Fälle bei 90% echte Dyshidrosen festgestellt habe, bei denen Muskel- und Gelenkschmerzen nachweisbar waren. Als Ursache haben wir öfters einen chronisch latenten und immer wieder aufflackernden Schnupfen, eine Tonsillitis, Pharingitis oder eine durch Rauchen und Staubeinatmung verursachte Pharingitis beobachtet. Mitunter haben wir die Fokalinfektion in Form von schlechten Zähnen und Tonsillenabszessen usw. gefunden. Syphilis konnte in 2 Fällen nachgewiesen werden, wo aber die klinischen Erscheinungen mehr einem Ekzem ähnlich waren; die Heilung trat durch antisyphilitische Behandlung ein.

Alle die bei rheumatischen Veränderungen wirksamen therapeutischen Methoden wurden auch bei der Dyshidrose mit Erfolg angewandt. Gut

Digitized by Google

bewährt haben sich die Salizylate in täglichen Dosen von 4—5 g, Atophan per os, intravenös oder intramuskulär. Bei einigen meiner Fälle habe ich Tophosanyl Richter und Atophanyl intramuskulär oder intravenös mit Erfolg angewandt.

Schon nach der 1. oder 2. Injektion verschwinden Anschwellungen und die Empfindlichkeit, die Bläschen heben sich ab und an ihrer Stelle zeigt sich die Oberfläche trocken und epidermisiert. Zur endgültigen Heilung genügen diese Medikamente nicht immer, sondern man muß bei rezidivierenden Fällen nach der fokalen Ursache suchen und radikal vorgehen. Den chronisch rezidivierenden Schnupfen muß man entsprechend behandeln, die schlechten Zähne muß man entfernen und die vielleicht vorhandene Blinddarmentzündung operieren lassen usw. usw., außerdem muß man den Organismus gegenüber den Temperatur- und Feuchtigkeitsveränderungen härten.

Die Heilung folgt nach der Beseitigung der Fokalinfektion überraschend schnell. Am schönsten sind die Heilungen nach der Entfernung der Tonsillen, weniger rapid nach der Dentalsepsis.

Schon bei der Besprechung dieser kleinen Gruppe der Hautkrankheiten sehen wir, daß es nicht genügt, die Krankheit nur lokal zu behandeln, sondern daß auch die Untersuchung des ganzen Körpers, die genaue Beobachtung der Lebensweise der Kranken erforderlich ist. Während eines Jahres habe ich mehr als 120 dyshidrotische Fälle behandelt. In 80% derselben trat auf eine antirheumatische Behandlung eine baldige Heilung ein; in jedem Falle war eine vorangegangene oder noch bestehende Tonsillitis nachweisbar. Bei den übrigen 20% der Fälle haben wir chronische oder chronisch rezidivierende Dyshidrose gefunden, von welchen bei 9 Fällen eine Dentalsepsis, bei 9 Fällen kombinierte Tonsillar- und Dentalsepsis, in 2 Fällen Pharyngitis, in 2 Fällen Highmoritis, in 1 Falle Appendizitis als fokale Ursache nachweisbar waren. In einem chronischen Falle konnte ich die fokale Infektion nicht nachweisen.

Meine Folgerungen sind post hoc, ergo propter hoc. Die Theorie der fokalen Infektion ist heutzutage sozusagen eine Modetheorie, welche nach beiden Richtungen hin übertrieben wird. Sie umfaßt, wie alle neueren Auffassungen, 3 Epochen. Vorerst ist man zu optimistisch, und nach einigen Mißerfolgen gewinnt das pessimistische Urteil an Bedeutung. Schließlich, wenn sich die Leidenschaften schon beruhigt haben, stellt man sich auf einen realistischen Standpunkt und kommt zu einer ruhigen Beurteilung der neueren Theorien und Richtungen. Ich glaube, daß die Theorie der fokalen Infektion schon in diese 3. Phase gelangte. Es ist zweifellos, daß nicht allein die Dyshidrose durch fokale Infektion hervorgerufen ist, sondern daß vielleicht ein großer Teil der Ekzemfälle auch darauf zurückzuführen ist; vorläufig brauchen wir aber in dieser Hinsicht noch viele und gründliche Beobachtungen. Unsere Lage ist viel leichter als die der Internisten, deren Beobachtung sich meistens auf subjektive Beschwerden und Schmerzen stützt, wo auch die Heilung erst bei Aufhören der rheumatischen Schmerzen festgestellt werden kann, und demnach hoffen wir, daß die Rolle der fokalen Infektion in der Dermatologie bald klargelegt werden kann.

Digitized by Google

Zum Schluß teile ich 3 Fälle mit:

Fall 1. Ein 30jähr. Arzt hatte seit 1924 eine Dyshidrose an beiden Händen. Die Krankheit besserte sich nach Röntgenbestrahlung jedesmal so, daß schon nach 2 Wochen eine scheinbare Heilung auftrat. Aber nach 2—3 Monaten flackerte die Krankheit immer wieder auf, so daß er im ganzen 16mal bestrahlt werden mußte. Im November 1928 kam er zu mir wegen einer neuerlichen Bestrahlung. Obwohl er jedesmal nur 0,5 HED bekam, wurde von einer weiteren Bestrahlung doch abgesehen. Nach einer genaueren Untersuchung fanden wir vier kariöse Zähne, nach deren Entfernung die Krankheit in 14 Tagen verschwand, wobei nur eine einfache Salbe appliziert wurde. Seither ist der Pat. vollkommen beschwerdefrei.

Fall 2. Ein 33jähr. Chirurg litt seit 1925 an Dyshidrose beider Hände und führt die Krankheit auf Sublimatwaschungen zurück. Dieser Fall zeigt denselben Verlauf wie der erste. Er erhielt auch 12 Röntgenbestrahlungen und es trat nach Wochen oder Monaten stets eine Rezidive ein. Der Kranke besaß viele plombierte Zähne, die ihm aber keine Beschwerden machten. Bei der Röntgenaufnahme ließen sich im „wohlgepflegten" Gebiß 7 Abszesse nachweisen. Er will aber die Zähne nicht ertfernen.

Fall 3. Ein 38jähr. Wagenführer. Anamnese belanglos. Er hatte seit 1925 an beiden Füßen bis zur Mitte der dorsalen und plantaren Oberfläche ein dyshidrotisches Ekzem, welches seit 3 Jahren allen Behandlungen trotzt, wodurch er arbeitsunfähig wurde. Er meldete sich im November 1928 bei mir; ich empfahl ihm die Entfernung zweier kariöser Zahnwurzeln, wandte Bestrahlung, Salben und Tophosanilinjektionen an. Die Krankheit besserte sich, die Bläschen wurden seltener und weniger, aber sie verschwanden nicht gänzlich, so daß wir gezwungen waren, nach einem anderen fokalen Infektionsherd zu suchen. Wir fanden riesig vergrößerte Tonsillen, die am 5. Januar 1929 entfernt wurden. Ich habe den Pat. am 10. Januar schon ganz geheilt wiedergesehen und er ist bis heute gesund geblieben.

Aus der Universitätsklinik für Hautkrankheiten zu Greifswald
(Vorstand Prof. Dr. W. Schönfeld)

Spirochätenextrakt als Antigen zur Wassermannschen Reaktion in Blut und Liquor

Von

Dr. F. Marquardt

Diese 1065 Untersuchungen (993 Serum- und 72 Liquoruntersuchungen) wurden mit dem Pallidaantigen der Sächsischen Serumwerke (Spirochätenstamm von Reiter) und der von Gaethgens angegebenen Technik ausgeführt. Neben dem Pallidaantigen wurde mit alkoholischem Luesleberextrakt, alkoholischem cholesteriniertem Rinderherzextrakt (Behringwerke, Marburg) und dem Original-Cholesterinextrakt nach Prof. Sachs (Hirsch-Apotheke, Frankfurt) gearbeitet, außerdem wurde noch vergleichsweise die MKR[1]), MBR[2]) und MTR[3]) angestellt.

Gaethgens sah mit dem Pallidaantigen an 2000 Seren eine leichte Überlegenheit bei Fällen von Syphilis I, Reiter an 588 Fällen ein schwächeres Ergebnis bei behandelter Syphilis, Nagell konnte mit ihm unspezifische Ausfälle bei Malariaseren weitgehendst ausschalten. Klopstock betont bei seinem Pallidaantigen ebenfalls eine Überlegenheit bei Syphilis I, Hecht bei demselben Antigen eine größere Empfindlichkeit bei Syphilis latens.

Unser Untersuchungsmaterial, bestehend aus Syphilisfällen verschiedener Stadien (einschließlich Paralyse) und nichtsyphilitischen Geschlechts- und Hautkrankheiten, zerlegen wir in drei Gruppen.

Gruppe I betrifft die Serumuntersuchungen an 158 Fällen syphilitischer Erkrankungen (8 Fälle von Syphilis I, 7 von Syphilis II,

---

[1]) MKR = Meinicke-Klärungsreaktion. — [2]) MBR = Müller-Ballungsreaktion. — [3]) MTR = Meinicke-Trübungsreaktion.

Digitized by Google

11 von Syphilis III, 87 von latenter Syphilis, 17 von Syphilis congenitalis, 20 von Gehirnsyphilis, 6 Tabes- und 2 Paralysefälle).

Übereinstimmende Ergebnisse in allen Extrakten zeigten die Fälle von Paralyse und Syphilis II, mit Ausnahme eines frischen Falles von Syphilis II, bei dem der Pallidaextrakt positiv war, dagegen die übrigen Extrakte erst bei der zweiten Untersuchung positiv wurden. Die positiven Ausfälle mit den verschiedenen Antigenen im Serum bei den einzelnen Stadien der Syphilis mit Ausnahme der erwähnten Fälle von Syphilis II und Paralyse ergeben sich aus der folgenden Tabelle.

	Gesamtzahl	Pallidaantigen	L.-L.[1])	R.-H.[2])	Sachs-Extrakt
Syphilis I	8	positiv 6	3	1	1
	—	fraglich 0	—	2	—
Syphilis latens	87	positiv 55	46	40	46
	—	fraglich 5	1	5	2
Syphilis cereb.	20	positiv 10	5	4	7
	—	fraglich 5	2	2	1
Syphilis III	11	positiv 5	7	7	7
	—	fraglich 3	—	—	—
Syphilis cong.	17	positiv 14	16	15	16
	—	fraglich 1	—	1	—
Tabes	6	positiv 2	1	1	1
	—	fraglich 1	—	—	—

Von den Antigenen zeigt das Pallidaantigen nach der Aufstellung den feinsten Ausschlag bei Syphilis I, Syphilis latens, Gehirnsyphilis und Tabes. Ein etwas schwächerer Ausfall gegenüber den anderen Extrakten ist bei der tertiären und der angeborenen Syphilis bemerkbar.

Die positiven Ausfälle der sogenannten „Nebenreaktionen" (MKR, MBR, MTR) entsprachen im großen und ganzen bei der Syphilis I, der Syphilis II und der Syphilis congenitalis der Gesamtablesung bei der WR, jedoch wurden bei der Syphilis I die Nebenreaktionen früher positiv. Der schärfere Ausschlag wurde bei der latenten und der Gehirnsyphilis am deutlichsten. Die feinsten Ergebnisse von den Nebenreaktionen zeigte die MKR, sie übertraf in der Zahl der positiven Ausfälle das Pallidaantigen bei der WR.

Gruppe II umfaßt die Untersuchungen der Rückenmarksflüssigkeit bei 47 Fällen syphilitischer Erkrankungen und 25 Fällen nichtsyphilitischer Erkrankungen. Hier wurde neben dem Pallidaextrakt der Cholesterinextrakt nach Sachs verwendet und jeder Liquor nach Hauptmann bis 1,0 ausgewertet.

Bei den nichtsyphilitischen Erkrankungen war die WR mit Pallida- und Cholesterinextrakt stets negativ.

Bei den Syphilisfällen zeigten übereinstimmende positive oder negative Ergebnisse 3 Fälle von Syphilis I, 6 von Syphilis II, 15 von Syphilis latens, 8 von Syphilis congenitalis und 2 Paralysefälle. Jedoch war bei der Rückenmarksflüssigkeit der Paralytiker der Reaktionsausfall mit dem Pallidaantigen bei Auswertung etwas stärker als mit dem Sachs-Extrakt,

[1]) L.-L. = Luesleberextrakt. — [2]) R.-H. = Rinderherzextrakt.

Digitized by Google

insofern, als der Liquor, mit Pallidaextrakt angesetzt bei den zwei Untersuchungen, schon positiv bei 0,2 und 0,6 wurde, während der Cholesterinextrakt erst bei 0,4 bzw. 1,0 einen positiven Ausfall zeigte. Dagegen war der Pallidaextrakt in Übereinstimmung mit dem Ausfall im Blute auch im Liquor schwächer bei der kongenitalen Syphilis, schärfer bei 13 Fällen von Gehirnsyphilis. 6 Fälle waren übereinstimmend positiv mit beiden Extrakten von 0,2—08, 6 aber negativ im Cholesterinextrakt und positiv im Pallidaantigen von 0,4—1,0. 1 Fall war negativ in beiden Extrakten. Die MTR und MBR zeigten bei diesen 13 Fällen je 8mal einen positiven Ausfall, die Reaktion von TAKATA und ARA 5mal.

Von diesen Fällen hatten eine Zellvermehrung 8, eine positive Eiweißreaktion 11 (PÁNDY) bzw. 8 (NONNE). Die Eiweißreaktion nach BOLTZ war 5mal positiv.

Wenn wir nun bei den übereinstimmend positiven Liquorergebnissen der 6 Fälle von Hirnsyphilis mit den beiden Extrakten nicht allzu großen Wert auf den Unterschied des Positivwerdens bei verschiedenen Liquorverdünnungen legen, so ist doch bis zu einem gewissen Grade der positive Ausfall bei weiteren 6 Fällen mit dem Pallidaantigen gegenüber dem negativen mit dem Cholesterinantigen zu betonen. Gerade bei Liquoruntersuchungen fehlt uns noch eine empfindliche spezifische Reaktion auf Syphilis. Das Pallidaantigen verfeinert hier den Ausschlag der WR, so daß es uns gestattet, etwa vorhandene Zell- und Eiweißvermehrung zeitiger als spezifische bzw. durch die Syphilis bedingte anzusehen, als das mit den anderen Antigenen im Liquor bisher möglich war.

Die Gruppe III umfaßt die Serumuntersuchungen bei 835 Fällen nichtsyphilitischer Erkrankungen. Übereinstimmend negativ in allen Reaktionen waren 828 Fälle.

Es bleiben 7 Fälle mit auseinandergehenden Ergebnissen. Positiv im Pallidaextrakt waren 3 Fälle (1 Fall von Sklerodermie, 1 Lupus vulgaris und 1 Lupus erythematodes).

Ob in den weiteren 4 Fällen mit einem isoliert positiven Ausfall im Pallidaextrakt, deren Serum von auswärts zur Untersuchung ohne Diagnose geschickt worden war, eine Syphilis bestanden hat, ließ sich nicht mehr feststellen, die Möglichkeit kann jedoch nicht abgestritten werden.

Bei 3 nach unseren heutigen Untersuchungsmethoden also syphilisfreien Fällen zeigt das Pallidaantigen einen positiven Ausschlag, wahrscheinlich auf Kosten seiner Spezifität.

Bezüglich der Herausgabe der WR-Ergebnisse an die einsendenden Stellen sei bemerkt, daß wir schon immer, wie das STÜHMER auch mit Recht vorgeschlagen hat, nur ein Ergebnis mitteilen — positiv, fraglich oder negativ — und nicht den Ausfall der einzelnen Extrakte, da damit die praktischen Ärzte nichts anfangen können und es auch bei den Kranken zu einer irrtümlichen Auffassung führen kann. Infolgedessen hat sich auch der schärfere Ausschlag des Pallidaantigens bei der Mitteilung der Blutuntersuchungsergebnisse an den praktischen Arzt kaum ausgewirkt, wohl aber bei den Liquoruntersuchungen. Für uns selbst ist er immerhin wichtig gewesen.

Bei einer zusammenfassenden Betrachtung zeigt sich ein feinerer Ausschlag des Pallidaantigens bei dem Stadium I der Syphilis, der latenten

Digitized by Google

Syphilis und der Gehirnsyphilis. Er bleibt hierbei jedoch noch etwas hinter den feineren Ausschlägen der MKR, über die wir in Münch. med. Wschr. früher berichtet haben, zurück. Besonders scharf hat sich uns das Pallidaantigen bei Liquoruntersuchungen erwiesen. Ob diese Schärfe auf Kosten der Spezifität geht, läßt sich noch nicht sagen. Jedenfalls halten wir es für angebracht, das Antigen bei Blutuntersuchungen als vierten Extrakt neben L.-L.-, R.-H.- und Cholesterinextrakt zu verwenden und besonders zu Untersuchungen der Hirnrückenmarksflüssigkeit heranzuziehen.

Literatur

Gaethgens, W., Med. Klin., 1929, Nr. 10, S. 390. — Gaethgens, W., Med. Klin., 1929, Nr. 22, S. 873. — Hecht, H., Zschr. f. Immun.forschg. u. exper. Ther., 1928, Nr. 54, S. 365. — Klopstock, F., Dtsch. med. Wschr., 1926, Nr. 6, S. 226. — Klopstock, F., Dtsch. med. Wschr., 1926, Nr. 35, S. 1460. — Klopstock, F., Klin. Wschr., 1927, Nr. 15, S. 685. — Kroó, H., u. F. O. Schulze, Klin. Wschr., 1928, Nr. 6, S. 246. — Kroó, H., u. F. O. Schulze, Klin. Wschr., 1928, Nr. 13, S. 600. — Marquardt, F., Münch. med. Wschr.. 1929, Nr. 50, S. 2096. — Nagell, H., Dermat. Wschr., 1930, Nr. 24/25, S. 795/823. — Reiter, Vortrag auf der Tagung der Vereinigung der Nordwestdeutschen Dermatologen in Rostock. Ref. Zbl. Hautkrkh.. 1930, Bd. 32, S. 407. — Stühmer, A., Dtsch. med. Wschr., 1929, Nr. 3, S. 94.

J. L. Schönleins Anschauungen über die Lustseuche in seiner Würzburger Zeit

Nach einem unveröffentlichten Vorlesungsmanuskript

Von

Dr. Ernst Seckendorf in Fürth i. B.

Der Name des Favuserregers „Achorion Schönleinii" erinnert an das Verdienst, das sich J. L. Schönlein durch dessen Entdeckung an der Dermatologie erworben hat. Aber von seinen sonstigen Ansichten über Haut- und Geschlechtskrankheiten wissen wir sehr wenig. Wohl erschien, von einigen seiner Schüler herausgegeben, eine „Allgemeine und spezielle Pathologie und Therapie" unter seinem Namen, die von 1832 bis 1839 vier Auflagen erlebte, aber Schönlein hat dieses Werk weder angeregt noch dessen Ansichten als seine bestätigt. Ganz abgesehen davon, ist darin für unsere Zwecke so wenig zu finden, daß selbst Proksch in seiner Geschichte der Geschlechtskrankheiten, der doch den kleinsten Skribenten über dieses Thema kritisch betrachtet, Schönleins nur gelegentlich als des Gründers der „naturhistorischen Schule" erwähnt. Daß aber Schönlein ein für seine Zeit ausgezeichneter Kenner der Geschlechtskrankheiten gewesen sein muß, belehrt uns eine in meinem Besitz befindliche Vorlesungshandschrift: „Die Lustseuche, vorgetragen von Dr. J. L. Schönlein, Profeßor. Würzburg im Wintersemester 1823/1824", geschrieben von seinem Schüler Dr. Mahlmeister.

Einleitend sei bemerkt, daß der damals 30jähr. Schönlein seit 1821 Kliniker von Würzburg war. Schon damals anerkannter Praktiker, war er in der Theorie Anhänger der sogenannten „naturhistorischen Schule", die die Krankheiten als selbständige Individualitäten auffaßte und demgemäß auch systematisch im Sinne Linnés zu klassifizieren versuchte. Diese theoretische Einstellung müssen wir zu Grunde legen, wenn wir nun an Hand des Manuskriptes auf Schönleins Ansichten über Geschlechtskrankheiten näher eingehen.

Das Manuskript besteht aus 128 eng beschriebenen Kleinfolioseiten. Wie man aus den zahlreichen Abkürzungen und Flüchtigkeitsfehlern schließen darf, ist es während der Vorlesung niedergeschrieben worden. Zitierte Eigenamen sind bis zur Unkenntlich-

Digitized by Google

keit verstümmelt, z. B. Bedangou für Béthencourt, Liöto statt Lieutaud usw., während die zahlreichen medizinischen Fachausdrücke meist richtig geschrieben sind. Über den Schreiber, Dr. Mahlmeister, konnte ich näheres nicht in Erfahrung bringen.

Nach einer kurzen kulturhistorischen Einleitung kündigt Schönlein an, daß er nun die Syphilis behandeln werde. „Wir wählen diesen Namen, weil er uns die Sache so gut bezeichnet wie jeder andere, i. e. schlecht. Wir müssen nun einmal einen Namen haben, um uns zu verständigen." Nach der Ablehnung der spitzfindigen Erklärungen der Philologen des Namens Syphilis als „Pfiffigkeiten" erwähnt er die Vielfältigkeit der Namen für die Lustseuche, um dann gleich mit dem hübschen Übergang: „Es differieren nicht bloß die Benennungen der Krankheit, sondern es herrscht auch eine große Differenz in der Ansicht über das Wesen und die Natur derselben" seine Definition der Syphilis zu bringen; denn „den alten Gallimathias darüber wieder aufzuwärmen wäre zu weitläufig". Für Schönlein ist — entsprechend seiner schon erläuterten „naturhistorischen" Einstellung — „der syphilitische einer von jenen Krankheitsprozessen, der recht deutlich zeigt, daß ein natürliches System in der Medizin möglich sei und daß man die große Krankheitsfamilie in einzelne Krankheitsfamilien einteilen kann wie in den anderen Naturwissenschaften". Wie wenig ihm aber letzten Endes theoretische Anschauungen bedeuten, wie wenig er sich durch solche in seinem Handeln am Krankenbett, also in dem, was seine Bedeutung als Arzt so groß machte, beeinflussen ließ, zeigen gleich die nachfolgenden Sätze: „Das Formelle, das Äußere ist nicht das Wesentliche, sondern auf das Innere, auf das Notwendige, das der Form zu Grunde liegt, muß eine Nosologie gegründet werden. Definitionen in der Medizin aufzustellen ist nicht notwendig . . . und es ist Schulphilisterei, sie überall geben zu wollen." Diese Stelle klingt wie ein medizinisches Glaubensbekenntnis, und Schönlein ist ihm treu geblieben, als er später frei von subjektiven Spekulationen die Erfahrung zur Richtschnur seines therapeutischen Handelns machte. „Will man jedoch eine Definition haben," fährt er fort, „so mag folgende gelten: Syphilis ist ein bestimmter Krankheitsprozeß, erzeugt durch ein spezifisches Kontagium, der aus einer Reihe von Krankheitsformen besteht, die sich aus- und untereinander nach den Gesetzen der Wahlverwandtschaften entwickeln und deren Wesen in einer Degeneration des Zellgewebes besteht."

Die sich nun anschließenden Ausführungen über Alter und Entstehung der Krankheit werden mit folgenden humorvollen Worten eingeleitet: „Als die Syphilis zuerst in Europa und im Mittelalter erschien, stritt man sich schon über den Umstand, woher die Krankheit eigentlich gekommen sei, oder ob sie schon vorhanden gewesen. Nach den Berichten der Geschichtsschreiber kamen die Lehrer und Studierenden auf deutschen Hochschulen darüber in Streit, vorzüglich aber war Leipzig der Schauplatz des Skandals über den Ursprung und das Vaterland dieser Krankheit, so daß sich die Anhänger verschiedener Meinungen mit ihren eifrigsten Anhängern mit dem Degen in der Hand schlugen, wodurch die schwächere Partei genötigt war, nach Wittenberg auszuwandern[1]). Jetzt sind die Köpfe kälter geworden, doch wurde der Federkrieg darüber in der Mitte des vorigen Jahrhunderts nicht schlechter geführt." Schönlein geht nun ziemlich ausführlich auf die verschiedenen Meinungen über Entstehung und Alter der Syphilis ein, bringt viel Altbekanntes, lehnt Astruc und Girtanners als damals bekannteste Vertreter der Theorie des amerikanischen Ursprungs sowie Gruner mit seiner Marannentheorie energisch ab, kann sich aber auch nicht mit der Meinung befreunden, daß die Syphilis schon im Altertum vorhanden gewesen sei. Für ihn ist die Syphilis eine im ausgehenden Mittelalter neu entstandene Krankheit, und zwar „eine Zwitterbildung, hervorgegangen aus der Lepra und den Geschwüren an den Genitalien". Und nun kommt eine Stelle, die uns heute, wo man von der Syphilis gerne als von einer sterbenden Krankheit spricht, besonders merkwürdig berühren muß, nämlich: „In neuerer Zeit, wo die Krankheit in Abnahme begriffen ist, ihrem Ende entgegen geht, scheint es, daß sie sich in ihre Elementarteile trennen wolle . . . Wir stehen in einer sehr interessanten Entwicklungsperiode; die Trennung der Lues in ihre genetischen Momente beginnt, so daß die Lepra wieder als reine Form eintritt und daß über kurz oder lang die Lues ganz verschwunden sein wird." Eine Erklärung seiner Ansichten gibt Schönlein auf geschichtlicher Basis, indem er sehr ausführlich auf die Epidemiologie der

[1]) Über diesen von Sch. nicht ganz richtig geschilderten Leipziger Syphilisstreit findet man näheres in Sudhoff: Medizinische Fakultät Leipzig im ersten Jahrhundert der Universität, Leipzig 1909.

Digitized by Google

Lues eingeht. Er schildert die Veränderungen, denen die Erscheinungsformen der Lues im Laufe der Jahrhunderte unterworfen waren, an Hand der 6 von Astruc aufgestellten Zeitabschnitte. Dessen Einteilung glaubt er aber ablehnen zu müssen und will sich nur zur Annahme von 2 Perioden entschließen, einer akuten und einer chronischen, wobei die akute Periode der Lues nur den Zeitraum von 1492 bis gegen 1540 umfassen sollte. Seit dieser Zeit seien die akuten Formen der Lues durch Hinzutreten des Trippers chronisch geworden. Wie Schönlein sich diesen Vorgang denkt, wird leider nicht weiter ausgeführt.

„That matter from a gonorrhoea will produce chancres", dieser verhängnisvolle Satz des großen John Hunter hat auch auf Schönlein seine Wirkung nicht verfehlt. Er ist damals noch unbedingter Anhänger der sogenannten Identitätslehre; das Kontagium des Trippers, des Schankers und der Syphilis ist für ihn ein und dasselbe. „Daß eine wesentliche Differenz zwischen Schanker und Tripper sei, glaube ich nicht, sondern beide sind Modifikationen ein und desselben Krankheitsprozesses; Tripper ist ein Minus von Syphilis, Schanker ein Plus, oder Schanker ist Plus von Tripper und Tripper minus von Schanker, dieser ein Plus von Syphilis, ein Minus von Tripper. Das Syphiliskontagium ist ein tropfbar-flüssiger Körper." In diesen Anschauungen spüren wir noch den Einfluß der während Schönleins Studienzeit in höchster Blüte stehenden Naturphilosophie mit ihrer eigentümlichen Polaritätslehre. Auch der geniale Mensch ist immer das Produkt seiner Zeit.

Klar und durchaus den heutigen Ansichten entsprechend sind dagegen seine Gedanken über die möglichen Wege der genitalen und extragenitalen Ansteckung. Überträger ist aber immer nur der Mensch. Alle Versuche, Syphilis auf Tiere zu übertragen, seien fehlgeschlagen. (Interessant ist, daß von Sch. auch Oken als Ansteller solcher Versuche erwähnt wird. Ich konnte darüber nichts ermitteln.) Das Alter des Angesteckten spielt keine Rolle, „dem Contagio ist das Kind in Utero wie der Greis im Grabe (!) nicht fremd".

Nach einigen krankheitsgeographischen Bemerkungen über die Häufigkeit der Lues in den einzelnen Ländern, „wobei der Wärme eine höhere Wirkungskraft als der Moralität beizumessen sein möchte", geht nun Schönlein auf die Beschreibung der Krankheitserscheinungen selbst ein. Seine Einteilung in Familien, Unterfamilien, Ordnungen usw. entspricht durchaus dem Schema, wie es die naturhistorische Schule auch bei der Klassifizierung anderer Krankheiten liebte. Die Schilderung ist eine sehr anschauliche, es muß ein Vergnügen gewesen sein, bei Schönlein zu hören. (Die in Klammern stehenden Bemerkungen sind unsere heutigen Bezeichnungen, die ich noch, wo es notwendig erschien, durch dem Manuskript entnommene, in Anführungszeichen stehende wörtliche Zitate ergänzt habe.)

Familie: Syphilis

A. Blennorrhoe;
- I. Tripper:
  - a) einfacher Tripper (Gon. simplex),
  - b) inflammatorischer Tripper (Gon. posterior),
  - c) erysipelatöser Tripper (Gon. mit Balanitis erosiva oder entzündlich-ödematöser Phimose).
- II. Nachkrankheiten des Trippers, chronische Blennorrhoe:
  - a) irritable Form (Urethritis chron.),
  - b) torpide Form (Urethritis chron. purulenta),
  - c) Trippergeschwür (Hämorrhagien der Urethralschleimhaut durch Kathetergebrauch oder Injektionen als eigener Krankheitsbegriff!),
  - d) Stenosis urethrae (Strikturen).
- III. Metastatische Tripperformen:
  - a) Prostatitis gon.,
  - b) Epidydimitis,
  - c) Iritis gon. (Hierunter ist nicht unsere Iritis luetica, sondern die Augenblennorrhoe zu verstehen.)
  - d) Gonorrhoea narium (Gumma der Nasenscheidewand!).
- IV. Tertiäre Tripperformen:
  - a) Tripperneurose (Paroxysmal auftretende Blasenkrämpfe).
  - b) Tripperskrofeln. (Der Ausdruck Tripperskrofeln wurde von einem Wiesbadener Badearzt Dr. Ritter geprägt und in dessen Werk „Über

Digitized by Google

Chanker- und Tripperseuche" (Frankfurt 1819) erläutert und verteidigt. Das unter diesem Namen beschriebene Krankheitsbild ist typisch das einer miliaren Darmtuberkulose, was auch die zahlreichen unter diesem Namen beschriebenen Sektionsberichte erhärten. Es ist verwunderlich, einen Meister wie Schönlein sich diesen Begriff zu eigen machen zu sehen, und er ist auch später wieder davon abgerückt.)

c) Tripperexanthem. (Das unter diesem Namen beschriebene Krankheitsbild ist unsere Acne varioliformis faciei!)

V. Aftertripperformen (Tripper kombiniert mit anderen Erkrankungen):

a) Tripper mit Hämorrhoiden,

b) Tripper mit Rheumatismus und daher Strikturen im Ösophagus und der Trachea — Asthma gonorrhoicum (!). (Eine ganz merkwürdige Kombination. Sch. bringt zweifellos richtig beobachtete und beschriebene Karzinomata des Ösophagus und der Trachea in ätiologischen Zusammenhang mit Tripper. „Wie bei dem Krebs des Pylorus" sagt er selbst in seiner Beschreibung. „Ausgang: Immer erfolgt der Tod.")

c) Tripper mit Herpes, Tripperflechte. („Exanthem als Reflex eines Grundleidens im Darm oder in den Nieren." Für Sch. ist bei gleichzeitigem Bestehen eines Trippers und einer Flechte diese vom Tripper veranlaßt, aber ohne daß das Tripperkontagium an dieser schuld wäre!)

d) Tripper mit Skrofeln, angeborene Tripperseuche. (Lymphogranulomatose? — Sch. ist fest davon überzeugt, daß auch der Tripper vererblich sein müsse und sich dann in der von ihm geschilderten Form zeige. „Diese Form ist absolut verderblich, wo ich sie sah, vermochte nichts ihr Einhalt zu tun.")

VI. Eicheltripper. (Für Sch. ist der Eicheltripper „. . . eine Mittelform zwischen Tripper und Schanker und diese Mittelform zeigt klar, daß kein absoluter Unterschied zwischen Tripper und Schanker bestehe"!)

B. Schanker;

I. Primäres syphilitisches Geschwür:

a) Schankergeschwür,

b) Hunterssches Geschwür.

II. Bubones. (Einen Unterschied zwischen dem indolenten Luesbubo und dem entzündlichen Ulcus-molle-Bubo macht Sch. nicht, obwohl er beide Formen beschreibt.)

III. Fungus haematodes syphiliticus (Condylomata acuminata).

IV. Tertiäre Schleimhautformen:

a) Schleimhautformen:

1. Angina syphilitica,
2. Mastdarmschanker (zweifellos Rektalgonorrhoe!);

b) Hautformen:

1. Kondylomata (C. lata),
2. Ulzera, Cingulum Veneris (Lues ulcerosa, Rupia?),
3. Pustulae, Corona Veneris (groß- und kleinpustulöse Lues),
4. Herpes syphiliticus (Lues papulo-pustulosa).

V. Knochensyphilis.

VI. Syphilis der Augen (Iritis und Iridochorioiditis luetica).

VII. Lues infantilis:

a) Lues ad nata (im Augenblick der Geburt von einer florid-kranken Mutter erworbene Lues),

b) Lues congenita (durch den Zeugungsakt mit einem florid-kranken Mann von dessen Samen stammende Lues),

c) Lues hereditaria. („Hier wird das Kind von scheinbar gesunden Eltern auch scheinbar gesund geboren und bleibt gesund bis in die Periode der Pubertät." Also unsere Lues hereditaria tarda.)

C. Syphiloide („es sind dies Mittelformen zwischen der Syphilis und einer anderen Krankheit . . . wobei die Lues den Ton angibt");

I. Syphiloid mit Arthritis.

II. Syphiloid mit Skorbut.

Digitized by Google

III. Syphiloid mit Skrofeln.
IV. Syphiloid mit Rheumatismus.
V. Syphiloid mit Krätze.
VI. Syphiloid mit Herpes.

„Wie aber durch dieses Zusammentreffen die einzelnen Formen abgeändert werden, ist noch durchaus nicht klar ausgemittelt; ebenso ist die Wahlverwandtschaft dieser Formen noch nicht klar, wahrscheinlich ist sie aber von der Atmosphäre und der Jahreszeit abhängig. Im allgemeinen zeigt sich das Gesetz, das die Syphilis von den Formen bestimmt wird oder der zweiten hinzukommenden Affektion; so wird sie bei Arthritis eine Knochen-, bei Rheumatismus eine Aponeurosensyphilis, wird Hautlues durch Herpes, tritt bei den Skrofeln teils als Exanthem, teils im Lymphsystem auf, und beim Skorbut zeigt sie sich sowohl im Körper als auf den Geist, die Grundform ist also immer die hinzugekommene, die zweite; was aber dieser Form den Anstrich gibt, die Tinktur, ist die Syphilis . . . Diese Krankheitskombinationen . . . ihre Abhängigkeit von pathischer Affinität, Luft, Individualität u. dgl. sind noch unbekannt, daher wir auch nur aufmerksam darauf machen. Die älteren Ärzte haben zwar auch von einer verkappten Lues gesprochen, aber damit die tollsten Begriffe verbunden."

In der Therapie der Syphilis, deren Besprechung den Rest des Manuskriptes ausfüllt, folgt Schönlein der damals allgemein üblichen Behandlung und bringt absolut nichts Neues. An erster Stelle steht das Quecksilber, das in Form von Schmier- und Inhalationskuren angewendet werden soll. Während aber noch viele seiner ärztlichen Zeitgenossen in der Stomatitis und Salivation Krisen der Krankheit glaubten erblicken zu müssen, ist er sich klar darüber, daß derartige Erscheinungen Quecksilbervergiftungserscheinungen sind und warnt vor einem übermäßigen Gebrauch des Merkurs. Auch die Ablehnung der Hungerkuren sowie seine sonstigen diätetischen und hygienischen Ratschläge verraten den großen Arzt, dessen Stärke nicht die Theorie, sondern das Handeln am Krankenbett ist. Man möchte fast annehmen, daß die Bescheidenheit des Genies die Grenzen seiner Begabung erkannte und daß er deshalb so wenig von ihm selbst Geschriebenes hinterließ. (Denn daß es ihm nicht an Vermögen gebrach, einem Inhalt die rechte und ansprechende Form zu geben, beweisen seine Briefe[1])!)

Die Klassifizierungssucht der naturhistorischen Schule in der Dermatologie auf die höchstmögliche Stufe gebracht zu haben, ist dem Bemühen eines Schülers Schönleins gelungen. C. H. Fuchs sagt in dem Vorwort seines Werkes „Die krankhaften Veränderungen der Haut und ihrer Anhänge, Göttingen 1840": „Vorbild und Leitstern bei der Bearbeitung der Hautaffektionen . . . war mir Schönlein, mein verehrter Lehrer . . . Ich habe es versucht, die naturhistorische Methode, deren Schöpfer er ist, auf meinen Gegenstand anzuwenden, die meisten der Krankheitsprozesse, welche ich in der Haut nachgewiesen, entsprechen den natürlichen Familien, die sein scharfer Blick in der Krankheitswelt überhaupt unterscheidet . . . und vielleicht alles was diese Schrift bringt und will, ist die Frucht seiner Saat . . ." Ganz nach dem Vorbild des Linnéschen Systems werden die Hautleiden, eingeschlossen die Syphilis, in 3 Klassen, 5 Ordnungen, 24 Familien, 19 Sippschaften und 135 Gattungen eingeteilt und beschrieben. Einen weitergehenden Einfluß auf die Entwicklung der Dermatologie hat aber das Werk von Fuchs nicht ausüben können, denn schon 1845 erschien Hebras berühmt gewordener: „Versuch einer auf pathologische Anatomie gegründeten Einteilung der Hautkrankheiten", dessen Grundanschauungen trotz unserer mehr biologischen Auffassung der Hautkrankheiten im wesentlichen bis heute Gültigkeit behalten haben.

[1]) Eine Auswahl, darunter auch die klassische Entdeckungsgeschichte des Favuserregers „Achorion Schönleinii" bei E. Ebstein, Ärztebriefe aus vier Jahrhunderten.

Digitized by Google

Versammlungen

Demonstrationsabende Chemnitzer Hautärzte

Sitzung vom 8. November 1929

Frühwald (für Wiehe): 1. Melanosarkom.

42jähr. Mann, der seit etwa einem Jahre an multiplen Geschwulstbildungen leidet. Typische schwarzblaue kutane und subkutane Knoten am ganzen Körper verstreut. Bemerkenswert ist die Angabe des Kranken, daß im Nacken einige Knoten spontan verschwunden sein sollen.

2. Karzinom der hinteren Rachenwand.

65jähr. Frau, bei der vor einigen Wochen eine Geschwulst der hinteren Rachenwand auftrat, die aufbrach. Trotz WR wurde antisyphilitisch behandelt, doch ohne Erfolg. Man sieht ein übertalergroßes grauweißes Geschwür mit höckerigem Grunde und wallartig aufgeworfenem Rande.

3. Lupus vulgaris disseminatus faciei.

32jähr. Mädchen mit zahlreichen stecknadelkopfgroßen bräunlichen Knötchen im Gesicht, die z. T. auf der Kuppe ein kleinstes gelbes Eiterbläschen zeigen. Abheilung mit Narbenbildung.

4. Nackenekzem durch die Hutmode.

Nackenschmerzen bei einem jungen Mädchen. Solche Formen werden jetzt häufiger gesehen, da die modernen Hüte durch das enge Anliegen an den Nacken die Haut durch das dauernde Scheuern reizen.

Aussprache: Müller meint, daß diese Ekzeme vom Rasieren herkommen.

Frühwald ist nicht dieser Ansicht, da nur ein dauernder oder sehr häufig erfolgender Reiz ein Ekzem hervorrufen kann; das Rasieren erfolge nicht oft genug.

Sprafke (Hautabt.): Verbrennung 2. u. 3. Grades.

72jähr. Mann, der gelegentlich eines Waldbrandes in ausgedehnter Weise an den Extremitäten, besonders am rechten Oberschenkel, verbrannt worden war. Langsame Heilung. Entfernung eines Knochensequesters. Plastische Deckung.

Rentzsch (Hautabt): Sekundäre Syphilis.

26jähr. Mann mit ausgedehntem korymbiformem papulösem Syphilid, der auswärts monatelang als Ekzem behandelt worden war.

Sossinka (Hautabt.): Pityriasis rosea.

Schizosaccharomyzeten konnten weder in Schuppen noch in Blasen, die über den Effloreszenzen erzeugt worden waren, nachgewiesen werden.

Frühwald: Statistik über die Zunahme des Ulcus molle.

Sitzung vom 13. Dezember 1929

Frühwald: Anthrax.

Typische Milzbrandpustel bei einem 21jähr. Schweizer. Auf demselben Gute war bereits vor 2 Jahren ein Fall von Milzbrand vorgekommen.

Eichhorn: 1. Herpes zoster.

Auf dem Oberarme bis zum Ellbogen verlaufend, stellenweise gangränös.

2. Lupus erythematodes.

Ausgeprägte Schmetterlingsform über Nase, Wangen und Oberlippe. Beginn der Erkrankung vor etwa 3 Jahren; plastische Operation, danach schnelle Ausbreitung des Lupus. Seit mehreren Wochen auffallende Besserung unter Gersondiät.

Aussprache: Frühwald hält auf Grund der Narben, der mangelnden Atrophie und der Weichheit der Infiltration den Fall für einen Lupus vulgaris.

3. Lupus vulgaris.

Strangförmig vom rechten Olekranon bis etwa zur Mitte des Vorderarmes verlaufend, z. T. mit dicken Auflagerungen versehen. Ernährungstherapie seit ¼ Jahr hat wesentliche Besserung gebracht.

John: 1. Lingua scrotalis et geographica.

2. Geschwulst der Präputialschleimhaut. Pagets disease?

Sturm: Onycholysis partialis am 4. Finger.

Gute Wirkung von Röntgenstrahlen. Verschlimmerung nach Waschen von Wäsche.

Digitized by Google

Frühwald: Parakeratosis variegata.

24jähr. Mann, bei dem der Ausschlag seit etwa 8 Wochen besteht. Bei der Aufnahme zeigte sich die Haut des ganzen Körpers verändert; es fanden sich große stark erhabene Herde von bläulichroter Farbe. Bei näherer Betrachtung erwiesen sie sich als aus flachen, stellenweise etwas schuppenden Knötchen zusammengesetzt. An den Beinen waren die Herde stark gerötet und so geschwollen, daß die dazwischenliegende gesunde Haut wie deprimiert aussah. Diese Herde erinnerten an Mycosis fungoides, während die bläulichroten Knötchen auf Lichen ruber planus hinwiesen. Unter indifferenter Behandlung änderte sich das Bild: die starke Rötung und Schwellung nahm ab, die feinkleiige Schuppung wurde deutlicher, und nun zeigte sich, daß die die Affektion darstellenden Knötchen ein feines Netzwerk bildeten. Das klinische Bild entsprach vollständig der Parakeratosis variegata (Unna-Santi-Pollitzer). Auch die histologischen Veränderungen (leichte Parakeratose, geringe perivaskuläre Infiltration, Ödem und Gefäßerweiterung) entsprechen dieser Diagnose.

Rentzsch (Hautabt.): Ulcus molle.

24jähr. Mann mit zahlreichen weichen Geschwüren auf der Eichel unter der phimotischen Vorhaut. Da das Sekret jauchig wurde, mußte die Zirkumzision gemacht werden, darauf wurde die ganze Operationswunde schankrös und gangränös, was bei zahlreichen anderen Zirkumzisionen wegen Ulcus molle nicht der Fall war.

Sossinka (Hautabt.): Combustio.

Ausgedehnte Brandnarben und Verwachsungen am Genitale einer 27jähr. Frau, die sie sich durch ein überheißes Sitzbad zugezogen hatte.

Sitzung vom 10. Januar 1930

Eichhorn: Röntgenverbrennung 3. Grades.

Frühwald: Syringomyelie.

Der bereits wiederholt von John demonstrierte Mann mit eigenartigen wie präkanzerös aussehenden Erscheinungen an den Händen, die im Verlauf der Zeit zu Mutilationen der Finger geführt hatten. Nunmehr hat sich einwandfrei eine Syringomyelie herausgestellt.

Rentzsch (Hautabt.): Fremdkörpereinsprengungen.

27jähr. Mann, der infolge eines Motorradunfalles zahlreiche Schmutzeinsprengungen am Kopf und Rücken aufweist.

Sprafke (Hautabt.): Elephantiasis.

Seit Kindheit allmählich entstandene Verdickung der linken Unterextremität. Stellenweise deutliche Lymphvarizen. Ursache unbekannt.

Sossinka (Hautabt.): Bubonulus gonorrhoicus.

21jähr. Patientin mit Urethral- und Zervikalblennorrhoe. Im Verlauf der Erkrankung entwickelte sich an der linken kleinen Schamlippe eine derbe, strangförmige, entzündliche, schmerzhafte Geschwulst, die nach außen perforierte. Im Eiter fanden sich massenhaft Gonokokken.

Frühwald: Urethrographie bei Gonorrhoe des Mannes.

An der Hand zahlreicher Lichtbilder zeigt der Vortragende, daß man auch bei klinisch unkomplizierten Trippern sehr häufig röntgenologisch Veränderungen feststellen kann. Am häufigsten sind Strikturen und Infiltrate, die eine Elastizitätsverminderung der Schleimhaut und damit eine Einziehung des Schattens bedingen. Seltener sind erweiterte Lakunen und Littresche Drüsen, ferner periurethrale Abszesse. Bei länger dauernden Erkrankungen wird der normalerweise spitz zulaufende Schatten der P. bulbosa stumpf als Ausdruck der Infiltration und Unelastizität der Schleimhaut. Später wird auch der M. sphincter externus insuffizient und läßt Füllmaterial in die Posterior eintreten. Diese ist normalerweise leer, da das Füllmaterial sofort in die Blase weiterbefördert wird. Hat aber die Schleimhaut an Elastizität verloren, so bleibt Füllmaterial in der Posterior liegen. In der hinteren Harnröhre findet man nicht selten erweiterte Prostatagänge und Prostataabszesse. Diese Fälle zeichnen sich oft durch hartnäckigen Gonokokkengehalt des Ausflusses und durch dauernden Leukozytengehalt des Prostatasekretes aus, ohne daß dabei klinische Veränderungen der Prostata vorhanden sein müssen.

Sitzung vom 14. Februar 1930

Frühwald: 1. Morbus Darier.

Mädchen aus der Nervenheilanstalt.

Digitized by Google

2. Lymphangioma circumscriptum cysticum.
30jähr. Mann.
3. Melanosarkom.
Der in der Sitzung vom 8. XI. demonstrierte Kranke. Die melanotischen Knoten haben sich gewaltig vermehrt, der Kranke ist sehr kachektisch. (Anm.: Der Kranke ist 2 Wochen später gestorben.)
4. Perniosis follicularis.
5. (für Wiehe): Arthritis gonorrhoica.
14 Jahre bestehend.
6. Urethrogramm.
Hochgradige Strikturen in der P. cavernosa und bulbosa und von Prostataabszessen.

Sitzung vom 14. März 1930

Eichhorn: 1. 3 Fälle zur Diagnose.
2. Epitheliom der Unterlippe.
3. Lymphangioma circumscriptum.
Frühwald: 1. Höhensonnenreaktion bei Psoriasis.
Bei einem Jungen mit Psoriasis waren Bestrahlungen mit Höhensonne gemacht worden, die von einer sehr heftigen Reaktion gefolgt waren. Auf den psoriatischen Herden bildeten sich Blasen, während um sie herum ein etwa fingerbreiter Rand normaler Haut war, auf den erst die erythematöse Haut folgte.
2. Hemiatrophie.
Mann mit Anilinfarbenekzem, bei dem die linke Körperhälfte in allem etwas schwächer ausgebildet ist. Keine Lähmung.
3. Egelbisse.
Eine Frau zeigt an der Bauchhaut die charakteristischen dreistrahligen Narben nach Blutegelbissen, die wegen blennorrhoischer Adnexerkrankung mit bestem Erfolge angewendet worden waren.
Sprafke (Hautabt.): 1. Karzinom.
Karzinom des rechten Mundwinkels mit Elektrokoagulation behandelt.
2. Salvarsandermatitis.
Behandlung im Wasserbett. Gegen die Pyodermie wird mit Erfolg Staphylovatren gegeben.
Müller ist der Meinung, daß jeder Fall von Salvarsandermatitis in das Krankenhaus gehört.
Rentzsch (Hautabt.): Leistenhoden.
17jähr. Blennorrhoiker mit linksseitigem Leistenhoden.
Benda: Harnröhrenstriktur.
Älterer Mann, der wegen Erscheinungen der Prostatahypertrophie in Behandlung kam. Im Röntgenbild zeigte sich eine starke Striktur der Pars bulbosa.

Sitzung vom 11. April 1930

Sturm: 1. Fall zur Diagnose.
21jähr. Kaufmann mit symmetrischen Verdickungen an den Knöcheln fast aller Finger, einschließlich Daumen. Beginn vor 10 Jahren, nie Schmerzen oder Beschwerden. Gegen Therapie bisher refraktär.
2. Fall zur Diagnose.
40jähr. Mann, bei dem 1½ Wochen nach Abheilung einer Salvarsandermatitis ein psoriasisähnlicher Ausschlag auftrat.
Aussprache: Frühwald hält mit Rücksicht auf eine kleine Effloreszenz am rechten Unterarm, die auf Kratzen silberweiße Schuppung zeigt, die Affektion trotz einer gewissen Weichheit der Knötchen für Psoriasis. Die Eigenart der Einzelknötchen erklärt er aus der lange dauernden Dermatitis und der wochenlangen Anwendung des Dauerbades.
Eichhorn hält die Affektion trotz des negativen Wassermanns für ein papulöses Syphilid. Er regt an, dem Kranken Wismut zu geben und ihn nochmals zu demonstrieren.
Rentzsch (Hautabt.): Periurethritis.
35jähr. Mann, der seit 7 Monaten wegen angeblicher Blennorrhoe in Behandlung war. Ins Krankenhaus kam er wegen einer glockenschwengelartigen Schwellung

Digitized by Google

des Penis. Nach der Dorsalinzision zeigten sich massive periurethrale Infiltrate, die dann auch weiter hinten auftraten, einschmolzen und zur Fistelbildung führten. Gonokokken wurden nie gefunden.

Frühwald: 1. Pigmentierung durch Salizylspiritus.

61jähr. Mann mit Blasenbeschwerden, bei dem streifenförmige Pigmentierungen über dem rechten Schulterblatt aufgetreten waren. Grund zunächst nicht ersichtlich; die Veränderung erinnerte an die Kölnerwasserpigmentierung. Wegen eines leichten Ekzems auf dem Rücken war der Kranke mit ½% Salizylspiritus eingetupft worden, der zu dieser Pigmentierung führte. Der Mann hat sich nicht dem Lichte ausgesetzt, litt aber unter starken Schweißen.

2. Urethrogramme.

Demonstriert die Bilder eines Mannes mit hartnäckiger Blennorrhoe, bei dem im Verlauf der Erkrankung Prostataabszesse auftraten, die an Größe zunahmen. Klinisch war die Prostata vollständig normal, mikroskopisch enthielt ihr Sekret massenhaft Eiterkörperchen.

Sprafke (Hautabt.): Mikrosporie?

7jähr. Kind aus einem Kinderheim mit haarlosen, krustigen, entzündungsfreien Herden auf der behaarten Kopfhaut. Keine abgebrochenen Haarstümpfe, keine weißen Scheiden. Pilznachweis noch nicht gelungen.

Frühwald: Urethroskopische Bilder vom Sphincter vesicae bei Gonorrhoe der Frau.

An der Hand von Bildern zeigt der Vortragende die Veränderungen, die man an oder vor dem Sphinkter bei Blennorrhoe der Frau urethroskopisch erheben kann. Man findet halbkugelige Erhebungen und Schwellungen als Ausdruck eines Ödems, in späterer Zeit filiforme, oft am Ende glasige Exkreszenzen, schließlich große fingerförmige Polypen. Auswüchse von blumenkohlartigem Charakter sind selten.

Sitzung vom 9. Mai 1930

Sturm: 1. Fall zur Diagnose.

Seit 10 Jahren ohne Beschwerden auf der Unterlippe flache weiche Erhebungen. Schleimhaut darüber intakt. Diagnose vor Probeexzision nicht zu stellen.

2. Fall zur Diagnose.

Der in der vorigen Sitzung vorgestellte Kranke mit fraglicher Psoriasis nach Salvarsandermatitis. Nach 4 Wochen Wismutbehandlung hat sich das Exanthem nicht wesentlich verändert.

Sprafke (Hautabt.): 1. Periurethritis.

Der in der vorigen Sitzung vorgestellte Kranke. Die Schwellung ist geringer geworden, es finden sich aber noch zahlreiche stark eiternde Fisteln.

2. Mikrosporid.

Das in der vorigen Sitzung vorgestellte Kind. Nach langem Suchen waren in einem Haare Sporen von Mikrosporon gefunden worden. Auch die Kulturen waren angegangen. Der Kopf wurde zwecks Epilation geröntgt. Etwa 4 Wochen später traten am Stamme zahlreiche stecknadelkopfgroße, teils einzeln stehende, teils zu größeren Herden konfluierende, blaßrötliche, leicht schuppende Knötchen auf. Typisches Mikrosporid.

3. Acne conglobata faciei.

John: Syringomyelie.

Der bereits in der Novembersitzung demonstrierte Kranke, bei dem eine neuerliche Nekrose eines Phalangealknochens eingetreten war.

Sossinka (Hautabt.): 1. Lues II.

Ausgedehntes papulöses, teils korymbiformes Syphilid.

2. Lues III.

Junges Mädchen, das ein großes noch unbehandeltes Gumma der hinteren Rachenwand hatte. Durch spezifische Behandlung völlige Vernarbung. Verwachsung der hinteren Gaumenbogen mit der Rachenwand.

Frühwald demonstriert Bilder von Lupus erythematodes acutus, Balanitis xerotica obliterans, kreisförmigem Gumma der Brust.

Digitized by Google

Fachzeitschriften

Revue Française de Dermatologie et de Vénéréologie

1929, Jahrg. 5, H. 12

Panagiotis, B.-Photinos: Maladie de Darier (psorospermose folliculaire). Etude clinique et histologique à l'occasion d'un cas rare cette dermatose (Darier'sche Krankheit). S. 576.

Verf. bringt zunächst eine Übersicht über die bisherigen Kenntnisse über die Darier'sche Krankheit, die nichts Neues bietet. Verf. beschreibt dann kurz den ersten aus Griechenland bekannten Fall. Es handelt sich um einen Kaffeehausbesitzer, der seit 15 Jahren tuberkulös ist und eine positive WR aufweist. Er zeigte überall, im Gesicht, am Stamm und besonders in den Inguinalfalten, teils einzeln stehende, teils zusammenfließende, nässende oder mit Krusten bedeckte bräunliche Papeln. Juckreiz fehlte. O. Phontinos stellte die Diagnose: Morbus Darier (die aus den beigefügten Bildern nicht zu erkennen ist). Beim zweiten Falle handelt es sich um eine 30jähr. Flüchtlingsfrau. Familiär anscheinend nicht belastet. Die Periode war zeitweilig recht unregelmäßig. Mit 22 Jahren begann ein Ausschlag an den Schläfen und dem Scheitel, trotzte jeglicher Behandlung, um plötzlich zu verschwinden und nach einer Pause wieder aufzutauchen. Später ging der Ausschlag auf das Gesicht über und ergriff die Ohrfalten. Der Ausschlag breitete sich immer weiter aus. Die Hautveränderungen trotzten allen Behandlungsversuchen. Schließlich kam die Kranke nach Athen. Es fanden sich im Gesicht, der Stirn, hinter den Ohren kleine voneinander abgegrenzte Läsionen, die in mehr oder weniger abgeplatteten und teilweise nässenden Papeln bestanden. Ihre Größe schwankte zwischen der einer Stecknadel und einer Linse, sie waren unregelmäßig begrenzt und, rötlich oder gelblich, teils mit einer dünnen, teils mit einer dickeren Kruste bedeckt. Nach Entfernung der Krusten fand sich eine trichterförmige Öffnung, die einen Follikel erkennen ließ. Am ganzen Körper finden sich diese Papeln. Die Zunge ist eingekerbt, die Schleimhaut ebenso. Auch an den Händen und Beinen finden sich diese Veränderungen, jedoch nicht so zahlreich. Besonders bemerkenswert ist das Befallensein der Geschlechtsteile. Die ganze Umgebung und die Geschlechtsteile sind mit diesen Bläschen besetzt, die teilweise in Haufen stehen und den Eindruck von hypertrophischen Plaques muqueuses machen. Die Labia majora sind ödematös geschwollen. Hier sieht man besonders deutlich die Papeln mit der nabelförmigen Eindellung. Die Haut ist besonders in der Gegend der Hautveränderungen dunkelbraun pigmentiert. Klinisch kein besonderer Befund. WR negativ. Neosalvarsan und Röntgen erfolglos. Histologisch fanden sich in großen Zügen die bereits bekannten Veränderungen. Auch die runden Zellen, die entarteten Epithelzellen entsprechen, wurden in allerdings kleiner Anzahl gefunden.

1930, Jahrg. 6, Nr. 1

Chantriot: Un cas de biotropisme actinique (Ein Fall von aktinischem Biotropismus).

28jähr. Frau mit Verwachsungen des Colon ascendens nach Unterleibsoperation wird mit täglichen Höhensonnengaben bestrahlt. Beginn mit 5 Minuten, jedesmal 3 Minuten mehr. Abstand 110 cm. Am 3. Tag Lichterythem, leicht, aber sehr juckend. Aussetzen der Bestrahlungen. Temperatursteigerung auf 38°. Am 4. Tag Aufschießen von Blasen im 4. Interkostalraum rechts im Verlauf des Nerven. Keinerlei Schmerzen. Die Blasen sind mit einem Hofe in Kokardenform umschrieben. Keine Hämatoporphinurie. Am 8. Tag war alles abgeheilt. Verf. faßt die Erscheinungen als Hydroa vacciniformis auf und knüpft daran einige Betrachtungen über die Wirkungen der ultravioletten Strahlen auf die Haut.

Milian: Erythème polymorphe et rhumatisme au cours d'un bubon chancrelleux par action biotropique du Dmelcos (Vielgestaltiges Erythem und Rheumatismus bei einem weichen Schanker mit Bubo nach Behandlung mit Dmelcos).

39jähr. Mann, Ulcus molle, jetzt seit 3 Monaten taubeneigroßen Bubo in der rechten Leiste. 3 Spritzen Dmelcos. Fieber bis 41°. Rasche Abnahme des Bubo. 2 weitere Spritzen. Nach der letzten Fiebersteigerungen, die bestehen bleiben.

Digitized by Google

Gleichzeitig Entwicklung eines rechtsseitigen Kniegelenkergusses und Schmerzen im Fußgelenk. Aufschießen eines Erythema polymorphum auf beiden Handgelenken. Herzgeräusche. Beteiligung der linken Hand mit Schwellung und Erguß. Die Bubonen sind fast völlig verschwunden. Letzte Dmelcosspritze am 15. IV., Einsetzen des Rheumatismus am 24. IV. Der Kranke hatte früher schon zweimal an Rheumatismus gelitten. Wahrscheinlich ist der Rheumatismus durch die Behandlung mit Dmelcos (intravenös) wieder ausgelöst worden.

Nativelle: La bacillemie lepreuse (Leprabazillen im Blut).

Verf. gibt eine kurze Übersicht über die bisher erhobenen Befunde. Die Bazillhämie ist ziemlich häufig bei Lepra und läßt sich auch im Laboratorium nachweisen. Offenbar gibt es Zeiten, bei denen Leprabazillen massenhaft ins Blut gelangen und dann embolisch in die kleinsten Gefäße geschwemmt werden. Der Nachweis geschieht am besten wie folgt: 10 ccm Blut entnehmen. 5 ccm zentrifugieren und den Bodensatz einem Meerschweinchen einspritzen, um Tbc. ausschließen zu können. 5 ccm in 150 ccm 30%igem Alkohol hämolysieren (nach Loeper und Louste), den Bodensatz auf Objektträger streichen und nach Ziehl färben.

Milian: Localisation presternale de l'erythème polymorphe (Erythema polymorphum auf dem Brustbein).

Verf. fand es bei einer Frau. Und zwar genau dort, wo der Körper dem Licht ausgesetzt war. Es zeigt sich also auch hier wieder der große Einfluß des Lichtes auf das Entstehen von Dermatosen.

Milian: Erythrodermie provoquée par la chrysalbine (Erythrodermie nach Chrysalbine).

24jähr. Kranke mit Lupus erythematodes vegetans seit 6 Jahren. Lungentuberkulose und Halsdrüsentuberkulose vorausgegangen. Muthanol ergab nichts Besonderes. Kohlensäureschneebehandlung das gleiche. Behandlung danach mit Chrysalbine. 9mal 0,05—0,25 g vom 25. IV. bis 29. V. Am 4. VI. Auftreten einer Erythrodermie. Der Lupus war völlig abgeheilt. Der Befund entsprach dem bei einer Arsenerythrodermie. Nach etwa 8 Tagen völlige Abheilung. Vom Lupus blieb nur noch eine kleine Pigmentierung zurück.

Carle: La loi sur la prostitution aux Etats-Unis (Das Gesetz über Prostitution in den Vereinigten Staaten).

Verf. bespricht kurz die gesetzmäßigen Handhaben gegen die Prostitution in Amerika und vergleicht sie dann mit den französischen Gesetzen. Er ist der Ansicht, daß derartige Gesetze auf beide Geschlechter angewandt werden müssen. In Amerika gibt es viel mehr Nachtlokale u. a. als in Frankreich. Verf. meint, daß die Amerikaner im wahrsten Sinne des Wortes die Reglementaristen seien. Sie hätten vorher die Fassade der Reglementierung abgerissen, oder richtiger gesagt, durchsichtig wie Glas gemacht, damit man sie nicht sehen sollte.

1930, Jahrg. 6, Nr. 2

Massia, G., u. I. Rousset: Remarques sur l'histologie pathologique du pityriasis versicolor (Zur Histologie der Pityriasis versicolor). S. 68.

Zahlreiche Untersuchung ergaben eine normale Malpighischicht mit einer deutlichen Pigmentierung am Grund, Verbreiterung des Stratum corneum mit verminderter Bindung an das Stratum lucidum. Der Pilz findet sich nur im Stratum corneum, überschreitet das Stratum granulosum nicht und wächst in Fadenform unmittelbar auf dem Stratum granulosum. Hier bilden sich Knäule, deren Fäden unter die Lamellen der Hornhaut sich schieben. Die Hefeform der Pilze findet sich vorzugsweise auf dem oberen Teil des Stratum corneum. Hier liegen Haufen, die dann die Schuppen des Stratum corneum aufheben in der Art, daß sie kleine Höhlungen in Richtung der Schuppen erzeugen. In diesen sieht man nun Hefeformen. Diese Herde trifft man nur sehr selten in den tieferen Schichten. Aus der Verteilung der Hefeform des Pilzes scheint hervorzugehen, daß man es hier nicht mit einer Resistenzform zu tun hat.

Pénin, L.: L'eczema marginé de Hebra chez le nourisson (Das Ekzema marginatum Hebrae beim Säugling). S. 73.

Auf Grund eines Falles von Eczema marginatum bei einem Säugling wird die Klinik, Erkennung, Behandlung und Bakteriologie besprochen. Nichts wesentlich Neues.

Digitized by Google

Milian, G.: Sequelles de crises nitroides (Folgen einer Angioneurose).

Es handelt sich um ein 22jähr. Mädchen, das die ersten 3 Spritzen von 914 zu 0,75 schlecht vertragen hatte (Durchfälle, Fieber, Erbrechen). Danach Quimby, graues Öl und Muthanol. Nach 6 Muthanolspritzen Mundentzündung. 27. I. 0,3 g Novarsenobenzol, 3. II. 0,45 g. Unmittelbar nach Einführen der Nadel Kopfschmerzen, Erbrechen, Durchfälle, Schwellung des hochroten Gesichts, der Zunge, der Augenlider und der Lippen. Auf dem Hals und der Brust besteht eine feine, kaum stecknadelfopfgroße, hämorrhagische Punktierung. Keine Zeichen von Lues. Die Symptome der Vergiftung blieben noch eine Weile bestehen. Wegen Verlassen des Hospitals fehlt eine weitere Beobachtung. Wahrscheinlich handelt es sich um eine chemische Angioneurose.

Milian, G.: Douleurs fulgurantes. Leur traitement (Behandlung der blitzartigen Schmerzen). S. 84.

45jähr. Kaufmann, seit 2 Tagen massenhaft schwerste lanzinierende Schmerzen. Ausgesprochene Tabes, WR schwach positiv, WR-Liquor stark positiv. Tabisches Schwanken, Anästhesie. 7. III. bis 4. IV. 2mal 0,60, 2mal 0,90, 2mal 1,05, 1mal 1,20 g 914. Zuerst starke Reaktionen, Fieber, Aufflackern der Schmerzen bei jeden neuen Spritzen, die aber mit jedem Mal geringer werden. Nach Schluß der Kur keine Schmerzen mehr. Lues vor 20 Jahren. Es handelt sich um ein Fieber, das alle Zeichen einer biotropischen Reaktion aufweist.

Mestichersky, G.: Sur un essai encourageant du traitement de la calvite progressive masculine (Über einen ermutigenden Versuch zur Behandlung der fortschreitenden männlichen Kahlköpfigkeit). S. 85.

Auf Grund von Beobachtungen, daß sich an Stellen mit chemischer Entzündung der Flaum in regelrechte Haare umwandelt, schlägt Verf. vor, Herde mit chemischen Entzündungen, z. B. durch Einspritzung von Milch in die Kopfhaut zu erzeugen (ein angenehmes Verfahren! Ref.) und diese Herde durch entsprechende Einspritzungen zu unterhalten. Eine genau ausgearbeitete Methode fehlt noch. Verf. hofft, mit dieser Veröffentlichung die Aufmerksamkeit der Ärzte auf diese Art der Behandlung gelenkt zu haben. H. Ruge-Kiel.

Bulletin de la Société Française de Dermatologie et de Syphiligraphie

1930, Nr. 1. Sitzung vom 16. Januar 1930

Sézary, Dérot u. Guédé: A propos du procès-verbal. Recherches expérimentales à propos d'un cas d'érythème polymorphe survenu après une injection de vaccin antichancrelleux (Experimentelle Untersuchungen gelegentlich eines nach einer Einspritzung von Schankervakzine aufgetretenen Falles von Erythema multiforme). S. 80.

Bei dem in der vorigen Sitzung vorgestellten Falle eines im Anschlusse an eine Einspritzung von Schankervakzine aufgetretenen Erythema multiforme mit knotigen und blasigen Erscheinungen gelang es noch viermal, durch entsprechende Einspritzung ein Aufflammen des Erythems, allerdings in allmählich abnehmender Stärke, hervorzurufen. Durch Einspritzungen von Gonokokkenvakzine und Tuberkulin konnte keine Reaktion erzeugt werden.

Chompret u. Dechaume: Syphilome diffus du maxilaire inférieur sans suppuration ni nécrose (Diffuses Syphilom des Unterkiefers ohne Eiterung oder Nekrose). S. 83.

Die nicht zu Nekrose neigende Form der Affektion entspricht nicht der sonst bei Syphilis üblichen. Auch das Röntgenbild war ein ungewöhnliches und die Diagnose nicht stützendes, indem es destruktive Erscheinungen zeigte. Nach Jod und Salvarsan schnelle Besserung.

Rabut, R.: Alopécie localisée due à un naevus du cuir chevelu (Partielle Alopezie beruhend auf einem Naevus des behaarten Kopfes). S. 86.

Von Geburt an bestehende Stelle mit spärlichen atrophisch erscheinenden Haaren; bei genauer Untersuchung zeigt sich an der betreffenden Stelle eine abgeflachte Schwellung von gelblichrötlicher Färbung, weicher Konsistenz, die bei der Geburt stärker hervortretend und gefärbt gewesen sein soll. Es handelt sich um einen Naevus.

Digitized by Google

Sézary, A., u. M. Norero: Epithéliome et sarcome juxtaposés, développés sur une cicatrice (Nebeneinander bestehendes Epitheliom und Sarkom, auf einer Narbe entwickelt). S. 87.

Genauere Untersuchung eines bereits früher vorgestellten Falles eines auf einer alten Narbe entwickelten Tumors, der als Sarkom diagnostiziert worden war, ergab in den Randbezirken teils papillomatöse, teils epitheliomatöse Wucherungen. Die beiden verschiedenen Geschwulstarten haben sich nebeneinander entwickelt, es handelt sich nicht um eine Umwandlung der einen in die andere.

Milian: Localisation pré-sternale de l'érythème polymorphe (Prästernale Lokalisation des Erythema multiforme). S. 89.

Bei einer Frau fand sich ein Erythema multiforme auf der Haut über dem Manubrium und den Sternoklavikulargelenken in Form eines halbkreisförmigen Plaques mit nach unten gerichteter Konvexität. Diese Erscheinung wird auf Einwirkung des Lichtes auf die entblößt getragene Hautpartie erklärt, womit auch die sonstige Lokalisation des Erythema multiforme (Handrücken und Dorsalseite der Unterarme) übereinstimmt.

Milian: Glossite en médaillons, losangique, tuberculeuse (Glossite losangique in Medaillonform, tuberkulöser Natur). S. 90.

Der Fall entspricht der Glossite médiane losangique; seine Besonderheit liegt in drei unregelmäßigen tiefen Ulzerationen, in denen sich histologisch die unzweifelhaft tuberkulöse Natur der Affektion nachweisen läßt.

Milian u. Fischer: Alopécie diffuse et périostites crâniennes (Diffuse Alopezie und Periostitiden am Schädel). S. 90.

Die seit Jahren bestehende diffuse seborrhoische Alopezie findet sich in Gemeinschaft mit schmerzhaften Periostitiden am Kopf, anscheinend spezifischer Natur. Milian ist geneigt, einen Zusammenhang zwischen den beiden Erscheinungen anzunehmen, während Sabouraud nur ein Nebeneinanderbestehen für vorliegend hält.

Milian u. Perin: Erythème circiné migrateur desquamatif (Zirzinäres schuppendes Erythema migrans). S. 91.

Girlandenförmige Affektion mit in Heilung übergehendem Zentrum, fortschreitendem schuppendem Rande. Diese Besonderheit spricht gegen Erythema centrifugum und erweckt den Verdacht einer parasitären Affektion. Pilze waren nicht nachweisbar, doch trat nach Jodbehandlung wesentliche Besserung ein.

Garnier, G.: Les intradermo-réactions aux arsénobenzols chez les sujets avant eu une érythrodermie (Die Intrakutanreaktionen mit Salvarsan bei Personen mit voraufgegangener Erythrodermie). S. 92.

Bei 3 Kranken nach Salvarsanerythrodermie ausgesprochen positive Intrakutanreaktion mit 0,1 ccm einer 1%igen Salvarsanlösung. Als positiv sind Reaktionen zu bezeichnen, die nach 24—48 Stunden eine deutliche rote Papel vom Umfange eines 50-Centimesstückes zeigen; diese besteht bis zu mehreren Wochen. Die Reaktion ist nach Salvarsanerythrodermie stets positiv, und zwar am deutlichsten zur Zeit des Abklingens der Erscheinungen; noch nach Monaten und sogar nach Jahren können positive Reaktionen erhalten werden. Kontrollfälle reagierten regelmäßig negativ. Man kann mit dieser Probe bei Erythemen nach kombinierter Behandlung feststellen, ob sie auf Salvarsan beruhen oder nicht. Zur Aufdeckung einer Salvarsanüberempfindlichkeit ist die Probe nicht geeignet. Auf die vielfachen in der Besprechung geltend gemachten Einwände bemerkt Milian, daß als sicher toxisches Exanthem nur das vesikulös-ödematöse angesehen werden darf.

Louste: Syphilis héréditaire dystrophique, tibias rachitiques en lames de sabres, gomme de la jambe (Dystrophische kongenitale Syphilis, rachitische Tibien in Säbelscheidenform, Gummi am Bein). S. 98.

Mehrfache dystrophische Zeichen kongenitaler Syphilis; Tibien stark säbelscheidenförmig verkrümmt, von den Seiten abgeplattet, rechts an der Stelle der stärksten Krümmung ein ulzeriertes Gummi. Die Rachitis wird als syphilitischer Natur aufgefaßt, im übrigen bleibt es zweifelhaft, ob es sich um ein Gummi bei tardiver kongenitaler Syphilis oder um akquirierte Syphilis bei einem kongenital Syphilitischen handelt.

Louste u. Lévy-Franckel: Psoriasis des ongles (Nagelpsoriasis). S. 100.

Die Kranke zeigt an verschiedenen Fingernägeln und dem Nagel der rechten großen Zehe atypische Erscheinungen von Nagelpsoriasis in Form von Perionychien, beträchtlicher Verdickung der Nägel, dicke hyperkeratotische Massen zwischen ihnen

Digitized by Google

und dem Nagelbett; die Erscheinungen lassen an Syphilis denken, WR negativ. Psoriasisplaque am Körper.

Blum, P., u. J. Bralez: Chancre géant de l'abdomen (Riesenschanker am Abdomen). S. 103.

Ulzeration der linken Bauchwand mit Drüsenschwellung in der linken Achsel und Leiste; allgemeine Syphiliserscheinungen; kein Primäraffekt an einer anderen Stelle, so daß die Affektion als Primäraffekt angesprochen werden muß.

Pignot, M., u. P. Photinos: Monilethrix familial (Familiärer Monilethrix). S. 106.

Erkrankung bei Vater und Kind, auch ein Bruder des ersteren soll an derselben Krankheit leiden. Bei dem Kind von Geburt an nur ganz spärliche Haarstümpfe innerhalb von Hornkegeln, diese sehr zahlreich. Nach Teersalben vorübergehender stärkerer Haarwuchs. Bei dem nichtbehandelten Vater zahlreiche kahle narbige Stellen, an den Schläfen zwischen langen gesunden Haaren vielfache Monilethrixelemente in Form von kleinen spitzen Hervorragungen.

Gougerot u. O. Eliascheff: Myxoedème tubéreux de Jadassohn-Doesseker. Guérison par opothérapie thyroidienne buccale (Myxoedema tuberosum Jadassohn-Doesseker. Heilung durch interne Behandlung mit Thyroideaextrakt). S. 108.

Innerhalb weniger Wochen Schwinden der Hauterscheinungen und der damit verbundenen Allgemeinstörungen (Apathie usw.). Dieser Erfolg rein interner Behandlung ist bemerkenswert.

Gougerot, J. Meyer u. R. Cohen: Pityriasis rubra pilaire avec intradermoréaction à la tuberculine positive (Pityriasis rubra pilaris mit positiver Intrakutanreaktion auf Tuberkulin). S. 109.

Keine sonstigen Zeichen von Tuberkulose. Behandlung mit Tuberkuloseantigen in Aussicht genommen.

Gougerot, Joyeux u. Arnaudet: Un cas d'achromie parasitaire nord-africain dû au „pityriasis versicolor" (Ein Fall von nordafrikanischer parasitärer Achromie infolge von „Pityriasis versicolor"). S. 110.

Achromie mit Malassezia furfur wie bisher bei französischen Fällen gefunden, daher Identität der Fälle anzunehmen.

Gougerot, H., u. P. Blum: Lichen nummulaire érythémato-squameux atypique: forme de transition (Atypischer nummulärer erythematös-schuppender Lichen: Übergangsform). S. 111.

An Armen und besonders Beinen gleichen einzelne Effloreszenzen psoriasiformen Parakeratosen, am Rücken der Pityriasis rosea; daneben zahlreiche punktförmige peripiläre Elemente. Auf mehreren atypischen Elementen konnte Aufschießen typischer polygonaler glänzender Lichen-planus-Effloreszenzen beobachtet werden, Zusammenhang mit diesem also sichergestellt. Keine Schleimhauterscheinungen.

Gougerot u. O. Eliascheff: Chéilite chronique hyperkératosique ponctuée (Chronische hyperkeratotische Cheilitis). S. 112.

An der Haut-Schleimhautgrenze in der Mitte der Oberlippe dreieckige, abgeflachte, rundlich papulöse Verdickung von erythematös-schuppendem Aussehen, orangerot, auf der medianen Papel weißliche, nicht hervorspringende Körner. Histologisch Hyperkeratose und Spongiose, um die Talgdrüsen und Gefäße dichtes Infiltrat aus Plasmozyten, einigen Rundzellen und Polynukleären; Papillarkörper ödematös, seine Gefäße dilatiert; elastisches Gewebe in der ganzen Ausdehnung des Schnittes zerfallen.

Gougerot, H., u. P. Blum: Omphalite fuso-spirillaire (Omphalitis durch Fuso-Spirillen). S. 113.

Nach Stellung der Diagnose schnelle Heilung durch örtliche Anwendung von Salvarsanpuder. Bemerkenswert waren die erosiven Läsionen und die Sekretion grünlichen Eiters. Ähnlichkeiten mit der ätiologisch übereinstimmenden zirzinären erosiven Balanoposthitis.

Gougerot, Barthélemy u. R. Cohen: Acromégalie après ménopause précoce. Ectasie aortique. Lichen plan (Akromegalie nach vorzeitiger Menopause. Aortenerweiterung. Lichen planus). S. 113.

Plötzliches Aufhören der Menses im Alter von 34 Jahren, 2—3 Jahre später Entwicklung typischer Akromegalie, Aortenerweiterung, Lichen planus. Fraglich, ob es sich um ein zufälliges Zusammentreffen handelt.

Digitized by Google

Gougerot, Barthélemy u. R. Cohen: Eczéma aigu médicamenteux par acide picrique. Sensibilisation. Choc hémoclasique (Akutes medikamentöses Ekzem durch Pikrinsäure. Sensibilisierung. Hämoklasischer Chok). S. 114.

Auftreten der Erscheinungen nach Umschlägen mit Pikrinsäure bei einer Verbrennung, und zwar zuerst nicht an der Stelle der Anwendung. Nach Kutireaktion und Einpinseln von Pikrinsäure Papelbildung an ersterer, nässendes Ekzem an letzterer Stelle, hämoklastischer Chok.

Gougerot, Barthélemy u. R. Cohen: Eczéma aigu professionel par fourrure de lapin teinte. Sensibilisation. Absence de choc anaphylactique (Akutes gewerbliches Ekzem durch Pelz von gefärbtem Kaninchen. Sensibilisierung. Fehlen des anaphylaktischen Choks). S. 115.

Ekzem nach Bearbeiten von gefärbten Kaninchenfellen. Sensibilisierung durch Mazeration von Kaninchenhaut; Kutireaktion negativ, kein hämoklasischer Chok. Trotzdem war die Patientin gegen die Felle sensibilisiert, sie war sogar polyvalent überempfindlich, denn sie erkrankte einige Zeit nach der Heilung ohne erkennbare Ursache und ohne ihre Beschäftigung wieder aufgenommen zu haben, wieder an einem Ekzem.

Gougerot, Barthélemy u. Arnaudet: Eczéma aigu professionel dû à la laque. Sensibilisation. Absence de choc hémoclasique (Akutes gewerbliches Ekzem infolge von Lack. Sensibilisierung. Fehlen des hämoklasischen Choks). S. 116.

Beschäftigung mit chinesischem Lack. Ekzem, ausgehend von Stellen, die mit dem Lack in Berührung gekommen waren. Nach Rückgang der akuten Erscheinungen Sensibilisierung mit Lack, starke örtliche Reaktion, kein hämoklasischer Chok. Dieser braucht also bei Hautsensibilisierung nicht vorhanden zu sein.

Gougerot, Barthélemy u. Arnaudet: Eczéma aigu professionnel par le sulfate de nickel. Absence de choc hémoclasique (Akutes gewerbliches Ekzem durch Nickelsulfat. Fehlen des hämoklasischen Choks). S. 117.

Beschäftigung mit Vernickeln, akutes nässendes Ekzem. Nach Kutireaktion und Einpinseln der von dem Pat. benutzten Nickellösung starke örtliche Erscheinungen, kein hämoklasischer Chok. Neuer Ausbruch allgemeinen akuten Ekzems nach Wiederanlegen der Arbeitskleidung, also wiederum Beweis für Bestehen von Hautsensibilisierung trotz fehlenden nachweisbaren hämoklasischen Choks.

Joulia: Un cas d'embolie artérielle consécutive à une injection intra-musculaire de bismuth oléo-soluble (Ein Fall von arterieller Embolie nach intramuskulärer Einspritzung von öllöslichem Wismut). S. 118.

Im Gegensatz zu den bisher beobachteten Fällen handelte es sich hier um ein öllösliches Präparat. Schwellung der betreffenden Gesäßhälfte mit Ausbildung von Nekrosen. Die Erklärung derartiger, im ganzen seltener Zufälle durch Fixierung der Arterien infolge von auf voraufgegangene Einspritzungen zurückführende Periarteritiden trifft hier nicht zu, da es sich erst um die zweite Einspritzung auf dieser Seite handelte.

Edelman, A.: Erythème annulaire centrifuge squameux (Erythema anulare centrifugum squamosum). S. 122.

Erscheint in der nächsten Nummer.

Laurentier, Ch.: Sérologie d'une prison (Blutuntersuchungen in einem Gefängnis). S. 122.

Es wurde bei 26% der Insassen positive WR gefunden.

Laurentier, Ch.: Statistique sérologique des services obstétricaux à Toulouse (Statistik serologischer Untersuchungeu in den Entbindungsanstalten von Toulouse). S. 122.

Audry, Ch.: Traitement des arthropathies blenorrhagiques par le curettage de l'utérus (Behandlung gonorrhoischer Gelenkentzündungen durch Kürettage des Uterus). S. 123.

Bei den gonorrhoischen Gelenkentzündungen ist die Behandlung des Infektionsherdes die Hauptsache. In schwereren Fällen ist bei Frauen die Kürettage der Gebärmutter unbedingt indiziert, daran anschließend weitere intrauterine Behandlung.

Audry, Ch., u. Vieu: Valeur de la fièvre dans la blennorrhagie de la femme (Wert des Fiebers beim Tripper der Frau). S. 124.

Auch bei nicht komplizierten weiblichen Blennorrhoen finden sich geringgradige Temperatursteigerungen; solange diese bestehen, ist eine Heilung noch nicht erfolgt.

Digitized by Google

Sézary, A., P. Lefèvre u. G. Lévy: Etude clinique et bactériologique d'une forme spéciale de gangrène cutanée (Klinische und bakteriologische Untersuchung einer besonderen Form von Hautgangrän). S. 124.

Auf einer entzündlichen stark infiltrierten Läsion entwickelte sich eine Gangrän, die äußerlich an Pustula maligna erinnerte, doch fehlte die Beeinträchtigung des Allgemeinbefindens. Der dabei gefundene Keim hatte manche Ähnlichkeit mit dem der foudroyanten Gangrän der Genitalorgane, andererseits unterschied er sich aber auch in vieler Beziehung und scheint mit ihm nicht identisch zu sein. Heilung nach Exzision der ganzen infiltrierten Partie. Milian glaubt doch, daß es sich um identische Keime handelt.

Cailliau, F.: Les formes anatomiques de la maladie de Recklinghausen (Die anatomischen Formen der Recklinghausenschen Krankheit). S. 128.

Es gibt bei der Krankheit kein einheitliches anatomisches Substrat, es finden sich die verschiedensten histologischen Geschwulsttypen.

Weissenbach, R.-J., u. D. Ronget: Hémolysothérapie intradermique dans le traitement de quelques dermatoses: eczémas, dermites eczématiformes, prurits (Intrakutane Hämolysetherapie bei der Behandlung einiger Dermatosen: Ekzem, ekzematiforme Dermatitis, Pruritus). S. 131.

Zu dieser Behandlung wird Blut des Pat. mit einer Natr. citric. enthaltenden Spritze entnommen, in einem Glasballon unter Zusatz von Schwefeläther (4:100) ungefähr 10 Minuten bis zur vollendeten Hämolyse leicht geschüttelt, dann der Äther im Wasserbade vorsichtig verdampft; das so vorbereitete Blut wird auf sterile Ampullen verteilt. Zur Behandlung ist eine Serie von 20 täglichen Einspritzungen erforderlich, jede zu $^3/_{10}$ ccm, streng intrakutan. Die Behandlung eignet sich besonders für Krankheiten, bei denen eine nichtspezifische Desensibilisierung erzielt werden soll. Günstiger Erfolg in schweren gegen andere Methoden rebellischen Fällen, meist schon vor der 5. Einspritzung, doch Weiterbehandlung erforderlich.

Kitchevatz, M.: Contribution à l'étude de l'étiologie des lésions cutanées survenues à distance au cours des infections pyodermiques. Staphylotoxides et streptotoxides cutanées (Beitrag zum Studium der Ätiologie der im Verlaufe von Pyodermieinfektionen auftretenden ausgebreiteten Effloreszenzen. Staphylotoxide und Streptotoxide der Haut). S. 139.

Entsprechend den Erfahrungen bei anderen Hautinfektionen können auch bei Staphylo- und Streptokokkeninfektionen erythematöse oder squamös-erythematöse Effloreszenzen auftreten, die durch eine Toxinwirkung hervorgerufen sind. Es wird für sie die Bezeichnung Staphylotoxide bzw. Streptotoxide vorgeschlagen.

E. Levin-Berlin.

Mitteilungen aus der Literatur

Anatomie und Physiologie der Haut

Adlersberg, D., u. A. Perutz-Wien: Experimentelle Untersuchungen über den Wasserhaushalt der Haut mittels Quaddelprobe. Einfluß von lokal auf die Haut applizierten und vom Blut aus wirkenden Stoffen auf die Resorption der intrakutanen Kochsalzquaddel. (1. med. Univ.-Kl.) Arch. exper. Path., Bd. 151, H. 3/4, S. 129.

In Fortsetzung früherer Versuche wurde die Beeinflussung der Resorptionszeit intrakutan gesetzter Kochsalzquaddeln durch Applikation äußerer und innerer chemischer Stoffe untersucht. Durch Einreiben von Xylol auf die Quaddel wird deren Resorptionszeit verkürzt, durch Vereisung mit Chloräthyl verlängert. Amylnitrit und Theophyllin wirken vom Blut aus verkürzend. Die Erklärung dieser Wirkungen ergibt sich aus der Veränderung der Gefäßweite durch die genannten Stoffe. Jedoch zeigte auch Pituitrin, das gefäßverengernd wirkt, wider Erwarten eine Resorptionsbeschleunigung, und Ähnliches ergab sich bei protrahierter Theophyllinwirkung. Die Veränderung der Gefäßweite allein reicht also zur Erklärung der Resorptionsbeeinflussung genannter Stoffe nicht aus, weshalb noch eine extravasal zu lokalisierende Wirkungskomponente („Gewebsfaktor") angenommen werden muß.

E. Schröpl-Eger.

Digitized by Google

Bakteriologie und Immunitätslehre

Trawinski, A.-Lwow: Beitrag zur Morphologie des Schweinerotlaufbazillus. (Inst. f. Nahrungsmittelkunde tierischer Herk. d. tierarztl. Hochschule.) Zbl. Bakter., Bd. 116, H. 6/8, S. 423.

Während 3jähr. Beobachtung von Schweinerotlaufbazillenkulturen, die in Abständen von 6 Tagen überimpft wurden, zeigte sich 6mal (in 3—8monatlichen Intervallen) ein eigenartiges Wachstum, das in allen Fällen plötzlich in frisch überimpften, 24 Stunden bebrüteten Kulturen auftrat. Es bildete sich ein grauweißer, grobkörniger, flockiger Bodensatz, der bei leichtem Schütteln wieder völlig verschwand. In Ausstrichpräparaten erschienen die Flocken als Fäden, die teils aus sehr langen, knäuelartig angeordneten, teils aus kleinen und wiederum länger ausgewachsenen Stäbchen zusammengesetzt waren. Auf 3%igem Agar bildeten sie bis 2 mm im Durchmesser große, gut ausgewachsene, runde, plattenartige, mäßig opake Kolonien von rauher Oberfläche. Die Virulenz dieser Kulturen war etwa 3mal so groß als die der gewöhnlichen und erreichte auf dem Übergang der knäuelartigen in die frühere Form wieder den normalen Grad.

F. Harry-Wiesbaden.

Hruska, K.-Ivanovice n. H.: Das antiagressive und antibakterielle Serum, ein neues Heilserum gegen Milzbrand und seine qualitative und quantitative Titration. (Staatl. diagn. u. serither. Veterinär-Institut.) Zbl. Bakter., Bd. 116, H. 6/8, S. 424.

Verf. berichtet über gute therapeutische Erfolge mit dem antiagressiven und antibakteriellen Milzbrandserum, besonders bei intraperitonealer Applikation. Das neue Serum läßt sich gut quantitativ und qualitativ auswerten. Es besitzt einen größeren quantitativen Wert als das gewöhnliche antibakterielle Serum. F. Harry-Wiesbaden.

Ewald, W.-Freiburg i. Br.: Zur Morphologie der Immunitätsreaktionen mit besonderer Berücksichtigung des Gefäßendothels. (Path. Inst d. Univ.) Beitr. path. Anat., Bd. 83, H. 3, S. 681.

Verf. stellte eigene Mäuseversuche mit Corynebacterium murispeticum n. sp. an, um zu entscheiden, ob tatsächlich das ganze Gefäßendothel an der phagozytären Immunitätsreaktion beteiligt ist, ob ferner im R.E.S. noch außerdem die von Siegmund zuerst beschriebenen Knötchen und adventielle Gefäßumscheidungen charakteristisch sind und ob schließlich die endothelialen Reaktionen den Hauptkampfplatz bei akuten und subakuten Infektionen darstellen. Die Versuche zeigten eindeutig, daß die Infektionserreger zuerst eine humorale und zelluläre Blutreaktion verursachten, indem die Keime agglutiniert und danach von den Leukozyten, dann von den Kupferschen Sternzellen der Leber und den retikuloendothelialen Makrophagen der Milz aufgenommen wurden. Dagegen ließ sich kein Beweis erbringen, daß das übrige Gefäßendothel in morphologisch erkennbarer Weise an der Immunkörperbildung beteiligt ist.

F. Jacobsohn-Berlin.

Hajos, K., u. R. Mazgon-Budapest: Beiträge zur Eosinophiliefrage. IV. Mitteilung: Die Desensibilisierungseosinophilie. (III. med. Kl. d. kgl. Univ.) Z. exper. Med., Bd. 68, H. 5/6, S. 767.

Einmalige kleine Proteingaben, welche den Organismus sensibilisieren, führen im peripheren Blute nicht zur Eosinophilie; bei großen Dosen erfolgt aber die Eosinophilie. Zu ihrer Entstehung ist somit eine größere Erschütterung des vegetativen Nervensystems nötig; solche grobe Erschütterungen folgen dem Fieber, der Anaphylaxie, großen Proteineinspritzungen und eiweißtoxischen Einwirkungen. Auf eiweißtoxische Einwirkung werden die Eosinophilen im Knochenmark vermehrt, auf vegetative Erschütterung in die Peripherie ausgeschüttet, auf lokalisierte toxische Haut lokal angehäuft. Das Höherbleiben der Zahl der Eosinophilen nach der Desensibilisierung oder während der Antianaphylaxie läßt sich der Immunisierungseosinophilie gleichstellen. Die Desensibilisierungseosinophilie hängt mit der Größe der Antigendosen zusammen. F. Winkler-Wien.

Joltrain, E., u. L. Diard: La maladie du pollen (rhume et asthme des foins): diagnostic des substances sensibilisantes et traitment par cuti-réactions et inhalations d'extrait de pollens (Die Pollenkrankheit [Heuschnupfen und Heuasthma]. Diagnostik der sensibilisierenden Substanzen und Behandlung durch Kutireaktionen und Inhalationen von Pollenextrakten). Presse méd., 1930, Nr. 47, S. 795.

Die Untersuchungen, die ein Material von 182 Fällen umfassen, ergaben, daß Veränderungen an Nase und Lungen nur in einem geringen Prozentsatz gefunden wurden, dagegen als häufige Begleiterscheinungen Migräne und Urtikaria, auch Störungen im

Digitized by Google

endokrin-sympathischen Apparat. Die Diagnose erfolgte mittels selbst hergestellter sterilisierter wäßriger Pollenextrakte der verschiedensten Gattungen, vor allem lösten die Gräser- und Getreidepollen eine positive Kutanreaktion aus. Dagegen gaben Pollen von Bäumen und Blumen nur ausnahmsweise positive Resultate, auch in Fällen, wo die Krankheit auf bestimmte Blumen zurückgeführt wurde. Bei Behandlung des Heuschnupfens hat sich die intravenöse Eigenbluttherapie, die beim Asthma gute Erfolge gezeitigt hat, nicht bewährt. Auch mit intrakutaner Peptonbehandlung ist nicht viel Günstiges erzielt worden. Die Methode der Wahl ist die spezifische Desensibilisierung, wenngleich auch damit meist nur vorübergehende Erfolge erzielt werden, so daß Wiederholungen der Behandlung immer wieder notwendig werden. Bezüglich der Kutireaktionen konnte beobachtet werden, daß diese nur etwa in 50% von der Behandlung beeinflußt wird. In etwa 15% verschwindet sie vollständig, in etwa 35% wird sie abgeschwächt. Auch Verstärkungen nach der Behandlung sind festgestellt worden. Die subkutanen und intrakutanen Desensibilisierungen mittels Pollenextrakten sind vom Verf. völlig aufgegeben worden, da danach verschiedentlich schwerste bedrohliche Anfälle beobachtet wurden. Dagegen hat sich die kombinierte Methode der kutanen Impfung und Inhalation mittels Pollenextrakten gut bewährt. Dieselbe besteht darin, daß zuerst eine Zeitlang nur kutane Impfungen vorgenommen werden und dann mit diesen zusammen Einträufelungen von 1—2 Tropfen in die Nase erfolgen, wodurch anfangs leichte Schleimhautreizungen hervorgerufen werden, was als günstige Reaktion anzusehen ist. Auf diese Weise wurden 15% Heilungen und 60% Besserungen erzielt. Natürlich werden auch hier wiederholte Behandlungen notwendig werden. B. Peiser-Berlin.

Durham, O. C.: Incidence of Ragweed Pollen in United Staates during 1929 (Das Vorkommen von „Ragweed"-Pollen in den Vereinigten Staaten während des Jahres 1929). J. amer. med. Assoc., 1930, Nr. 24, S. 1907.

Unter dem Vulgärnamen „Ragweed" werden nicht nur die Ambrosiazeen (Ambrosia elatior, trifida, heterophylla, psilostachya), sondern auch einige andere Pflanzen zusammengefaßt: Iva xanthifolia, Xanthium, Franseria (vgl. Touton, Zbl. Hautkrkh., Bd. 17, S. 774). Die Überempfindlichkeit gegen die Pollen dieser Pflanzen gibt zu Dermatitiden, vor allem zu dem Heufieber Anlaß. Ihr häufiges Vorkommen als Krankheitsursachen gab Veranlassung zu den eingehenden Untersuchungen Durhams. D. stellt fest, daß der wichtigste Ragweed-Distrikt der Teil der Vereinigten Staaten ist, der östlich der Rocky Mountains liegt, mit Ausnahme des Südendes der Halbinsel Florida. In dem ganzen Gebiete finden sich ein bis sieben Ragweedarten. Der derartig bedrohte Teil der Vereinigten Staaten ist nur wenig kleiner als drei Viertel des Totalgebietes, aber diese drei Viertel enthalten neun Zehntel der Gesamtbevölkerung. Ein geeigneter Boden und Regenfall zusammen mit dem Maximum des kultivierten Landes machen das Mississippibecken zum größten Ragweeddistrikt der Welt. Verf. stellt für alle Teile des Ragweeddistriktes den Beginn, das Klima, den Schluß der Saison und die normalen atmosphärischen Bedingungen fest. Die täglichen Schwankungen der Pollenmenge in der Luft können sowohl für größere wie für kleinere Gebiete genau bestimmt werden. Nächst der Windbewegung spielt die Temperatur für das Vorkommen der Pollen eine bestimmende Rolle. Die praktischen Konsequenzen, die Entfernung der vom Heufieber bedrohten Personen aus den Gebieten, die Technik und Diagnose der Prophylaxe stehen mit derartigen Untersuchungen in engem Zusammenhang.

F. Juliusberg-Braunschweig.

Allgemeine Pathologie und Diagnostik

Borbély, F. v.-Pest: Über die Blutungsbereitschaft der Haut. (III. med. Kl. d. kgl. ung. Pasmany-Péter-Univ.) Münch. med. Wschr., 1930, Nr. 21, S. 886.

Bei dem von Rumpel und Leede angegebenen Blutungsphänomen der Haut wird die punktförmige Blutung in den Ellenbeugen durch eine über eine gewisse Zeit angelegte Staubinde hervorgerufen. Die Entdecker dieses Phänomens nahmen an, daß es sich dabei um eine für Skarlatina spezifische Reaktion handele. Spätere Untersuchungen haben gezeigt, daß diese Blutungen auf einer Endothelschädigung beruhen, die durch verschiedene Ursachen (Toxine, mangelhafte Ernährung, endokrine Störungen, Störungen des Kapillartonus bei Erkrankungen des Sympathikus) bedingt sein kann. Durch Umänderung der Versuchstechnik ist es Verf. gelungen, den zur Auslösung des Phänomens notwendigen Druck genau zu bestimmen. Anstatt den Innendruck der Kapillaren zu erhöhen, dessen genaue Messung zur Zeit noch nicht möglich ist, veränderte er den

Digitized by Google

von außen auf ihre Wände wirkenden Druck, der sich mit Hilfe der von ihm verwandten Apparatur leicht bestimmen läßt. Der in der Saugglocke erzeugte negative Druck ist zwar nicht ohne weiteres der erhaltenen Druckdifferenz gleichzusetzen, da man die Dicke und die Rigidität der Haut berücksichtigen muß; es besteht aber sicher eine gleichsinnige Korrelation zwischen beiden. Ein weiterer Vorzug der Methode besteht darin, daß sie nicht nur an den Oberarmen, sondern an jeder Stelle der Körperoberfläche anwendbar ist. Bei der Beurteilung der Blutungsbereitschaft der Haut ist außer dem Druck selbst auch die Druckdauer von großer Bedeutung. Mit Hilfe seiner Versuche mißt Verf. denjenigen kleinsten Druck (kritischen Druck), welcher an einer gewissen Hautstelle nach einer Wirkungsdauer von einer Minute unter den zentralen Teilen der Glocke 1—2 punktförmige Blutungen zu erzeugen vermag. Es hat sich gezeigt, daß der kritische Druck an den verschiedenen Hautstellen erhebliche Abweichungen zeigt. Die Druckwerte schwanken auch beträchtlich bei den einzelnen Menschen, so daß sich allgemein gültige Werte nicht ableiten lassen. Nach kalten Bädern läßt sich keine Änderung der Druckwerte feststellen, nach warmen aber eine starke Herabsetzung. Nach Verabreichung von Kochsalz in 10%iger Lösung, Koagulen 2 ccm (intravenös) und nach intramuskulärer Injektion von Gelatine hat sich keine Änderung des kritischen Druckes feststellen lassen; bei intravenöser Injektion von 10 ccm Kalzium-Sandoz aber wurde eine Druckerhöhung von 15—30% erzielt; nach Salvarsan trat stets eine Verminderung auf. Verf. hat den Eindruck, daß während der Kur die Blutungsbereitschaft der Haut stets zunimmt. Auffällig ist, daß sich bei perniziöser Anämie, sekundärer Anämie und Endocarditis lenta keine wesentlichen Senkungen des kritischen Drucks haben feststellen lassen. H. Sprafke-Chemnitz.

Börnstein, K.-Breslau: Über Gewebezüchtung menschlicher Haut. (Univ.-Hautkl.) Klin. Wschr., 1930, Nr. 24, S. 1119.

Es gelang aus Explantaten von normaler Haut, Embryonalhaut, Warzen und spitzen Kondylomen Epithelreinkulturen zu erhalten, deren Beschaffenheit näher beschrieben wird. W. Frei-Berlin.

Pharmakologie und allgemeine Therapie der Hautkrankheiten

Sattler, W.-Darmstadt: Kamillosept. (Inn. Abt. d. Elisabeth-Stiftes.) Dtsch med. Wschr., 1930, Nr. 19, S. 788.

Kamillosept stellt eine ölige 1%ige Lösung der wirksamen Kamillenbestandteile dar, der Salizylsäurephenylester 25%ig zugesetzt ist. Es wird intramuskulär in Mengen von 2—4 ccm gegeben. Verf. berichtet über gute Erfolge bei Kolizystitis und Pyelitis. In fast allen Fällen besserten sich bald nach der ersten Injektion die Schmerzen und Tenesmen. Unter rascher Entfieberung trat Heilung ein. Im allgemeinen gibt man 10 Tage lang täglich 2—4 ccm Kamillosept, wiederholt eventuell den Turnus nach einer Pause von 4—5 Tagen. In chronischen Fällen ist, wenn nach 10 Tagen keine Besserung des Urinbefundes vorhanden ist, keine Heilung mehr durch Kamillosept zu erwarten. F. Harry-Wiesbaden.

Brandweiner, A., u. Kunewälder-Wien: Cholesterin in der Therapie der Haut- und Haarkrankheiten. (Abt. f. Hautkrkh. u. Syphilis d. Allg. Polikl.) Wien. klin. Wschr., 1930, Nr. 19, S. 586.

An Kaninchen und Hasen wurde experimentell die Wirkung von Trilysin, das ohne Massage auf rasierte Stellen aufgepinselt wurde, untersucht. Wenn auch nicht eindeutig, so konnte doch ein stärkeres Haarwachstum auf den behandelten Stellen gegenüber den Kontrollen beobachtet werden. Allerdings brachte die Pinselung mit reinem Alkohol eine, wenn auch geringere, Haarwachstumsförderung. Bei vielen Patienten wurde sodann Trilysin täglich einmal auf die Kopfhaut eingerieben. Bei Seborrhoea sicca zeigte sich bald Nachlassen und Aufhören der Schuppenbildung und eine leichte Einfettung vorher trockener Haare. Haarausfall nahm meist ab. Auch das Jucken ließ nach. Zum Aufsprießen neuer Haare kam es jedoch nie. Gute Wirkung zeigte sich bei trockenen Kopfekzemen. Im ganzen kann man das Trilysin als gutes und angenehmes Mittel zur Beseitigung von Trockenheit der Kopfhaut und Haare begrüßen. H. Colman-Berlin.

Langer, E., u. W. Schiftan-Berlin: Das elektrische Schneiden in der Dermatologie. (Dermatol. Abt. d. Städt. Krankenhauses in Berlin-Britz.) Med. Kl., 1930, Nr. 27, S. 1001.

Das Schneiden mit Diathermie hat in der Dermato-Venerologie ein reiches An-

Digitized by Google

wendungsgebiet. Die Technik ist so zu wählen, daß eine Koagulationswirkung vermieden wird, die inaktive Elektrode soll möglichst nahe der zu operierenden Stelle angelegt werden, ohne daß der Strom den Weg der großen Gefäße nimmt. Bei der Desinfektion ist darauf zu achten, daß vor Aufsetzen des Drahtes der Alkohol vollkommen verdunstet ist. Bei Phimosen waren die kosmetischen Erfolge sehr gut; lagen Ulzera vor, so trat nicht wie bei anderen Operationsmethoden ein Schankröswerden der Ränder ein, und die Heilungsdauer wurde herabgesetzt; das gleiche war bei Schankerbubonen und sonstigen Abszessen der Fall. Bei Lupus vulgaris war die schnelle Heilungstendenz mit flachen, zarten Narben auffallend. Vorteilhaft ist die Methode zur Entfernung gut- und bösartiger Geschwülste, spitzer Kondylome. Zur Blutstillung genügt es, auf den das Gefäß fassenden Péan den Ansatz des benutzten Diathermieinstrumentes zu halten und den Strom hindurchgehen zu lassen; die dabei eintretende Verkochung verschließt das Gefäß.

E. Levin-Berlin.

Lortat-Jacob, L.: Hygiène préventive des dermatoses. Le préjugé populaire du dépuratif (Prophylaktische Hygiene der Hautkrankheiten. Die populäre Vorliebe für Abführmittel). Bull. de l'Arch. de Méd., 1930, Bd. 103, Nr. 14, S. 357.

Der weitverbreitete Gebrauch von Abführmitteln spielt eine große Rolle in der Ätiologie gewisser Hautkrankheiten (Dysidrosis, papulo-vesikulöse, einfache, morbilliforme, scharlatiniforme, bullöse, polymorphe Erytheme, gewisse Akneformen). Eine ganze Reihe gebräuchlicher pflanzlicher Abführmittel enthält Stoffe, die im Verdauungskanal zur Bildung von Salizylsäure oder analogen Körpern führen, die größtenteils durch den Schweiß ausgeschieden werden; auch direkt schweißtreibende Mittel sind oft damit verbunden.

E. Levin-Berlin.

Thermische und traumatische Hautschädigungen

Hochsinger, K.-Wien: Induratio congelativa submentalis. (Öffentl. Kinderkrankeninstitut.) Klin. Wschr., 1930, Nr. 22, S. 1024.

H. hat im Jahre 1903 eine meist bei Kindern, aber auch bei Erwachsenen bei strenger Winterkälte entstehende schmerzhafte Anschwellung der Haut der Submentalregion von blaßrosa Farbe beschrieben, der er obigen Namen beilegt. Solche Fälle sind offenbar auch Hegler und neuerdings L. Bauer vorgekommen und von ihnen irrtümlicherweise als epidemische Sublingualitis aufgefaßt worden. Die „epidemische" Häufung der Fälle ist durch ihr ausschließliches Auftreten zur Zeit der strengsten Winterfröste bedingt. Die Ursache für die Lokalisation geben wahrscheinlich zu enge Mantelkragen ab, die eine Zirkulationsbehinderung im Zellgewebe der Unterkinngegend hervorrufen und dadurch die Erfrierung begünstigen.

W. Frei-Berlin.

Hellmuth, M.-Köln: Über Gefäßveränderungen bei der Frostgangrän. (Pathol. Inst. d. Univ.) Arch. klin. Chir., Bd. 158, H. 4, S. 702.

Bei Erfrierungsgangrän am kleinen Finger eines 70jähr. Wandersmannes zeigte sich in sämtlichen Arterien des abgestorbenen Fingers eine Intimaproliferation, die zum Teil knopf- und polsterartig, zum Teil zirkulär das Lumen ausfüllte, eine Verbreitung und Aufquellung der Media mit gleichzeitiger Schädigung der elastischen Fasern und Verquellung der Muskulatur sowie spindelzellreiche, von der Media der Venen ausgehende Wucherungen, die fast das ganze Gefäßinnere ausfüllten und die Intima ersetzten. Weder in den Arterien noch in den Venen fanden sich Thromben. An der Übergangsstelle vom gesunden zum nekrotischen Gewebe bestand ein plötzlicher Übergang der verengten leeren Gefäße in erweiterte, reichlich mit Blut angefüllte Venen und Arterien. Um die Gefäße, unmittelbar hinter der nekrotischen Stelle, bestanden kleine Infiltrate aus einkernigen und gelapptkernigen Zellen, als morphologischer Ausdruck eines Aufsaugungsprozesses, der sich nach Art einer demarkierenden Entzündung abspielt. Die Intimaproliferationen sind auf eine nicht maximale, länger dauernde Erweiterung mit Stillstand des Blutes zurückzuführen und sind damit Folge und Ausdruck einer Ernährungsstörung der Gefäßwand, die sich im Anschluß an nerval bedingte Umlaufsänderungen des Blutes entwickelt.

F. Winkler-Wien.

Arznei- und gewerbliche Schädigungen. Dermatitis artificialis

Werther-Dresden: Über die gewerblichen Chromsäureschädigungen. Dtsch. med. Wschr., 1930, Nr. 26, S. 1098.

Bericht über einen Fall von Chromsäureschädigung bei einem Lithographen. Häufig entstehen diagnostische Schwierigkeiten, weil außer Chromsäure noch andere Schädi-

Digitized by Google

gungen, wie Aufweichung der Haut durch Nässe, Entfettung, Bildung von Rissen, Eindringen von Kleister, Säuren und Laugen, einwirken. Obwohl die Erkrankung in ihrer Schwere, ihrer Neigung zu Rezidiven und in der Bewertung der sozialen Schädigung ganz analog den in Nr. 11, 12 und 13 der 2. Reichsverordnung aufgeführten zuzurechnen ist, wird sie dort nicht genannt. Somit darf die Chromsäureschädigung als Berufskrankheit nach dem Gesetz nicht angesehen werden. F. Harry-Wiesbaden.

Ritter, H., u. C. L. Karrenberg-Hamburg: Pelzüberempfindlichkeit der Haut. Sammlg. v. Vergiftungsfällen, hrsg. v. H. Führer, Bd. 1, S. 53.

Eine 40jähr. Pat. empfand $^1/_2$ Stunde nach Anlegen eines neugekauften Pelzes ein eigentümliches Unbehagen am Halse, dem alsbald akute Entzündung folgte. Hals, Nacken und Unterkiefergegend waren feuerrot, stark nässend, an der Peripherie Blasen. Kehlkopfgegend frei. Es wurde ein Stückchen Pelz auf den Vorderarm aufgebunden, worauf nicht bloß hier die gleiche Hautveränderung auftrat, sondern auch die Entzündung am Halse wiederum aufflammte. Wahrscheinliche Ursache ist der als Ursol bezeichnete Paraphenylendiamin-Farbstoff. M. Kazarowa-T. Pasardschik.

Hesse, E.-Breslau: Kalkstickstoff- (Zyanamid-) Überempfindlichkeit der Haut. Sammlg. v. Vergiftungsfällen, hrsg. v. H. Führer, Bd. 1, S. 51.

Der als Düngemittel verwendete Kalkstickstoff enthält 60% Kalziumzyanamid, 20% Kalziumoxyd, 15% Kohle und einige Verunreinigungen (Kalziumkarbid, Phosphorverbindungen usw.). Bei Laboratoriumsarbeit mit dieser Substanz erkrankte ein Angestellter mit schmerzhafter Rötung der Flachhände und stark juckenden Bläschen zwischen den Fingern, worauf sich die Epidermis in Fetzen ablöste. Innerhalb 9 Jahren trat bei stets erneutem Kontakt diese Dermatitis etwa 10mal auf. Kamillenbäder brachten Heilung. Hier war nachweislich das Zyanamid Ursache der Erkrankung. Hiervon wohl zu unterscheiden ist die bei landwirtschaftlichen Arbeitern zu beobachtende Kalkstickstoffkrankheit, welche dann auftritt, wenn die Betreffenden Staub von Kalkstickstoff inhaliert und etwa um dieselbe Zeit Alkohol genossen haben. Es entsteht dann ein auf Kopf und oberen Thorax beschränktes flüchtiges Erythem nebst Abgeschlagenheit und Kopfschmerz sowie Brechreiz in Dauer von 1—2 Stunden.

M. Kazarowa-T. Pasardschik.

Schwarz, L.-Hamburg: Terpentinöl, Ursache eines Gewerbeekzems? Sammlg. v. Vergiftungsfällen, hrsg. v. H. Führer, Bd. 1, S. 51.

Eine Frau hat ein Ekzem beider Hände, wahrscheinlich durch Lack und Terpentin hervorgerufen. Nun enthält der Lack als Lösungsmittel Terpentin und Kolophonium. Kolophonium ist der harzige Rückstand bei der Terpentinöldestillation. Terpentinöl wird aus dem Harz von Nadelhölzern gewonnen, fällt also nicht unter die Liste der anmeldepflichtigen Berufserkrankungen. Demnach war das Ekzem keine entschädigungspflichtige Berufskrankheit. M. Kazarowa-T. Pasardschik.

Kurz, R.: Untersuchungen über die Kölnisch-Wasser-Pigmentierung. Diss., Gießen 1929.

Durch tägliche Berieselung eines Hautfeldes mit Kölnisch-Wasser 4711 und darauffolgende Belichtung mit suberythematösen Dosen der Quecksilberlampe konnte in einem Falle eine Pigmentierung erzielt werden, die stärker ausfiel als durch bloßen Alkohol. Histologisch ergab sich, daß diese Bräunung nicht durch Vermehrung des Basalzellenpigments bedingt ist, sondern von vermehrter Hornfarbe herrührt. Unter den geprüften Proben von Kölnisch-Wasser zeigte nur das von J. M. Farina eine geringe entzündungsfördernde Wirkung. Die Durchlüftung des Bergamottöls führt zu einer Erhöhung der Viskosität. Im biologischen Versuch ist dieses viskose Öl in der Kombination mit Licht in einigen Fällen stärker pigmentfördernd als das unvorbehandelte Bergamottöl. Es ist anzunehmen, daß beim Zustandekommen der Berloquekrankheit die Bildung von Peroxyden im Kölnisch-Wasser eine Rolle spielt, in dem Sinne, daß diese Peroxyde unter katalytischer Wirkung des Lichtes Sauerstoff abgeben, welcher oxydable Bestandteile der Hornsubstanz oxydiert und damit zur Entstehung von farbigen Produkten führt. M. Kazarowa-T. Pasardschik.

Nachdruck (auch des Abschnittes „Tagesg. Nachr.") ist ohne Genehmigung des Verlegers nicht erlaubt

Verantwortlich für die Redaktion: für Originalabhandlungen und T. N.: Prof. Dr. J. H. Rille, Leipzig. Für Referatenteil und therapeutische Umfrage: Dr. Fritz Callomon, Dessau

Digitized by Google

Dermatologische Wochenschrift

Nr. 44 (Bd. 91) 1. November 1930

Aus der Dermatologischen und Venerologischen Klinik der königl.-ung. Péter Pázmány-Universität zu Budapest (Direktor: Prof. Dr. L. S. Nékám)

Über die Ursachen der Dyshidrosen und Ekzeme[1])

Von

Dr. Dezsö v. Kémeri

Die Ursache der echten Dyshidrose — wie ich es in meinen früheren Abhandlungen als Endergebnis behauptete — erblicke ich im Rheumatismus, bzw., nach der modernen Auffassung des Rheumatismus, in der fokalen Infektion.

Obgleich in der Literatur bisher keine diesbezügliche Mitteilung erschienen ist, kräftigen auch weitere eigene Erfahrungen diese meine Ansicht. In meinen früheren Abhandlungen habe ich mehrere Fälle mitgeteilt, wo nach Entfernung des fokalen Infektionsherdes (periapikale Abszesse, Tonsillenabszesse usw.) die seit Jahren bestehenden dyshidrotischen Prozesse in einigen Tagen heilten. Im nachfolgenden will ich die Aufmerksamkeit auf einige ausgewählte, lehrreiche Fälle lenken, die meines Erachtens zur Klarlegung der Ursachen der Dyshidrose in großem Maße beitragen.

In meinem letzten Aufsatze erwähnte ich den Fall eines Chirurgen, in dessen Gebiß wir mittels Röntgenaufnahme 7 periapikale Abszesse, Zysten und Granulome konstatiert hatten und der sich bis dahin nicht entschließen konnte, seine kranken Zähne entfernen zu lassen. Weil jedoch die Dyshidrose inzwischen jeder Behandlung trotzte und die Rezidiven einander folgten, ließ er 2 Zähne und nach einer Woche die übrigen 5 Zähne entfernen. Die Abszesse wurden nach der Extraktion ausgekratzt. An dem der Operation bzw. Extraktion folgenden Tage schwollen bei einer ganz minimal erhöhten Temperatur (37,1°—37,3°) beide Hände sowohl auf der Rückseite, wie auf der Palmarfläche an. Die Schwellung verbreitete sich bis zur Mitte des Unterarms, und es erschienen an den angegriffenen Gebieten zahlreiche, tief in der Haut sitzende Blasen. Interessant ist es, daß zu gleicher Zeit diese Erscheinung nicht nur an den Prädilektionsstellen der Dyshidrose auftrat, sondern es zeigten sich die Blasen und die Schwellung auch rund um den Hals, bis hinauf ins Gesicht, und an den Ohren; diese Erscheinungen meldeten sich auch an den Zehen beider Füße und verbreiteten sich bis zu den Knöcheln hinauf, überall unter dem Bilde einer Schwellung und kleiner dyshidrotischer Blasen.

[1]) Vorgetragen auf der II. Generalversammlung der Ung. Derm. Ges. am 28. u. 29. VI. 1930.

Digitized by Google

Die Eruption hatte einen ganz akuten Charakter und wies zweifellos auf den engen Zusammenhang der Dyshidrose mit den Abszessen hin. Meiner Meinung nach hätten statt den Sypmtomen der Dyshidrose irgend anderswo im Organismus ebensogut rheumatische Veränderungen oder Schmerzen auftreten können. Bei dieser mächtigen Reaktion war es allenfalls bezeichnend, daß, während im früheren Stadium der Dyshidrosepatient ein recht unangenehmes Jucken hatte, diese Aufflackerung mit keinem Jucken verbunden war.

Die akute Veränderung hat sich nach einer entsprechenden Behandlung (täglich 10 ccm Atophanyl und lokale Umschläge) in 8—10 Tagen zurückgebildet, die mit Blasen bedeckte Haut hat sich in großen Schuppen abgelöst. Charakteristisch ist die großlamellöse Desquamation, welchen Umstand wir uns auch deshalb wohl merken müssen, weil in einem anderen meiner Fälle gerade wegen dieser großlamellösen Desquamation mehrere Ärzte, die die nach einer akuten Tonsillitis aufgetretene Dyshidrose in der Desquamationsperiode zu Gesicht bekamen, diese einstimmig für eine postskarlatinöse Schuppung hielten. Die Heilung des Prozesses stellte sich erst nach der Entfernung der eitrigen Tonsillen ein.

Im 3. Dyshidrosefall figurierte ein Tonsillenabszeß als fokale Ursache. An der Hand waren recht hartnäckige dyshidrotische Erscheinungen zu sehen, welche sich stellenweise ekzematisierten, und die dyshidrotischen Erscheinungen waren durch die ekzematösen Erscheinungen verdeckt. Bei Entfernung der Tonsillen hat es sich herausgestellt, daß diese wahre Eitersäcke beherbergten. Auch hier bestand das Interessante des Falles darin, daß unmittelbar nach der Operation eine hochgradige Verschlechterung eintrat, die auch in diesem Fall dadurch charakterisiert war, daß sie, trotz der auffallend schweren objektiven Veränderung, keine wesentlicheren subjektiven Klagen verursacht hat. Das quälende Jucken, das vorher im Krankheitsbild dominierte, hörte nach der Operation vollständig auf, und nach einigen Wochen verschwanden auch die übrigen Erscheinungen endgültig.

In meinem 4. Fall war außer der Dyshidrose am Körper zerstreut ein parasitäres plaqueartiges Ekzem zu sehen. Wir konnten beim Kranken keinen fokalen Infektionsherd nachweisen. In der Anamnese figurierte jedoch eine vor Jahren überstandene Mandelentzündung, welche nur sehr langsam heilte. Der Laryngologe hat auf das Drängen des Kranken und auf mein Anraten die Tonsillen entfernt, in denen er zur größten Überraschung einen haselnußgroßen Abszeß entdeckte. Nach der Entfernung der Tonsillen wurde der Pat. von seiner Krankheit dauernd befreit. Die fokale Ursache kann also oft ein verborgener, mit den heutigen Methoden nicht nachweisbarer Herd sein. Dieser Satz gilt insbesondere bezüglich der Tonsillen.

In meinem 5. Fall litt der 62jähr. Kranke seit 15 Jahren an einer fortwährend rezidivierenden, manchmal jahrelang ununterbrochen andauernden Dyshidrose an beiden Füßen. In der Anamnese war eine auf Jahrzehnte zurückgreifende, sich chronisch wiederholende Tonsillitis aufgezeichnet, welche jedoch in den letzten 5—6 Jahren keine Beschwerden verursachte. In den letzteren Jahren jedoch hatte er Harnentleerungs-

Digitized by Google

schwierigkeiten, die auf eine Prostatahypertrophie schließen ließen; der Urin war eitrig und übelriechend, bei einem täglichen Residuum von 3—600 ccm. Das sich der Dyshidrose hinzugesellende Ekzem ha einen derartigen Grad erreicht, daß die Ekzematisation das Krankheits bild beherrschte und nicht nur die gewohnten Grenzen der Dyshidrose überschritt, sondern sich sozusagen auf den ganzen Körper verbreitete. Die Hauptlokalisationsstellen waren die Zehen und der Fußrücken; besonders ausgeprägt war das Krankheitsbild in den Beugefalten, so z. B. in der Leistenbeuge, Achselhöhle und Ellenbogenbeuge, außerdem hatten disseminierte Papulae den ganzen Körper bedeckt. Das Ekzem war sehr schwer zu beeinflussen, besonders, wenn das Residuum nicht jeden Tag regelmäßig entfernt wurde.

Auffallend war das Jucken, welches sich anfallsweise meldete. Es war charakteristisch für die Juckanfälle, daß sie sich an gewissen Tagen plötzlich in höchstem Grade einstellten, so daß der Kranke trotz seiner hohen Intelligenz dem Jucken nicht widerstehen konnte. Bei solchen Gelegenheiten kratzte er sich besonders die Füße auf. Das Jucken trat in den folgenden Tagen abermals auf, doch war es in der Regel milder, um nach einigen Tagen vollkommen nachzulassen. Nach einigen Tagen trat wieder ein heftiger, dem vorigen ähnlich verlaufender Juckanfall auf, welcher durch innere wie durch äußere Mittel beinahe unbeeinflußbar blieb. Das Ekzem des Körpers wurde durch verschiedene Behandlungsmethoden endlich geheilt, mit Ausnahme der Füße, wo sich das Jucken ständig wiederholte.

Da es uns endlich gelungen ist, das Ekzem des Körpers soweit zu beseitigen, daß die Operation vorgenommen werden konnte, wurde die hypertrophische Prostata entfernt. 4 Tage nach der Operation meldete sich am Fuße wieder ein Juckanfall, nach weiteren 2 Tagen entstand im Operationsgebiet ein Abszeß. Nach Ausräumung des Abszesses bildete sich das Ekzem am Fuß zurück, die Juckanfälle blieben aus, und die seit Jahren bestehende Dyshidrose und das Ekzem sind spurlos verschwunden. Damit war aber der Leidensweg des Kranken noch nicht beendet. Nach einer Pause von mehreren Tagen ist an den bisher frei gebliebenen Händen eine frische, typische Dyshidrose aufgetreten. Einige Tage nachher hat es sich herausgestellt, daß sich im Nebenhoden, als Folge des postoperativen Dauerkatheters, Abszesse gebildet haben, und die letzten Spuren der Dyshidrose sind erst nach der vollständigen Ausräumung derselben verschwunden. So endete das letzte Kapitel dieser durch fokale Infektion aufrechterhaltenen, jahrzehntelang währenden Krankheit.

In diesem Falle ist es offenbar, daß die seit Jahren bestehende Dyshidrose durch die Stauung des eitrigen und sich ständig resorbierenden Harns aufrechterhalten und später zu ganz unglaublicher Ausbreitung gelangt war.

Ich könnte noch zahlreiche Fälle anführen, wo erst nach Heilung einer seit Jahren bestehenden, jedoch symptomlosen Mastoiditis, ein andermal einer aus irgend einem Grunde akut gewordenen Sinusitis, wieder ein andermal einer nur durch Punktion nachweisbaren, übrigens symptomlosen Highmoritis die jeder Behandlung trotzende Dyshidrose oder das

Digitized by Google

mit der Dyshidrose kombinierte plaqueartige Ekzem verschwunden ist. Die Aufzählung all dieser Variationen würde nur eine Wiederholung des Gesagten bedeuten.

Die moderne Annahme einer fokalen Infektion ruft ein gewisses Mißtrauen bei denjenigen hervor, die sich mit dieser Krankheit nicht gründlich beschäftigen. Sie kann uns nicht wundernehmen, denn es wird heutzutage bei vielen Krankheiten ein fokaler Ursprung angenommen, wo eigentlich kein Grund dazu vorliegt. Wenn aber ein seit Jahren bestehender Prozeß nach Entfernung der fokalen Ursache von heute auf morgen verschwindet, oder unmittelbar nach der Entfernung aufflackert, um nach dem Verlauf der Inflammation endgültig zu heilen, können wir nichts anderes sagen, als daß die dyshidrotische Veränderung durch den Abszeß aufrechterhalten wurde, und daß nach der Entfernung der Ursache auch die Wirkung aufhört.

Es gibt viele, besonders unter den Zahnärzten, die der Meinung sind, daß „ein kleiner periapikaler Abszeß keineswegs die Ursache der Dyshidrose oder irgend eines Ekzems sein kann" und, da der Zahn sonst noch brauchbar erscheint und keine Unannehmlichkeiten verursacht, sind sie nicht geneigt, den Zahn zu entfernen. Im allgemeinen lehrt die Erfahrung, daß im Organismus die Größe der Wirkung von der Größe der Ursache unabhängig sein kann. Es muß dabei auch im Interesse der Heilung der letzte Abszeß entfernt werden, denn der dyshidrotische bzw. rheumatische Prozeß kann nach der Entfernung einzelner Abszesse wohl zeitweilig aufhören oder milder werden, ohne je zu einem vollständigen Stillstand zu kommen.

Ich muß abermals betonen, daß die Beweisführung in der Frage der fokalen Infektion für den Dermatologen noch verhältnismäßig am leichtesten ist, denn das Aufhören der Wirkung nach Entfernen der Ursache kann vor jederman — auch vor Laien — ad oculos demonstriert werden.

Einzelne Abarten der Dyshidrose können durch all jene Ursachen, die in der Regel Rheumatismus verursachen, hervorgerufen werden. Wir begegnen jedoch am öftesten der nach akuter Tonsillitis auftretenden akuten Dyshidrose. Da die Tonsillitis oft saisonmäßig wiederkehrt, tritt und hört auch die Dyshidrose periodisch auf, bis zufolge der Tonsillitis sich kein geschlossener Abszeß gebildet hat, wodurch auch der dyshidrotische Prozeß chronisch wird.

Bezüglich der Häufigkeit kommen die durch peridentale Abszesse aufrechterhaltenen Veränderungen gleich nach den Tonsillen. Hiernach folgen Nase und ihre Nebenhöhlen und in einer viel geringeren Anzahl, aber keinesfalls selten, Abszesse in den übrigen Teilen des Organismus.

Es ist offenbar, daß in diesen angeführten Fällen das aus den Abszessen resorbierte Toxin den Prozeß aufrechthielt. Daher können wir also die wirkliche Dyshidrose mit Recht toxische Dyshidrose nennen, während die durch Parasiten aufrechterhaltene Dyshidrose, welche von Sicole mit dem Namen falsche Dyshidrose bezeichnet wurde, richtiger parasitäre Dyshidrose genannt werden könnte.

Digitized by Google

Zusammenfassung

1. Nach Entfernung von Abszessen, die als Ursache einer fokalen Sepsis figurieren, sehen wir die schon seit langer Zeit bestehenden dyshidrotischen und ekzematischen Erscheinungen in einigen Tagen verschwinden.

2. Nach Entfernung der fokalen Ursache flackert in vielen Fällen der dyshidrotische oder ekzematische Prozeß heftig auf, um nachher gänzlich zu verschwinden. Das Aufflackern zeichnet sich durch vollständiges Fehlen des bisher vorhandenen Juckgefühls und relative Beschwerdenfreiheit bei großer objektiver Veränderung aus.

3. Das nach Entfernung (insbesondere Auskratzung) der fokalen Ursache auftretende heftige Aufflackern beweist mit der Klarheit eines Versuchs den engen Zusammenhang zwischen dem Abszeß und der Dyshidrose.

4. Die durch eine fokale Infektion aufrechterhaltene Dyshidrose kann sehr oft der Ausgangspunkt eines generalisierten Ekzems sein, welches endgültig erst nach Entfernung des fokalen Infektionsherdes heilen wird.

5. Die dyshidrotischen Symptome können sich bei extremen Aufflackerungen außer den Prädilektionsstellen auch auf andere Körperteile, auf das Gesicht, den Hals, die Ohren verbreiten.

6. Es läßt sich vorstellen, daß die dyshidrotischen Symptome primär sich nicht an den Prädilektionsstellen melden, sondern diese frei lassend zuerst an Stellen auftreten, so z. B. um den Mund, auf dem Hals, am Unterarm, oder an den Ohren, wo sonst diese Symptome nur ausnahmsweise erscheinen.

7. Statt der Bezeichnung „echte Dyshidrose" sollte die durch fokale Ursachen aufrechterhaltene toxische, die durch Parasiten hervorgerufene Dyshidrose statt „falsche Dyshidrose" parasitäre Dyshidrose benannt werden.

Aus der Klinik für Haut- und Geschlechtskrankheiten am Odessaer Medizinischen Institut (Direktor: Prof. S. S. Jakowlew) und aus der zentralen Poliklinik des Odessaer Bezirksgesundheitsamtes (Hauptarzt: S. A. Jakuner)

Zur Frage des benignen Miliarlupoids Boeck[1])

Von

Dr. S. A. Jakuner

Mit 3 Abbildungen im Text

Auf dem XVI. internationalen medizinischen Kongreß in Budapest (1909) hat Darier darauf hingewiesen, daß, solange die Ätiologie und wahre Natur einer Reihe gutartiger sarkomähnlicher Hautneubildungen unaufgeklärt bleibt, die für sie von Kaposi vorgeschlagene Bezeichnung „Sarkoide" unersetzbar bleiben werde. Als er 18 Jahre später die Ergebnisse der Literatur sowie seiner eigenen Beobachtungen summierte,

[1]) Mitgeteilt in der Sitzung der Odessaer Dermatologischen Gesellschaft vom 4. Juni 1930.

Digitized by Google

kam er zum Schluß, daß die Sarkoide ein Syndrom vorstellen, bei welchem es in jedem einzelnen Falle notwendig ist, eine eingehende klinische Untersuchung durchzuführen sowie die WR und die Tuberkulinreaktionen zu Rate zu ziehen und eine mikroskopische Untersuchung mittels Biopsie sowie eine Tierimpfung vorzunehmen. TULIPAN, HIGHMAN u. a. weisen überzeugend nach, daß die einzelnen Sarkoide sich voneinander nur quantitativ unterscheiden, während Charakter und Ätiologie immer die gleichen sind. Die Mehrzahl der Autoren teilen die Sarkoide in eine Reihe von Gruppen ein, unter denen besondere Aufmerksamkeit die Sarkoide des BOECKschen Typus erwecken. Bei diesen werden 3 Varianten auseinandergehalten: großknotige, kleinknotige und solche von der Art eines diffusen Infiltrats, bei welchen die Diaskopie auch kleinknotige Elemente offenbart. Die Größe der Geschwülste schwankt zwischen einem Hanfkorn und einer Walnuß. Anfänglich bezeichnete BOECK diese Geschwülste als multiples benignes Sarkoid der Haut. Ihre Gutartigkeit äußert sich darin, daß sie keine Neigung zur Ulzeration besitzen und, in Abhängigkeit vom Entwicklungsstadium, nur ihre Farbe ändern. Er unterscheidet 4 Entwicklungsstadien: 1. das Eruptionsstadium, wobei die Geschwülste von Rötung, Angeschwollenheit und Jucken begleitet werden; 2. Stadium der Florition und Turgeszenz, in diesem Stadium verändern die Geschwülste ihre primäre rote Farbe in eine trübbläuliche; 3. Pigmentationsstadium, das durch Pigmentablagerung auf den Geschwülsten oder durch Infiltration charakteristisch ist, weshalb die Farbe der letzteren in braun übergeht, und 4. das teleangaktische Stadium, in welchem im Zentralteil Kapillaren auftreten. Dieser Typus gilt mit Recht für klassisch.

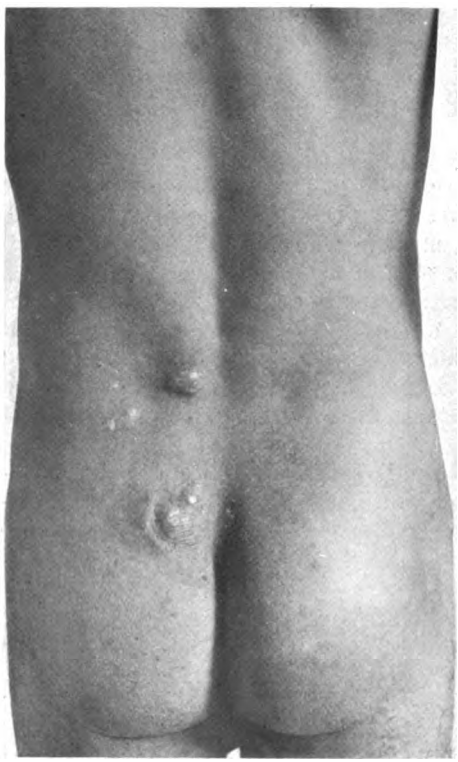

Abb. 1

Eine besondere Aufmerksamkeit wird bei sarkoiden Geschwülsten den Veränderungen der Knochen gewidmet. Dieses Symptom wird in letzter Zeit wie hinsichtlich der Diagnostik, so auch hinsichtlich der tuberkulösen Ätiologie sogar für pathognomisch angesehen. Die Knochenveränderungen lokalisieren sich hauptsächlich an den Hand- und Fußphalangen, wo eine Rarefaktion und Resorption des Knochengewebes in

Digitized by Google

meta- und epiphysären Teilen stattfindet. An Röntgenogrammen sieht die Knochenzeichnung entweder verschwommen oder abgeblaßt aus, oder ist das Auftreten von kirschkerngroßen Höhlen in den Knochen zu erkennen.

Alle Autoren unterstreichen die große Seltenheit der sarkoiden Leiden und die Notwendigkeit weiterer Studien zur endgültigen Aufklärung ihrer Natur. Aus diesem Grunde ist auch heute noch jeder neue Fall von bedeutendem Interesse. Wir glauben daher, daß auch dem von uns beobachteten Falle diese Eigenschaften zukommen.

46jähr. Schneider, Jude. Vater des Pat. am Leben, gesund. Mutter 72jähr., ebenfalls nie krank gewesen. Die Frau des Pat. hat 4 Kinder, alle gesund. Der Pat., selbst bis jetzt nie krank gewesen. Vor einem Jahr hat er an den Beinen rote Flecke bemerkt, die spontan schwanden. Einige Zeit darauf an denselben Stellen Auftreten von Geschwüren. Diese verursachten, ebenso wie die Flecke, keine Unannehmlichkeiten. Ein Jahr später an den Beinen und in der Lendengegend die früher rosarote Haut dunkelblau; außerdem hatten die Geschwülste an Umfang zugenommen. Gleichzeitig Appetitverlust, Kopfschmerzen, Schlaflosigkeit und Schmerzen im rechten Kniegelenk. Pat. unterernährt, die Fettpolster schwach entwickelt. Haut und Schleimhäute blaß. Schlüsselbeingruben scharf ausgeprägt. Abstumpfung der rechten Lungenspitze, in beiden Lungen rauhe Atmung. Herz in normalen Grenzen, Töne etwas stumpf. Die Leber ragt um $1^1/_2$ Querfinger unter dem Rippenbogen vor und ist glatt. Milz nicht tastbar, Verstopfung, Harnlassen etwas erschwert. Leistendrüsen walnußgroß. Die Hautaffektion ist an den unteren Extremitäten, am Gesäß und in der Lendengegend lokalisiert. Hier befinden sich bis walnußgroße Knoten, hart, scharf begrenzt, braunblau, manche von einem hyperpigmentierten Hofe umgeben, stellenweise von gelben Schüppchen bedeckt. Viele Geschwülste zeigen an ihrer Oberfläche Fettpfropfen. An den unteren Extremitäten, besonders an den Hüften, gelbbraune Flecke, die sich kaum über die Hautoberfläche erheben. WR negativ. Blutanalyse: Hämoglobin 97%, Neutrophile 54%, Erythrozyten 6500000, Lymphozyten 31%, Leukozyten 6200, Eosinophile 8%, Monozyten 7%. Eiweiß, Zucker und Gallenelemente fehlen, große Oxalatmenge. Röntgenoskopie der Lungen und des Herzens: bronchiale Drüsen vergrößert, Diaphragma normal beweglich, Sinusse frei. Röntgenogramm der Hände und Füße: an beiden Händen, in ihren Metakarpus-Phalangenabschnitten und an beiden Füßen, in ihren Phalangenabschnitten, allgemeine Ostoporosis, hauptsächlich in den rauhen Nagelphalangenplättchen, die ihnen fein festonierte Konturen verleiht. Knochenstruktur verzerrt, aufgelockert, zeigt ein zartes Balkennetz, hauptsächlich die großen Zehen ergriffen. In den inneren Abteilen der basalen Abschnitte der Nagelphalangen der großen Zehen ist die Bildung kleiner Höhlen von Kirschkerngröße bemerkbar. Die histologische Untersuchung aus der Hüfte herausgeschnittener Knoten ergab:

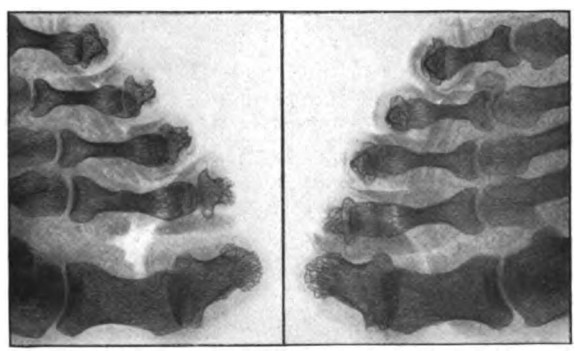

Abb. 2

1. Schwache Vergrößerung (Objekt. 3, Okular 3).

Die Geschwulst erweist sich als ein Granulom, das die ganze Dicke der Haut des lockeren Unterhautbindegewebes einnimmt und bis zur Fettschicht reicht. In der Kutis, besonders im Stratum reticulare, begrenzte Inselchen von Granulationsgewebe polymorphen Baues.

2. Starke Vergrößerung (Objekt. 7, Okular 1).

Die Geschwulst besteht aus kleinen runden Zellen mit dunklen Kernen vom Lymphozytentypus und aus größeren epitheloiden Zellen von ovaler oder länglicher Form mit

Digitized by Google

hellem Kern, in welchem einzelne Chromatinkörnchen deutlich sichtbar sind. Stellenweise werden ganze Gruppen von (10—15 und mehr) Eosinophilen angetroffen. Zwischen den Zellen ist ein feines Netz kollagener Fibrillen ausgespannt. In allen Knötchen eine große Menge sehr feiner Gefäße mit scharf angeschwollenem Endothel; Riesenzellen und säurebeständige Stäbchen konnten nicht gefunden werden.

Biopsierte Gewebestückchen sind in Emulsionsform einem Meerschweinchen injiziert worden, Tuberkuloseerscheinungen oder Peritonitis entwickelten sich nicht.

Pirquet-Reaktion schwach positiv. Die Mantoux-Reaktion in Verdünnungen 1:10000, 1:100000, 1:1000000, stark positiv. Allgemeine Reaktion: Temperaturerhöhung, Kopfschmerzen, allgemeines Unwohlbefinden. Lokale Reaktion: heftiges Anschwellen, Rötung, Schmerz im ganzen Arm.

Behandlung: Pat. erhielt 9 Eingießungen von Neosalvarsan, im ganzen 5,1; gleichzeitig 10 Seancen Höhensonne. Im Laufe dieser Zeit nahm Pat. 6 Kilo zu, sein Befinden besserte sich auffallend, es stellten sich Appetit und Schlaf ein. Die Geschwülste wurden nicht kleiner, aber weicher und, sozusagen, fluktuierend.

Abb. 3

Resumieren wir unseren Fall, so konstatieren wir: Affektion der Spitzen beider Lungen und der Bronchialdrüsen; die Haut zeigt eine Affektion, die zum Typus der großknotigen Sarkoide paßt; das histologische Bild des Knötchens ist vom Charakter eines Boeckschen Sarkoids. Gleichzeitig wird Knochenaffektion konstatiert, deren Bild vollkommen demjenigen entspricht, das unter dem Namen Ostitis tuberculosa cystica beschrieben worden ist. Außerdem erhielten wir eine scharf positive Mantoux-Reaktion.

Was die günstigen Resultate der Neosalvarsankur anbelangt (die Ultraviolettstrahlen begannen wir anzuwenden, als der Kranke sich schon auf dem Wege der Besserung befand), so glauben wir sie ausschließlich auf Kosten der Wirkung des Arsens bringen zu müssen, welches ein spezifisches Mittel für die Sarkoidbehandlung bleibt. Das Interesse unseres Falles besteht in der Schwierigkeit, welche die Diagnoseaufstellung bot, und in der Aufklärung der Ätiologie. In unserem Falle fanden wir im histologischen Präparat weder säurebeständige Stäbchen noch Riesenzellen vor. Die Tierimpfung blieb ergebnislos. Die Pirquet-Reaktion war fast negativ. Das günstige Resultat verdankten wir der Anwendung von Neosalvarsan.

Dennoch gibt uns der tuberkulöse Charakter des histologischen Präparats, die Knochenaffektion vom Typus der Ostitis tuberculosa cystica, die akute Äußerung der Tuberkulinreaktion (Mantoux) und das Vorliegen von Affektionen der Lungenspitzen und Drüsen genügend Grund, diese Erkrankung mit der Tuberkulose in Verbindung zu bringen und sie zum Typus benignes Miliarlupoid Boeck zu rechnen.

Digitized by Google

Epidermophytie Castellani oder Epidermophyton purpureum Bang

Von

Dr. H. Behdjet,

Chef der syphilo-dermatologischen Abteilung des Guraba-Spitals (Stambul)

(Aus dem Französischen übersetzt vom Arbeitssanatorium Agra)

Einige Hautaffektionen stehen in den klassischen Lehrbüchern der Dermatologie unter den exotischen Krankheiten. Vor dem Weltkrieg gab es gewisse Hautkrankheiten nur in bestimmten Regionen und sie wurden als eigentümlich für diese Gegenden betrachtet. Und in der Tat waren wir mit Dr. M. Hodara in Stambul und Umgebung Zeuge von autochthonen Fällen, die wir vor dem Weltkrieg nicht getroffen hatten. So sehen wir seit einem Jahrzehnt in Stambul Hautaffektionen, die wir vor dem Weltkrieg als exotische betrachteten. Wie wir beispielsweise in Stambul die Orientbeule autochthon vorkommen sehen, treffen wir auch Fälle von Epidermophytie (Castellani) und von Piedra; und dies erklärt sich durch den Kontakt und die Vermischung der verschiedenen Völker in der Folge des Krieges.

Ich berichte über 6 Beobachtungen, die ich in Stambul machte, und welche die Epidermophytie (Castellani) oder das Epidermophyton purpureum (Bang) betreffen.

Ein Kollege vom Röntgeninstitut schickte mir seinen Bruder zur Untersuchung und Diagnosestellung der Hauteffloreszenzen, die er an verschiedenen Körperstellen aufwies. Der junge 20jähr. Pat., ein Schüler, war sehr schüchtern und schwer zu untersuchen. Im Gesicht und hauptsächlich auf der rechten Seite der Stirn fiel eine leichte oberflächliche Schuppung auf hellrotem Grund auf, welche den Eindruck eines frisch rasierten und gepuderten Gesichts machte. Am Stamm und in der Regio hypogastrica rechts bemerkte man stark juckende Effloreszenzen, die sich auf beide Oberschenkel und beide Beine mit noch stärkerem Pruritus fortsetzten, der während der Nacht so stark zunahm, um den jungen Mann zur Verzweiflung zu bringen, um so mehr, als diese Effloreszenzen einen starken Geruch verbreiteten, trotz peinlicher Körperpflege bei sportlichen Übungen.

Die Effloreszenzen am Stamm und Regio hypogastrica waren rein einseitig, sie waren von runden Plaques gebildet, stellenweise braun auf erythematösem Grund mit blättriger Abschuppung von schmutziger Farbe. An einigen Stellen hatten sich zirzinär angeordnete Krusten gebildet, deren Zentrum teils gelb, teils matt war.

An den unteren Extremitäten waren die Plaques von einer mehr oder weniger dicken Kruste bedeckt, mit polygonalem, festonniertem, über das Niveau der Haut erhobenem Rand, auf stark pigmentiertem Grund. Stellenweise waren die Hautveränderungen ekzematös, bandförmig und von papulomatösen Effloreszenzen begleitet.

Die Krankheit bestand seit 8 Monaten, die antiekzematöse Behandlung hatte gar keinen Erfolg gezeigt, und der schon von Natur aus schüchterne und zarte Pat. war sehr betrübt zu sehen, daß er nicht geheilt wurde und daß Jucken und Geruch bestehen blieben. Obwohl die allgemeinen Symptome der Krankheit, ihr Beginn, ihre Entwicklung, ihr Verlauf, an eine Epidermomykose denken ließen, machte ich mit einer Kürette eine Abschabung und brachte das Produkt unter Hinzufügung von 40%iger Kalilauge und leichter Erwärmung auf einen Objektträger; mikroskopisch war ein feines Netzwerk von Pilzfäden zu erkennen, zwischen denen große Sporen von grob zylindrischer Gestalt sichtbar waren, die zeitweise, je nach Einstellung, eine Kapsel zeigten.

In den Haaren der erkrankten Stellen wurden keine Parasiten gefunden. In der Umgebung des Nabels waren, jedoch nur mit der Lupe, kleine runde Bläschen zu sehen, durch die Spongiose verursacht, und auch Parakeratose, ganz wie bei einem gewöhnlichen Ekzem. Die Veränderungen sahen nicht wie ein zirzinär angeordneter Herpes aus, sie hatten auch keine Ähnlichkeit mit dem Eczema marginalis Hebrae oder mit der inguinalen Epidermophytie Sabouraud, da die Krankheit nicht an den Leistenbeugen begonnen hatte und sich nicht auf die unteren Körperteile und die Achselhöhle beschränkte. Um die Parasitenart, mit der ich es zu tun hatte, zu bestimmen, legte ich Kulturen auf

Digitized by Google

Sabouraudschem Nährboden an mit Schuppen, die von verschiedenen Stellen herrührten. Nach 3 Tagen entwickelten sich Kulturen von Trichophyton purpureum. Die ersten Kolonien in Form von Flaum, ähnlich dem der Quittenschale, zeichneten sich durch einen bräunlichen Staub aus, sie bildeten ein Flechtwerk, das unter den Staphylokokkenkolonien aufging. Durch fortlaufendes Überimpfen erhielten wir Reinkulturen, die von einem Flechtwerk von Flaum gebildet waren auf rötlichem Grund. Dieser Fall zeigte uns, daß wir die Erreger unter den Dermatosen, welche auf die Epidermophytien hinwiesen, zu suchen hatten, und die sich entweder durch ein ekzematös-zirzinäres Bild kennzeichneten, oder durch rundliche, schuppende Elemente auf erythematösem Grunde.

Unser Fall zeigt das Vorkommen der Epidermophytie Castellani in unserem Lande, obwohl diese als exotisch betrachtet wurde. Der Bruder unseres Kollegen war in Konstantinopel geboren und hatte die Stadt nicht verlassen, ferner waren in seiner Umgebung 2 andere Personen von Jucken befallen, das von ähnlichen Hautveränderungen wie die seinen begleitet war, was die Kontagiosität der Krankheit und deren Vorkommen in Stambul bewies. Die Arbeiten von Castellani in Ceylon, diejenigen von Sabouraud in Paris und die letzten Veröffentlichungen von Benedek haben das Gebiet der Epidermophytien erweitert und neues Licht auf die angeblichen Formen von Ekzem geworfen, die während Monaten und Jahren immer wieder aufflackern. So wurde auch unser Kranker während 8 Monaten gegen Ekzem behandelt.

Fall 2. Es handelte sich um einen Fall von Epidermophytie, den ich unter den Pat. unserer Poliklinik am Guraba-Spital getroffen habe, und der einen jungen Flüchtling aus Griechenland betrifft. Dieser 20jähr., kräftige und gesunde Mann war angeblich seit einem Jahr von hartnäckigem Jucken an Gesicht und Händen befallen, das während der Nacht zunahm und das er durch häufige Meerbäder etwas beruhigen konnte.

Die Krankheit soll auf der Brust angefangen und sich allmählich auf Thorax, Abdomen, obere und untere Extremitäten und Stirn ausgebreitet haben. Die verschiedenen Heilmittel und Behandlungsweisen, die während seines Aufenthaltes in Griechenland und 2 Monate lang in Konstantinopel angewandt wurden, waren nach seinen Angaben wirkungslos geblieben.

Die Krankheit gehörte dem Maße ihrer Ausdehnung, ihren polygonalen Umrissen, ihrer besonderen Schuppung nach zur Klasse der Epidermophytien. An keiner Stelle sah man weder Bläschen noch Pusteln, noch Eiterung. Stellenweise ließen sich große Papeln vom Aussehen der Urtikaria unterscheiden, aber diese letzteren waren von leichter Abschuppung begleitet. Einige Effloreszenzen sahen, ohne ihrer Lokalisation nachzugehen, wie die Medaillons bei Pityriasis rosea aus wegen ihres blassen Zentrums und aufgeworfenen Randes. Auf dem Bauch und um die Geschlechtsorgane zeigten einige das Aussehen von einem papulo-zirzinären Syphilid; einige waren sogar auf dem Glied und dem Hodensack. An den unteren Extremitäten und besonders am rechten Oberschenkel ahmten die Effloreszenzen ganz das Bild eines Eczema marginatum Hebrae nach.

Auf vielen Ausstrichen, die von den verschiedensten Stellen herrührten, konnte man tatsächlich ganz ähnliche Parasiten wie die unseres ersten Falles erkennen.

Das gesamte Aussehen der Krankheit, ihre Symptome, ihre Entwicklung, ihr Verlauf erinnerten weder an eine Trichophytie noch an eine inguinale Epidermophytie Sabouraud. Der Erreger war wohl ein Trichophyton, es handelte sich jedoch um Trichophyton purpureum mit den biologischen Eigentümlichkeiten, die sich in der Kultur zeigten, so wie es Bang beschrieben hat.

Wir haben gleichfalls 2 weitere Fälle von Epidermophytie Bang durch die Kultur festgestellt mit ihren speziellen Eigentümlichkeiten bei 2 Brüdern, von Beruf Schüler, die in unsere Poliklinik kamen und angeblich nie von Stambul fortgewesen waren.

Aus diesen Krankengeschichten geht hervor, daß im nahen Orient Hautkrankheiten vorkommen, die in den klassischen Lehrbüchern als „exotische" bezeichnet werden. Zu erwähnen sind noch 4 Piedrafälle, die wir hier beobachteten und die wir anderswo beschreiben.

Digitized by Google

Zur Lehre über die Photodermatosen

Von

Dr. S. A. GLAUBERSOHN und Dr. M. M. GOLDENBERG in Kieff

Mit 6 Abbildungen im Text

Wenn die Frage über die Erkrankungen, die mit einem Lichtsensibilitätsmangel der Gewebe des Organismus verbunden sind, jetzt erst studiert wird, so ist eine Reihe von allgemeinen Erkrankungen, und besonders von Photodermatosen, die durch Hyperphotosensibilität bedingt sind, zur Genüge bekannt. Diese Photosensibilität kann verursacht und verstärkt werden dadurch, daß sich neue Produkte bilden, die diese Lichtsensibilität bewirken, oder dadurch, daß die Quantität der im Organismus gewöhnlich in unbedeutender Menge vorhandenen Produkte zunimmt.

Das Auftreten solcher Stoffe soll entweder mit Veränderungen des Stoffwechsels im Organismus selbst zusammenhängen, oder durch irgend welche, von außen eingedrungene Produkte bewirkt werden.

Die von uns unten angeführten Beobachtungen sind insofern interessant, als sie ein gewisses Material für eine analytische Exkursion in das Gebiet der Photo-(Helio-)dermatosen vorstellen.

Beobachtung 1. 34jähr. Frau vom Lande, aus gesunder Familie. Die Erkrankung soll 1918 begonnen haben, als sich im Frühling am Gesicht rote und angeschwollene Stellen und einzelne Knötchen zeigten. An der Haut an der Rückenseite des Unterarms und der Hand nur einzelne Elemente; der Ausschlag juckte sehr stark. Im Sommer verstärkte sich der Prozeß, bei Beginn der kälteren Jahreszeit verschwanden alle Erscheinungen. Seither wiederholt sich die Erkrankung — im Laufe von 10 Jahren — jeden Frühling; besonders quälend ist das Jucken. Der Harn war nie rot gefärbt. Bei Untersuchung September 1928 waren sämtliche Erscheinungen nicht so stark ausgeprägt wie im Frühling.

Status praesens: Dunkelbraunes Haar. Normaler Körperbau, guter Ernährungszustand. Muskel- und Knochenapparat normal. Innere Organe, Genitalia und Nervensystem o. B. Haut am Gesicht und an den entblößten Körperteilen mäßig pigmentiert; die Krankheit erfaßt bloß die nicht bedeckten, hervortretenden Gesichtsteile und die entblößten oberen Extremitäten.

Die Haut an der Stirn, am oberen Teil der Wangen (im Gebiet der Backenknochen), am Nasenrücken, an der Oberlippe (Abb. 1) hyperämiert, verdickt und — besonders an der Stirn und an der linken Wange — von einzelnen kleinen, harten, dunkel- und braunroten Knötchen bedeckt. An der Unterlippe Risse. An der mäßig pigmentierten, aber verdickten Haut der Rückseite der beiden Unterarme und der Hände sind ebensolche Knötchen verstreut wie am Gesicht, daselbst auch depigmentierte Stellen — Spuren des hier früher verlaufenen kutanen Prozesses. Narben nicht vorhanden. Hautrelief stark ausgeprägt. WR negativ. Blutbefund: Erythrozyten 3190000, Hb 60%, F. I. etwa 1. Die Erythrozyten sind nicht verändert. Leukozyten 7000. Leukozytenformel: Neutrophile: segmentierte 54%, Stäbchen 5%, Jugendformen 1%, Lymphozyten 32%, Monozyten 3%, Eosinophile 4%, Basophile 1%. Allgemeiner Harnbefund normal.

Analyse auf Hämatoporphyrin: Bei der Blutuntersuchung nach v. D. BERGH wurden im Essigätherextrakt bei der spektroskopischen Untersuchung Hämatoporphyrin-Resorptionsstreifen vorgefunden (in den Erythrozyten und im Serum).

Bei der Harnuntersuchung nach v. D. BERGH wurden im Essigätherextrakt Uroporphyrin-Resorptionsstreifen festgestellt.

Die Röntgenoskopie des Schädels ergab keine Veränderungen seitens der Wandungen und der Konfiguration der Sella turcica.

Digitized by Google

Die histologische Untersuchung eines aus dem Gesicht exzidierten Knötchens ergab: Chronischer Entzündungsprozeß, hauptsächlich in den oberen Hautschichten, der jedoch auch in die Tiefe der Derma eindringt. Epidermis zum Teil zerstört. In der Nähe dieser Stelle Hyperämie, Ödem, kleinzellige Infiltration. Rund herum Anhäufung von Fibroblasten, die in ein stabiles, faseriges Bindegewebe übergehen.

Bei Färbung nach UNNA-TÄNZER sieht man, daß das elastische Gewebe in den tiefergelegenen Schichten aus einem dichten Geflecht von feineren und dickeren Fasern besteht. Dort, wo ein entzündliches Infiltrat besteht, sind weniger elastische Fasern vorhanden, als an den Stellen ohne Infiltrat. Wo die Infiltration am dichtesten ist, werden gar keine elastischen Fasern unterschieden. Bei Färbung nach UNNA-PAPPENHEIM findet man im entzündlichen Infiltrat reichlich Plasmazellen, die zumeist gruppenweise in den dichtesten Infiltraten der subpapillären Schicht liegen.

Abb. 1

Als die vom Prozeß nicht ergriffene Haut in der Kreuzgegend auf eine nahe Entfernung — 35 cm — binnen 5 Minuten mit der Quarzlampe bestrahlt wurde, trat am 3. Tag ein Erythem auf. Bei einer entsprechenden Bestrahlung der betroffenen Haut an den oberen Extremitäten wurden keine Veränderungen beobachtet.

Beobachtung 2 und 3 beziehen sich auf Tochter und Mutter.

Beobachtung 2. 16jähr. Mädchen vom Lande. Vater fiel im Krieg, war vollkommen gesund. Eltern miteinander nicht verwandt. Mutter der Pat. leidet an derselben Hautkrankheit im Laufe von 27 Jahren (s. Beobachtung 3). Pat. ist die dritte Tochter, die zwei älteren Schwestern leiden an keiner Hautkrankheit; in der Kindheit Masern. Menses das erstemal vor $^1/_2$ Jahr. Pat. gibt an, das erstemal im Alter von 11 Jahren erkrankt zu sein; damals trat im Sommer auf dem Gesicht ein Ausschlag auf, der im Herbst ohne Behandlung verschwand. Seither ist es nun 5 Jahre, daß die Krankheit mit Beginn des Frühlings wieder am Gesicht, und die letzten 4 Jahre auch noch an den Unterarmen und dem Handrücken auftritt. Dieser Ausschlag juckt sehr stark. Im Winter verschwinden sämtliche Erscheinungen, es bleibt bloß ein leichtes Jucken. Der Harn war nach den Angaben der Kranken nie rotgefärbt. Pat. wurde lange Zeit und auf verschiedene Art behandelt, auch mit Quarzlampe, jedoch ohne jeglichen Erfolg, oder der Prozeß wurde sogar noch schlimmer.

In letzter Zeit Verschlimmerung nach Röntgentherapie.

Status praesens: Pat. Virgo, Blondine, wohlgenährt, normaler Körperbau. Innere Organe und Nervensystem o. B.

Haut: Die Haut am Gesicht und an den entblößten Körperteilen mäßig pigmentiert. Der Prozeß erfaßt schmetterlingsförmig die Haut an der Nase und an den Backenknochen, auch an der Stirn, über den Brauen und am Kinn (Abb. 2).

Die Haut an der Nase, besonders an der Nasenspitze, hyperämiert, infiltriert und mit gelblich-blutigen Krusten bedeckt. Am Nasenrücken auch harte, hervorragende, linsengroße, braunrote Papeln, zuweilen mit blutigen Krusten. An den betroffenen Teilen der Wangen ist die Haut hyperämiert, stark infiltriert, grenzt ab von der benachbarten Hautfläche und ist von den umgebenden gesunden Stellen durch einen wallförmigen Rand deutlich abgegrenzt. Kleine, festsitzende Schuppen bedecken diese

Digitized by Google

Stellen der Haut. Außer den angegebenen durchweg betroffenen Zonen werden an den Wangen, und besonders an der Stirn, etwa erbsengroße, hellbraunrote Bläschen und Knötchen vorgefunden, die zum Teil mit einer frischen, grauen Kruste bedeckt sind; diese Elemente liegen auf einem infiltrierten Grund. Ober- und Unterlippe sind gerissen, stellenweise kleine Krusten. Schleimhaut der Mundhöhle gesund. Haut an den Händen und am Unterarm bis an die bekleideten Stellen etwas verdickt und stark pigmentiert (Abb. 3). Das Hautrelief ist bedeutend stärker ausgeprägt, als es gewöhnlich der Fall ist. Man sieht hier zahlreiche bräunlichrosa, hirse- bis linsengroße harte Knötchen. Im Zentrum derselben befindet sich zuweilen eine festsitzende bräunliche Kruste. Hierselbst auch eine Reihe von depigmentierten konfluierenden, zuweilen auch isoliert liegenden Flecken, Spuren des hier gewesenen kutanen Prozesses. An der pigmentierten Haut der Vorderseite der beiden Unterschenkel liegen nicht zahlreiche, ebenso große und ebenso gefärbte Knötchen wie an den oberen Extremitäten (Pat. geht ohne Strümpfe).

Von den beschriebenen Erscheinungen sind keine Narben nachgeblieben. Während der Zeit, als Pat. sich im Krankenhaus aufhielt, wobei sie im Laufe des Tages durchaus im Krankenzimmer bleiben mußte, gingen alle Erscheinungen bei indifferenter Behandlung zurück.

Abb. 2

Abb. 3

Wenn Pat. jedoch bei Sonnenschein in den Hof ging, wurde das Jucken bedeutend schlimmer, und an den entblößten Körperteilen (Gesicht, Nase, Arme) zeigten sich frische, etwa erbsengroße rosarote Papulovesikeln. Nach 1—2 Tagen bildete sich im Zentrum eine gelbliche Kruste, und wo diese abfiel, blieb ein hyperämierter und infiltrierter Boden. Narben bildeten sich nicht. Untersuchungen auf Hämatoporphyrin wurden nicht gemacht.

Beobachtung 3 betrifft die Mutter unserer Pat. 2.

47jähr. Frau vom Lande. Die Mutter der Kranken starb im Alter von 57 Jahren an irgend einer akuten Erkrankung, der Vater in sehr vorgerücktem Alter, 3 Brüder und 3 Schwestern sind gesund und leiden an keiner Hautkrankheit.

In der Kindheit Masern und Scharlach. Im Alter von 15 Jahren nach einer Erkältung längere Zeit krank gewesen, weiß aber darüber nichts Genaueres anzugeben. Menses vom 17. Jahr und bisher regelmäßig und normal.

Verheiratete sich im Alter von 19 Jahren. Der Mann fiel im Krieg. 3 Schwangerschaften. Hat 3 Töchter, die beiden älteren sind gesund, die dritte siehe Beobachtung 2.

Die Krankheit begann im Alter von 16 Jahren. Pat. meint, daß sie daher kommt, daß sie sich bei kaltem Wind im Fluß wusch, worauf die Gesichtshaut stark gerötet wurde und sich mit Bläschen bedeckte, die kurz darauf platzten. Nach 2 Wochen war alles verheilt. Nach einem Monat kehrte die Krankheit wieder und hielt ein ganzes Jahr an, darauf blieb Pat. im Laufe von 3 Jahren gesund.

Digitized by Google

Vom 20. Jahre kehrt diese Hauterkrankung im Laufe von 27 Jahren während der warmen Jahreszeit stets wieder. Im Winter ist die Haut rein, es bleibt bloß ein schwaches Jucken. Nach den Aussagen der Pat. färbt sich der Harn nie rot. Pat. wurde lange und auf verschiedene Art, auch mit Quarzlampe — wie die Tochter — behandelt. In letzter Zeit verschlimmerte sich auch bei ihr der Zustand nach Röntgentherapie.

Status praesens: Blondine, normal gebaut, wohlgenährt. Innere Organe o. B. Nervensystem: Hysteroneurasthenie. Lymphdrüsen am Unterkiefer vergrößert, besonders rechts, wo zwei eingezogene Narben bestehen.

Haut (Abb. 4): An der Stirn und an den vom Kopftuch bedeckten Stellen an den Wangen ist die Haut ganz gesund. Die Haut an den entblößten Gesichtsteilen — der untere Teil der Stirn, die Nase, die Wangen, am Kinn — ist durchweg hyperämiert und bedeutend verdickt, näßt stellenweise, stellenweise von gelblichgrauen Krusten bedeckt, hier und da gerissen. An der Grenze mit der gesunden Haut liegen einzelne etwa erbsengroße Papeln und frische, kleine, rosarote Papulopusteln. An den Lippen Risse und Krusten. Mundhöhle gesund. Haut an den Händen und den Unterarmen verdickt und stark pigmentiert. Ihr Relief stark ausgeprägt. An der Haut des unteren Drittels der Unterarme und am Handrücken (Abb. 5) Papeln, Papulovesikeln und Papulopusteln,

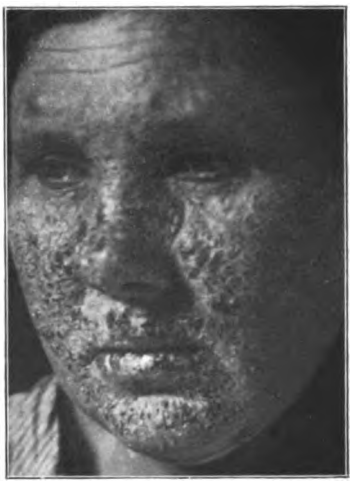

Abb. 4

Abb. 5

einige sind im Zentrum eingedrückt, einige haben daselbst eine gelbliche Kruste. Narben nicht vorhanden, aber eine Reihe von depigmentierten Flecken, die besonders links zumeist isoliert liegen, zuweilen aber auch konfluieren, spricht dafür, daß hier ein kutaner Prozeß verlaufen war. Haut an den oberen entblößten Körperteilen stark pigmentiert. Untersuchung auf Porphyrin wurde nicht gemacht.

Indem wir unsere Beobachtungen kurz zusammenfassen, können wir in allen 3 Fällen zweifellos einen Zusammenhang mit der Wirkung der Sonnenstrahlen feststellen, Porphyrin im Blut (Serum und Erythrozyten) und im Harn im 1. Fall, Erkrankung von Mutter und Tochter im 2. und 3. Fall, und daß alle 3 Kranken vom Land waren. Das Vorhandensein von Knötchen und Ekzematisation, intensives Jucken, die Lokalisation der Krankheit, Lichenisation der Haut, das Fehlen von Narben, der Beruf, das Geschlecht und das Alter der Kranken, der wiederkehrende Beginn der Erkrankung im Frühling und das Verschwinden derselben im Winter läßt uns unsere Beobachtungen als Sommerprurigo (Sp.) betrachten.

Digitized by Google

Indem wir hier kurz das Bild der Sp. anführen, müssen wir bemerken, daß diese Erkrankung nach der Ansicht der meisten Autoren während der warmen Jahreszeit durch heftiges Jucken und das Auftreten von Urtikariaelementen an den entblößten Körperteilen, am Gesicht und an den Extremitäten beginnt. Im weiteren bilden sich hier Knötchen in der Art wie bei Prurigo (inde nomen!), Lichenifikation und Ekzematisation. Im Winter bekommt die Haut gewöhnlich ihr normales Aussehen. Im Gegensatz zu Hydroa vacciniforme (H. v.) beginnt die Sp. in vorgerücktem Alter und kommt häufiger bei Frauen vor. Vererbung ist nur in einzelnen Fällen bekannt (PICK, unser Fall; STROGAJA). Sp. verschwindet immer ohne Narbenbildung. Es ist interessant zu bemerken, daß die Versuche von SELLEI und LIEBNER mit Bestrahlung der Haut sowohl an den betroffenen, als auch an den gesunden (entfernten) Stellen mit der Quarzlampe in beiden Fällen bei den Sp.-Kranken den Prozeß verschlimmerten.

Die Rolle, welche das Pigment bei der Sp. spielt, illustriert am besten der Fall von WEINBERGER, wo der Ausschlag bloß an den depigmentierten, der Sonnenwirkung ausgesetzten Stellen lokalisiert war. Ferner wird Hämatoporphyrin bei Sp. zumeist nicht vorgefunden, jedoch spricht dieses natürlich noch nicht dafür, daß es tatsächlich nicht vorhanden ist. Dennoch ist es klar, daß bei Sp. ein photodynamischer Stoff vorhanden sein muß (NOBL, MILMANN und AKOWBJAN). PICK und unsere Beobachtung 1 haben dessen Natur feststellen können.

Als eine 3. Form von Hautkrankheiten dieser Gruppe sei das von VEIEL, WOLTERS u. a. beschriebene Eczema solare erwähnt. Hierher gehört eine unsere Beobachtung:

48jähr. Bäuerin. Von 3 Jahren Menopause. Am Gesicht Eczema solare, an dem sie 10 Jahre leidet. Wir fanden bei ihr auf der Haut der vortretenden Gesichtspartien und am Handrücken auch exsudative Papeln.

Die 4. Form ist die von WARD, OEHS, BEINHAUER, DUKE, FREI u. a. beschriebene Urticaria solaris.

Im Falle von BEINHAUER bildeten sich bei einem 20jähr. Mann, der an Urticaria solare litt, bei Beleuchtung des Körpers mit der Quarzlampe an demselben ebensolche Quaddeln wie nach Sonnenlicht. Dasselbe in FREIS Fall. Zu dieser Form gehört auch unsere nachstehende Beobachtung.

Pat. 33 Jahre, wohnt in der Stadt. Vater der Pat. starb in vorgerücktem Alter, Mutter lebt, 4 Geschwister starben im 1. Lebensjahr an verschiedenen Krankheiten, ein Bruder starb im Alter von 22 Jahren an Tuberkulose der Haut. Die Überlebenden, Bruder und Schwester, sind gesund (leiden auch nicht an Hautkrankheiten).

Pat. hatte in der Kindheit Masern und Pneumonie. Menses vom 14. Jahr, regelmäßig, nicht sehr reichlich. Nach der Verheiratung, im Alter von 22 Jahren, Entfernung eines Ovars wegen Zyste desselben. 1920 Fleckfieber, 1926 Grippe, kompliziert durch einen tuberkulösen Prozeß in der linken Lungenspitze. Die gegenwärtige Erkrankung begann vor 4 Jahren im Sommer, nach längerem Aufenthalt (im Laufe eines ganzen Tages) am Strande. An demselben Tage bekam Pat. in der Nacht hohes Fieber; Bewußtlosigkeit, Gefühl von Brennen. Am Gesicht, am Körper und an den Extremitäten Rötung der Haut, es bildeten sich Blasen. Nach 7 Tagen wurde der Zustand besser.

Nach 2—3 Monaten zeigte sich am Gesicht und an den Händen wiederum ein Hautausschlag, der vom Arzt als Urtikaria angesprochen wurde.

Seither alljährlich, zu Beginn des Frühlings, und zuweilen auch an sonnigen Wintertagen tritt bei Pat. am Gesicht und an den Händen ein Hautausschlag auf, der gewöhn-

Digitized by Google

lich einige Tage anhält und darauf verschwindet, jedoch im Laufe des Sommers mehrmals wiederkehrt. Die Lippen sind, ganz unabhängig von der Jahreszeit, stets gesprungen.

Vor einer Woche zeigte sich dieser Ausschlag im Gesicht, zuerst unter den Augen, an der Nase, am Mund, dann an den Händen. Nach 3—4 Tagen war der Ausschlag beinahe vollkommen verschwunden; nach längerem Aufenthalt an der Sonne bei windigem Wetter kehrten jedoch alle Erscheinungen wieder. Pat. klagt über heftiges Jucken und Hautbrennen. Rotfärbung des Harns hat Pat. nicht beobachtet.

Status praesens: Pat. dunkelhaarig. Normaler Körperbau, gut genährt. Innere Organe und Nervensystem o. B. Dermographismus gewöhnlichen Typus. Urin und Blutbefund o. B. WR negativ.

Haut: Die Haut an den entblößten, vom Kopftuch abgegrenzten Gesichtsteilen stark hyperämiert, ödematös, hebt sich von der benachbarten gesunden (bedeckten) Haut ab und ist von ihr scharf abgegrenzt (Abb. 6). Also erfaßt dieser Prozeß den unteren Teil der Stirn, die Augenlider (Pat. kann nur mit Mühe die Augen öffnen), Wangen, Nase und Kinn. Ferner im Gebiete des Arc. mandibulae und an der Haut der anliegenden Halsteile zahlreiche Urtikariaelemente von der Größe einer kleinen und größeren Erbse. Die Lippen sind gesprungen, stellenweise kleine Schuppen. Die Haut an den bedeckten Gesichtsteilen vollkommen gesund, nur im Gebiete des Sternum und am oberen Teil des Rückens scharf umrissenes Erythem (offenes Kleid). An der etwas geröteten Haut des Handrückens zahlreiche rötliche und braunrote Urtikariapapeln und Papulovesikeln. Einige Elemente befinden sich im Regressionsstadium, an einigen ist eine blaßrötliche Kruste zu sehen. Haut an den bekleideten Unterarmen gesund. Ferner an den Knien einige urtikariaähnliche Papeln. Narben weder am Gesicht noch an den Händen. Untersuchung auf Porphyrin wurde nicht gemacht.

Abb. 6

Nach Aq. plumbi und Talkum und Zimmeraufenthalt besserte sich der Zustand nach 3 Tagen recht bedeutend. Längerer Aufenthalt auf der Straße verschlimmerte wieder den Prozeß an denselben Stellen.

Wir haben hier eine deutliche Bestätigung der von Wolters, Frei und Darier erwähnten Tatsachen, daß „gewisse Personen, die bei normalen Verhältnissen das Sonnenlicht gut vertrugen, nachdem sie demselben übermäßig ausgesetzt waren, sensibilisiert werden" (Darier). Diese Anschauung illustriert Darier auch durch seine Beobachtung an einem jungen Mädchen, bei dem sich nach Insolation starke Lichtsensibilität entwickelte, welche die Pat. mehrere Monate in einem dunklen Raum gefangen hielt. Analoge Beobachtungen — hierher gehört auch unser Fall mit Urticaria solaris — werden, nach Darier, auch von Pasteur-Valery-Radot u. a. m. beschrieben, wobei jedoch Hämatoporphyrin von ihnen nicht vorgefunden wurde. Bestrahlung mit der Quarzlampe ergab hier die gleichen Hauterscheinungen. Goldschlag bringt einen Fall von Urticaria solaris bei einer 45jähr. Frau, bei welcher diese Erscheinungen sowohl im Winter — sobald sie an die Sonne kam — als auch im Sommer vorkamen, sogar wenn die Sonnenstrahlen nur durch das Fensterglas eindrangen. Hämatoporphyrin wurde nicht vorgefunden. Die experimentelle Untersuchung ergab Lichtsensibilität der Haut am ganzen Körper, außer der Schleimhaut. Bestrahlung mit der Quarzlampe ergab eine verzögerte und schwache urtikariaähnliche Reaktion. Am besten verhütet das Auftreten des Haut-

Digitized by Google

ausschlags rotes Glas. Wärme verursacht bloß Jucken. Autor meint, daß die Urticaria solaris durch die ultravioletten langwelligen Strahlen und durch Strahlen des anliegenden Teiles des sichtbaren Spektrums bewirkt wird. Auch FREI ist der Ansicht, daß die urtikarielle Reaktion entweder durch kurzwellige Strahlen im sichtbaren Spektrum oder durch „langwellige" ultraviolette Strahlen hervorgerufen wird.

Wenn wir nun alles oben Gesagte genauer betrachten wollen, so müssen wir bestimmt anerkennen, daß das Licht beim Auftreten aller 4 Arten der erwähnten Dermatosen zweifellos eine gewisse Rolle spielt. Es muß dabei betont werden, daß zahlreiche Autoren angeben, daß bei Sp., Eczema solare und selbstverständlich auch bei Urticaria solaris die Urtika das primäre Element vorstellt. Auch der Juckreiz wurde bei allen Dermatitiden vorgefunden, und eine Reihe von Autoren hebt hervor, daß das Jucken dem Hautausschlag vorangeht. Ferner wurde Hämatoporphyrin sowohl bei Hydroa vacciniforme als auch bei Prurigo aestivalis und bei Eczema solare beobachtet; der Umstand, daß es bei Urticaria solaris nicht nachgewiesen werden konnte, beweist nicht, daß es hier tatsächlich nicht vorhanden ist.

Alles dies weist auf eine gewisse Verwandtschaft, keineswegs auf Identität, der bezeichneten Dermatosen. Wir meinen, daß jeder Grund besteht, die Urtika sowohl als auch die Urticaria solaris als die Grund- und Anfangsform der hier analysierten Hauterkrankungen (außer der H. v.) zu betrachten. Sämtliche Ingredientien, die uns berechtigen z. B. das Sonnenekzem als ein Ekzem, und Prurigo aestivalis eben als Prurigo zu betrachten, sind sozusagen sekundären Ursprungs und hängen mit der Individualität zusammen. Offenbar häufen sich die Fakte, um die Hypothese von BRACK anerkennen zu dürfen, laut welcher bei gewissen Personen eine starke Reaktion eben Urtikaria hervorruft. Reaktionen, die bei Prurigo aestivalis wirken, können jedoch keine Urticaria solaris hervorrufen.

Um das klinische Bild der Prurigo aestivalis auszulösen, gehören vielleicht wiederholte Reize und deren kumulative Wirkung (SELLEI und LIEBNER).

Spinnen wir diesen Gedanken weiter, so finden wir den äußersten Ausdruck dieser kumulativen Wirkung (natürlich wenn noch gewisse Faktoren hinzukommen) — die Hydroa vacciniforme, deren primäres Element jedoch nicht die Urtika, sondern die Kolliquationsblase ist. Der Umstand, daß bisher bei allen erwähnten Dermatitiden nur in einzelnen Fällen mehr oder minder selten Hämatoporphyrin vorgefunden wurde, spricht für das Vorhandensein eines photodynamischen Stoffes, was übrigens auch theoretisch angenommen werden darf. Vielleicht besitzen nicht bloß die Porphyrine, sondern auch andere, bisher noch nicht festgestellte Photosensibilisatore die Fähigkeit, solche Erkrankungen auszulösen, und vielleicht können auch geringste Spuren derselben hochgradige Lichtsensibilität verursachen. Weitere Forschungen werden sie vielleicht feststellen.

Eine gewisse Bedeutung haben auch die weiteren Fortschritte unserer Kenntnisse der hier wirkenden Strahlen und hinsichtlich der Rolle der Wärmestrahlen. Jedoch ist das Bestehen einer angeborenen oder erworbenen Lichtsensibilität stets conditio sine qua non.

Digitized by Google

Aus dem hier Angeführten ergeht, daß auch die Therapie solcher Erkrankungen sich in einem sehr traurigen Zustande befindet. Die bekannten Maßnahmen: Bedeckung der sensibilisierten Stellen mit dunklen, zumeist roten Tüchern und Handschuhen, das Auftragen von verschiedenen Salben und Pasten (mit Chinin, Tannin, Naphthol sulf., Extr. Castaniae, Zeozon, Ultrazeozon, Antilux) aus gelbem Vaselin bereitet (Mac Cormac und Peacorck) und Resorzin innerlich eingenommen, verursacht den Kranken viel Schwierigkeiten, Unbequemlichkeiten und kosmetischen Verdruß und bringen schließlich nur zeitweilige Besserung. Experimentelle Desensibilisation von Versuchstieren wird erst studiert. Die Versuche von Busk haben erwiesen, daß die photodynamische Wirkung von fluoreszierenden Stoffen auf die Paramezien durch Hinzufügung von Serum aufgehoben werden kann. Jedoch konnten Shibya und Awoki auf diese Weise akute Sensibilisationserscheinungen bei Tieren experimentell nicht verhüten, es gelang ihnen aber zuweilen dieselben abzuschwächen. Auch Lignak konnte nicht durch vorhergehende Einführung von $CaCl_2$ die akuten Erscheinungen absolut verhüten, dennoch gelang es ihm zuweilen, den raschen Tod des Tieres bei Lichteinwirkung und in subakuten Fällen auch eine Entzündung und Nekrose der Haut zu verhüten. Autor erklärt die gewonnenen Resultate 1. durch die Einwirkung des $CaCl_2$ auf das Nervensystem und 2. durch das Auftreten einer Verbindung von $Hp + CaCl_2$.

Das gleiche gilt auch von den Versuchen, die Kranken durch wiederholte kurzdauernde Bestrahlung mit der Quarzlampe und durch Injektionen von Eigenblut, Ca-, Ringerscher und Peptonlösung zu desensibilisieren. Man muß wohl sagen, daß auf dem Gebiete der Photodermatosen das Studium der photodynamischen Stoffe, deren Wesen und Wirkung, der Rolle der verschiedenen Strahlen, des physisch-chemischen Zustandes des Organismus und des Mechanismus der Entstehung der Photodermatosen noch viel Zeit und kolossale Arbeit erfordert. Die Lösung dieser Fragen ist sowohl praktisch resp. therapeutisch, als auch prophylaktisch von großer Bedeutung.

Therapeutische Umfrage

Macht die ambulante Lumbalpunktion mit dünner Nadel die Subokzipitalpunktion entbehrlich?

Zu meinem Erstaunen und Bedauern für die Patienten stelle ich immer wieder fest, daß die ganz dünnen Punktionskanülen mit Punktionsmandrin nach Wechselmann[1]) viel zu wenig bekannt sind.

Macht man mit diesen ganz dünnen Kanülen die ambulatorische Lumbalpunktion, so wie mein Assistent Dr. Trautmann[2]) das angegeben hat, dann wird man bei lege artis ausgeführten Punktionen nur noch selten Meningismus erleben, besonders wenn man den Kranken vorsichtshalber anempfiehlt am Tage der Punktion zu Bett zu liegen und ihnen längere Straßen- und Eisenbahnfahrten nach der Punktion untersagt. Unmittelbar nach der Punktion läßt man die Patienten etwa

[1]) Med. Klin., 1924, Nr. 50. — [2]) Dtsch. med. Wschr., 1930, Nr. 4.

Digitized by Google

eine Stunde Bauchlage einhalten zum Verkleben des kleinen Einstichlochs in der Dura.

So ausgeführt, macht meines Erachtens die ambulatorische Lumbalpunktion die Subokzipitalpunktion entbehrlich, die ich keineswegs für ganz ungefährlich halte.

G. L. DREYFUS-Frankfurt a. M.

Jede diagnostische Methode, die dem Praktiker Dienste leisten soll, muß auch in den Händen des weniger Geübten ungefährlich sein. Diese Forderung erfüllt die Subokzipitalpunktion nicht. Auch der über wenig Übung Verfügende kann bei der Lumbalpunktion das Leben seines Patienten nicht unmittelbar gefährden, während er bei der Subokzipitalpunktion infolge der Nähe lebenswichtiger Zentren bedrohliche Zufälle herbeiführen kann. Es sei hier nur von den Erfordernissen der Praxis gesprochen. Außer Zweifel steht, daß die Subokzipitalpunktion besser vertragen wird als Lumbalpunktion mit dünner Nadel, bei der wir in einem kleinen Prozentsatz Beschwerden auftreten sehen. Es wird auch die Subokzipitalpunktion in bestimmten, diagnostisch besonders gelagerten Fällen vorzuziehen sein, wie sie auch im Krankenhaus die häufiger auszuführende Methode sein wird. Für die Praxis jedoch ist der Lumbalpunktion mit dünner Nadel, deren Verträglichkeit mit steigender Erfahrung durch Einhaltung gewisser Kautelen noch weiter zu bessern sein wird, der Vorzug zu geben. Von einem vollkommenen Ersatz der Subokzipitalpunktion durch die Lumbalpunktion mit dünner Nadel kann nicht die Rede sein. Beide Methoden haben ihr bestimmtes Anwendungsgebiet, und es wäre falsch, eine als überlegener hinstellen zu wollen.

H. EICKE-Berlin.

Meine Stellungnahme zu der zur Diskussion gestellten Frage trägt insofern eine besondere Note, als ich von jeher die Ansicht vertreten habe, daß die Subokzipitalpunktion ein Geschenk der Technik ist, für das wir uns nur dadurch dankbar zeigen können, daß wir sie am rechten Ort anwenden, und daß nur der sie anwenden darf, der über sehr große Übung verfügt. Ich kenne zu viele — nicht veröffentlichte — Schädigungen durch die Subokzipitalpunktion, als daß sie je berufen wäre, die Lumbalpunktion zu verdrängen. Lumbalpunktieren sollte jeder praktische Arzt können, kann auch jeder lernen, die Subokzipitalpunktion muß immer dem Spezialisten vorbehalten bleiben. — Trotzdem bin ich der Meinung, daß die Subokzipitalpunktion durch die Lumbalpunktion mit dünner Nadel nicht entbehrlich wird. Gründe: Selbst bei Entnahme von wenig Liquor mit der dünnen Nadel treten bei ambulanter Ausführung nicht ganz selten meningistische Nacherscheinungen auf, sogar auch wenn die Patienten, nach Hause zurückgekehrt, sich horizontal legen. Nach Subokzipitalpunktion kommt das nicht vor; sie ist deshalb bei Patienten angezeigt, bei welchen eine Arbeitsunterbrechung durch die Liquorentnahme nicht eintreten darf. (Trotzdem rate ich den nichtgeübten Kollegen eher zur Lumbalpunktion als zur Subokzipitalpunktion.) Bisweilen bekommt man bei Lumbalpunktion mit dünner Nadel so wenig Liquor, daß man die notwendigen Untersuchungen nicht anstellen kann; oder aber man müßte das Abtropfenlassen des Liquor so lange ausdehnen, daß der Patient das nicht aushält. (Bei Anomalien der Wirbelsäule oder bei spinalen Verwachsungen kann die Lumbalpunktion mit dünner Nadel überhaupt mißlingen.) Eine über die diagnostischen Bedürfnisse hinausgehende, therapeutischen Zwecken dienende Entnahme größerer Mengen von Liquor mit der dünnen Nadel ist deshalb überhaupt ausgeschlossen. Bei gesteigertem Hirndruck, bei dem man nie den sitzenden Patienten punktieren soll, wird die Lumbalpunktion mit dünner Nadel im Liegen keinen Liquorabfluß ergeben (ausgenommen die Fälle mit sehr hohem Liquordruck). Schließlich gibt es auch psychologische Gründe für die Ausführung der Subokzipitalpunktion: manche Patienten entschließen sich leichter zu einem Eingriff, bei dem man höchstens den Kragen abnehmen, als zu dem man sich halb entkleiden muß.

Daher meine Schlüsse: die Subokzipitalpunktion ist durch die Lumbalpunktion mit dünner Nadel nicht entbehrlich geworden. Der nichtgeübte Arzt soll nur mit dünner Nadel lumbalpunktieren. Aber auch der geübte Arzt soll lieber lumbalpunktieren und die Subokzipitalpunktion nur da anwenden, wo einer der oben angeführten Gründe zutrifft.

A. HAUPTMANN-Halle.

Digitized by Google

Die Zisternenpunktion hat sich seit 4 Jahren an mehreren 1000 Fällen an der Bonner Hautklinik so gut bewährt, daß wir sie der Lumbalpunktion auch mit dünner Nadel vorziehen. Sie ist für uns die täglich auch ambulant gebrauchte Normalmethode, die von einem geschickten und genügend geübten Operateur gefahrlos vorgenommen werden kann, wenn sie am völlig horizontal liegenden Patienten bei festem Kopfpolster nach den Angaben des MEMMESHEIMERschen Buches (Montana-Verlag 1929) ausgeführt wird. Patienten, welche andernorts oder auch bei uns lumbalpunktiert worden waren und dann an der Zisterne punktiert wurden, erklärten sich wohl zu einer Wiederholung der letzteren, schwerer aber zu einer solchen der ersteren bereit. Der Eingriff ist auch fast schmerzlos, hinterläßt so gut wie nie Beschwerden und gestattet die Gewinnung meist blutfreien Liquors. Für die Nachbeobachtung unserer Syphilitiker ist uns die Methode daher unentbehrlich geworden. Freilich ist der Eingriff nur dann ungefährlich und schmerzlos, wenn er von einem geübten, geschickten, ruhigen und sicheren Operateur vorgenommen wird, und ich lege deshalb Wert darauf, daß er auch ambulant nur in der Klinik von einem genügend erfahrenen Arzt oder in Gegenwart eines solchen ausgeführt wird. (Näheres s. E. HOFFMANN und A. MEMMESHEIMER, Derm. Ztschr., Bd. 55, S. 337.)

E. HOFFMANN-Bonn.

Zu dieser Frage nehme ich deshalb besonders gern Stellung, weil ich mich in den letzten Jahren eingehend mit beiden Methoden befaßt und mit deren Vorzügen und Nachteilen auseinandergesetzt habe. Mag die Gewinnung des Liquor zu diagnostischen Zwecken durch den Subokzipitalstich oder durch Lumbalpunktion erfolgen, unerläßliche Voraussetzung ist es, daß der Arzt die Technik beider Verfahren genauestens beherrscht. Besonders die Zisternenpunktion bedarf einer sehr gründlichen Einarbeitung. Von der Hand des Unerfahrenen ausgeführt, ist sie ein kaum zu verantwortender Eingriff. Hat man sich aber erst die notwendigen technischen Voraussetzungen erworben, so dürfte die Zisternenpunktion vielleicht sogar etwas leichter auszuführen sein als die Lumbalpunktion. Auch dem Erfahrenen wird es gelegentlich passieren, daß ihm die Lumbalpunktion nicht gleich das erstemal gelingt. Zweifellos sieht man nach Lumbalpunktionen, auch wenn sie mit größter technischer Vollkommenheit ausgeführt sind, leichtere, ausnahmsweise auch stärkere Beschwerden in Form von zerebralen Reizsymptomen auftreten. Diese Erscheinungen fehlen im allgemeinen bei der Zisternenpunktion; aber auch hier habe ich gelegentlich zerebrale Reizungen wahrgenommen, ja, Reizsymptome auftreten sehen, wie sie bei technisch einwandfrei durchgeführten Lumbalpunktionen in dieser Form und Stärke wohl kaum erlebt werden. Hervorheben möchte ich als solche stärkere Kopfschmerzen, Parästhesien und auch gelegentlich Fiebererscheinungen.

Die Nachbeschwerden der Lumbalpunktion lassen sich bei stationär behandelten Patienten praktisch völlig durch geeignete Maßnahmen, besonders Bettruhe, verhindern. Ich sehe keinen zwingenden Grund ein, die Lumbalpunktion hier zugunsten des Subokzipitalstiches aufzugeben. Die Frage hingegen, ob auch die ambulante Lumbalpunktion mit dünner Nadel die Subokzipitalpunktion entbehrlich macht, erfordert entschieden eine besondere Besprechung. Bei ambulanten Patienten muß man auf das wichtigste Mittel, die Nachbeschwerden zu bekämpfen, nämlich die Bettruhe, im allgemeinen ganz oder doch weitgehend verzichten. — In meiner Klinik wird von der WECHSELMANNschen Kanüle in der von mir angegebenen Modifikation jetzt nur noch allein Gebrauch gemacht. Bei Verwendung dieser Kanülen, von denen ja außerdem nur die haarfeine innere Kanüle die Dura durchsticht, kommt ein Nachsickern von Lumbalflüssigkeit kaum vor. Infolgedessen sind auch bei stationärer Anwendung dieser Methodik die Nachbeschwerden so sehr abgemildert, daß die Punktionen auch hier praktisch im Sinne eines ambulanten Verfahrens, d. h. ohne Bettruhe usw., durchgeführt werden können. Auch in der Ambulanz haben wir eine Fülle von Punktionen mit der WECHSELMANNschen Kanüle vorgenommen, ohne je nennenswerte Klagen von seiten der Patienten erlebt zu haben. Diesen Standpunkt hat O. DAHMEN aus meiner Klinik in seiner Arbeit über die ambulante Lumbalpunktion mit der WECHSELMANNschen Kanüle schon früher in meinem Sinne vertreten. Deshalb kann ich mich auch zu der Ansicht derer, welche die Lumbalpunktion in der ambulanten Praxis für ungeeignet halten, keineswegs bekennen.

Außerdem läßt sich nicht leugnen, daß die Zisternenpunktion doch kein ganz indifferentes Verfahren darstellt. Jenseits des 45. Lebensjahres sollte man den Sub-

Digitized by Google

okzipitalstich wegen der mit einer eventuell schon vorgeschrittenen Arteriosklerose verbundenen Lebensgefahr niemals ausführen. Wenn auch die Zisternenpunktion bei sachgemäßer Ausführung fast stets gut verläuft, so kann man sie trotzdem nicht als einen gänzlich ungefährlichen Eingriff bezeichnen. Die Lebensgefahr für einen einzigen Menschen wird aber nicht aufgewogen durch die Vermeidung der doch letzten Endes erträglichen und noch nicht einmal häufigen Nachbeschwerden. Will man die Zisternenpunktion einigermaßen aseptisch gestalten, so wird man die Einstichstelle ausrasieren müssen. Für die meisten Patienten dürfte das Kennzeichen des stattgehabten Eingriffes nicht minder unangenehm sein als das Auftreten leichterer kurzfristiger Nachbeschwerden.

Somit komme ich zu dem Schluß, daß die Lumbalpunktion mit der WECHSELMANNschen Kanüle in der ambulanten Praxis unbedingt vorzuziehen ist. Dieser Standpunkt soll keineswegs die Tatsache berühren, daß vom neurologischen Standpunkt aus gelegentlich die Zisternenpunktion unter besonderen Indikationen erforderlich ist. P. MULZER-Hamburg.

Versammlungen

Ungarische Dermatologen-Gesellschaft, Budapest

Sitzung vom 8. November 1929

Vorsitzender: Nékám

Orsós: Nekrose des Septum nasi eines Säuglings mit Lues congenita.

Bei der Mutter WR schwach positiv, nie behandelt. 6 Wochen nach Eheschließung (vor 2 Jahren) Abort, mazerierten Fötus. Zweite Geburt Ende Juni. Am Körper des Säuglings Narben, Septumdefekt, eingesunkene Nase. WR positiv. Die bei Aufnahme beobachteten luetischen Ulzera heilten auf spezifische Behandlung. Es handelt sich um einen gummösen Prozeß. Vortragender nimmt an, daß bei Frühinfektionen des Fötus, analog den Superinfektionen, die Erscheinungen dem Stadium der mütterlichen Syphilis entsprechen.

Liebner (Abt. Sellei): 1. Lichturtikaria.

52jähr. Frau. Seit 2 Jahren Nesselausschläge, welche eine Stunde nach Sonnenwirkung schwinden. Während des Anfalles Pat. unruhig. Die Urtikaria ist durch Sonnenlicht und Quarzlampe auslösbar, scharf umschrieben; in gleicher Stärke unter gelbem Strahlenfilter, schwächer unter rotem; bei Filterung durch blaue, grüne und violette Gläser keine Urtikaria. Während des Anfalles sinkt der Blutdruck von 125 auf 90, auch die Temperatur um 2 Zehntelgrade, während die Pulszahl unter Schweißausbruch ansteigt. Übertragungsversuche: negativ. Qualitativ veränderte Reaktion auch gegenüber ultravioletten Strahlen; relativ starke und länger anhaltende Späterytheme an den bestrahlten Partien.

2. Kälteurtikaria.

29jähr. Frau. Seit 9 Monaten nach Waschung mit kaltem Wasser Nesselausschläge, auch durch Eis und Äthylchlorid auslösbar. Hämoklasische Krise. Übertragung in zwei Fällen mit dem vor als nach dem Anfalle gewonnenen Serum; bei einer dritten Person bloß mit dem vor dem Anfalle gewonnenen Serum; bei einer vierten negativ. (Klin. Wschr., 1929, 43.)

Katona (Abt. Guszman): 1. Naevus linearis.

2. Dermatitis herpetiformis.

6 Jahre alt. Blutzellen 2 600 000, weiße 16 500. Segment 72%, Eosinophile 3%, Lymphozyten 22%, Monozyten 3%. Jodprobe positiv.

Nebenführer (Abt. Guszman): 1. Sarkom.

63jähr. Frau. Über der rechten Hüfte eine zweifaustgroße zerfallende, stinkende Geschwulst. Profuse Blutungen. Histologisch: Fusozellulares Sarkom.

2. Karzinom.

70jähr. Frau. Seit 7 Jahren. Bei intaktem Nasenknorpel beide Nasenflügel zerstört, auf der rechten Seite ein pengögroßes Geschwür mit aufgeworfenen Rändern.

Rothman: 1. Dermatitis herpetiformis.

39jähr. Kranke. Externe Jodprobe an frischen und geheilten Herden positiv, an gesunden negativ.

Digitized by Google

2. Talgdrüsennaevus.

29jähr. Mann. Links von der Vertebra prominens und linkem Rückenwirbel in einer fünfkronengroßen Gruppe weiße, stecknadelkopfgroße, halbkugelförmig erhabene, nichtkonfluierende Knötchen, in deren Zentren dünne Lanugofäden. Halbseitige Lokalisation.

3. Überempfindlichkeit gegen Hartgeld.

41jähr. Trambahner, der sich täglich 8 Stunden mit dem Zählen von Papier- und Metallgeld beschäftigte. Seit September 1928 nässendes Ekzem am Nacken, Halse, an den Unterarmen und Händen. Ekzemproben: 1-Pengöstück +, 20-Hellerstück +, Silbernitratlösung 1:10 000 +, Kupfersulfatlösung 1:10 000 +; die gleichen Proben an Kontrollpersonen negativ.

Nékám: Vor 20—30 Jahren trat ein Arzt, Nikolaus Dubay, in Budapest auf, der mit großer Ausdauer nach idiosynkrasischen Fällen fahndete, bei denen er durch Auflegen verschieden großer geschliffener Metallplatten Reaktionen zu erzeugen vermochte. Die Reaktionen verwertete er teils zur Diagnosestellung, teils zur Therapie (Metallotherapie). In den 80er Jahren des vergangenen Jahrhunderts hielt er in Tátrafüred (Schmecks) auf der Wanderversammlung der Ärzte und Naturforscher staunenswerte Demonstrationen, ohne daß die damalige Ärzteschaft sich seinen Standpunkt zu eigen machte; die Symptome wurden als Druckphänomene bei Hysterikern gedeutet.

Steiger-Kazal: Während des Krieges sah er in zahlreichen Fällen durch Kupfergeld erzeugte äußerst schwere Artefakte, welche die Selbstverstümmler durch in den Verband gesteckte oder andersartig fixierte Zweifillérstücke erzeugten.

Rajka betont die Seltenheit der Überempfindlichkeit gegen Cu und Ag. Die gegen Nickel gerichtete Allergie ist häufiger. Das ergibt sich aus der Häufigkeit der Nickelekzeme in Nickelbetrieben. Er sieht keinen wesentlichen Unterschied zwischen der durch Auflegen eines Geldstückes bedingten Kutanprobe und den unmittelbar durch die Metallsalzlösungen entstandenen allergischen Veränderungen. Beide beruhen dem Wesen nach auf einer Allergen-Reaginwirkung, höchstens, daß es sich bei der oligodynamischen Wirkung um sehr geringe Ionenmengen handelt. Die Versuche von Dubay mit den Metallplatten waren eigentlich Vorläufer der funktionellen Hautproben.

Rothman bemerkt, daß er die zur Ekzemprobe verwendeten Geldstücke vorher mit warmem Seifenwasser reinigte. Entgegen Rajka betont er, daß die in den gewerblichen Nickel- und Goldwerkstätten auftretenden Metallüberempfindlichkeiten von dem vorgestellten Falle prinzipiell verschieden sind. Dort sensibilisieren die beträchtlich konzentrierten Metallsalzlösungen, hier bloß die vom Metall sich an der Haut abscheidenden minimalen Ionmengen, deren Konzentration sich um 10^{-6} bis 10^{-8} Atomliter bewegen dürfte. Vom Standpunkt der Allergielehre mag das unwesentlich sein, vom physiologisch-chemischen Gesichtspunkt aus ist das ein großer Unterschied.

Flamm, St. (Abt. Justus): 2 Fälle von Acrodermatitis atrophicans, geheilt durch Insulin.

1. 56jähr. Frau erhielt 90 Insulininjektionen. Der Zustand besserte sich merklich. 2. 40jähr. Frau. Begann vor 6 Jahren an der Innenseite der linken Ferse, seither auf die Unterschenkel, Oberschenkel und Ellbogen verbreitet, Hypothyreose. Grundumsatz 14%. Erhielt 100 Quarzbestrahlungen, 100 Insulininjektionen (20 E.). Unterschenkel ist jetzt normal, die subjektiven Beschwerden (Jucken, Brennen) hörten auf.

Schönstein, A. (Abt. Justus): Kombination von Alopecia areata, Vitiligo und multiplen Lipomen.

Verkleinerte Schilddrüse.

Laubál (Klinik Nékám): Syphilis papulosa ulcero-gummosa.

Fröhlich (Klinik Nékám): 1. Syphilis transitionalis.

23jähr. Mann. Seit Oktober am Körper gruppenweise angeordnete follikulär lokalisierte Papeln, einzelne schuppend.

2. Syphilis maculo-papulosa.

Vámos (Klinik Nékám): Syphilis hereditaria.

21jähr. Frau. Syphilitische Erscheinungen seit dem 6. Lebensjahre, an der linken Tibia gummöse Periostitis. Nach 2 Jahren sank die Nasenwurzel ein, 1918 Keratitis parenchymatosa. Hutchinson-Zähne, stark gewölbter harter Gaumen. WR positiv.

Digitized by Google

György (Klinik Nékám): 1. Syphilis papulosa annularis.
2. Epithelioma adenoides cysticum.

45jähr. Frau. An der Stirn ein fünfkronengroßes bogenrandiges, wallartig aufgeworfenes, perlmutterglänzendes, derbes Gebilde, in welchem miliumförmige Körperchen und glänzende Noduli, in diesen aufwärts gewundene Haare.

Farkas (Klinik Nékám): Keloid.

30jähr. Frau, 1928 mit Schwefelsäure verätzt. Mächtige Keloide am Oberkörper, an einzelnen Stellen linienförmig, wie die Schwefelsäure herabfloß, an anderen Stellen konfluierend. Gesicht fast gar nicht berührt, da es Pat. bei dem Unfall instinktiv mit ihren Händen schützte.

Pintér (Klinik Nékám): Epidermolysis bullosa.

4jähr. Knabe. In der Familie keine ähnliche Erkrankung. Beginn im 6. Lebensmonate. Im Gesicht, auf Handrücken, Handgelenken und Fingern hirsekorngroße, miliumartige, gelblich-weiße Epithelzysten, stellenweise atrophische Partien. Fingernäget abgebrochen, gefurcht. Starke Hypertrichose. Histologisch: Hypepidermal lokalisierte Epidermolyse und Hornzysten.

Szodoray (Klinik Nékám): 1. Lichen planus verrucosus.

21jähr. Mann. Seit 10 Monaten pengögroße steilerhabene Papelgruppen am Stamme, Penis und Mons Veneris. Plaques an der bukkalen Schleimhaut. Seit dem 10. Lebensjahre Vitiligo am Stamme. Auf der Brusthaut pengögroße Leukodermaherde, um die die Papeln zum Teil zurückgebildet sind.

2. Lichen planus.

Istók (Klinik Nékám): Lingua pilosa nigra.

84jähr. Mann mit Verdauungsbeschwerden. Vollkommenes Fehlen der Zähne. Veränderungen an der Zunge seit Oktober. Der Arzt verschrieb Pinselungen mit einer unbekannten braunen Flüssigkeit und Mundspülung mit Malventee. Auf der Zunge sind die bis 4 mm verlängerten, mit grünlichschwarzen hyperkeratotischen Auflagerungen bedeckten filiformen Papillen gut sichtbar. Ballagi konnte aus einer abgezwickten Papille eine Reinkultur des Cystococcus linguae nachweisen.

Lehner: In zwei Fällen verursachten Pinselungen mit Ratanhia und Gallussäure das Krankheitsbild. Der Kryptokokkus kann mit der Krankheit nicht in Zusammenhang gebracht werden, da es auch auf experimentellem Wege gelungen ist, durch Pinselungen mit Ratanhiatinktur das Leiden zu erzeugen.

Ballagi (Klinik Nékám): Nagelskopulariopsie.

Unter dem Daumennagel des 65 Jahre alten Marktarbeiters bestehen seit Jahren gelbe krümelige Auflagerungen, dünne, verästelte, fächerige Myzelien. Kultur: Scopulariopsis brevicularis.

Böhm, A. (Klinik Nékám): 1. Dermatitis herpetiformis.

41.jähr. Frau, bei der anfangs Oktober unter Fieber und Schüttelfrost auf hyperämischer Basis sitzende blasenartige, juckende Eruptionen entstanden. In einigen Wochen verbreitete sich der Zustand über den ganzen Stamm und die Extremitäten. 12%ige Eosinophilie, Chlor im Blute und im Harn normal, positive Jodprobe.

2. Filaria sanguinis hominis.

61jähr. Eisenbahnpacker, dessen Leiden vor 20 Jahren unter Fieber mit Schmerzen in Leisten und Stammuskulatur begann. Skrotum, Penis und Leiste schwollen an. Die Anfälle wiederholten sich. Wegen präputionalen Ödems nach 2 Jahren Phimotomie, durch Jahre hindurch ohne Beschwerden. Seit 2 Jahren Elephantiasis und am Skrotum hanfkorngroße straffwandige Blasen mit serösem Inhalt, welche sich zeitweise entleeren. Histologie: Breite Papillen, erweiterte Lymphgefäße, lymphozytäres Infiltrat. Oktober Fieber bis über 39,5° C. Wir konnten bis heute mit Sicherheit die Filaria Bancrofti nicht nachweisen, was die Auffassung von Bahr zu bekräftigen scheint, daß nach hochgradigem Fieber die Mikrofilaria aus dem Blute verschwindet.

Sitzung am 6. Dezember 1929

Vorsitzender: Sellei

Domahidy (Abt. Steiger-Kazal): Fixes Salvarsanexanthem.

Adám (Klinik Neuber): Lymphosarcomatosis cutis.

An Stamm, Gesicht und proximalen Enden der Extremitäten bei der 53jähr. Patientin haselnuß- bis handflächengroße infiltrierte, stellenweise livid verfärbte und

Digitized by Google

zerfallene Tumoren. Histologisch: Lymphoide zellige Infiltration, die stellenweise zu lymphgewebeartigen Kolonien umgeformt ist. Arsen- und Röntgen erfolglos.

Preininger (Klinik Neuber): Erythema chronicum migrans Lipschütz.

23jähr. Patientin. Am rechten Oberschenkel ein seit 2 Monaten sich ausbreitender ovaler, livid verfärbter, 13 × 24 cm großer Fleck. Am Rand 2 cm breiter rosafarbiger Ring. Keine Schuppung, normale Hautzeichnung. Negative Sero- und Liquorreaktion. Zeckenbiß nicht vorausgegangen.

Lehner: In seinem Falle (38jähr. Mann) entstand das fortschreitende kreisförmige Erythem 2 Wochen nach Entfernung des im Zentrum des Erythems als nadelspitzförmiger schwarzer Punkt sichtbar gewesenen Zeckenstachels. Es wäre zu untersuchen, ob das Erythem durch Zeckentoxinwirkung oder durch andere, vielleicht bakterielle sekundäre Infektion zustande kommt.

Lehner (Abt. Török): Erythema haemorrhagicum et vesiculosum.

21jähr. Mann, seit 6 Wochen krank. Ohne Allgemeinerscheinungen an Stamm und Extremitäten ein dicht angeordneter erythemartiger Ausschlag. An einzelnen Herden zentrale Blutung und Blasenbildung. Die Herde heilen unter Hinterlassung von Pigmentflecken. Kein Jucken. Als Tischler kommt er mit Schellack in Berührung. Hautproben mit Schellack negativ. Tuberkulinprobe stark positiv. Jodprobe negativ. Rote Blutzellen 4 160 000, weiße Blutzellen 8200, Neutrophile 65%, Eosinophile 6%, Basophile 1%, Lymphozyten 24%, Monozyten 3%, Plasmazellen 1%.

Doleschall (Abt. Brezovsky): Salan-Dermatitis.

40jähr. Pat. So oft er seine juckende Haut mit 10%iger Salanlösung pinselt, entsteht akute Dermatitis.

Rothman: Pityriasis versicolor.

24jähr. schwangere Frau, bei welcher die Pityriasis versicolor seit 10 Jahren unverändert besteht. Im letzten Drittel der Schwangerschaft, gleichzeitig mit der Vergrößerung der Brüste und deren Herabsinken, schwindet die Pilzerkrankung von der unteren Fläche der Brüste und dem entsprechenden vorderen Hautanteil des Brustkorbes.

Grünbaum: Spuren elektrolytischer Epilation an den Oberschenkeln.

An den Oberschenkeln linsengroße Pusteln, mit dicken Borken bedeckte runde Defekte, lochförmig eingezogene Narben. Haut geschwollen und verfärbt. Pat. unterzog sich 4 Wochen hindurch einer Epilation bei einem Gewerbekosmetiker. Täglich wurden 40—60 Haare entfernt. Anwendung eines äußerst starken Stromes, große Schmerzen; 2—4 Wochen lange dauernde Heilung der Entzündung. Bleibende Spuren der Epilation sind auch im Gesicht zu sehen.

Fröhlich (Klinik Nékám): Syphilis ulcero-gummosa.

Istók (Klinik Nékám): Raynaudsche Krankheit.

28jähr. Kranke. Beginn 1915 am Nagelglied des rechten Zeigefingers, 1922 an den Füßen. Spannendes und prickelndes Gefühl, dem Blauwerden folgte. Innerhalb kurzer Zeit ähnliche Veränderungen am Mittel- und Ringfinger. Pat. gibt an, daß die unangenehmen Sensationen im Sommer aufhören. Gleichzeitig Synkope, Asphyxie und Gangrän.

Böhm (Klinik Nékám): Scleroderma.

Am Nacken der 32jähr. Kranken handtellergroßer straffer, derber Herd. Besserung auf 9 Injektionen hypertonischer Kochsalzlösung.

Vámos (Klinik Nékám): Mit Spirozid geheilter Pemphigus. 1. Pemphigus vulgaris.

80jähr. Kaufmann. Im Mai am Körper, hauptsächlich an den Extremitäten, Blasen. Seit Oktober symptomfrei. Extern Salben, intern Spirozid, 190 Tabletten (48 g).

2. Pemphigus vegetans.

42jähr. Eisenhändler. August 1929 am Stamme, auf dem Kopfe, in den Achsel- und Leistenbeugen Blasen. Seit Oktober bildeten sich die Veränderungen zurück. Pat. erhielt Spirozid, 160 Tabletten (40 g).

Sellei: Versuche mit Pankreaspräparaten bei Sklerodermie.

19jähr. Mädchen. Herde am linken Unterarm, der linken Bauchseite unter dem Rippenbogen und rechten Oberschenkel. Der rechte Unterschenkel verdünnt, im unteren Drittel Haut und Muskulatur verhärtet. Blutzucker: 0,125; Zuckertoleranz vermindert. Grundumsatz (Krogh) + 14,5%, Blutkalzium 21,9 mg%. Diastasenuntersuchung: normal. Ausgehend von den Feststellungen von Gelbjerg-Hansen,

Digitized by Google

daß die Sklerodermie der Säuglinge durch Pankreasnekrose entsteht, kam er auf den Gedanken, Pankreaspräparate zu verordnen. Der Erfolg war überraschend, denn heute nach 2½ Monaten ist die sklerodermische Partie am linken Arme und auf der linken Bauchgegend vollkommen, die Partie am rechten Schenkel zum größten Teile verschwunden.

Somogyi: Hautnekrosen bei mit Salztransporten beschäftigten Arbeitern.

Lehner: Im Verlaufe des Sommers sah er ähnliche Fälle bei Schiffsarbeitern nach dem Tragen von Salzsäcken. Allergische Untersuchung negativ. Es dürfte sich um eine direkt kaustische Wirkung handeln.

Sitzung vom 10. Januar 1930

Vorsitzender: Nékám

Nebenführer (Abt. Guszman): 1. Carcinoma spinocellulare.

78jähr. Frau. Auf dem rechten Handrücken seit 2 Jahren schmerzhafte, geschwürig zerfallene, jauchige, an den Rändern infiltrierte Geschwulst. Zeitweise starke Blutung. An Daumen und Zeigefinger osteoperiostale Schwellung.

2. Carcinoma in lupo.

Liebner (Abt. Sellei): 1. Leucaemia cutis lymphatica.

61jähr. Mann. Lymphoide Leukämie März 1928 diagnostiziert. 137 000 weiße Blutzellen, darunter 4% segmentierte neutrophile, 58% Lymphozyten, 38% Lymphoblasten. Im Harn Albumen. Auf Röntgen-Arsenbehandlung Besserung. Juli 1929 über dem rechten Ellbogen eine nußgroße derbe Geschwulst, welche auf Behandlung schwindet. Seit September Herde auf dem rechten Oberarme und Ellenbogen, erbsengroße blaßrote, flacherhabene, derbe Infiltrate. Über dem rechten Handgelenk ein kugelförmig hervorragender Tumor. Rote Blutzellen 3 640 000, 65% Hämoglobin, Farbeindex: 0,9; weiße Blutzellen 97 000 (3% segmentierte, 48% kleine Lymphozyten, 39% große Lymphozyten und 10% Lymphoblasten). Histologisch: Einzelnstehende runde und bündelförmige Gruppen lymphozytärer Infiltrate, teilweise perivaskulär.

2. Heilung einer akuten Psoriasiseruption durch Thymusinjektionen.

10jähr. Mädchen. Seit 3 Jahren Psoriasis auf der Kopfhaut; vor 8 Wochen zahlreiche zerstreute Plaques an Rücken und Bauch. Nach der 7. Injektion sämtliche neue Kolonien unter Hinterlassung eines Leukoderms geheilt, die älteren noch nach der 13. Injektion unverändert.

3. Parapsoriasis.

15jähr. Mädchen. Am Stamme, Halse und proximalen Enden der Extremitäten erbsengroße blaßrosa gefärbte, leicht schuppende Effloreszenzen. Auf Brust und Rücken einige größere Herde. Nach Abkratzung der Schuppen keine kapilläre Blutung. Histologie: Geringgradige Parakeratose, erweiterte Kapillaren in den Papillen, keine Akanthose. In der Kutis perivaskuläre, vornehmlich lymphozytäre Infiltration. Das Stratum spinosum etwas ödematös.

Schönstein (Abt. Justus): Bowensche Krankheit.

53jähr. Frau. Das Leiden entwickelte sich vor 3 Jahren aus einer Warze. Pengögroßer hufeisenartig gestalteter, scharfbegrenzter, im Zentrum atrophischer, braunroter Herd. Histologie: Starke Hyper- und Parakeratose. Zellen des Stratum spinosum zeigen unregelmäßige Anordnung. Stellenweise zusammengeklebte Zellkerngruppen; große ausgehöhlte, kleinkernige Zellen, 1—2 Hornperlen. Mäßige Atypie in der Basalzellenschicht. In der Kutis, besonders um die Gefäße, rundzellige Infiltrate.

Vidor (Abt. Justus): Beginnendes Basaliom.

67jähr. Mann. In der linken Supraklavikulargrube ein bohnengroßer übergangener, scharf begrenzter, brauner, derber, leicht beweglicher Herd. Histologie: Verdicktes Epithel mit in die Kutis reichenden Zapfen. Die in der Kutis befindlichen Epithelinseln hängen mit der Basalschicht der Epidermis zusammen.

Somogyi: 1. Nickelekzem und Nekrosen.

31jähr. Arbeiterin in Galvanisierwerkstätte benutzt bei der Arbeit Gummihandschuhe. An der oberen Hälfte beider Unterarme linsengroße Papeln, außerdem erbsengroße Geschwüre, linsengroße flache Narben.

Hlatky: Die Veränderungen sind wohl nicht durch Galvanisierflüssigkeit hervorgerufen. Die nekrotischen Veränderungen machen viel eher den Eindruck von Artefakten.

Digitized by Google

2. Malum perforans pedis.

51jähr. Kellner. 1899 Geschwür am Penis. Einreibungen. 1916 Tabes. Am lateralen Rande des linken Fußes, entsprechend dem 5. Mittelfußknochen, ein hellergroßes, von lockeren Granulationen bedecktes Geschwür mit hyperkeratotischer Umgebung. Röntgenaufnahme weist außer Inaktivitätsatrophie an den Knochen keine Symptome auf. WR +++. Liquor-WR 0,1 +, 0,4 +++. Zellenzahl: 23/3. Mastixreaktion: starke meningeale Kurve.

Lehner (Abt. Török): 1. Erythema haemorrhagicum et vesiculosum.

2. Hautnekrose bei Arbeitern, die Soda transportieren.

Fall 1. 32jähr. Mann. Auf der rechten Schulter ein pengögroßes, daneben ein kleineres scharfkantiges Geschwür. Fall 2. 40jähr. Mann. Auf der linken Schulter handtellergroße Nekrose; zerstreut am Rücken und am linken Oberarm bis fillergroße scharfkandige Nekrosen, teilweise in Heilung begriffen. Experimentell verursachte das Auflegen von pulverförmiger Soda und einer 10%igen Lösung nach 24 Stunden keine Veränderung. Geringes Ansäuren der Lösung (Acid. aceticum) verursachte auf der skarifizierten Haut künstliche Nekrose.

Justus bezweifelt, daß sich durch Hinzufügen der Essigsäure die Dissoziation steigern ließe.

Domahidy (Abt. Steiger-Kazal): Lichen anularis.

27jähr. Mann. An Unterarmen, Kreuzgegend und Skrotum ringförmige Papeln, im Zentrum Atrophie, an der Bukkalschleimhaut eine marmorartig glänzende Veränderung.

Kémery (Klinik Nékám): Onychia professionalis.

18jähr. Zuckerfabrikarbeiter. Seit Anfang 1927 wiegt er täglich 6 Stunden hindurch Kristallzucker ab. Derzeit fehlen an einzelnen Fingern die Nägel ganz oder teilweise. Die Nagelplatten gefurcht, Haut um die Nägel gedunsen. Pilzbefund: negativ. Sollte der Pilzbefund bei weiteren Untersuchungen negativ bleiben, so muß eine bei Zuckerfabrikarbeitern beschriebene Beschäftigungsonychie angenommen werden.

Laubál (Klinik Nékám): Salvarsandermatitis.

38jähr Mann. Erhielt seit September 1929 insgesamt 16 B- und 16 Neosalvarsaninjektionen. Nach der 14. Neosalvarsaninjektion Dermatitis. Dauernde Temperaturerhöhung, im Urin Eiweiß in Spuren. Pat. erhielt extern 10%ige Alumensalbe, intern in den ersten Tagen intravenös, später per os Thiosulfat (5—15 g).

Temesváry (Klinik Nékám): Adenoma sebaceum.

21jähr. Dienstmädchen. An den Nasolabialfalten bis erbsengroße, weiche, blaßrosafarbene Geschwülste. Fibromata pendula an Hals, Schultern, Achselhöhlen.

György (Klinik Nékám): Syphilis transitionalis.

30jähr. Frau. Sklerose August 1929 auf der linken Schamlippe. Am Stamm squamöse Syphilide, gruppierte braunrote, akneartige Mikropapeln.

Vámos (Klinik Nékám): 1. Xeroderma pigmentosum.

2jähr. Mädchen. Mutter schwachsinnig. Gesicht und Extremitäten stark pigmentiert. Im Gesicht rasch wachsende Tumoren. Histologisch: Ca. basocellulare.

2. Xeroderma pigmentosum.

18jähr. Beamter. Eltern gesund. Sein Zwillingsbruder litt an einer ähnlichen Erkrankung. Im ersten Lebensjahre entstanden im Gesicht und an den Extremitäten Pigmentationen, derzeit sind auf der rechten Gesichtshälfte kleine Tumoren, Carcinoma basocellulare.

3. Syphilis gummosa.

54jähr. Bauer. Im Anschluß an Kriegsverletzung Entwicklung der Gummata an der Nase und am harten Gaumen. WR +++.

Istók (Klinik Nékám): Sklerodaktylie.

20jähr. Kranker. Beginn mit Parästhesien. Gesichtsausdruck starr.

Böhm (Klinik Nékám): Diphtheria cutis.

2½jähr. Kind. Vor 4 Wochen Einlieferung in die Klinik mit Fieber, Tachykardie, gedunsenem Gesicht und walnußgroßen submandibulären Drüsen. Beide Augenspalten waren geschlossen. Über dem rechten Auge ein fünfkronenstückgroßer grauweißer Belag. In der Mitte des oberen Lides und am inneren Augenwinkel tiefgreifende Nekrose. Der äußere Gehörgang, beide Nasenlöcher, weicher Gaumen und Uvula, Tonsillen und Rachen waren stark belegt.

Digitized by Google

Szodoray (Klinik Nékám): 1. Dermatitis herpetiformis.
76jähr. Fabrikarbeiter. Gruppenweise angeordnete Veränderungen. Schleimhäute frei. Nach Verabreichung von 2 g Jodkali frische Eruptionen. 6% Eosinophilie.
2. Pemphigus vulgaris.
62jähr. Tagelöhner. Erste Blasen im Mund 1929. Verschlimmerung des Allgemeinbefindens und Abmagerung. Die Blasen bis nußgroß, einzelne blutig. Hämaturie. 3 800 000 rote Blutkörperchen. E. Lehner-Budapest.

Fachzeitschriften

Réunion Dermatologique de Strasbourg

Sitzung vom 12. Januar 1930

(Bull. Soc. Franç. de Derm. et de Syph., 1930, Nr. 2)

Lévy u. Lanzenberg: Alopécie post-favique en petits foyers simulant une pseudo-pelade (Alopezie nach Favus in kleinen Herden, eine Pseudo-Pelade vortäuschend). S. 180.

Favus vor Jahren vorausgegangen, jetzt großer kahler Fleck mit einzelnen gesunden Haaren und Haufen von Haaren, die ihn in einzelne unregelmäßige Flecke mit geschwungenen Rändern teilen. Die kahle Haut gelblichweiß, läßt sich nicht falten, zeigt einen gewissen Grad narbiger Konsistenz. Ohne die Anamnese wäre Pseudopelade angenommen worden.

Hufschmitt, G.: Leucomélanodermie cervico-thoracique à la période secondaire (Leukomelanodermie an Nacken und Rumpf in der Sekundärperiode). S. 181.

Ausgedehnte Erscheinungen bei einer brünetten, zu Pigmentierungen neigenden Person ohne sonstige Krankheitserscheinungen. Pautrier erinnert an frühere Untersuchungen, durch die er das Auftreten der vitiliginösen Flecke an Stellen vorausgegangener erythematöser Effloreszenzen nachgewiesen hatte.

Pautrier, L.-M., u. Fr. Woringer: Sarcoides de la face, des bras et du tronc (Sarkoide im Gesicht, an den Armen und dem Rumpf). S. 182.

Klinisch und histologisch typischer Fall von subkutanen Sarkoiden, Typus Darier-Roussy, der auffallenderweise anamnestisch weder Tuberkulose noch Syphilis zeigte.

Lanzenberg, P., u. R. Zorn: Deux cas d'ictère novarsénobenzolique (Zwei Fälle von Salvarsanikterus). S. 186.

In beiden Fällen konnte ein infektiöser Ikterus mit ziemlicher Sicherheit ausgeschlossen werden, auch ein syphilitischer war angesichts einer dauernd negativ bleibenden WR unwahrscheinlich. Für Salvarsanikterus sprach in dem einen Falle das Zusammentreffen mit Purpuraflecken an den Beinen und einer Erythrodermie, in beiden das Schwinden nach Aussetzen der Behandlung. Pautrier legt Wert darauf, in derartigen toxischen Fällen die Behandlung auszusetzen, während sie bei Ikterus im Frühstadium der Behandlung, bei noch geringen Salvarsandosen, positiver WR, Haut- oder Schleimhauterscheinungen, also spezifischem Ikterus, fortgesetzt werden muß.

Hufschmitt, G.: Un cas d'érythromélie (Ein Fall von Erythromelie). S. 190.

Die Fälle sind im Elsaß auffallend häufig.

Pautrier, L.-M.: Vingt-neuvième cas de dermatite chronique atrophiante (Pick-Herxheimer) (29. Fall von Dermatitis chronica atrophicans [Pick-Herxheimer]) S. 191.

Erscheint in einer späteren Nummer.

Hufschmitt, G.: Un cas de sclérodermie avec télangiectasies et mutilation des doigts (Ein Fall von Sklerodermie mit Telangiektasien und Verstümmelungen der Finger). S. 191.

An den Fingern weitgehende Osteoporose mit Verdünnung des Periosts, völliges Schwinden der Endglieder, auch an den übrigen starke Knochenresorption. Es könnte sich hier um die bei Sklerodermie gewöhnliche Hyperkalzämie handeln.

Digitized by Google

Pautrier, L.-M.: Lichen plan péri-pilaire (Peripilärer Lichen planus). S. 195.
Ein sehr hartnäckiger, gegen Röntgenbehandlung resistenter Fall von Lichen planus zeigte nach Azetylarsan allgemeine Ausbreitung mit peripilärer Lokalisation. Ihre Diagnose würde, wenn sie für sich allein bestände, kaum möglich sein.

Pautrier, L.-M., R. Glasser u. Fr. Woringer: Prurigo ferox (lymphogranulomatose maligne au début?) (Prurigo ferox [beginnende maligne Lymphogranulomatosis?]). S. 197.
Das Krankheitsbild zeigt intensives Jucken mit Auftreten von Prurigopapeln und fast allgemeiner Adenopathie. Es entspricht der Prurigo lymphadénique (Dubreuilh), die Eosinophilie im Blut läßt an Adénie éosinophilique prurigène (Favre) denken. Bei diesen beiden Formen bestehen gewöhnlich Beziehungen zur Hodgkinschen Krankheit. Diese ist hier zwar histologisch nicht nachweisbar, doch ist ein Übergang in sie wahrscheinlich.

Glasser, R., u R. Zorn: Syphilis tertiaire précoce du nez ayant amené des mutilations importantes (Frühzeitige tertiäre Syphilis der Nase mit bedeutenden Verstümmelungen). S. 200.
Erscheinungen tertiären Charakters waren 2 Monate nach Beginn der Erkrankung aufgetreten, die Behandlung war eine ungenügende und unregelmäßige, so daß sie schnell fortschritten und zu weitgehenden Zerstörungen an Nase und Wange führten. Energische kombinierte Behandlung bewirkte schnelle Überhäutung.

Rietmann, Br.: Note préliminaire sur une épidermomycose palmaire noire observée dans l'Etat de Bahia au Brésil (Vorläufige Notiz über eine im Staate Bahia in Brasilien beobachtete schwarze Epidermomykose der Handfläche). S. 202.
8 Fälle mit ausschließlicher Lokalisation an den Handflächen, charakterisiert durch Auftreten brauner oder schwarzer nichtschuppender, völlig glatter Flecken. Mikroskopisch Myzelien und Sporenhaufen, Kultur leicht zu erhalten, mit ihr keine Erscheinungen beim Meerschweinchen und an der Außenfläche des Armes beim Menschen, hingegen an der Handfläche. Der Pilz scheint in die Gruppe Cladosporium Link zu gehören.

Diss, A., Fr. Woringer u. R. Zorn: Deux cas de fibrome en pastille de Civatte (Zwei Fälle von Fibromen in Pastillenform [Civatte]). S. 207.
Mehrere Fälle der von Civatte beschriebenen Form. Kleine linsen- bis erbsengroße, harte, bisweilen abgeplattete, im Zentrum napfförmige, in der Kutis gelegene, völlig bewegliche Tumoren.

Pautrier, L.-M.: Syphilis tertiare de la paume de la main, évoluant sur place depuis cinq ans (Tertiäre Syphilis der Handfläche, seit 5 Jahren an derselben Stelle). S. 208.
Beginn in der Mitte der Handfläche, peripher fortgeschritten. Diffuse Hautverdickung, an den Rändern Erscheinungen eines ulzerös-krustösen Syphilids. Auffallend das lange Bestehenbleiben an derselben Stelle und das Fehlen narbiger Veränderungen in den zentralen Partien. E. Levin-Berlin.

Réunion Dermatologique de Lyon

Sitzung vom 19. Dezember 1929

(Bull. Soc. Franç. de Derm. et de Syph., 1930, Nr. 2)

Nicolas, J., G. Massia u. L. Michel: Hémolymphangiome de la région mentonnière (Hämolymphangiom der Kinngegend). S. 148.
Zweifrankgroße tumorartige Bildung unterhalb der Lippenkommissur rechts mit unregelmäßiger Oberfläche, von milchartigem Aussehen; bei der Palpation nimmt die Schwellung zu, nimmt eine zyanotische Färbung an, es bilden sich Ekchymosen. Histologisch in der Kutis zahlreiche neugebildete hämolymphatische Räume, starke fibröse Reaktion der Kutis. Behandlung mit Kohlensäureschnee.

Gaté, J., u. Giraud: Syphilis secondaire à roséole et à sérologie retardées chez un malade ayant présenté un chancre fugace, sans tréponèmes constatés, et accompagné d'une adénopathie inguinale et surtout iliaque atypique (Sekundäre Syphilis mit verzögerter Roseola und Serumreaktion bei einem Kranken, der einen

Digitized by Google

ächtigen Schanker ohne nachweisbare Spirochäten gehabt hatte, begleitet von atypischer chwellung der Inguinal- und besonders der Iliakaldrüsen). S. 149.

Bei negativem Spirochätenbefund und negativer WR, andererseits positiver ntrakutanreaktion mit Extrakt der Drüsen und der Art der Drüsenschwellung war ie schnell schwindende Erosion nicht als Syphilis, sondern als Primäraffekt einer ymphogranulomatosis inguinalis angesehen und Behandlung mit kolloidalem Kupferulfat eingeleitet worden. Auftreten einer Roseola zeigte die richtige Diagnose.

Pillon, M.: Maladie de Recklingbausen (Recklinghausensche Krankheit). S. 153.

Typischer Fall bei einem seit 10 Jahren erkrankten jungen Mädchen von 1 Jahren. Keine geistigen Störungen.

Lacassagne, J., u. P. Michel: Un cas de lichen plan de la cavité buccale Ein Fall von Lichen planus der Mundhöhle). S. 154.

Keine Erscheinungen an anderen Stellen des Körpers.

Nicolas, J., J. Lacassagne, F. Lebeuf u. P. Michel: Lésion verruqueuse de la èvre inférieure chez un enfant hérédo-syphilitique (Discussion de diagnostic) Verruköse Läsion der Unterlippe bei einem kongenital-syphilitischen Kinde [diagnostische rwägungen]). S. 154.

Papillomatöse Wucherung an der Innenfläche der Unterlippe bei sicherer konenitaler Syphilis. Probebehandlung mit Azetylarsan wirkungslos, spätere mit Muhanol erfolgreich. Der histologische Befund (enorme Hyperplasie der Schleimhaut mit ausgesprochener Akanthose und dermo-epidermalem Infiltrat entzündlicher Z llen, vorwiegend Plasmozyten) ließ die ganz ungewöhnliche Erscheinung als Syphilis erkennen.

Gaté u. Giraud: Lésion végétante et diphtheroide de la face interne de la joue. Fuso-spirillose localisée (Wuchernde und diphtheroide Läsion an der Innenfläche der Wange. Lokalisierte Fuso-Spirillose). S. 156.

Die Kranke hatte vor ungefähr einem Jahre eine ähnliche, gleichfalls auf Fusospirillen beruhende Affektion an der Zunge gehabt.

Lebeuf, F.: Erythème polymorphe au cours d'une syphilis secondaire (Erythema multiforme im Verlauf einer sekundären Syphilis). S. 158.

In Frage kommt, ob es sich um ein mit den Erscheinungen der sekundären Syphilis zusammentreffendes Erythema multiforme oder um eine unter dieser Form auftretende sekundäre Syphilis oder um ein Salvarsanexanthem handelt.

Nicolas, J., F. Lebeuf u. P. Michel: Double botryomycome de la lèvre supérieure développé sur des petites tumeurs kystiques (Doppeltes Botryomykom der Oberlippe mit Entwicklung auf kleinen zystischen Tumoren). S. 159

Die Botryomykome haben sich auf kleinen Erosionen der Zysten unter dem Einflusse dauernder Reizungen entwickelt.

Gaté u. Giraud: Double chancrelle du pubis avec bubon sans lésions des organes génitaux (Doppeltes Ulcus molle der Schamgegend mit Bubo ohne Läsionen an den Geschlechtsteilen). S. 160.

Seltene Lokalisation, auffallend ohne sonstige Schanker.

Nicolas, J., F. Lebeuf u. P. Michel: Un cas de pemphigus foliacé (Ein Fall von Pemphigus foliaceus). S. 161.

Angesichts der ziemlich plötzlich in allgemeiner Ausbreitung aufgetretenen Erscheinungen ist es berechtigt, einen primären Pemphigus foliaceus anzunehmen. Irgend welche medikamentöse Intoxikationen waren nicht nachweisbar.

Gaté u. P. Michel: Un cas de sclérodermie superficielle en plaques (Ein Fall von oberflächlicher Sklerodermie en plaques). S. 162.

Der Fall ist ausgezeichnet durch die außerordentlich oberflächlichen Läsionen.

Durand, G.: Arthropathie tabétique de la hanche (Tabische Arthropathie der Hüfte). S. 165.

Röntgenbild.

Nicolas, J., F. Lebeuf u. P. Michel: Lésions laryngées au cours de la maladie de Duhring-Brocq (Larynxerscheinungen im Verlaufe der Dermatitis herpetiformis). S. 165.

Erscheint in der nächsten Nummer.

Massia, G., H. Gabrielle u. J. Rousset: Néoplasme du sein avec exulcération mamelonnaire à type histologique de maladie de Paget (Neubildung der Brust mit Ulzeration der Brustwarze vom Typus der Pagetschen Krankheit). S. 165.

Als Ausgangspunkt der Erkrankung erscheint histologisch ein sich rapid aus-

Digitized by Google

breitendes Epitheliom von großer Malignität, das seinen Ursprung von den Milchgängen oder den Ausführungsgängen der Talgdrüsen nahm und sich anscheinend mit einer oberflächlichen, in ihrer Struktur der Pagetschen Krankheit gleichenden Zone direkt in die Warze fortsetzte. Nicolas hält nicht eine Pagetsche Krankheit der Brustwarze, sondern ein Epitheliom mit Zellen vom Typus dieser Krankheit für vorliegend.

Gaté, J., u. P. Michel: Splénomegalie au cours d'une „gale" infectée (Splenomegalie im Verlaufe einer infizierten Krätze). S. 171.

Krätze bei einem kleinen Kinde, kompliziert durch Impetigines und Furunkel am behaarten Kopfe. Die Milzschwellung muß bei Fehlen anderer Ursachen (besonders kongenitale Syphilis) auf die Hautinfektion bezogen werden, mit deren Schwinden sie zurückging.

Lacassagne, J., u. J. Rousset: Sur l'anatomie microscopique des tatouages. Etude des tatouages expérimentaux et de biopsies de détatouages (Über die mikroskopische Anatomie der Tätowierungen. Untersuchung experimenteller und entfernter Tätowierungen). S. 172.

Bei experimentellen Tätowierungen fand sich, daß ein größerer Teil der färbenden Substanzen durch die Epidermis oder die Lymphwege ausgeschieden wird, die endgültige Tätowierung beruht auf in die ersten Schichten der Subkutis eingedrungenen Farbkörnern, die daselbst keine entzündliche Reaktion hervorrufen. Die feinsten von ihnen werden von Bindegewebszellen zurückgehalten, die übrigen bilden unregelmäßige, von Bindegewebsreaktion umgebene Haufen, in deren Nachbarschaft immer ein Gefäß liegt. Alte Tätowierungen zeigten Depots gefärbter Körnchen in der Kutis, die von verschiedenartigen Zellen umgeben sind; auch Riesenzellen kommen vor mit feinsten Farbkörnchen im Protoplasma. Sie finden sich anscheinend nur in den rot gefärbten Partien. Auch hier in der Nähe der Haufen stets ein Gefäß. An einer alten Tätowierung wurden Entfernungen vorgenommen, von denen nur die mit Argent. tannic. gute Erfolge gab; es fanden sich die Farbkörner fast völlig geschwunden, Umbildung des Koriums in fibröses Gewebe ohne Zellinfiltration.

Rebattu, Gaté, Charachon u. Giraud: Chancre syphilitique nain érosif du pilier antérieur du voile de palais dépisté par l'adénopathie satellite (Kleiner erodierter Syphilisschanker des vorderen Gaumenbogens, durch die begleitende Drüsenschwellung aufgedeckt). S. 176.

Die minimale Erosion, die einen durch positiven Spirochätenbefund sichergestellten Primäraffekt bildete, war nur durch eine infolge einer auffallenden Drüsenschwellung am Halse vorgenommenen Untersuchung nachgewiesen worden.

Sitzung vom 16. Januar 1930

Savy, Gaté, Pallot u. Bussy: Un cas de „folliclis" atypique des deux régions scapulaires (Ein Fall von atypischer „Folliklis" der beiden Skapulargegenden). S. 302.

Unter Fiebererscheinungen schubweises Auftreten stecknadelkopfgroßer, nicht schmerzhafter und nicht juckender, spitz hervorragender, trübe roter, leicht infiltrierter Effloreszenzen, an einzelnen Bildung einer kleinen Kruste. Art des Auftretens, Aussehen, histologischer Befund, Verlauf mit sehr langsamer Beeinflussung durch Wismut lassen ein Tuberkulid annehmen, allerdings handelt es sich nicht um ein typisches, papulo-nekrotisches Tuberkulid. Die Lokalisation ist gleichfalls eine ungewöhnliche.

Nicolas, J., G. Massia u. P. Michel: Tuberculides polymorphes (Polymorphe Tuberkulide). S. 304.

Seit vielen Jahren mit zeitweiligem Schwinden bestehende Erkrankung, zur Zeit in weiter Ausbreitung über fast den ganzen Körper in sehr bunter Form: papulonekrotisches Tuberkulid, Erythema induratum Bazin, Acne cachecticorum, Angiokeratoma Mibelli, ferner lichenoide, an Lichen Wilson erinnernde Elemente, verrukös Läsionen, hyperkeratotische Effloreszenzen, richtige Keratome an den Fußsohlen. Im ganzen sind die Erscheinungen als polymorphes Tuberkulid aufzufassen.

Gaté, J., u. Giraud: Pied tabétique (Tabesfuß). S. 308.

Mann von 63 Jahren, vor 10 Jahren Primäraffekt, seitdem nicht behandelt. An der rechten Fußsohle doppelseitiges Mal perforant, am linken Fuße umfangreiche Schwellung der vorderen Hälfte des inneren Fußrandes, die das Knochen-

Digitized by Google

system und die Weichteile betrifft; röntgenologisch destruktive Arthropathie. Linker Fuß wärmer als der rechte, ausgesprochene Hyperidrosis.

Nicolas, J., F. Lebeuf u. P. Michel: Eczéma séborrhéique, impétigoide, vésiculo-pustuleux péribuccal (Impetigoides, vesikulös-pustulöses, peribukkales seborrhoisches Ekzem). S. 312.

Die Diagnose war im Beginn keine einfache, die Unwirksamkeit einer gegen eine angenommene Impetigo gerichteten Behandlung führte auf den richtigen Weg des impetiginösen Ekzems.

Moutot u. Lemaire: Pityriasis rubra pilaire. Prurit primitif, persistant. Phase lichénienne prolongée. Spinulosisme érythrodermique généralisé aigu (Pityriasis rubra pilaris. Persistierender primärer Pruritus. Verlängerte lichenoide Phase. Generalisierter akuter erythrodermischer Spinulosismus). S. 315.

Im Beginn hatte der Fall den Eindruck eines Lichen planus mit Mikropapeln und hyperkeratotischen Plaques gemacht, das Auftreten einiger zugespitzter Elemente ließ an anormale Lichenformen und die früheren Beschreibungen des Lichen ruber acuminatus denken, dessen Identität mit Pityriasis rubra pilaris jetzt sicher ist. Der weitere Verlauf zeigte dessen typische Erscheinungen.

Moutot u. Lemaire: Favus généralisé du cuir chevelu (Generalisierter Favus des behaarten Kopfes). S. 320.

Krankenvorstellung.

Nicolas, J., F. Lebeuf u. P. Michel: Syphilis maligne cutanéo-muqueuse fébrile (Maligne Syphilis der Haut und der Schleimhäute mit Fieber). S. 321.

Weit ausgebreitete, papulo-krustöse, ekthymatöse Effloreszenzen von zum Teil ungewöhnlicher Größe mit Pyodermien und destruktivem Charakter, Ulzerationen mit diphtherischer Oberfläche an den Tonsillen.

Coste, J.: Epithéliomas multiples. Récidive d'épithélioma traitée par rayons X et U.V. à séances multiples. Apparition sur la récidive d'un naevo-carcinome noir. Traitement par la technique habituelle. Cicatrisation (Multiple Epitheliome. Behandlung eines Rezidivs mit mehrfachen Sitzungen von Röntgen und ultravioletten Strahlen. Auftreten eines pigmentierten Naevo-Karzinoms auf dem Rezidiv. Behandlung mit der gewöhnlichen Technik. Vernarbung). S. 322.

Die aufgetretenen Rezidive wurden trotz bestehender Radiodermitis mit Röntgen und ultravioletten Strahlen behandelt, eine Verschlimmerung der Dermatitis trat nicht ein. Das Naevokarzinom ist bei geeigneter Dosierung durch Bestrahlung zum sicheren Schwinden zu bringen.

Gaté, J., u. Giraud: Deux cas d'érythème polymorphe. (Association d'érythème polymorphe et d'érythème noueux. Herpès iris de Bateman avec hydroa buccal) (Zwei Fälle von Erythema multiforme. [Verbindung von Erythema multiforme und Erythema nodosum. Herpes iris Bateman und Hydroa der Mundschleimhaut]). S. 326.

In dem einen Falle Verbindung von Erythema multiforme im Gesicht und an den Handrücken mit einem Erythema nodosum, in dem anderen ausgedehnte Blasenerscheinungen im Munde neben an den Händen und Beinen befindlichen kleinen erythematösen Effloreszenzen mit erhabenem Rande, deprimiertem Zentrum, einzelne im Zentrum mit einem Bläschen, andere mit einem entzündlichen Hof um ein solches herum, der außen von einer aus kleinen Bläschen bestehenden Zone begrenzt wird.

Nicolas, J., F. Lebeuf u. P. Michel: Bacillose linguale à forme ulcéreuse et gommeuse (Tuberkulose der Zunge von ulzeröser und gummöser Form). S. 328.

Beträchtliche Schwellung der Zunge mit zum Teil wuchernden Ulzerationen am Rande und auf dem Rücken von unregelmäßiger, landkartenähnlicher Form mit gelblichen Granulationen am Rande. Auch ohne die bei dem Pat. außerdem vorhandene Lungentuberkulose war aus dem klinischen Befunde die Diagnose auf Tuberkulose zu stellen.

Gaté u. Giraud: Lupus du visage chez une hérédo-syphilitique ou syphilis lupoide. Discussion du diagnostic (Lupus des Gesichts bei einer kongenital Syphilitischen oder lupöses Syphilid. Besprechung der Diagnose). S. 331.

Die seit 2 Jahren bestehenden Lupuserscheinungen im Gesicht des kongenitalsyphilitischen Kindes waren auf örtliche Behandlung nicht geheilt, während nach spezifischer Behandlung eine fast völlige Überhäutung eintrat. Es könnte danach die Ansicht Platz greifen, daß es sich nicht um einen Lupus bei Syphilis, sondern

Digitized by Google

um ein lupusähnliches Syphilid handelte, gegen das auch die sicher vorhandenen Lupusknötchen und die Drüsenschwellungen nicht absolut sprechen. Die Entscheidung ist keine sichere.

Gaté, J., u. Giraud: Chancres syphilitiques bipolaires (Multiple Syphilis-Schanker an verschiedenen Stellen). S. 336.

Neben einer Roseola Schanker am Daumen und mehrfache Primäraffekte am Glied.

Nicolas, J., M. Pillon, F. Lebeuf u. P. Michel: Erythrodermie exfoliante spontanée au cours d'un psoriasis (Spontane exfoliierende Erythrodermie im Verlaufe einer Psoriasis). S. 336.

Die Erythrodermie ist spontan, ohne voraufgegangene Behandlung aufgetreten.

Gaté u. Giraud: Un cas de paramastoide (Ein Fall von Paramastoidie). S. 337.

Hinter dem Processus mastoideus knochenharte Schwellung von der Form des Prozessus. Angeborene Anomalie, beim Menschen selten, beim Rind und Schwein verhältnismäßig häufig.

Rousset, J.: Pigmentation symétrique du dos des mains chez une mentale (Symmetrische Pigmentierung der Handrücken bei einer Geisteskranken). S. 338.

Die Pigmentierungen waren die Folge fortgesetzter mechanischer Reizungen seitens der infolge eines Selbstmordversuches mit Veronal bewußtlosen Kranken.

Massia, G., Ph. Rochet u. J. Rousset: Maladie de Paget du sein avec cancer profond glandulaire (Pagetsche Krankheit der Brust mit tiefem Drüsenkrebs). S. 340.

In dem vorgestellten Falle war der Tumor der Brust 8—10 cm von der Läsion der Brustwarze entfernt und 5—6 Jahre nach der Pagetschen Krankheit aufgetreten. Sollte letztere eine sekundäre Ausbreitung des Brusttumors sein, so müßte man für diesen eine Latenz von 5—6 Jahren annehmen, was schwer fällt.

E. Levin-Berlin.

Actas Dermo-Sifiliograficas

Oktober 1929, Nr. 1

Pieltáin, J.: Psoriasis y Crisarrobina por vía venosa y por ingestión (Psoriasis und Chrysarobin auf intravenösem Wege und per os). S. 3.

Verf. berichtet über günstige Heilwirkungen mit intravenöser Einverleibung von Chrysarobin bei Psoriasis. Von einer Chrysarobinlösung 1:1000 wurden 0,5 ccm steigend bis 5 ccm alle 5—6 Tage — im ganzen 8 Injektionen — appliziert. In einem zweiten Falle wurde Chrysarobin in Tropfenform (2,0:1000, 2mal täglich 15 Tropfen) nach dem Essen gegeben. Acht Tage nach Beginn der Behandlung waren die Efflureszenzen flacher und weniger infiltriert.

Sainz de Aja, E. A.: El factor sexual en la cura de Gonococia (Der sexuelle Faktor bei der Gonorrhoebehandlung). S. 5.

Nach Verf. ist der sexuelle Faktor, die Geschlechtsreife, das Haupthindernis bei der Behandlung von Genitalaffektionen, insbesondere der Blennorrhoe, da erfahrungsgemäß Blennorrhoen bei Kindern bei geringster Therapie schnell ausheilen und nur ausnahmsweise von Komplikationen begleitet sind. Auch nach der Menopause heilt die Blennorrhoe leichter und bedarf nur einer milden Behandlung. Jede Blennorrhoe „im Genitalalter" kann sicherer, schneller und ohne Komplikationen geheilt werden, wenn man den Koitus und alles verhindert, was Kongestionen zu den Genitalien hervorrufen kann. Die Malariabehandlung am Beginn der Blennorrhoe kann von Nutzen sein, dagegen ist sie bei infantiler Blennorrhoe bis zur Pubertät und im Klimakterium entbehrlich, immer gefährlich, vielleicht strafbar.

Covisa, I. S., u. A. N. Martin: Tratamiento intradermico de la Sifilis (Intrakutane Behandlung der Syphilis). S. 7.

Im Tierversuch haben unschädliche Dosen von Neosalvarsan und Bipräparaten bei intrakutaner Anwendung Spirochäten zum Verschwinden gebracht und Syphilome am Hoden geheilt. Die klinischen Versuche zeigen, daß man mit infratherapeutischer Dosis eine positive Wirkung auf die aktiven Erscheinungen der sekundären Syphilis erzeugen kann. In 3 Fällen, die mit 25 intrakutanen Injektionen behandelt waren, wurden Schmerzen gemildert und Hauterscheinungen gebessert, obgleich langsamer und weniger intensiv als bei der üblichen Behandlung. Die geringe Zahl der

Digitized by Google

Beobachtungen gestatten den Verff. noch keine definitiven Schlüsse, lassen jedoch deutlich eine therapeutische Beeinflussung von Syphilissymptomen bei intrakutaner Behandlung erkennen.

Gorriz, M., u. L. R. de Arcanite: Técnica de la punción cisternal. Su valor diagnóstico y estudio comparativo de la composición de los liquidos cisternal y lumbar (Technik der Zysternenpunktion. Ihr diagnostischer Wert und vergleichendes Studium der Zusammensetzung der Zysternen- und Lumbalflüssigkeit). S. 10.

Auf Grund umfangreicher, im Original nachzulesender Untersuchungen kommen die Verff. zu dem Schluß, daß die Okzipitalpunktion schwieriger auszuführen ist als die Lumbalpunktion und größere Gefahren in sich birgt. Das Fehlen postpunktioneller Intoleranzerscheinungen, welches als ihr größter Vorteil angesehen wird, und die Möglichkeit, die Punktion ambulant auszuführen, wiegen nicht das größere Risiko auf, welches ihr anhaftet. Der analytische Wert der Zysternenflüssigkeit steht, wenn es sich um Neurosyphilis handelt, hinter dem der Lumbalflüssigkeit zurück. Die Okzipitalpunktion kann daher in der medizinischen Praxis nicht die Lumbalpunktion ersetzen, sondern nur eine wertvolle Ergänzung derselben sein, wenn anatomische Veränderungen der Wirbelsäule oder andere Ursachen die Ausführung der Lumbalpunktion unmöglich machen. Die intrazysternale Einführung von Medikamenten eröffnet neue Behandlungsmöglichkeiten, wenngleich anzunehmen ist, daß das Gebiet der Indikationen gering sein dürfte. R. Ledermann-Berlin.

Bücherbesprechungen

Handbuch der Haut- und Geschlechtskrankheiten: Band V, Teil 1: Pharmakologie der Haut. Arzneimittel. Allgemeine Therapie. Bearbeitet von A. Perutz, C. Siebert u. R. Winternitz. Verlag von Julius Springer, Berlin 1930. Preis RM. 110.—, geb. RM. 118.—.

In der Arbeit von Perutz ist zum erstenmal in großzügiger Weise der Versuch gemacht worden, die neuen experimentellen pharmakologischen Forschungen für die Dermatologie nutzbar zu machen und auf biologischem Wege den Wirkungsmechanismus und die Dynamik der ursprünglich empirisch gefundenen Heilmittel zu ergründen. Was früher nur auf Empirie und subjektiver Beobachtung aufgebaut war, wird jetzt in objektiver Weise durch das Experiment erprobt und erhärtet. Perutz baut auf den Arbeiten von Unna und Luithlen auf und geht zunächst auf die Untersuchungsergebnisse ein, welche die Haut als Ganzes betreffen. Er beginnt mit der Darstellung der physikalischen Chemie der Hautoberfläche, ihrer pharmakologischen Beeinflussung oder Alkalireserve, der Chemie der Haut, um alsdann zur Pharmakologie des Kalziums und anderer chemischer Körper überzugehen. Eine ausführliche Besprechung ist den pharmako-dynamischen Untersuchungen von Gröer und Hecht gewidmet. Die Frage der Wirkung des Histamins und anderer chemischer Körper ist eingehend besprochen. Die beiden wichtigsten Faktoren für die Herstellung des Zusammenwirkens zwischen Haut und den übrigen Organen des Körpers sind die endokrinen Drüsen und das autonome Nervensystem, dessen Bedeutung in einem besonderen Kapitel dargestellt wird. Es wird eine gemeinsame Steuerung des autonomen Nervensystems angenommen, wodurch die Veränderungen im autonomen Innervationsgleichgewicht eines Gebietes durch entgegengesetzte Einstellung des anderen ausbalanciert werden. In der Labilität dieser Steuerung sehen Perutz und Brügel das Wesentliche bei den Erscheinungen der Vagotonie und Sympathikotonie. Das pharmakologische Verhalten des sympathischen und parasympathischen Systems wird an dem Verhalten des Pilokarpins, Atropins, Adrenalins, Ephedrins, Ephetonins, Ergotamins, Nikotins und Peptons geschildert. Das Kapitel enthält weiter eine Beschreibung der endokrinen Drüsenstörungen, der Resorptionsfähigkeit der Haut, der pharmakologischen Beeinflussung der Oberhaut durch Phenole, Pyrogallole, Teer, Chrysarobin, Schwefel, Natriumthiosulfat, Ichthyol, Perubalsam, Sauerstoffmittel, Adstringentien und Ätzmittel. Außerdem enthält es die Darstellung der pharmakologischen Beeinflussung der Gefäße, der Nerven, Schweißdrüsen und der Haare. Die Arbeit von Perutz ist die erste zusammenfassende Darstellung der modernen Pharmakologie der Haut und dürfte für alle weiteren Untersuchungen von grundlegender Bedeutung bleiben. Die dermatologischen Arzneimittel sind von Konrad

Digitized by Google

Siebert besprochen worden. Seine Arbeit bringt eine vollkommene Pharmakologie sämtlicher dermatologisch-pharmazeutischer Präparate, mit Angabe der chemischen Verbindungen und Formeln, der Wirkung und Anwendungsweise. Im Anhang wird die Herstellung dermatologischer Arzneizubereitungen geschildert, und die zugehörigen Apparate wurden abgebildet. Diese systematische Darstellung der zur Behandlung der Hautkrankheiten notwendigen Arzneien ist als Nachschlagewerk gedacht und erfüllt diesen Zweck vollkommen. Das letzte Kapitel handelt von der allgemeinen Therapie der Haut und ist von Winternitz bearbeitet worden. Als Grenzscheide zwischen Umwelt und innerem Organismus erfährt die Haut Einwirkungen, die je nach Art, Stärke und Dauer sich für sie als schädlich erweisen und deshalb fördernd auf die Entstehung von Dermatosen wirken oder therapeutischen Nutzen bringen können. Von der Umwelt sind es vornehmlich direkt die Haut treffende physikalische, chemische und mikrobielle Einwirkungen; von innen her Stoffe, die im Körper entstehen und vom Blut in die Haut getragen werden: Assimilation einer guten oder schädlichen Nahrung, Stoffwechselprodukte, Gifte, chemotherapeutische Substanzen, Antikörper, Hormone sowie die von den genannten Stoffen ausgelösten Reize, welche reflektorisch über den Vagosympathikus eingreifen. Von diesem Gesichtspunkt aus ist das Kapitel abgehandelt. Der Diät als Haupttherapie wird ein weiter Spielraum eingeräumt, die Bedeutung der Blutzuckerbestimmung und der Harnsäurebestimmung besonders hervorgehoben. Auf die Wichtigkeit des Salzstoffwechsels, der Vitamine wird aufmerksam gemacht. Die Methoden der Desensibilisierung werden ebenfalls besprochen. Die Behandlung infektiöser Dermatosen durch Vakzins, Proteinkörpertherapie usw. ist abgehandelt worden. Es folgt alsdann ein Kapitel über die äußere Therapie der Haut durch Pulver, Firnisse, Salben, Pasten, Pflaster und Seifen. Der Anhang enthält eine Darstellung der Chirurgie der Haut mit einer Angabe der Instrumente und Medikamente, die in der Dermato-Chirurgie verwendet werden. Auch dieser Band des Handbuches erweist sich als ein unentbehrliches Nachschlagewerk für den praktisch und wissenschaftlich arbeitenden Dermatologen. E. Meirowsky-Köln.

Kowarschik, J.-Wien: Die Diathermie. 7. verb. Aufl. Mit 145 Abb. Verlag von Julius Springer, Berlin 1930. Preis geb. RM. 16.80.

Die Zahl und Aufeinanderfolge der Auflagen von Kowarschiks „Diathermie" spiegelt am besten die Anerkennung und Verbreitung wider, die das zuverlässige Buch sich im Laufe der Zeit erworben hat. Dies verdankt es ebensosehr der autoritativen Erfahrung des Verfassers als der didaktisch hervorragenden Darstellung, die in der neuesten Auflage auf wichtige Fortschritte des Wissens ausgedehnt werden konnte: auf die Elektronenröhre als Schwingungserreger, die Wirkung der ultrakurzen Wellen auf den menschlichen und tierischen Organismus und auf die Anwendung der Hochfrequenzströme zum operativen Schneiden, wobei das Kapitel „Hochfrequenzchirurgie" völlig umgearbeitet werden mußte. Auch sonst wurde das Buch dem heutigen Stand der Kenntnis angepaßt; einige Abbildungen wurden durch neue ersetzt. Verf. will in diesem Werk „nicht eine bloße Anleitung zum Anlegen der Elektroden" geben. Der Leser wird hier nicht nur in die Technik der Diathermie eingeführt, sondern auch über die maßgeblichen physikalischen Grundsätze und über die physiologischen Wirkungen belehrt, welche die Hochfrequenzströme im Körper auslösen; auch über alle sich daraus ergebenden therapeutischen Anzeigen und Gegenanzeigen wird er genau unterrichtet. Bei Berücksichtigung der gesamten Literatur wurde diesmal von einem Literaturverzeichnis — in der vorigen Auflage schon 27 Seiten lang! — Abstand genommen, dafür durch Fußnoten auf die wichtigsten grundlegenden Arbeiten Bezug genommen. Ausstattung und der wohlfeile Preis werden dem Praktiker die Anschaffung auch der neuesten Auflage nahelegen und dem Buch neue Freunde erwerben. F. Callomon-Dessau.

Stein, R. O.-Wien: Die Fadenpilzerkrankungen des Menschen. Mit 78 Abb. 2. ergänzte Auflage. (Lehmanns Med. Atlanten.) Verlag von J. F. Lehmann, München 1930. Preis RM. 12.—.

Die zweite Auflage des rühmlichst bekannten Atlasses der Fadenpilzerkrankungen enthält nach unveränderter Wiedergabe von Text und Bildern der ersten Auflage als Ergänzung zunächst ein Kapitel über die praktisch wichtigen Ergebnisse der neuen Pilzforschung. In diesem geht Verf. ein auf die Mykide, die mykotischen Ekzeme der Handteller und Fußsohlen, die Wasserbettmykosen, die Soormykosen der Haut und die viel umstrittene Schizosaccharomykose. Weiter ist neu aufgenommen

Digitized by Google

ein Abschnitt über die Behandlung der Pilzerkrankungen. Durch diese Kapitel sind einerseits die Forschungsergebnisse, die seit dem Erscheinen der ersten Auflage auf klinischem, kulturellem und vor allem auch biologischem Gebiet bis auf die allerneueste Zeit in reichem Maße hinzugetreten sind, in wesentlichen Punkten berücksichtigt, andererseits ist Verf. durch die therapeutischen Ausführungen den Bedürfnissen der Praxis gerecht geworden. So kann der für den reichen Inhalt außerordentlich preiswerte Atlas nicht nur dem wissenschaftlich Arbeitenden, sondern auch dem praktizierenden Arzte wärmstens empfohlen werden.

C. Bruhns-Charlottenburg.

Collier, W. A.-Berlin: Die Seuchen. Mit 42 Abb. im Text u. 2 Tafeln. (Aus „Die Wissenschaft", Bd. 83.) Verlag von Friedr. Vieweg & Sohn A.-G., Braunschweig. Preis RM. 9.60, geb. RM. 11.40.

Gemeinverständliche Darstellung über Ursachen (Krankheitserreger), Werdegang (Infektion), Kommen und Gehen der Seuchen, unter Berücksichtigung der individuellen, Umwelt- und wirtschaftlichen Faktoren. Für den Fachmann nichts Neues.

T. Benedek-Leipzig.

Mitteilungen aus der Literatur

Arznei- und gewerbliche Schädigungen. Dermatitis artificialis

Karrenberg, C. L.-Hamburg: Nikotinüberempfindlichkeit der Haut bei einer Tabakarbeiterin. Sammlg. v. Vergiftungsfällen, hrsg. v. H. Führer, Bd. 1, S. 55.

Eine 48jähr. Zigarettenfabrikarbeiterin, welche die in Ballen zusammengepreßten Tabaksblätter zu lösen hatte, zeigte Jucken und Rötung der Hände, später akute Entzündung des Gesichts und Halses. Bei Aussetzen der Arbeit schwanden die Erscheinungen, um bei erneuter Tätigkeit wieder aufzutreten, doch nahm deren Intensität an den Händen mit der Zeit ab, während die Gesichtsaffektion sich auf gleicher Höhe hielt. Aufbinden von verschiedenen Testsubstanzen (Formalin, Terpentin, Jodoform) negativ, dagegen riefen Tabaksblätter sowie Einspritzung von 0,1 ccm Autolysat aus diesen Blättern heftiges Brennen und Rötung hervor. Bei anderen Patienten war dies ohne Wirkung. Gegen Zigarettenrauch war Patientin unempfindlich, ebenso gegen aus Tabaksblättern gezüchtete Bakterien. Aufträufeln von Nikotin auf skarifizierte Haut in einer wässerigen Lösung von 1:1000000 führte zu schwerem Kollaps, Temperatursturz auf 35.8°, Schweißausbruch und Speichelfluß. Gesunde Menschen vertragen eine Einspritzung von 0,1 ccm einer Nikotintartratlösung 1:100000.

M. Kazarowa-T. Pasardschik.

Taylor, F. R.: Epidemic of Dermatitis Venenata Due to a Hitherto Undescribed Cause (Epidemie einer Dermatitis venenata, veranlaßt durch eine bisher noch nicht beschriebene Ursache). J. amer. med. Assoc., 1930, Nr. 24, S. 1916.

Mitteilung mehrerer Fälle einer hyperakuten, vesikulären Dermatitis an den Händen und am Handgelenk bei Personen, die mit dem Herrichten von Kaninchen zu tun hatten. Gelegentlich einer Aussprache in der Tri-State Medical society in Charleston erwähnen Johnson, Wallace, Elliot ähnliche von ihnen beobachtete Fälle, die ebenfalls auf das Hantieren mit getöteten Kaninchen zurückzuführen waren.

F. Juliusberg-Braunschweig.

Strahlentherapie und Strahlenschädigung

Dunker, H.-Bremen: Röntgenstrahlen und Keimschädigung. Tierexperimentelle Grundlagen. Strahlenther., Bd. 37, H. 2, S. 142.

Durch Röntgenbestrahlung von Drosophilafliegen während der Keimzellbildung gelang es Muller, die Mutationsrate bei der Fortpflanzung bis auf den 150fachen Betrag der normalen Rate zu erhöhen. Erklärlich wird diese Tatsache durch die Vorstellung, daß durch die Röntgenstrahlen aus den Genen, die man sich als chemische Körper von annähernd molekularer Größe vorzustellen hat, einzelne Atome oder Atomgruppen gleichsam herausgeschossen werden. Es kommt dann entweder zum vorzeitigen Absterben des sich neubildenden Organismus oder zum Auftreten von Degenerationsformen. Mit dem Grade der Dosierung nimmt die degenerative Wirkung der Röntgenstrahlen zu. Da an der allgemein-biologischen Bedeutung der

Digitized by Google

Mullerschen Ergebnisse an der Drosophilafliege nicht zu zweifeln ist, ist eine Schädigung der Nachkommenschaft durch Bestrahlung temporär sterilisierter Frauen nicht von der Hand zu weisen. W. Curth-Berlin.

Bruner, E.-Warschau: Zur Behandlung der Röntgenulzerationen der Haut. (Röntgen- u. Finseninstitut am Lazarus-Krankenh.) Strahlenther., Bd. 36, H. 2, S. 373.

Bei den Röntgengeschwüren läßt sich nie vorraussagen, in welcher Weise die geschädigte Haut auf die Behandlung reagiert, selbst auf neutrale Salben, wie Zinksalbe, Zinkwismutsalbe, Borsalbe. Besonders die Radiumulzera vertragen nicht die üblich anwendbaren Mittel, sei es in Form von neutralen Salben, sei es von Umschlägen. In solchen Fällen hat sich ausgezeichnet eine Mischung von Öl und Wachs (1:6) bewährt. Der Zusatz von Anästhesiemitteln (Anästhesin, Cycloform, Ortoform) zu den Salben ergibt nicht die erhofften Resultate. Erfolgreich war 1%ige Rivanolsalbe. Von physikalischen Mitteln wurden leuchtende Wärmestrahlen (Solluxlampe) und ultraviolette Strahlen als lokale und allgemeine Quarzlampenbestrahlung (bei Bedeckung der geschädigten Stellen), schließlich lokale Bestrahlung mit konzentriertem Licht der großen Finsenlampe angewandt. Bei der geschädigten Haut muß man besonders mit der lokalen Anwendung der Quarzlampe vorsichtig sein, hingegen bewährte sich sehr die allgemeine Quarzbestrahlung bei Bedeckung des geschädigten Teils. Besonders empfehlenswert ist die Behandlung mit Finsenlampe. Die Dauer der Bestrahlung beträgt bei Finsen durchschnittlich 5 Minuten, darf 20 Minuten nicht übersteigen. Zu der von einigen Autoren empfohlenen Radiumanwendung ist zu sagen, daß unter dem Einfluß stark filtrierten Radiums die Geschwüre vernarben, daß aber diese Stellen die stärkste Neigung zum späteren Zerfall haben.

E. Kottmaier-Mainz.

Fuhs, H., u. J. Konrad-Wien: Über die Allgemeinbehandlung von Hautkrankheiten mit Buckys Grenzstrahlen. (Univ.-Kl. f. Dermatol. u. Syphilidol.) Strahlenther., Bd. 36, H. 3, S. 520.

An 104 Fällen mit 21 verschiedenen Dermatosen konnte nach Allgemeinbelichtung mit Grenzstrahlen kein nennenswerter therapeutischer Erfolg beobachtet werden. Vielleicht bedarf es nur der Behebung der Unvollkommenheiten in der Apparatur und Strahlenmessung, um künftig doch Erfolge mit dieser Behandlungsmethode, namentlich bei ausgebreiteten Hautleiden, zu erreichen. E. Kottmaier-Mainz.

Findlay, G. M.: Cutaneous Papillomata in the Rat Following Exposure to Ultra-Violet Light (Hautpapillome bei der Ratte nach Bestrahlung mit ultraviolettem Licht). Lancet, 1930, Nr. 5571, S. 1229.

Um bei der Ratte neoplastische Bildungen an der Haut durch Bestrahlung mit der Quecksilberdampflampe zu erreichen, sind wesentlich längere Zeiten erforderlich als bei der Maus. Bei dieser 8—10 Monate, bei der Ratte 21 Monate. Durch Vergleich dieser Unterschiede mit den Zeitdifferenzen zur Entstehung von Teerkrebsen bei Ratte und Maus kommt Verf. zum Schluß, daß weniger die Reizart als vielmehr die Tierspezies die zur Bildung maligner Tumoren der Haut erforderliche Zeit bestimmt. P. Seier-Heidelberg.

Axmann, H.-Erfurt: Physikalische Behandlungsmethoden von Hautkrankheiten. Strahlenther., Bd. 36, H. 2, S. 385.

Wildbäder, z. B. Leukerbad, wirken auf die Haut erweichend und aufquellend bis zur künstlichen Dermatitis. Bei Wasseranwendung spielen die Temperaturextreme eine wichtige Rolle. Besonders die Kältebehandlung vermittelst flüssiger Kohlensäure ist eine beliebte Methode der Dermatologie. Durch Beimengung von Azeton kann man die Kältewirkung noch steigern. Für die Kohlensäureschneebehandlung indiziert sind die Naevi, auch die durch Radium und Röntgenstrahlen entstandenen Teleangiektasien, daneben die Kankroide und kleineren Tumoren, nicht zuletzt die Keloide und eine Unmasse kleiner kosmetischer Schäden. Bei Lupus ist Kombination der Vereisung mit Ätzung durch Acid. hydrochlor. conc. sat. c. chlor. vorteilhaft. Ferner lassen sich Psoriasisherde so von Grund auf zerstören. Besonders empfehlenswert ist die gleichzeitige Anwendung von Kohlensäureschnee und Röntgenstrahlen bei Hautkrebs; man kommt dann mit geringeren Röntgendosen aus. Die konzentrierte heiße Luft, die vermittelst des von Holländer angegebenen Apparates auf die Haut aufgeblasen wird, ist ein gutes, aber schwerer dosierbares Ätzmittel. Ähnlich sind die Dosierungsschwierigkeiten mit Paquelinbrenner und den Mikrobrennern. Zur Ausrottung kleiner Geschwülste, wie Warzen und flächenförmiger Naevi, sowie zur Beseitigung übermäßigen Haarwuchses wird die Elektrolyse mit nicht immer

Digitized by Google

gleichen Resultaten verwendet. Hochfrequenz ist zur Beeinflussung nervöser Hautleiden geeignet. Die diathermische Koagulationsnekrose ist zur tiefgehenden Verschorfung lupöser Herde mit gutem kosmetischem Resultat anwendbar; dabei scheint die schlingenförmige Bandelektrode zur Kaltkaustik noch bessere Resultate zu geben. Die Uviollampe und das Uviolbad hatten bereits den gleichen Indikationsbereich wie die Quarzlampe der „künstlichen Höhensonne". Das Uviolglas feiert bei der Osram-Vitalluxlampe — einem milden diffusen Lichtspender — eine berechtigte Wiederauferstehung. E. Kottmaier-Mainz.

Würtzen, C. H.-Kopenhagen: Die Finsenbehandlung der Pocken. (Öresund. Hospital.) Strahlenther., Bd. 36, H. 2, S. 311.

Die Rotbehandlung bzw. Dunkelbehandlung der Blattern ist lange vor Finsen bekannt gewesen. Finsen hat den logischen Schluß gezogen, daß die irritierende Wirkung der Lichtstrahlen sich in höherem Grade an einer kranken Haut bemerkbar macht. So zeigen Backen und Nasenrücken, welche mehr von gradlinig auffallenden Strahlen getroffen werden, die meisten und größten Pockenpusteln. Wenn auch die Pockenbehandlung unter vollständigem Ausschluß des Tageslichts zu rigoros ist, so schließt Finsen, wegen der starken Sensibilität des Pockenkranken gegen chemisches Licht dieses völlig aus. Der Arzt muß sich daran gewöhnen, das Exanthem beim Scheine einer Stearinkerze — ihr Licht ist bekanntlich sehr arm an chemischen Strahlen — zu beurteilen, und die Lüftung des Krankenzimmers muß abends oder nachts erfolgen, oder der Pat. muß ganz zugedeckt sein. Entweder kann man rotes Glas, welches nicht nur bei seiner Ingebrauchnahme, sondern wegen der Möglichkeit zu „verbleichen", auch später spektroskopisch geprüft werden muß, verwenden. Manche Pat. klagen im Rotlicht über Kopfschmerz und üble Laune. Je früher die Rotlichtbehandlung einsetzt, um so günstiger sind die Chancen der Vermeidung der Suppuration, des Suppurationsfiebers und der Narbenbildung. Der 4. Krankheitstag scheint der letzte zu sein, der Aussicht auf Gelingen bietet. Die Konjunktivitis wird weniger qualvoll empfunden, der charakteristische Geruch, den man früher in Pockenhäusern unangenehm empfand, tritt nicht mehr auf. Die Behandlung muß so lange fortgesetzt werden, bis die Vesikeln völlig eingetrocknet sind. Die Methode hat seinen Einfluß auf die Zahl der Todesfälle. Wenn die Rotlichtbehandlung der Pocken, welche sich in Finsens Händen so außerordentlich bewährte, bei anderen Verff. zwecklos war, so hält W. dafür, daß sich Fehler in die Behandlung eingeschlichen haben, welche den Ärzten unbekannt geblieben sind (z. B. bei Lüftung der Krankenzimmer). E. Kottmaier-Mainz.

Freund, L.-Wien: Zur Finsenbehandlung der Pocken. Bemerkungen zum gleichnamigen Vortrage C. H. Würtzens. Strahlenther., Bd. 36, H. 2, S. 320.

Statt der ständig zu kontrollierenden Rotglasscheiben, des roten Tuches (Flanell, Kaschmirtüll, Bettlaken) gibt F. die 6,5%ige Rapidfilterrot-Glyzerinsalbe von L. M. Eder und Freund, hergestellt in den Höchster Farbwerken, an. Die bei einer Reihe von Blatternkranken in Wien angewandte Salbe hat die Erwartungen nicht erfüllt. Verf. meint, daß die Behinderung der Austrocknung dabei eine schlechte Rolle spielte. Er erinnert daran, daß die Behandlung der Pockenkranken im roten Zimmer auf die Effloreszenzen, welche auf den Schleimhäuten der oberen Luftwege saßen, keinen Einfluß hatte. Vielleicht dürfte sich daher die Rapidfilterrotsalbe besser bewähren, wenn sie einer austrocknenden Paste oder dem Linimentum exsiccans Pickii zugefügt würde. E. Kottmaier-Mainz.

Kosmetik

Hoffmann, C. A.-Berlin: Der derzeitige Stand der dermatologischen Kosmetik. Med. Welt, 1930, Nr. 21, S. 744.

In der dermatologischen Kosmetik spielen die physikalischen Methoden eine überwiegende Rolle. Den Kohlensäureschnee verwendet Verf. in Substanz, als Kryokauter und als Azetongemisch zur Oberflächenwirkung. Die chirurgische Diathermie kommt als Elektrokoagulation und bei einpoliger Anordnung als Desikkation zur Anwendung. Die Dessikkation ist weniger schmerzhaft als die Koagulation und bei den meisten kosmetischen Operationen die vollkommenste Operationsmethode. Mit dem Diathermiemesser hat Verf. bei Epitheliom und Rhinophym schöne Erfolge erzielt. Zur Behandlung der Naevi flammei wird neben Kohlensäureschnee, Quarz- und Finsenlampe vor allem Thorium X Degea empfohlen. Um Atrophien vorzubeugen, werden lange Pausen (4—6 Monate) zwischen den einzelnen

Digitized by Google

Sitzungen angeraten. Bei Pigmentnaevis wird wegen der Rezidive malignen Charakters vor oberflächlichen Methoden gewarnt. Die Elektrokoagulation schützt vor Ausbreitung maligner Zellen in umliegendes Gewebe. Für Tätowierungen kommt das Diathermiemesser oder „Antitätan" in Betracht. Bei Keloiden ist größte Skepsis geboten; Entfernung mit Desikkation oder mit der Diathermieschlinge und Nachbehandlung mit Höhensonne, Röntgen, Radium. H. Ress-Dessau.

Gumpert, M.-Berlin: 150 Entstellungen. (Städt. Beratungs- u. Behandlungsstelle Berlin-Wedding.) Dtsch. med. Wschr., 1930, Nr. 27, S. 1136.

Vor einigen Monaten wurde auf Veranlassung des Bezirksamts Wedding im Rahmen der Beratungsstelle für Haut- und Geschlechtskranke eine besondere Sprechstunde für Entstellungskranke eingerichtet. Es wurden in kurzer Zeit 91 Männer, 51 Frauen und 8 Kinder beraten und an Ärzte überwiesen, die die betreffenden Korrekturen auszuführen in der Lage sind. In mehreren Fällen übernahmen die Wohlfahrtsämter die Kosten für den kosmetischen Eingriff. Die Tätigkeit beschränkte sich nicht nur auf Vermittlung ärztlicher Hilfe, sondern wurde auch auf Arbeitsvermittlung, Berufsberatung und fürsorgerische Betreuung ausgedehnt.
F. Harry-Wiesbaden.

Zirkulationsstörungen und Hämorrhagien

Kuntzen, H.-Leipzig: Die Chirurgie der Elephantiasis. Klinische, histologische und experimentelle Untersuchungen. (Chir. Univ.-Kl.) Arch. klin. Chir., Bd. 158. H. 4. S. 543.

Beim Tier läßt sich durch mechanische Lymphstauung ein chronisches Ödem auch dann nicht erzeugen, wenn man die für eine Regeneration der Lymphströmung in ausgedehntem Maße schwer schädigt; nach Lymphdrüsenexstirpation scheint sogar eine raschere Lymphableitung aus den Extremitäten zustande zu kommen. Die Seidenfadendrainage nach Handley leitet im Anfang sehr gut, dabei erfolgt die Strömung nicht durch den Seidenfaden selbst, sondern innerhalb einer sich neu bildenden Fadenscheide, deren Wandung nach etwa 6 Wochen für den Säftestrom unpassierbar wird, so daß die Fadenscheide ihren Wert als Drainagerohr verliert. Die Payrsche Operationsmethode der Faszienfensterung und der flächenhaften Vereinigung von Haut und Muskulatur läßt sich im Tierversuche nicht prüfen, da die krankhaften Grundbedingungen der Elephantiasis beim Tiere nicht nachzuahmen sind. F. Winkler-Wien.

Nobl, G.-Wien: Zur Kenntnis der spontanen Varixrupturen. (Abt. f. Hautkrkh. u. Syphilis — Poliklinik.) Wien. klin. Wschr., 1930, Nr. 21. S. 650.

Verf. teilt die Kontinuitätstrennungen varikös entarteter Beinvenen in subkutane, intramuskuläre und intrakutane ein. Die subkutanen Rupturen führen zu flächenhaften, seltener zu beulenförmigen Blutaustritten, die intrakutanen zu der bekannten hellbraunen bis schwarzblauen Nuancierung der Haut, welche durch Einlagerung von Hämatoidin und Hämosiderin bedingt ist. Intramuskuläre und subfasziale Gefäßrupturen sind relativ selten, gehen mit Spannungsgefühl und Druckempfindlichkeit einher und bedingen eine Auftreibung des überliegenden Gewebes, pflegen jedoch infolge der gleichzeitigen Tamponade nur selten zu tumorartigen Vorwölbungen zu führen. In der Regel werden sie resorbiert, selten kommt es zur Einschmelzung. Von besonderer Wichtigkeit sind die scheinbar unvermittelt auftretenden Wandeinrisse der distalen Saphenaverzweigungen, die nach außen durchbrechen. Unter dem Beobachtungsmaterial N.s finden sich bei 9084 an Krampfadern leidenden Kranken 18 Durchbrüche entarteter Gefäße, und zwar bei Männern 1,7‰ bei Frauen 2,20‰, insgesamt 2‰. Alter und Beruf spielten keine ersichtliche Rolle. Die häufigste Lokalisation war die Supramalleolargegend. Profuse Hämorrhagien sind eine Ausnahme, vielmehr führt komprimierende Bandagierung leicht zum Stillstand der Blutung, was durch die besondere Bereitschaft zur Thrombosenbildung begreiflich wird. Das Trauma scheint als auslösendes Moment keine Rolle zu spielen, wohl aber fanden sich die Rupturen stets in einem durch wiederholt vorangegangene Stauungs-, Entzündungs- und Entartungszustände stark veränderten Terrain. Rupturen an einfachen Venektasien sind nicht zu beobachten, Voraussetzung für den Verlust der Widerstandskraft der Gefäßwand ist die durch die vorausgehenden Entzündungsprozesse bewirkte Auflösung des elastischen Gewebes und der Muskelfasern. Auch Gefäßarrosion durch vorhandene Ulcera cruris scheint eine unter-

Digitized by Google

geordnete Rolle zu spielen, da es noch vor der Wandarrosion zur Thrombenbildung kommt. E. Schröpl-Eger.

Herzfeld, E., u. F. Schütz-Berlin: Über die Sterilität der zur Varizenverödung verwandten hypertonischen Lösungen. (III. med. Polikl. u. hyg. Inst. d. Univ.) Dtsch. med. Wschr., 1930. Nr. 19, S. 781.

Die in Apotheken hergestellten Lösungen waren in etwa 50% mit Kokken und Sporen verunreinigt, die fabrikmäßig hergestellten dagegen sämtlich steril. Zur Sterilisierung der Lösungen dürfen nur Geräte Verwendung finden, die bei 150—160° sterilisiert worden sind. Außerdem müssen die Lösungen 3mal auf 100° erhitzt und in der Zwischenzeit bei 37° gehalten werden. F. Harry-Wiesbaden.

Le traitement des ulcères variqueux par l'acétylcholine (Die Behandlung der Ulcera cruris mit Azetylcholin). Presse méd., 1930. Nr. 42, S. 716.

Bericht über gute und schnelle Heilerfolge bei Ulcera cruris durch subkutane Injektion der 5%igen Chlorhydrat-Azetylcholinlösung Roche. Es wurde davon ohne Beschwerden 14 Tage lang bis täglich zweimal 0,1 (2 ccm) gegeben. Die Injektion ist nahezu schmerzlos. H. T. Hinrichs-Halberstadt.

Deutsch, H.-Brünn: Zur Behandlung des Ulcus cruris. Wien. klin. Wschr., 1930. Nr. 25, S. 783.

Empfehlung einer neuen Behandlungsart des Ulc. cruris vermittels einer feuchten Kammer, gebildet durch ein mittels Mastisols aufgeklebten Zelluloidplättchens, darüber noch ein größeres Stück Billroth. Verbandwechsel nach 5—7 Tagen. Neuerdings verwendet Verf. Negocoll, ein für Moulagezwecke hergestelltes Präparat (Fabrik „Apotela"-Zürich), das er nach Auftragen eines anästhesierenden resp. granulosenregenden Pulvers auf das Ulkus aufstreicht, darüber verflüssigtes Paraffin, darüber nach dem Erstarren Billroth. Letztere etwas umständliche Methode nur bei resistenten Fällen, eventuell unter Zuhilfenahme von Preßschwamm.

F. Ortmann-Magdeburg.

Hackel, W.-Leningrad: Zur pathologisch-anatomischen Charakteristik des chronischen Unterschenkelgeschwürs im Zusammenhang mit der Behandlung durch Neurotomie. (Path.-anat. Labor. d. Inst. f. Neuropath.) Arch. klin. Chir., Bd. 159, H. 3, S. 698.

Als Ergebnis der pathologisch-histologischen Untersuchung des chronischen Unterschenkelgeschwürs an 15 Fällen ließen sich im Aufbau der Geschwüre zwei Kategorien unterscheiden. In der ersten fällt die ungenügende regenerative Reaktion des Bindegewebes auf, in der zweiten die relativ größere Entwicklung des Granulations- und Narbengewebes. Geschwüre der ersten Kategorie wurden bei Frauen vorzugsweise in vorgerücktem Alter beobachtet, waren sehr langwierig und heilten nach der ausgeführten Neurotomie nicht ab. Geschwüre der zweiten Kategorie wurden meist bei Männern von 20—60 Jahren gefunden, zeichneten sich durch geringere Dauer aus und heilten in drei Vierteln der Fälle nach Neurotomie ab. Die Untersuchungen weisen darauf hin, daß die Abheilung des chronischen Unterschenkelgeschwürs anscheinend nicht mit den in diesen Fällen ausgeführten Neurotomien im ursächlichen Zusammenhange steht, sondern vom pathologisch-anatomischen Aufbau der Geschwüre, von ihrer Ätiologie, vom Alter des Kranken und anderen Bedingungen abhängt. B. Peiser-Berlin.

Neumann, B.-Berlin: Akute Thromboangiitis obliterans. Ein Beitrag zum Krankheitsbilde der juvenilen Gangrän. (II. Chir. Abt. d. städt. Krankenhauses am Urban.) Arch. klin. Chir., Bd. 159, H. 2, S. 352.

Ein 17jähr. junger Mann, Nichtraucher, erkrankt ohne Geschlechtsverkehr gehabt zu haben plötzlich unter Fieber an einer Schwellung des linken Hodens und des linken Beines. Der Urin ist blutig. An den Zehen bildet sich ein Gangrän aus, ebenso an einem Finger, der einen Nadelstich zwecks Blutuntersuchung erhalten hatte. Nach Abstoßung der Gangrän kommt es zur Heilung. F. Rosenthal-Berlin.

Urtikaria und Erytheme

Farmer Loeb, L.-Berlin: Die Peptonbehandlung bei allergischen Krankheiten. (I. Med. Univ.-Kl. d. Charité.) Fortschr. Ther., Jahrg. 6, H. 6, S. 167.

Bronchialasthma, Heufieber und Urtikaria hat Verf. mit Pepton Witte behandelt. Er gab es vorwiegend intramuskulär, und zwar 0,1 ccm einer sterilen 4%igen Lösung, die jedesmal frisch hergestellt werden mußte, jedesmal um 0,1 ccm steigend

Digitized by Google

bis zur Höchstdosis von 1,0 ccm, 2- bis 3mal wöchentlich. Die Lokalreaktionen sind mehr oder minder heftig, allgemeine Reaktionen wurden selten beobachtet. Insgesamt in einer Kur 12—15 Injektionen; nach einer Pause von 3—4 Monaten eine zweite Serie und vielleicht nach einer weiteren Pause noch eine dritte. Beim Heufieber waren die Resultate z. T. sehr befriedigend. Auch beim Asthma bronchiale haben sich Peptoninjektionen in zahlreichen Fällen bewährt. Schließlich wurden günstige Erfolge in hartnäckigen Fällen von Urtikaria erzielt. Die orale Peptonmedikation des Asthma bronchiale und der Urtikaria wurden auch in der Kinderpraxis mit gutem Erfolge angewandt. Die Dosierung ist die gleiche wie bei Erwachsenen: 3mal täglich 0,5 g Pepton eine Stunde vor dem Essen. T. Benedek-Leipzig.

Lauter, R.-Innsbruck: Ein Fall von Erythema desquamativum scarlatiniforme recidivans. (Dermatitis exfoliativa acuta benigna. Besnier-Brocq.) (Kl. f. inn. Med. Med. Klin., 1930. Nr. 12, S. 425.

Wiederholt trat bei der Pat. ein gleiches Krankheitsbild auf, bestehend in geringem Fieber, über den ganzen Körper sich ausbreitendem Exanthem mit Spannungsgefühl, rasch einsetzender, mehrere Wochen dauernder Desquamation. Es scheint dabei eine gewisse Disposition der Haut zu bestehen, die auf verschiedene Schädigungen mit dem Ausbruche des Exanthems antwortet. Vom Scharlach bestehen in der Art des Auftretens, Grad des Fiebers, Fehlen der Komplikationen, Zeit und Intensität der Schuppung wesentliche Unterschiede. Durch die Erkrankung kann eine Sensibilisierung der Haut entstehen, die sich hier in Überempfindlichkeit gegen ein Antipyretikum (Antipyrin-Phenazetin-Koffein), und zwar vom Magen und von der Haut aus, äußerte. E. Levin-Berlin.

Schewtschukewitsch, O.: Über anuläre serpiginöse Erytheme. Diss., Freiburg i. Br. 1929.

63jähr. korpulente psychisch träge Kranke mit Herzbeschwerden. Das 5 Wochen zuvor begonnene Hautleiden besteht aus einem handtellergroßen, teils nässenden, teils schuppig-krustösen Herde an der linken Wange, sowie aus ring-, bogen- und girlandenförmigen, wallartig vorspringenden, stark juckenden figurierten Erythemen an Rumpf und Extremitäten, außerdem aus haselnußgroßen Blasen in der Gesäß- und Lendengegend, welch letztere sich auf Darreichung von Jodkali vermehren. Auf Chininjektionen Abheilung. Wegen des positiven Jodkaliversuches wird der Fall als Dermatitis herpetiformis angesprochen. M. Kazarowa-T. Pasardschik.

Pikros, K.: Angioneurotisches Ödem der oberen Luftwege. Diss., München 1929.

64jähr. Kaufmann, Lunge und Herz normal, Blutdruck 140/90 Hg, Urin frei. Seit 3 Jahren beim Aufstehen etwa jeden zweiten Tag anfallsweise Schwellungen an verschiedenen Körperstellen, zuerst an der Zunge, letztere geschwellt, die Zahnreihe überragend und die Mundhöhle wie eine Kugel ausfüllend, trotzdem keine Erschwerung des Atmens, Sprache undeutlich. Niemals Ödem des Velums und Kehlkopfes. Gelegentlich Ödem der Lippen und Lider sowie der Arme und Hände. Durch diätetische Vorschriften, Vermeidung von Alkohol und Nikotin sowie Kalkpräparate wichen die Anfälle. Bemerkenswert ist das Auftreten in so späten Lebensalter, meist wird das dritte Dezennium befallen.

M. Kazarowa-T. Pasardschik.

Herpes

Cumings, J. M.: Concurrent Herpes zoster and varicella (Ein Fall von gemeinsamem Vorkommen von Herpes zoster und Varizellen). Lancet, 1930, Nr. 5569, S. 1125.

Verf. berichtet über einen Fall fast gleichzeitigen Vorkommens von Herpes zoster am rechten Unterkiefer mit Varizellen. Der Fall ist insofern bemerkenswert, als die Varizelleneffloreszenzen die rechte Seite bevorzugten und allgemein kleiner als üblich sich entwickelten. P. Seier-Heidelberg.

Soliman El Ackad, M. M.: Ein Fall von Herpes zoster nach Tutocaineinspritzung. Diss., München 1929.

59jähr. Kranker mit zweimarkstückgroßer ödematöser, brennend schmerzhafter Schwellung, vor dem rechten Ohre ein gleicher Herd. Mitte der Wange ein dritter, am Kinn an der Gesichtsmittellinie abschließend. Sämtliche Herde sind gerötet, der mittlere weist eine Bläschengruppe auf. Zwei Tage vorher Zahnextraktion nach Infiltrationsanästhesie in den rechten aufsteigenden Kieferast.

M. Kazarowa-T. Pasardschik.

Digitized by Google

Prurigo und Pruritus

Schürer-Waldheim-Wien: Zur Ätiologie, Therapie und Pathogenese der Prurigo. Jucknerven. Wien. klin. Wschr., 1930, Nr. 16, S. 494.

Im Gegensatz zur Intoxikationstheorie, nach der Juckstoffe auf die sensiblen Nervenendigungen reizend einwirken, glaubt Verf. an Hand mehrerer Beobachtungen, daß der Pruritus keine sensible Neurose ist, sondern daß es ganz spezifische Jucknerven gibt, die durch im Blute kreisende, die papillären Kapillaren erweiternde und durch sie ausgeschiedene Juckstoffe in ihren Endigungen gereizt werden. In 2 Fällen von Syringomelie war die Haut völlig anästhetisch. Trotzdem gelang es, vermittelst Juckpulver hochgradige Juckempfindung zu erzeugen. Der Juckversuch war auch in einem Falle von Tabes und bei Thalamusfällen sowie bei kortikalen Sensibilitätsstörungen positiv. Herangezogen wird auch der von Bernhardt 1901 beobachtete Fall von Polyomyelitis, bei dem ein allgemeiner Prurigo ferox die gelähmte Extremität, an der jedoch die Hautsensibilität voll erhalten war, frei ließ. H. Colman-Berlin.

Treska, S. P.: Pruritus als dyspnoisches Symptom mit Bemerkungen über prurigene Summation. Diss., München 1929.

Verf. prüfte 25 Fälle von allgemeinem Pruritus auf ihren Zusammenhang mit anderen Krankheiten. Dabei standen die dyspnoischen Krankheiten im Vordergrunde, 11 mit ausgesprochener Dyspnoë, 7 mit vermuteter Dyspnoë (Emphysem). Es wird versucht, der Ansicht, daß Kohlensäureanreicherung in der Haut als Ursache des Pruritus in Betracht komme, eine Unterlage zu geben. Dabei wird eine Azidose des Blutes bei den einschlägigen Krankheiten als gemeinsame Grundlage angenommen. M. Kazarowa-T. Pasardschik.

Lumière, A.: Prurit et flocculation (Pruritus und Niederschläge). Paris Med., 1930, Nr. 24, S. 542.

Abgesehen von dem auf äußeren Ursachen beruhenden Hautjucken muß die Entstehung des intern bedingten auf Niederschläge aus den Körpersäften bezogen werden. Es geht das daraus hervor, daß man bei Tieren durch intravenöse Einspritzungen gewisser Suspensionen heftiges Jucken hervorrufen kann. Auch klinisch tritt Jucken gerade bei den Zuständen auf, bei denen es zur Bildung von Niederschlägen kommt (Intoxikationen medikamentöser oder alimentärer Natur, Darminfektionen, Leber- und Niereninsuffizienz, Diabetes usw.). Damit hängt es zusammen, daß Jucken im höheren Alter häufiger ist, weil hier die natürlichen Filter des Körpers durchlässiger werden. In welchem Maße durch die Niederschläge Jucken hervorgerufen wird, hängt von der individuellen Empfindlichkeit der Nervenendigungen ab. E. Levin-Berlin.

Ekzem, Rosazea

Linke, H.: Blutzuckerbestimmungen bei Ekzem, Psoriasis, Lichen Vidal und Ulcus cruris. Diss., Breslau 1929.

Der Blutzuckergehalt des normalen Menschen beträgt nach der unteren Grenze 0,07, nach der oberen 0,11%. Unter 38 Ekzemfällen waren 2 mit Werten zwischen 0,110 und 0,120%. Von 31 Psoriatikern zeigte einer 0,201%. Unter 28 Fällen von Lichen Vidal waren 2 und 0,111—0,120%, einer über 0,120%, doch waren die ersteren alte Leute. 24 Ulcera cruris waren normal, ausgenommen 5 Pat., von denen 4 zwischen 110 und 120 mg% waren, eine über 0,2%; wieder waren es meist ältere Personen. Belastungsproben ergaben keine wesentliche Abweichung vom Normalen. Diese Ergebnisse stimmen mit den von Schamberg bei Psoriasis und den von M. Loeb bei Ekzem, Psoriasis, Ulcus cruris und Lichen Vidal gefundenen Werten überein. M. Kazarowa-T. Pasardschik.

Bering, Fr.-Essen: Fehlbehandlung des Ekzems. (Städt. Hautkl.) Fortschr. Ther., Jahrg. 6, H. 9, S. 278.

Bericht über das Versagen mancher Behandlungsmethoden, besonders in der Hand des praktischen Arztes. In der Schwere des Nachweises der Ursache des E. liegt die Schwierigkeit seiner Behandlung. Folgende Skala für Tiefenwirkung der einzelnen Mittel wird aufgeführt: Puder, Pinselung, Paste, Salbe, Pflaster, feuchter Verband, Röntgenstrahlen. Ungeeignete Verordnungen verschlimmern: Auftreten universeller, ja nässender Ekzeme. Verf. lobt das Balnacid, bespricht einzelne Zusätze und ihre Indikationen (z. B. Lenigallol). Gewissenhafte Lokalbehandlung stets erforderlich. Die physikalischen Methoden geraten oft in Mißkredit, da sie falsch angewendet werden. R. Haack-Barmbeck.

Digitized by Google

György, P., E. Moro u. E. Witebsky-Heidelberg: Eiklarempfindlichkeit bei Eczema infantum. (Univ.-Kinderkl. u. wissenschaftl. Abt. f. exper. Krebsforschg.) Klin. Wschr., 1930, Nr. 22, S. 1012.

Die Verff. haben bei zahlreichen ekzemkranken Säuglingen, Kleinkindern und älteren Kindern nach Pirquetbohrung und Applikation von frischem halbverdünntem Eiklar fast ausnahmslos, dagegen nicht mit Eigelb und nur vereinzelt mit anderen Antigenen (Milch, Weizenmehl) urtikarielle Hautreaktionen erzielt. Auch der Praus-nitz-Küstnersche Versuch gelang mit Eiklar, auch bei Fernauslösung nach W. Jadassohn. Fälle von seborrhoischem Ekzem und von Veneodermatitis circumscripta (4 Kinder) gaben keine Reaktionen. Auch im Reagenzglasversuch ließen sich mittels Komplementbindung positive Reaktionen zwischen Ekzemserum und Eiereiweiß erzielen, aber nur bei außerordentlich hohen Verdünnungen des Eiklarantigens. Darin und in anderen Punkten unterschieden sich die Ekzemseren von den Seren künstlich gegen Eiklar sensibilisierter Menschen und Tiere. Die Verff. neigen zu der Annahme, daß zwischen Eiklarempfindlichkeit und Kinderekzem genetische Zusammenhänge bestehen. W. Frei-Berlin.

Psoriasis

Walinski, F.-Berlin: Über Versuche der Psoriasisbehandlung mit Prolan. (III. med. Univ.-Polikl.) Dtsch. med. Wschr., 1930, Nr. 20, S. 833.

Die Beobachtung, daß die Psoriasis sich in den Schwangerschaftsmonaten auffallend besserte und nach Beendigung derselben wieder auftrat, bot Veranlassung, Psoriasiskranke mit Prolan, einem Hypophysenvorderlappenhormon, zu behandeln. Die Pat., 4 Männer und 2 Frauen, erhielten wöchentlich 2 Injektionen zu 50—100 E. Ein völliges Verschwinden der klinischen Erscheinungen wurde jedoch in keinem Falle erreicht. Verf. regt an, weitere Prüfungen an einem größeren Material vorzunehmen. F. Harry-Wiesbaden.

Daubresse-Morelle, E.: L'actino-thérapie générale apossiée aux applications de goudron dans le traitement du psoriasis (Die allgemeine Bestrahlung in Verbindung mit Teer-Applikationen bei der Behandlung der Psoriasis). Paris Méd., 1930, Nr. 15, S. 344.

Die Kombination von regelmäßigen Teereinpinselungen der Psoriasiseffloreszenzen mit zweimal wöchentlich ausgeführten Höhensonnebestrahlungen des ganzen Körpers gab besonders bei sehr ausgebreiteten Eruptionen gute Resultate, deren Dauererfolg abgewartet werden muß. E. Levin-Berlin.

Bullöse Dermatosen

Hasselmann, C. M., u. I. Miyao-Manila: Ein erstmalig bei einem Japanerkind in den Tropen beobachteter Fall von Pemphigus vulgaris, vegetans et foliaceus. Arch. Schiffs- u. Tropenhyg., 1930, Nr. 6, S. 295.

Erstmalige Beschreibung eines letal endigenden akuten Pemphigusfalles bei einem 1¼ Jahre alten Japanerkind, das nebeneinander typische Pemphigusblasen, vegetierende Wucherungen und Pemphigus foliaceus aufwies. Syphilis und Impetigo neonatorum werden ausgeschlossen. P. Unna jr.-Hamburg.

Scherber, G.-Wien: Zur Behandlung der Impetigo herpetiformis, der verschiedenen Pemphigusformen und gewisser schwerer, fieberhafter, multiformer Erytheme, nebst Bemerkungen über die Anwendung der Bluttransfusion in der Dermatologie. Wien. med. Wschr., 1930, Nr. 22, 23 u. 24.

Scherber empfiehlt auf Grund seiner ausgedehnten Erfahrungen die Bluttransfusion vor allem bei der Impetigo herpetiformis, dann besonders bei schweren Pemphigusformen neben der Arsen-, resp. Spirozidkur und systematischer Höhensonnenbestrahlung, namentlich gleich beim Ausbruch der Erkrankung; sie kann auch in Fällen von besonders schweren Erythemen von Nutzen sein. Aber noch bei einer Anzahl anderer Krankheiten kann die Bluttransfusion von Wert sein: bei zwei schweren Verbrennungen gelang es durch die Bluttransfusion das Leben der Pat. zu erhalten; zwei weitere Fälle wurden zwar günstig beeinflußt, kamen aber bei der Schwere der Krankheit zum Exitus. Ferner ist die Bluttransfusion bei schweren Purpuraformen dringend anzuraten; so zeigte sie sich von großem Wert bei zwei Fällen von Agranulozytose mit schweren Mundgangränen; auch bei schwerer Sepsis sollte die Bluttransfusion versucht werden. Als direkt lebensrettend erwies sich eine ausgiebige Bluttransfusion bei einem Falle von schwerem

Digitized by Google

Solgonal-B-Erythem, so daß S. auch für diese Fälle und die schweren Salvarsanerytheme diese Behandlung dringend anrät. Die Bluttransfusion ist bei sachgemäßer technischer Durchführung, bei richtiger Ausführung und Beurteilung der Vorproben und exakter Durchführung der „biologischen Probe" kaum mehr von einer nennenswerten Gefahr begleitet. Nur bei stark ausgebluteten Empfängern kann es zu einer merkbaren Hämolyse kommen. F. Juliusberg-Braunschweig.

Follikulitis, Akne, Furunkel, Erysipel usw.

Marceron, L.: Considérations sur le traitement des acnés juvéniles par la lumière (Betrachtungen über die Lichtbehandlung der juvenilen Akne). Méd. Paris, 1930, Nr. 23, S. 489.

Die besten Erfolge gibt Behandlung mit starken Dosen, wodurch eine Schälkur erzielt wird (alle 10—14 Tage 10 Minuten in 45 cm Entfernung, im ganzen 5—6mal). Wegen der starken Reizungen ist jedoch diese Methode im Gesicht besser durch häufigere schwache Dosen zu ersetzen (alle 1—2 Tage, mit einer Minute beginnend, bei jeder Sitzung um eine Minute steigend und bei der Dosis bleibend, die leichtes Prickeln oder Erythem bewirkt). Behandlungsdauer 1—1½ Monate. Da es sich oft um lymphatische Individuen handelt, sind auch allgemeine Lichtbäder von Vorteil. E. Levin-Berlin.

Himmelmann, W.-Bonn: Zur Behandlung der Furunkel, Furunkulosen, Karbunkel und Schweißdrüsenabszesse, insbesondere mit dem homöopathischen Schwefelmittel Sulf. jod. D 3 und D 6. (Chir. Univ.-Kl.) Bruns' Beitr., Bd. 149, H. 4, S. 652.

Kritische Betrachtung der Behandlung obiger Affektion mit den homöopathischen Mitteln Sulf. D 3 und 6 ergab an 370 ausreichend kontrollierten Fällen, daß eine bessere Beeinflussung der Erkrankung durch D 3 und 6 bei Furunkeln in 135 Fällen nicht erzielt wurde, verglichen mit ebensovielen, aber anders oder gar nicht behandelten Furunkeln. Bei 26 Furunkulosen war der Verlauf unter Sulf. D 3 und D 6 zahlenmäßig etwas günstiger als bei gleichen, ohne D 3 und D 6 behandelten Fällen. Häufig wurde ein Zusammentreffen von Furunkulose mit Obstipation beobachtet. Zum Schluß wird die Therapie der Bonner chirurgischen Universitätsklinik besprochen. R. Haack-Barmbeck.

Ude, W. H., u. E. S. Platou: Erysipelas. J. amer. med. Assoc., 1930, Bd. 95, Nr. 1, S. 1.

Auf Grund von 402 Krankenhausfällen von Erysipel verglichen die Verff. den Wert der neueren Behandlungsmethoden; die Todesrate wurde durch diese Methoden auf 44% reduziert. Sehr befriedigende Resultate gaben die Röntgen- und Ultravioletbestrahlung. Der Temperaturabfall und das Schwinden der Symptome erfolgte bei dieser Behandlung 3—4 Tage früher als bei mit Magnesiumsulfat oder der Glyzerinpackungsmethode behandelten Fällen. Die Ultraviolettbestrahlung bewirkte einen klinischen Stillstand der Krankheit schon durch die erste Behandlung in 92% der Fälle. Bestrahlung und Antitoxinbehandlung reduzieren deutlich die Gesamt- und Durchschnittsdauer. Auf Grund der Untersuchungen läßt sich feststellen, daß die neueren Methoden deutliche Vorteile den älteren gegenüber bieten. Die Bestrahlung mit ultraviolettem Licht sollte jedenfalls allgemeine Anwendung finden, denn sie ist gegenüber der Röntgenbestrahlung und Antitoxinbehandlung frei von Gefährdung; sie erfordert in der Regel nur eine Behandlung, kann aber ohne Gefahr mehrere Male wiederholt werden; sie ist auch nicht kostspielig.
F. Juliusberg-Braunschweig.

Ritchie, E. B., u. S. W. Becker: Erysipeloid. J. amer. med. Assoc., 1930, Bd. 95, Nr. 1, S. 26.

Mitteilung eines Falles von Erysipeloid, entstanden nach Verletzung mit frischem Fisch aus den Great Lakes. Die Inkubationsdauer war zwei Tage, der Krankheitsverlauf typisch. Versuche, den Erreger zu kultivieren, mißlangen. Anwendung von Erysipelothrix suis-Serum (Mulford). 5 Tage nach Injektion des Serums, welches eine Urtikaria, Übelkeit und Durchfall verursachte, war die Affektion abgeheilt. F. Juliusberg-Braunschweig.

Gaté, J., u. G. Charleux: De Charbon humain. Considérations clinique et thérapeutiques (Über Menschenanthrax. Klinische und therapeutische Betrachtungen). Presse méd., 1930, Nr. 19, S. 316.

Verff. haben 12 Fälle von Hautmilzbrand mit Anthraxserum behandelt. In der

Digitized by Google

Pustula maligna ist der B. anthracis unter 9 Fällen nur 5mal mikroskopisch nachgewiesen worden. Das Serum ist entweder subkutan oder intramuskulär injiziert worden. Die mittlere Gebrauchsdosis war 40 ccm. Die Injektionen sind täglich gemacht worden. Im ganzen sind 300—340 ccm Serum gegeben worden. In einem tödlich verlaufenen Falle konnte man nur eine Dosis von 110 ccm verabreichen. In drei anderen Fällen sind 100, 140 bzw. 170 ccm Serum injiziert worden. Der Temperaturabfall stellte sich in diesen Fällen sehr rasch ein. Bei den 12 mit Anthraxserum behandelten Fällen zeigte sich 5mal ein Serumexanthem, begleitet von Lokalödemen, Urtikaria, Gelenkschmerzen. Schwerere Fälle von Allgemeinreaktion sind nie vorgekommen. Mit dem therapeutischen Effekt mit Anthraxserum waren die Verff. zufrieden. T. Benedek-Leipzig.

Dermatomykosen

Perantoni-Satta, G.-Sassari: Un caso di tegna tricofitica in adulto (Ein Fall von Trichophytie beim Erwachsenen). (Sonderabdruck aus Studi Sassaresi, Serie II. Bd. 8, Fasc. II.) Verlag Stamperia della Libreria e Straniera. 1930.

Verf. beschreibt den Fall einer 33 Jahre alten Frau, die seit ihrem 10. Lebensjahre ununterbrochen an einer ungemein torpid verlaufenden Trichophytie der ganzen behaarten Kopfhaut litt. Myzelien sind aus allen Teilen des Krankheitsherdes massenhaft nachgewiesen worden. Die Kultur ergab Tr. violaceum.

T. Benedek-Leipzig.

Sartory, A., R. Sartory, G. Hufschmidt u. J. Meyer: Un cas d'onychomycose provoquée par un Eurotium nouveau: Eurotium Diplocyste n. sp. (Fall einer durch ein neues Eurotium: Eurotium diplocyste N. Sp. hervorgerufenen Onychomykose). C. r. Soc. Biol., 1930, Nr. 23, S. 881.

Die Erkrankung begann mit einer Entzündung und schmerzhaften Eiterung um den linken Daumennagel herum, dann ähnliche Erscheinungen an verschiedenen Zehen, ekzematöse Plaques an den Füßen. In den abgeschabten Nagelstücken fanden sich Pilze, deren Kulturen Perithezien mit Asken und Askosporen zeigten und zu der Gattung Eurotium gehören. Die asexuellen Fortpflanzungsapparate haben teils normale Formen, teils zeigen sie Basidien, die sich zu sterilen septizierten Fäden verlängern. Für diese neue Art wird der Name Eurotium diplocyste N. Sp. vorgeschlagen. E. Levin-Berlin.

Barbaglia, V.-Sassari: Epidermo- ed Onicomicosi da „Hemispora stellata" (Haut- und Nagelmykose durch Hemispora stellata). (Sonderabdruck aus Studi Sassaresie, Serie II, Bd. 8, Fasc. II.) Verlag Stamperia della Libreria Italiana e Straniera. 1930.

Es handelt sich um einen 40 Jahre alten Mann, der seit einigen Monaten an einer erythematosquamösen Dermatose der Interdigitalfalten litt. Ergriffen waren auch die Nägel. Aus den Krankheitsprodukten konnte mikroskopisch und kulturell Hemispora stellata nachgewiesen werden. T. Benedek-Leipzig.

Sartori, A., G. Hufschmidt u. J. Meyer: Contribution à l'étude des onychomycoses. Un nouveau champignon du genre Scopulariopsis Bainier (Scopulariopsis minimus) (Beitrag zum Studium der Nagel-Pilzerkrankungen. Ein neuer Pilz von der Gattung Scopulariopsis Bainier [Scopulariopsis minimus]). Bull. de l'Acad. de Méd., 1930. Bd. 103. Nr. 22, S. 604.

Bei einem 8jähr. Knaben fanden sich an beiden Daumen, einem Zeige- und Mittelfinger Verdickungen des freien Nagelrandes, lineäre Atrophien, Längsfissuren und Infiltration der Pulpafläche durch eine graue, bei durchscheinendem Licht gelbliche blättrige, mit der Kürette schwer abhebbare Masse. Es gelang, von der Affektion einen Pilz zu züchten, der zu der Gattung Scopulariopsis Bainier gehört und für den im Hinblick auf die geringen Dimensionen der Fruktifikationsorgane die Bezeichnung Scopulariopsis minimus vorgeschlagen wird. Heilung konnte erst durch monatelang fortgesetzte tägliche Darreichung von 0,05 Treparsol erzielt werden. E. Levin-Berlin.

Nachdruck (auch des Abschnittes „Tagesg. Nachr.") ist ohne Genehmigung des Verlegers nicht erlaubt

Verantwortlich für die Redaktion: für Originalabhandlungen und T. N.: Prof. Dr. J. H. Rille. Leipzig. Für Referatenteil und therapeutische Umfrage: Dr. Fritz Callomon, Dessau

Digitized by Google

Dermatologische Wochenschrift

Nr. 45 (Bd. 91) 8. November 1930

Aus der Klinik und Poliklinik für Haut- und Geschlechtskrankheiten der Universität München (Direktor: Geh. Rat Prof. Dr. L. von Zumbusch)

Über krankhafte Veränderungen der Haut bei Polycythaemia rubra vera

Von

Dr. Rudolf M. Bohnstedt, Assistent

Während spezifische Dermatosen bei Erkrankungen des leukozytären Anteils des Blutes schon seit langem bekannt sind, sind die Beobachtungen über das Auftreten von Exanthemen bei Alterationen des erythropoëtischen Systems des Blutes, im speziellen bei der Polycythaemia rubra vera, nur spärlich und erst vor einigen Jahren zum erstenmal gemacht worden.

Als erster stellte Werther 1922 einen Fall von pruriginösem Ekzem bei Polycythaemia vera vor. 1925 beschrieben dann Pick und Kaznelson eine eigenartige Dermatose, die sie bei einem Fall von Polyzythämie beobachten konnten, für die sie die Bezeichnung Acne urticata polycythaemica vorschlugen. Es handelte sich dabei um „eine universell ausgebreitete Hauterkrankung, welche mit einer hochgradig gesteigerten vasomotorischen Erregbarkeit einherging und die sich aus akneiformen, in ihrem Wesen urtikariellen Effloreszenzen zusammensetzte." Im selben Jahre beschrieb Richter einen nach seiner Anschauung parallelen Fall. Es handelte sich um einen 65jährigen Mann, dessen Gesichtshaut eine typisch entwickelte Acne rosacea aufwies und dessen hämopoetisches System im Sinne einer Polycythaemia vera verändert war. Während Richter auf Grund dieses Falles den von Pick und Kaznelson aufgestellten Begriff Acne urticata polycythaemica als Krankheit sui generis nicht anerkennen will und die Vermutung äußert, daß die Polycythaemia vera, ähnlich wie Magen-Darmerkrankungen, dysmenorrhoische Beschwerden, Störungen des endokrinen Systems usw., lediglich zur Bildung einer Acne rosacea disponiere, beharren Pick und Kaznelson in einer späteren Erwiderung auf ihrem Standpunkt und glauben, daß der Fall von Richter nicht zu ihrem in Parallele gestellt werden dürfte, da es sich in seinem Falle wohl um eine typisch entwickelte Acne rosacea bei Polyzythämie handele, jedoch nicht um eine „schwere, disseminierte, mit dem Eintritt niedrigerer Erythrozytenwerte völlig zur Abheilung gelangte Dermatose. Richter führt darauf als Beweis für seine Anschauung, daß die Polyzythämie nur zur Bildung einer gewöhnlichen Acne rosacea disponiere, noch einen Fall von Acne rosacea des Gesichts, der

Digitized by Google

Brust und des Rückens und einer gleichzeitig bestehenden Akrodermatitis chronica atrophicans bei Polyzythämie an.

In der Literatur der darauffolgenden Jahre, soweit sie uns zugänglich war, gelang es uns nur noch, einen von MESTSCHANSKI im Jahre 1927 veröffentlichten ähnlichen Fall zu finden, bei dem im Gesicht, an den Ohrläppchen, an der Brust, am Rücken, Skrotum, Penis und an den angrenzenden Teilen der Oberschenkel erbsen- bis linsengroße, blaurote papulöse, teilweise Pusteln tragende Effloreszenzen bestanden und der an einer typischen Polycythaemia rubra vera litt. MESTSCHANSKI bezeichnet diese von ihm beobachtete Dermatose im Einklang mit PICK und KAZNELSON ebenfalls als Acne urticata polycythaemica.

Die Beobachtungen dieser Autoren veranlassen uns jetzt zwei weitere Fälle von Acne rosaceaartigem Exanthem bei Polyzythämie, die wir in letzter Zeit beobachten konnten, als Beitrag zu diesem strittigen Fragenkomplex zu veröffentlichen.

Die Krankheitsgeschichten dieser beiden Fälle sind folgende:

Fall I, A. S., 48 Jahre, Gärtner.

Anamnese: Familienanamnese o. B. Frühere Krankheiten: Im Kindesalter Masern, schwere Mandelentzündung. 1914 in Amerika, wohin er ausgewandert war. Erkrankung der Gelenke (Gicht, Rheumatismus?). 1923 Denguefieber. 1925 acht Wochen lang in der MAYOschen Klinik stationär wegen Polycythaemia rubra vera, die dortselbst zum erstenmal diagnostiziert wurde, behandelt worden. Anfang 1926, nach seiner Rückkehr nach Deutschland erneute Gelenkerkrankung, die mit starken Schmerzen einhergegangen und abwechselnd bald in einem, bald in einem anderen Gelenk aufgetreten sei. Wegen derselben wurde er auf der internen Abteilung des Krankenhauses links der Isar, München, woselbst bei ihm eine Gicht bei Polyzythämie diagnostiziert wurde, mit Colchicin, Atophan sowie Röntgenbestrahlungen der Milz behandelt. Seit dem Jahre 1926 fühle er sich andauernd krank, er leide an Mattigkeit, Schwindel, Flimmern vor den Augen, Appetitlosigkeit, Schlaflosigkeit, immer wieder träten bald in einem, bald in einem anderen Gelenk, zumeist Zehen- und Fingergelenken, mit starken Schmerzen, Rötung und Schwellung einhergehende Entzündungen auf. Er befand sich seit der Zeit in fortlaufender ärztlicher Behandlung, ohne daß eine anhaltende Besserung eingetreten wäre. Auch wiederholte klinische Behandlung führte zu keinem wesentlichen Erfolg. Im Oktober 1929 und Frühjahr 1930 wurden bei ihm Röntgenbestrahlungen der langen Röhrenknochen vorgenommen. Er wird jetzt von der internen Abteilung des Krankenhauses rechts der Isar, wo er wegen Polyzythämie in stationärer Behandlung stand, wegen eines vor 2—3 Wochen aufgetretenen Exanthems, das am Skrotum, Schenkelbeugen, Brust und Rücken lokalisiert ist, in die Dermatologische Klinik verlegt. Er klagt über allgemeine Mattigkeit und Abgeschlagenheit, Schwindelgefühl sowie heftigen Juckreiz am Skrotum und mäßigen an Brust und Rücken. Infectiones vener. negantur. Es wird starker Alkoholabusus zugegeben.

Status praesens: Ein mittelgroßer Mann in einem stark reduzierten Ernährungszustande (Körpergewicht 59 kg bei 172 cm Körpergröße). Muskulatur schlaff, atrophisch. Gebeugte Körperhaltung. Leichte Kyphose der Wirbelsäule.

Integument: Sichtbare Schleimhäute sind tiefrot injiziert. Die Haut weist im allgemeinen eine rötliche Verfärbung auf. Es besteht ein sehr deutlich ausgebildeter Dermographismus. An der Haut des Rückens, der Brust, des Halses, Abdomens, der Glutäalgegend sowie vereinzelt auch im Gesicht sind etwa erbsengroße, intensiv himbeerrot verfärbte Knötchen, neben Pusteln, deren Sekret zum Teil zu Krusten eingetrocknet ist, sowie Pigmentationen und feinen, oberflächlichen Narben sichtbar. Die Extremitäten weisen, abgesehen von der rötlichen Hautverfärbung, keine krankhafte Hautbeschaffenheit auf. Die Haut des Skrotums und der Leistenbeugen ist im Sinne eines akuten nässenden Ekzems verändert: es besteht heftige entzündliche Rötung, starkes Nässen, am Skrotum sind Krustenauflagerungen vorhanden. Die histologische Untersuchung der oben erwähnten Knötchen zeigt das Bild einer unspezifischen Entzündung.

Digitized by Google

Interner Befund: Drüsenschwellungen sind nicht vorhanden, keine Strumabildung. An den Lungen und am Herzen kein krankhafter Befund. Blutdruck: 135/85. Leber palpatorisch und perkutorisch nicht vergrößert. Großer, derber Milztumor. Keine krankhaften Veränderungen am Nervensystem und an den Sinnesorganen. Extremitäten: Stark atrophische Muskulatur, Venen besonders an den unteren Extremitäten prall gefüllt, am rechten Ellenbogen im Abklingen begriffene Thrombose. Hände: Keine Trommelschlägerbildung, Fingernägel dunkelrot verfärbt. Geringe Palmarflexion der Grundphalangen mit mäßiger ulnarer Abduktion. Fingergelenke zur Zeit ohne nachweisbare entzündliche Veränderungen. Bewegungen eingeschränkt, grobe Kraft herabgesetzt. Linkes Kniegelenk: Konturen verstrichen, deutlicher Erguß mit Tanzen der Patella, Bewegungen sehr schmerzhaft, stark eingeschränkt, deutliches Krepitieren. Rechte Kniegelenkkonturen, besonders am unteren Rezessus, mäßig ausgeprägt, geringes Tanzen der Patella. Bewegungen eingeschränkt, mäßiges Krepitieren. Zehen: Metatarsophalangealgelenk der rechten großen Zehe entzündlich gerötet, geschwollen, äußerst schmerzhaft, übrigen Zehengelenke zur Zeit o. B.

Blutbefund: Serologisch: WR, SG negativ, Hgb 135; zytologisch: Erythrozyten 7,9 Millionen; F.-I. 0,84; Leukozyten 18 600, davon: Segmentkernige 60, Stabkernige 23, Lymphozyten 6, Monozyten 6, Junge 4, Eosinophile 6. Harnsäure im Blute: 9,83 mg%.

Urin: Spuren von Albumen, Zucker Ø. Sediment: vereinzelte Erythrozyten und Leukozyten.

Grundumsatz: 10% gesteigert.

Verlauf, Therapie: Die lokale Therapie bestand in Applikation von 5%iger Schwefeltrockenpinselung auf die akneiformen Effloreszenzen und in Behandlung des Genitalekzems mit Resorcin und Borwasserumschlägen. Pat. wurde purinfrei ernährt. Intravenös: Atophan 0,5 3mal täglich. Trotz sechswöchigen Klinikaufenthaltes konnte keinerlei Besserung erzielt werden. Es traten immer wieder neue Knötchen auf, die bald sich spontan zurückbildeten, bald sich in Pusteln umwandelten. Letztere heilten entweder mit feiner Narbenbildung oder Pigmentation ab. Das Ekzem wollte auch nicht abklingen. Trotz purinfreier Kost und Atophan- und Colchicinapplikation hielt sich der Harnsäurespiegel im Blute auf der derselben Höhe, auch ging die Zahl der Erythrozyten nicht zurück. In Anbetracht der zunehmenden Gelenkbeschwerden mußte der Pat. schließlich auf die II. medizinische Abteilung (Geh. Rat von Müller) verlegt werden. Von einer Bestrahlung des Knochensystems mit Röntgenstrahlen wurde im Einvernehmen mit dem Internisten in Anbetracht der Gicht, die als Ausdruck einer vermehrten Abbautätigkeit des Organismus infolge der Polyzythämie aufgefaßt wurde, sowie im Hinblick darauf, daß eine Röntgenbestrahlung der Knochen bereits vor einem halben Jahre ohne Erfolg durchgeführt worden war, vorerst abgesehen.

Fall II: J. B., 56 Jahre, Glasbläser (wurde ambulant im Mai und Juni 1930 in der dermatologischen und medizinischen Poliklinik behandelt).

Anamnese: Familienanamnese: Vater mit 55 Jahren an Tuberkulose, Mutter mit 89 Jahren an Altersschwäche gestorben. Ein Bruder herzkrank, drei weitere Geschwister gesund. Ehefrau an Karzinom gestorben, 2 Kinder gesund. Frühere Erkrankungen: Von Kinderinfektionskrankheiten weiß Pat. nichts, mit 21 Jahren Gonorrhoe, sonst angeblich nie krank. Jetziges Leiden: Seit Dezember 1929 steht Pat. in ärztlicher Behandlung. Er gibt an, daß ihn ein ständiges „Druckgefühl auf der Brust" sowie „gichtische" Anfälle an den Zehen zum Arzt geführt hätten. Seit April 1930 steht er in ambulatorischer Behandlung der medizinischen Poliklinik München, wo bei ihm eine Polycythaemia rubra festgestellt wurde. Von dort wird er am 20. Mai wegen eines bei ihm bestehenden Exanthems des Gesichts, der Brust und des Rückens in die dermatologische Poliklinik überwiesen. Über dasselbe gibt er an, daß er zwar schon seit Jahren ein „rotes" Gesicht habe, daß jedoch seit etwa einem halben Jahre die Rötung viel intensiver geworden sei und daß seit etwa derselben Zeit immer wieder Knötchen und Pusteln, die von einem geringen Juckreiz begleitet sind, im Gesicht und auch am übrigen Körper auftreten.

Befund: Ein 1,66 cm großer, 62 kg schwerer Mann im mittleren Ernährungszustande. Muskulatur mittelkräftig, Fettpolster geringfügig ausgebildet, regelrecht verteilt.

Digitized by Google

Integument: Schleimhäute: Die sichtbaren Schleimhäute sind tiefrot injiziert. Haut: Die gesamte Hautoberfläche weist eine rötliche, etwas ins bläuliche übergehende Verfärbung auf. Letztere ist besonders stark an den Händen, Fingern, Füßen und Zehen ausgeprägt. Die Nägel sind nicht verändert. Im Gesicht, an der Nase, Wangen, um den Mund herum, im Gebiet des Bartes ist die Haut ebenfalls intensiv blaurötlich verfärbt. Im Bereich der Rötung ist eine geringfügige Infiltration der Haut erkennbar. Es sind ferner vereinzelte etwa erbsen- bis linsengroße Knötchen sowie Pusteln an den befallenen Hautpartien sichtbar. Im allgemeinen erinnert der Befund des im Gesicht lokalisierten Exanthems sehr stark an eine Akne rosacea, doch ist die Farbe der Rötung eine andere, und zwar herrscht hier ein mehr himbeerfarbenes Rot vor. Am Rücken, Brust, Skrotum, Abdomen sind ebenfalls, wenn auch nur vereinzelt, etwa erbsengroße, intensiv rot verfärbte Knötchen, neben Pusteln und leichtpigmentierten Fleckchen erkennbar. Es besteht ein sehr stark ausgesprochener Dermographismus. Beim Reiben schwellen die oben erwähnten Knötchen leicht urtikariell an. Die histologische Untersuchung derselben ergibt das Bild eines unspezifischen entzündlichen Prozesses.

Interner Status: Derselbe weist keine nennenswerten Veränderungen auf. Als pathologisch ist lediglich ein großer, mäßig derber, glatter Milztumor zu verzeichnen.

Urinbefund: Albumen: 0,15 mg%, Sediment: einzelne Leukozyten, Erythrozyten, hyaline und granulierte Zylinder. Zucker negativ.

Blutbefund: Serologisch: WR, SG negativ. Hgb 150. Zytologisch: Erythrozyten 11,8 Millionen; F.-I. 0,63; Leukozyten 16 400, davon: Neutrophile 84,5, Eosinophile 0,5, Mastzellen 0,5, Monozyten 0,5, Übergangszellen 2,0, Lymphozyten: kleine 7,5, große 2,0, Myelozyten 2,0, Myeloblasten 0,5.

Verlauf und Therapie: Unter lokaler Anwendung einer 10%igen Schwefelzinkpaste und Bestrahlungen der langen Röhrenknochen sowie der Schulterblätter mit Röntgenstrahlen (je 1 HED, appliziert in 4 Serien; Filterung: 0,5 Zink, 3 mm Aluminium bei 30 cm Fokusabstand) ist eine geringfügige Besserung des Hautbefunds zu erkennen. Während im Laufe der Behandlung immer wieder neue Knötchen auftraten, die entweder eine Restitutio ad integrum zeigten oder sich in Pusteln umwandelten, um dann mit einer feinen oberflächlichen Narbe oder einer geringfügigen Pigmentation abzuheilen, sind jetzt, nach erfolgter Röntgenbestrahlung, keinerlei frische Effloreszenzen mehr erkennbar. Das Blutbild weist jetzt eine Verringerung der Erythrozyten um 2,5 Millionen und der Leukozyten um 6,5 Tausend. Pat. fühlt sich im allgemeinen viel kräftiger und hat 2 Kilo zugenommen.

Auf Grund dieser beiden Beobachtungen möchten wir uns der Auffassung von PICK und KAZNELSON, daß es sich bei den akneiformen Exanthemen, die in Gefolgschaft einer Polycythaemia vera auftreten, um eine eigene von der Acne rosacea abtrennbare Dermatose handelt, anschließen. Wenn auch der von uns beobachtete zweite Fall klinisch eine große Ähnlichkeit mit einer Acne rosacea bot, möchten wir ihn doch nicht als eine gewöhnliche Acne rosacea ansprechen. Rein morphologisch unterschieden sich die bei ihm zur Beobachtung gelangten Primäreffloreszenzen durch ihre mehr himbeerrote Verfärbung von den Acne-rosacea-Knötchen. Ferner blieb das Exanthem nicht nur auf das Gesicht beschränkt, sondern befiel auch die Haut des übrigen Körpers. Vor allem aber möchten wir auf die ausgesprochene vasomotorische Erregbarkeit der Haut, die in unseren beiden Fällen sehr deutlich zu erkennen war, hinweisen, die ja für die Acne rosacea keineswegs charakteristisch ist. Wegen derselben ist auch die von PICK und KAZNELSON vorgeschlagene Bezeichnung Acne urticata durchaus gerechtfertigt.

Die Meinung RICHTERS, daß es sich bei derartigen Fällen um eine gewöhnliche Acne rosacea, der eine Polyzythämie als dispositionelles Moment zugrunde liegt, handelt, möchten wir nicht teilen, und zwar eben

Digitized by Google

aus dem Grunde, daß bei derlei Exanthemen nicht so sehr die Akne im Vordergrund steht, sondern, daß die als Akneknötchen imponierenden Effloreszenzen nur sekundäre Begleiterscheinungen einer weit schwerwiegenderen Alteration der Haut sind. Der pathogenetische Entwicklungs- und Entstehungsprozeß der hier vorliegenden Dermatose kann zweifellos seinem Wesen nach einem solchen bei Acne rosacea sehr nahestehen. Und doch scheint dieses an sich wohl gleiche pathogenetische Geschehen unter dem Einfluß der durch die Polyzythämie geschaffenen anderen Verhältnisse im Blute zu morphologischen Veränderungen an der Haut führen, die, wie wir es bereits oben hervorgehoben haben, von der Acne rosacea leicht abweichen.

Wir möchten deshalb die Fälle von Hautveränderungen bei Polyzythämie, die eine Acne-rosacea-artige Dermatose aufweisen, wie unseren Fall II, als durch die Polyzythämie bedingte Modifikationsformen der Acne rosacea auffassen.

Die Haut bei Polyzythämie scheint sich in einem abnormen Erregungszustand zu befinden, der sich durch die intensive rote Verfärbung der gesamten Haut und durch die stark ausgeprägte vasomotorische Erregbarkeit manifestiert. Daß es bei diesem Erregungszustand der Haut leichter als bei einer gesunden Haut zu einer Entwicklung pathologischer Effloreszenzen, sei es Knötchen, sei es Pusteln, oder sogar zu einem ekzematösen Symptomenkomplex, wie es WERTHER und wir im Falle I beobachten konnten, kommt, ist wohl leicht verständlich. Ob bei der Entwicklung des Ekzems lediglich die Polyzythämie als solche oder andere durch sie wiederum sekundär bedingte Faktoren, wie vielleicht der in unserem Fall I festgestellte erhöhte Harnsäurespiegel im Blute eine Rolle spielen, ist wohl kaum zu entscheiden.

Ob es deswegen berechtigt ist, wie PICK und KAZNELSON es tun, einen eigenen Krankheitsbegriff Acne urticata polycythaemica aufzustellen, ob es nicht zweckmäßiger wäre, alle bei der Polycythaemia rubra auftretenden Exantheme als durch die Polyzythämie bedingte Modifikationsformen von an sich banaler Dermatosen aufzufassen, möchten wir hier nicht entscheiden. Auf alle Fälle ist die Tatsache, daß die Polycythaemia vera in mehr oder weniger starkem Grade die Haut alterieren kann, nicht zu umgehen.

Wenn wir auch in unserem Falle keine wesentliche Besserung des Hautbefundes durch Röntgenbestrahlungen des Knochensystems erkennen konnten, so möchten wir doch in therapeutischer Hinsicht PICK und KAZNELSON zustimmen und erachten die von ihnen empfohlene Therapie — Röntgenbestrahlung des Knochensystems — als eine kausal angreifende, als die am meisten Erfolg versprechende.

Zusammenfassung

Es wird über zwei Fälle von akneiformem Exanthem bei Polycythaemia rubra vera berichtet. Bei einem der Fälle bestand außerdem ein Ekzem, dessen Entstehung ebenfalls mit der Polyzythämie bzw. mit den bei derselben stark erhöht vorgefundenen Harnsäuremengen im Blute in Zusammenhang gebracht wird.

Digitized by Google

Literatur

NAEGELI, Blutkrankheiten, 1919, S. 543. — WERTHER, Zbl. Hautkrkh., Jg. 1925, Bd. 14, S. 295. — PICK u. KAZNELSON, Dermat. Wschr., Jg. 1925, Bd. 80, S. 159. — RICHTER, Dermat. Wschr., Jg. 1925, Bd. 81, S. 1075 u. 1736. — PICK u. KAZNELSON, Dermat. Wschr., Jg. 1925, Bd. 81, S. 1735. — MESTSCHANSKI, Dermat. Wschr., Jg. 1927, Bd. 85, S. 1350.

Aus der Deutschen Dermatologischen Klinik (Prof. Dr. C. KREIBICH) in Prag

Arsenexanthem unter dem Bilde der Pityriasis lichenoides chronica

Von

Dr. R. BEZECNY, Assistent der Klinik

Vor kurzem konnten wir einen 51 J. alten Mann beobachten, der neben Veränderungen, wie sie eine chronische Arsenintoxikation hervorruft, ein Exanthem aufwies, das dem Bilde der Pityriasis lichenoides chronica entsprach.

Da ein derartiges Exanthem nach Arsen bisher selten beobachtet wurde, wollen wir kurz über unsere Beobachtung berichten.

Dem Pat. wurde wegen einer Erkrankung, die in schuppenden Herden am behaarten Kopf, an Ellbogen und Knien, außerdem in einem Herde an der Nase bestand und die wohl als Psoriasis aufgefaßt werden kann, vor 29 Jahren vom Arzte Arsen verordnet. Pat. nahm Tinct. Fowleri 10,0 — Tinct. opii 1,0 (ansteigend bis zu 10 Tropfen) einige Male im Jahre. Die Hauterkrankung heilte ab. Der Pat. nahm jedoch, um einen neuerlichen Ausbruch der Erkrankung zu verhindern, das Arsen mehrmals im Jahre weiter. Als in den letzten Jahren ein juckender Herd am linken Unterschenkel auftrat, erhöhte er die Arsengaben auf 30 Tropfen täglich. In den letzten Jahren bildeten sich mächtige Schwielen an Händen und Füßen aus, außerdem hatte der Pat. im letzten Jahre eine hartnäckige Konjunktivitis und Pharingitis. Vor 3 Wochen trat ein kleinfleckiges juckendes Exanthem an den Oberarmen und Brust auf. Bei der Untersuchung fanden wir die Haut des ganzen Körpers verdünnt, trocken und kleinfleckig pigmentiert. An den Beugeseiten, vereinzelt auch an den Streckseiten der Oberarme, der Brust und der Vorderfläche der Oberschenkel exanthemartig nicht sehr zahlreiche kleine, flache, hellrote Knötchen ohne sichtbare Schuppung und in ihrer Fortentwicklung überlinsengroße gelblichrote Effloreszenzen, die mit einer dünnen weißlichen, im Zentrum haftenden Schuppe bedeckt waren. Nach der Entfernung der Schuppe im Zentrum eine kleine Delle. Keine Blutung nach Entfernung der Schuppe. An den Handflächen und Fußsohlen eine mächtige Hyperkeratose. Ein keratotischer Herd auch am oberen Rande des rechten Ohrläppchens. Die Dicke der Hornschicht an den Händen betrug stellenweise wohl mehr als 1 cm. Am linken Unterschenkel ein schuppender Herd verdickter, pigmentierter, im Relief vergröberter Haut, der einer Neurodermitis entspricht. Einige variköse Venen über diesem Herd erklären die Ätiologie. In der Lendengegend ist die Haut mit Betonung der Follikel leicht verdickt, stärker pigmentiert und kleiig schuppend.

Dem klinischen Bilde nach entsprechen die Effloreszenzen an den Armen und Brust der Pityriasis lichenoides chronica. Die Veränderung der Haut, die Keratosen, sind Erscheinungen, die einer chronischen Arsenintoxikation entsprechen.

Das pityriasis-lichenoides-artige Exanthem auf die bestehende Arsenintoxikation zurückzuführen, berechtigt uns erst die Beobachtung, daß nach vollständigem Aussetzen des Arsens innerhalb von 3 Wochen das Exanthem spurlos verschwand.

Digitized by Google

Es ist zu verwundern, daß die verhältnismäßig niedrige Dosis von Arsen, die in den letzten Jahren nicht viel über ein Zentigramm der reinen Säure pro die betrug, zu diesen hochgradigen Veränderungen führte. Von den Arsenikessern Steiermarks sind ja Dosen von 1 g und darüber pro dosi bekannt. Ob das zeitweilige Unterbrechen der Arsenmedikation oder vielleicht die Verbindung mit Opium der Grund sein könnte, wollen wir nicht entscheiden. Nach Salvarsan beobachteten Liebner und Rado ein protrahiert verlaufendes parapsoriasiformes Exanthem. Wir finden jedoch keine näheren Angaben über die Gruppe der Parapsoriasis, der das Exanthem glich.

Bei Beurteilung des beschriebenen Falles müssen wir noch folgendes in Betracht ziehen. Das ist die Möglichkeit eines atypisch verlaufenden Psoriasisschubes bei gleichzeitiger Arsenmedikation. Diese Annahme ist jedoch wohl im Hinblick darauf, daß bei Aussetzen des Arsens die Symptome verschwanden, nicht berechtigt. Auch gegen die Annahme einer echten Pityriasis lichenoides chronica spricht der Umstand, daß das Exanthem nach Aussetzen des Medikamentes prompt verschwand.

Wäre die Wirkungsweise des Arsens im menschlichen Körper eine eindeutigere, würden diese Beobachtungen uns einen Hinweis auf die Ätiologie der Parapsoriasis in der Form der Pityriasis lich. chron. geben können. Wir nehmen vom Arsen an, daß es imstande ist, Parakeratose zu Hyperkeratose umzuwandeln, weiteres auch einen Einfluß auf das Gefäßsystem der Haut ausüben kann. Dies sind ja unsere Bestrebungen bei der Anwendung des Arsens in der Dermatologie. Bei der chronischen Arsenvergiftung kommt es, wenn wir uns nach der Einteilung Brouardel und Bouchets (Toxikologie Starkenstein Rost-Pohl) richten, in der zweiten Phase zu Kapillarlähmung im Bereiche der Schleimhäute und der Haut. Diese Tatsache läßt uns an die Annahme denken, die die Pityriasis lichenoides chron. als eine Vasomotorenstörung durch toxische Einflüsse auffassen will. Für diese Annahme spräche ja auch die Parallele, die man zwischen den hämorrhagischen Exanthemen bei Pityriasis lich. chron. und denen bei Arsenvergiftungen ziehen kann. Demgegenüber steht jedoch die Tatsache, daß Fälle von Pityriasis lich. chron. beobachtet wurden, die normale vasomotorische Verhältnisse aufgewiesen haben. Der Juckreiz, den wir in unserem Falle anführten, so auch die kurze Dauer, sprechen nicht dagegen, daß der beschriebene Fall dem Bilde der Pityriasis lich. chron. gleicht, denn die erstere Beobachtung machten schon Matzenauer, Herxheimer, Wise, Kaposi und Spiegler, von einem ganz akut verlaufenden Pityriasis lich. chron. berichtet Touton.

Literatur

Juliusberg, Pityriasis lichenoides chron. Handb. d. Haut- u. Geschlechtskrkh., Bd. 7, 1. — Starkenstein, Arsenvergiftung. Starkenstein-Rost-Pohl, Lehrbuch der Toxikologie.

Digitized by Google

Aus der dermatologischen Abteilung des Allgemeinen Krankenhauses Hamburg-Barmbeck
(Leitender Arzt: Prof. Dr. E. Delbanco)

Syphilitischer Primäraffekt als Eintrittspforte einer Streptokokkensepsis

Von

Dr. A. Boss, Assistenzarzt, und Prof. Dr. E. Delbanco

Im Beck-Album, welches zur Feier des 25jährigen Dozentenjubiläums des hervorragenden ungarischen Dermatologen bestimmt war, nunmehr nach seinem plötzlichen Hinscheiden ein Erinnerungszeichen darstellt, haben wir ausführlich über den tragischen Fall eines Arztes berichtet. Nach brieflicher Mitteilung unseres verehrten Polyhistors Prof. Rille, ist diesem eine solche Beobachtung aus eigener klinischer Tätigkeit, ebenso wie aus der Literatur niemals entgegengetreten.

Darum mag an dieser Stelle der interessante Beitrag zum Wesen der Doppelinfektion, wenn auch nur auszugsweise, niedergelegt werden. Entgegen der ausführlicheren Arbeit an oben erwähnter Stelle soll der klinische Bericht des Herrn Kollegen Bertram von der ersten medizinischen Klinik des Allgemeinen Krankenhauses Hamburg-Barmbeck (Prof. Knack) hier ohne Kürzung Aufnahme finden.

Pat. Z. J., 35 Jahre, Arzt, wurde am 1. III. auf unsere Abteilung aufgenommen wegen Ulzera am Penis. Die Anamnese ergab, daß etwa 4 Wochen nach dem letzten Koitus Stellen am Penis aufgetreten waren, die in der Annahme, daß es sich um Ulcera mollia handele, von dem Pat. mit Karbolsäure, Jodoform und Scharlachsalbe behandelt wurden, ohne daß damit die Ulzera zum Verschwinden gebracht wurden. Angeblich bestehen seit einigen Tagen hohes Fieber und starke Schmerzen in der Lendengegend. Der Befund zeigt einen kräftigen Patienten in stark herabgesetztem Kräftezustand, die Zunge ist stark belegt und trocken, der Puls beschleunigt. Am Sulcus coronarius finden sich einige schmierig belegte scharfrandige Ulzera. Ein am Stamm des Penis distalwärts gelegenes Ulkus zeigt suspekte Induration. Die linksseitigen Leistendrüsen sind derb und indolent mit Ausnahme einer oberhalb des Poupartschen Bandes fühlbaren, etwa pflaumengroßen Drüsenschwellung, die äußerst schmerzhaft ist. Bei der Aufnahme beträgt die Temperatur 37,8°. Im Abstrich Spirochaeta pallida und Streptobazillen negativ.

Abends jedoch schneller Anstieg der Temperatur auf 40,3°, unter starker Zunahme der Schmerzen in der linken tiefgelegenen Leistendrüse. Dieses abnorme Verhalten der Temperatur in Verbindung mit der extremen Schmerzhaftigkeit der Leistendrüse legte uns gleich den Gedanken einer von dieser Drüse ausgehenden Bakteriämie nahe. Konsultation des Chirurgen zwecks eventueller operativer Entfernung des Sepsisherdes. Die morgendliche Remission des nächsten Tages und der prompt abends erfolgende Anstieg auf 39,8° bestärkten uns in unserer Wahrscheinlichkeitsdiagnose: Sepsis, die zur Gewißheit wurde, als am übernächsten Tage nach der Aufnahme bereits metastatische Thrombophlebitiden an den Extremitäten auftraten.

Über den weiteren Verlauf unterrichtet uns die Krankheitsgeschichte der inneren Abteilung (Sekundärarzt Dr. Bertram):

3. III. Im Laufe des Tages Zunahme der Infiltrationen am rechten Unterarm, am linken Ober- und Unterarm und an der linken Wade. Starke Rötung, brettharte, außerordentlich schmerzhafte Infiltrationen. Temperatur bis 40,4°. WR ++++. Blutkulturen angesetzt. In der linken Inguinalfalte kirschkerngroße Drüsen, die nur wenig schmerzhaft sind, die rechten Inguinaldrüsen ebenfalls vergrößert, hart, nicht schmerzhaft. Ulzerationen am Penis zum Teil gereinigt, zum Teil mit schmierigem Sekret bedeckt. Blutsenkung 60 mm/h, 87 mm/2 h. Blutbild: Starke Links-

Digitized by Google

verschiebung, 25% Stabkernige bei nur 10500 Granulozyten. Herz und Lungen vollkommen frei. Milz nicht vergrößert.

Diagnose: Sepsis, wahrscheinlich von Thrombophlebitis einer Beckenvene ausgehend. Lues 2.

4. III. Infiltrationen nehmen an Umfang zu; links reicht das Infiltrat bis über die Klavikula; enorme Schmerzen. Neues Infiltrat an der Außenseite des linken Oberschenkels. Herz, Lungen o. B., Puls kleiner. Tachykardie. Am Abend Subikterus. Im Dunkelfeld keine Spirochäten nachweisbar. Erneut Blutkultur. Untersuchung der Zähne und des Nasen-Rachenraumes o. B.

5. III. Allmählicher Verfall; Puls kleiner. Ausgesprochener Ikterus. Auf Kulturen bisher nichts gewachsen. Mittags Punktion einer Erweichung am rechten Ellbogen: ½ ccm hämorrhagischer trüber Flüssigkeit; im Ausstrich und hängenden Tropfen Streptokokken. Bakteriologische Abteilung (Prof. Grätz) teil mit, daß auf einer Blutplatte vom 4. III. ebenfalls Streptokokken gewachsen seien. Damit Diagnose: Streptokokkensepsis gesichert.

Milz nicht sicher tastbar.

6. III. Schneller Verfall: Zunahme des Ikterus. Infiltrate immer noch sehr hart. Schmerzen besonders in der rechten Wade. Es besteht Euphorie.

Pat. ist vollkommen klar. Um 17 Uhr Exitus letalis.

Die Sektionsdiagnose lautet (Dr. Stoltenberg): Hauptleiden: Affectio ad genitale. Todesursache: Sepsis.

Anatomische Diagnose: Mehrere Ulzera an der Glans penis. Eitrige Einschmelzung der linksseitigen Inguinaldrüsen. Septischer Thrombus in der Vena spermatica links. Thrombosen im prävesikalen Venengeflecht. Septische Milzschwellung. Blutungen im Perikard, Epikard, Pleuren, Peritoneum, Schleimhaut des Magens und des Darmes. Ikterus der Haut und der inneren Organe. Schlaffes, dilatiertes Herz. Hypostase beider Unterlappen. Stauung und trübe Schwellung von Leber und Nieren. Bakteriologische Untersuchung steril entnommenen Herzblutes: Massenhaft Streptococcus haemolyticus. WR vom Leichenblut: ++++.

Die histologische Untersuchung der Ulzerationen am Penis läßt aus Art und Anordnung der Lymphstauung, aus Form und Verteilung der Plasmazellinfiltrationen, aus den Gefäßveränderungen die Diagnose des syphilitischen Primäraffektes — trotz der grundsätzlichen Schwierigkeiten solcher Diagnose beim Fehlen von Spirochäten im Schnitt — mit Sicherheit stellen. Die Schnitte zeigen größere und kleine Lymphspalten, auch die periadventitiellen Lymphräume der Gefäße, austapeziert mit Streptokokken. Streptokokken ließen sich auch nachweisen in den Schnitten durch den anatomischen Lymphdrüsenbubo. Also war es über den syphilitischen Initialaffekt zur Invasion von hochvirulenten Streptokokken gekommen, die innerhalb weniger Tage unter dem Bilde einer Sepsis zum letalen Ausgang geführt hat.

Über die fesselnden gegenseitigen Beziehungen einer solchen Doppelinfektion bei den verschiedenen biologischen Reaktionen des Gewebes auf die Spirochaeta pallida und den pathoforen Streptokokkus haben wir uns in der ausführlicheren Arbeit ausgelassen. Diese ist uns auch wieder Anlaß geworden, die Frage aufzuwerfen, wie sich histologisch die spezifische Härte auswirkt und welche Erklärung noch den histologischen Bildern naheliegt. Wir begegnen uns hier mit den Anschauungen, welche Karl Benda erst jüngst im „Handbuch der Hautkrankheiten" entwickelt hat. Delbanco hatte sich schon 1913 im gleichen Sinne geäußert.

Eine offene Frage, die Prof. Rille in seinem Schreiben mit aufgeworfen hat, bleibt immer, warum die venerischen, am Genitale sitzenden Ulzerationen von verwahrlosten Frauen und Männern so selten für sekundäre Infektionen die Eingangspforten liefern.

Digitized by Google

Aus der Universitäts-Hautklinik Berlin
(stellvertretender Direktor: Prof. Dr. Franz Blumenthal)

Zur Frage der Quecksilberüberempfindlichkeit

Von

Prof. Dr. Franz Blumenthal und Dr. Käte Jaffé

In unserer Arbeit[1]) über Amalgamplomben als Ursache von Quecksilberdermatitis konnten wir zeigen, daß bei einem überempfindlichen Menschen durch 2,5%ige Sublimatlösung eine sehr starke allergische Hautentzündung sich auslösen ließ, während mit einer 3%igen weißen Präzipitatsalbe keine Reaktion auftrat. Wir schlossen daraus, daß aus dem Präzipitat, einer in Wasser praktisch unlöslichen Quecksilberkomplexverbindung (HgNH2Cl), die zur Auslösung des Insultes notwendige Quecksilbermenge nicht frei wird.

Diese Befunde gaben den Anlaß, uns weiter mit der Frage der Überempfindlichkeit gegen die verschiedenen Formen der Quecksilberverbindungen zu beschäftigen, insbesondere suchten wir festzustellen, welche Gradunterschiede in der Wirkung verschiedener Quecksilberverbindungen auf die Haut festzustellen sind.

Für die Prüfung der Wirkung des Quecksilbers auf die Haut wurden folgende Hg-Verbindungen in Form von Salben mit jeweils 2,2% Quecksilber verwendet: und zwar:

1. Hydrarg. bichloratum (Sublimat) . . 74% Hg
2. Hg cyanat. . . . . 79% Hg
3. Hg metallicum . . . . . 100% Hg
4. Hg praecipitat. alb. . . . . 79% Hg
5. Hg oxydat. rubr. . . . . 93% Hg
6. Hg salicylicum . . . . . 54% Hg
7. Hydrarg. chloratum (Kalomel) . . . 85% Hg

Mit diesen Salben wurde die sogenannte „Läppchenprobe" angestellt, d. h. die Salben wurden mit einem kleinen Mulläppchen auf die Haut gelegt, mit Leukoplast bedeckt und 24 Stunden liegengelassen. Um die Wirkung der verschiedenen Quecksilberverbindungen am normalen Menschen festzustellen, wurden zunächst 50 nicht überempfindliche Individuen durchgeprüft. Die Prüfung fiel folgendermaßen aus:

3%ige Sublimat-Vaseline	2,8%ige Hg-cyan.-Vaseline	2,2%ige Hg-met.-Vaseline	2,8%ige Hg-praec.-alb.-Vaseline	2,4%ige Hg-oxyd.-rubr.-Vaseline	2,6%ige Kalomel-Vaseline	4%ige Hg-sal.-Vaseline
Bläschen in 50%	Bläschen in 25%	—	—	—	—	—
Infiltration in 100%	Infiltration in 100%	—	—	—	—	—
Rötung in 100%	Rötung in 100%	Rötung in 50%	Rötung in 12%	Rötung in 12%	Rötung in 4%	Rötung in 4%

[1]) Blumenthal und Jaffé, Dtsch. med. Wschr., 1929, Nr. 41.

Digitized by Google

Die Tabelle zeigt, daß zwar gewisse individuelle Schwankungen bestehen, daß sie sich aber in engen Grenzen halten. Sämtliche Menschen reagierten auf Sublimat, und zwar in 50% mit Bläschen, die auf stark infiltrierter Basis standen, in 50% mit Infiltrationen und Rötung ohne Blasenbildung.

Sämtliche Menschen reagierten auf Hg cyanat., und zwar 25% mit Infiltration und Blasenbildung, 75% nur mit Infiltration und Rötung.

Die übrigen Verbindungen lösten nur bei einem Teil der Fälle eine Rötung aus, zu Infiltration und Blasenbildung kam es hier nicht. So trat mit Hg metallicum Rötung auf bei 50% der Fälle, mit Hg praecipitatum und Hg oxydatum zeigte sich nur in 12% der Fälle Rötung, mit Hg salicylicum und Kalomel wurde sogar nur in 4% der Fälle Rötung beobachtet.

Für die Auslösung der Hautreaktion muß die betreffende Quecksilberverbindung Wasserlöslichkeit oder im Falle des Fehlens der Wasserlöslichkeit Reaktionsfähigkeit mit Hautstoffen oder Hautbestandteilen besitzen.

Betrachtet man von diesem Gesichtspunkte aus die einzelnen Verbindungen und ihre Wirkung auf die Haut, so hat dasjenige Präparat, welches an unseren Normalfällen die stärkste Reaktion erzeugte, nämlich das Sublimat, sehr gute Wasserlöslichkeit und die größte Reaktionsfähigkeit, da es leicht in wäßriger Lösung unter Abspaltung von Hg-Ion dissoziiert. Diese Eigenschaften reichen aus, um selbst am Normalen starke Hautreaktionen herbeizuführen.

Das in unserer Skala an zweiter Stelle stehende Hg cyanatum ist zwar noch leichter wasserlöslich, enthält aber das Quecksilber in komplexer Bindung, ist demnach kaum dissoziiert. Man wird also wegen der großen Wasserlöslichkeit eine starke Wirkung voraussetzen, wegen der schlechten Dissoziierbarkeit wird diese Wirkung aber hinter derjenigen des Sublimats zurückbleiben müssen, wie es auch tatsächlich der Fall ist.

Die übrigen geprüften Verbindungen sind sämtlich im Wasser nur in Spuren löslich, können also praktisch als unlöslich gelten. Erst durch sekundäre Reaktionen mit Hautbestandteilen kann aus ihnen Quecksilber frei werden; wie aber die geringe Wirkung am Normalen zeigt, tritt diese Reaktion kaum in Erscheinung, am wenigsten beim Kalomel und Hg salicylicum.

Wie liegen nun die Verhältnisse beim Überempfindlichen?

Wir hatten außer dem schon veröffentlichten Fall Gelegenheit, folgende vier weitere Fälle von Quecksilberüberempfindlichkeit durchzuprüfen.

Fall 1: 23jähr. Lupuspatientin, die nach Einlegen eines zuvor in Sublimatlösung aufbewahrten Thermometers eine Dermatitis der Achselhöhle bekam.

Fall 2: 25jähr. Medizinstudentin, die nach einmaliger Waschung mit Hg oxycyanatum an einer bullösen Dermatitis beider Hände und Unterarme erkrankte.

Fall 3: 40jähr. Pat., bei dem sich nach einmaligem Einreiben der Hand mit weißer Präzipitatsalbe eine Dermatitis über den ganzen Körper ausbreitete.

Fall 4: 45jähr. Mann, der vor 3 Jahren nach Arbeiten mit einer Saatbeize zunächst an den Armen, dann am ganzen Körper eine Dermatitis bekam. Seither sehr häufig Hautentzündung.

Das Resultat der Prüfungen dieser Patienten mit den verschiedenen Quecksilbersalben von gleichem Quecksilbergehalt ist in der folgenden Tabelle zusammengestellt:

Digitized by Google

	3%ige Sublimat-Vaseline	2,8%ige Hg-cyan.-Vaseline	2,2%ige Hg-met.-Vaseline	2,8%ige Hg-praec.-Vaseline	2,4%ige Hg-oxyd.-Vaseline	2,6%ige Kalomel-Vaseline	4%ige Hg-sal.-Vaseline
Fall 1	Blase	—	—	—	—	—	—
	Infiltration ++++	Infiltration ++++	Infiltration ++	Infiltration ++	Infiltration +	—	—
	Rötung 3 : 3 cm	Rötung 3 : 3 cm	Rötung 4 : 4 cm	Rötung 4 : 4 cm	Rötung 3 : 2 cm	Rötung 2 : 3 cm	Rötung 2 : 1 cm
Fall 2	Blasen	Bläschen	—	—	—	—	—
	Infiltration ++++	Infiltration ++++	Infiltration +++	Infiltration +++	Infiltration +++	—	—
	Rötung 3,5 : 3,5 cm	Rötung 3 : 3 cm	Rötung 4,0 : 2,0 cm	Rötung 4,0 : 4,0 cm	Rötung 4,0 : 3,0 cm	Rötung 2,5 : 2,5 cm	Rötung 2,0 : 2,0 cm
Fall 3	Blasen	Bläschen	—	—	—	—	—
	Infiltration ++++	Infiltration ++++	Infiltration +++	Infiltration +++	Infiltration +++	Infiltration ++	—
	Rötung 3,5 : 3,5 cm	Rötung 4,0 : 3,0 cm	Rötung 4,0 : 5 cm	Rötung 3,0 : 3 cm	Rötung 4,0 : 3 cm	Rötung 3,0 : 3 cm	Rötung 1,0 : 1,0 cm
Fall 4	Blasen	Bläschen	Bläschen	Bläschen	Bläschen	Bläschen	Spärlich Bläschen
	Infiltration ++++	Infiltration ++++	Infiltration +++	Infiltration +++	Infiltration ++	Infiltration ++	Infiltration ++
	Rötung 3,5 : 3,5 cm	Rötung 3,5 : 3,5 cm	Rötung 3,5 : 3,5 cm	Rötung 3,5 : 2 cm	Rötung 3,5 : 2 cm	Rötung 3,5 : 2 cm	Rötung 2,0 : 2,0 cm

Bei den geprüften überempfindlichen Individuen waren sämtliche angewandten Verbindungen wirksam, und zwar der Intensität nach geordnet in folgender Reihenfolge: Sublimat, Hg cyanatum, Hg metallicum. Hg praecipitatum album, Hg oxydatum rubrum, Kalomel, Hg salicylicum. Die am Normalen ermittelte verschieden starke Intensität der Quecksilberverbindungen tritt also auch beim Allergiker in der gleichen Reihenfolge in Erscheinung, jedoch genügen am Überempfindlichen schon minimalste, in Reaktion mit dem Hautgewebe tretende Quecksilbermengen. um eine entzündliche Reaktion hervorzubringen.

Die bekanntermaßen ungleiche Stärke der Überempfindlichkeit bei verschiedenen Individuen kommt auch in diesen Untersuchungen zum Ausdruck. Während bei dem früher beschriebenen Fall von Quecksilberüberempfindlichkeit eine besonders starke Reaktion durch Sublimat ausgelöst wurde und nach Hg praecipitatum keine Reaktion auftrat, sahen wir bei den folgenden 4 Fällen eine entzündliche Reaktion auf sämtlich geprüfte Verbindungen, aber doch, wie aus der Tabelle hervorgeht, in verschiedener Stärke. Die schwächste Allergie zeigte Fall 1, bei dem es nur durch Sublimat zu Blasenbildung kam, Hg cyanat. nur starke Infiltrationen ohne Blasenbildungen erzeugte und die übrigen Verbindungen entweder nur schwache Infiltrationen oder lediglich Rötungen auslösten. Die stärkste Allergie zeigte Fall 4, bei dem die Reaktion auf sämtliche Verbindungen bis zu Blasenbildungen gesteigert war.

Auf diesen Fall 4 sei noch besonders eingegangen, da seine Vor-

Digitized by Google

geschichte auch allgemein weitgehendes Interesse bietet. Dieser Patient ist uns zur Begutachtung überwiesen worden; bei ihm ist die Hautentzündung zum erstenmal einige Stunden nach Säen von Getreide aufgetreten, das mit einer Saatbeize vorbehandelt war. Diese Saatbeizen enthalten u. a. Arsen-, Kupfer- oder Quecksilberpräparate. Infolgedessen haben wir die Hautempfindlichkeit des Patienten gegen Arsen, Kupfer und Quecksilber geprüft. Kupfer- und Arsenproben verliefen reaktionslos, gegen Quecksilber bestand hochgradige Überempfindlichkeit. Es muß als fast bestimmt angenommen werden, daß die Saatbeize Quecksilber enthalten hatte und somit die Dermatitis ausgelöst hatte.

Die Ergebnisse sind von besonders praktischer Bedeutung hinsichtlich des im freien Handel belassenen weißen Präzipitats, welches vor allen Dingen für kosmetische Salben Verwendung findet, und ferner hinsichtlich der Quecksilber enthaltenden Getreidebeizen. Man darf wohl annehmen, daß auch von quecksilberempfindlichen Patienten einige die therapeutische Anwendung von Präzipitat und die gewerbliche Berührung mit Saatbeizen ohne gesundheitliche Schädigungen vertragen werden. Trotzdem bleiben Fälle übrig, bei denen jede Berührung mit den Stoffen genügt, um schwere Gesundheitsschädigungen auszulösen. Derartige hochgradige Überempfindlichkeiten stellen aber doch Ausnahmezustände dar, und es wäre zu weit gegangen, hieraus gesetzliche Vorschriften ableiten zu wollen. Wird man doch kaum einen wirksamen Stoff finden, bei dem nicht hin und wieder eine derartige Überempfindlichkeit nachzuweisen wäre. Es wird genügen, die Tatsache dieser Möglichkeit zur Kenntnis zu nehmen und eventuell in der Gebrauchsanweisung darauf hinzuweisen, daß das betreffende Präparat ausnahmsweise Hautentzündungen hervorrufen kann und daß bei Auftreten von Hautentzündungen mit der Anwendung aufgehört werden muß und ärztliche Hilfe in Anspruch zu nehmen ist.

Die passive Übertragung der Überempfindlichkeit im Sinne Prausnitz Küstner ist uns an den vier mitgeteilten Fällen nicht gelungen. Es entspricht dies den Anschauungen vieler Autoren, daß Überempfindlichkeit gegen anorganische Stoffe nicht passiv übertragbar ist. Hiergegen steht der in unserer ersten Arbeit mitgeteilte Befund, an dessen Erklärung wir weiterhin arbeiten.

Zusammenfassung

Es wird die Hautreaktion von sieben, mit verschiedenen Quecksilberverbindungen hergestellten Salben geprüft, wobei auf gleichen Quecksilbergehalt geachtet wird.

An der Haut normaler Individuen erzeugen nur die leicht löslichen Verbindungen, Hydrargyrum bichloratum (Sublimat) und Hg cyanat., nennenswerte entzündliche Reaktionen. Von den übrigen geprüften Quecksilberverbindungen, die in Wasser nur in Spuren löslich sind, vermögen in der angegebenen Konzentration Hg metallicum, praecipitatum album, oxydatum rubrum in etwa einem Drittel der Normalfälle geringe Reizwirkungen auszulösen, während Hydrargyrum chloratum (Kalomel) und Hg salicylicum in der geprüften Konzentration praktisch unwirksam am Normalen sind.

Bei stark Überempfindlichen genügen sogar die geringsten, zur

Digitized by Google

Wirkung gelangenden Quecksilbermengen der schlecht löslichen und schlecht dissoziierbaren Verbindungen zum Auslösen starker Hautentzündungen.

Als auslösende Substanzen kommen u. a. in Frage Sommersprossensalben und Saatbeizen.

Versammlungen

Berliner Dermatologische Gesellschaft

Sitzung vom 13. Mai 1930

Bericht von L. Kleeberg-Berlin

Universitätshautklinik:

Freund, H.: 1. Lichen nitidus.

36jähr. Frau. Befallen die Achselhöhlen, vor und unter der rechten Brust, und linke Oberbauchgegend. Anamnestisch und klinisch kein Anhaltspunkt für Tuberkulose. Pirquet schwach positiv.

2. Lichen planus.

64jähr. Frau. Bemerkenswert der oberflächliche, z. T. ekzemähnliche (Brust und Bauch) Charakter der Herde. Im Munde neben streifenförmigen weißlichen Einlagerungen einzelne Blasen.

3. Segmentär angeordneter Gefäßnaevus nach Zoster.

16jähr. Mädchen. Im Frühjahr 1926 Zoster im Bereich des 5.—6. rechtsseitigen Thorakalsegmentes. Seit 1929 die jetzige Veränderung. Befallen ist ausschließlich die rechte Thoraxseite in der Ausdehnung des früheren Zosters. Trotz des verhältnismäßig langen Intervalls zwischen Zoster und jetziger Veränderung ist wegen der Halbseitigkeit ein Zusammenhang wahrscheinlich.

Gottron: 1. Karzinom auf dem Boden eines Lupus erythematodes der Ohrmuscheln.

63jähr. Mann. Lupus erythematodes seit 26 Jahren. Ohrmuscheln sind verstümmelt. Auf der freien Ohrmuschel Hyperkeratosen. Ulkus. Histologisch typisches Plattenzellepitheliom.

2. Universelle Erythrodermie.

57jähr. Mann, der früher an Psoriasis vulgaris gelitten hat. Kaum etwas von Schuppung zu erkennen. Beim Kratzen aber Kerzenphänomen und Punktblutungen. Nur Kniegegend psoriatische Schuppung.

3. Erythroplasie.

50jähr. Mann. Am inneren Vorhautblatt kleinfingernagelgroßer, bräunlichroter, mäßig derber, gekörnter Herd, im Bereich der einzelnen Körnchen gefüllte Kapillargefäße.

Buschke demonstriert: 1. 46jähr. Mann mit **multiplen Sarkomen** des rechten Unterschenkels. Histologisch kleinzelliges Rundzellensarkom. Rückgang eines Teils der Knoten unter Grenzstrahlen, der anderen Knoten unter Röntgentiefentherapie. In der rechten Lunge Schatten (alte abgeheilte Tuberkulose?). Bei der üblen Prognose dieser Sarkome war von anderer Seite Amputation des Unterschenkels vorgeschlagen worden. Zur Zeit gutes Allgemeinbefinden, bei gleichzeitiger Arsentherapie.

2. 54jähr. Frau mit multiplen kleinzelligen **Rundzellensarkomen** des linken Unterschenkels. Röntgenbehandlung.

3. 56jähr. Frau mit flächenhafter **Mycosis fungoides.** Unter Grenzstrahlen an einzelnen Stellen Verschwinden der Infiltrate.

4. 58jähr. Frau mit ausgedehntem **Plattenepithelkarzinom** des rechten Unterschenkels. Röntgentherapie bis jetzt ohne Erfolg.

5. 3 Wochen altes Kind, mit **Vakzinepusteln,** die es von Impfblattern des Unterarmes hinter das Ohr und auf den Rumpf übertragen hat.

6. 27jähr. Mann, vor 2 Jahren kombinierte Salvarsankur, jetzt gruppiertes Spätsyphilid der linken Hüfte.

Digitized by Google

Casper (Abt. **Buschke**) demonstriert **Gonorrhoiker mit positiver Kutisreaktion** mit spezifischen eiweißfreien Substanzen.

Bruhns, C. demonstriert: 1. einen Knaben mit im Rückgang befindlichem **Kerion Celsi**, durch Tr. rosaceum.

2. Einen Fall von **Lymphogranulomatosis inguinalis** mit sicht- und fühlbaren großen Ileo-Zökaldrüsen.

3. Eine Frau mit **tertiär-luetischen Narben auf** dem behaarten Kopf, ähnlich den durch „Alopecie cicatricielle" hervorgerufenen; tubero-serpiginöse Syphilide an Rumpf und Extremitäten.

Richter (Chirurgische Klinik): 1. 52jähr. Frau mit **Poikiloderma atrophicans vascularis (Jacobi).**

2. 21jähr. Mann. Ausgedehnte **Condylomata acuminata** an der Glans, außerdem urethroskopisch die Harnröhre bis zum Schließmuskel mit spitzen Kondylomen übersät. War draußen wegen starker Beschwerden beim Harnlassen bougiert worden. Einige Tage später zeigte sich plötzlich ein harter Strang entlang der Harnröhre.

3. Lupus erythematodes der Hände.

4. Gumma am rechten Unterkiefer; röntgenologisch der Schwellung entsprechend periostale Auftreibung, außerdem tubero-serpiginöse Lues.

5. Dermatitis herpetiformis.

6. Tubero-serpiginöses Syphilid an Nase und Ellbogen neben ausgedehnten Narben über dem ganzen Körper. Seroreaktionen positiv.

Frei: Recklinghausensche Krankheit mit Naevi anaemici.

Zahlreiche Tumoren und Milchkaffeeflecke. Je 1 Naevus anaemicus an Brust und Rücken, sowie flache Hämangiome.

Fischer, W.: 53jähr. Frau mit **Raynaudartiger** Affektion mit **Morvanschen Panaritien.** Allmähliches Auftreten von infiltrativen Entzündungen, besonders an den Innenflächen der Finger und Hände, dann allmähliche Atrophie. Periodisches Blau- und Weißwerden der Finger unter Kältegefühl und Schmerzattacken. Daneben chronische Eiterungen an den Fingerspitzen. Innere Organe o. B.

Kleeberg: 1. Frau mit ausgedehnter **Urticaria pigmentosa. Lues latens**, WR —, MR —, Urticaria factitia in den Herden auf Reiben oder Sondendruck.

2. Lymphogranuloma inguinale mit beginnendem Ulcus chronicum elephantiasticum ani.

Strumöse Bubonen links, deutliche Iliakaldrüsen links, multiple, schmerzhafte Erosionen, oben im Analring mit Schwellung der Analfalten (seit über einem halben Jahr Obstipation, Abführmittel, Einläufe, heftigste Tenesmen beim Stuhlgang). Rektoskopisch: kein Ulkus im Dickdarm, ganze Schleimhaut erodiert. Rückgang unter Fuadinbehandlung. Lymphogranulom: Eiterprobe positiv, Ulcus molle: Eiterprobe —.

Kleeberg u. Loewenstein berichten an Hand der sieben aus der Abt. Buschke vorgestellten Fälle von **Lymphogranuloma inguinale** über Kontrolluntersuchungen bei Ulcus-molle-Bubonen. Seit März konnten 11 Lymphogranulomfälle mit der Freischen Intrakutanprobe nachgewiesen werden. Bei verdächtigen Fällen muß die Reaktion mit verschiedenen L.-i.-Vakzinen wiederholt werden, da mit einer positiven Reaktion erst nach dem Verlöten der Drüsen mit der Haut zu rechnen ist. Nur in 2 Fällen bestand gleichzeitig ein Ulcus molle mit positiver Ulcus-molle-Eiter- und Ulcus-molle-Bazillenreaktion. Ausgedehnte Kontrollen an 54 Ulcus-molle-Bubonen mit den verschiedensten L.-i.-Vakzinen, Ulcus-molle-Eiter- und Dmelcosvakzinen mehrfach wiederholt ergaben die Spezifität der Vakzine.

Kleeberg: Lymphogranulom inguinale mit Erythema nodosum und aphthösen Erscheinungen am Genitale. (Erschien als Originalartikel in Dermat. Wschr., 1930, Nr. 37, S. 1376—79.)

Kromayer, E.: 1. Rezidivierendes Erythema multiforme.

22jähr. Mädchen, seit 6 Jahren in unregelmäßigen Zeitabständen etwa 3—4mal im Jahr ein Rezidiv. Beginn immer an der Lippe in Form von Bläschen oder an der Schleimhaut des Mundes mit zahllosen weißlichen Plaques. Das Hautexanthem, welches das Bild des Erythema multiforme in allen Formen zeigt, tritt jedesmal nur dann auf, wenn das Schleimhautexanthem während der Menstruation besteht; tritt das Exanthem zwischen den Perioden auf, so bleibt das Exanthem aus. Intoxikationsursache nicht gefunden.

2. Pagetsche Krankheit.

57jähr. Frau. Seit 3 Jahren von der Brustwarze ausgehende Erosion, jetzt fünfmark-

Digitized by Google

stückgroß. Destruktives Wachstum nicht nachzuweisen. Auf Röntgentherapie teilweise Überhäutung.

Loewenstein, L. (Abt. Buschke): Beziehungen spitzer Kondylome am Penis zum Peniskarzinom. (Demonstration histotopographischer Gefrierschnitte.)

1. Karzinomähnliche spitze Kondylome infolge exzessiven Wachstums von darüberliegenden Kondylomen in die Tiefe getrieben.

2. Spitze Kondylome im Anschluß an Verbrennung, nach $5^1/_2$ Jahen Umwandlung in Karzinom.

3. Primärer Plattenepithelkrebs des Penis mit breitbasigem Wachstum in die Tiefe. Bei einfachen spitzen Kondylomen Abtragung mit dem scharfen Löffel, evtl. Zirkumzision. Bei exzessiven Formen tiefe Elektrokoagulation. Bei karzinomatös entarteten Formen nur Radikaloperation. (Erscheint ausführlich.)

Diskussion: Anders: Vom Teerkarzinom wissen wir, daß das Epithel unter dem chronisch wirkenden Reiz die Malignität biologisch bereits erreicht haben kann, ohne sie jedoch histologisch zu dokumentieren. A. untersuchte einen Zungentumor, der klinisch als papillär wachsendes Karzinom imponierte, histologisch fand man nur ein gutartiges papillär gebautes Fibroepitheliom — der klinische Verlauf ergab aber doch Karzinom.

Joel: Papilläre Wucherungen in der Mundhöhle sind anders zu werten, da echte Kondylome in der Mundhöhle nicht vorkommen. Probeexzision ist in jedem Fall erforderlich, vor allem bei jungen Leuten.

Frei teilt die Ansicht der Vortr., daß die sogenannten karzinomähnlichen spitzen Kondylome am Penis echte Condylomata acuminata darstellen und dementsprechend behandelt werden müssen. Dagegen hält er ihre Anschauung über das Vorkommen von Übergängen zwischen spitzen Kondylomen und Karzinomen nicht für erwiesen, glaubt vielmehr, daß es sich von vornherein um Karzinome handelt.

Jacobsohn, F. berichtet über einen Fall von isoliertem Vorkommen spitzer Kondylome in der Pars cavernosa der männlichen Harnröhre. Es wurden urethroskopisch in der Pars bulbosa spitze Kondylome festgestellt und mit Elektrokoagulation und Galvanokaustik beseitigt. Wahrscheinlich waren diese durch Dittelstiftmassage verschleppt.

Buschke: Der von Anders erwähnte Tumor der Zunge kann nach seiner Struktur und Sitz nicht als spezifisches Kondylom bezeichnet werden. Von Wichtigkeit ist das eigentliche Tiefenwachstum und die Aufrollung des Gewebes. Für unser therapeutisches Vorgehen ist der histologische Befund der Probeexzision — tiefwachsendes spitzes Kondylom oder Karzinom — von fundamentaler Bedeutung.

Casper, W. (Klinik Buschke): Spezifische Kutireaktionen an Gonorrhoikern mit spezifischen, eiweißfreien Substanzen aus Gonokokken.

Durch die neue Forschung über die Struktur bakterieller Antigene ist es gelungen, 2 verschiedene Substanzen zu isolieren, deren eine ein kohlehydratartiger Körper von polysaccharider Struktur ist, der andere Eiweißcharakter besitzt. In Vorversuchen konnten wir bei agglutinatorischer Prüfung von Gonokokkenkulturen 2 Stämme finden, die wir als Typ I und Typ II unterschieden. Typ I ist bei den praktisch vorkommenden Gonorrhoefällen der häufigste. Die mit diesen Stämmen erzeugten Kaninchenimmunsera ergaben spezifische Agglutination. Zur Gewinnung des Kohlehydrats benutzen wir die Methode, die sich bei Pneumokokkenversuchen (Schiemann und Casper) bewährt hat, indem in Galle gelöste Bakterien abwechselnd in saurer und alkalischer Reaktion in Alkohol gefällt werden, wobei das Kohlehydrat ausfällt, das Eiweiß dagegen z. T. gelöst bleibt. Die Fällung, die das Kohlehydrat enthält, ist wasserlöslich, Eiweiß nicht. Die klare kohlehydrathaltige Lösung ergibt: 1. spezifische Präzipitation mit dem homologen Immunserum und ist 2. eiweißfrei, d. h. gibt negative Biuret- und Sulfosalizylreaktion. Ferner war die Molisch-Zuckerreaktion positiv. Einmal haben wir reduzierende Substanzen nach der Hydrolyse nachgewiesen. Derartige spezifische präzipitierende, eiweißfreie wasserlösliche Präparate haben wir 7mal aus Typ I und 3mal aus Typ II dargestellt. Ferner wurde ein Eiweißpräparat ohne Kohlehydratanteile hergestellt, das keine Präzipitation weder mit Typ I- noch Typ II-Serum ergab. Mit diesen Substanzen wurden Kutireaktionen angestellt. Entsprechend der eingangs erwähnten Häufigkeit des Gonokokkus Typ I als Infektionserreger der Gonorrhoe reagieren nahezu alle sicher positiven Gonorrhoefälle mit unseren aus Gonokokkus Typ I hergestellten Präparaten. Die Kontrollfälle, unter denen sich Pat. mit ausgedehnten Hautleiden befinden, geben mit Regelmäßigkeit negative Reaktionen, während Arthigon trotz Verdünnung 1 : 10 unspezifische Hautreaktionen zeigte. Wir haben es also mit der allergischen Komponente der Gonokokken zu tun. Prüfung von Substanz aus Gonokokkus Typ I und Typ II ergab positive

Digitized by Google

Hautreaktionen mit Substanz Typ I, da bei dem geprüften Krankenmaterial eine Infektion mit Gonokokkus Typ II selten ist. Dagegen ergab ein Pat. mit sicherem Typ II keine Reaktion mit Typ I-Substanz. Die Schärfe der Reaktion scheint mit der Dauer des Negativbleibens der Gonokokken im Ausstrichpräparat abzunehmen, um bei evtl. eingetretener Heilung zu verschwinden. Erreicht wurden die Hautreaktionen durch 0,1 ccm einer Verdünnung 1 : 100 aus 10 ccm Lösung, eine Menge, die bei einem Präparat 0,007 mg Reinsubstanz entspricht und einen Begriff von der großen Reaktionsfähigkeit dieser Substanzen vermittelt. Das kohlehydratfreie Eiweiß, das durch eine stark positive Sulfosalizyl- und Biuretreaktion charakterisiert ist und keine Präzipitation ergibt, weder mit Typ I- noch Typ II-Serum, zeigte sowohl bei Gonorrhoekranken wie Kontrollfällen gleichstarke positive Hautreaktionen. Hieraus läßt sich folgern: 1. bei der Stärke des Ausfalls der Hautreaktion mit 0,076 mg Eiweiß ist nicht die Überempfindlichkeit der Haut, sondern das Bakterieneiweiß für das unspezifische Übergreifen der Hautreaktionen verantwortlich zu machen. 2. Die toxische Komponente des Gonokokkenantigens ist an das Eiweiß gebunden, und allergische Hautreaktionen können nur durch Injektionen der spezifischen Substanz nach Ausschaltung des Eiweißes zur Beobachtung kommen.

Diskussion: Buschke: Caspers Ergebnisse erscheinen von grundlegender Bedeutung, indem er den Gonokokkus in einen anscheinend spezifisch eiweißfreien und einen mehr allgemein toxischen Eiweißteil zerlegt hat. Die Kutanreaktion mit dem Kohlehydratanteil ist streng spezifisch.

Frei: Wenn im Verlauf der Gonorrhoebehandlung eine Änderung in den Allergieverhältnissen der Haut gegenüber solchen Vakzininjektionen eintritt, so braucht das nicht unbedingt für eine Abwandlung des Krankheitsprozesses selbst zu sprechen, sondern könnte auch Folge von vorangegangenen gleichwertigen Hautproben darstellen. F. hat versucht, mit Hilfe des sonst für Ektotoxine verwendeten Ramonschen Anatoxinverfahrens die Gonokokkenvakzine ihrer unspezifischen Komponente zu entkleiden, hat damit aber nicht denselben Erfolg erzielt wie Casper.

Kadisch: Die biologischen Eiweißreaktionen sind wesentlich empfindlicher als die chemischen. In der spezifischen Substanz ist die wirksame Komponente vielleicht an einen Eiweißvorrat gebunden und nicht an ein Kohlehydrat.

Fachzeitschriften

Annales des Maladies Vénériennes

1930, Bd. 25, Nr. 3

Belmiro-Valvérde-Rio de Janeiro: L'influence des urétrites et prostatovésiculites chroniques sur la production des troubles génitaux chez l'homme (Der Einfluß der chronischen Entzündungen der Harnröhre, der Prostata und der Samenblasen auf die Entstehung genitaler Störungen beim Manne). S. 161.

Stellen sich bei jungen Männern Störungen der Potenz, insbesondere der Ejakulation, ein, hat man vor allem nach Erkrankungen der Urethra, der Vorsteherdrüse und der Samenblasen zu fahnden. Bei der Harnröhre sind es Entzündungen von der leichten Infiltration über die Verdickung und Faltenbildung der Schleimhaut bis zu ihrem ausgesprochenen Ödem. Prostata und Samenblasen sind vergrößert, infiltriert und mehr oder weniger schmerzhaft. Bei der digitalen Untersuchung gelingt es, einen Tropfen trübeitriger Flüssigkeit herauszupressen. Bei der Behandlung steht die Massage an erster Stelle, während die Resultate der Diathermie nicht so günstig sind, wie sie von anderen Verfassern angegeben werden. Für die Harnröhre empfehlen sich nach gehöriger Dilatation endoskopische Ätzungen mit Jodtinktur, Argentum nitricum, Eisessig oder mit dem Galvanokauter, wöchentlich einmal. Zuletzt hat Verf. nur noch Argentum in 15%iger Lösung und den Galvanokauter angewandt.

Marcel, J. E.: A propos de la stérilité syphilitique (Luetische Sterilität). S. 172.

Langjährige Sterilität bei zwei Frauen, die beide hereditär syphilitisch belastet waren, bei denen verschiedene Behandlungsmethoden erfolglos geblieben waren und die beide nach energischer antiluetischer Behandlung gesunde Kinder zur Welt brachten.

Levitin-Odessa: Syphilis conjugale (Syphilis in der Ehe). S. 178.

Beschreibung einer luetischen Ansteckung in der Ehe beim Manne, der drei

Digitized by Google

Jahre mit seiner luetisch infizierten Frau ohne zu erkranken verkehrt hatte und sich in dem Augenblick infizierte, wo die antiluetische Behandlung bei der Frau eingeleitet wurde.

1930, Bd. 25, Nr. 4

Boutelier, A. (d'Uriage): L'organisation de la lutte antivénérienne en Angleterre (Die Organisation des Kampfes gegen die Geschlechtskrankheiten in England). S. 241.

Auch in England wurde nach dem Krieg die Bekämpfung der Geschlechtskrankheiten in großzügigster Weise aufgenommen. In zahlreichen Ambulatorien wurden die Kranken beraten und behandelt, und zwar ohne Rücksicht auf die Vermögensverhältnisse. Auch der Wohlhabende kann dort, wenn er es wünscht, ohne Entgelt behandelt werden. Umgekehrt wird aber auch jeder, auch der Kassenpatient, auf Wunsch seinem Privatarzt zur Behandlung überwiesen. Auf diese Weise ist es gelungen, die Zahl der luetischen Infektionen bis zum Jahre 1924 erheblich herabzudrücken. Von da ab macht sich jedoch, ebenso wie in anderen Ländern, Neigung zu erneutem leichtem Anstieg bemerkbar.

La Cassagne, J., u. H. Pigeaud-Lyon: Avortements grossesses et fonctions maternelles chez les prostituées (Fehlgeburten, Schwangerschaften und Mutterschaftstätigkeit bei den Prostituierten). S. 251.

45% aller Prostituierten sind niemals schwanger gewesen. Ungefähr 75% wurden nicht schwanger von dem Augenblick an, wo sie sich der Prostitution hingegeben haben. Die Kinder der Prostituierten kamen beinahe alle lebend zur Welt, wohl eine Folge der spezifischen Behandlung der Schwangeren. Diese lebend geborenen Kinder wurden fast alle in Pflege gegeben und, da sie bei der Geburt gesund erschienen, keiner spezifischen Behandlung unterworfen. Infolgedessen sind 75% von ihnen im Laufe der beiden ersten Jahre gestorben.

Schwers, H.-Lüttich: Le Bordet-Wassermann dans la pratique médicale: nouveaux documents (Der Bordet-Wassermann in der medizinischen Praxis: Neue Belege). S. 264.

Die Sichtung des klinischen Materials der letzten vier Jahre ergibt bei allen Nichtluetikern einen negativen Wassermann. Als weniger zuverlässig erwies sich die Reaktion bei denjenigen Fällen, die klinisch sichere luetische Erscheinungen hatten: Bei 208 Kranken mit Störungen des Nervensystems war der Wassermann nur in 31% der Fälle positiv. Verf. empfiehlt deshalb, wie auch in seinen beiden früheren Veröffentlichungen, sich für die Praxis unabhängig zu machen vom Wassermann und sich in Diagnose und Behandlung nur von den klinischen Erscheinungen leiten zu lassen.

F. Landauer-Berlin.

Journal d'Urologie

1929, Bd. 28, Nr. 6

Vintici, V., u. N. N. Constantinescu: Les pyuries aseptiques (Die aseptischen Pyurien). S. 537.

Betreffs der sogenannten aseptischen Pyurien muß man die falschen und die wahren Formen unterscheiden. Die falschen Pyurien sind häufiger und dadurch charakterisiert, daß trotz positiver Kultur und Impfung mikroskopisch keine Bakterien zu finden sind. Man begegnet ihnen am häufigsten außer bei Pyelonephritis und Steinen bei der Tuberkulose der Nieren. Die wahren aseptischen Pyurien dürften weder mikroskopisch noch in Kultur oder bei Impfung Bakterien erkennen lassen. Bei genauen Untersuchungen finden sich kaum solche Fälle, höchstens Leukozyturien mechanischer oder chemischer Genese (Sandablagerung). Meistens bedeuten solche wahren Pyurien nur eine vorübergehende Phase einer falschen Pyurie, Intervallbefund während eines sicher bakteriellen Prozesses.

1930, Bd. 29, Nr. 1

Paris, P.: Les polypes du bassinet (Die Polypen des Nierenbeckens). S. 5.

Die Diagnose der Papillome des Nierenbeckens kann sehr schwer sein. Sie baut sich auf auf der Hämaturie, Vergrößerung der Niere (auch als sekundäre Hydronephrose), Urinuntersuchung, Zystoskopie (etwaiges Vorhandensein eines Blasenpolypen, besonders an einem Ureterostium), Ureterenkatheterung (Entleerung einer Hämatonephrose, funk-

Digitized by Google

tionelle Diagnostik) und Pyelographie. Die Behandlung besteht in Nephrektomie mit möglichst vollkommener Entfernung des Ureters. Handelt es sich wirklich um benigne Papillome, so wird man dann mit rezidivfreiem Erfolg rechnen können.

Orofino, A.: De la cystite syphilitique (Über syphilitische Zystitis). S. 25.

Fälle von Syphilis der Blase sind gar nicht so sehr selten. Tertiäre Formen sind häufig beschrieben, sekundäre seltener, sei es, daß ihre Symptome nicht beachtet wurden oder daß sie nicht in die Beobachtung und dadurch zur Diagnose eines Spezialisten kamen. An Hand einiger Krankengeschichten zeigt Verf., wie wechselvoll das klinische Bild solcher Zystitiden sein kann. Die stets erfolgreiche Behandlung besteht in einer gründlichen antisyphilitischen Kur.

Epstein, G. S.-Leningrad: Ruptures sous-cutanées des reins (Subkutane Nierenrupturen). S. 31.

Subkutane Rupturen der Nieren sind im Zeitalter der Industrialisierung und des Sports häufiger geworden. Sie sind meist mit Rupturen anderer Organe (z. B. der Leber) vergesellschaftet und gehen oft mit stärkeren Verletzungen des Peritoneums einher. Zystoskopie, Chromozystoskopie und Ureterenkatheterung helfen bei Blutung und Schwellung einer Niere die Diagnose stellen, wenn nicht schon das klinische Bild einwandfrei ist. Feste Richtlinien für die Behandlung lassen sich nicht geben. Bei schweren Fällen wird man eben sofort chirurgisch eingreifen müssen, wie man gelegentlich bei leichteren mit konservativer Behandlung auskommen wird. Schwierigkeiten werden stets bezüglich der Indikation die mittelschweren Fälle machen. Auch hier entscheidet das klinische Bild am Krankenbett. Krankengeschichten und Abbildungen.

Gauthier, C., u. J. Cibert-Lyon: Deux cas de lithiase avec anurie dans un rein unique (Zwei Fälle von Steinbildung mit Anurie bei nur noch einseitiger Niere). S. 44.

Erster Fall nach Exstirpation einer Niere wegen Tuberkulose. Vordere Pyelotomie. Heilung. Zweiter Fall nach Nephrektomie wegen Hydronephrose. Pyelotomie und teilweise Nephrotomie. Heilung.

Pankratiev, B.-Kassimov: Des séquestres dans l'urètre (Sequester in der Harnröhre). S. 50.

Ein Jahr nach einer schweren Coxitis tuberculosa fanden sich in der Harnröhre eines 40jährigen Patienten zwei Sequester, die mittels Urethrotomia externa entfernt wurden. Ein Vierteljahr später ging ein dritter Sequester, der wiederum an der Peniswurzel lokalisiert war, spontan ab. E. Sklarz-Berlin.

Actas dermo-sifiliograficas

Juni 1929, Nr. 9

Sainz de Aja, E. A., u. N. Calvin: Nota previa y detalles tecnios acerca de dos nuevas reacciones propuestas para el diagnostico serologico de la sifilis (MBR y MKR) (Vorläufige Notiz und technische Einzelheiten über zwei neue Reaktionen für die serologische Diagnostik der Syphilis). S. 589.

Verff. beschreiben die Technik der Müllerschen Ballungsreaktion, welche sich nicht nur für die Untersuchung des Blutes, sondern auch der Lumbalflüssigkeit eignet, ferner die Meinicke-Trübungsreaktion und die mit der Modifikation derselben, MKR, erhaltenen Resultate. Zum Schluß äußern sie sich über die Kahnsche Reaktion und weisen darauf hin, daß in zahlreichen Fällen, in welchen die Reaktionen von Wassermann, MTR und Kahn vollständig negativ ausfielen, die Müllersche Ballungsreaktion und MKR noch positive Resultate ergaben. Sie sind der Meinung, daß man sich in der Praxis der Wassermannschen Reaktion, der MTR und der Kahnschen Reaktion bedienen solle, da die Müllersche Reaktion technisch zu kompliziert und kostspielig ist und zu viel Zeit zum Ablesen erfordere.

Pieltain, J., u. R. Puyou: Distiroidias, Metabolismo basal y Dermatosis (Dysfunktion der Schilddrüse, Grundumsatz und Hautkrankheiten.) S. 602.

Im ersten Fall handelte es sich um eine 35jähr. Frau, die an einem vulgären Ekzem der Arme litt und über Menstruationsstörungen zu klagen hatte. Der zweite betraf einen 24jähr. Mann, der an universeller Psoriasis litt. In beiden Fällen wurde durch verschieden variierte endokrine Behandlung vollständige Heilung erzielt. Beide Fälle halten Verff. für deutliche Beispiele von Beziehungen dermatologischer Prozesse zu endokrinen Störungen.

Digitized by Google

Bejarano, J., u. E. Enterria: La puncion testicular en el Diagnostico de la Lepra (Die Hodenpunktion in der Diagnostik der Lepra). S. 608.

Verff. weisen darauf hin, daß sich bei Leprösen, die an Hodenaffektionen leiden, mit einer relativen Konstanz der Leprabazillus nicht nur im Hodenpunktat, sondern auch im Urinsediment nachweisen läßt. Zur Sicherung der Diagnose der Leprabazillen und der Unterscheidung von Tuberkelbazillen sind Tierversuche notwendig.

Fernandez de la Portilla, J.: La vigilancia medica de la prostitucion y su valor profilactico (Die ärztliche Überwachung der Prostitution und ihr prophylaktischer Wert). S. 610.

Eignet sich nicht zur Wiedergabe im Referat.

Sainz de Aja, E. A., u. R. Puyou: Estudio estadistico de frecuencia, durante veinte anos (1908—1928) de chancros venereos (Statistischer Nachweis über die Häufigkeit der venerischen Schanker während 20 Jahre). S. 615.

Der größte Prozentsatz betrug im Jahre 1916 8,13%, der geringste in Jahre 1927 3,28% mit einem Durchschnitt von 6,02%. Im Laufe von 18 Jahren betrug der größte Prozentsatz 8,13, der kleinste 4,08, der Durchschnitt 6,29. Den größten Einfluß auf das Sinken der Prozentzahlen in den Jahren 1927/28 führen Verff. auf den Einfluß des Gebrauches der antistreptobazillären Vakzine zurück, die sie für das beste therapeutische Mittel gegen weichen Schanker halten. Sie glauben, daß eine größere und bessere Überwachung der Prostitution imstande sei, das Auftreten der Affektion zu verringern.

Sanz, H., Benitez u. L. de la Cuesta: Sistema nervioso vegetativo y calcio en dermatologia (Das vegetative Nervensystem und das Kalzium in der Dermatologie). S. 618.

Die Gesamtzahl der Kranken, die die Verff. untersucht haben, beträgt 25. Nicht bei allen war das Resultat der Prüfung nach der Atropinmethode von Danielopolu parallel den im Blut gefundenen Mengen von Kalzium. Die interessantesten Fälle, die sich besonders zu Erörterungen eignen, waren Fälle von Lupus, ein Fall von Keratodermia plantaris et palmaris und die verschiedenen Fälle von kreisförmigem Haarausfall der Kopfhaut. Die Fälle von Lupus gaben fast immer niedrige oder normale Ziffern von Kalzium, entsprechend einer Hypovagotonie in der Mehrzahl. In dem Maße als die Heilung sich näherte, steigerten sich die Kalziummengen, ebenso auch der Tonus des Vagus. Der Fall von Keratodermia plantaris et palmaris zeigte eine erhöhte Kalziummenge im Blute und eine Hypertonie. Die Fälle von Alopecia areata zeigten immer Hypovagotonie mit normalen oder niedrigen Mengen von Kalzium. Verff. empfiehlt, sich nicht auf eine Untersuchungsmethode zu verlassen, da nur die Vereinigung von verschiedenen Methoden imstande ist, das Problem aufzuklären. Sie sprechen die Erwartung aus, daß sich die Methode von Danielopolu in der Dermatologie einbürgern möge.

Puerta, J. de la: Chancre sifilitico faringeo (Syphilitischer Schanker im Rachen). S. 640.

Verf. beschreibt einen Primäraffekt im Rachen an der Mündung der Tuba Eustachii, der wahrscheinlich durch Katheterismus entstanden war. Der Kranke bot das Bild einer frischen sekundären Lues mit Exanthem, Drüsenschwellungen und positivem serologischem Befunde. Verf. erinnert daran, daß in Paris im Jahre 1865 eine Epidemie von Rachenschankern herrschte, die durch Katheterismus hervorgerufen war.

Portilla, J. F. de la, u. L. Ruiz de Arcaute: Serpiginismo venereo (Venerischer Serpiginismus). S. 642.

Es handelt sich um einen jungen Mann mit sicherer Luesanamnese, nicht sehr gut behandelt und serologisch zur Zeit negativ. Vor einem Jahre hatte er an einigen venerischen Schankern gelitten, die serpiginös geworden waren und hochgradige Störungen des Penis hervorgerufen hatten. Trotz sorgfältigster monatelanger Behandlung mit allen möglichen Behandlungsmethoden war es weder möglich gewesen, den Prozeß zu heilen, noch aufzuhalten. Erst durch die Anwendung des Tuberkulins gelang es, innerhalb von 3 Wochen den Kranken zu heilen, nachdem die Nicollesche Vakzine vollständig versagt hatte. Das durch Biopsie gewonnene Material, welches zwei Meerschweinchen eingeimpft wurde, führte bei dem ersten Versuchstier den Tod 5 Tage nach Impfung herbei unter Bildung eines lokalen Abszesses, in dem reichlich ein kleiner Diplokokkus gefunden wurde. Bei dem anderen Tier bildete sich ein Knötchen von pseudotuberkulösem Typus. Histologisch ergab sich ein Granulom von Plasmazellen, perivaskulären Knötchen, Infiltrate mit polynukleären Zellen, gut vaskularisiert und mit Erweichungsherden in der Infiltrationszone.

Digitized by Google

Sainz de Aja, E. A.: Melanodermia de partes descubiertas en cura con amarillo de acridina (Schwarzfärbung der unbedeckten Teile bei einer Behandlung mit Chromakridin). S. 645.

Eine 19jähr. Pat. wurde wegen blennorrhoischer Endometritis abwechselnd mit Gonoyatren- und Chromakridineinspritzungen behandelt. Nach 6 Wochen stellte sich intensive Schwarzfärbung der Haut an den unbedeckten Hautstellen, Händen und Gesicht ein, so daß die Behandlung nur mit Arthigon fortgesetzt wurde. Als Ursache nimmt Verf. die Sonnenbestrahlung an. Auffallend ist die Entwicklung im März bei wenigen Sonnentagen mit geringer Lichtintensität und bei nur wenigen Stunden Aufenthalt täglich in der Sonne. Es handelt sich um eine reine Melanodermie ohne vorausgegangene oder begleitende Erythrodermie und ohne irgend welche Schuppung. Die starke Hautverfärbung bietet nach Verf. eine Kontraindikation aus sozialen Gründen gegen die Anwendung von Chromakrin, Gonakrin, Trypaflavin und ähnlichen Substanzen.

Medina, B. de, u. J. V. Rodriguez: Aportacion al estudio de la sensibilizacion y desensibilizacion en dermatologia (Beitrag zum Studium der Sensibilisierung und Desensibilisierung in der Dermatologie). S. 647.

In dem ersten Fall handelt es sich um einen 69jähr. Kranken, der nach einer Zirkumzision mit Dakinscher Flüssigkeit desinfiziert wurde und eine schwere bullöse Dermatitis bekam. Nach 3 Eigenblutinjektionen vollkommene Heilung. In dem zweiten Fall, bei einem 18jähr. Mädchen mit gutem Allgemeinbefinden, bestand ein seit 3 Jahren rezidivierendes akutes Quinckesches Ödem. Als erstes Symptom traten Urtikariaquaddeln auf, aus denen große Schwellungen wurden, die von heftigem Jucken begleitet waren. In diesem Falle versagten die Eigenblutinjektionen, sowie Injektionen mit Natriumhyposulfid vollkommen. Verf. erörtert die Ursachen der verschiedenartigen Wirkungen der Desensibilisation bei den beiden Fällen, ohne zu einem abschließenden Urteil zu kommen.

R. Ledermann-Berlin.

Russkij Westnik Dermatologii

1930, Bd. 8, Nr. 1

Gortschakowa u. Komkowa-Moskau: Eine, durch einen pathogenen Mikroben aus der Gruppe Bac. subtilis veranlaßte Hautaffektion.

Beschreibung eines Falles von Ulkusbildung auf der rechten Hand, verbunden mit Auftreten von Knoten auf dem rechten Vorderarme und auf der rechten Hand bei einer 55jähr. Frau, welcher klinisch an Sporotrichose erinnerte. Es wurde aber die Reinkultur eines grampositiven, sporentragenden Stäbchens gefunden. Unter Behandlung mit Autovakzine kam es zu schneller Verheilung der Geschwüre und zur Resorption der meisten Knoten. Nach einem Jahr kehrte die Kranke wieder mit neuen Knoten, in denen dasselbe Stäbchen gefunden wurde. Das von der Kranken entnommene Serum agglutinierte das gefundene Stäbchen in einer Verdünnung von 1:1000. Überimpfungen der Stäbchen auf Mäuse, Meerschweinchen und Kaninchen riefen bei 9 Mäusen ein Hautulkus hervor. Die Verf. halten das Stäbchen für den unter verschiedenen Namen (Bac. anthracoides, Bac. anthracis similis, Bac. pseudo-anthracis, Bac. megatorium) beschriebenen Bac. subtilis, der zur Familie der Bacillacea gehört.

Kistiakowsky, E.-Kiew: Ungewöhnliche Färbung der Haut und der Schleimhäute bei Ariern.

Verf. lernte zwei Personen mit ungewöhnlicher Pigmentation der Haut und der Schleimhäute kennen. Der eine dieser beiden Personen war ein 18jähr. Italiener, der andere ein 28jähr. Russe. Der erstere hatte eine zitronengelbe Hautfarbe, wie ein Chinese, und das Zahnfleisch wies eine bläulich-schwarz verfärbte Linie auf von 8 mm Breite, welche bei Druck mit einem Objektträger sich nicht veränderte. In dem zweiten Fall handelte es sich um eine Hyperpigmentatio cutis et Melanosis oculi utriusque. In beiden Fällen spricht sich Verf. für das Vorhandensein einer angeborenen Anomalie der Pigmentierung der Haut und Schleimhäute aus.

Sarchi, Wischnjak u. Feigin-Moskau: Der praktische Wert der Reaktion Kahn.

Die Verf. erklären auf Grund von 3820 genauer untersuchten Seren die Kahnsche Reaktion für sehr wertvoll, einfach und billig. In 95% der Fälle stimmte sie mit der WR überein und ist entschieden in allen Stadien der Syphilis, ausgenommen der Neurolues, empfindlicher als die WR. Ein Nachteil besteht bei ihr darin, daß sie häufiger als die WR unspezifische Resultate gibt, wogegen sie andererseits sich aber bei be-

Digitized by Google

handelter Syphilis empfindlicher und auch beständiger als die WR erweist. Sie fällt noch positiv aus, wo die WR bereits negativ ist.

Zelitschewa-Kasan: Über gonorrhoische Periostitis.

Beschreibung von 3 Fällen von Periostitis gonorrh. in Verbindung mit Prostatitis bzw. Bartholinitis gonorrh., und zwar trat in jedem dieser Fälle diese seltene Komplikation nach Reizung des primären Herdes sei es durch Diathermie bzw. Massage der Prostata bzw. Injektion von Eigenblut in der Umgebung der entzündeten Bartholinischen Drüse auf. Durch physikalische wie Vakzinebehandlung gelang es, dieser Komplikation Herr zu werden.

Prussakow-Moskau: Die Behandlung der Syphilis mittels Myosalvarsan.

Das Myosalvarsan steht dem Neosalvarsan nach und kann demnach, trotz seiner technischen Bequemlichkeiten, dasselbe nicht völlig ersetzen. Es kann daher nur in Verbindung mit Hg oder Bi Verwendung finden. Es ist aber angezeigt in den Fällen, wo intravenöse Injektionen Schwierigkeiten machen und besonders in der Kinderpraxis. Verf. rät aber zur Vorsicht bei Anwendung des Myosalvarsans, da Nebenerscheinungen häufiger als nach Neosalvarsananwendung vorkommen. Prophylaktisch ist daher die Anwendung von Natr. hyposulfurosum zu empfehlen. Die Schmerzhaftigkeit nach den Einspritzungen verringert sich, wenn es bloß in 1—2 ccm Flüssigkeit aufgelöst wird. Die Abelinsche Reaktion klärt über die Ausscheidung des Myosalvarsans auf, ist aber ohne prognostische Bedeutung. Diese Reaktion erwies eine gewisse kumulative Wirkung des Myosalvarsans.

Samachowsky-Charkow: Zur Kasuistik der Urticaria pigmentosa.

Bei diesem gewöhnlichen Fall von Urticaria pigmentosa bei einem 14jähr. Knaben beansprucht Interesse die Mitbeteiligung der Schleimhaut des Mundes. Histologisch fanden sich in den betroffenen Hautpartien Mastzellen und Pigmentablagerung, in denjenigen der Schleimhaut Mastzellen ohne Pigmentablagerung.

Sucharew u. Neumann, G.-Moskau: Ein Fall von Erythema tertiarium.

32jähr. Schlosser bekam während der Behandlung mit Bädern in Essentucki wegen Nervosität ein Erythem, welches mehrere Jahre, da die WR bloß schwach positiv war, nicht für syphilitisch gehalten wurde, zumal der Kranke Lues verneinte. Erst als nach 4 Hg-Injektionen und einer Neosalvarsaneinspritzung die WR, wie die Reaktion Sachs-Georgi ++++ ergaben, wurde die Ursache des Erythems gesichert und durch eine energische spezifische Kur das Erythem gehoben.

Karyschewa-Charkow: Die modernen Behandlungsmethoden der weiblichen Gonorrhoe.

Ein Übersichtsreferat.

1930, Bd. 8, Nr. 2

Mrongowius-Minsk: Zur Frage der chronischen Pyodermien (Pyodermia chr. abscedens et suffodiens).

Beschreibung eines der Acne conglobata ähnlichen, aber sich durch Fehlen von Komedonen, wie Komedonennarben und Ulzerationen von derselben unterscheidenden und mehr einer Perifolliculitis capitis abscedens et suffodiens E. Hoffmann entsprechenden Falles. Es bestanden aber auch Unterschiede gegenüber letzterer, bestehend in der Lokalisation wie in der, nicht nur perifollikulär, sondern auch unabhängig von den Follikeln entwickelten Erkrankung. Ätiologisch wuchsen Strepto- und Staphylokokken. Bei Überimpfung auf Meerschweinchen entstanden Abszesse, die zwar bald abheilten, aber dennoch den Tod im Laufe von drei Monaten nach sich zogen. Ein Meerschweinchen und ein Kaninchen blieben trotz intraperitonealer Überimpfung gesund. Tuberkelbazillen wurden nicht gefunden. Der 54jähr. Kranke ging ein. Verf. nennt die Krankheit Pyodermia chr. abscedens et suffodiens.

Listengarten-Taschkent: Zur Ätiologie und Pathogenese des Angiokeratoma Mibelli.

Bei einem 16jähr. Friseur mit nicht aktiver Tuberkulose fanden sich auf der Streckseite des rechten Ellenbogens teils himbeer-, teils purpurfarbene, mit einem grauen Belag bedeckte Knötchen, welche sich histologisch als Bluthöhlen unterhalb der Epidermis mit Gefäßerweiterungen in der Papillarschicht erwiesen.

Mirakjantz-Eriwan: Zur Frage der Jodtoxikodermien.

Bericht über einen Fall von Pemphigus jodicus bei einem 54jähr. Mann, der vor 30 Jahren Lues erworben hatte und seitdem viel Jodkali ohne schlimme Folgen geschluckt hatte. Dieses Mal stellte sich die Jodtoxikodermie nach $1^1/_2$ Eßlöffeln einer 4%igen Jodkalilösung ein.

Digitized by Google

Dmitriew, A.-Kasan: Zur Aufdeckung verborgener Gonokokken.
Mittels einer etwas modifizierten Methode von Roukayrol gelang es Verf. getrennte Kulturen aus dem Urin, dem Vorstehersekret und dem Sperma zu erhalten. In 8 unter 50 Fällen, bei denen von Gonorrhoe klinisch nichts nachzuweisen war, wuchsen Gonokokken.

Nikolskij, P.-Rostow a. D.: Zur Behandlung der Ichthyosis.
In zwei Fällen von Ichthyosis vulg. gelang es Verf. durch heiße Luftbäder und nachfolgende warme Einpackungen für zwei Stunden, bei gleichzeitigem Genuß von heißem Tee und spätere Massage und Faradisation der Haut einen, nicht nur klinisch, sondern auch histologisch nachweisbaren Erfolg der Behandlung zu erzielen, wie eine 2½jähr. Beobachtung erwies.

Schtamowa-Tomsk: Die Behandlung der Pilzerkrankungen der behaarten Kopfhaut mit Thallium.
In 27 nur mit Thallium behandelten Fällen von Trichophytie bzw. Favus bei Kindern, bei denen die Epilation gelang, kam es in 4 Fällen zu Rezidiverscheinungen. Die Nebenerscheinungen waren bei den Kindern unbedeutende.

Lebedew, A.-Kiew: Zur Behandlung des Lupus erythematodes mit Goldpräparaten.
Verf. behandelte 25 Fälle von Lupus erythematodes mit Krysolgan (intravenös), bzw. Aurophos (intramuskulär) in der üblichen Dosis. Er beobachte nur in 3 Fällen Heilung, wobei es aber nach 5—10 Monaten in 2 Fällen zu Rezidiven kam. Besserungen traten in 12 Fällen ein. Von den beiden Mitteln ist, der geringeren Toxizität wegen, das Aurophos vorzuziehen.

Perkel u. Besproswannaja-Odessa: Zur Kasuistik der Kombination von Lichen ruber planus und Psoriasis vulg.
26jähr. Frau, welche nie früher an Hautkrankheiten gelitten hatte, erkrankte zwei Wochen nach einer Geburt gleichzeitig an Psor. vulg. und Lichen r. planus. Sol. Fowleri erwies sich als wirkungsvoll.

Pospeloff, W.-Krasnodar.
Ein Verzeichnis aller in russischer Sprache erschienenen Arbeiten über Lepra.

A. Jordan-Moskau.

Mitteilungen aus der Literatur

Tierische Parasiten und Fremdkörper

Ritter, H.-Hamburg: Fortschritte in der Behandlung der Scabies. (Dermatol. Kl. d. Allg. Krankenhauses St. Georg.) Fortschr. Ther., 1930, H. 11, S. 340.
Wesentliche Fortschritte auf dem Gebiete der Krätzebehandlung sind nicht zu verzeichnen. Es gibt viele gute Mittel; unter diesen bevorzugt Verf. drei: Mitigal, Ristin und Mollentum antiscabiosum. Mitigal wirkt hervorragend antiparasitär und juckstillend, so daß es außer bei Krätze bei Pityriasis versicolor und rosea, Pruritus, Pediculosis und seborrhoischem Ekzem gute Dienste leistet. Ristin ist nicht ganz so zuverlässig wie Mitigal; infolge seiner völligen Geruchlosigkeit ist es zur diskreten Krätzebehandlung in der Praxis aurea besonders geeignet. Nierenreizungen kommen, allerdings selten, vor. Wichtiger als das Mittel sei die Art seiner Anwendung. Verf. läßt nach einem gründlichen Schmierseifenbad eins der Mittel auftragen und wiederholt die Einreibungen 6mal. Die Kur dauert 3—4 Tage. Bei Erkrankung eines Familienmitgliedes ist stets die ganze Familie zu untersuchen, bei ärmeren Leuten in schlechten Wohnungsverhältnissen prinzipiell die ganze Familie zu gleicher Zeit zu behandeln. Die sogenannte Schnellkur wendet Verf. nur ungern an; bei eilig durchreisendem Publikum kann sie einmal erforderlich sein. Er richtet sich nach der Vorschrift von Ruete-Marburg: 3maliges Bad innerhalb von 6 Stunden mit jedesmaliger Einpinselung von Vlemingkx-Lösung. Bei blonden Frauen und Kindern wird letztere um die Hälfte, bei sehr blonden Kindern um zwei Drittel verdünnt.

M. Kruspe-Dresden.

Oppenheim, M., u. A. Fessler: Über Katzenräude beim Menschen. (Bemerkungen zu den Mitteilungen von Philadelphy u. Grimm.) (Abt. f. Haut- u. Geschlechtskrkh. d. Wilhelminenspitals.) Wien. klin. Wschr., 1930, Nr. 21, S. 657.
Verff. beharren auf ihrem Standpunkt, daß die Katzenräude keine Dermatozoonose sei, weil der Milbennachweis nur selten gelinge und daß es sich bei den

Digitized by Google

durch die Milben ausgelösten Reaktionen um Überempfindlichkeitsphänomene handle, wobei die Hauptbedeutung dem Sekrete der Speicheldrüse der Milben zukomme. Für die Annahme einer Überempfindlichkeit seien außer positiven Befunden auch negative Befunde nötig. E. Schröpl-Eger.

Philadelphia, A., u. O. Grimm-Innsbruck: Über Katzenräude beim Menschen. (Univ.-Kl. f. Dermatol. u. Syphilid. in Innsbruck.) Wien. klin. Wschr., 1930, Nr. 21, S. 658.

Erwiderung auf die Bemerkungen Oppenheims und Fesslers (s. vorstehendes Ref.). In Anlehnung an W. Picks Darstellung im Handbuch wird der Ausdruck Dermatozoonose für die Katzenräude beibehalten. Die Meinungsverschiedenheit zwischen Oppenheim und Fessler und den Verff. drehe sich darum, ob das Bild der menschlichen Katzenskabies durch den Biß lebender Milben oder durch die Wirkung toter Milben auf die intakte Haut erzeugt werde und sei durch die Anerkennung der Bedeutung des Milbenbisses seitens O. und F. behoben.
E. Schröpl-Eger.

Hauterscheinungen bei Erkrankungen innerer Organe und endokrinen Störungen

Vály, J.-Budapest: Dermatosen im Anschluß an die Funktion der weiblichen Genitalien. Verhandlg. ungar. ärztl. Ges., 1929, S. 302.

In der Ätiologie dieser Hautleiden glaubte man hormonale Störungen zu finden. Hautkrankheiten mit Menstruationsursprung treten vor Beginn der Blutung auf und hören nach Ende derselben auf, wiederholen sich jedoch periodisch. Sie treten verstreut an Gesicht, Rücken, Stamm, seltener den Extremitäten auf. Der Pruritus gravidarum hört nach der Geburt auf, rezidiviert bei neuen Schwangerschaften.
M. Kazarowa-T. Pasardschik.

Uhlenbruck, P.: Familiäre Hämachromatose mit Melanurin (nebst Bemerkungen über den Eisengehalt der Organe). Dtsch. Arch. klin. Med., Bd. 167, H. 1 u. 2, S. 80.

Bei einem 43jähr. Mann, aus einer Verwandtenehe stammend, kommt es zu einer Erkrankung an Ikterus, der in Bronzefarbe übergeht. Im Urin waren zeitweise Zucker, Urobilin und Urobilinogen sowie Diazo nachweisbar. Milz und Leber waren hart fühlbar. Nach dem Tode betrug der Gesamteisengehalt der Leber 2,6 g.
F. Rosenthal-Berlin.

Haut- und Stoffwechsel

Rille, J. H.-Leipzig: Über Pellagra. Bulgarska Klinika, 1930, S. 668.

Bulgarischer Wortlaut des am 4. X. 1929 in der gemeinsamen Sitzung der Bulgarischen Dermatologischen Gesellschaft und des ärztlichen Vereins von Sofia in deutscher Sprache gehaltenen Vortrages (vgl. Dermat. Wschr., Bd. 89, S. 2022).
M. Kazarowa-T. Pasardschik.

Ellis, R. W. B.-Boston: Pellagra Secondary to Gastro-Intestinal-Disease (Pellagra im Gefolge einer Gastro-Intestinal-Erkrankung). Am. J. of Child. Dis., 1930, Bd. 39, Nr. 5, S. 1036.

Beschreibung eines Falles, in dem sich eine Pellagra mit typischen Hauterscheinungen an eine tuberkulöse Enterokolitis angeschlossen hatte. Man soll besonders bei sporadischen Pellagrafällen, auf etwaige Magen-Darmerkrankungen achten, die die Ausnutzung einer sonst ausreichenden und zweckmäßigen Nahrung verhindern und dadurch die Entwicklung der Pellagra begünstigen.
E. Levin-Berlin.

Benigne Neubildungen und Mißbildungen

Simons, A.-Berlin: Zur Therapie der Keloide und Narbenhypertrophien. Die Einführung radioaktiver Substanzen in Gewebe als neue Möglichkeit zur Behandlung gewisser, speziell für die bisherigen Methoden der Strahlentherapie nicht oder wenig geeigneter Fälle. (Strahlenther. Abt. d. Univ.-Inst. f. Krebsforschg. d. Charité.) Strahlenther., Bd. 37, H. 1, S. 89.

Die Halberstaedterschen Thorium-X-Stäbchen gewähren auch bei benignen Neubildungen, wie Keloiden und Narbenhypertrophien, durch ihre Feinheit, große Anpassungsmöglichkeit an Form, Größe und Ladung der Strahlenträger sowie durch die gleichmäßige Verteilung der strahlenden Materie über das ganze Präparat eine scharf umschriebene Strahleneinwirkung bei Schonung des gesunden Gewebes. Sie

Digitized by Google

gestatten ferner bei ambulanter Behandlungsmöglichkeit völlige oder teilweise Ausnutzung der Betastrahlung und üben nur geringe Fremdkörperwirkung aus. In manchen Fällen empfehlen sich mit Radium oder Mesothorium gefüllte Platinnadeln; Kapillarröhrchen mit Radonfüllung leisten etwa dasselbe wie die Thorium-X-Stäbchen. Empfehlenswert ist es, letztere mit 0,1 mm Goldfilter zu umgeben, was erstens geringere nekrotisierende Wirkung im Gewebe verursacht als „Nackstäbchen" und zweitens durch Armierung mit einer Spitze gestattet, die Stäbchen lediglich unter Zuhilfenahme einer Pinzette direkt in die Keloide einzustechen. Lokalanästhesie dabei von Vorteil. Benachbarte oder tiefer gelegene Organe werden wenig durch Strahlen gefährdet; keine Rezidive an den behandelten Stellen. Die resultierenden Narben bleiben auf die ursprünglichen Grenzen der pathologischen Neubildung beschränkt. Von 21 größtenteils durch Operation erfolglos angegangenen oder vorbestrahlten Fällen wurden 13 völlig geheilt, 4 weitgehend gebessert. Bei 2 Fällen relativ geringe Besserung, während 2 weitere noch nicht genügend lange beobachtet sind. Fast immer resultierte eine glatte, farblose, weiche Narbe. W. Curth-Berlin.

Stühler, L.: Über Teleangiektasien und deren Beziehungen zu anderen Mißbildungen. Diss., Würzburg 1929.

Die Teleangiektasien sind häufig vorkommende, blaßrote, von den Angiomen wesensverschiedene Muttermale, die sich durch symmetrische charakteristische Formbilder auszeichnen, typische Lokalisation am Hinterkopf und Gesicht haben. Sie sind im Gegensatze zu anderen, als Naevi bezeichneten Gebilden wirklich angeboren. Etwa 60% aller Kinder kommen mit ihnen zur Welt, und sie bilden sich später weitgehend zurück. Besonders im Gesicht verschwinden sie mit dem 2. Lebensjahre, langsamer am Hinterkopf, wo auch noch bei einem Fünftel der Erwachsenen Teleangiektasien zu sehen sind. Beim weiblichen Geschlecht finden sie sich im Gesicht und Nacken etwas häufiger als beim männlichen. Die Ursache liegt in besonderen embryonalen Vaskularisationsverhältnissen der Haut des Schädeldaches und der Gesichtsspalten. Sie stellen eine Hemmungsbildung dar, denen zufolge die normale Rückbildung der ursprünglich weit angelegten oder durch Stauung überdehnten Hautgefäße an ihren Lokalisationspunkten zum Teil ausgeblieben sind. Blonde sind häufiger affiziert als Brünette, auch ganze Rassen, wie die Germanen, sind bevorzugt; innerhalb derselben besteht familiäre Vererbung.

M. Kazarowa-T. Pasardschik.

Milowansky, A. Chr.: Über essentielle Teleangiektasien. Diss., München 1930.

Bei einem 32jähr. Tabiker, vor 16 Jahren infiziert, WR im Blut noch positiv, traten nach Malariakur an Hals und Stirn sowie Wangen kleine rote Herde in Form eines Gewirrs von zierlich geschlängelten Reiserchen von violettroter Farbe auf. Durch Neosilbersalvarsankur wurden sie nicht verändert, die WR wurde negativ. Nach der Malariakur ergab sich auch eine Vergrößerung der Leber und Milz.

M. Kazarowa-T. Pasardschik.

Maligne Neubildungen

Büngeler, W.-Frankfurt a. M.: Tierexperimentelle und zellphysiologische Untersuchungen zur Frage der allgemeinen Geschwulstdisposition. Frankf. Z. Path., Bd. 39, H. 1/3, S. 314.

Am Schluß seiner Habilitationsschrift kommt Verf. zu dem Ergebnis, daß zwischen dem R.E.S., den Vitaminmangelkrankheiten und der Geschwulstbildung nähere genetische Beziehungen nicht bestehen. Er konnte dagegen zeigen, daß durch chronische Teer- und Arsenzufuhr eine „Allgemeindisposition zur Geschwulstbildung" zu erzeugen ist. Mit Hilfe der Warburgschen Methode konnte er bei derart vorbehandelten Tieren nachweisen, daß die Atmungsgeschwindigkeit herabgesetzt, die aerobe und anaerobe Glykose erhöht wurde. Durch dauernde Einschränkung der Sauerstoffatmung tritt an ihre Stelle teilweise eine Versorgung des Energiebedarfs der Zelle durch Gärungsvorgänge. Ein derartiger charakteristisch geänderter Stoffwechselzustand erfolgt nur bei Tieren mit Teertumoren, aber nicht bei solchen mit transplantierten Geschwülsten. Von weiteren Ergebnissen des Verf. sei hervorgehoben, daß Mäuse mit kleinen, nicht nekrotischen, transplantierten Geschwülsten den gleichen Stoffwechsel besaßen wie normale, dagegen bei Resorption von nekrotischem Gewebe aus großen Transplantationsgeschwülsten Stoffwechselabweichungen eintraten, die eine große Übereinstimmung zeigten mit denen von Mäusen, die parenteral mit kolloidalen Lösungen behandelt worden waren. F. Jacobsohn-Berlin.

Digitized by Google

Teutschleander-Heidelberg: Zur Lehre vom „Antagonismus" zwischen Tuberkulose und Krebs (Durch Tuberkuloseinfektion experimentell erzeugte Immunität gegen das Roussarkom). Z. Krebsforschg., Bd. 30, H. 5, S. 498.

Es liegt keine eigentliche antagonistische Wirkung, sondern nur eine indirekte, unspezifische Immunisierung der Tuberkulose gegen Roustumor vor. Umgekehrt schützt der Roustumor nicht etwa gegen Tuberkuloseinfektion. Auch durch Behandlung mit inaktiviertem Tumormaterial z. B. konnte Verf. eine derartige Immunität bei Tieren bewirken. Die Ansicht Rokitanskys, daß beide Prozesse einander ablösen, wenn der eine von ihnen nicht mehr florid ist, vermag Verf. auf Grund seiner Experimente nicht zu bestätigen. F. Jacobsohn-Berlin.

Frankenthal, L.-Leipzig: Unsere heutige Auffassung vom Paget-Krebs und ihre praktische Bedeutung. (Israelit. Krankenhaus.) Dtsch. med. Wschr., 1930, Nr. 22, S. 915.

Histologisch verdient die Pageterkrankung keine Sonderstellung; sie stellt eine intraepidermoidale Form des Mammakarzinoms dar. Da es schwer zu erkennende Formen des Pagetkrebses gibt, ist es notwendig, bei allen geschwürigen Prozessen in der Umgebung der Mammille eine Probeexzision vorzunehmen. Besonders verdächtig sind die fein granulierten, leicht blutenden, stark geröteten Geschwürchen dicht an der Mammille, wenn der Warzenhof gleichzeitig Fältelung, Pigmentation und Schrunden aufweist. Ein ausreichender Heilerfolg wird nur durch ausgedehnte Absetzung der Brustdrüse und Ausräumung der Achselhöhle erzielt.

F. Harry-Wiesbaden.

Eller, J. J., u. N. P. Anderson-New-York: Paget's Disease of Nipple (Pagets Krankheit der Brustwarze). J. Amer. med. Assoc., 1930, Nr. 21, S. 1653.

Mitteilung von 3 Fällen. Eller und Anderson schließen sich den Verff. an, welche in der Pagetschen Krankheit schon von Beginn an ein Karzinom sehen; in mehreren Abbildungen zeigen sie in der Epidermis wahre Krebszellen, welche morphologisch denen gleichen, wie sie gleichfalls im innerhalb des Ductus bestehenden Karzinom vorkommen. Wie Masson und Pautrier nehmen die Verff. an, daß die Pagetsche Krankheit ein Epitheliom ist, welches seinen Ausgang von den oberen Milchausführungsgängen nahe den Mündungen nimmt; die Pagetsche Krankheit ist kein präkanzeröser Zustand, vielmehr ein Karzinom der Brustwarze, welches auf ein tieferes Karzinom der Brust hinweist und auf frühzeitige und totale Entfernung der Brustdrüse hindrängt. F. Juliusberg-Braunschweig.

Halberstädter, L., u. A. Simon-Berlin: Klinische und therapeutische Erfahrungen beim Hautkrebs (Beobachtungen an 556 Kranken aus den Jahren 1929 bis 1930). (Strahlenther. Abt. d. Univ.-Instituts f. Krebsforschg.) Z. Krebsforschg., Bd. 32, H. 1/2, S. 146.

Von 556 Hautkrebsfällen leben und stehen 272 symptomfrei noch in Beobachtung unter Einschluß der nachweislich bis zu ihrem Tode erscheinungsfrei gebliebenen Kranken (55,5% aller behandelten Fälle). 245 Fälle (44,1%) waren oberflächliche, 311 (55,9%) infiltrierende Tumoren. Klinische Heilung wurde erzielt bei vorher noch nicht behandelten, oberflächlichen Hautkrebsen in 93,1% der Fälle, bei vorher schon behandelten, oberflächlichen Tumoren in 69,3% der Fälle, bei vorher noch nicht behandelten, infiltrierenden Tumoren in 60,8% der Fälle und bei vorher schon behandelten, infiltrierenden Tumoren in 29,1% der Fälle. Hautkrebse der Extremitäten bieten ungünstigere Heilungsaussichten als Gesichtskarzinome, besonders neigen Peniskarzinome zu frühzeitigem Tiefenwachstum und Metastasierung. Der histologische Charakter der Hautepitheliome ist nur bei den Melanosekarzinomen von Bedeutung; ausschlaggebend für die Heilungsmöglichkeit ist das Tiefenwachstum mit seinen Folgeerscheinungen. In pathologisch bereits veränderter Haut entstandene Neubildungen bieten weit ungünstigere Prognose als in vorher normaler Haut entstandene. Therapeutisch bewährte sich am besten chirurgische Diathermie mit prä- oder postoperativer Röntgen-, Radium- oder Thorium-X-Bestrahlung (mit letzterer Methode 302 Fälle). Bei ausgedehnten und weit vorgeschrittenen Fällen oft noch überraschende Erfolge mit protahierter kontinuierlicher Radiumbehandlung.

W. Curth-Berlin.

Blumenthal, F., u. F. Reiss-Berlin: Die Strahlentherapie des Hautkrebses. (Univ.-Hautkl. u. Univ. Lichtinstitut.) Z. Krebsforschg., Bd. 32, K. 1/2, S. 112.

Zusammenstellung des über 20 Jahre umfassenden Materials des Lichtinstitutes der Charité; 182 Fälle von Hautkrebs des Kopfes. Mit fortschreitender Technik verbesserten sich die Resultate wesentlich. Angewendet wurden bei oberflächlichen,

Digitized by Google

gut verschieblichen Epitheliomen ungefilterte bis schwachgefilterte Röntgenbestrahlungen (½—3 mm Al-Filter, 85—125 KVS, F.H.D. 23 cm, Halbwertschicht 1,1 bis 3,3 mm Al). Bei adhärenten und tiefgreifenden Karzinomen wurde mit Schwerfilter (0,5 mm In., 1 mm Al, 185—190 KVS, F.H.D. 30 cm, Halbwertschicht 0,8 mm Cu) behandelt. Als Dosis wurden 120% und 160% der Erythemdosis gegeben, möglichst in einer Sitzung, nur bei langdauernden Tiefenbestrahlungen wurde die Volldosis in 2—3 Sitzungen an aufeinanderfolgenden Tagen verabreicht. Die erst kürzlich angewandte Radiumbestrahlung scheint noch bessere Resultate zu geben. Die Strahlenbehandlung scheint der Operation, was Rezidive und das kosmetische Ergebnis anlangt, überlegen. Bei tiefgreifenden Hautkrebsen wird das erkrankte Gewebe oberflächlich mit Diathermie und der Wucherpfennigschen Schlinge entfernt und dann nachbestrahlt. W. Curth-Berlin.

Murdoch, J.: An Address, Entitled What Can We Expect From Radium in the Treatment of Cancer? (Was kann man von der Radiumbehandlung des Krebses erwarten?) Lancet, 1930, Nr. 5568, S. 1056.

Das Übersichtsreferat beschäftigt sich mit der Behandlung der Krebse der Haut und Schleimhäute, insbesondere der Zunge, der Cervix uteri. Verf. bestätigt die auch von anderer Seite mitgeteilte Tatsache, wonach Stachelzellkrebse der Haut ebensogut auf Radiumbehandlung ansprechen wie Basalzellkrebse, im Gegensatz zu Röntgenstrahlen, gegen die Stachelzellkrebse weitaus refraktär sind. Die Wirksamkeit hängt in hohem Maße ab von der Applikationsdauer, was sich dadurch erklärt, daß die Krebszellen im Stadium der Mitosen am empfindlichsten sind. Die Behandlungsart ist weitgehendst von der Lokalisation und der klinischen Form abhängig. In der Nähe besonders empfindlicher Organe (Auge) benutzt Verf. radiumhaltige Nadeln; liegt ein oberflächlicher, leicht zugänglicher Krebs vor, so montiert er die Nadeln in Radioplastin, das nach der Gestalt des Tumors geformt wird. Handelt es sich um einen infiltrierend wachsenden, tiefen Tumor, so muß man, um eine gleichmäßige Wirkung in die Tiefe zu erreichen, das Radium in Wachs oder Plastin einbetten, derart, daß zwischen dem Radiumröhrchen und der äußeren Haut eine 1—3 cm dicke Masse liegt. Als Dosismaß benutzen sie eine Methode von Stahel (Brüssel), wobei die gesamte applizierte Dosis in Energieeinheiten gemessen wird, die pro Kubikzentimeter Gewebe absorbiert werden. Sie benutzen als Einheit das Ergebnis des C.G.S.-Systems. Eine Übersicht über die Organisation der Krebsbekämpfung in Belgien, deren Hauptziel das frühzeitige Erfassen ist, schließt die Arbeit.

P. Seier-Heidelberg.

Regressive Störungen und Atrophien

Lattermann, E.: Über Acrodermatitis continua suppurativa (Hallopeau). Diss., Freiburg i. Br. 1930.

Verf. gibt eine Übersicht über die in der Literatur sichergestellten 30 Krankenbeobachtungen, welcher eine weitere eigene angeschlossen wird. 30jähr. Pat., seit 7 Jahren krank. Rechts sämtliche Finger mit Ausnahme des Ringfingers gerötet, Haut gespannt, verdünnt, teils mit flachen Pusteln, teils mit festsitzenden Epidermislamellen bedeckt, hin und wieder die hyperämische gequollene Kutis freigelegt; die Nägel teils fehlend, teils verdickt oder durch Hornmassen abgehoben oder gerillt. Links sind bloß Daumen und Mittelfinger befallen, hier die Fingerenden stark beteiligt, trommelschlägelförmig. Röntgenologisch deutliche Atrophie der Endphalangen und fleckenhafte Verschattungen der aufgehellten Knochensubstanz sowie stellenweise zackig ausgenagte Defekte. Abstriche und Kulturen aus Pustelinhalt steril, im Blut keine Eosinophilie. M. Kazarowa-T. Pasardschik.

O'Leary, P. A.-Rochester (Minn.), u. R. Nomland-Chicago (Ill.): A Clinical Study of One Hundred and Three Cases of Scleroderma (Klinische Studie an 103 Fällen von Sklerodermie). Am. J. Med. Sci., 1930, Bd. 180, Nr. 1, S. 95.

Bei der generalisierten Sklerodermie findet man in mehr als der Hälfte der Fälle vorangegangene oder gleichzeitige Arthritis, in vielen Fällen auch verschiedengradige vasomotorische Erkrankungen der Extremitäten sowie allgemeine Infektionskrankheiten. 89% zeigten auch Sklerodaktylie. Es handelt sich stets um eine schwerere, das Leben bedrohende Erkrankung, während die auf einzelne Flecke beschränkte Sklerodermie (Morphoea) fast stets einen gutartigen Charakter zeigt. In manchen Fällen übten Thyreoideapräparate einen günstigen Einfluß aus; im übrigen ist Wärme, Massage, Höhensonne empfehlenswert. E. Levin-Berlin.

Digitized by Google

Talg- und Schweißdrüsen; Haare und Nägel

Kresiment, M.-Berlin: Zur Frage einer Geschlechtsreaktion an den Haaren. (Inst. f. gerichtl. Med.) Dtsch. Z. gerichtl. Med., Bd. 15, H. 3/4, S. 257.

Die Nachprüfung der von Kosjakoff angegebenen Methode zur Unterscheidung von Männer- und Frauenhaar, die auf verschiedenem Schwefelgehalt in den Haaren beider Geschlechter beruhen soll, konnte die fast absolute Gültigkeit seiner Schlüsse nicht bestätigen. Auch sind nach den bisherigen physiologisch-chemischen Erfahrungen die Voraussetzungen, die zur Anwendung der Methode geführt haben, nicht genügend gesichert. Dieselbe ist somit wegen der Unsicherheit ihrer Ergebnisse für gerichtsmedizinische Zwecke nicht zu verwerten. B. Peiser-Berlin.

Abramson, A.: Über die Wirkungsweise der gebräuchlichsten Depilatorien. Diss., Königsberg 1929.

Verf. machte Versuche mit Auripigment, Unna-Beiersdorfs Depilatorium (Bar. sulf. 50, Zinci oxyd., Amyl. āā 50), Atrix, Dulmin, Eva- und Taky-Creme. Diese Präparate wirken nicht auf den intrakutanen Teil des Haares, ihre Wirkung auf den Haarschaft äußert sich in einer Quellung, die nach 5—10 Minuten zum Brüchigwerden des Haares führt. Die Hornschicht wird erst nach längerer Anwendung affiziert. Wirkung und Nachwachsen der Haare unterscheiden sich nicht vom Rasieren. Am stärksten reizt das Beiersdorfsche Präparat und Auripigment.
M. Kazarowa-T. Pasardschik.

Sabouraud, R.: Sur la pelade, l'hyperthyreoidisme latent, les insomnies et sur l'hémato-éthyroidine employée comme hypnotique (Über Alopecia areata, Hyperthyreoidismus latens, Schlaflosigkeit und den Gebrauch des Hämato-Äthyroidins als Schlafmittel). Presse méd., 1930, Nr. 45, S. 757.

Die Alopecia areata kommt beim Basedow fast ebenso häufig vor wie der Exophthalmus, die Schilddrüsenvergrößerung, die Herzdilatation und der Tremor. Die Behandlung der Alopezie mit Hémato-Éthyroidine brachte nur bei den Fällen Erfolge, die ohne Struma einhergingen. Die nervöse Unruhe und hartnäckige Schlaflosigkeit ließ sich mit diesem Mittel gut beeinflussen W. Curth-Berlin.

Tagesgeschichtliche Nachrichten

Seit dem Erscheinen von Girolamo Fracastoros berühmter Dichtung „Syphilis sive de morbo Gallico" (Verona, August 1530), von welcher der Name Syphilis datiert, sind 400 Jahre verflossen. Aus diesem Grund hatte die Società dermatologica delle Tre Venezie Verona zu ihrem diesjährigen Kongreßort gewählt, bei welcher Prof. Truffi-Padua am 20. September den Festvortrag hielt.

Am Geburtshause von Paul Ehrlich in Strehlen (Schlesien) wurde eine Gedenktafel angebracht.

Gewählt: Prof. Dr. J. H. Rille in Leipzig zum Ehrenmitglied der Jugoslawischen Dermatologischen Gesellschaft;

Die Società dermatologica delle Tre Venezie wählte Prof. Fiocco-Venedig zum Präsidenten und Prof. Emanuel Freund-Rom-Triest sowie Prof. Franceschini zu Vizepräsidenten.

Habilitiert: Dr. Julius Dörffel in Königsberg i. Pr.

Prof. Ferdinand Zinsser, Direktor der Dermatologischen Klinik in Köln, ist vom Lehramt zurückgetreten.

Gestorben: Dr. Condict Walker Cutler, Professor der Dermatologie an der University of Vermont in New York;

Dr. Cleaveland Cady Kimball, Urolog in New York;

Dr. Raymond Lee Latchem, Urolog in Sioux City, Jowa. R.

Nachdruck (auch des Abschnittes „Tagesg. Nachr.") ist ohne Genehmigung des Verlegers nicht erlaubt

Verantwortlich für die Redaktion: für Originalabhandlungen und T. N.: Prof. Dr. J. H. Rille. Leipzig. Für Referatenteil und therapeutische Umfrage: Dr. Fritz Callomon, Dessau

Digitized by Google

Dermatologische Wochenschrift

Nr. 46 (Bd. 91) 15. November 1930

Aus der dermatolog.-vener. Abteilung des Stadtkrankenhauses Chemnitz, Zschopauerstraße (Direktor: Prof. Dr. med. Frühwald)

Über einen Fall von Acrodermatitis continua suppurativa Hallopeau

Von

Dr. Annelise Sossinka, Assistenzärztin der Abteilung

Mit 1 Abbildung im Text

Als erster beschrieb Crocker 1888 das jetzt eng umschriebene Krankheitsbild und nannte es Dermatitis repens. Die genaue Definition in bezug auf Befund und Ätiologie gab erst in den 90er Jahren Hallopeau, dem wir den heutigen Namen dieser relativ seltenen Erkrankung verdanken.

In den letzten Jahren haben sich — soweit ich in dem mir zugänglichen Schrifttum feststellen konnte — die Beobachtungen über Fälle der „Maladie Hallopeau" bedeutend gegenüber den Fällen der ersten zwei Jahrzehnte des Jahrhunderts gemehrt. In Deutschland sind überhaupt nur verhältnismäßig wenig Fälle beobachtet worden, das Hauptkontingent stellt bisher nächst Frankreich Amerika; vereinzelte Fälle sind nun aber auch fast in allen europäischen Kulturländern festgestellt worden.

Der Name der Krankheit weist bereits auf die hauptsächlichsten Merkmale der Hautaffektion hin:

Stets sind es die Acra, Hände und Füße, beziehungsweise nur einzelne Finger oder Zehen, die zuerst oder ausschließlich befallen werden. Die Erkrankung besteht aus einem langsam fortschreitenden Prozeß, gleichsam kriechend breitet sie sich weiter aus. Es bilden sich oberflächliche Prozesse, die aus vesikulösen oder pustulösen Effloreszenzen bestehen, oder auch Mischformen beider darstellen. Im Verlauf des Weiterfortschreitens kommt es zur Abstoßung der Nägel, eventuell auch zu Übergang auf andere Körperstellen und die Schleimhaut. Abheilenden Effloreszenzen folgen in unregelmäßigen Zeiträumen neue Schübe von erst intradermalen Bläschen oder Pusteln, die sich allmählich an die Oberfläche der Epidermis vorschieben, platzen und konfluieren.

Meist sind die Beschwerden geringfügiger Natur, wirken, falls die Hände befallen sind, nur etwas störend bei der Arbeit. Erst die Fälle ausgebreiteter Formen an der Haut des übrigen Körpers und an den Schleimhäuten des Darmtractus imponieren als schwere Krankheitsbilder; einige dieser ausgedehnten Erkrankungen sind auch als Todesursache be-

Digitized by Google

schrieben worden. Besonders typisch für die Erkrankung ist die jahrelange Dauer und die Resistenz gegen vielseitigste Therapie. Wie aus den bisher beschriebenen Fällen hervorgeht, können Menschen beiderlei Geschlechts und jeder Altersstufe an der Maladie HALLOPEAU erkranken.

Die Ätiologie scheint nicht völlig geklärt. In den meisten Fällen bildet jedoch ein Trauma den Ausgangspunkt der Erkrankung. Eine bedeutende Rolle wird den Staphylokokken bei der Entstehung des Leidens zugesprochen, und HALLOPEAU nimmt an, daß durch lokale Reaktion und Proliferation erst Formen von Erythemen und polymorpher Eiterung hervorgerufen würden; auch die Trophoneurose, die von einigen Beobachtern als ätiologisches Moment angesehen wird, erklärt er als sekundäre Erscheinung im infizierten Gewebe, die durch Stagnation entsteht. Erst auf dieser sekundär trophoneurotischen Basis komme es auch zu den häufiger beobachteten Formen von Deformation der Phalangen.

Differentialdiagnostisch bietet das Bild der Akrodermatitis HALLOPEAU gewisse Schwierigkeiten. Die Möglichkeit einer Eingliederung in die Impetigo herpetiformis einerseits und in die Dermatitis herpetiformis (DUHRING) andererseits ist von namhaften Autoren an Hand einiger Fälle stark betont worden. HALLOPEAU hielt die Form der Akrodermatitis, die auch die Neigung hat, auf die Mundschleimhaut und andere Körperregionen überzugreifen, für eine Form der Impetigo herpetiformis; nach AUDRY bestehen Analogien der „Phlyctaenose recidivante", wie er sie nennt, mit gewissen Formen der Dermatitis herpetiformis. Auch Fälle, die BRUNS und PEDDERSEN beschrieben, zeichneten sich durch gewisse Ähnlichkeiten mit dem DUHRINGschen und HEBRAschen Krankheitsbilde aus, indem sie mit universellen Schüben einhergingen; wohingegen SCHÜRCH generalisierte Formen als überhaupt nicht zum Bilde der Akrodermatitis HALLOPEAU gehörig hält, somit die Krankheitsbilder schärfer trennt. Einige andere Beobachtungen stehen dem wieder gegenüber: Fälle von jahrelang lokalisierten Prozessen, die sich dann plötzlich universell ausbreiteten, in diesem Stadium der Impetigo herpetiformis sehr ähnelten und nach einiger Zeit zum Exitus letalis führten. JADASSOHN wies gelegentlich auf die Schwierigkeiten der Differentialdiagnostik der Akrodermatitis HALLOPEAU hin in bezug auf Psoriasis pustulosa und gonorrhoisches Exanthem. Einige Beobachtungen — auch Fälle von HUDELO-PICARD und NICOLAS-LASSAGNE — führten zu der Annahme, daß die Akrodermatitis HALLOPEAU als Pyodermie zu bewerten sei, die bei einem durch luetische Infektion geschwächten Organismus konstant bleibe oder stetig rezidiviere.

Trotz alledem muß man heute die Akrodermatitis HALLOPEAU als selbständiges Krankheitsbild ansprechen; rein äußerlich kann sie anderen Hautaffektionen sehr ähnlich sein, aber die Lokalisation, die Dauer und die Resistenz gegen therapeutische Maßnahmen und die stetigen Rezidive bilden die typischen Merkmale.

Es wird daher wohl von Interesse sein, wenn ich etwas ausführlicher über einen hier beobachteten Fall des so seltenen Krankheitsbildes berichte.

Wally T., ein 19jähr. Mädchen, wird wegen einer langwierigen Hautaffektion eingewiesen. Klin. Aufenthalt: 30. V. bis 3. XI. 1928.

Die Familienanamnese bietet nichts Wesentliches. Aus der Anamnese war folgendes bemerkenswert:

Digitized by Google

Im Alter von einem Vierteljahr Nagelverlust am linken Daumen, von einem Trauma war nichts bekannt. Es erfolgte Heilung mit Nachwachsen eines neuen, normal gebildeten Nagels. Ernstere Krankheiten hat das Mädchen nie durchgemacht, sie hatte keine Hautkrankheiten, es bestanden keine Menstruationsanomalien oder -beschwerden.

Vor 2 Jahren entstand am Endglied des rechten Daumens spontan eine Affektion, die mit Bildung kleiner, eitriger Bläschen begann allmählich unter immer neuen Bläschenschüben sich weiter ausbreitete, im Laufe eines halben Jahres den Nagel zerstörte und sich schließlich über den ganzen Daumen ausbreitete. Am übrigen Körper, auch an den anderen Fingern und an den Zehen hat Pat. nie etwas von Hautausschlag bemerkt. Die subjektiven Beschwerden waren seit Beginn des Leidens immer sehr gering, gelegentliches Jucken und Empfindlichkeit gegen Stoß waren alles. Seit Verlust des Nagels behindert jedoch der kranke Daumen die Pat. in ihrem Beruf als Spulerin in einer Wirkerei empfindlich.

Das Mädchen war einige Male schon ärztlicherseits mit Salben behandelt worden, nach zeitweiser Besserung entstanden im Laufe der letzten 2 Jahre doch immer neue Schübe. Die letzten Nagelreste wurden vor $1^1/_2$ Jahren vom Arzt entfernt.

Abb. 1

Status praesens: Die Pat. befindet sich in gutem Allgemeinzustand. An Skelett, Mundhöhle, inneren Organen, Drüsensystem und Genitale keine pathologischen Veränderungen. Die Sinnesorgane und das Nervensystem zeigen — von einer geringen Kurzsichtigkeit abgesehen — keine Abweichungen von der Norm.

Hautbefund: Die Haut ist im allgemeinen gut durchblutet, an Rumpf und Extremitäten finden sich außer dem eigentlichen Krankheitsherd nur einzelne Aknepusteln und Komedonen, sonst keine pathologischen Effloreszenzen, auch nirgends Narben.

Am rechten Daumen ist die Haut in toto bis zur Grundphalanx stark gerötet, dünn, schuppend und zum Teil mit kleinen oberflächlichen Bläschen, Pusteln und krustösen Auflagerungen bedeckt, besonders stark am Endglied. Am Rande der Affektion, die sich scharf gegen das Gesunde absetzt, stehen einige trockene Hautlamellen. Die Konturen des Nagelbettes sind schwer erkennbar, doch scheinen noch einige faserige erweichte Teilchen des Nagels vorhanden zu sein. Erst beim Ablösen kleiner Krusten vom Nagelbett wird das Fehlen jeglicher Nagelsubstanz ersichtlich. Auf der Fingerkuppe, vereinzelt auch in der nur zum Teil darstellbaren Rinne des Nagelbettes finden sich intraepidermale, stecknadelkopfgroße Bläschen und oberflächliche Pustelchen, gleichzeitig Übergangsformen zwischen beiden in verschiedenen Tiefen der Epidermis. Die Pusteln sind zum Teil konfluiert, so daß man stellenweise den Eindruck von leicht abgehobener Epidermis durch unterminierende Sekretstauung hat.

Einige Pusteln sind lädiert und eröffnet, das Sekret ist ringsum zu kleinen Krusten eingetrocknet. Im Bereich der Gesamtaffektion läßt sich nirgends narbige Umwandlung, nur Atrophie der Haut erkennen.

Der erkrankte rechte Daumen erscheint etwas dünner und schmäler als der linke gesunde, der kranke fühlt sich außerdem etwas kühler an, auch sind durch die scheinbar atropische Muskulatur die Konturen der Knochen deutlich tastbar. Die Beweglichkeit des Daumens ist aktiv und passiv völlig frei, auch nicht schmerzend; die Sensibilität zeigt sich gegen alle Reize vollkommen erhalten.

Röntgenbefund: (Dr. Holzweissig, Röntgenologisches Institut des Stadtkrankenhauses): Die Knochen des rechten Daumens weisen keine Konturveränderungen auf, erweisen sich jedoch im Röntgenbild als sehr kalkarm und machen den Eindruck eines fortgeschrittenen gangränösen Prozesses, ohne daß irgendwo eine herdförmige pathologische Veränderung sichtbar wäre.

Digitized by Google

Bakteriologischer Befund: Der Pustelinhalt bestand mikroskopisch aus Leukozyten, nirgends fanden sich irgend welche Eitererreger. Wiederholt angelegte Kulturen blieben bis auf eine steril, in diesem einen Fall wuchsen spärlich Streptokokken.

Das Blutbild der Pat. ergab durchaus normale Werte bei einer Eosinophilie von 3%. WR negativ.

Histologischer Befund: Das histologische Bild von einer Probeexzision aus der Randpartie der Affektion bot nichts Spezifisches. Es handelt sich um eine Entzündung der Kutis mit dichten Infiltraten von Leukozyten, die bis in die Subkutis hineinreichen. Oberflächliche Ulzeration, diese durch eine Leukozytenzone abgesetzt. Der Befund wurde liebenswürdigerweise von Prof. Staemmler (Path. Institut der Stadt Chemnitz) bestätigt.

Dekursus: 5 Monate stand die Pat. in klinischer Beobachtung und Behandlung, ohne daß sich das Krankheitsbild wesentlich geändert oder gebessert hätte. Die therapeutischen Maßnahmen bestanden in reinigenden, desinfizierenden und schälenden Applikationen und Röntgenbestrahlung. (1. Dosis, 22. VI.: 1 Alm., 2/3 HED, 120 KV. 2. Dosis. 19. X.: 3 Alm., 2/3 HED, 120 KV. Beide Male von 4 Seiten.) Krusten und Schuppen lösten sich zunächst vollkommen ab, so daß die affizierte Haut glatt war; gerötet war sie dauernd und spannte auch leicht. Unter der glatten Oberfläche sah man aber stets kleine Pusteln und Bläschen, die sich dann im Laufe einiger Tage wieder an die Oberfläche vorschoben und platzten, so daß zeitweise einzelne Stellen des Daumens durch Konfluieren derselben leicht unterminiert erschienen, oder mit weißlichen schmierigeitrigen Belägen bedeckt waren.

Nach Entfernen der Beläge trockneten dann die Effloreszenzen ein, heilten mit geringer Abschilferung ab, um dann alsbald durch einen neuen Schub ersetzt zu werden. Zumeist spielten sich diese Vorgänge am Endglied des Daumens ab, aber auch im übrigen Bereich des Krankheitsherdes traten zahlreiche Schübe auf. Die Intervalle zwischen dem Auftreten neuer Erscheinungen waren unregelmäßig, beliefen sich auf 4—24 Tage; ein Zusammenhang mit der Menstruation, wie er von Strandberg und Bodin beobachtet wurde, die das Auftreten der Erscheinungen auf innersekretorische Störungen zurückführten, konnte bei unserer Pat. nicht beobachtet werden. In Übereinstimmung mit anderen Autoren, welche die auf ihre Anfangslokalisation beschränkt bleibende Akrodermatitis beschrieben, war auch das Allgemeinbefinden unserer Pat. dauernd ungestört und gut. Das Mädchen hatte nie irgend welche Beschwerden, insbesondere keine Schmerzen; gelegentlich gab sie auf Befragen an, daß es im kranken Daumen etwas krabbele und jucke. Aber auch diese Sensationen waren keineswegs an das Neuauftreten von Effloreszenzen gebunden. Leider war es uns nicht möglich, den Erfolg einer zweiten Röntgenbestrahlung abzuwarten, da die Pat. kurz nach derselben das Krankenhaus verließ. Irgend welche andere Haut- oder Schleimhautveränderungen traten während der Beobachtungszeit nicht auf.

Diagnose: In allen Symptomen stimmt dieser Fall mit den früher beschriebenen typischen Fällen von Akrodermatitis Hallopeau überein. Ein Trauma, das als Ausgangspunkt der Erkrankung von vielen Autoren (Hallopeau, Milian, Glasser und Diss, Frei, Barber und John) beobachtet wurde, läßt sich hier mit größter Wahrscheinlichkeit ausschließen. Staphylokokken, die von anderen (Oltromare, Golay und Starobinsky. Casal und Greenbaum, Barber und Fex, Klauder) als wesentlicher Faktor ihre Fälle angesehen wurden, da sie sogar Heilerfolge mit entsprechender Vakzinetherapie erreichten, kommen auf Grund unserer Untersuchungen als solche nicht in Frage. Ebensowenig konnten wir einen endokrinen oder auch nur mit dem Ovarialzyklus in Verbindung stehenden Zusammenhang feststellen, durch den einige oben erwähnte Autoren das Krankheitsbild im wesentlichen für bedingt hielten. Die Ätiologie ist in unserem Fall ebenso unklar wie in den anderen. Auch die Eingliederungsmöglichkeit in die Gruppe der Impetigo herpetiformis und Dermatitis fehlt an Hand unseres Befundes.

Außer dem Lokalbefund war die Therapieresistenz typisch; Polano geht ja so weit, zu behaupten, Heilung spreche allein schon gegen die

Digitized by Google

Richtigkeit der Diagnose Akrodermatitis Hallopeau. Neben der Vakzinetherapie muß nach den bisherigen Angaben der Röntgentherapie der größte Erfolg zugesprochen werden (Bordier, Nägeli). Doch auch letztere hatte in unserem Falle keinen sichtlichen Erfolg. Als ich $^1/_2$ Jahr nach der Entlassung aus dem Krankenhaus die Pat. nochmals sah, war das Bild, das der erkrankte Daumen bot, dasselbe, das wir während der Behandlungszeit zu sehen gewohnt waren: Pusteln, schmierige und krustöse Auflagerungen auf der atrophischen und geröteten Haut. Vorwiegend am Endglied fanden sich jüngere Effloreszenzen. Die Grenze der Affektion schien im Zwischenfingerraum etwas weiter ins Gesunde vorgeschoben. Am übrigen Körper fanden sich keine pathologischen Veränderungen. Die Pat. fühlte sich durchaus wohl und befand sich in sehr gutem Allgemeinzustand.

Die Erkrankung, die unsere Pat. bot, imponierte bezüglich aller vorstehenden Erwägungen als das eindeutige Krankheitsbild, als das die Akrodermatitis Hallopeau heute noch angesehen werden muß, bevor die viel diskutierten Zusammenhänge mit den nosologisch und ätiologisch in Frage kommenden Krankheitsgruppen restlos oder wenigstens befriedigend geklärt sind.

Literatur

Brun-Peddersen, Arch. f. Dermat., 1920, 125. — Fex, Acta dermato-vener., 1922, 3, 3/4. — Frei, Zbl. f. Dermat., 1927, 27, 5/6. — Glasser u. Diss, Bull. Soc. franç. Dermat., 1926, 28, 1. — Gougerot, Paris méd., 1927, 17. 3. — Hallopeau, Rev. gen. de clin. et thér., 1898. — Hudelo-Picard, Bull. Soc. franç. Dermat., 1921, 28, 1. — Klauder, Arch. of Derm., 1926. 14. — Kogoj, Acta dermato-vener., 1927, 8, 1. — Metscherski, Dermat. Wschr., 1907, 44. — Milian, Rev. franç. de dermat., 1927, 3, 4. — Naegeli, Schweiz. med. Wschr., 1921, 51, 5. — Oltramare, Golay, Starobinsky, Ann. de Dermat., 1927, 8, 4. — Schürch, Acta dermato-vener., 1926, 6, 4.

Aus der sozialhygienischen Abteilung des Universitätsinstituts für Sozialpolitik in Ujpest bei Budapest (Leiter: San.-Rat Dr. Siegmund Somogyi)

Gewerbeschädigung der Haut durch Kochsalz

Von

San.-Rat Dr. Siegmund Somogyi in Budapest

Mit 1 Abbildung im Text

Von den Berufsschädigungen der Haut durch chemische Stoffe erscheinen die Veränderungen im klinischen Bild einer akuten Dermatitis, Toxikoderma, Ekzem und Nekrose der Haut. Eine typische Form des letzteren ist eine kleine rundförmige oder ovale, mit anheftendem tiefliegendem Schorf bedeckte Ulkusbildung ohne Entzündungserscheinungen, welche bei den mit ätzenden Salzlösungen Arbeitenden auf den Fingern erscheinen. Dieses Krankheitsbild wurde schon von Ramazzini (1700) beschrieben und wurde in der deutschen Übersetzung (1776) dieses Werkes, von Schlegel „Stiglitz" genannt. Dieser Name ist seit jener Zeit gebräuchlich. Merkwürdig und auf die Beständigkeit der menschlichen Beobachtungsfähigkeit charakteristisch, wurde dieselbe Berufskrankheit der Haut von Armieux und Lumel (1853) Rossignol, von Beugrand (1862), Pigeon, Pigeonneau genannt. Letzterer Autor erwähnt diesen Namen von den Arbeitern übernommen zu haben, wo er allgemein gebräuchlich ist.

Dieses charakteristische Krankheitsbild trat am häufigsten auf den Fingern der Gerber auf, weil zur Entfernung der Haare früher Kalklösung benutzt wurde. Diese

Digitized by Google

Krankheit kommt jetzt, infolge der modernen Fabriktechnik, nur selten vor, und in der Sprechstunde unseres Instituts, zu welcher etwa 2200 Arbeiter der Lederindustrie von Ujpest gehören, begegnete ich diesem Krankheitsbilde nicht. Diese Krankheit kommt jetzt mehr bei den Galvaniseuren vor, infolge der dort gebräuchlichen Nickel- und Salzlösungen.

Die Wirkung, welche verschiedene ätzende Salzlösungen auf die Entstehung von Berufserkrankungen der Haut ausüben, ist ziemlich bekannt. Wenige Mitteilungen finden wir aber über die krankheitserregende Wirkung des Kochsalzes.

Prosser White spricht von der starken hygroskopischen Eigenschaft des Kochsalzes, und Neugebauer leugnet es nicht, daß die osmotischen Verhältnisse ernstlich den Organismus auf der Wirkungsoberfläche beschädigen können. Nur bei Brezina finden wir auf Einwirkung des Kochsalzes eine Perforatio septi nasi, und Collis beschreibt Geschwüre, welche bei den mit Heringeinsalzen beschäftigten Arbeitern auf den Händen und Unterarmen sichtbar sind. Arbeiter, welche mit Einsalzen größerer Fische beschäftigt sind, zeigen ähnliche Erscheinungen. Aber Prosser White betont die Notwendigkeit einer gewissen Sensibilität, ebenso daß vorher die Hände der Arbeiter vom Wasser (Meerwasser) mazeriert werden müssen. Außer dieser Mitteilung gibt es keine andere, nach welcher Kochsalz als Berufsschädigung in Betracht kommen könnte. Nach Holzmann reizt das Kochsalz die Haut der Arbeiter in Salzgruben nur so gering; trotz der stetigen Berührung kommen bei ihnen keine Ekzeme vor. Hingegen meinen Kober und Hanson, daß Akne, Hautentzündungen und Ödeme bei Arbeitern, die beim Trocknen von Kochsalzblöcken (drying and stoving) beschäftigt sind, auftreten.

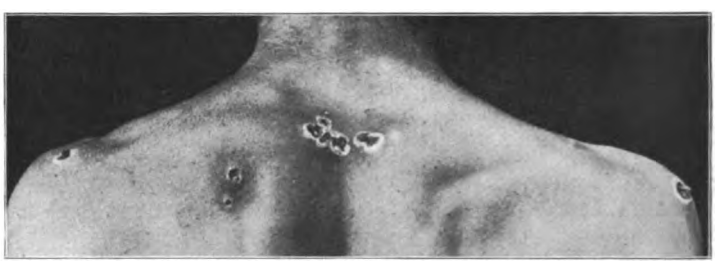

Abb. 1

Die oben erwähnten, teils sich einander widersprechenden Angaben der Literatur begründen wohl die Vorführung einiger Fälle, bei denen das Kochsalz die Krankheitsursache ist, dessen Wirkung die wohlbekannte, kleine, vogelaugenartige Ulkusbildung hervorrufen kann.

Fall 1. J. H., aufgenommen am 21. VII. 1928, 25 Jahre alt, lediger Tagelöhner. Mittelmäßig ernährt, sonst vollkommen gesund. Am 19. Juli bemerkte er an seinem Körper Ausschläge, welche sich vermehrt hatten. Er trug in der großen Sommerhitze vor seiner Erkrankung 2 Tage lang Säcke mit Kochsalz.

Status praesens: An dem Körper verteilt, in größerer Zahl aber an den Schultern, Hals, Oberarmen und Beinen sind Follikulitiden und 2—5 mm große, runde oder ovale Ulzerationen zu sehen. Der Grund dieser ist mit einem stark anhaftenden, schwarzen, trockenen, nekrotischen Gewebe bedeckt, mit wenigen oder gar keinen Entzündungserscheinungen. Der Rumpf und der obere Teil der Schenkel war entsprechend einer Schwimmhose von den erwähnten Ausschlägen frei. Dekursus: Auf Anwendung 2%iger Salizylsalbe und Ruhe verschwanden die erwähnten Erscheinungen am 4. VIII.

Fall 2. J. Sz., aufgenommen am 8. VII. 1929, 30 Jahre alt, Lagerarbeiter. Familien- und sonstige Anamnese ohne Bedeutung. Hatte vor der Erkrankung im staatlichen Salzlager Säcke mit Kochsalz getragen.

Status praesens: Auf beiden Schultern, Rücken, Unterarmen und -beinen zahlreiche von 2—10 mm Durchmesser runde oder unregelmäßige, mit einem stark anhaftenden verstorbenen Gewebe bedeckte Ulkus, dessen Umgebung fast keine Entzündungen aufweist. Dekursus: Auf Einstellen der Arbeit und Anwendung der Salizyl-Vaselinsalbe schwinden die Erscheinungen mit Hinterlassung einer flachen Narbe.

Digitized by Google

Fall 3. S. Zs. (s. Abbildung), aufgenommen am 25. VII. 1929, 27 Jahre alt, Lagerarbeiter. In der Anamnese keine erwähnenswerten Daten. Seine Ausschläge bestehen seit Mitte Juli, vorher hat er in dem staatlichen Salzlager im Ujpest Kochsalz in Säcken getragen.

Status praesens: Auf der Schulter über dem Akromion und auf dem Rücken über der Wirbelsäule etwa 1 cm große, stark anheftende, schwarze, trockenen Grund aufweisende Ulzera, mit wenig entzündeter Gegend. Dekursus: Auf Verbietung der Arbeit und auf Verband mit Salizyl-Vaselinsalbe wurde er beinahe ganz gesund. Zu dieser Zeit wurde er bei der ärztlichen Überprüfung arbeitsfähig erklärt, nahm daher die Arbeit wieder auf, am 8. September entstanden abermals ähnliche Hautnekrosen auf dem Druck ausgesetzten Körperteilen über der Wirbelsäule bzw. der Skapula. Auf Anwendung indifferenter Salbe sind sie am 8. Oktober mit Hinterlassung glatter Narben genesen.

Außerdem beobachteten wir noch 5 ähnliche Fälle.

Wenn wir die erwähnten 7 Fälle betrachten, können wir folgendes einheitliche Krankheitsbild und -verlauf feststellen. Sämtliche Kranken waren von inneren Krankheiten freie, kräftige, junge Männer, die sich seit längerer oder kürzerer Zeit mit Tragen in Säcken eingepackter Kochsalze beschäftigten. Bei 6 Kranken sind die Hautnekrosen in der Sommerhitze aufgetreten. Die Lokalisation der Ausschläge trat bei sämtlichen Kranken an der Wirbelsäule, Vertebra prominens, auf den Schultern und Rücken auf, besonders an der Spina scapulae, Akromion, das heißt auf solchen Hautpartien, welche dem Druck am meisten ausgesetzt sind. Die Lokalisation entspricht der Gewohnheit der Transportarbeiter, in der großen Hitze halb nackt zu arbeiten, ihre ganze Bekleidung ist eine aufgestreifte Hose, oder sie arbeiten mindestens mit nackten Schultern und Oberarmen. Unser erster Fall ist in jener Beziehung besonders charakteristisch, daß nur die mit Bekleidung bedeckte Oberfläche der Haut von den Ausschlägen frei bleibt.

Wir müßten auch an den Umstand denken, ob Hautnekrosen zufolge einer kongenitalen oder erworbenen Sensibilität der Haut gegen Kochsalz zustande kamen. Trotzdem es auch auf Grund theoretischer Erwägungen als unwahrscheinlich erschien, haben wir bei unseren Kranken Kutanproben durchgeführt, solcherweise, daß wir an dem linken Oberarm teils auf der unverletzten, teils auf der leicht skarifizierten Haut auf 24 Stunden Mullstücke mit 20%iger Kochsalzlösung gesetzt haben. Der Erfolg war bei sämtlichen Kranken gänzlich negativ.

Die Lokalisation der Hautnekrosen, andererseits die negativen Kutanproben weisen hin, daß die Entstehung der Hautnekrosen nur mit einer mechanischen Einwirkung erklärbar ist. Infolge der Arbeit kommen auf den unbedeckten, über den Knochen Druck ausgesetzten Körperteilen ganz kleine, vielleicht in sich unwesentliche Hautverletzungen zustande, auf welche Kochsalz kommt, und so entstehen kleinere oder größere Hautnekrosen. Diese Wirkung des Kochsalzes ist nach unserer Auffassung mit dem hygroskopischen Charakter zu erklären, und es ist die Vermutung einer spezifischen Hautsensibilität dazu nicht notwendig. Bei der Entstehung der Hautnekrosen ist nach unseren Fällen dem starken Schwitzen eine gewisse Rolle zuzuschreiben, welches die Haut mazeriert und dadurch sie verletzlicher macht. Die Erklärung, daß die beschriebene Hautnekrose bei Arbeitern in ähnlichen Arbeitsverhältnissen doch verhältnismäßig selten vorkommt, ist nicht in einer Hautsensibilität, sondern in der persönlichen Geschicklichkeit bzw. Arbeitsfähigkeit zu suchen, d. h., ob der Arbeiter während seiner Arbeit Hautverletzungen auf der exponierten Hautoberfläche erleidet.

Literatur

Fischer, Geschichte der Gewerbedermatosen. Aus Oppenheim-Rille-Ullmann: Die Schädigungen der Haut, Leipzig 1922, Bd. 1, S. 27. — Prosser White, Occupational Affections of the Skin, London 1920, 176 S. — Neugebauer, aus Oppenheim-Rille-Ullmann, Bd. 2, S. 76. — Brezina, Zbl. Hautkrkh., B. 2, S. 67. — Collis, Lancet, 1916, Bd. 1, S. 403. — Holtzmann, aus Oppenheim-Rille-Ullmann, Bd. 2, S. 103. — Kober-Hanson, Diseases of Occupations, London 1916, S. 696.

Digitized by Google

Zur Anwendung des Sulfoforms in der Behandlung von Hautkrankheiten

Von

Dr. Hans Rock in Troppau

Vor einer Reihe von Jahren habe ich bereits mitgeteilt (Dermat. Zbl., 23. Jahrg., Nr. 11), daß seborrhoische Ekzeme und Akne durch das Kaufmannsche Sulfoform besonders rasch und günstig beeinflußbar seien. Diese Erfahrungen wurden auch von anderer Seite bestätigt; indessen gingen die Meinungen dahin, daß die Salbengrundlage, die ich damals für gut verwendbar erklärte, durch baldigen Verlust ihrer Geschmeidigkeit sich nicht durchweg bewähre. Diese Salbengrundlage war eine Stearinseife, das sogenannte Steral. Seitdem ich dessen angeführten Mängel des öfteren selbst empfunden hatte, trachtete ich durch Einführung neuer Gemische die gleichmäßige Verteilung des Sulfoforms in der Salbe zu sichern und möglichst günstige Aufnahmebedingungen für den Arzneistoff durch die bekanntlich recht unzugängliche menschliche Hautdecke zu gewährleisten.

Es ist mir leider nicht mehr erinnerlich, von welchem pharmakologischen Universitätsinstitut Deutschlands vor längerer Zeit in der Münch. med. Wschr. veröffentlicht worden war, daß der Zusatz ätherischer Öle die Resorbierbarkeit von Arzneimitteln nachweisbar steigere; aber bereits damals habe ich sofort versucht, diese wichtige Beobachtung praktisch zu verwerten. Als ätherisches Öl war das Ol. Terebinth. angegeben worden. Der Anwendung von diesem steht nur hindernd im Wege, daß es bei den in Betracht kommenden Dermatosen häufig örtliche Reizungen verursacht. Es zeigte sich mir aber, daß solche nicht auftreten, wenn man sich an Stelle von Ol. Terebinth. des Ol. rosar. bzw. Aqua rosarum bedient. Und so bin ich nach mannigfachen Versuchen zu folgender Grundrezeptur gekommen, die ich selbstverständlich gemäß ihrer Verträglichkeit und Heilabsicht fallweise abstimme und ändere:

Sulfoform 2—10,0
Ol. Ricini 3—6,0
Aqu. rosarum 10,0
Eucerini anhydric. (Beiersdorf) 40,0
Lanolini ad 100,0
Mf. exactissime!
Sulfoformsalbe.

Die Bemerkung „Mf. exactissime" dem Rezepte beizufügen, empfiehlt sich, da nur bei entsprechender Knetung die starke Aufnahmefähigkeit des Eucerins für Flüssigkeiten voll ausgenutzt und dem Umstand Rechnung getragen wird, daß ungleichmäßiger Arzneistoffverteilung infolge physiologisch verschiedenartig angreifender Konzentrationsorte des Gemischs völlig unbeabsichtigte Änderung der Wirkungsweise zukommt. Hierher gehören die vielfach beobachteten Reizerscheinungen durch Hydrarg.-oxydat.-Salbe bei Lidrandentzündungen, hierher die Beobachtungen Sternthals (Dermat. Wschr., 1913, Bd. 56) und Kopytowskis (Zbl., Bd. 17, Nr. 11), daß Sulfoform in höherer Konzentration keratolytisch wirkt, so daß Steigerungen über 10% hinaus nicht empfehlenswert erscheinen.

Die innige Verreibung des Sulfoforms mit Ol. Ricini und Aqua rosarum im Eucerin-Lanolingemisch ermöglicht eine quantitative Aufnahme in feinster Verteilung und die Herstellung einer prächtigen, appetitlich aussehenden Creme, die sich bei Eczema seborrhoicum und Akne gut bewährt.

Ob nicht Saudeks ätherische Sulfoformlösung (Dermat. Wschr., 1927, Bd. 85), die nach vorübergehender Anämisierung durch Ätherabdunstung kräftige Hyperämie hervorruft und dementsprechende Verstärkung einer Sulfoformwirkung einleitet, eine teilweise Erklärung der von pharmakologischer Seite beobachteten Reaktion auf Zusätze ätherischer Öle zu Medikamenten zuläßt, möchte ich wohl in Erwägung ziehen, aber ohne weitere experimentelle Untersuchungen weder in bejahendem noch in verneinendem Sinne entscheiden.

Digitized by Google

Dagegen mögen vorstehende, rein praktischen Erfahrungen entstammende Ausführungen als kleiner Beitrag zu der häufig gemachten Beobachtung gelten, wie sich an Hand unserer klinischen Ergebnisse bekannte Arzneianwendungen weiter verbessern lassen. Mit der Verschreibung gebrauchsfähiger „Spezialitäten" darf eben die Rezeptierkunst des klinisch geschulten „Facharztes" nicht erschöpft sein. Er kann in den Fällen, wo es sich um Arzneien handelt, die uns in die Lage versetzen, den Stoff der besonderen Art des Falles anzupassen, weder gründlicher pharmazeutischer Kenntnisse entraten noch die gewissenhafte Eigenbetätigung des Apothekers entbehren.

Aus dem Bakteriologischen Institut Duisburg (Direktor: Dr. Otto Müller) und der Beratungsstelle der Landesversicherungsanstalt der Rheinprovinz in Duisburg (Leiter: Stadtarzt Dr. Rottmann)

Über die klinische Bedeutung der MKR im Vergleich mit der WR und MTR. (Insbesondere die Frage der klinischen Beurteilung einer positiven MKR bei negativer WR und MTR)

Von

Dr. med. Otto Müller und Dr. med. Rottmann

I. Teil

Methodische Vorbemerkungen

Bereits vor der Veröffentlichung durch Meinicke (1 und 2) wurde die Meinicke-Klärungsreaktion auf Anregung von Dr. Hohn-Essen (7) im Bakteriologischen Institut in Duisburg im Januar 1929 nachgeprüft und in den laufenden serologischen Untersuchungsbetrieb als Ergänzung eingeführt. Dabei wurde stets die WR unter Anwendung von vier Extrakten in Form von zwei Mischextrakten mit der bewährten Kaupschen Austitrierung des Komplements im Wasserbad bei 37° C (zunächst in gleicher Weise wie an dem Universitäts-Institut in Bonn) und die Meinicke-Trübungsreaktion als Grundlage für die Nachprüfung der MKR gewählt. Unter Korrespondenz mit Dr. Meinicke-Hagen wurde von Anfang an die MKR genau nach den Vorschriften des Autors mit aktivem Blutserum ausgeführt. Nach einigen Vorversuchen erwies sich uns beim Ausprobieren des Sodazusatzes zur 3,5%igen Kochsalzlösung als geeignetste Menge 0,02%, was auch spätere Untersuchungen immer wieder bestätigt haben. Wegen der gleichzeitig angesetzten MTR konnten wir auf das sog. vierte Röhrchen mit 0,1 ccm Serum verdünnt mit 3,5%iger Kochsalzlösung und einem Sodagehalt von 0,04% und Extraktverdünnung mit derselben Kochsalzlösung verzichten, da es sich dabei um stark positive WR- und MTR-Ergebnisse handelt, wenn der positive Ausfall der Reaktion in diesem vierten Röhrchen spezifische Bedeutung hat.

Die WR wurde, wie schon oben bemerkt, zunächst nur bei 37° C im Wasserbad bei einer Komplementbindungszeit von 15 Minuten vor dem Zusatz des hämolytischen Systems ausgeführt. Mitte September 1929 wurde auf Anregung von Dr. Hohn-Essen (15) die Kombinationsmethode nach Graetz und Schwab (13—18) angewendet, wobei ich die Form wählte, daß die Röhrchen für Komplementbindung 10 Minuten im Frigidaire bei 4° C, 10 Minuten bei Zimmertemperatur und 10 Minuten im Wasserbad bei 37° C gehalten wurden. Diese von mir zunächst versuchsweise angewendeten Zeiten für die Wasserbadmethode bewirkten eine deutliche Verschärfung des Ausfalles der WR ohne Überschreitung der Spezifitätsgrenze. Aus Vorsicht wurden sämtliche positiven WR bei negativer MTR und MKR unter Ausschaltung der Kälte bei gleicher Bindungszeit so wiederholt, daß die Röhrchen 20 Minuten bei Zimmertemperatur und 10 Minuten im Wasserbad verblieben; dabei zeigte sich in der Regel völlige Übereinstimmung der Ergebnisse, in manchen Fällen eine Abschwächung geringen Grades.

Digitized by Google

Die Ablesung der MKR erfolgt aus praktischen Gründen zweimal, eine Vorablesung nach 5 Stunden, die endgültige Ablesung nach 24 Stunden. Die meist nur geringen Unterschiede der Ablesungsergebnisse rechtfertigen eine Empfehlung der Frühablesung, die bereits nach 3—5 Stunden brauchbare Ergebnisse für das Gros der Fälle liefert.

Ebenso wie Hohn, Blumenberg, Beyreuther und alle übrigen Nachprüfer (3—12) empfanden auch wir die durch ihre Spezifität und große Reichweite markante MKR als einen großen Fortschritt in der Verschärfung der spezifischen Flockungsreaktionen auf Lues. Bei der Schärfe der MKR mehrten sich bald die Kombinationen, bei denen eine stark positive MKR bei negativer WR und MTR uns in der Beurteilung dieses Befundes bei der Behandlung des Krankheitsfalles die oft schwierige Frage vorlegte: Welchen Wert hat für den Kliniker ein solcher Befund? Die Verschärfung der serologischen Methoden hat es ja mit sich gebracht, daß ein positives oder differentes Ergebnis der WR und der Flockungen vom Serologen nicht selten als eine rein laboratoriumstechnische Tatsache herausgegeben wird in dem Bewußtsein, dem einsendenden Arzt die Bewertung allein überlassen zu müssen. Der Serologe kann sich ja auf diesen sicher korrekten Standpunkt stellen, wertvoller ist aber für den behandelnden Arzt und den Patienten, sowie für den Fortschritt der Methodik im serologischen Laboratorium die interessierte Zusammenarbeit beider Teile in diesen diagnostischen Grenzfragen. So haben wir an der Hand eines klinisch und serologisch auch kartothekmäßig gut durchgearbeiteten Materials versucht, die diesbezüglichen in der Beratungsstelle Duisburg vorkommenden und im Bakteriologischen Institut Duisburg durchuntersuchten Fälle von März 1929 bis Februar 1930, also das Material eines Jahres von 3788 Untersuchungen, auf diese Frage hin durchzuprüfen, nämlich ob und was differente Ergebnisse zwischen WR, MTR und MKR, vor allem eine stark positive MKR bei negativer MTR und WR, für die Luesdiagnose und Syphilistherapie zu bedeuten haben.

Von den untersuchten 3788 Blutproben aus der Beratungsstelle Duisburg, deren Untersuchungsmaterial sich in seiner Herkunft mit dem von Meinicke-Hagen gut vergleichen läßt, waren $1017 = 26{,}85\,\%$ mit allen Reaktionen positiv, $2187 = 57{,}73\,\%$ mit allen Reaktionen negativ, so daß also mit WR, MTR und MKR $3204 = 84{,}58\,\%$ ein übereinstimmendes Ergebnis aufweisen. Es bleiben also $584 = 15{,}42\,\%$ der Fälle mit einem differenten Ergebnis übrig. Dabei versagte die MTR in $232 = 6{,}12\,\%$ der sämtlichen und $39{,}72\,\%$ der differenten Fälle bei positiver WR und MKR. Trotz Verzicht auf das vierte Röhrchen von Meinicke fiel die MKR bei positiver WR und MTR nur in 9 Fällen $= 1{,}54\,\%$ der differenten Fälle und $0{,}21\,\%$ des Gesamtmaterials negativ aus. Bei $254 = 43{,}5\,\%$ der differenten Fälle handelt es sich um die uns hier besonders interessierenden Ergebnisse von positiver MKR bei negativer WR und MTR, über die wir im folgenden genauer berichten. $54 = 9{,}25\,\%$ ergaben eine positive WR bei negativer MKR und MTR. Von diesen Fällen fallen in die Zeit von März bis September mit der „Bonner Methode" 8, mit der Methode nach Graetz und Schwab 46, bei einwandfreien, behandlungsbedürftigen Luesfällen, was die deutliche Überlegenheit der Schwab-Graetzschen Methode dartut. In 31 Fällen $= 5{,}3\,\%$ war WR negativ bei positiver MTR und MKR, davon 12 vor und 19 nach Einführung der Methode nach Graetz und Schwab. Nur in $4 = 0{,}7\,\%$ war die MTR positiv bei negativer WR und MKR.

Tabelle 1 zeigt, wie sich die Ergebnisse auf die verschiedenen Luesstadien verteilen.

Unter anderem zeigt Tabelle 1 in Kolumne 5 bei 4 Fällen eine deutliche Früh-anzeige der Lues I allein durch die MKR, ferner in 217 Fällen eine auffallend scharfe Erfassung zahlreicher, sonst der Diagnose entgehender Fälle von Lues latens, was sich auch bei je 12 Fällen mit Lues III und unklarer Anamnese ergibt. 54 Ergebnisse der Kolumne 6 mit positiver WR bei negativer MTR und MKR in einer Reihe praktisch wichtiger Luesfälle zeugen davon, daß auch jetzt noch die WR die unentbehrliche Grundlage der serologischen Luesdiagnostik bleiben muß. Kolumne 7 zeigt allerdings in 31 Fällen (darunter 28 Lues latens) Versager der WR (besonders bei Komplementschwierigkeiten im Winter), die durch eine positive MTR und MKR ausbalanciert werden; daraus ergibt sich die unbedingte Notwendigkeit der allgemein üblichen Ergänzung der WR durch mehrere Flockungsreaktionen.

Besonders interessant ist der Vergleich der Ergebnisse in der Periode vor Einführung der kombinierten Methode nach Graetz und Schwab bei der WR von März 1929 bis Mitte September 1929 (A) und nach deren Durchführung von Mitte September 1929 bis Ende Februar 1930 (B), wie Tabelle 2 zeigt.

Digitized by Google

Tabelle 1

		Lues I und Lues I/II florid	Lues II florid, teilweise Ende der 1. Kur	Lues III teilweise vorbehandelt	Lues latens	Lues cong. teilweise vorbehandelt	Z. B. unklare Anamnese	Summa
1	WR, MTR, MKR pos.	28	92	63	694	54	86	1017
2	WR, MTR, MKR neg.	182	55	14	1234	18	684	2187
3	WR pos., MTR neg., MKR pos.	10	6	6	180	5	25	232
4	WR, MTR pos., MKR neg.	1	0	1	3	2	2	9
5	WR, MTR neg., MKR pos.	4	6	12	217	3	12	254
6	WR pos., MTR, MKR neg.	0	2	0	48	1	3	54
7	WR neg., MTR, MKR pos.	0	0	1	28	1	1	31
8	WR neg., MTR pos., MKR neg.	1	0	0	1	1	1	4
	Summa . .	226	161	97	2405	85	814	3788

Tabelle 2

R ode om- ent- ngs- ase	1 WR pos. MTR pos. MKR pos.	2 WR neg. MTR neg. MKR neg.	3 WR pos. MTR neg. MKR pos.	4 WR pos. MTR pos. MKR neg.	5 WR neg. MTR neg. MKR pos.	6 WR pos. MTR neg. MKR neg.	7 WR neg. MTR pos. MKR pos.	8 WR neg. MTR pos. MKR neg.	Summa
Min. 7° C sser- ai	472	1079	149	4	198	8	12	1	1923
Min. mb. ach aetz u. wab	545	1108	83	5	56	46	19	3	1865
a .	1017	2187	232	9	254	54	31	4	3788

Bei ziemlich gleichmäßiger Verteilung des Gesamtmaterials, sowie der übereinstimmend positiven und negativen Ergebnisse und dem bekannten Versagen der MTR in einer Reihe von Fällen, ist es sicher kein Zufall, daß in der Rubrik 5 von den

Digitized by Google

254 Fällen mit positiver MKR und negativer WR und MTR 198 = 78% in Periode A fallen und nur 56 = 22% in die Periode B. Umgekehrt weist die Kolumne 6 von 54 Fällen bei positiver WR und negativer MTR und MKR die Periode A nur 8, die Periode B 46 Fälle auf.

Diese Zunahme der positiven WR in der Periode B bei negativer MTR und MKR und die erhebliche Abnahme der Fälle mit positiver MKR bei negativer WR und MTR ist so auffallend, daß man sie als einen Erfolg der kombinierten Methode nach Graetz und Schwab bezeichnen muß. Dieser Befund deckt sich auch mit unseren Eindrücken im laufenden praktischen Betrieb des Instituts bei jährlich über 20000 serologischen Luesuntersuchungen.

II. Teil

Zur Klärung unserer zweiten Fragestellung: Was bedeutet die allein positive MKR bei sonstig negativen Seroreaktionen für Beratungsstelle und Klinik?, haben wir getrennt nach der verschieden angewandten Technik der WR in der Periode A und B die 254 einschlägigen Fälle nach klinischer Beurteilung, Diagnose und vorangehender Behandlung in den Tabellen 3 und 4 zusammengestellt.

Wie die beiden Tabellen zeigen, handelt es sich in der großen Mehrzahl um behandlungsbedürftige Luesfälle. In der Periode A finden wir davon 137 = 74% unter 185 genauer erforschten Fällen neben nur 48 = 26% mit positiver MKR, bei denen diese Reaktion nur einen spezifischen Serozustand anzeigt. Auch in der Periode B mit 55 klinisch geklärten Fällen erweisen sich die Mehrzahl, nämlich 31 = 56,36%, als behandlungsbedürftige Luesfälle. Bei den übrigen 24 = 43,64% zeigt die Tabelle 4, daß 9 Fälle den behandelnden Arzt zu einer abwartenden Haltung veranlaßten und in 15 Fällen klinischer Ausheilung eine weitere Behandlung infolge der positiven MKR nicht rechtfertigte. Wir sehen schon jetzt, daß die Frage: Was bedeutet eine positive MKR bei negativer WR und MTR für die Luesbehandlung? von uns nicht einheitlich bejahend oder verneinend beantwortet werden darf. Ein wichtiges Ergebnis der Verbesserung der WR durch die Graetz-Schwabsche kombinierte Methode ist das Ver-

Tabelle 3

Soll behandelt werden?	Zahl der Fälle	Lues I	Lues II	Lues III	Lues latens	Lues congenita	Z. B.
Ja	137	3	8	10	110	1	5
Warten	22	—	—	1	21	—	—
Nein	26	—	1[1])	—	22	—	3
Ohne klinische Angaben	13	—	—	—	—	—	—
Summa .	198	3	9	11	153	1	8

Tabelle 4

Soll behandelt werden?	Zahl der Fälle	Lues I	Lues II	Lues III	Lues latens	Lues congenita	Z. B.
Ja	31	—	—	1	28	2	—
Warten	9	—	—	1	8	—	—
Nein	15	—	—	—	15	—	—
Ohne klinische Angaben	1	—	—	—	—	—	—
Summa .	56	—	—	2	51	2	—

[1]) Moribunde Tuberkulose.

Digitized by Google

schwinden eines großen Teiles solcher Fälle überhaupt, in den Restfällen ist allerdings auch der Prozentsatz der behandlungsbedürftigen Fälle überwiegend, zumal wenn man die manchmal später noch behandlungsbedürftigen Wartefälle zum Teil mit in Rechnung zieht. Aber trotzdem überwiegen dann in der Periode B gegenüber der Periode A die Fälle, die eine Behandlung nicht mehr bedürfen; nämlich 23,6%, während sie in der Periode A 14% ausmachen. Es handelt sich also bei der positiven MKR auf jeden Fall um einen Befund, der allein für den behandelnden Arzt nicht ausschlaggebend sein darf. Außerdem zeigt es sich, daß die MKR, wie schon Blumenberg angibt, zur Aussonderung von luesverdächtigen Personen in Nerven- oder Lungenheilstätten sich sehr gut eignet, auf jeden Fall besser als die MTR, daß aber jeder positive Befund in einem Untersuchungsamt mit WR und anderen Ergänzungsreaktionen nachgeprüft werden muß. Beide Tabellen zeigen außerdem auffällig, daß selbst großes, exakt durchgeführtes vorausgegangenes Kurmaß den spezifischen Serozustand der MKR nicht immer aufzuheben vermag, aber auch hier ist die positive MKR ein wichtiges Hilfsmittel für die Gesamtbeurteilung der Lues, denn sie gibt Anlaß, den Patienten weiter zu beobachten und, bei ständigem Weiterbestehen, solche Patienten einer Liquoruntersuchung zuzuführen.

Zusammenfassung

1. 3788 Fälle der Beratungsstelle Duisburg wurden mit WR, MTR und MKR vergleichend untersucht und klinisch beurteilt.

2. Erhebliche Differenzen zugunsten einer spezifisch eindeutigen positiven MKR bei negativer WR und MTR führen zur Einführung einer dem Wasserbad angepaßten kombinierten Methode nach Graetz und Schwab bei der WR. Dadurch erhöht sich die Übereinstimmung der WR und MKR erheblich. Entsprechend nehmen die Fälle mit positiver MKR bei negativer WR und MTR von 198 = 78% auf 56 = 22% von

Periode A (198 Fälle)

Vorausgegangenes Kurmaß								
1	2	3	4	5	Mehrere zum Teil unvollständige	Ungenügende	Keine	Serorezidive
		Kuren						
22	45	22	4	3	20	17	1	3
1	5	7	3	—	5	1	—	—
1	1	5	7	7	2	—	3	—
—	—	—	—	—	—	—	—	—
24	51	34	14	10	27	18	4	3

Periode B (56 Fälle)

Vorausgegangenes Kurmaß								
1	2	3	4	5	Mehrere zum Teil unvollständige	Ungenügende	Keine	Serorezidive
		Kuren						
4	12	11	1	—	2	1	—	—
—	1	5	—	—	3	—	—	—
—	1	2	3	6	3	—	—	—
—	—	—	—	—	—	—	—	—
4	14	18	4	6	8	1	—	—

Digitized by Google

254 diesbezügliche Fällen ab. Ferner erweist sich in 54 Fällen mit allein positiver WR die Komplementbindungsmethode als unentbehrlich, wobei 8 vor und 46 nach Einführung der GRAETZ-SCHWABschen Methode erfaßt werden.

3. Eine positive MKR bei negativen Begleitreaktionen genügt nicht zur klinischen Beurteilung der Behandlungsbedürftigkeit einer Lues, wenn auch über drei Viertel der Fälle behandlungsbedürftig sind. Ohne Heranziehung der Anamnese und des vorausgegangenen Kurmaßes darf eine positive MKR allein keine Indikation für eine neue Kur abgeben, dagegen zur serologischen Nachkontrolle eventuell zur Liquoruntersuchung.

Literatur

1. MEINICKE, Klin. Wschr., 1929, S. 112. — 2. MEINICKE, Münch. med. Wschr., 1929, S. 318 u. 628. — 3. BEYREUTHER, Klin. Wschr., 1929, S. 1815. — 4. BLUMENBERG, W., Z. Immun.forschg., Bd. 65, S. 41. — 5. FAUVET, Zbl. Bakter., I. Abt., Orig., Bd. 112, S. 427. — 6. GROSS u. OELRICHS, Klin. Wschr., 1929, S. 1537. — 7. HOHN, Münch. med. Wschr., 1929, S. 624. — 8. LOEWY, Dermat. Wschr., 1929, Nr. 25. — 9. MARQUARDT, F., Münch. med. Wschr., 1929, S. 2096. — 10. REICHEL, H. J., Zbl. Bakter., I. Orig., Bd. 116, S. 349. — 11. TAISHIN, SAITO, Med. Klin., 1928, S. 1508. — 12. SCHLESMANN, Z. Immun.forschg., Bd. 65, S. 524.

Literatur zur kombinierten Methode nach GRAETZ u. SCHWAB: 13. BRUCK, Serodiagnostik der Syphilis, 1925. — 14. GRAETZ, FR., Z. Hyg., Bd. 89. — 15. HOHN u. WOLFF, Münch. med. Wschr., 1925, Nr. 11. — 16. SCHWAB, Z. Immun.forschg., Bd. 31. — 17. STERNSHORN, Z. Immun.forschg., Bd. 49, S. 199. — 18. ZEISSLER, s. Handb. von BRUCK, Serodiagnostik der Syphilis.

Versammlungen

Wissenschaftlicher Abend in Hamburg in den Alsterdorfer Anstalten (Dr. KREYENBERG) am 22. Februar 1930

Jaensch: Bedeutung der Kapillarmikroskopie für die frühzeitige Erkennung und Behandlung geistig-körperlicher Entwicklungsstörung.

Die vorbeugende Medizin erstreckt sich auf Verhütung der ansteckenden Krankheiten, besonders der Tuberkulose; ein Teil der Krüppelfürsorge gehört zur vorbeugenden Medizin und nicht zum wenigsten alle Arten von Erholungs- und anderer Fürsorge. Immer mehr wird erkannt, daß zum Krankwerden zwei Faktoren gehören: der exogen schädigende und die Krankheit auslösende Faktor und eine individuelle Reaktionsbereitschaft. Letztere ist Wesensbestandteil der individuellen Körperkonstitution. Diese wiederum geht in ihrer Erscheinungsweise aus zwei Faktoren hervor: aus der erbüberkommenen Reaktions-, Wachstums- und Werdensbereitschaft, deren gradlinige, abwegige, normale oder krankhafte Entwicklung oder Vervollkommnung durch Umwelteinflüsse stark mitbestimmt wird, besonders solange der Organismus im Kindesalter noch anpassungs- und modellierfähiger ist als ein ausgewachsener Organismus. Daß diese Plastizität des kindlichen Organismus eine ungeahnt große ist, kann heute hervorgehoben werden; denn Praxis und neuere Forschung bezeugen, daß die modifizierenden Umwelteinflüsse eine stärkere Beachtung verdienen, als die unangetastet bleibende Lehre von der Unveränderlichkeit der Erbgegebenheiten und ihrer Entwicklungskeime nach dem Stande der heutigen Erbforschung bis noch vor kurzem es anzunehmen oder zu vermuten geneigt war.

Die neuere Forschung zeigt nun immer deutlicher, inwieweit oft schon besonders feine, nicht so ohne weiteres erkennbare Kümmerhaftigkeiten der körperlichen Konstitution, Entwicklungshemmungen und Abwegigkeiten, selbst auch geistige Abwegigkeiten im Keime beginnen, die wir im allgemeinen erst bei Hervortreten gröberer Störungen zu bekämpfen anfangen. Als besonders feine und auch in großen

Digitized by Google

Massenuntersuchungen bereits bewährte Methode zur frühesten Feststellung hat sich die Hautkapillarmikroskopie am Lebenden im Sinne ihrer Anwendung nach den Arbeiten von W. Jaensch, W. Wittneben, Th. Hoepfner erwiesen.

Die neuere Forschung hat gezeigt, daß die jeweils bestehende Beschaffenheit und Entwicklungsstufe der Kapillaren einer bestimmten funktionellen Beschaffenheit der betreffenden Organsysteme und in gewissem Umfange sogar einer bestimmten Gesamtkonstitution des Individuums entspricht: aus der Beschaffenheit der Kapillaren eines Organsystems lassen sich daher Rückschlüsse mindestens auf dessen engere Funktion ziehen. Je wesentlicher dieses jeweilige Organsystem für die Gesamtheit aller Funktionen besonders des werdenden, aber auch des erwachsenen Organismus ist, um so ausschlaggebender ist sein Kapillarbefund für die Gesamtkonstitution. Das gilt auch für gewisse psychische Grundrichtungen.

Die Kapillarmikroskopie wird am leichtesten am unbeschädigten Nagelfalz und hier mit jedem gewöhnlichen Mikroskop und einer einfachen Übersichtslinse von etwa 30—60facher Vergrößerung durchgeführt. Bei Untersuchungen an anderen Körperstellen ist ein Kapillarmikroskop erforderlich. Die Untersuchung wird so vorgenommen, daß man die Umschlagstelle des Nagelfalzes eines Fingers (besser mehrerer), welcher zuvor mit einem dickflüssigen klaren Öl abgerieben und dann bestrichen wurde, bei auffallendem Licht (Sonne, elektrische Taschenlampe) betrachtet.

Es lassen sich eine ganze Reihe der verschiedenartigsten somatischen und psychischen Störungen als Ausdruck einer Entwicklungshemmung oder einer unharmonischen Entwicklung (Differenzierungsstörung) betrachten. Wie bekannt, gehören manche grobe, bereits äußerlich leicht erkennbare Entwicklungsstörungen sowie auch eine Reihe psychischer Defekte und Veränderungen der nervösen Reaktionsweise zu den verschiedenen Formen des Infantilismus. Vermittels der Kapillarmikroskopie kann man auch ganz feine, sonst nicht so leicht erkennbare somatische Infantilismen oder sonstige somatische („kapillarstigmatisierte") Störungen aufdecken, die sich außerdem therapeutisch angreifbar erwiesen (Reizkörpertherapie, Lipatren, z. T. auch Jodtherapie und endokrine Beeinflussung).

Da die Hautkapillaren mit Ende des 2. Lebensjahres normalerweise ihre Entwicklung abgeschlossen haben sollten, ist in der Feststellung der sog. „kapillarstigmatisierten Entwicklungsstörungen" oder der „Kapillarhemmung" ein am Lebenden verwendbares äußerst feines, weil mikroskopisches „Ausreifungsdiagnostikum" zu sehen, das als Leitsystem auch für systematische Massenuntersuchungen verwendbar ist, die übrigen klinischen Untersuchungsmethoden jedoch nicht überflüssig macht, vielmehr in vielen Fällen, die überhaupt sonst übersehen würden, erst ihre genauere Untersuchung fordert. Dies ist um so wichtiger, als sich bereits gezeigt hat, daß sich diese „kapillarstigmatisierten oder kapillargehemmten Entwicklungsstörungen" therapeutisch in bestimmter Weise beeinflussen lassen und daß mit der Nachreifung des Kapillarstatus auch der übrige Organismus sowohl körperlich wie geistig eine mitunter überraschende Förderung erfahren kann, deren Wohltat vielfach erst durch Aufdeckung der Kapillarhemmung den betreffenden Individuen zuteil wird, besonders wenn andere Zeichen der Hemmung fehlen oder nur geistig bemerkbar sind.

Wagner-Jauregg hat auf der Kropfkonferenz in Bern diese Methodik und Therapie als Ergänzung der von ihm für Kropfgegenden empfohlenen Jodsalzprophylaxe zur versuchsweisen Einführung empfohlen.

Wie immer die theoretische Deutung dieser Tatbestände sei, praktisch bleibt der bisherige schon ziemlich ausreichend gesicherte Nachweis bestehen, daß kapillargehemmte Kinder sich bei geeigneter Therapie besser entwickeln, daß man aber in vielen Fällen gleichzeitig diesen Erfolg auch an der Fortentwicklung der Kapillaren, also an feinsten anatomischen Strukturen des Lebenden, ohne Eingriff kontrollieren kann. Es ist daher wünschenswert, bei Schuleinstellungsterminen die Kinder gleichzeitig zu kapillarmikroskopieren. Man könnte daraufhin zwei Wege gehen:

a) Man beobachtet die Kinder während des ersten und zweiten Schuljahres und stellt fest, wieviel derjenigen Kinder, die sich allmählich als irgendwie körperlich oder geistig beeinträchtigt oder gar als hilfsschulbedürftig erweisen bzw. nochmals zurückgestellt werden müssen, sich unter den Trägern der hochwertigen bzw. minderwertigen Kapillaren befinden. Der Vergleich muß ergeben, ob der zweite Weg allgemein gangbar ist, den wir zum mindesten innerhalb bestimmter Versuchsreihen bereits heute als unbedingt gangbar bezeichnen müssen, nämlich

Digitized by Google

b) man behandelt mindestens die Hälfte der unter den Einzustellenden sich als Träger von Kapillarhemmungsformen erwiesen habenden Kinder und läßt die andere Hälfte unbehandelt.

Aus dem Vergleich der Ergebnisse wird dann deutlich werden, ob man die kapillarmikroskopisch gesteuerte Therapie der Konstitutionen zu einer allgemeinen Anwendung bringen soll oder nicht, d. h. ob man auch sonst in Schulen und Anstalten sowie in Kliniken und Heimen sämtliche kapillargehemmte, auch ältere Kinder und Jugendliche bis zu einem gewissen noch differenzierungsfähigen Alter grundsätzlich behandeln soll.

Ubenauf (Jugendamt Hamburg): In den absolut kropffreien Hamburger Bezirken ließ sich ein deutlicher Unterschied hinsichtlich der Hemmungsformen zwischen Normalschülern und intellektuell wie charakterlich Abwegigen feststellen, im Gegensatz zu Thüringen, wo sich eine mehr gleichmäßige Verteilung fand. Schon in Lübeck ist die Archiquote unter den Schwachsinnigen erheblich geringer als in Hamburg. Zur Frage der Morphogenese bietet das Hamburger Material einen auffälligen Befund, soweit man es nach dem jetzigen Stand der Untersuchungen sagen kann. Starke Verzögerung der Entwicklung, wie sie bisher nicht einmal in Kropfgegenden gefunden wurde. Am Ende des 2. Jahres noch bei etwa 80% der Fälle mehr oder minder ausgeprägte Mesostruktur. in keinem der anderen Fälle ein wirklich „ausgereiftes" Bild, die haarnadelförmigen Neokapillaren waren ungleichmäßig und unregelmäßig gestellt, zeigten Ausbuchtungen, Schlängelungen und waren vergesellschaftet mit Mesoformen. Im Laufe der nächsten Jahre langsames Zurücktreten der Mittelschicht, im 6. Jahre noch reichlich ausgeprägte Mesoformen, zumindest größere Mesoreste. Nur etwa 30% zeigen um dieses Lebensjahr die „harten" gut entwickelten Neoformen ohne wesentliche Reste früherer Schichten. Dies findet sich etwa gleichmäßig bei Normalen wie Entwicklungsgestörten. Die eigentlichen Archiformen traten in allen Lebensaltern auf. in geringerem Maße bei Ein- und Zweijährigen, dann an Zahl zunehmend. Keine eindeutige Wechselbeziehung zu pathologischen Prozessen. Die Schichtenstruktur im Sinne Höpfners erweist sich an diesem Material, das durch die protahierte Entwicklungszeit besonders gut beobachtbar ist, nicht als zutreffend. Es konnte festgestellt werden, daß die Neoformen sich durch langsames Strecken aus den Mesoformen entwickeln, nur in wenigen Fällen schienen die jüngsten Schichten etwas Neues darzustellen. In solchen Fällen war das Gewebe wenig gut durchsichtig, so daß angenommen werden konnte, daß es sich um einen Scheinbefund handelte.

Villinger, Oberarzt am Jugendamt Hamburg: Hinsichtlich der Methodik der Kapillaruntersuchungen müssen noch weitgehende Verbesserungen durchgeführt werden. Die Photographie allein, und zwar die des Nagelfalzes, kann als beweisendes Material gelten. Die Methode der Fragebogen ist für die Gewinnung wissenschaftlich verwertbarer Unterlagen problematisch, wenn sie sich an Nichtärzte richtet.

Kreyenberg (Alsterdorfer Anstalten) behandelt seit einem Jahre kapillargehemmte Schwachsinnige unter allgemeiner und kapillarmikroskopischer Kontrolle. Die Erfolge sind in keiner Weise so, wie sie von Jaensch angegeben werden. K. spricht sich, was die Therapie mit Lipatren anbelangt, im allgemeinen recht pessimistisch aus. Es mag teilweise an dem recht tiefstehenden Material der Alsterdorfer Anstalten liegen, daß Besserungen sogar eine Ausnahme bildeten. Vielleicht spielt auch die Frage der Kropf- und Nichtkropfgegend eine Rolle, die die Ausmaße der Behandlungserfolge zweifellos beeinflußt. Die Häufigkeit der für die Therapie Erfolg versprechenden Kinder ist sicherlich in Kropf- und Nichtkropfgegenden verschieden. Ref. hat den Eindruck, daß die Beeinflussung Debiler erfolgversprechender ist als die tiefstehender Schwachsinniger. So ist zu erklären, daß die Erfolge in seiner Privatpraxis besser waren. Lipatren ist gut verträglich, Jodismus wurde nie beobachtet. Es ist nicht erwiesen, daß die Lipatrenbehandlung ein Wachsen der Kapillaren hervorruft. Es fehlen noch photographische Aufnahmen von solchen Fällen. die Zeichnung ist zu subjektiv und nicht beweisend.

Digitized by Google

Fachzeitschriften

Venerologia und Dermatologia

1930. Nr. 1

Dieses, Prof. R. Fronstein aus Anlaß des 25jähr. Jubiläums seiner ärztlichen Tätigkeit gewidmete Heft bringt eine Biographie desselben aus der Feder von M. Saigraew.

Smelow u. Karabekow-Moskau: Osarsol bei Syphilis.

Auf Grund einer 3jährigen Anwendung des russischen Präparats vom Typus 190, genannt Osarsol, sind die Verff. zur Überzeugung gekommen, daß dasselbe, ungeachtet seiner Nebenerscheinungen, zu den wertvollen spezifischen Mitteln gehört. Wenn dieses Präparat auch nicht dem Salvarsan völlig gleichwertig ist, so ist seine Wirkung auf Fälle von frischer Syphilis sehr groß, so daß es dort in Anwendung kommen kann, wo das NS kontraindiziert ist. Freilich muß es in Kombination mit Hg oder Bi oder bei tertiären Formen mit Jod gegeben werden.

Gitmann-Moskau: Zur Frage der Syphilisbehandlung mit Osarsol.

Auch dieser Verf. spricht sich sehr günstig über das Osarsol aus. Er rühmt die rasche Wirkung — bei kombinierter Osarsol-Wismut-Hg-Behandlung — auf die Spirochaeta pallidae wie auf die klinischen Erscheinungen, so daß es nach seiner Ansicht in vielen Fällen dem Salvarsan nicht nachsteht. Die Nebenerscheinungen sind beim Osarsol zwar öfter als beim Salvarsan, aber sie sind gutartiger und schneller vorübergehend als beim Neosalvarsan, so daß es besonders dort zu empfehlen ist, wo die Anwendung des Salvarsans nicht möglich ist.

Bremener-Moskau: Über die Luetinreaktion bei Lupus erythematodes.

An dem Moskauer Luposorium wurde bei 144 Kranken intrakutan das sowohl aus Wien wie aus Hamburg erhaltene Luetin Busson versucht. Eingehende Mitteilung der Ergebnisse. Es wurde demnach in 88%, oder wenn man zu den 77 Fällen von Lupus erythematodes noch 3 Fälle von sicher gleichzeitig bestehender Syphilis hinzufügt, sogar in 90% der Fälle von Lupus erythematodes eine negative Luetinreaktion erzielt. Diese Ziffer stimmt mit den von Martenstein und Granzow-Irrgang gefundenen nicht überein. Worauf diese Inkongruenz besteht, ist schwer zu sagen. Das vom Verf. erhaltene Resultat würde aber für einen fehlenden Zusammenhang zwischen Syphilis und Lupus erythematodes sprechen.

Christin-Kiew: Zur Klinik der Urticaria chr. c. pigmentatione.

Beschreibung eines Falles von Urticaria pigmentosa bei einem Erwachsenen (30jähr. Mann), für welche Fälle Verf. die Bezeichnung Urticaria chr. c. pigmentatione vorzieht.

Montrel-Moskau: Zur Frage der durch Ursol hervorgerufenen Dermatosen.

Alle synthetischen organischen Farbstoffe, unter denen das wichtigste das Paraphenylendiamin bildet, sind entschieden gefährlich und sollten demnach nicht angewandt werden. Die Dermatitis infolge von Ursol entwickelt sich bei Personen, deren Haut infolge irgend welcher, uns zur Zeit unbekannter Umstände Verbindungen vom Typus Paraphenylendiamin gegenüber sensibilisiert ist.

Meriin-Leningrad: Zur Klinik des Favus, hervorgerufen durch das Achorion Quinckeanum.

Der Mäusefavus unterscheidet sich klinisch nicht von dem durch andere Achorionarten hervorgerufenen Favus. Beim Vergleich ist der Unterschied nicht qualitativ, sondern quantitativ; während beim Mäusefavus eine Masse feiner Fäden von Myzelien überwiegen und sehr wenig Sporen vorhanden sind, gibt es deren beim menschlichen Favus en masse. Den Mäusefavus vom anderen Favus abzusondern, hat demnach klinisch keinen Zweck.

Schirokow: Über die Behandlung der Furunkulose mit Eigenblut.

Die Therapie der Furunkulose mit Eigenblut kann bei akutem und subakutem Verlauf der Krankheit empfohlen werden, bei subchronischem Verlauf dagegen bloß empirisch versucht werden. Im Falle einer Verschlechterung des Prozesses durch diese Behandlung muß letztere sofort ausgesetzt werden.

Saigraew-Moskau: Die Pathogenese der Entzündung der Samendrüsen auf Grund anatomisch-histologischer und röntgenologischer Untersuchung.

Die lokale Weiterentwicklung des blennorrhoischen Prozesses kann auf dem Wege des Blutgefäßsystems, hauptsächlich aber auf dem Wege der Lymphgefäße geschehen.

Digitized by Google

Bei einer Affektion der Samendrüsen macht sich vornehmlich eine perivaskuläre Entzündung geltend. Die Hauptherde des primären blennorrhoischen Prozesses der Samendrüsen sitzen in dem dieselben umgebenden Gewebe. Recht häufig lokalisiert sich der Infiltrationsprozeß in der Umgebung der Nervenganglien. Bei dem blennorrhoischen Prozeß kommt es zu einem Untergang der elastischen Fasern. Röntgenologisch wird die blennorrhoische Erkrankung der Samendrüsen meist nicht wiedergegeben. Eine Sklerosierung der Gewebe macht sich schon in den ersten Monaten der Erkrankung geltend. Die perivaskulären Erscheinungen bilden eine Reaktion auf die Intoxikation durch das blennorrhoische Virus. Der Arbeit sind 14 schöne photographische Aufnahmen beigefügt.

Semenjako-Moskau: Die äußere Öffnung der Urethra und ihre Anomalien im Verlauf des gonorrhoischen Prozesses.

Ein enges Orifizium des Harnkanals (Nr. 15—23) wurde unter 393 Fällen 39mal. d. h. in 10% beobachtet; eine mittlere Weite (Nr. 24—29) unter 235 Fällen in 60% und ein weites Kaliber (Nr. 30 und mehr) unter 119 Fällen in 30%. Meatus en ancre wurde in 5% festgestellt; Hypospadie in 22%; paraurethrale Gänge und Urethra duplex in 5%. Bei engem Orifizium ist der Prozentgehalt der infiltrativen Urethritis und der urethralen Adenitis höher als sonst. Bei einem engen Orifizium unter 23 Charrière muß die Meatomie ausgeführt werden.

Petscherskij, Strokow u. Schischow-Moskau: Urethrographie und Zystourethrographie.

Das Hauptgebiet der Urethrographie bilden die Veränderungen des Kanals bei den verschiedenen Graden der Striktur. Die Zystourethrographie gibt in der großen Mehrzahl der Fälle genauere Hinweise über die Morphologie der Urethra bei Strikturen als die Urethrographia ant., was durch Abbildungen bewiesen wird.

Kabatschnik-Moskau: Prüfung des Wertes alter Vakzine.

Die mikroskopische Untersuchung von alter Gonokokkenvakzine zeigte eine fast vollkommene Autolyse der in ihr enthaltenen Mikroben. Die klinische Prüfung der Vakzine von mehrjährigem Alter ergab, unabhängig von der Art ihrer Aufbewahrung, eine schwächere Wirkung. Die biologische Prüfung derselben Vakzine an Mäusen bestätigte ihre abgeschwächte Wirkung. Die Vakzine muß an einem dunklen Ort bei Zimmertemperatur aufbewahrt werden.

Finkelstein, J., u. N. Gurewitsch-Moskau: Zur Frage des Auswahltropismus der Spirochaeta pallida bei symptomloser Syphilis der Mäuse.

Die experimentellen Versuche der Verff. an Kaninchen und Mäusen sprechen gegen einen ausschließlichen Neurotropismus der Spirochaeta pallida.

Chatenewer-Moskau: Zur Frage der Anwendung der Reaktion Fahraeus, experimentell, im Laboratorium und am Krankenbett.

Bei der Unmöglichkeit, bei Tieren eine Blennorrhoe hervorzurufen, begnügte sich der Verf. damit, Tieren intravenös eine Gonokokkenkultur einzuführen und den Verlauf der Blutkörperchensenkung unter solchen Umständen zu studieren. Es erwies sich, daß die Schnelligkeit der Blutkörperchensenkung nach Einführung einer toxischen Dosis lebender Gonokokkenkultur beim Kaninchen täglich mehr und mehr bis zum Maximum am 5.—6. Tage zunahm. Bei Frauen mit Blennorrhoe wird gleichfalls eine Beschleunigung der Blutkörperchensenkung konstatiert, und zwar besonders bei Vorhandensein von Gonokokken.

Finkelstein, J., Pankow u. Segal-Moskau: Der Liquor bei experimenteller Syphilis der Kaninchen in Verbindung mit dem Problem des isolierten nervösen Virus.

Die Verff. haben 700 Kaninchen punktiert nach der Methode Plaut. Sie überzeugten sich, daß der Liquor bei sog. gesunden Kaninchen, d. h. bei solchen, an welchen keine Versuche angestellt worden waren und welche keine pathologischen Erscheinungen aufwiesen, in 12—15% pathologisch ist. Dasselbe sahen sie bei sog. salvarsanisierten Kaninchen. Infolgedessen muß man sich sehr vorsichtig verhalten zur Wertung der pathologischen Veränderungen des Liquor bei syphilitischen Kaninchen und kann nur solche Ergebnisse verwerten, welche gewonnen sind an Tieren, deren Blut und Liquor vor der Impfung mit Syphilis normal war.

Königsberg u. Fried-Moskau: Die kongenitale Spirochätosis der weißen Maus.

Bei ihren Versuchen infizierten die Verff. eine trächtige Maus zu verschiedenen Zeiten bis zur Geburt mittels subkutaner Einführung von Blut, welches nicht weniger als 8—10 Spirochäten in einem Gesichtsfeld enthielt. Die Geburt der jungen Mäuse

Digitized by Google

erfolgte 12 St. bis 5—6 Tage nach Infektion der Mutter. Bei keiner der 36 jungen Mäuse wurden Spirochäten gefunden. Die weitere Frage, ob es sich um vollkommen gesund geborene Mäuse oder um latent syphilitische Mäuse handele, wurde derart geprüft, daß ein Teil dieser Mäuse syphilitisch infiziert wurde, der andere Teil getötet und die aus dem Gehirn solcher Tiere bereitete Emulsion gesunden Mäusen injiziert wurde. Es erwies sich, daß die Mehrzahl der jungen Mäuse infiziert geboren wurde, falls die Infektion der Mutter bis zum Moment der Geburt sich schon genügend entwickelt hatte.

Semenow u. Baglikowa: Über die Verbreitung der Syphilis unter einigen Gruppen der Bevölkerung Taschkents auf Grund der WR.

Die Untersuchung ergab, daß die Syphilis unter den Usbeken zwar recht verbreitet ist (7%), aber nicht derartig wie angenommen wird. Noch höher war der Prozentsatz der Syphilitischen unter den Kirgisen (24%).

Lass-Odessa: Über die Krisis der sanitären Aufklärung in bezug auf die Bekämpfung der venerischen Krankheiten.

Rat zur Organisation einer großen Gesellschaft zur Bekämpfung des Venerismus.

Joff-Moskau: Ein Versuch der Berechnung der Resultate der sanitären Aufklärung unter den venerischen Kranken.

Die sanitäre Aufklärung der Kranken regt unzweifelhaft dieselben zur akkuraten Behandlung an, aber erweist sich als ungenügend hinsichtlich der geschlechtlichen Abstinenz, besonders bei den verheirateten Männern, und hinsichtlich des Alkoholgebrauchs.

Chodarowskij-Rostow a. D.: Die Praxis der sanitären Aufklärungsarbeit des Vendispansärs.

Rat zu weiterer Vertiefung der Arbeit, besonders durch Kino, Rundfunkübertragung usw.

Lewina, B.-Leningrad: Die Syphilis unter den Frauen.

Die Syphilis unter den Frauen betrifft gerade das beste Alter. Unter den Syphilitikerinnen überwiegen die infektiösen Formen. Da sich unter den syphilitischen Frauen vorwiegend Arbeitslose befinden, ist außer der Arbeit unumgänglich nötig eine Arbeitsversorgung.

Palees: Die Haut- und venerischen Erkrankungen unter den Kindern und Halbwüchslingen.

Bericht einer fliegenden Kolonne ins mittlere Wolgagebiet, welche unter 1897 untersuchten Kindern eine große Anzahl von Skabies, Favus, Ekzem, Furunkulose und Impetigo nachwies. Die Syphilis bestand bei den verschiedenen Nationalitäten in 1.1 bis 8,6%.

Gudelis: Die Resultate der Untersuchung von Eskimos und Tschuktschen, welche am Behringsmeer leben.

Syphilis fand sich in 0,5%. Enorm war die Anzahl der Skabiesfälle (415 unter 851 untersuchten Personen).

Schwelidse-Tiflis: Ein Fall von Xeroderma pigmentosum Kaposi.

Kugischew-Kasan: Ein Fall von Tuberculosis cutis verrucosa.

Pusirewskij: Zur Ätiologie der Nebenerscheinungen bei Injektionen von Neosalvarsan.

Eine Reihe von Nebenerscheinungen durch den Wasserfehler, da die Untersuchung des angeblich sterilen Wassers Staphylokokkus albus erwies.

1930, Nr. 2

Sutejeff u. Liebermann-Moskau: Intravenöse Injektionen von Jodnatrium bei Syphilis.

Verff. wandten bei 100 Frauen mit Lues das Jodnatrium in intravenöser Weise in der Dosis von 1—10 g an und überzeugten sich, daß es auf diese Weise viel wirksamer war als bei Anwendung per os; indes ist der therapeutische Wert nicht anhaltend und erfordert weitere Behandlung mit Wismut und Salvarsan. Jodismus wurde in 26% der Fälle beobachtet. Aus diesen Gründen, ferner aus demjenigen, daß das Jodnatrium in dieser Anwendung nur auf tertiäre Erscheinungen gut wirkt, auf viszerale Lues und Tabes dorsalis fast gar nicht, ist das Jodnatrium in intravenösen Injektionen nur ausnahmsweise, in refraktären Fällen gegen Hg, Bi und As anzuwenden.

Saradaheff-Leningrad: Zur Frage der Sterilität der Wismutpräparate.

Verf. ist zur Überzeugung gekommen, daß die Wismutsalze keine bakteriziden Eigenschaften besitzen, was für die Notwendigkeit der Aseptik bei den Injektionen spricht.

Digitized by Google

Berson u. Klebanoff-Smolensk: Zur Frage der Nodositas juxtaarticularis.

Verf. beschreibt fünf Fälle, die sich bei wenig oder gar nicht behandelten Syphilitikern fanden. Die Größe der Knötchen hängt von der Dauer ihres Bestehens ab. Am häufigsten sieht man die Knotenbildung auf den Knien und den Ellbogen, was nicht durch Traumen oder anhaltende Reibung erklärt werden kann. Nicht zu lange bestehende Knötchen werden bei entsprechender Behandlung vollkommen resorbiert, jahrelang bestehende werden wenig beeinflußt.

Efron-Moskau: Salvarsandermatitiden.

Wiedergabe eines im Juni 1929 auf dem III. Allrussischen Kongreß zur Bekämpfung der venerischen Krankheiten in Leningrad gehaltenen Vortrags.

Schwartzmann-Moskau: Klinische, histologische und experimentelle Ergebnisse zur Frage der Dermatosis pigmentosa et purpurosa.

Die Dermatosis pigmentosa und purpurosa wird nach Beobachtung des Verf. von vier einschlägigen Fällen bei Personen über 40 Jahren beobachtet, und zwar speziell solchen, welche an Gefäß- und Herzstörungen leiden und die als beständiges Symptom erweiterte und neugebildete Kapillaren am Fuß aufweisen, während erweiterte Unterschenkelvenen fehlen können. Klinisch handelt es sich um Petechien, eigenartige Pigmentierung und Leukodermie; histologisch dagegen um einen entzündlichen Prozeß, der von Infiltration und Gefäßneubildung begleitet wird und zu Hautatrophie mit Verlust des elastischen Gewebes führt. Das Hämosiderin dringt in die Basalschicht der Epidermis ein. Experimentell konnte durch intradermale Blutinjektionen gleichfalls eine Imprägnation der Haut mit Hämosiderin hervorgerufen werden, welche den bei den Kranken beobachteten ähnliche Entzündungen hervorrief. Injektion von Blut ins Derma und Hypoderma führte zur Bildung von Oleogranulomen.

Liwertz u. N. Selitzky-Leningrad: Das mikroskopische Bild des Sekretes der Prostata.

Das zytologische Bild, wie die leukozytäre Formel des Sekrets der Vorsteherdrüse geben bei entzündlichen Prozessen, besonders in den Fällen, wo während der Behandlung palpatorisch keine Veränderungen der Drüsen nachweisbar sind, wichtige diagnostische und prognostische Hinweise.

Latko-Moskau: Das Karbolantigen zur Wassermannschen Reaktion.

Das Antigen Ninni ist infolge von Fehlen der physikalisch-chemischen Eigenschaften der lipoiden Extrakte denselben nicht gleichwertig.

Pusyrewskij: Zur Charakteristik des Verlaufs der Haut- und Geschlechtskrankheiten bei Bergarbeitern.

Skabies, Pyodermien, Furunkulosis und Ekzem sind häufig unter den Bergarbeitern und besonders letzteres sehr hartnäckig. Das häufige Vorkommen von Rheumatismus bei den letzteren kann Anlaß geben zu Verkennung von syphilitischen Gummen. Die Blennorrhoe verläuft in über 50% der Fälle bei Fortsetzung der Arbeit unter Komplikationen.

Baiburt-Rostow a. D.: Syphilis und Hautkrankheiten in der Ebene von Tschetschenien.

Ryss u. Dawidjantz-Rostow a. D.: Syphilis und Hautkrankheiten in dem bergigen Teil von Tschetschenien.

Irosolimtschik-Wladimir: Die Maßregeln zur Bekämpfung der Syphilis unter den obdachlosen Kindern.

Unbedingte Notwendigkeit, die luetischen obdachlosen Kinder in einem Internat unterzubringen.

Krüger u. W. Popoff-Rusajewka: Die Syphilis im Mordowschen Kreise.

Smyssloff-Brjansk: Die venerischen Krankheiten und das Geschlechtsleben der Dienstboten.

Die Mehrzahl der Dienstboten stand im Alter von 16—25 Jahren, von ihnen hatten 11,6% Blennorrhoe und 7,9% Syphilis.

Gref: Die venerischen Erkrankungen in den landwirtschaftlichen Kollektivwirtschaften.

Chodakowskij-Rostow a. D.: Granuloma annulare praeputii.

Kedroff, S.-Moskau: Zur Kasuistik des Erythema exsudativum multiforme in loco acupuncio.

Erythema exsudativum multiforme mit Lokalisierung am Ort der Tätowierung.

Rosdin: Ein Fall von Roseola tertiaria.

31jähr. Frau mit Roseola tertiaria im dritten Jahre nach der syphilitischen Infektion

A. Jordan-Moskau.

Digitized by Google

Acta Dermatologica

1930, Bd. 15, H. 2

Sakurai, S.: Experimentell pharmakologische Untersuchungen des Urotropins (IV). Untersuchungen über die pharmakologische Wirkung des Urotropins auf einige Arten von Bakterien. S. 149.

Aus den Ergebnissen sei folgendes als besonders wichtig hervorzuheben: Beim Menschen steht die Wirkung der bakteriziden Kraft gegen Coli- und Typhusbazillen im Harn stets in geradem Verhältnis zu der Menge des Formaldehyds, der im Harn nach Urotropindarreichung entsteht. Bei gleichzeitiger Darreichung von Alkali nimmt bald oder später die Azidität des Urins ab; dann vermindert sich auch die Menge des im Harn auftretenden Formaldehyds. Bei peroraler Darreichung eines sauren Getränkes wird die Abspaltung des Urotropins im Magen gefördert, so daß sich die Menge des Urotropins im Harn vermindert.

Sakurai, S.: Experimentell pharmakologische Untersuchungen des Urotropins (V). Über die Verteilung des Urotropins in entzündlichen Herden. S. 159.

Untersuchungen an Kaninchen, bei denen durch eine Staphylokokkenemulsion an der Bindehaut eines Auges und am Parenchym eines Hodens eine Entzündung verursacht wurde, dann Darreichung von Urotropin. Die Urotropinmenge ist im Wasser der Kammer des entzündeten Auges und im entzündeten Hoden reichlicher als in den gesunden Organen.

Okawa, S.: Nachtrag zur chemischen Analyse der Harnsteine. S. 164.

Mukai, T.: Zwei Fälle von Leukoplakia vulvae. S. 184.

Fall 1: 42jähr. Frau; seit 10 Jahren Fluor albus, seit einigen Jahren Pruritus vulvae; Leukoplakie von Klitoris und Umgebung. Keine Atrophie der Vulva. Histologisch: Hyperkeratose, Hypertrophie des Stratum granulosum, diffuse Zellinfiltration und Gefäßdilatation in der Pars subpapillaris. Fall 2: 22jähr. Mädchen; seit $1^1/_2$ Jahren Pruritus vulvae. Vulva nicht atrophisch. An der kleinen Labie und dem hinteren Drittel der großen scharfbegrenzte, ausgedehnte Leukoplakie. In der Gegend der Klitoris hühnereigroßes Kankroid. Die Leukoplakie setzt sich auf den Seitenrand des Tumors fort.

1930, Bd. 15, H. 3

Sugiwaka, K.: Eksperimenta studo pri la influo de la endokrinaj organoj sur la procedo de rekuranta febro. III. Lieno sur rekuranta febro (Experimentelle Untersuchungen über den Einfluß endokriner Organe auf den Verlauf des Rückfallfiebers. III. Milz und Rückfallfieber). S. 213.

Umeda, T.: Vital-staining of cornea, skin and ciliated epithelium of the frog (second report) (Die vitale Färbung von Hornhaut, Haut und Wimperepithel des Frosches. 2. Mitteilung). S. 241.

Shibata, S.: Study on volatile fraction of coal-tar pitch. On dermatitis in the rabbits ear du to application of acidic, neutral and basic portions (Untersuchungen über die flüchtige Fraktion des Steinkohlenteers. Über Dermatitis am Kaninchenohr durch Applikation sauerer, neutraler und basischer Anteile). S. 286.

Mukai, T., u. N. Yano: Über die seltene halbseitige Alopecia areata mit Struma. S. 297.

Der 16jähr. Jüngling bekam 3 Tage, nachdem er beim Barbier war, Haarausfall am Kopfe. In der Frontal-, Schläfen-, Parietal- und Okzipitalgegend rechterseits je eine runde kahle Stelle, die die Mittellinie teilweise erreichen, aber nicht überschreiten. Im Verlauf der Krankheit traten an der frontalen kahlen Stelle vitiliginöse Flecken auf. Schilddrüse leicht vorgewölbt, palpatorisch elastisch weich. Die pharmakologische Untersuchung ergibt Sympathikotonie. F. Juliusberg-Braunschweig.

Dermatologia (ungarisch)

1930, Bd. 4, H. 1

Somogyi, S.-Budapest: Behandlung der tuberkulosen Hautaffektionen.

Eingehende Behandlung des Themas, in Form eines Vortrages besondere Berücksichtigung der neuen Forschungen, nicht zum kurzen Referat geeignet.

Digitized by Google

Günsberger, O. D. G.-Osijek: Zur Frage der Abortivbehandlung der Syphilis. Die Versuche, die Syphilis durch Exstirpation der Sklerose zu verhindern, sind fast restlos mißlungen. Die Abwehrelemente des Organismus, welche im Verlauf der Syphilisinfektion zur Geltung kommen, sind uns fast gar nicht bekannt. Das Primärstadium zeigt schon, daß wir in ihm eine besondere Abwehrlage erkennen müssen. Das Salvarsan hat die Potenz, in dieser Abwehrlage den Kampfzustand so günstig zu beeinflussen, daß vollständige Sterilisierung erreicht werden kann. Es ist möglich, daß die Spirochäte durch diese Arsenverbindungen direkt angegriffen wird oder daß der Erfolg in einer unbekannten und vorläufig unvorstellbaren Weise erreicht wird. Der Schlag, der durch die Einverleibung des Salvarsans geführt wird, ist ja nicht lokal gegen den ersten Herd, die Sklerose, gerichtet, sondern es wirkt sich im ganzen Organismus aus. In jenen Fällen, welche zum Arzt mit länger dauernder zweiter Inkubation kommen, muß die Behandlung im Sinne einer Abortivkur sofort eingeleitet werden. Die Abortion kann auch bei längerer Dauer der zweiten Inkubation noch gelingen, wenn auch die diesbezüglichen Erwartungen nicht hochgestellt werden dürfen. Die Richtigkeit dieses Handelns bestätigt auch die sozialeugenetische Indikation K. v. Berde-Szeged.

Česká Dermatologie

1930, 11. Jahrg., Nr. 1

Pautrier, L. M.-Paris: Das Werk R. Sabourauds.

1930, 11. Jahrg., Nr. 2

Hynie, J.-Prag: Bericht über das Studium der Sexuologie in Berlin. Beschreibung des Instituts für Sexualwissenschaft mit seinen Einrichtungen, Arbeitsmethoden, seinem Patientenmaterial und dgl., und des Kronfeldschen Kurses.

Ramiš, V.-Prag: Papaverin in der Therapie der akuten Gonorrhoe des Mannes. Das wirksamste innere antigonorrhoische Prophylaktikum ist das Papaverin. In der Klinik Šamberger wird es in Pulverform per os in Dosen von 0,06 g viermal täglich gegeben. Nach 20 Dosen wird Einzeldosis um 0,01 g gesteigert, bis sie 0,09 bis 0.1 g erreicht.

1930, 11. Jahrg., Nr. 3

Schwank-Prag: Lues congenita. (Schluß folgt.)

Meska, A.-Kaschau: Erste Hilfe in der Dermatologie. Übersichtliche Darstellung der in der dermatologischen Praxis am meisten bewährten Methoden. G. Mühlstein-Prag.

Mitteilungen aus der Literatur

Talg- und Schweißdrüsen; Haare und Nägel

Pereira, F.: Cultures de „piedra" brésilienne: Piedraia sarmentoi n. sp. (Kulturen von brasilianischer „Piedra": Piedraia sarmentoi n. sp.). C. r. Soc. biol., Bd. 104, Nr. 21, S. 680.

Die Piedra ist im Staate Rio Grande do Sul, besonders unter jungen Leuten, weit verbreitet. Der dabei beobachtete Pilz unterscheidet sich in konstanten bemerkenswerten Charakteren von der Piedraia hortai; es wird für ihn die Bezeichnung Piedraia sarmentoi n. Sp. vorgeschlagen. Charakteristisch ist für ihn schnelles Wachstum auf Sabouraudschen Nährböden, weiße, kremeartige, flache Kultur, die allmählich vollkommen schwarz, rußig, trübe wird; sie ist, obwohl sie sich in die tiefen Schichten des Nährbodens erstreckt, leicht abhebbar. Auf Kartoffel ist das Wachstum langsam und unsicher, die Kultur wird sehr langsam pigmentiert.
E. Levin-Berlin.

Barbaglia, V.-Sassari: Sulla ricerca microchimica del tallio nei tessuti (Mikrochemische Untersuchungen über Thallium im Gewebe [Osservazioni sperimentali].

Digitized by Google

Sonderabdruck aus Studi Sassaresi. Serie II, Bd. 8, Fasc. III. Verlag Stamperia della Libreria Italiana e Straniera, 1930.

Zum mikrochemischen Nachweis von Thallium im Gewebe hat Verf. KJ verwendet, mittels dessen aus einer Lösung eines Thalliumsalzes das Metall in sehr charakteristischen Kristallen von Thalliumjodid ausgeschieden wird. Zu diesem Zwecke hat er in ein kleines Feld von Meerschweinchenfell einige Tröpfchen einer 2%igen wäßrigen Thalliumazetatlösung injiziert. Nach erfolgter Exzision hat er das Stückchen in einer in 95%igem Alkohol gesättigten Jodkalilösung fixiert. Um den Überschuß von KJ im Gewebe zu entfernen und um den Schwierigkeiten durch die übermäßige Härte des Gewebes zu entgehen, hat er nach der Fixierung eine absteigende Alkoholreihe benutzt und schloß zum Schluß eine mehrere Stunden lang dauernde Auswässerung desselben im gewöhnlichen Wasser an. Darauf folgte Paraffineinbettung. Im Schnitte waren die charakteristischen Thalliumjodidkristalle zu sehen. Durch diese Behandlung haben weder die Kern- noch die Plasmafärbungen irgendwie gelitten. T. Benedek-Leipzig.

Fridli, R.-Budapest: Über die jodometrische Bestimmung des Thalliums auch in Gegenwart von Ferri-Eisen. Seine Bestimmung in Leichenteilen. (Staatl. gerichtl.-chem. Institut.) Dtsch. Z. gerichtl. Med., Bd. 15, H. 5. S. 478.

Thallium läßt sich auch in Gegenwart von Ferri-Eisen jodometrisch ermitteln, wenn man bei der Bestimmung $Na_2HPO_4 \cdot 12\,H_2O$ und H_3PO_4 verwendet. — Ein Lehrbursche hatte eine äußerlich anzuwendende 2,5%ige Thalliumazetatlösung (100 g) versehentlich innerlich genommen, kaffeelöffelweise, halbstündlich. Erst nach 2 Tagen Klagen über Unwohlsein, nach 2 weiteren Tagen Tod durch Atemzentrumslähmung. In den veraschten Leichenteilen fand sich in 100 g Leber 3,3 mg Thallium (als Thalliumazetat berechnet), in 98 g Nieren 1,6 mg und in 100 g Urin 5,0 mg. Im Harn ließ sich in den letzten beiden Tagen bereits Thallium nachweisen. Der weitaus größte Teil des eingenommenen Thalliums (2,5 g) dürfte also noch bei Lebzeiten ausgeschieden worden sein. W. Curth-Berlin.

Akute exanthemische Infektionskrankheiten

Gurwitz, I.-Berlin: Untersuchungen über die Beziehungen der hämolytischen Streptokokken zum Scharlach. (Bakter. Abt. d. Städt. Krankenhauses am Urban-Berlin.) Med. Klin., 1930, Nr. 24, S. 893.

Im Beginn der Scharlacherkrankung finden sich hämolytische Streptokokken nur in ungefähr 84% der Fälle, im weiteren Verlaufe zeigt die Häufigkeit Schwankungen, die aber dem Krankheitsverlaufe nicht entsprechen. Hämolytische Streptokokken sind auch bei Nichtscharlachkranken nicht selten. Ein Zusammenhang zwischen Dickreaktion und Streptokokkenbefund besteht nicht. Das Auftreten weiterer Scharlachfälle nach Heimkehr der Kranken steht zu dem Streptokokkenbefunde nicht in Beziehung, es wurde auch bei deren Abwesenheit beobachtet, so daß diese keine Gewähr für Freibleiben bietet. Trotzdem ist die pathogenetische Bedeutung der hämolytischen Streptokokken nicht aus diesen Tatsachen abzustreiten. E. Levin-Berlin.

Lehmann, E.-Breslau: Zum Krankheitsbild der Melkerknoten. (Chir. Abt. d. Israelitischen Krankenhauses Breslau.) Zbl. Chir., 1930, Nr. 25. S. 1529.

Beschreibung eines Falles von Melkerknoten an den Händen eines Melkers. Da in diesem Falle experimentelle Untersuchungen unterblieben, kann er auch nicht zur Aufklärung des problematischen Zusammenhanges mit den Kuhpocken resp. mit anderen infektiösen Erkrankungen herangezogen werden.

F. Ortmann-Magdeburg.

Lepra

Kusnetzow, W. N.-Krassnodar: Die Konstitution der Leprakranken. (Kl. f. Haut- u. Geschlechtskrkh. d. Kuban. Med. Inst.) Arch. Schiffs- u. Tropenhyg., Bd. 34, Nr. 5. S. 231.

Versuche einer Konstitutionspathologie der Lepra durch anthropologische Messungen nach Tschernorutzky (Index von Pignet), nach Brugsch und Lenhoff-Becker. Die gefundenen Zahlen ergeben keine Abweichungen vom normalen Individuum, deshalb kommt K. zu dem Schluß, daß man den Kampf gegen Lepra nicht auf dem Wege der Konstitution, sondern durch mesenchymfördernde Behandlungsmethoden führen soll. In äußeren Lebensbedingungen und nicht in der Konstitution liegt die Ursache der Lepraerkrankung. P. Unna jr.-Hamburg.

Digitized by Google

Rajewski, A. S. (U.S.S.R.): Begleitinfektion bei Lepra. (Turkmenisches Leprosorium.) Arch. Schiffs- u. Tropenkrkh., 1930. Nr. 23, S. 303.

Rajewski untersucht bakteriologisch Fälle von akuten Azerbationen bei Lepra, von denen er zwei unterscheidet: einmal die rotlaufartige Schwellung (Pseudo-Erysipelas leproides); die zweite Form äußert sich in akutem fieberhaftem Auftreten von entzündlichen Knoten an bisher leprafreien Stellen. Die Dauer dieser letzteren Schübe beträgt im Durchschnitt 1—3 Wochen. Es werden Blutkulturen auf Zuckerbouillon angesetzt. In 15 Fällen der ersten Art ergaben sich 100% positive Ergebnisse, meist Strepto- und Staphylokokken, vorwiegend hämolytische Arten von Streptokokken, vor allem Streptococcus longus. Von den 16 Untersuchungen zweiter Art erwiesen sich nur zwei als positiv (Staphylokokken). R. weist auf die Rolle der Mischinfektion für die Entstehung und den Verlauf der Lepra hin. Die Exazerbation zweiter Art erklärt R. durch Abschwächung des passiven Widerstandes, wobei das Fieber der Eiweißfraktion der Bazillen und dem Gewebszerfall zugeschrieben werden muß.

P. Unna jr.-Hamburg.

Massias, Ch.: Formule hemoleucocytaire de la lèpre: Eosinophilie dans la lèpre à lésions tégumentaires prédominantes (Leukozytenformel der Lepra: Eosinophilie bei der Lepra mit vorwiegenden Hauterscheinungen). C. r. Soc. biol., Bd. 104, Nr. 30. S. 547.

Bei ausgedehnter, alter, ulzerierter, tuberöser Lepra besteht im allgemeinen Hypereosinophilie mit Linksverschiebung, bei weniger intensiver, makulöser, gemischter Lepra besteht geringe Eosinophilie von 5—6%. E. Levin-Berlin.

Paldrock, A.-Tartu (Dorpat): Zur unspezifischen Behandlung der Lepra mit Yatren-Casein, Lipatren, Leprosan und Alepol. (Dermatol. Univ.-Kl.) Arch. Schiffs- u. Tropenhyg., Bd. 34, H. 5, S. 237.

Paldrock kommt zu dem Ergebnis, daß Yatren-Casein-, Lipatren- und Leprosanbehandlung, kombiniert mit Kohlensäureschnee-Ätzung nicht imstande sind, die Körperkräfte merklich zu aktivieren. Die kombinierte Kohlensäureschnee-Alepolbehandlung dagegen gab divergente Resultate, welche Nachprüfung erfordern.

P. Unna jr.-Hamburg.

Tuberkulose

Löwenstein, E.-Wien: Die Methodik der Reinkultur von Tuberkelbazillen aus dem Blute. (Tuberkuloseabt. d. staatl. serother. Instituts.) Dtsch. med. Wschr., 1930, Nr. 24, S. 1010.

Mit der Methodik des Verf. ließen sich auch in symptomlosen Fällen Tuberkelbazillen im Blute nachweisen. 10 ccm Blut werden in 3 ccm 10%iger Natriumzitratlösung aufgefangen, zentrifugiert, nach Abgießen des Plasmas die Blutkörperchen in Essigsäure gelöst und wieder zentrifugiert; wichtig ist die vollständige Entfernung des Hämoglobins. Nun erfolgt die erste Abimpfung. Dann wird der Bodensatz mit 15%iger H_2SO_4 geschüttelt, 5 Minuten lang, mit Aq. dest. gewaschen, zentrifugiert und verimpft. Der Nährboden besteht aus 0,4% Neonokaliumphosphat, 0,01% Magnesiumsulfat, 0,1% Magnesiumzitrat, 0,6% Asparagin und 2% Glyzerin. Zu 120 ccm dieser Lösung werden 6 g Kartoffelmehl zugesetzt und 2 Stunden im Wasserbad belassen. Nach Abkühlung auf 50° setzt man 4 ganze Eier und 10 ccm einer 2%igen Kongorotlösung hinzu, filtriert durch Gaze und füllt in Röhrchen ab. Dann wird das Ganze wie Löfflerserum sterilisiert. F. Harry-Wiesbaden.

Kahn, M. G.: Entwicklungszyklus des Tuberkelbazillus (Mycobacterium tuberculosis). Nach Untersuchungen an lebenden Keimen. Ann. d. l'inst. Pasteur. 1930, Nr. 3.

Verf. hat nach besonderer Methode in feuchter Kammer die Entwicklung von Bakterienkulturen aus Einzelindividuen verfolgt. Der einzelne Bazillus macht einen Entwicklungszyklus durch, wobei er feinste avoide Körperchen produziert, die sich teilen und aus denen feinste kokken- und diplokokkenartige Gebilde entstehen können, ja geradezu amorphe Massen, aus denen dann an der Peripherie feinste kaum sichtbare Stäbchen hervorsprossen. Diese scheinen sich später, nachdem sie erst nicht säureresistent waren, in die gewöhnliche säureresistente Form umzubilden. (Einzelheiten s. Amer. Rev. Tbc., Bd. XX, Nr. 2, August 1929.)

E. Jacobsthal-Hamburg.

Digitized by Google

Negre, Boquet u. Valkis: Biologische Untersuchungen über junge Tuberkelbazillenkulturen. Ann. d. l'inst. Pasteur, 1930, Nr. 3, S. 247.

Junge Tuberkelbazillenkulturen zeigen in ihren Einzelindividuen noch nicht die Säure-Alkohol-Resistenz älterer Kulturen, sondern nehmen die Gegenfärbung an (Zyanophilie). Es erschien von Interesse zu sehen, wie sie sich in ihrer Virulenz verhielten. Es wurde alle 3—4 Tage auf den synthetischen Nährboden von Santon abgeimpft und mit den gewachsenen Bazillen Tiere inokuliert. Tatsächlich zeigten sich die jungen Kulturen weit weniger virulent für Meerschweinchen und Kaninchen. Sie geben das Kochsche Phänomen und produzieren ein allerdings weniger wirksames Tuberkulin. Man kann mit ihnen eine gewisse, aber nicht absolute Immunität erzeugen. E. Jacobsthal-Hamburg.

Platanoff, G., u. E. Morosowa-Moskau: Einfluß der durch Tuberbelbazillen erzeugten Toxine auf die Phagozytose. (Staatsinst. f. Tuberkulose d. VGK.) Krankheitsforschg., 1930. H. 3, S. 231.

Die Phagozytose schwächt die Virulenz der Tuberkelbazillen bedeutend ab. Durch Experimente an Meerschweinchen wird die anregende Wirkung kleiner Tuberkulindosen auf die Phagozytose gezeigt, während große Toxindosen die Phagozytose herabsetzen. Dementsprechend war auch die Lebensdauer der Tiere.

F. Rosenthal-Berlin.

Leusden, J. Th.-Amsterdam: Experimentelle Untersuchungen über das Vorhandensein eines filtrierbaren Virus bei Tuberkulose. (Labor. f. path. Anat. u. Bakt. d. Tesselschade Krankenhauses.) Z. Tbk., Bd. 55, H. 5, S. 437.

Immer noch steht die von Fontes, Valtis, Calmette und anderen, besonders ausländischen Verff. aufgeworfene Frage zur Diskussion, ob wirklich der Tuberkelbazillus eine das Berkefeldfilter passierende, ultravisible, eine modifizierte Krankheit des Tieres hervorrufende Form besitzt. Auch vorliegende Arbeit beschäftigt sich unter verschiedenen Versuchsanordnungen mit diesem Problem. Bei zahlreichen Versuchstieren gelang es nur in 2 Fällen, in den Tracheobronchialdrüsen nach Impfung mit dem Filtrat tuberkulösen Eiters einige säurefeste Stäbchen zu entdecken. Züchtung mißlang, Übertragung gelang nur in einer Generation bei einem Tier. Bei 90 normalen Tieren wurden einmal auch solche Stäbchen mikroskopisch nachgewiesen. Gesamtergebnis der Versuche also: non liquet.

E. Jacobsthal-Hamburg.

Unsheim, E.-Hamburg-Eppendorf: Soll man die perkutane Tuberkulinreaktion der kutanen vorziehen? (Univ.-Kinderkl.) Med. Klin., 1930, Nr. 23, S. 854.

Die Pirquetsche Kutanprobe ist praktisch für die Erkennung einer vorliegenden Tuberkuloseerkrankung ausreichend, wenn sie eventuell zweimal ausgeführt wird. Doch stößt man hiermit in der Praxis wegen der Schmerzhaftigkeit der Methode bisweilen auf Schwierigkeiten. In dieser Hinsicht stellt die Morosche Perkutanprobe, besonders bei Verwendung von eingedicktem Tuberkulin an Stelle der Tuberkulinsalbe und vorheriger Abätherung der Haut einen wesentlichen Fortschritt dar. Auch hier ist bisweilen erst die zweite Probe positiv, doch übertrifft die Zahl der schon bei der ersten Probe positiven die der durch die kutane Probe aufgedeckten. Ein Mangel ist, daß die positive Reaktion sich unter Umständen erst verspätet zeigt, daß die Ablesung infolge sehr schwacher Reaktionen anderer unspezifischer Follikulitiden auf der Brust der Kinder erschwert sein kann und daß unspezifische Pseudoreaktionen vorkommen können, wenn zu gründlich abgeäthert worden ist.

E. Levin-Berlin.

Dittrich, N.-Kiel: Zur Frage der Chronizität der Hauttuberkulosen, insbesondere des Lupus vulgaris. (Univ.-Hautkl.) Dtsch. med. Wschr., 1930. Nr. 24, S. 992.

Bericht über 2 Fälle von chronischem Lupus vulgaris, dessen Entstehung bzw. Rezidivieren in ätiologischer Beziehung zu gleichzeitig vorhandener, sogenannter inaktiver viszeraler Tuberkulose stand. In einem Falle ergab ein alter Lungenherd einen positiven Tierversuch, im anderen Falle wurden in einer verkalkten Mesenterialdrüse massenhaft Tuberkelbazillen nachgewiesen. F. Harry-Wiesbaden.

Axmann-Erfurt: Pyotropinkur des Lupus. (Lupusheilstätte.) Med. Welt, 1930, Nr. 23, S. 814.

In den 6 Jahren seit Einführung des Pyotropin hat Verf. 500 Lupusfälle behandelt und gibt dem Mittel auch heute noch den Vorzug vor anderen Ätzmitteln, die auch bei Anwendung der physikalischen Therapie nicht zu entbehren sind. Durch Beimengung von Alypin oder Tutocain ist die Schmerzhaftigkeit beim Auf-

Digitized by Google

tragen und Verbandwechsel, der vom Arzt selbst vorzunehmen ist, nur von kurzer Dauer. Der Heilungsprozeß verläuft schneller als beim Pyrogallus. Für eine wohlfeile ambulante Lupusbehandlung sollte Pyotropin das Mittel der Wahl sein.
H. Ress-Dessau.

Syphilis

Pathologie und Klinik

Carley, P. S., u. O. C. Wenger: The Prevalence of Syphilis in Apparently Healthy Negroes in Mississippi as Determined by Complement Fixation Reactions in Unselected Groups (Das reichliche Vorkommen der Syphilis bei den anscheinend gesunden Negern der Mississippigegend, festgestellt durch die Komplementbindungsreaktionen bei nicht ausgewählten Gruppen). J. amer. med. Assoc., 1930, Nr. 23, S. 1826.

Serologische Untersuchungen an 7228 nicht besonders ausgewählten Negern der Landgegend am Mississippi — die Untersuchten umfaßten alle möglichen Altersklassen vom 9. Lebensjahre an — ergaben bei 19,3% der Männer und 18% der Frauen positive Reaktionen. Die Höchstzahlen der Infizierten betrafen bei Männern und Frauen das 30. bis 39. Lebensjahr. Die positiven Reaktionen geben wahrscheinlich eine geringere Zahl bei der betreffenden Gruppe als die der wirklich Infizierten an. Die Zahlen entsprechen im allgemeinen denen, welche vom United States Public Service Venereal Disease erhoben wurde und die Gruppe betraf, welche wegen einer früher diagnostizierten Syphilis ärztliche Hilfe aufsuchte. Offenbar stellt die Syphilis das wichtigste Gesundheitsproblem der Neger der ländlichen Mississippigegenden dar. F. Juliusberg-Braunschweig.

Milian, G.: Syphilis sans chancre (Syphilis ohne Schanker). Paris méd., 1930. Nr. 17, S. 375.

Die früher bezweifelte Möglichkeit einer Syphilis ohne primären Schanker ist experimentell beim Kaninchen erwiesen durch Impfungen am Skrotum und intravenöse Inokulation. Beim Menschen findet sich generalisierte Syphilis ohne Schanker bei der allerdings noch nicht ganz sicheren konzeptionellen Syphilis (Infektion der Mutter durch den vom Vater her syphilitischen Fötus), bei der kongenitalen Syphilis: sie kann zustande kommen bei Inokulation in Haut und Schleimhaut, ohne daß hier auch bei dauernder sorgfältiger Beobachtung ein Schanker nachweisbar wird, oder gelegentlich von Bluttransfusionen durch intravenöse Inokulation. E. Levin-Berlin.

Zarewsky, K.: Kommen die mikropapulösen Syphilide häufiger in der Nachkriegszeit als in der Vorkriegszeit vor? Diss., Jena 1929.

An der Hautklinik Jena hat man den Eindruck, daß das kleinpapulöse Syphilid in der Nachkriegszeit häufiger geworden sei. Es zeigte sich, daß das lentikulär-papulöse Syphilid bei Männern von 1918—1926 an Häufigkeit abgenommen hatte. Die Arbeit liefert die klinisch-statistischen Belege für die einzelnen Jahre. Bei Frauen zeigte die Abnahme sich nicht so deutlich. Das weibliche Geschlecht scheint häufiger befallen zu sein. 1925 und 1926 übertraf der Lichen syphiliticus bei beiden Geschlechtern sogar an Häufigkeit die Roseola. Diese zunehmende Häufung hängt wohl mit der Umstimmung des Organismus in der Nachkriegszeit, also Strapazen, Entbehrungen, seelischen Erschütterungen usw. zusammen.
M. Kazarowa-T. Pasardschik.

Nicolas, J., J. Lacassagne u. R. Froment: Les syphilis novarséno-résistantes: étude clinique et pathogénique; déductions pratiques (Die novarseno-resistente Syphilis. Klinische und pathognomische Studie. Praktische Folgerungen). Presse méd., 1930, Nr. 31, S. 513.

Es ist zu unterscheiden zwischen Arsenrezidiven, charakteristischer Arsenresistenz und Arsenaktivierung. Bei der Frage, ob die Resistenz sich auf besondere Verhältnisse des befallenen Organismus oder des Krankheitserregers gründet, findet man bei näherem Studium der Fälle (Vergleich der Partner), daß es sich in der Mehrzahl um eine Resistenz der Spirochäten handelt. Die Tatsache, daß die arsenresistenten Fälle sich mehren, mag einerseits an der im Laufe der Jahre sich auswirkenden Gewöhnung des Erregers liegen, andererseits an dem Bestreben der Fabrikanten, die Medikamente immer weniger toxisch zu gestalten. Die Erfahrung lehrt, daß in der Behandlung der Syphilis nicht schematisch vorgegangen werden darf, sondern daß jeder Fall auf Arsenresistenz geprüft werden muß. Besondere Vorsicht ist also auch geboten bei der Diagnose ex juvantibus. Die in letzter Zeit

Digitized by Google

festgestellte Wiederzunahme der Syphilis hängt auch möglicherweise mit der vermehrten Arsenresistenz zusammen. H. T. Hinrichs-Halberstadt.

Zimmermann, J.: Beitrag zur Mesaortitis luetica. Diss., Zürich 1929

Die syphilitische Mesaortitis ist in der Hälfte der Fälle reine Gefäßsystemerkrankung, in der anderen Hälfte mit Tabes kombiniert und dann auffallend milde verlaufend. Die Aorta der Frau erkrankt viel weniger häufig. Die Erkrankung beginnt mit einfacher produktiver Mesaortitis (57,83%). Greift der Prozeß auf die Klappen über, so entsteht Aorteninsuffizienz (40,38%). Weit im Hintergrund steht das Aortenaneurysma (4,81%). Die Anamnese ließ sich bloß in 10% verwerten. Als Krankheitsdauer seit der Infektion ergaben sich im Durchschnitt 12 Jahre (4—18 Jahre). Das Leiden tritt meist zwischen 40. und 50. Lebensjahr auf. Kardinalsymptom ist das leise systolische Geräusch mit Akzentuation des 2. Aortentones ohne Blutdrucksteigerung, ohne Veränderung des Pulses. Während sich objektiv das Bild verändert, sobald eine Aorteninsuffizienz oder ein Aneurysma entstanden, bleiben die subjektiven Beschwerden dieselben. Wichtiges diagnostisches Hilfsmittel ist die Durchleuchtung. Die WR ist in 78,66% positiv. Viele Aortensyphilitiker, die anfänglich heftige Beschwerden haben, werden durch energische Behandlung beschwerdefrei: die Krankheit bleibt stationär. M. Kazarowa-T. Pasardschik.

Busz, W.-Münster: Spirochätennachweis bei Mesaortitis syphilitica. (Pathol. Inst. d. Univ.) Bd. 40. H. 1, S. 139.

Den wenigen bisher bekanntgegebenen Spirochätenbefunden bei Aortitis syphilitica fügt Verf. zwei weitere hinzu. Beim ersten wurden in einem kleinen Herde in der Media der aufsteigenden Aorta massenhaft Spirochäten gefunden, im zweiten an vielen Stellen Spirochätentrümmern ähnelnde Gebilde. Im ersten Falle handelte es sich um ausgesprochene Endzündungsprozesse in allen Wandschichten bei einem nie behandelten Manne, im zweiten — bei einer vor einem Jahre salvarsanbehandelten Frau — mehr um Narbenbildung. Es folgen theoretische Erwägungen darüber, daß Spirochäten in stoffwechselarme, immunschwache Gewebe, wie die Aorta und auch das Zentralnervensystem sie darstellen, zwar schwer eindringen, sich aber dort — einmal hineingelangt — lange halten und ausbreiten. F. Wohlwill-Hamburg.

Neuburger, J.-Berlin-Zehlendorf: Zwei Fälle von syphilitischem Aneurysma der Arteria pulmonalis. (Inn. Abt. d. Städt. Hindenburg Krankenh.) Dtsch. med. Wschr., 1930, Nr. 20. S. 821.

Bericht über 2 Fälle von syphilitischem Aneurysma der Pulmonalarterie mit weitergreifender Erweiterung der Hauptäste bei einem 40jähr. Mann und einer 28jähr. Frau. Im ersteren Falle hatte die syphilitische Entzündung vielleicht zeitlich vorausgehend zu einer Aortitis productiva geführt, im zweiten Falle kam es zu einer Ruptur der Pulmonalarterie nach vorausgegangener Bildung eines Aneurysma dissecans. F. Harry-Wiesbaden.

Landsberg, F.-Berlin: Über den syphilitischen Pulmo lobatus. (Pathol. anat. Abt. d. Krankenh. in Friedrichshain.) Virch. Arch., Bd. 277, H. 2, S. 583.

Die einzige Form der Lungenlues, deren spezifische Natur nie bestritten wurde, zugleich die seltenste, ist die syphilitische Lappenlunge. Erst 10 ausreichend beschriebene Fälle sind bekannt. Verf. fügt einen weiteren hinzu, einen 55jähr. Mann betreffend, bei dem schon die klinische Diagnose auf Lungenlues gelautet und der mit 20 Jahren Lues akquiriert hatte und positive WR hatte. Es bestand eine unregelmäßige Lappung mit entsprechenden kohlepigmentarmen Bindegewebszügen, innerhalb deren kleine Gummen lagen. Die Schwielen dürften teils aus vernarbten Gummen, teils aus schwieliger Umwandlung einer spezifischen granulierenden Lymphangitis entstanden sein, also den Endausgang einer luischen interstitiellen Pneumonie darstellen. F. Wohlwill-Hamburg.

Poehlmann, A.-München: Blutgruppe und Syphilis. (Dermat. Univ.-Kl. u. Polikl.) Münch. med. Wschr., 1930, Nr. 24, S. 1007.

Verf. berichtet über das Ergebnis seiner Untersuchungen über Luesform und Blutgruppenzugehörigkeit. Seit 1½ Jahren hat er die Luetiker der Zumbuschschen Klinik hinsichtlich ihrer Bluttypen untersucht. Sämtliche Bestimmungen wurden mit der Reagenzglasmethode gemacht. Im Gegensatz zu Gundel, der bei seinem Material ein Positivbleiben der WR bei Angehörigen der Gruppen AB und B bei primärer Syphilis beobachtete, fand Verf., daß sämtliche Luetiker im Primärstadium nach gründlicher Behandlung WR-negativ wurden. Ein Unterschied der B-haltigen Gruppen konnte nicht beobachtet werden. Die Blutgruppenverteilung der

Digitized by Google

Syphilitiker entsprach fast völlig der der Münchener Bevölkerung. Diese Beobachtungen zeigen, daß eine gründliche Behandlung im seropositiven Primärstadium vollkommen ausreicht, etwaige konstitutionelle Schwierigkeiten zu kompensieren. Anders verhalten sich die Fälle von Lues II und III sowie von Lues latens. Die Vertreter der B-haltigen Gruppen wurden bei gleichem Kurmaß in einem deutlich geringeren Prozentsatz seronegativ als die Vertreter der Gruppen A. und O. Auch war auffallend, daß sie häufiger serologische Rezidive aufwiesen. Es scheint, als ob die Angehörigen der Gruppen AB und B in einem größeren Prozentsatz an tertiärer Lues erkranken als die Vertreter der Gruppen A und O. Eine sichere Entscheidung dieser Frage läßt sich wegen des relativ kleinen Zahlenmaterials noch nicht fällen. Da Verf. bei zahlreichen Untersuchungen nie eine Änderung der einmal festgestellten Blutgruppe auch nach gehäuften Kuren hat beobachten können, lehnt er die von anderer Seite gemachten Angaben, daß sich die Gruppenzugehörigkeit durch äußere Faktoren ändern könne, ab. Die Zugehörigkeit eines Menschen zu einer Blutgruppe sei etwas Konstantes, das sich während des ganzen Lebens nicht ändern könne. Die gegenteiligen Beobachtungen erklären sich durch mangelhafte Technik oder durch fälschliche Zurechnung der Blutkörperchen zur Gruppe O infolge zu geringen Agglutiningehaltes des verwendeten Testserums. H. Sprafke-Chemnitz.

Tagesgeschichtliche Nachrichten

Leitsätze der Hygiene-Organisation des Völkerbundes zur serologischen Syphilisdiagnose: 1. Es sollten stets mindestens zwei verschiedene serodiagnostische Verfahren verwendet werden. Es ist erwünscht, daß als eine der Methoden die Wassermann-Reaktion benutzt wird. Von den Flockungsreaktionen ist mindestens eine heranzuziehen; in allen Fällen aber, deren Beurteilung Schwierigkeiten bereitet, sollten mehrere hochempfindliche Flockungsreaktionen verwendet werden. 2. Im Interesse einer einheitlichen Bewertung der serologischen Ergebnisse verschiedener Institute ist darauf hinzuweisen, daß als „—" oder „negativ" eine einwandfrei negative, als „+" oder „positiv" nur eine einwandfrei positive Reaktion zu bezeichnen ist; alle Reaktionen, die weder einwandfrei negativ noch einwandfrei positiv sind, sollen als „±" bezeichnet werden. Bei positiven Reaktionen sind nähere Angaben über den Grad der Stärke der einzelnen Reaktionen zulässig. 3. Um den dringend erforderlichen Zusammenhang zwischen dem Serologen und dem Kliniker zu sichern, empfiehlt es sich, dem vom Serologen herausgegebenen Bericht nähere Erklärungen über die Bewertung der serologischen Ergebnisse hinzuzufügen. Als Beispiel kann folgendes Schema dienen: + bedeutet ein positives Resultat. Eine Syphilisdiagnose sollte jedoch nicht auf Grund einer einzigen positiven Reaktion gestellt werden; falls die klinischen Symptome nicht mit den serologischen Ergebnissen übereinstimmen, muß die Prüfung wiederholt werden. Wenn in einem solchen Falle die Probe als „Wiederholte Einsendung" bezeichnet ist, wird sie einer sehr eingehenden Untersuchung nach verschiedenen Methoden unterworfen; wenn auch diese ein positives Ergebnis liefert, wird Syphilis mit einem hohen Grad von Wahrscheinlichkeit angezeigt. + bedeutet, daß die angestellten Reaktionen keine endgültige Aussage darüber zulassen, ob die Reaktion als positiv oder negativ zu bezeichnen ist. Falls es bekannt ist, daß der Patient syphilitisch infiziert war, so ist das Ergebnis aufzufassen als eine positive Reaktion von geringer Stärke. Falls weder Anamnese noch klinischer Befund für Syphilis sprechen, weist der serologische Befund auf die Notwendigkeit hin, den Patienten mit besonderer Sorgfalt zu untersuchen und eine „Wiederholte Einsendung" seines Serums vorzunehmen. Ist das Ergebnis dann erneut +, so ist die Reaktion als negativ aufzufassen. — bedeutet eine negative Reaktion, eine solche schließt aber nicht aus, daß der Patient syphilitisch infiziert sein kann, da Reaktionen häufig im Frühstadium, vor dem Auftreten von sekundären Symptomen, und zeitweilig in den späteren Stadien fehlen können; das gleiche tritt im Anschluß an die Behandlung ein. R.

Nachdruck (auch des Abschnittes „Tagesg. Nachr.") ist ohne Genehmigung des Verlegers nicht erlaubt

Verantwortlich für die Redaktion: für Originalabhandlungen und T. N.: Prof. Dr. J. H. Rille. Leipzig. Für Referatenteil und therapeutische Umfrage: Dr. Fritz Callomon, Dessau

Digitized by Google

Dermatologische Wochenschrift

Nr. 47 (Bd. 91) 22. November 1930

Aus der Deutschen Dermatologischen Klinik in Prag

Eruption oder Reaktion[1])

Von

Prof. Dr. C. KREIBICH

Zu einer Zeit, als man schlechte Säfte als Ursache von Hauterkrankungen ansah, hat man wohl vorwiegend an Eruptionen ohne äußeres Zutun entstanden gedacht. WILLANS Sonnen- und Quecksilberekzem ist bereits chemische Reaktion, sowie HEBRAS artifizielles Ekzem, hierzu kam dann HEBRAS Kratzekzem als traumatische Reaktion. Unter dem Einfluß von Arbeiten mit dem Resultat, daß Scheuerung kein Ekzem zu erzeugen imstande ist, wurde Ekzem wieder vielfach zur Eruption aus inneren Gründen, ja selbst BROCQS Lichenifikation, der Typus reinster traumatischer Reaktion, setzte sich nur langsam als solche durch, und es war TOUTON einer der ersten, der die Erkrankung in diesem Sinne auffaßte. Es kam dann die Lehre von der toxischen Embolie, durch PHILIPPSON und TÖRÖK, die viel Eruptionen und darunter wohl auch einige Reaktionen für sich in Anspruch nahm. JADASSOHN gab in der Folge der Idiosynkrasie tieferen Inhalt und baute sie mit BLOCH zur idiosynkrasischen Reaktion aus, dem Typus einer stürmischen, chemischen Reaktion. Es ist Rückkehr zu HEBRA und BROCQ, wenn BUSCHKE der traumatischen Reaktion wieder breiteren Raum gibt, es ist aber Fortschritt über beide hinaus, wenn er durch Trauma nicht bloß banale Scheuerungsphänome, sondern spezifische Hautveränderungen entstehen läßt. Die folgenden Erörterungen sollen den Gedanken von BUSCHKE und SKLARZ speziell über jenen Punkt hinaus weiter führen, wo die Autoren auf die alte Hypothese von mir zurückgreifen, daß systematisierte Veränderungen Reaktionen des Sympathikus auf Reize, die ihn indirekt erregen, darstellen.

Eruption ist Entstehen von Effloreszenzen ohne äußeres Zutun, von innen nach außen, Reaktion auf äußere Reize hin, also von außen nach innen. Das „Innen" ist beiden Entstehungsarten gemeinsam, es ist der Ort der Reaktion, das papillare und subpapillare Gefäßnetz. Der Ablauf der Reaktion ist bis heute nicht geklärt. Es werden folgende Möglichkeiten in Betracht gezogen. Es reagiert auf die Schädlichkeit:

1. Das Endothel. Dies trifft wohl sicher zu bei den Bakterienembolien, bei den infektiösen Exanthemen: Variola, Rotz, Pyämiden. Aus

[1]) Vortrag gehalten auf der mitteldeutschen Dermatologentagung in Dresden am 28. VI. 1930.

Digitized by Google

der Lokalisation erschließt man ein besseres Haften durch Stase und paretische Zirkulation. Bestehende oder vorausgegangene Hyperämien werden zur Haftung benutzt, vielleicht werden darüber hinaus noch einmal feinere Beziehungen zwischen Erreger, Toxin und Endothel bekannt werden.

Bei toxischen Körpern stößt man auf die Schwierigkeit, umschriebene Effloreszenzen auf das diffus verdünnte Toxin zurückzuführen. Die Schwierigkeit wird überbrückt durch die Annahme einer Antigen-Antikörperreaktion, gebunden an bestimmte Zellarten. Um die Gleichheit der Effloreszenzen zu erklären, mußte den geschädigten Zellen immer der gleiche Einfluß auf die Zirkulation eingeräumt werden. Mechanische, Kälte-, Wärme-, Lichturtikaria auf geschädigte Endothelien zurückzuführen, bereitet ebenfalls Schwierigkeiten. Allergie wird auch hier von manchen angenommen, von anderen bestritten. Freiwerden von Substanzen aus Epithelien, aus Kutiszellen wird vermutet, Substanzen sollen Histaminwirkung haben, Histaminwirkung wird vermißt, Körper anderer Art angenommen (URBACH, FASAL). Es wird angenommen, daß der Körper auf die Gefäße direkt wirkt oder einen peripheren Gefäßnervenapparat erregt.

2. Gefäßnervenapparat. Arbeitet unabhängig vom Zentrum auch bei Lähmung mit Kontraktion und Dilatation. Da periphere Ganglien bisher nicht nachgewiesen wurden, wird Axonreflex angenommen, in der Art, daß der afferente Nerv Kollateralen zu den Gefäßen abgibt, in welcher die zentripetale Erregung zentrifugal zum Gefäß verläuft. Nachblassen, Nachröten, Quaddel wird auf periphere Erregung bezogen, der rote Hof, das Reflexerythem von MÜLLER auf zentralen Einfluß bezogen, ist nach TÖRÖK auch Axonreflex. Kälteurtikaria ist aus Überempfindlichkeit des thermozeptorischen Apparates zu erklären (PERUTZ, BRÜGEL, GRÜNFELD).

3. Zerebrale Beeinflussung des peripheren Apparates ergibt sich in konstriktorischer und dilatorischer Äußerung durch Erröten, Erblassen, spinal durch Verbreiterung des Nachblassens bei Kompression des Rückenmarks, durch gesteigerte galvanische Gefäßerregbarkeit (KAHANE). Höhere über Hyperämie hinausgehende zerebral ausgelöste Phänomene sind in genügend großer Zahl beschrieben worden und lassen sich nur durch zerebrale Reizung erklären. Ziemlich einheitlich führt man heute metamerale und die meisten linearen Erkrankungen auf zentrale Erregungen zurück. Sieht man nun im gleichen Falle Veränderungen auf Druck, Reibung, Exkoriation (KOEBNER) entstehen, so ist der Gedanke naheliegend, alle Phänomene auf den gleichen Mechanismus zurückzuführen. In diesem Sinne habe ich 1906 die zerebralen, spinalen und äußeren Reize als afferente Erregungen gleichgestellt. Sie erregen gleichwertig indirekt den Sympathikus. Das vegetative Nervensystem arbeitet im Auftrage des zerebrospinalen. Zu ähnlicher Hypothese kamen in den letzten Jahren Arbeiten, die sich mit Beziehung des Stoffwechsels zum vegetativen Nervensystem beschäftigen. Folgt man der Hypothese, so werden Eruptionen zu Reaktionen. Zoster ist klinisch Eruption, nach obiger Hypothese Reaktion auf Reize vom Ganglion, vom Endneuron, Rückenmark, von der Magenwand, Gallenblase, Ureter, Herz aus. Psychische Urtikaria, hypnotische Phänomene, solche nach Schädelverletzung, Operation, Enzephalitis, sind

Digitized by Google

Reaktion auf zerebrale afferente Erregungen. Es können zwei Fälle eintreten: 1. der Reiz ist so groß, daß die ganze Reaktion ohne äußeres Zutun klinisch als Eruption erscheint, 2. der Reiz reicht nur aus, eine Metamere, eine Hautlinie zu sensibilisieren, worauf erst äußere Reize die Reaktion auslösen. Je nach dem Grade der Sensibilisierung werden schon ganz schwache oder erst intensive Reize die Reaktion auslösen. Das gleiche ist der Fall, wenn die Sensibilisierung, die Bereitschaft eine universelle ist. Die Bereitschaft im gleichen Falle kann wechseln, der isomorphe Reizeffekt ist auf der Höhe vorhanden, um bei Abnahme zu verschwinden. Die Höhe der Bereitschaft ist therapeutisch zu berücksichtigen, und zwar nicht bloß beim Ekzem, sondern auch bei vielen anderen Erkrankungen, gleichgültig, wie sich der einzelne das Zustandekommen vorstellt. Die Reaktion äußert sich in den verschiedensten Hautveränderungen. Zu obigem Gedankengang einige klinische Beispiele:

1. Xanthom. Das Beispiel wird vorausgestellt, weil es sich nicht um entzündliche Veränderungen, sondern um einen perivaskulären trophischen Gewebsprozeß handelt. Hier zeigt sich Reaktion auf Druck, am Ellbogen, Knie, auf Zerrung an den Barthaaren, Handlinien, Lanugohaaren. Im gleichen Falle bestand zosteriformes Xanthom im 6.—9. Dermatom sicher ohne vorhergegangenen Zoster, ausgelöst durch Erregungen vom Magen oder von der vergrößerten Leber.

2. Morbus DARIER (als entzündliche Dyskeratose). Tritt reaktiv auf nach Belichtung im Gesicht, Händen, Vorderarmen, bloßgetragenen Beinen, nach Schweiß in den Achselhöhlen, unter der Mamma, Genitalgegend, nach Zugpflaster (BETTMANN), nach Kratzeffekt als KOEBNERsches Phänomen. Wir beobachteten zosteriformen Darier nach Magenkrisen aus Karzinom. Gegenüber der Deutung von BETTMANN sei ausdrücklich hervorgehoben, daß kein Zoster vorhergegangen war, daß zwei Schübe beobachtet wurden, die sofort klinisch und histologisch typischer Morbus DARIER waren. Die übrige Haut war normal, anämisch. Die Effloreszenzen der Erkrankung entstehen nicht langsam auf normaler Haut, wie etwa pathologische Verhornungen, sondern der Effloreszenz geht Hyperämie, persistierende Hyperämie, vielleicht entzündliche Hyperämie voraus, auf welche die Epidermis mit Dyskeratose antwortet.

3. Epidermolysis bull. Hereditäres Moment wie bei Morb. DARIER. Die nicht gedrückte Haut ist normal, erst Druck, Reibung löst Hyperämie und damit die Blase aus. Die Erkrankung ist typische Reaktion auf Druck.

4. Neurodermie. Das Gegenstück zur Epidermolysis bullosa. Druck führt nicht nur zur Epidermisabhebung, sondern zur Überernährung und Keratose, und zwar an Stellen, die oft und durch längere Zeit gedrückt werden. Klinisch sieht man persistierende Hyperämie mit leichter Zyanose, Vergröberung des Reliefs mit Hyperkeratose, so an den Handtellern symmetrisch bis zum Handgelenk, Ellbogen, Sitzknorren, Fußsohlen, Knöchel, unter den Schuhriemen, follikulare Keratose unter dem Leibriemen. Da Parakeratose fehlt, scheint die Reaktion nicht entzündlich, sondern hyperämisch hypertrophierend zu sein, was die Bezeichnung als Neurodermie motiviert. Die follikularen Keratosen leiten über zum

Digitized by Google

5. Lichen ruber acuminatus, der in seiner lokalisierten Form sich typisch reaktiv darstellt. Handteller bis zum Handgelenk, Olekranon, Sitzknorren, Strecksehne, Dorsum des Sprunggelenkes, Fußsohle, Gesicht, Wange, Herde um den Mund, Lidwinkel, Vertebra prominens sind häufige Reaktionsstellen. Bei der disseminierten Pityriasis rub. pilaris treten so viele Effloreszenzen auf, daß die Entscheidung, ob Eruption oder Reaktion bei hoher Bereitschaft schwer zu treffen ist. Die Verhältnisse liegen hier ähnlich wie bei

6. Psoriasis im akuten Ausbruch, wo man den äußeren Reiz, der die Effloreszenzen veranlaßt hat, nicht mehr beweisend erkennt. Der positive Koebner, Verschlechterung auf aggressive Therapie, zeigt die hohe Bereitschaft, und man wird wahrscheinlich nicht fehl gehen, ähnlich wie oben bei der Pityr. rubra, scheinbar eruptive Effloreszenzen als Reaktion auf die geringen Reize der Umwelt zu beziehen. Metamerale, halbseitige, lineare Fälle würden resultieren aus zentraler Sensibilisierung und den schwachen Reizen der Umwelt, die Bereitschaft bei Psoriasis, gemessen am Sympt. Koebner, ist therapeutisch zu berücksichtigen, aggressive Therapie erst erlaubt und wirksam, wenn die Bereitschaft abgenommen hat.

7. Lichen ruber planus ist die Erkrankung, von der BUSCHKES Betrachtungen ausgegangen sind. Druckstellen sprechen sich eigentlich am besten aus im Mund, vielleicht am Knöchel, manchmal Hohlhand. Reibung am Schienbein, vielleicht Penis, Skrotum, Handgelenk. Positiver Koebner auf der Höhe der Erkrankung, Reaktion auf Pflaster. metameraler und linearer echter L. r. planus kommt vor, ist aber relativ selten, wenn man L. planus-ähnliche Erkrankungen, Lichen striatus usw. in Abzug bringt. Psychische Einflüsse sind scheinbar vorhanden, aber schwer zu beweisen. Von der Effloreszenz des Stammes gilt das gleiche wie bei L. r. accuminatus und Psoriasis acuta. Experimente mit schwachen Reizen könnten hier Aufklärung bringen. Ein lehrreiches Experiment ist die Salvarsanschädigung. Arsenüberdosierung erhöht die Reaktionsbereitschaft der Haut, was sich in Rötung, Blasenbildung unter Schwielen an Händen und Füßen (der Fall OPPENHEIM, Kopenhagener Kongreßbericht) ausspricht; exsudative Veränderungen am Lichen planus könnten eventuell ähnlich gedeutet werden, als Zoster, eruptive Reaktion. Salvarsanüberdosierung führt sich mit flüchtiger persistierender Hyperämie, urtikariellen Rötungen ein, steigt eventuell zur vollen Salvarsandermatitis auf. In anderen Fällen beherrscht Jucken das Bild mit den Konsekutiverscheinungen des Scheuerns mit Lichenifikation, mit Lichen planus-ähnlicher Lichenifikation, ab und zu mit echtem Lichen r. planus als Reaktion, vielleicht nur mit dem Unterschied, daß der medikamentös erzeugte Zustand mit Abnahme der Giftwirkung rascher verschwindet.

8. Metamerale und strichförmige Erkrankung sind ein gutes Betrachtungsobjekt und wurden von mir wiederholt pathogenetisch besprochen, der Zoster metameral. oder linear. ist anscheinend Eruption ohne äußeres Zutun nach obiger Hypothese vegetative Reaktion auf afferente Erregungen hin. Ähnlich sahen wir streifenförmige Erytheme mit Parakeratose entstehen, vielleicht wirken hier schon kleine äußere Reize mit, Reibung der Kleider, Reibung wegen Jucken und Brennen.

Digitized by Google

Kälte, Wärmereize usw. Sicher reaktiv ist der Lichen striatus, bereits von TOUTON so gedeutet, das lineare Ekzem, die Lichenifikation in der Metamere oder in der Metamerengrenze. Effekte aus wohl meist zentraler Sensibilisierung plus äußerem Reiz. Ähnlich habe ich auch das

9. echte Ekzem, wo kein chemisches Antigen mehr einwirkt, als eine Bereitschaft auf äußere Reize aufgefaßt. Vorher müssen natürlich alle chemischen Reaktionen ausgeschlossen sein.

Es ist das große Verdienst JADASSOHNS und BLOCHS, die Häufigkeit dieser Reaktion bewiesen zu haben. Idiosynkrasie ist höchste Bereitschaft und die Reaktion ist eine stürmische; außer gegen chemische Reize gibt es aber auch sichere Bereitschaft gegenüber dem Milieu, gegen das Scheuern der Kleider, Matratze, Abkühlung, Erwärmung und gegen die Therapie. Bei letzterer sieht man schon Reaktionen auf zu starkes Abreiben der Herde, die angewandten chemischen Körper wirken nicht spezifisch chemisch, sondern unspezifisch reizend, durch dasVehikel, durch die Applikationsart usw. Ich vertrete auch heute noch die Meinung, daß die inneren Antigene, Jod, Chinin, Fischgifte, auch Salvarsan, eine hohe Bereitschaft setzen, worauf die Reize der Umwelt die ekzematöse Reaktion auslösen. Vielleicht wirkt in dieser Auffassung noch der Patient meines Lehrers KAPOSI nach, der nach Abdecken profus zu nässen begann.

10. Erythema multiforme (Antipyrinexanthem) sind toxische oder medikamentöse Erkrankungen. Wo das Toxin angreift, ist schwer zu sagen, Koebner ist positiv, bedeutet Ausnutzung der Hyperämie durch das Toxin. Streckseitentypus, das andere Mal Beugeseitentypus, sind schwer aus zirkulatorischen Gründen allein zu erklären. Sonne provoziert — wie beim KOEBNER-Symptom wird Hyperämie von Toxin benutzt. Belichtung konnte aber auch das Antigen erst schaffen, wofür die Belichtung der Lup. erythematodesdrüsen sprechen dürfte. Erfrierungen können das Bild des Erythema multiforme imitieren, also verwandte Zirkulationsstörungen bewirken, vielleicht also auch Sonne.

11. Sklerodermie tritt reaktiv auf Traumen hin auf, häufig aber auch linear und metameral, die Beeinflussung durch Röntgen vom Rückenmark aus spricht für zentrale Sensibilisierung. Ähnliche Züge zeigen andere Erkrankungen, wie Vitiligo, Akanthosis nigricans u. a. m.

12. Urtikaria. Chronische Formen, Urtic. perstans sowie Lichen obtusus, Prurigo, Hebra, sind zur Neurodermitis gehörig. Von Interesse bleibt noch immer die Frage, ob die Quaddel Eruption oder Reaktion ist. Nach obiger Hypothese sind folgende Fälle möglich. Psychische Urtikaria sahen wir in unseren Fällen ohne äußeres Zutun entstehen, es genügte der psychische Reiz zur (reaktiven) Eruption. Vielleicht gibt es auch spinale Fälle und gehört der Fall LESSERS, Urtikaria nach Quetschung eines Nerven, hierher. Das wären dann Quaddeln ohne äußeres Zutun. Sensibilisierung ist denkbar, Reibung löst reaktiv die Quaddel aus. Urticaria externa, Urticaria factitia sind natürlich Reaktionen.

Faßt man die universelle Sensibilisierung zur Quaddel wie immer auf, die Frage, ob die Effloreszenz bei innerer Urtikaria als Eruption oder als Reaktion auf schwächste Reize hin entsteht, so ist ebenso schwer zu beantworten, wie bei der Bereitschaft auf der Höhe der Psoriasis. Im Hinblick

Digitized by Google

auf die inneren Ekzeme könnte man sich auch hier bei der Urtikaria der französischen Schule, welche vielfach Reaktion annimmt, anschließen.

Aus der schwierigen Frage der Urtikaria sei ein Punkt herausgehoben. Ich sah seinerzeit bei meinen Versuchen zwei Arten von Hyperämien auftreten, Reibung, Brennesselurtikaria verlief wie bei Normalen, nach Abklingen trat eine neue Hyperämie ein, die ich als Spätreflex bezeichnete. Bei hoher Erregbarkeit verkürzte sich das Zeitintervall, so daß die zweite Hyperämie sich an die erste anschloß und das Reibungsphänomen persistierte. Ich habe seither das gleiche Phänomen bei Hyperglobulie gesehen und vor kurzem bei Epidermolysis beobachtet, in dem Sinne, daß die Reibungsröte nicht nach Minuten abklang, sondern in ziemlich scharfer Begrenzung noch nach 1—2 Stunden vorhanden war. Ich glaube, die gleiche Hyperämie haben auch URBACH und FASAL bei ihrer mechanischen Späturtikaria gesehen. Es besteht kein Zweifel, daß die zweite Hyperämie einen anderen Entstehungsmodus hat als die erste. Es dürfte sich lohnen, dieser zweiten Hyperämie nachzugehen. Vielleicht kann von ihr aus ein Einblick in das Problem der Urtikaria gewonnen werden. Die wenigen Beispiele mögen genügen, sie sollten zeigen, wie durch rein klinische Beobachtungen pathogenetische Auffassungen gefördert werden können.

Aus dem Universitäts-Lichtinstitut und der Universitäts-Hautklinik zu Berlin
(Stellvertretender Direktor: Prof. Dr. FRANZ BLUMENTHAL)

Unerwünschte Grenzstrahlreaktionen

Von

Prof. Dr. FRANZ BLUMENTHAL und Dr. LOTHAR BÖHMER

Bei der Behandlung von Hautkrankheiten mit Grenzstrahlen traten bei drei Patienten in den letzten Monaten Reaktionen auf, wie wir sie bei Anwendung der gleichen Dosis bisher nicht beobachtet hatten. Es handelt sich um charakteristische Grenzstrahlenerytheme im Bereiche des bestrahlten Feldes. Diese Reaktionen traten auf, trotzdem wir bei der Wahl unserer Dosen das Bestreben hatten, ein Erythem zu vermeiden. Unsere Technik entsprach der in der Röntgenoberflächentherapie üblichen, d. h. wir haben bei der Ekzem- bzw. Psoriasisbehandlung die Gesamtdosis in mehrere Teildosen, meist drei, zerlegt.

Wir lassen zuerst kurz die Krankengeschichten folgen.

Junge Frau: Psoriasis der äußeren Genitalien und der Leistengegend und inneren Schenkelbeugen, After, linke Schulter, linker Ellbogen, Nacken. Röntgenbehandlung im Januar 1930, eine Erythemdosis in drei Sitzungen unter 1 mm Aluminium, darauf völlige Abheilung; Rezidiv Anfang Mai 1930, darauf Bestrahlungen mit Grenzstrahlen, jedes Feld zweimal 406 R am 7. V. 30 und 8. V. 30 bzw. 19. V. und 20. V. 30, also in 12tägigem Intervall.

Acht Tage nach der letzten Bestrahlung trat auf der bestrahlten Hautpartie eine bläulichrote Schwellung auf, die sich von der Mitte aus peripherwärts ausbreitete. Im Laufe der Zeit hob sich die Haut blasig ab; doch war die Mitte schon wieder überhäutet, als am Rande das Erythem

Digitized by Google

und die blasige Abhebung noch Fortschritte machte. Subjektiv bestand Schmerzhaftigkeit und starkes Brennen und Jucken. Die Abheilung erfolgte unter starker Pigmentierung, die nach drei Monaten noch bestand.

Der zweite Fall, eine Studentin der Medizin, wurde wegen eines zweimarkstückgroßen trockenen Ekzemherdes auf der Ulnarseite des linken Unterarmes bestrahlt. Sie erhielt am 24. V. und am 31. V. je 609 R ohne Abdeckung.

Die Patientin zeigte sich erst wieder am 23. VI. und gab an, daß sich 3 Tage nach der zweiten Bestrahlung ein Erythem in Form eines konzentrischen Ringes von 1 cm Breite um den nicht merklich veränderten Ekzemherd gebildet habe. Von diesem Ringe ausgehend bildete sich in den letzten 10 Tagen ein an Stärke zunehmendes Erythem aus. Bei der Vorstellung am 23. VI. lag folgender Befund vor. Um den Ekzemherd, der anscheinend in Abheilung begriffen war, bestand eine handflächengroße entzündliche Rötung, die sich peripherwärts in einzelne Fleckchen auflöste. Die befallene Haut war leicht ödematös geschwollen und fühlte sich heiß an. Patientin klagte über Jucken und Hitzegefühl. Am Rande des ekzematösen Zentrums löste sich die Hornschicht in kleinen Lamellen, die sich zentralwärts abhoben. Am 14. VII. ist das Erythem abgeklungen, die Haut schuppt noch in feinsten Lamellen. Von dem Ekzem sind noch zwei linsengroße braunrote schuppende Reste übriggeblieben.

Bei dem dritten Fall handelt es sich um eine 50jährige Patientin, die wegen zweier zehnpfennigstückgroßer trockener Ekzemherde im Nacken bestrahlt wurde. Auf jeden Herd wurden je 406 R ohne Abdeckung gegeben, und zwar am 4. VI., am 11. VI. und am 18. VI. 30.

Seit dem 1. VII. bemerkte Patientin Rötung und Jucken im Nacken. Die Rötung nahm allmählich an Intensität zu und breitete sich aus. Am 11. VII. stellt sich Patientin vor mit einem lebhaft roten, nach oben und nach den Seiten unscharf begrenzten Erythem, das nach unten mit einer graden horizontalen Linie abschneidet, die dem Nackenausschnitt des Kleides entspricht. In das Erythem sind stecknadelkopfgroße, blaßbraune Pigmentfleckchen eingesprengt. Die beiden anscheinend abgeheilten Ekzemherde sind von normaler Hautfarbe. In ihrer Umgebung schuppt die erythematöse Haut in feinen Lamellen ab, die sich zentralwärts emporheben. An diesen Stellen trat das Pigment deutlicher hervor. Hauttemperatur erhöht; subjektives Hitzegefühl und Jucken.

Die zur Grenzstrahlentherapie benutzte Apparatur besteht aus einem Sanitas-Grenzstrahlapparat und Müller-Grenzstrahlröhren mit axialem Strahlenaustritt. Sie ist seit 5½ Monaten bei uns in Gebrauch. Die Dosismessung wird mit dem kleinen Eichstandgerät nach KÜSTNER durchgeführt unter Verwendung der Spezialkammer für Grenzstrahlen. Die Halbwertschicht in Aluminium wird mit demselben Meßgerät bestimmt. Das Gerät hat bei uns seit mehreren Jahren bei der Röntgenstrahlenmessung Verwendung gefunden und stets einwandfrei und konstant gearbeitet. Die Röhrenspannung wurde am Spannungsmesser im Primärkreis abgelesen und betrug 10 KV S., die Röhrenstromstärke 10 MA.

Die Fokus-Hautdistanz betrug 12 cm. Unter diesen Bedingungen ergab sich bei früheren, vor dem Auftreten der geschilderten Reaktionen angestellten Messungen eine Ausbeute von 203 R pro Minute bei einer Halbwertschicht von 0,021 mm Aluminium.

Digitized by Google

Die Beobachtung der drei Erytheme veranlaßte uns, die Messung zu wiederholen. Es ergab sich nunmehr eine Ausbeute von 303 R pro Minute bei einer Halbwertschicht von 0,019 mm Aluminium, d. h. eine Erhöhung der Dosis um 33%. Wir hatten also statt der beabsichtigten 406 bzw. 609 R jedesmal eine Dosis von 606 bzw. 909 R verabfolgt.

Als Grund für diese Dosiserhöhung stellte sich bei eingehender Untersuchung heraus, daß bei der älteren Messung eine Blende verwandt wurde, durch die der in die Meßkammer eintretende Zentralstrahl geschwächt wurde. Bei der Bestrahlung wurde ohne diese Blende gearbeitet, da nicht anzunehmen war, daß eine Abblendung peripherer Teile des Strahlenkegels auch auf den Zentralstrahl abschwächend wirken würde. Diese Annahme wäre bei Verwendung der in der Röntgentechnik bisher üblichen Anoden berechtigt gewesen. Bei der von uns benutzten Müller-Weichstrahlröhre wird jedoch die Strahlenverteilung durch zwischengeschaltete Blenden, wie der eine von uns (BÖHMER) an anderer Stelle berichten wird, ganz wesentlich beeinflußt.

Die Mitteilung der oben geschilderten Reaktionen und der Aufdeckung des Dosierungsfehlers, der zu ihrem Auftreten führte, zeigt, daß bei einem Teil der heute in der Grenzstrahltherapie verwandten Apparate, trotz exakter Meßmethoden, Fehler unterlaufen können, die für den Patienten, wenn auch vermutlich keine dauernden, so doch vorübergehend recht unangenehme Folgen haben.

Aus dem Elisabeth-Krankenhaus in Hódmezövásárhely
(Direktor: Priv.-Doz. Dr. ANTON v. GENERSICH)

Über die Behandlung des Ulcus molle mit Myosalvarsan

Von

Dr. SIGISMUND v. SZENTKIRÁLYI

Anfangs war die Behandlung des Ulcus molle eine reine äußerliche. Durch Verwendung desinfizierender Mittel (POÓR-IMRE mit Jodtinktur 1867) und durch Ätzung des Geschwürs (NEISSER mit Karbolsäure) hoffte man durch Abschwächung des Virus einerseits, durch Reinigung des Geschwürs andererseits den Organismus in seiner Abwehrtätigkeit zu unterstützen.

Die Reaktionstätigkeit des Organismus als Heilfaktor suchte man durch Chloräthylvereisung (POÓR-FERENC) und Heißluftbehandlung (HOLLÄNDER) nutzbar zu machen.

Diese neueren Verfahren jedoch konnten auch noch in der Vorkriegszeit die alten antiseptischen Verfahren, wie Karbolätzung usw. nicht aus der Praxis verdrängen, war doch die Verwendung des Jodoform im Kriege ganz allgemein.

Die älteren Mitglieder der gegenwärtigen Ärztegeneration können sich noch gut an den durchdringenden Jodoformgeruch erinnern, den die mit DUCREYschem Geschwür behafteten Kranken verbreiteten und den auch der Zusatz von Cumara nicht überdecken konnte.

Alle diese Behandlungsarten wurden nun mit einem Schlag durch die von GUSZMAN[1]) im Jahre 1918 empfohlene Heteroproteintherapie in den Hintergrund gedrängt, wobei durch parenteral verabreichte Eiweißsubstanzen die eigenen Abwehrkräfte des Organismus aktiviert werden.

GUSZMAN gab 5—10 ccm sterile Milch intraglutäal den mit DUCREYschem Geschwür behafteten Pat. und erzielte damit nicht nur eine Abkürzung der Behandlungszeit auf

[1]) GUSZMAN, Dermat. Zschr., 1918.

Digitized by Google

einige Tage, sondern verhinderte auch die Entwicklung der Bubonen. Natürlich blieb neben der Behandlung mit artfremdem Eiweiß auch in vielen Fällen die Notwendigkeit lokaler Behandlung bestehen, erwies sich aber nun mit einfacheren Mitteln als viel wirksamer.

Umschläge mit 1—2%iger Cupr.-sulf.-Lösung zeigten sich als vollauf genügend.

Die Behandlung mit artfremdem Eiweiß hatte so eine Vereinigung der äußerlichen und innerlichen Heilbehandlung gezeitigt.

Gewiß hat nach dem Kriege die Zahl der Erkrankungen an Ducreyschem Geschwür im allgemeinen abgenommen, doch machte sie 1—2% der venerischen Kranken aus.

Bei unseren Untersuchungen, die wir im Jahre 1927[1]) über die lokale Einwirkung des Myosalvarsans auf die Spirochaeta pallida machten, infiltrierten wir bzw. unterspritzten wir jeden luetischen Primäraffekt mit Myosalvarsanlösung.

Die Geschwüre waren zum Teil mischinfiziert, indem neben der Spirochaeta pallida auch der Unna-Ducreysche Streptobazillus in großen Mengen nachweisbar war.

Nach der Injektion von 10%igem Myosalvarsan haben wir bei den mischinfizierten Ulzera die Erfahrung gemacht, daß einige Tage nach der Injektion sich das Geschwür reinigte, aber nicht epithelisierte; im Reizserum fanden wir dann reichlich die Spirochaeta pallida, die Ducreyschen Bazillen aber waren verschwunden, die eitrige Sekretion hörte auf und aus dem Geschwür, das vorher unterminierte Ränder aufwies, entwickelte sich ganz allmählich das typische Bild des Initialaffektes.

Alle diese Erfahrungen ließen den Schluß zu, daß das Myosalvarsan in der Behandlung des Ducreyschen Geschwürs gute Dienste leisten kann.

Von dieser Zeit ab brachten wir bei allen unseren an Ducreyschem Geschwür Erkrankten versuchsweise das Myosalvarsan zur Anwendung.

Von den bis Ende Januar 1930 bei uns zur Beobachtung gelangten 28 Fällen von Ulcus Ducrey war das klinische Bild verschieden, meistens war das Geschwür klassisch.

Entsprechend der Eigenschaft des Erregers, das erkrankte Gewebe zu verflüssigen, zeigten die Geschwüre unregelmäßige Gestalt, zackige unterminierte Ränder, höckrigen, eitrig belegten Geschwürsgrund und saßen einzeln oder mehrfach an der Umschlagsfalte oder auf dem inneren Blatt des Präputiums, bei Frauen auf der großen und kleinen Schamlippe und auf der hinteren Kommissur.

In 3 Fällen sahen wir beim Manne die seltenere sogenannte elevierte Form: auf dem äußeren Blatt des Präputiums sahen wir ein kindernagel- bis hellergroßes papelähnliches, von Epithel entblößtes eitrig belegtes Geschwür — richtiger eine Erosion. Die mehr oder weniger schmerzhafte Schwellung der Leistendrüsen der einen Seite war in allen Fällen da, ja in 5 Fällen konnten wir einen erweichten Bubo feststellen. Der Nachweis des Erregers gelang in allen Fällen, die Identität der Geschwüre als von reinem Ducrey-Typus wurde sowohl durch öfters im Dunkelfeld mit Kondensor ermittelten Spirochätennachweis, wie auch durch längere Zeit wiederholte serologische Kontrolle sichergestellt.

Den Gang unserer mit Myosalvarsan angestellten und zu Ende geführten therapeutischen Versuche mögen die nachfolgenden Krankenberichte veranschaulichen.

Fall 1. P. M., 30jähr. Mann, Zeitpunkt der Ansteckung 20. VIII. 1927. Ein pfenniggroßes Ulcus molle elevatum am äußeren Blatt des Präputiums, rechtsseitige schmerzhafte Adenitis inguinalis.

1. IX. Spirochätenbefuud negativ, Unna-Ducreysche Bazillen positiv. WR negativ.

Bis 15. IX. jeden 4. Tag 10 ccm Milch injiziert. Lokal Cupr.-sulf.-Umschläge.

Die Behandlung hat geringen Erfolg, ja am inneren Blatt des Präputiums, entsprechend dem am äußeren Blatt befindlichen Geschwür, erscheinen neue hirsekorngroße, am Rande stark unterminierte Geschwüre.

Am 15. IX. injizieren wir 0,075 Myosalvarsan in 1 ccm destilliertem Wasser gelöst zwischen die Blätter des Präputiums unter das Geschwür.

Am 16. IX. mäßiges Ödem im Bereich der Injektion.

13. IX. Das auf dem inneren Blatte des Präputiums befindliche kleine Geschwür hat sich völlig gereinigt, das auf dem äußeren Blatt sitzende erhabene Geschwür epithelisiert sich.

Am 30. IX. als geheilt entlassen.

WR nach 3 und 6 Monaten negativ.

---

[1]) V. Szentkirályi, Dermat. Zschr., 1929.

Digitized by Google

Fall 2. M. J., 26jähr. Mann, seit einer Woche bestehendes klassisches pfenniggroßes Ulcus molle. Am inneren Blatt des Präputiums auf die Umschlagslinie übergreifend. Links schmerzhafte Adenitis inguinalis. Spirochätenbefund negativ. Unna-Ducrey-Befund positiv.

Vom 12.—20. X. 1927 jeden 4. Tag 10 ccm Milchinjektion, Cupr.-sulf.-Umschläge. Geringe Heilungstendenz.

Am 20. X. unter den Geschwürsgrund 0,075 Myosalvarsan in 1 ccm destillierten Wasser injiziert.

Am 23. X. Geschwürsgrund gereinigt, lebhafte Granulation.

Am 26. X. Geschwür epithelisiert. Die Leistendrüsenschwellung unter Bleiwasserumschlägen zurückgebildet.

WR 6 Wochen und 3 Monate später negativ.

Fall 3. R. R., 17jähr. Prostituierte.

Am 10. X. 1927 wird sie mit einem 2 Wochen bestehenden Ulcus molle aufgenommen. An der hinteren Kommissur sitzt auf etwas infiltriertem Grund ein über linsengroßes stark eiterndes Geschwür mit zackigem, unterminiertem Rand. Spirochaeta pallida negativ. Unna-Ducrey-Bazillus positiv; WR negativ. Die linksseitigen Leistendrüsen angeschwollen und mäßig schmerzempfindlich.

Vom 16.—26. X. 2mal Milchinjektion von 10 ccm und Cupr.-sulf.-Umschläge. Geringer Erfolg. Das Geschwür hat sich vergrößert.

Am 26. X. unterspritzen wir das Geschwür mit Myosalvarsan.

Bis 30. X. hat sich das Geschwür vollständig epithelisiert.

6 Wochen bzw. 3 Monate später vorgenommene WR negativ.

In diesen Fällen waren die Geschwüre eigentlich schon vorher behandelt worden, zum Teil war der Heilungsprozeß auf den Einfluß des artfremden Eiweißes hin eingeleitet worden; wir konnten also wohl annehmen, daß die lokale Anwendung des Myosalvarsans den Heilungsprozeß nur gefördert und beendigt hat.

Bei unseren folgenden Fällen, insgesamt bei 25 Fällen ging keinerlei andere Behandlung voraus. Wir infiltrierten den Geschwürsgrund mit Myosalvarsanlösung; im übrigen begnügten wir uns mit der Reinigung des Geschwürs mehrmals täglich mit Seife und warmem Wasser; bzw. wenn das Geschwür am inneren Blatt des Präputiums saß und somit schwer zugänglich war, spülten wir mehrmals den Präputialsack mit warmem Wasser aus, unter Verwendung einer großen Spritze und ziemlich starkem Druck zur Entfernung von Eiter und Detritus.

Den Gang unserer weiteren Versuche sollen folgende Krankengeschichten darlegen.

Fall 1. N. K., 24jähr. Mann. Sein Ulkus besteht schon 1 Woche. An der Umschlagslinie des Präputiums zahlreiche, ziemlich empfindliche, stark eitrig sezernierende Geschwüre mit etwas infiltriertem Geschwürsgrund und unterminierten Rändern. Rechtsseitige schmerzhafte Adenitis inguinalis. Spirochaeta pallida negativ. Unna-Ducrey-Bazillus positiv. WR negativ.

Am 2. I. 1928 spritzen wir zwischen die Blätter des Präputiums 0,075 Myosalvarsan in 1 ccm Wasser gelöst, die Geschwüre waschen wir täglich mehrmals mit warmem Wasser und Seife, für die Adenitis geben wir Bleiwasser.

9. I. vollständige Heilung. WR 8 Wochen später negativ.

Fall 2. L. L., 19jähr. Prostituierte, mit einem 1 Woche bestehenden Ulcus molle auf dem rechten kleinen Labium. Rechtsseitige Adenitis. Spirochaeta pallida negativ. Unna-Ducrey-Bazillus positiv. WR negativ.

7. IV. 0,075 Myosalvarsan.

12. IV. geheilt. WR 3 Monate später negativ.

Unsere Heilerfolge — ausgenommen jene 5 Fälle, bei denen wir es schon mit erweichten Bubonen zu tun hatten — waren bei den übrigen Fällen gleich befriedigend wie bei den vorerwähnten Fällen.

Daraus erhellt ganz unzweideutig, daß die Heilwirkung des Myosalvarsans auch dann sich überzeugend offenbart, wenn den Kranken vorher keine Heteroproteinbehandlung zuteil wurde.

Interessant war der Verlauf zweier Fälle, wo in einem Falle drei, im anderen fünf auf dem inneren Blatt des Präputiums liegende Geschwüre bestanden und wo als unmittelbare Folge eine Phimose entstanden war. Wir hielten eine Inzision nötig.

Nun ist es eine alte Erfahrungstatsache, daß eine bei bestehendem Ducreyschem Geschwür ausgeführte Phimotomie regelmäßig die Umwandlung der Schnittwunde in ein neuerliches Geschwür zur Folge hat.

Digitized by Google

Wir infiltrierten nun vor dem Einschnitt das Terrain, durch das wir den Schnitt führen wollten, mit 10%iger Neosalvarsanlösung, und die Wunde blieb rein und epithelisierte sich rasch.

Obwohl die Toxine des Unna-Ducrey-Bazillus sehr virulent sind und am Infektionsort und in den regionären Lymphdrüsen rasch fortschreitenden Gewebszerfall verursachen, ist doch das Ducreysche Geschwür eigentlich nur eine lokale Erkrankung und führt niemals zu einer Allgemeininfektion.

Die Fälle von sogenanntem Ulcus molle migrans abgesehen — wo man an ein spezielles Nachlassen der Abwehrkräfte des Organismus denken muß —, ist die Ausbreitung des Geschwürs begrenzt.

Dadurch, daß wir den Geschwürsgrund mit Myosalvarsanlösung, also einem starken Desinfiziens infiltrieren, haben wir die Lebensbedingungen für die Bakterien grundlegend verändert und das Weiterschreiten des Prozesses verhindert.

Die beiden Phimotomiefälle sind der beste Beweis dafür, daß eine vorherige Imprägnierung mit Myosalvarsan den Unna-Ducreyschen Bazillen eine Ansiedlung und Entfaltung einer pathogenen Wirkung unmöglich macht.

Bei unseren mit Dr. Nikolaus Jancsó jun. gemachten Versuchen mit Salvarsanpräparaten injizierten wir verschiedene Salvarsanarten intrakutan und subkutan.

Zweck der Versuche war, festzustellen, einmal in welchen Gewebsschichten, weiter in welchen Gewebselementen die verschiedenen Präparate haften und wie lange sie dort nachweisbar sind.

Nachdem wir in unversehrtem oder mehr oder weniger normalem Gewebe die Lokalisation des Salvarsanpräparats zu beobachten trachteten, infiltrierten wir bei an und für sich zur Exzision bestimmten Naevi und bei kleineren Hautgeschwülsten deren Basis vor der Exzision.

Wir exzidierten nun einige Tage nach der Infiltration mit Myosalvarsan die Geschwülste und präparierten sie nach dem besonderen Verfahren von Dr. Nikolaus Jancsó jun. Im Schnitt war nun ein oft mehrere Millimeter breiter Salvarsanwall zu sehen, der eine gleichmäßige Verteilung aufwies und ganz deutlich das abnormale Gewebe vom gesunden Nachbargewebe isolierte.

Um unsere Versuche zu kontrollieren, haben wir auch ein mit Myosalvarsan unterspritzten Ulkus exzidiert und konnten auch da den Myosalvarsanwall feststellen.

Ist nun auch die Zahl unserer Fälle nicht groß, so beweisen doch die Ergebnisse, daß die Isolierung des Ducreyschen Geschwürs mit Myosalvarsan von der gesunden Umgebung die Vernichtung der Bazillen und die Ausheilung des durch sie verursachten Krankheitsprozesses zur Folge hat.

Wir verwendeten im allgemeinen 0,075 Myosalvarsan und erhöhten die Dosis nur in einzelnen Fällen, vornehmlich im Falle multipler oder umfangreicher Geschwüre, jedoch gaben wir in keinem Falle mehr als 0,15 g.

Die Behandlungszeit schwankte zwischen 4 und 15 Tagen, die noch nicht erweichten Drüsen bildeten sich unter Bleiwasserbehandlung gut zurück.

Die Technik der Myosalvarsanbehandlung ist sehr einfach, jedoch angesichts der Empfindlichkeit des Ducreyschen Geschwürs ist dessen Infiltration naturgemäß nicht schmerzlos, doch hält der Schmerz nicht lange an.

Wir müssen noch bemerken, daß wir zur Kontrolle unserer Versuchsergebnisse bei 2 Pat. vor der Myosalvarsanbehandlung physiologische und 5%ige Kochsalzlösung, weiter 1—2 ccm Eigenblut unter die Geschwüre injizierten ohne jeden sichtbaren Erfolg.

Zusammenfassung

1. Die Anwendung der Myosalvarsanlösung beim Ducreyschen Geschwür hat sich als Methode der Wahl erwiesen.

2. Der Vorteil des Verfahrens gegenüber allen bisherigen Methoden ist der, daß es keine Allgemeinreaktion verursacht und in der Mehrzahl der Fälle bei alleiniger Anwendung nach kurzer Zeit Heilung erzielt.

3. Im allgemeinen sind ganz geringe Myosalvarsandosen 0,075—0,15 g ausreichend.

4. Auch vom rein diagnostischen Standpunkt ist es interessant, daß nur das Ducreysche Geschwür auf lokale Myosalvarsanbehandlung heilt, wogegen in mischinfizierten Geschwüren die Spirochaeta pallida auch weiterhin persistiert, ja sogar leichter nachweisbar wird.

Digitized by Google

Aus der Experimentalabteilung des I. Ukrainischen Dermatologischen Staatsinstitutes (Glawtsche-Institut) in Odessa (Direktor: Dr. M. G. Choroschin, Leiter der Abteilung: Dr. L. L. Brodsky)

Makroskopische Objektträgerreaktion auf Syphilis mit Gehirnextrakt

Von

Dr. M. M. Israelson

In den letzten Jahren ist die Zahl der verschiedenen Fällungsreaktionsmethoden ungeheuer angewachsen, und nichtsdestoweniger legen selbst solche Koryphäen wie Sachs und Meinicke immer wieder und wieder neue Modifikationen derselben vor. Das beweist, daß die Grenze der technischen Vollkommenheit der Fällungsreaktionen noch lange nicht erreicht ist, obgleich sie ihrer Empfindlichkeit und Spezifität nach nicht hinter der WR zurücksteht, ja sogar dieselbe bei manchen Verfahren übertrifft, wie das die Ergebnisse auf dem letzten Serologenkongreß in Kopenhagen gezeigt haben.

Die auf dem Kongreß erhaltenen Resultate fielen geradezu ungünstig aus für die WR; die Tradition aber hat gesiegt, und den Fällungsreaktionen ist einstweilen die bescheidene Stelle einer Hilfsreaktion, paralleler oder orientierender Reaktion eingeräumt worden. Von solchen wird verständlich äußerst einfache Technik und leichte Ablesbarkeit gefordert. Eben diese Aufgabe haben sich fast alle Autoren, die gegenwärtig nach neuen Fällungsreaktionsmethoden fahnden, gestellt.

Stern (1) will die Technik der Fällungsreaktionsmethoden dermaßen vereinfacht sehen, daß sie jeder Klinizist-Syphilidologe anstellen könnte, damit dieser, gleichzeitig den Kranken und das Resultat der Blutuntersuchung sehend, unmittelbar Schlüsse ziehen könnte. Solch eine Reaktion darf nicht viel Zeit in Anspruch nehmen, weder eines Thermostates noch Schüttelapparates, selbst eines Eisschrankes benötigen, sie soll makroskopisch ohne irgend welche optische Instrumente ablesbar sein und womöglich mit aktivem Serum angestellt werden. Die Antwort der Reaktion soll deutlich sein, negative und positive Seren gut unterscheidbar sein. Die Reaktion muß selbstverständlich genügend empfindlich und spezifisch sein.

Solche schnelle und relativ einfache Reaktionen wurden sehr viel vorgelegt: Kahnsche Reaktion, Sachssche Citocholreaktion, Meinickes Trübungsreaktion, Meinickes Klärungsreaktion, Meinickes zwei Mikroreaktionen, Petermanns, Klines Mikroreaktion usw. Jedoch ist die Herstellung und Titrierung der Extrakte dieser Reaktionen sehr kompliziert, ihre Ablesung fordert ein geübtes Auge und — was die Hauptsache ist — sie können nur im Laboratorium angestellt werden; dahin äußern sich einstimmig alle Autoren, die diese Reaktionen nachgeprüft haben. Die Mikroreaktionen von Meinicke (2), Kline (3), Petermann (4) benötigen noch eines Mikroskopes, was die Technik noch mehr kompliziert und noch größere Übung in der Ablesung erforderlich macht. Gegen das Ablesen unter dem Mikroskop der Agglutinationsreaktionen wurden schon seit langem Einwendungen gemacht — die gleichen Einwände gelten vollkommen auch für die Fällungsreaktionen.

Eine einfache Fällungsmethode auf Objektträgern wurde 1926 von Buttler (5) vorgelegt, jedoch ist die Herstellung der Extrakte für dieselbe kompliziert (Bearbeitung mit Äther und Alkohol mit Zusatz von Cholesterin und Essigsäure) und die Ablesung der Resultate sehr schwer, da nach Ablauf von 2 Minuten mit schwach positiven Ergebnissen nicht mehr gerechnet werden kann. Wie der Autor selbst gesteht, sind schwach positive Reaktionen nicht spezifisch. Pesch (6), der diese Methode nachgeprüft hat, spricht ihr jeden diagnostischen Wert für die Syphilis ab.

Wir glauben, daß es uns gelungen ist, solch eine einfache, technisch leicht ausführbare, leicht ablesbare, recht empfindliche und relativ spezifische Methode für die orientierende serologische Diagnostik der Syphilis zu finden.

Digitized by Google

Die Reaktion wird auf Objektträgern analog der Reaktion auf Gruppen angestellt und ist ebenso deutlich ablesbar. Als Extrakt dient Alkoholextrakt aus Kaninchen-, Meerschweinchen- oder Rinderhirn. Sehr gut hat sich Extrakt aus der grauen Substanz vom Rinderhirn bewährt.

Schon 1910 gebrauchte MARINESCO als erster zur serologischen Diagnostik der Syphilis Extrakt aus Paralytikerhirn. ORBAGIA, URACHIA und CARNIOL (7) prüften solche Alkoholextrakte aus der grauen Hirnsubstanz parallel mit gewöhnlichen Leberextrakten nach und fanden, daß die ersten sich beim Serum als empfindlicher und beim Liquor als schwächer erwiesen als die zweiten.

Auf Grund der WASSERMANNschen, SACHSschen und anderen Theorien, daß bei der Syphilis eine Autoimmunisierung durch Lipoide, die bei Zerfall von betroffenen Geweben befreit werden, zustande kommt, nehmen GEORGI und FISCHER (8) an, daß Neurolues-, besonders Metaluesfälle, am besten mittels Extrakt aus der grauen Hirnsubstanz entdeckt werden müssen; daß mit demselben mitunter auch beim Primär- und Sekundärstadium der Syphilis positive Resultate erhalten wurden, verwirrte die Autoren nicht, da zu dieser Zeit auch pathologischer Liquor vorkommen kann.

Die Autoren legten ihre Extrakte nicht nur für die WR, sondern auch für die nach dem Typus SACHS-GEORGI (Lentochol) angestellte Fällungsreaktion an. Ihre Methode unterschied sich von der SACHS-GEORGIschen darin, daß das Temperaturoptimum eine Stunde bei 37° und 23 Stunden bei Kälte war. Ihre Extrakte cholesterinisierten sie empirisch, was die Technik bedeutend kompliziert.

Wir bereiteten unsere Extrakte aus Kaninchen-, Meerschweinchen- oder Rinderhirn oder nur aus der mit einem scharfen Skalpell vorsichtig abgetrennten grauen Substanz des Rinderhirns. Das Hirn wird in dünne Schichten auf Petrischälchen gestrichen und im Thermostat getrocknet. Darauf wird das ausgetrocknete Hirn zu Pulver zerrieben und mit 5 Teilen 96°igen Alkohols extrahiert. Es wird oft umgeschüttelt.

Nach 7 Tagen wird das abgestandene Extrakt vorsichtig mit einer Pipette abgesaugt und in ein anderes Geschirr (unbedingt mit einem Glasstöpsel versehen) übertragen. Vor dem Gebrauch wird in ein Wassermann-Röhrchen ein Teil Extrakt und in ein anderes 9 Teile physiologischer Kochsalzlösung gegeben, dann das Extrakt vom ersten Röhrchen schnell in das zweite mit der NaCl-Lösung gegossen, leicht geschüttelt und das Gemisch wieder in das erste Röhrchen umgegossen. Die auf solche Weise erhaltene dicke Emulsion wird (der Deutlichkeit wegen) mit Fuchsin gefärbt (2 Tropfen 0,2%iges Fuchsin auf 1 ccm Emulsion).

Eines von den neun von uns angefertigten Extrakten (aus Kaninchenhirn) erwies sich als untauglich, d. h. zu empfindlich. Zu $^2/_3$ desselben gossen wir darum $^1/_3$ Alkoholextrakt aus Rinderherz (1:5) und stellten in üblicher Weise (1:10 in physiologischer Kochsalzlösung) eine Emulsion her. Solch ein „verbessertes" Extrakt arbeitete bei uns nicht schlechter als alle übrigen Hirnextrakte.

Wir stellten unsere Reaktionen gewöhnlich gleichzeitig mit zwei Extrakten an — einem aus Kaninchen- oder Meerschweinchenhirn und einem aus der grauen Substanz von Rinderhirn.

Auf einen Objektträger werden zwei separate Tropfen (für die entsprechenden Extrakte) des zu prüfenden Serums aufgetragen, zu jedem je ein Tropfen der gefärbten Emulsion hinzugegeben und mit einem Glasstäbchen durchgemischt; nach 15—30 Minuten wird das Resultat abgelesen. Die Reaktion verläuft bei Zimmertemperatur, man darf nur nicht warten, bis der Tropfen austrocknet.

In positiven Fällen ergeben sich große rosa Flocken in vollständig klarer Flüssigkeit, in negativen eine homogene Trübung. In schwach positiven Fällen sind die Flocken klein. Die Reaktion wird mit unbewaffnetem Auge abgelesen, sie ist so deutlich, daß gar keine große Übung erforderlich ist. Besonders leicht ist das Ablesen, wenn man durch den Tropfen auf das Licht einer elektrischen Lampe sieht. Wir stellten die Reaktion sowohl mit aktivem, als inaktiviertem Serum an. Die Resultate waren fast identisch — aktives Serum ist ebenso tauglich für die Objektträgerreaktion wie inaktiviertes.

Die Reaktion wurde in 73 Fällen mit Zerebrospinalflüssigkeit vorgenommen und ergab positive Resultate fast stets parallel der WR, steht aber hinter der Mastixreaktion zurück. Die Methode eignet sich auch für die experimentelle Syphilis bei Verwendung von Kaninchenserum.

Digitized by Google

Im ganzen wurden parallel der WR 2056 Seren untersucht, die in 1887 Fällen, d. h. in 91,3%, vollständige Übereinstimmung ergaben. Ungefähr den gleichen Prozentsatz ergeben nach unseren Daten und denen anderer Autoren andere Fällungsreaktionen (von 87—95%), kompliziertere der Technik nach.

Indem wir zur Analyse unseres klinischen Materials übergehen, sehen wir, daß die Objektträgerreaktion bei der Primärsyphilis etwas schwächere Werte zeigte als die WR. Bedeutend schlechtere als letztere zeigte sie bei manifester Sekundär- und Kongenitallues. Das ist der gemeinschaftliche Fehler aller Fällungsreaktionen. Fast alle Forscher, die verschiedene serologische Methoden nachgeprüft haben, betonen, daß die Fällungsreaktionen bei latenter Syphilis beträchtlich empfindlicher sind als die WR und bei manifester Sekundärlues hinter ihr zurückstehen.

Vergleichende Tabelle der Objektträgerreaktionen mit Hirnantigen und der WR

Diagnose	Anzahl der Fälle	Übereinstimmung mit der WR		Abweichung von der WR	
		Zahl	Prozentsatz	Stärker als WR	Schwächer als WR
Manifeste Primärsyphilis	40	37	90,2	1	2
Sekundärsyphilis . . .	29	26	87,6	—	3
Tertiärsyphilis	33	32	96,9	1	—
Kongenitalsyphilis . .	14	12	85,7	—	2
Syphilis der inneren Organe	11	10	90,9	—	1
Latente Syphilis . . .	796	708	88,9	61	27
Tabes dorsalis	52	49	94,2	3	—
Paralysis progressiva .	11	8	72,7	3[1])	—
Syphilis des Zentralnervensystems	60	49	80,1	7	4
Verdächtige auf Syphilis[2])	791	739	91,6	40	12
Ulcus molle	51	50	98,6	1	—
Erkrankung des Zentralnervensystems mit unklarer Ätiologie . . .	17	17	100,0	—	—
Andere nichtsyphilitische Erkrankungen[3]) . .	92	91	98,9	1	—
Gravide	22	22	100,0	—	—
Gesunde	37	37	100,0	—	—
Im ganzen	2056	1887	91,3	118	51

Bei latenter Syphilis, Paralyse, Tabes und Lues cerebri erwies sich die Objektträgerreaktion als etwas empfindlicher als die WR. Wir wollen einstweilen die Tatsache, daß die Reaktion bei der Syphilis des Zentralnervensystems im allgemeinen höhere Werte ergibt als die WR, noch nicht betonen. Die Zahl der Abweichungen zwischen beiden Reaktionen ist zu klein, denn es kommt zu oft vor, daß beide Reaktionen im Serum parallel ein negatives Resultat ergeben, wenn klinische Erscheinungen von Syphilis des Zentralnervensystems, ja sogar mitunter pathologischer Liquor bestehen, und — was die Hauptsache ist — es passiert zu häufig, daß sie beide zugleich ein positives Resultat ergeben bei Fehlen jeglicher Anzeichen einer Erkrankung des Zentralnervensystems und bei völlig normalem Liquor. In 4 Fällen von Lues cerebri ergab unsere Reaktion schwächere Werte als die WR, was gleichfalls nicht für eine elektive Empfindlichkeit der Gehirnextrakte in bezug auf Zentralnervensystemaffektionen spricht.

[1]) 2 Fälle nach Malariakur. — [2]) Ehemann, Ehefrau, Kinder von Syphilitikern. — [3]) Gonorrhoe, Cancer, Sarkom, Lymphogranul. inguin., Hautkrankheiten.

Digitized by Google

Von 51 Fällen von Ulcus molle ergab die Objektträgerreaktion in 50 Fällen parallel der WR ein negatives Resultat, in einem Falle war sie schwach positiv bei negativer WR. Zum Bedauern entzog sich dieser Kranke unserer Beobachtung, so daß sein weiteres Schicksal nicht festgestellt werden konnte.

Die übrigen nichtsyphilitischen Fälle (Gonorrhoe, Lymphogranul. inguin., Cancer, Sarkom, Hautkrankheiten — im ganzen 92 Fälle) ergaben in 91 Fällen übereinstimmende Resultate mit der WR. Nur in einem Falle von Krebs fiel die Reaktion schwach positiv aus; das war augenscheinlich ein nichtspezifisches Resultat, denn beim betreffenden Kranken sind weder klinische noch anamnestische Befunde erhoben worden.

Ein negatives Resultat ergab sich in 100% der Fälle bei Graviden (22 Fälle) und klinisch gesunden Menschen (37 Fälle) (Eheberatung, Geschwister von Syphilitikern, Insassen von Kinderheimen usw.).

Wenn auch die Objektträgerreaktion mit Gehirnextrakt bei manifester Lues, wo sie eigentlich zur Diagnostik der Syphilis gar nicht nötig ist, etwas hinter der WR zurücksteht, so hat sie sich bei latenter Lues als beträchtlich empfindlicher erwiesen, und darum kommt ihr bei auf Syphilis verdächtigen Fällen (Ehepartner, Kinder von Syphilitikern), wo sie gleichfalls höhere Werte als die WR ergeben hat, eine große Bedeutung zu, um so mehr, da sie bei sicher nichtsyphilitischen (ein Fall von Cancer ausgenommen) nie ein positives Resultat gezeitigt hat.

Dieser Reaktion haftet gleich den übrigen serologischen Reaktionen ein wesentlicher Fehler an. Jeder Serologe weiß, daß die Anstellung fast aller serologischen Reaktionen (die WR mit eingeschlossen) den Stempel „des heutigen Tages" trägt. In derselben Weise, wie die WR bald einen leicht hämolytischen, bald einen leicht hemmenden Charakter haben kann, was bei der Ablesung stets in Betracht gezogen wird, dessen Grund aber nicht immer festzustellen gelingt, so kann der Charakter der Fällungsreaktion bei einer Anstellung in der Masse sich stark von der einer anderen unterscheiden. In dieser Hinsicht unterscheidet sich, zum Bedauern, auch die Objektträgerreaktion mit Gehirnextrakt von den anderen Methoden nicht. An manchen Tagen geht die Reaktion schwach, verlangsamt vor sich, gibt bei stark positiven Fällen deutliche, aber dennoch kleinere Flocken als gewöhnlich; schwach positive Reaktionen können überhaupt übersehen werden. An solchen Tagen bleibt das Resultat der Reaktion hinter der der WR etwas zurück. An manchen Tagen verläuft die ganze Reaktion umgekehrt lebhaft, die Flocken ergeben sich schnell, sind sehr groß — solch eine Reaktion erwies sich im allgemeinen empfindlicher als die WR. Ob solch ein Verhalten der Reaktion von Temperaturschwankungen des Laboratoriums oder von anderen Ursachen abhängt, konnten wir nicht erklären. Zum Glück kommen solche Fälle sehr selten vor, sonst könnte das ein ernstes Hindernis bei der Empfehlung der Reaktion bilden. Da aber dieser Fehler allen serologischen Reaktionen anhaftet und da es uns scheint, daß unsere Methode leichter ausführbar, leichter ablesbar als alle anderen bisher bekannten Fällungsreaktionen ist, da sie auch ihrer Empfindlichkeit und Spezifität nach hinter ihnen nicht zurücksteht, so erachten wir es als möglich, dieses Verfahren bei Massenuntersuchungen als orientierende Methode zu empfehlen unter Bedingung einer obligatorischen serologischen und klinischen Nachprüfung aller positiven Fälle.

Literatur

1. STERN, Münch. med. Wschr., 1929, Nr. 23. — 2. MEINICKE, Klin. Wschr., 1929, Nr. 23. — 3. KLINE, J. of Labor. a. Clin. Medic., 1929, Nr. 8. — 4. PETERMANN, Zbl. Hautkrkh., 1928, Bd. 26. — 5. BUTTLER, Zbl. Hautkrkh., 1927, Bd. 21. — 6. PESCH, Zbl. Bakter., 1927, Bd. 103, Orig. — 7. ORRAGIA, URACHIA u. CARNIOL, Compt. rend. Soc. Biol., 1916, Bd. 79. — 8. GEORGI u. FISCHER, Klin. Wschr., 1927, Nr. 43.

Digitized by Google

Versammlungen

Frankfurter Dermatologische Vereinigung

Sitzung vom 28. November 1929

Vorsitzender: K. Herxheimer Schriftführer: R. Kaufmann

Müller, H.-Mainz: Lichen ruber acuminatus.

49jähr. Frau. Nach Bestrahlung des Sympathikus in Höhe der ersten Brustwirbel mit schwacher Dosis (30% HED) verschwand das Exanthem fast vollständig. 14 Tage später symmetrisch am Kopf zweimarkstückgroßer Haarausfall.

Uhlmann: Bis jetzt ist nach Röntgenbestrahlung des Brustsympathikus noch kein Fall von Alop. areata bekanntgeworden. Vielleicht war die Dosis zu stark.

Fürst empfiehlt Pilokarpin zur Einwirkung auf die Parathyreoidea.

Isaak, L.: Acrodermatitis atrophicans beider Beine.

50jähr. Frau, entstanden nach Erysipel.

K. Herxheimer: Die mikroskopische Untersuchung des von L. Isaak vorgestellten Falles ergab Porokeratosis. Die Talgdrüsen zeigen einen deutlichen Porus.

Universitätshautklinik:

Uhlmann: 1. Tuberkulide beider Hände.

Vor 10 Monaten wurde wegen Tuberkulose des r. Kniegelenkes eine Resektion gemacht.

Hugo Müller diagnostiziert Granuloma anulare.

K. Herxheimer hält die Diagnose Tuberkulide aufrecht wegen der hier bestehenden Konglomeration.

2. Koilonychie.

29jähr. Kohlenarbeiter mit Psoriasis. Der Annahme, daß die Koilonychie Folge der Psoriasis sei, steht die Tatsache gegenüber, daß ein 26jähriger, nicht an Psoriasis erkrankter Kohlenarbeiter ebenfalls Koilonychie zeigt, Gewerbeerkrankung.

Müller, H.-Mainz: Über ein generalisiertes Rhabdomyoblastom der Haut und über die Stellung der Myoblasten zu den eosinophilen Leukozyten.

Bezieht sich auf einen Fall, der von Hugo Müller am 16. V. 29 vorgestellt wurde. Die über die Haut zerstreuten Neubildungen bestehen aus unscharf abgegrenzten, in Korium und Subkutis gelegenen Zellherden. Sie setzen sich zusammen aus bandförmigen, spindeligen und runden, wechselnd dicht gelagerten Zellen, die vielfach durch Protoplasmaausläufer zu einem netzförmigen Synzytium verbunden sind. Die chromatinreichen Kerne sind rundlich, spindelig oder gebuchtet. Das Protoplasma der Zellen dicht angefüllt mit kleinen, rundlichen, eosinophilen Granula, die mit wechselnder Deutlichkeit eine Ordnung in parallel gestellten Reihen, seltener in Längsreihen erkennen lassen, während sie bei den rundlichen (z. T. quergetroffenen) Zellen vielfach in konzentrischen Ringen den Kern umgeben. Die Deutung der Geschwulstzellen als Myoblasten stützt sich auf Mitteilungen von Abrikosoff, Klinge u. a., nach denen die am Aufbau der Rhabdomyome beteiligten Myoblasten alle Differenzierungsstufen von den ungeordnet granulierten Zellen bis zu ausgesprochener Querstreifung zeigen können. Auf Grund des Spezifitätsgesetzes müßte die vorgezeigte Geschwulst auf embryonal verlagerte Myoblasten zurückgeführt werden, da quergestreifte Muskulatur, die im Sinne jenes Gesetzes allein den Ausgangspunkt hätte bilden können, in der Haut nicht vorhanden ist. Die sich gegenseitig stützenden Hypothesen des Spezifitätsgesetzes und der embryonalen Gewebsverlagerung sind als unhaltbar abzulehnen. Im Gegensatz zu der älteren Auffassung, nach der die gesamte Körpermuskulatur von den Myotomen der Urwirbel abgeleitet wurde, ist nach F. Wassermann die Entstehung der quergestreiften Muskulatur aus dem indifferenten Mesenchym sichergestellt. Dadurch erfährt auch die Gleichstellung der quergestreiften Fasern mit den ebenfalls mesenchymalen glatten Muskelzellen weitere Begründung. Eigene Untersuchungen führten zu dem Ergebnis, daß quergranulierte, meist eosinophile, langgestreckte, bandförmige, sich gabelnde oder verästelte Zellen in der Zungenschleimhaut, im Korium, in der Magen- und Darmwand, in den Speicheldrüsen, Lymphknoten, im Knochenmark, im Uterus, in der Mamma, in den Lungen, in der Muskulatur, im Myokard usw. festgestellt werden konnten, und zwar erwies sich gelegentlich eine hochgradige Gewebseosinophilie, hervorgerufen durch An-

Digitized by Google

häufung rundkerniger quergranulierter Myoblasten. Die morphologischen Merkmale der quergranulierten Zellen und ihrer Kerne, die wechselnde Größe und Anordnung der vorwiegend eosinophilen (gelegentlich auch schwach basophilen) Granula machen eine Unterscheidung gegenüber den eosinophilen Leukozyten unmöglich. Da ferner auch deutlich quergranulierte eosinophile Zellen im Knochenmark nachgewiesen werden konnten, ist der Schluß gerechtfertigt, daß die gelapptkernigen eosinophilen Leukozyten lediglich eine weitere Differenzierungsform der Myoblasten darstellen. Daraus ergibt sich die Möglichkeit, die noch gänzlich unerklärte Eosinophilie biologisch zu werten, wozu uns bisher jegliche Unterlage fehlte.

Fachzeitschriften

Archiv für Dermatologie und Syphilis

1930, Bd. 159, (Schluß-) H. 3

Gottron, H.-Berlin: Purpura Majocchii. (Hautkl.) S. 355.

Die von Majocchii seinerzeit gewählte Bezeichnung Purpura annularis teleangiectodes ist insofern nicht glücklich, als Ringformen keineswegs so häufig sind, daß sie als charakteristisch angesehen werden können. Ferner sind sie auch keine Primäreffloreszenzen, sondern entstehen erst später aus sehr kleinen Fleckchen. Diese sind anfänglich entweder schon klinisch oder erst kapillarmikroskopisch nachweisbare Teleangiektasien, die dann zu Hautblutungen mit ihren Folgeerscheinungen Anlaß geben. Tatsächlich kommen gar nicht selten Fälle vor, welche die Fleckform beibehalten. Die Auffassung solcher Fälle als eine besondere Gruppe (Schambergsche Purpura) ist nicht berechtigt, dazu noch, da sie sich von den übrigen in nichts unterscheiden. Im Gegensatz zu der von Majocchii aufgestellten Behauptung, daß die Krankheit nach einmaligem Bestande dauernd verschwindet, wird bewiesen, daß sie auch in mehrfachen Schüben und wirklichen Rezidiven auftreten kann. Weiterhin finden die im Gewebe sich abspielenden Vorgänge eine ganz andere, neue Erklärung. Im Anfang kommt es zu einer prallen Erweiterung von Kapillaren und eventuell kleinsten Arterien, aus denen dann später ein Austritt von roten Blutkörperchen in das benachbarte Gewebe erfolgt. Bei längerer Dauer dieser Erythrodiapedese tritt ihr ein kleinzelliges Infiltrat entgegen, das allmählich zunehmend eine weitere Ausdehnung der Kapillaren verhindert. Später kommt es auch zu Intimaschädigungen an den zuführenden kleinsten Arterien der Haut, die von Majocchii als Endarteriitis und primäre Veränderung bezeichnet wurden. Der primäre Vorgang ist demnach keine Entzündung, sondern eine Zirkulationsstörung. Ihr Ausgang ist Restitutio ad integrum oder infolge von Ernährungsstörung Atrophie der Haut. Eine Stütze findet diese Auffassung durch das Blutbild. Bei der Purpura Majocchii findet sich nämlich regelmäßig eine Vermehrung der roten Blutkörperchen, während sich Leukozyten und Blutplättchen nach Zahl und Art normal verhalten. Da aber Polyglobulie im Gegensatz zu der seltenen Purpura Majocchii sehr häufig vorkommt, kann sie weder die primäre noch alleinige Ursache derselben darstellen. Alle Personen mit Purpura Majocchii zeigen eine Erhöhung des Blutdruckes, und wenn sie zu klagen haben, so handelt es sich um Beschwerden, die durch ihre Hypertonie hervorgerufen sind. Sie ist entweder essentiell, auf konstitutioneller Minderwertigkeit des Gefäßapparates beruhend, oder die Folge von solchen Herzkrankheiten, bei denen es zu einer Erhöhung des Blutdruckes kommt. So beobachtet man ein Verschwinden einer Purpura Majocchii, wenn durch Dekomposition eines vorher hypertrophischen Herzens der Blutdruck sinkt. Von den Herzkranken stellen besonders solche mit Herz- und Aortenlues ein großes Kontingent, eine für die Therapie wichtige Beobachtung. Aber auch diese Feststellungen genügen noch nicht, vielmehr ist anzunehmen, daß zur Entwicklung einer Purpura Majocchii noch Mikrotraumen der peripheren Gefäße gehören. Erzeugt werden sie vielleicht durch toxische Wirkungen (wie das Eintreten einer Purpura Majocchii nach Benzolvergiftung darzutun scheint), die auf vasomotorischem Wege Mikrospasmen erzeugen. Diese wiederum rufen dann die Gefäßerweiterungen durch Stauung im vorliegenden Abschnitt hervor.

Freudenthal, W., u. K. Heymann-Breslau: Zur Komplementbindung bei Gonorrhoe. 2. Mitteilung. (Hautkl.) S. 468.

Die Blennorrhoe-Komplementbindung ist spezifisch. Denn sie findet sich nur bei

Digitized by Google

Erkrankten, fehlt bei Gesunden, verschwindet mit der Ausheilung des blennorrhoischen Prozesses und tritt bei Vakzination überhaupt erst oder stärker hervor. Im allgemeinen ist sie bei unkomplizierter Blennorhoe negativ, bei komplizierter positiv. Infolgedessen ist sie mit gewisser Einschränkung ein brauchbares Hilfsmittel, um blennorrhoische Epididymitis, Adnexitis, Tubenentzündung und Arthritis gegen solche Erkrankungen anderer Ätiologie abzugrenzen. Es zeigt sich nämlich, daß in manchen Fällen von einfacher Harnröhrenblennorrhoe die Reaktion positiv und umgekehrt in solchen Fällen mit Komplikationen negativ ausfällt. Eine weitere Unterscheidung bildet die Zeit, die zwischen dem Auftreten der Erkrankung (bzw. Komplikation) und dem Eintritt der Reaktion liegt. Schließlich kommt hinzu, daß bei einzelnen Personen die Reaktion auch nach der Heilung noch lange, vielleicht sogar dauernd erhalten bleibt. Im Einzelfalle gibt daher weder die positive Reaktion einen sicheren Hinweis auf das Bestehen von Gonokokkenherden, noch die negative eine Sicherheit für Abheilung. Infolgedessen sind die bisher bekannten Methoden in dieser Hinsicht nicht zu entbehren.

Troitzkaja, A. D.-Leningrad: Morphologische Blutveränderungen und die Bedeutung der Klassifikation der Neutrophilen nach Arneth bei Syphilis congenita. (Hautkl.) S. 482.

Bemerkenswert ist das regelmäßige Vorkommen des neutrophilen Ausschlages nach links und bei Besserung der Syphilis congenita eine Rückkehr nach rechts in allen Arneth-Klassen. Dieser Ausschlag der neutrophilen Formel ist für Prognose und Therapie wichtig.

Müller, A.-Freiburg i. B.: Allergenproben bei Hauterkrankungen, mit besonderer Berücksichtigung der Früh- und Spätperiode des Status exsudativus. (Hautkl.) S. 491.

Der Status exsudativus zeichnet sich durch besondere Reaktionsfähigkeit gegenüber Allergenextrakten aus. In der Frühperiode ist das exsudative Ekzematoid meist Allergie gegen Nahrungsmittel; die Überempfindlichkeit wird vorwiegend durch Milch und Ei hervorgerufen. Bei den späten Formen des Status exsudativus außer durch Nahrungsmittel auch durch Staub, Schimmel und tierische Epidermisprodukte. Nur ein Teil dieser Fälle reagierte auf bestimmte Allergenproben positiv. Die übrigen dagegen zeigen Multisensibilität.

v. Berde, K.-Szeged (Ungarn): Beitrag zur Kenntnis des Chlosama periorale virginum. (Hautkl.) S. 506.

Chlosama periorale virginum ist das Chlosama uterinum bei noch nicht Defloerierten.

Gorlitzer, V.-Wien: Neurofibromatosis Recklinghausen excessiva und Skelettmißbildung. (I. Interne Abt., Stadtkrkh.) S. 510.

Der Fall ist dadurch bemerkenswert, daß er im Gegensatz zu der übrigen Körperoberfläche, an der sich nur kleine verstreute Tumoren befinden, im Bereiche der linken oberen Extremität und der gleichseitigen Brust- und Halsseite gigantisch große Knoten in der Haut aufweist. Innerhalb dieses Segmentes wurden gleichzeitig schwerste Atrophien und Deformationen des Skelettes festgestellt. Der Prozeß hatte sich bereits seit der Kindheit ohne Beschwerden entwickelt. Erst etwa ein Jahr vor seinem Tode klagte der Pat. über Schmerzen auf der Brust und im Rücken. Sie sind die Folgen einer Querschnittsläsion. Die Sektion bestätigt das Vorhandensein eines extramedullären Tumors in der Höhe des oberen Brustmarkes, das der linken Seite aufliegend eine Kompressionsmyelitis bewirkte.

Urbach, E.-Wien: Das subaquale Darmbad in der Dermatologie. Eine klinische, experimentelle und therapeutische Studie. (Hautkl.) S. 523.

Das subaquale Darmbad ist eine Irrigationsapparatur zu einer vollkommenen Spülung des Darmes in Verbindung mit einem Vollbad. Die Anwendung desselben richtet sich vor allem gegen die Obstipation. Bei spastischer bedarf es 4—6, bei atonischer Obstipation 10 und mehr Bäder. Dauer bis zu 1 Stunde, in Abständen von 3—4 Tagen. Diese Behandlungsmethode ist daher angezeigt bei Dermatosen, die auf Obstipation beruhen können, Urticaria, Quinckes Ödem, Lichen urticatus und toxische Exantheme. Tritt hierbei keine Beeinflussung zutage, so liegen andere Ursachen (interne, stoffwechselchemische, allergische usw.) zugrunde. Weiterhin lassen sich hiermit Medikamente einführen, die sonst gar nicht oder nicht in der zur Behandlung notwendigen Menge einverleibbar sind. So z. B. Natriumthiosulfat bei Salvarsanexanthemen, Salizyl bei rheumatischen Dermatosen und Silizium bei Pruritus. Bei dem günstigen Resorptionsvermögen des Darmes sind alle löslichen und emulgierbaren Medikamente enteropharma-

Digitized by Google

zeutisch anwendbar. Für die Praxis ist der Apparat auch ohne Verbindung mit einem Vollbad anwendbar.

Welti, M. H.-Wien: Über Nodositas juxta-articularis (Nodosité juxta-articulaire Lutz-Jeanselme). (Hautkl.) S. 541.

Das in Österreich zum ersten Male beobachtete Krankheitsbild betrifft einen 70jähr. Mann. Die Knoten saßen besonders ausgeprägt an den Extremitäten. Die luetische Genese des Prozesses ergab sich aus der Kombination mit tuberoserpiginösem Syphilid, positiven Ausfall der Reaktionen (Wassermann, Meinicke, Müller und Luotest) und schließlich histologisch auch durch den Nachweis einer wesentlichen Vermehrung der Gitterfasern.

Kristjansen, A.-Kopenhagen: Ein bis jetzt unbeachtetes Phänomen bei Alopecia areata. (Hautkl.) S. 551.

Dermatogramme von den kahlen Flecken der Alopecia areata lassen namentlich bei längerem Bestande der Affektion eine rhombische Hautfelderung erkennen, die für diese Krankheit spezifisch zu sein scheint, denn bei anderen Prozessen, die zu Haarausfall führen, z. B. Seborrhoe und Röntgen, wird sie vermißt. Das Auftreten dieser Oberflächenzeichnung bedeutet offenbar, daß eine Reproduktion des Haarwuchses nicht mehr oder nur nach sehr langer Dauer zu erwarten ist.

Buss, G.-Sao Paulo (Brasilien) u. Heidelberg: Die amerikanische Leishmaniose. (Mikrobiol. Forschungsstelle, Kaiser-Wilhelm-Ges. z. Förd. d. Wissensch., Hautkl. u. Labor.) S. 555.

Die Arbeit beschäftigt sich zunächst mit der Untersuchung jener Effloreszenzen, bei denen das Gemeinsame die Ausbildung eines Infiltrates im Gebiete der oberen Kutis ist und wobei es entweder zu einer erheblichen Wucherung kommt (Knoten, verruköse und papillomatöse Formen) oder eine mehr bis minderstarke Neigung zum Zerfall besteht (Erosionen und Geschwüre). Außer den kutanen handelt es sich um subkutane Knoten und Veränderungen des lymphatischen Gewebes. Die subkutanen Infiltrate bilden entweder Abszesse, wobei ein banales Granulationsgewebe eine große Zerfallshöhle umschließt, und die später erweichen und zum Durchbruch kommen, oder Knoten mit tuberkuloider Struktur, bei denen Verkäsung ohne Abszedierung eintritt. Eine ähnliche Struktur weisen auch die erkrankten Lymphknoten auf. Die Effloreszenzen der Leishmaniose stellen daher keinen einheitlichen Typ dar. Hierbei spielt Art und Alter des Falles eine wesentliche Rolle. Im Beginn und beim Fortschreiten der Krankheit herrscht in den Effloreszenzen ein chronisch entzündliches Granulationsgewebe vor, später tritt spontan oder als Folge der Behandlung ein Stationärwerden ein, und damit erfolgt gewöhnlich eine tuberkuloide Umwandlung der Infiltrate.

Feller, A.-Wien: Über Hautentzündungen durch Leuchtpetroleum. (Path.-anatom. Inst.) S. 580.

Die durch Leuchtpetroleum verursachten Hautentzündungen sind Phlegmonen. Sie erfordern eine sehr langwierige Heilungsdauer und führen unter ungünstigen Umständen zum Exitus. Die Verwendung des Leuchtpetroleums zu Einreibungen oder zu Umschlägen verursacht Hautentzündungen, die lange Zeit brandfleckenähnliche Veränderungen der Haut zurücklassen. Bei entsprechend großer Ausdehnung solcher Hautprozesse kann der Tod eintreten. Diese Beobachtung ließ sich auch durch den Tierversuch bestätigen.

Mayr, J. K.-München: Zur Pathologie der Psoriasis vulgaris. (Hautkl.) S. 598.

Bei 20 Gesunden betrug der p_H-Wert im ausgeschiedenen Speichel eine zwischen 6.9 und 7,6 schwankende Menge mit einer bei 15 Personen vorhandenen sauren Reaktion. Dagegen zeigten 20 Psoriatiker einen p_H-Wert, der in den verschiedenen Zeiten der Untersuchung zwischen 6,9 und 8,4 lag, und zwar bei 17 auf der alkalischen Seite. Demnach ist der Typus des Normalen auf saure, der des Psoriatikers auf alkalische Werte eingestellt. Bemerkenswert ist die Abhängigkeit von der Entwicklung der Effloreszenzen. Wie er mit ihnen sich einstellt, so verschwindet er auch wieder mit ihrer Ausheilung. Unter Hinweis auf die Untersuchungen von Gans und Memmesheimer, wonach im psoriatischen Gewebe eine p_H-Verschiebung nach der sauren Seite zu beobachten ist, wird der festgestellte Ausscheidungsmodus im Speichel des Psoriatikers damit erklärt, daß die starke Säureabgabe an die Haut jedenfalls zu einer inneren Alkalose führt, an der auch der Speichel teilnimmt. Hierdurch wird die Bedeutung von Stoffwechselstörungen für das Entstehen der Psoriasis vulgaris des weiteren gestützt.

Szodoray, L.-Budapest: Beiträge zur Eiweißstruktur des Hautepithels. (Hautkl.) S. 605.

Schnitte von alkoholfixierten und paraffingebetteten Präparaten werden in eine

Digitized by Google

Lösung von 1% igem Trypsin und 0,1% igem Natriumphosphat bei 27° auf 12 Stunden gebracht. Nach Färbung mit polychromem Methylenblau oder Bordeaux-Hämalaun geben sie eine gute Darstellung der Dermatosomen von Bizzozero bzw. der Ranvierschen Körperchen. Die Anwendung der Gramschen Färbung bei Gefrierschnitten ohne und mit vorheriger Injektion von Fixiermischungen läßt besonders im Stratum granulosum Protoplasmagranula hervortreten im Gegensatz zu der von Unna angegebenen Methode der Granoplasmafärbung, bei der sich besonders die tieferen Schichten der Epidermis färben.

Dohi, S.-Kanazawa: Zur Kenntnis der Fox-Fordyceschen Krankheit. (Hautkl.) S. 611.

Eine Frau leidet seit der Pubertätszeit an Hyperidrose und Osmidrose in den Axillen. Nachdem sowohl an diesen Stellen als am Genitale einige Monate lebhafter Juckreiz (besonders während der Menstruation, bei Erregungen, nach dem Koitus, und mehr in der Nacht als am Tage) bestanden hatte, kommt es zur Entwicklung der typischen Knötchen, deren Lokalisation genau dem Sitze der apokrinen Drüsen entspricht. Eine Infiltration des Gewebes befindet sich hauptsächlich in der Umgebung der Ausführungsgänge und der sezernierenden Anteile der apokrinen Drüsen und außerdem um die Haarfollikel. Die Therapie (Karbolzinkliniment, Brom, Ovarialinjektionen und Röntgen) versagte.

Perkel, I. D., M. M. Israelson, G. I. Bojewskaja u. E. S. Oretschkin-Leningrad: Zur Frage der experimentellen Syphilis des Zentralnervensystems. (I. Ukrain. Dermato-vener. Staatsinst.) S. 619.

Die Untersuchungen der Nervenlues am Kaninchen ergaben, daß es rein neurotrope Spirochäten nicht gibt, doch können einzelne Stämme temporär mehr Neurotropismus als Dermatropismus zeigen und umgekehrt. Die Kaninchenrasse war für die Entwicklung der Neurolues ohne Bedeutung. Lymphozytose im Liquor fand sich bei offener Syphilis in 53%, bei Latenz in 31,5% und bei nicht infizierten Tieren in 13.6% der Fälle. Der bei der Kaninchenlues bereits beobachtete Schiefhals ist kein spezifisches Symptom, sondern kommt auch bei spontaner Enzephalitis vor. Die pathologisch-histologischen Hirnveränderungen bei Zentralnervenlues des Kaninchens sind nicht charakteristisch. Ihre spezifische Ätiologie ließ sich aber beweisen durch eine gelungene Übertragung von Hirnsubstanz, die einem Kaninchen mit klinischen Neuroluseerscheinungen entnommen war, in den Hoden eines gesunden Tieres.

Jadassohn, W., E. Joos u. F. Vogelsanger-Zürich: Nachuntersuchungen bei vor mehr als 10 Jahren wegen Lues behandelten Patienten. (Hautkl.) S. 628.

Es handelt sich um 177 Personen, von denen 139 nachuntersucht werden konnten, da inzwischen 38 verstorben waren. Klinische Symptome hatten 9 (Herz- und Aortenveränderungen, Metalues, Lues cerebrospinalis und spätsekundäre Hautlues). Bei den ganz schlecht behandelten Fällen (Gesamt-Neosalvarsandosis unter 6,0) zeigt etwa die Hälfte luetische Symptome, bei den besser behandelten Fällen (Dosis über 6.0) nur etwa ein Fünftel. In etwa 14% der Fälle war der Liquor positiv. Da in diesen Fällen keine maximalen Kuren im Sinne Hoffmanns und in einigen Fällen nicht einmal ganz regelmäßig durchgeführt wurden, so scheint die Notwendigkeit derselben noch nicht bewiesen. Arbeitsunfähig 3 Fälle, Senkungsgeschwindigkeit der roten Blutkörper nur in ganz wenig Fällen erhöht, Blutgruppenbestimmung ohne Bedeutung für die Prognose der Lues, ophthalmologische Untersuchung auf frische Manifestationen stets negativ. Die 139 Patienten hatten 166 Kinder, davon 6 mit Lues congenita. Von den 38 Todesfällen waren 3 durch die Therapie bedingt (2 mal Salvarsan, 1 mal Quecksilber), 7 hatten ante mortem oder bei der Sektion Zeichen von Lues, bei 6 davon schien die Lues die direkte Todesursache zu sein (bei ihnen hatte die Behandlung spät eingesetzt).

Stur, J.-Wien: Die Dermatologie des Johannes Aktuarios. S. 630.

Unter den griechischen Kaisern Andronikos II. (1281—1328) und Andronikos III. (1328—1341) lebte der Hofarzt (Actuarios) Johannes. Er ist der Verfasser eines medizinischen Werkes, in welchem sich auch 12 kleine Kapitel über Hauterkrankungen vorfinden.

Zieler, K.: Bemerkungen zur Arbeit: Über Striae atrophicae von Prof. Dr. Franz Wirz in Bd. 159, S. 124 dieser Zeitschrift. S. 663.

Eine Unterscheidung von rein mechanisch entstandenen Striae von solchen, die durch toxische Einflüsse bedingt sind, ist notwendig.

Bemerkungen zur Arbeit: Über Purpura Majocchii, von Gottron. S. 663.

Formale Kritik der Herausgeber. H. Vörner-Leipzig.

Digitized by Google

Bücherbesprechungen

Uhlmann, E.-Frankfurt a. M.: Indikationen und Methodik der Strahlenbehandlung bei Hautkrankheiten. Mit 24 Abb. Verlag von Georg Stilke, Berlin 1930. Preis RM. 4.—, geb. RM. 6.—.

Uhlmann gibt im allgemeinen Teil seines Büchleins eine Übersicht über die Strahlenquellen (Licht, Röntgen, Radium, Grenzstrahlen), er bespricht die Strahleneinwirkung auf normale und pathologisch veränderte Haut, die Auswahl der geeigneten Strahlenart und der zur Bestrahlung geeigneten Dermatosen, er behandelt Dosierung und praktische Ausführung der Bestrahlung. Der spezielle Teil befaßt sich mit der Strahlenbehandlung aller nur irgendwie dazu geeigneten Hautkrankheiten. Der Leitfaden ist in erster Linie für den Praktiker gedacht. Für ihn will U. den Weg einer rationellen Strahlentherapie, der ihn vor Enttäuschungen und Mißerfolgen bewahren soll, vorzeichnen. Die rein praktische Seite der Strahlentherapie ist übersichtlich und leicht verständlich beschrieben. A. Holländer-Bielefeld.

Praktikum der allergischen Krankheiten: Hansen, K.-Heidelberg: Das Heufieber oder die Pollenallergie. Rost, G. A.-Freiburg: Allergische Hauterkrankungen. Dekker, H.-Wald: Allergisches Asthma. Mit 24 einfarb. u. 1 mehrfarb. Tafel. Montana-Verlag, A.G., Med. Abt., Benno Konegen, Stuttgart 1930. Preis RM. 7.50, geb. RM. 9.50.

Das vorliegende „Dreimännerbuch" der allergischen Krankheiten soll vornehmlich den studierenden und den praktischen Arzt in das Gebiet dieser Krankheitsformen einführen. Hansen beschreibt in kurzer, knapper Form das Wesentlichste über Geschichte, Ätiologie, Pathogenese und moderne Therapie des Heufiebers oder der Pollenallergie. Zur Erleichterung der Diagnosestellung gibt er auf 16 vorzüglichen Bildertafeln die wichtigsten Gräser wieder, die ursächlich am häufigsten in Frage kommen dürften. Rost gibt eine gedrängte Übersicht über Begriff und Stigmata des Status exsudativus, ferner über die Klinik der Hauterscheinungen. Zum Schluß handelt er die Therapie der allergischen Hauterkrankungen ab. Mehr als die Hälfte des Buches nimmt Dekker in Anspruch, der das allergische Asthma behandelt. Er gibt in temperamentvollen Ausführungen einen Überblick über das Wesen des Asthmas als allergische Krankheit; bespricht seine Typen. Nach Anleitung zur Herstellung und Benutzung der Prüflösungen beschreibt er den Gang der Untersuchung und die Behandlung des Asthmas, nicht zuletzt auf Grund eigener, ausgedehnter Erfahrungen. Die Ausstattung des Buches ist gut.
T. Benedek-Leipzig.

Boenheim, F.: Opotherapie. H. 418 d. Berliner Klinik. Fischers med. Buchhandlung H. Kornfeld, Leipzig 1930. Preis RM. 1.—.

Das Wertvolle des Büchleins liegt darin, daß auch die französischen, englischen und amerikanischen Erfahrungen auf dem Gebiet der Organtherapie zum Ausdruck kommen: Bei Alopecia areata ist Schilddrüsentherapie erfolgreich angewandt worden. Bei allergischen Krankheiten wird das Nebenschilddrüsenpräparat Parathormon empfohlen, das auch bei trophischen Nagel- und Haarstörungen wirksam sein soll. Bei Diabetes insipidus wird Schnupfen von Hypophysenhinterlappenpräparaten (Pitugan oder Pitressin) empfohlen. Von Hodenpräparaten hat sich nur das Testifortan bewährt, und bei mangelhaftem Deszensus das Testitotal liqu. F. Rosenthal-Berlin.

Mitteilungen aus der Literatur

Syphilis

Pathologie und Klinik

Zieler, K.-Würzburg: Fehlerhafte Syphilisdiagnose. Dtsch. med. Wschr., 1930, Nr. 26, S. 1093.

1. Eine oberflächliche Geschwürsbildung am weichen Gaumen wurde für syphilisverdächtig angesehen. Die WR war nicht vollkommen positiv, SGR und MTR negativ, Einleitung einer spezifischen Behandlung. Da Zweifel an der Richtigkeit der Diagnse auftraten, Einweisunog ins Krankenhaus. Die spezifische Behandlung wurde ausgesetzt, da keine Spirochäten nachgewiesen werden konnten. Spätere Blut-

Digitized by Google

untersuchungen ergaben nur negative Resultate. Klinische Erscheinungen von Syphilis sind niemals aufgetreten. Vor Beginn einer spezifischen Behandlung hätte eine nochmalige Blutuntersuchung vorgenommen werden müssen! 2. Pat. bemerkt 8 Tage nach Verkehr 2 kleine Wunden an der Vorhaut. Wird ohne mikroskopische Untersuchung mit Neosalvarsan und Kalomelpuder behandelt, erhält im ganzen 4 Injektionen. Nach dieser Behandlung war es nicht mehr möglich, die Diagnose Syphilis zu stellen oder auszuschließen. Der weitere Verlauf ergab, daß Syphilis nicht vorgelegen hat. 8 Tage nach der Infektion sind bei Lues nie bereits oberflächliche Geschwüre vorhanden; in dieser Zeit finden sich höchstens geringfügige Erosionen. An Mischinfektion hat der behandelnde Arzt nicht gedacht.

F. Harry-Wiesbaden.

Belote, G. H.: The Association of Carcinoma of the Tongue and Syphilis as Determined by Positive Serologic Tests (Das Zusammenvorkommen von Karzinom der Zunge und Syphilis, bestimmt durch positive Serumprüfungen). J. amer. med. Assoc., 1930, Nr. 25, S. 1985.

Bei 92 Fällen von Zungenkarzinom wurde eine Syphilis in 29,3% durch positive Serumreaktion festgestellt. Verglichen mit 5% des Vorkommens in der allgemeinen Hospitalpraxis und 7,2% bei Karzinom im allgemeinen spricht diese Zahl für definitive Beziehungen zwischen Syphilis und Zungenkrebs als präsumptive Ursache und Wirkung. Bei den hier zusammengestellten Fällen entstand der Zungenkrebs bei den Patienten mit Syphilis durchschnittlich 8 Jahre früher als bei den nichtsyphilitischen Pat. Leukoplakie als Vorläufer zu Zungenkarzinom fand sich zweimal so häufig bei den syphilitischen als bei den nichtsyphilitischen Fällen. Das häufige Vorkommen von Syphilis bei Zungenkarzinom hatte in der vorliegenden Statistik keine Geltung für die weiblichen Pat.; schaltete man diese aus, so stieg das gleichzeitige Vorkommen von Syphilis und Zungenkrebs auf 34,7%.

F. Juliusberg-Braunschweig.

Ätiologie und experimentelle Forschung

Levaditi, C., u. Li Yuan Po: Cycle évolutif du Treponema pallidum, du Spirochaeta pertenuis et du Spirochaeta cuniculi (Entwicklungsgang der Spirochaete pallida, pertenuis und cuniculi). Compt. rend. Soc. biol., 1930, Bd. 104, Nr. 22, S. 736.

Unter Einflüssen des Milieus nehmen die Spirochäten besondere Formen an, indem sie sich einrollen, mehr oder weniger geschlossene Ringe und schließlich Knäuel bilden. Aus diesen entstehen dann kleine fragmentierte Spirochäten oder unregelmäßige Granulationen und endlich fast ultramikroskopische Körnchen, die als filtrierbar angesehen werden können. In den Geweben finden sich diese Formen auf bestimmte Stellen konzentriert, nicht zerstreut; es müssen also an den betreffenden Stellen besondere Lebensbedingungen vorhanden sein. Diese Formen wurden in der Haut, der Schleimhaut und im Gehirn bei progressiver Paralyse gefunden.

E. Levin-Berlin.

Levaditi, C.: Gommes syphilitiques et formes anormales du Tréponème. Ultravirus syphilitique (Syphilitische Gummen und abnorme Formen der Spirochäten. Syphilitisches Ultravirus). Compt. rend. Soc. biol., 1930, Nr. 19, S. 477.

Bei der Überimpfung virulenter Drüsen von Kaninchen auf das Skrotum konnten neben typischen Spirochäten abnorme Formen gefunden werden, die einen vollständigen Entwicklungsgang der Spirochäte darstellen. Es sind dies: Fäden mit abgeplatteten Windungen und an den Enden oder im Verlaufe des Körpers befindlichen Anschwellungen; Keulen- und Hantelformen; lockere, unvollkommen oder vollkommen geschlossene Ringe; kompakte Knäuel; Komma- und Fragezeichenformen, die bei sehr kleinen Dimensionen den Eindruck unregelmäßiger Granulationen machen, an die ein kurzes Fädchen angeheftet ist; unregelmäßige runde oder leicht ovaläre Granulationsformen; fast ultramikroskopische Granulationen. Diese atypischen Formen färben sich bei Silberimprägnierung schwarz und sind meist in Riesenzellen eingeschlossen, während die typischen extrazellulären Spirochäten gelbbraun gefärbt sind. Die granulären Formen stellen die präspirochätische Phase des Syphilisvirus dar, aus den Knäueln können sich allmählich erst kurze, dann typische lange Spirochäten entwickeln. Das Vorkommen der Granulationsformen erklärt die latente Syphilisinfektion mit Virus in anscheinend spirochätenfreiem Gewebe, das Vorkommen gewisser Fälle von Tabes oder Paralyse ohne Spirochäten im Zentralnervensystem und vielleicht auch die häufige Unwirksamkeit

Digitized by Google

der spezifischen Behandlung bei der Parasyphilis, die Rezidive auch nach guter Behandlung, die gegen die Resistenzformen nicht genügend wirksam ist.
E. Levin-Berlin.

Manouelian, Y.: Gommes syphilitiques et formes anormales du Tréponème. Ultra-virus syphilitiques (Syphilitische Gummen und anormale Formen der Treponemen. Syphilitisches Ultravirus). Compt. rend. Soc. biol., 1930, Nr. 17, S. 249.

In tertiären Läsionen sind Spirochäten selten bzw. nur spärlich zu finden. Soweit solche vorhanden waren, fanden sich neben ihnen in viel größerer Zahl anormale Formen, Spirochäten mit sehr geringen Windungen, mit einem Ringe an einem Ende oder längs des Körpers, gekörnte, fragmentierte Formen, Übergänge bis zu rundlichen Körperchen und sehr feinen Granulationen parasitären Ursprungs. Diese Formen sind so klein, daß sie durch Filter hindurchgehen, es liegt nahe, sie als syphilitisches Ultravirus zu betrachten. Sie kommen auch ohne Anwesenheit von typischen Spirochäten vor und außer in Gummen auch in anderen tardiven Formen der Syphilis. E. Levin-Berlin.

Bessemans, A., u. F. de Potter: Manifestation syphilitique primaire et transmissible chez la Souris blanche. Syphilis apparente et inapparente (Übertragbarer syphilitischer Primäraffekt bei der weißen Maus. Sichtbare und nicht sichtbare Syphilis). Compt. rend. Soc. biol., Bd. 104, Nr. 22, S. 818.

Während für gewöhnlich bei der Maus experimentell nur eine sogenannte stumme Infektion hervorgerufen werden kann, kam es in einem Falle gelegentlich einer intravenösen Inokulation einer Pallidaemulsion in eine Schwanzvene zu einem sich allmählich vergrößernden, ulzerierenden, spirochätenreichen Primäraffekt zwischen After und Hoden. Von 6 weiteren von dieser Läsion aus durch Skarifikationen in der gleichen Gegend infizierten weißen Mäusen zeigte eine nach 3 Wochen einen kleinen Schanker mit Spirochäten, der sich aber schnell überhäutete. Es gibt also bei der weißen Maus neben der stummen eine sichtbare Syphilisinfektion; erstere beruht auf Infektion mit der unsichtbaren, anormalen Form der Spirochäten, die resistenter sind als die gewöhnliche Form. Gelingt es dieser, sich festzusetzen, so kommt es zur sichtbaren Syphilisinfektion. E. Levin-Berlin.

Klarenbeck, A.: Infection oculaire expérimentale du lapin par le Spirochaeta cuniculi (Experimentelle Augeninfektion beim Kaninchen durch Spirochaeta cuniculi). Ann. Pasteur, Bd. 44, Nr. 2, S. 201.

Die durch die Inokulation der Spirochaeta cuniculi in der vorderen Augenkammer des Kaninchens hervorgerufene Entzündung der Kornea ist der durch die Spirochaeta pallida erzielten bei demselben Tier sehr ähnlich. Die Inkubationszeit, die Läsionen der Kornea, die Entwicklung der Reaktion und die Schwierigkeit des Nachweises von Spirochäten im Hornhautgewebe sind bei beiden gleich. Jedoch scheint die Kaninchenhornhaut Spirochaeta cuniculi gegenüber widerstandsfähiger zu sein als gegen Spirochaeta pallida. Die Infektion der Hornhaut ist nach oberflächlicher oder tiefer Skarifikation mit der ersteren nicht leicht zu erhalten. Durch Verimpfung von Syphilisspirochäten in den unverletzten Bindehautsack konnte man zu einer typischen Reaktion an der Hornhaut gelangen. Die Bindehaut der Augenlider und viel mehr noch die Haut des oberen Augenlides zeigen eine ganz deutliche Empfindsamkeit gegen Spirochaeta cuniculi. Eine ähnliche Reaktion war durch Syphilisspirochäte nicht zu erzielen. Verff. glauben daher durch diesen Unterschied am Kaninchenauge beide Treponemen voneinander unterscheiden zu können. T. Benedek-Leipzig.

Tani, T., M. Kakishita u. K. Saito-Kanazawa (Japan): Beiträge zur experimentellen Kaninchensyphilis. II. Mitteilung: 1. Über den Einfluß der Kaninchenrasse auf die Impfsyphilis. (Bakter. Inst. d. med. Fakultät.) Zbl. Bakter., Bd. 116, H. 6/8, S. 471.

Die Empfänglichkeit des Kaninchens gegen Syphilisinfektion ist je nach Rasse verschieden. Die japanische Rasse (kurzohriges Albino mit gut entwickelten Hoden) ist am empfänglichsten. Unter den verschiedensten Impfstellen ist das Hodenparenchym am meisten, die Vaginalschleimhaut am wenigsten empfindlich. Die Spirochäten blieben, im Hoden von getöteten Kaninchen bei Zimmertemperatur aufbewahrt, bis 48 Stunden, im Eisschrank bis 5 Tage infektionsfähig. Der atrophische Hodensack, ferner der hintere haarlose Hautteil des Hodensacks zeigen geringere Empfindlichkeit gegen Syphilisinfektion. Die besten Impferfolge wurden in der kalten Jahreszeit erzielt, die Inkubationszeit betrug nur 3 Wochen. Während

Digitized by Google

der warmen Zeit dauerte die Inkubationszeit einen Monat, die Impfung ergab 10% Nuller. Bei Reinfektionsversuchen mit homologen Stämmen wurden mit Stamm III bei einem von 4 Tieren, mit Stamm I bei 9 von 16 Tieren positive Erfolge erzielt. F. Harry-Wiesbaden.

Tani, T., M. Kakishita u. K. Saito-Kanazawa (Japan): Beiträge zur Meerschweinchensyphilis. Anhang: Die Mäusesyphilis. (Bakter. Inst. d. med. Fakultät.) Zbl. Bakter., Bd. 117, H. 1/3, S. 73.

23 intratestal mit syphilitischer Hodenemulsion von Kaninchen geimpfte Meerschweinchen blieben symptomlos. Von 14 subskrotal mit syphilitischen Hodenstückchen geimpften Meerschweinchen bekamen 11 Schanker, und von 108 intraskrotal geimpften Meerschweinchen erkrankten 60 an Schanker. Die Inkubationszeit betrug 7—44 Tage, die Krankheitsdauer 2—36 Tage. Junge Tiere (200—300 g) waren empfänglicher als große. Die besten Resultate ergab die Impfung in die Dammleiste, eine bisher noch unbekannte Impfstelle. Von 56 Impfungen fielen alle positiv aus. Die Schanker der Meerschweinchen lassen sich auf weitere Generationen übertragen. Im Reizserum finden sich immer zahlreiche Spirochäten. Auf Neosalvarsan heilen die Geschwüre rasch ab. Zur Impfung von Meerschweinchen eignet sich auch menschliches syphilitisches Material. Bei der Rückimpfung auf Kaninchen entsteht typische Kaninchensyphilis. Die Versuche von Kolle und Schlossberger, Spirochäten im Körper von Mäusen am Leben zu erhalten, konnten bestätigt werden. F. Harry-Wiesbaden.

Bessemans, A., J. van Canneyt u. J. Vincke: L'humeur aqueuse dans la syphilis expérimentale du Lapin (Der Humor aqueus bei der experimentellen Kaninchensyphilis). Compt. rend. Soc. biol., 1930, Nr. 17, S. 341.

Im Gegensatze zu den Befunden im Blutserum konnte im Humor aqueus niemals eine positive Komplementbindungs- oder Flockungsreaktion nachgewiesen werden, es findet also kein Übergang der spezifischen Antikörper in die vordere Kammer statt, da anscheinend die Uvea und Retina eine undurchdringliche kapillare Barriere darstellen. Auch bei floriden Syphilisläsionen der Kornea (mit oder ohne Spirochäten im Humor aqueus), der Konjunktiva und des Augenlides blieben die Reaktionen negativ. E. Levin-Berlin.

Schereschewsky, J.-Berlin: Chininfestigkeit des Syphilisspirochäten (Nicholsstamm). Dtsch. med. Wschr., 1930, Nr. 22, S. 921.

Die Kaninchenspirochäten des Nicholsstammes sind im Gegensatz zu den Spirochäten der menschlichen Syphilis und der originären Kaninchensyphilis chininfest. Aus dieser Tatsache ergeben sich die negativen Tierversuche von Worms und Zurhelle. F. Harry-Wiesbaden.

Rubinstein, P. L.-Moskau: Über den Einfluß des Rückfallfiebers auf die experimentelle somatische Syphilis. (Mikrobiol. Forschunginstitut d. Unterrichtskomm.) Klin. Wschr., 1930, Nr. 26, S. 1221.

In Bestätigung eines Befundes von Schlossberger und Prigge konnte R. an einem größeren Tiermaterial feststellen, daß die Rekurrensinfektion keinen Einfluß auf die Entstehung und den Verlauf des syphilitischen Primäraffekts des Kaninchens ausübt. Die Rekurrensinfektion erfolgte mit einem Erreger von auffallend hoher Kaninchenvirulenz. W. Frei-Berlin.

Kroó, H., F. O. Schulze u. N. v. Jancsó-Berlin: Untersuchungen über die Immunitätsvorgänge bei Syphilis. IV. Mitteilung. Experimentell erzeugte Wassermannsche Reaktion. (Institut Robert Koch-Berlin.) Klin. Wschr., 1930, Nr. 24, S. 1108.

Durch intramuskuläre Injektion von Aufschwemmungen toter Trypanosomen, gewonnen aus dem Blut infizierter Ratten, gelang es bei 10 von 22 gespritzten nichtsyphilitischen Personen, eine positive WR nebst Flockungsreaktionen zu erzeugen. Auch gegenüber alkoholischen Trypanosomenextrakten bestand positive Komplementbindung, dagegen nicht gegenüber Pallidaextrakten, wie früher auch umgekehrt mit Pallidaextrakt verbehandelte Personen nur mit diesen, aber nicht mit Trypanosomen reagierten. Diese Resultate sprechen für Vorgänge spezifischen Charakters. Ferner sprechen andere Beobachtungen dafür, daß die durch die Einspritzungen erworbene Reaktionsfähigkeit gegen die Erreger und die gegen die Organextrakte nicht auf denselben Reaktionskörpern beruht. Bei der Infektion verschiedener Tierarten mit lebenden Trypanosomen traten bei Kaninchen und Hunden Antikörper sowohl gegen Trypanosomen- wie gegen Organextrakte auf, dagegen nicht bei Meerschweinchen und Ratten. Das entspricht bis zu einem gewissen Grade dem Ver-

Digitized by Google

halten der gesunden Tiere, von denen Hunde und Kaninchen im Gegensatz zu Meerschweinchen und Ratten eine gewisse Serumlabilität gegenüber Organextrakten aufweisen. W. Frei-Berlin.

Greenbaum, S. S.: Tissue Transplants in the Diagnosis of the Cure of Syphilis, with Especial Reference to Lymphnodes, Skin and Leukoplakia (Gewebsübertragungen für die Diagnose der Heilung der Syphilis mit besonderer Berücksichtigung der Lymphknoten, Haut und Leukoplakie). J. amer. med. Assoc., Bd. 94, Nr. 19, S. 1464.

1. Bei 99 Fällen von unbehandelter akuter und chronischer Syphilis wurden Lymphknoten für Kaninchenimpfungen entfernt. 2. Nur bei 23 Fällen wurden die Impfungen weiter verfolgt; es wurde festgestellt, daß Pat. mit unbehandelter frischer akuter Syphilis immer Spirochäten in den Lymphknoten enthielten, während dies nur in etwa 43% bei unbehandelter chronischer Syphilis der Fall war. 3. Von 16 Hauttransplantationen in allen Stadien der Syphilis gaben zwei positive Resultate. 4. 2 Leukoplakien gaben negative Resultate. 5. Transplantationen menschlicher Drüsen können nicht als Kriterium der Heilung der Syphilis gelten, denn die Pallida verschwindet spontan aus den Drüsen bei vielen unbehandelten und ungeheilten Fällen. Da sie bei unbehandelten Fällen nicht immer vorhanden sind, ist ihr Fehlen von keiner diagnostischen Bedeutung. 6. Das Verschwinden des sekundären Exanthems bedeutet nicht immer die Zerstörung in situ der das Exanthem hervorrufenden Spirochäten; der Nachweis übriggebliebener Spirochäten bei 2 Fällen gibt den Grund für das Auftreten der Gummen im späteren Leben an. Die Spirochäten werden also in den Frühherden nicht alle vernichtet, sondern manchmal nur zurückgedrängt. 7. Persistierende vergrößerte Drüsen bei Syphilis bedeuten weder das Vorhandensein noch das Fehlen der Spirochäten in diesen Drüsen.

F. Juliusberg-Braunschweig.

Serologie

Hoffmann, E.-Bonn: Über die Notwendigkeit kritischer Beurteilung einmaliger serologischer Reaktionen. Dtsch. med. Wschr., 1930, Nr. 22, S. 919.

Ein 12jähr. Mädchen erkrankte im Anschluß an eine fieberhafte Mandelentzündung an einem schmerzhaften Geschwür an der Vulva. WR positiv. Antisyphilitische Kur mit 3,1 Neosalvarsan und 10 Bismogenolinjektionen. Auffallend war, daß nicht die geringste Drüsenschwellung festgestellt werden konnte. Verf. glaubt, daß es sich um ein Ulcus vulvae acutum gehandelt hat. Ein einmaliger positiver Ausfall der serologischen Reaktionen ohne gesicherten Spirochätenbefund rechtfertigt noch nicht die Diagnose Syphilis. F. Harry-Wiesbaden.

Cherefeddin, O.-Gureba (Stambul): Wassermannsche Reaktion bei Malaria. (Abt. f. Infektionskrkh. am Krankenh. Gureba.) Arch. Schiffs- u. Tropenhyg., Bd. 34, H. 5, S. 282.

Untersuchung von 76 Malariafällen aus dem Material von Konstantinopel mit WR. Von 76 Fällen reagierten 59 negativ, 6 positiv-negativ, 5 dreifach positiv, 5 vierfach positiv. Bei fiebernden Kranken, Parasiten im Blut, WR positiv, muß, bevor man Syphilis annimmt, eine klinische Behandlung (Chinin, Plasmochin) einsetzen. Verf. stellt die Diagnose Lues erst, wenn nach Beseitigung der Parasiten die WR noch positiv war. P. Unna jr.-Hamburg.

Demanche, R.: Deux nouvelles réactions de floculation pour le séro diagnostic de la syphilis; réaction de conglomération de Müller et réaction d'éclaircissement de Meinecke (Zwei neue Flockungsreaktionen zur Serodiagnostik der Syphilis; Müllersche Ballungsreaktion und Meineckesche Klärungsreaktion). Presse méd., 1930, Nr. 12, S. 205.

Auf Grund des Berichtes der II. internationalen Kopenhagener Serologenkonferenz werden obige Reaktionen besprochen, die mit den Komplementbindungsreaktionen zumindest gleichwertig sind. Die Kahnsche und Müllersche Reaktion übertreffen laut Tabellen an spezifischen Resultaten die BWR. Beschreibung der Extraktbereitung, Technik, Liquoruntersuchung und Ablesung der MBR, desgleichen der MKR, und zwar der Makro- und Mikroreaktion. Eine absolute Überlegenheit einer Reaktion besteht nicht. Verf. hält neben der BWR als Kontrolle und gegenseitige Ergänzung diese Reaktionen für sehr wichtig. S. Habermann-Prag.

Davenport, K. M.: Clinical Value of the Kahn Reaction (Die klinische Bedeutung der Kahn-Reaktion). J. amer. med. Assoc., 1930. Nr. 22, S. 1736.

Vornahme der Kahnreaktion an 2070 Seren. 1286 Fälle reiner Hauterkran-

Digitized by Google

kungen fielen negativ aus. Bei 18 unbehandelten Fällen von Primäraffekt fiel die Reaktion bei 9 Fällen negativ aus. Uniforme stark positive Reaktion bei 51 unbehandelten Fällen von sekundärer Syphilis. Bei 5 von 25 Fällen von tertiärer Syphilis, einem von 23 Fällen von latenter Syphilis, einem von 62 Fällen von kongenitaler Syphilis, 5 von 47 Fällen von unbehandelter zerebrospinaler Syphilis fiel die Reaktion negativ aus. Bei behandelter Syphilis bestand, wie bei der WR, nicht immer ein Parallelismus zwischen der Stärke der Behandlung und der Serumreaktion. Die Stärke der Kahnreaktion liegt in ihrer diagnostischen Bedeutung, nicht in ihrer Anwendung als Kontrolle der Behandlung. Was die Spezifität betrifft, so fanden sich zwei schwach positive und eine positive Reaktion bei Nichtsyphilitikern. Die Reaktion besitzt einen großen Grad von Empfindlichkeit und Spezifität der Syphilis gegenüber. F. Juliusberg-Braunschweig.

Taishin Saito-Tokushima: Über die Verwertbarkeit der Kahnschen Reaktion für die Serumdiagnostik der experimentellen Kaninchensyphilis. (Inst. Robert Koch, Serol. Abt.) Z. Hyg., Bd. 110, H. 4, S. 603.

Bekanntlich ist die WR wie auch die meisten andern Serumreaktionen auf Syphilis beim Kaninchen recht unzuverlässig. In der vorliegenden Arbeit werden nun beim normalen wie beim luischen Kaninchen vergleichende Untersuchungen mit der WR unter Benutzung unspezifischer und eines spezifischen Extraktes sowie der Kahnschen Flockungsreaktion beschrieben. An Kurven wird der Verlauf dargestellt. Es ergab sich, daß die Kahnsche Reaktion, besonders wenn man auch Verdünnungen des Serums anwendet, sehr genau anzeigt, und insbesondere fast nie den Fehler positiver Reaktion beim Normaltier gibt. E. Jacobsthal-Hamburg.

Prunell, A.: La séro-hemofloculation dans la syphilis expérimentale du lapin (Die Blutserum-Flockung bei der experimentellen Kaninchensyphilis). Compt. rend. Soc. biol., Bd. 104, Nr. 21, S. 629.

Die Blutserum-Flockungsmethode des Verf. zeigte sich in vollkommener Übereinstimmung mit der MTR bei experimenteller Kaninchensyphilis in allmählich zunehmender Stärke positiv, während sie bei Kontrolltieren dauernd negativ blieb. Sie ist also spezifisch. E. Levin-Berlin.

Finkelstein, J. A., u. W. G. Aristow-Moskau: Die Zitocholreaktion von Sachs und Witebsky als Verfahren zur Serodiagnostik der Syphilis. (Staatl. Venerol. Bronner-Inst.) Klin. Wschr., 1930, Nr. 23, S. 1073.

Warme Empfehlung der Methode wegen ihrer Empfindlichkeit, Spezifität und Einfachheit. W. Frei-Berlin.

Therapie

Fischer, R.-Wien: Über die spezifische Behandlung der Aortensyphilis. (I. med. Abt. d. allg. Poliklin.) Wien. klin. Wschr., 1930, Nr. 19, S. 598.

Die Behandlung der Mesaortitis luetica ist erfolgversprechend, wenn sie frühzeitig einsetzt. Da die Diagnose oft nicht mit absoluter Sicherheit gestellt werden kann, behandle man auch in nicht sicheren Fällen lieber einmal zu viel als zu wenig, um die günstige Frühperiode nicht zu versäumen. In späteren Stadien ist Heilung selten, Besserung manchmal zu erreichen. Das ungünstige Moment ist hier die Beteiligung der Koronararterien. Ungünstige Ausgänge zuerst vertragener Kuren müssen so aufgefaßt werden, daß die anfängliche Besserung einer Beseitigung des luetischen Gewebes, der spätere deletäre Ausgang einer nachfolgenden Narbenbildung, besonders der Koronarostien entspricht. Um solche Zufälle zu vermeiden, soll vor Beginn einer Kur stets Elektrokardiagramm gemacht werden. Eine weitere Gefahr ist die — durch vorsichtige Dosierung meist vermeidbare — Herxheimersche Reaktion der entzündlichen Herzinfiltrate. Schädigung der Koronararterien bildet absolute Kontraindikation gegen Einleitung einer Kur. Eine solche beginne mit Injektion von 0,075 Neosalvarsan, dann wöchentlich 0,1, 0,15, 0,3. Von nun ab alle 4 Wochen 0,3 bis zur Gesamtdosis von 3,0. Außer Salvarsan höchstens noch Joddarreichung, dagegen nie Hg. Dauer der Behandlung erstreckt sich mit Unterbrechungen über Jahre hin. Negative WR beweist nicht Heilung.
H. Colman-Berlin.

Meyer, A.-Hamburg: Die Behandlung der Aorten- und Herzsyphilis. (Dermat. Klin. d. Krankenh. St. Georg.) Münch. med. Wschr., 1930, Nr. 22, S. 928.

Über die spezifische Behandlung der Aorten- und Herzsyphilis sind die Ansichten geteilt. Todesfälle kommen vor und mahnen zu großer Vorsicht. Über folgen-

Digitized by Google

den Fall wird berichtet: 58½jähr. Mann mit Mesaortitis, Aortenklappeninsuffizienz, Aortenaneurysma und Verengerung der Koronararterien. Pat. hatte sich 1926 infiziert. 1. Kur 1926, reine Wismutkur. 2. Kur 1927 mit Neosalvarsan. 3. Kur Januar 1928 (4,5 Neosalvarsan und 12,0 Bi). 4. Kur März 1928 (3,6 Neosalvarsan und 9,0 Bi). 5. Kur August 1928 (2,25 Neosalvarsan und 12,0 Bi). Abbruch der Kur wegen eines Herzanfalls. 6. Kur Januar 1930 begonnen. Am 17., 22. und 27. Januar je 0,15 Neosalvarsan und 1,5 Bismogenol. Die beiden ersten Injektionen wurden gut vertragen; nach der dritten akute Herzinsuffizienz, die trotz energischer Gegenmaßnahmen zum Tode führte. Nach Ansicht des Verf. handelt es sich um die Folgen einer Herxheimerschen Reaktion, die bei viszeraler Lues häufig erst nach wiederholten Salvarsaninjektionen aufträte. Verf. hat einen Fall erlebt, bei dem ein Pat. mit Aortitis 0,075, 3mal 0,1 g und 1mal 0,3 g Neosalvarsan erhielt. Nach der letzten Injektion trat Encephalitis haemorrhagica mit tödlichem Ausgang auf. Verf. vertritt hierbei die (nicht allgemein anerkannte. Ref.) Ansicht, daß die Encephalitis haemorrhagica nach Salvarsanbehandlung die Folge einer Herxheimerschen Reaktion des Gehirns sei; durch Vorbehandlung mit Hg oder Bi könne die Herxheimersche Reaktion verhütet werden. Als Schema einer chronischen intermittierenden Behandlung wird folgendes angegeben: 5mal 2,0 Bi, danach 2tägig aber Bi und Neosalvarsan (0,15—0,3). Nach 4 Wochen eine zweite und — 12 Wochen nach dieser — eine dritte Kur. Zwischen den einzelnen Kuren Jodkali.

M. Kruspe-Dresden.

Gross, J. B., u. L. M. Blackford: Fatal Hepatogenic Hypoglycemia Following Neoarsphenamine (Tödlich endigende hepatogene Hypoglykämie nach Neosalvarsan). J. amer. med. Assoc., 1930, Nr. 22, S. 1739.

Bisher wurde erst ein Fall von schwerer hepatogener Hypoglykämie ohne weitere Zeichen einer Lebererkrankung mitgeteilt, und zwar von Nadler und Wolfer (Arch. Int. Med., November 1929). Der Fall von Cross und Blackford ist der zweite. Er betrifft einen 38jähr. Mann, der auf Grund stark positiver WR eine energische Behandlung mit Neoarsphenamin erhielt. Nach einer Injektion zu 0,6 und 5 Injektionen zu 0,9 trat ein Exanthem auf. Der Befund ergab neben leichten lokalen Ödemen und einem Erythem am Stamm zunächst nur leichte Steigerung der Reflexe, keine Erscheinungen von seiten der Leber, insbesondere keinen Ikterus. Während des Rückgangs des Exanthems wurde der Pat. schwächer und ruheloser; es traten Verwirrungszustände ein. Die Blutuntersuchung ergab einen geringen Blutzuckergehalt. Trotz Behandlung mit Dextrose nur vorübergehende Erhöhung des Blutzuckers. Der Pat. bekam einen komatösen Zustand, der schnell zum Tode führte. Während der Krankheit waren keine Erscheinungen von seiten der Bauchorgane vorhanden, kein Erbrechen, nur einmal kurz vor dem Exitus; kein Ikterus; der Stuhl hatte normale Farbe. Die Untersuchung der Leber ergab auch nach dem mikroskopischen Bilde eine toxische Hepatitis. Verff. weisen darauf hin, daß die frühzeitige Erkennung der hepatogenen Hypoglykämie von großer Bedeutung ist, da hier die Darreichung von Zucker, per os und intravenös, und die intravenöse Kalkzufuhr eventuell lebensrettend wirken kann. F. Juliusberg-Braunschweig.

Herxheimer, K., u. F. Herrmann-Frankfurt a. M.: Salvarsanschäden und ihre Behandlung. Fortschr. Ther., 1930, Nr. 12, S. 374.

Zur Verhütung von Salvarsanschädigungen dient die Vermeidung von Überdosierungen (maximal 0,6 Neo-Myosalvarsan bzw. 0,3 Silbersalvarsan). Kumulierung wird vermieden, wenn eine Gesamtdosis von 7,5 Neo- oder Myosalvarsan bzw. 4,0 Silbersalvarsan bei wöchentlich zweimaliger Injektion nicht überschritten wird. Verwendung einwandfreier Präparate, klarer Lösungen und langsame Injektion sind weitere Bedingungen. Vorausgegangene Lebererkrankungen mahnen zur erhöhten Vorsicht, wenn nicht gänzlichen Unterlassung der Salvarsanbehandlung. Zur Behandlung des angioneurotischen Syndroms empfehlen sich im akuten Stadium Zufuhr frischer Luft, Kreislaufstimulantien, Adrenalinpräparate und Kalzium, vorzugsweise Kalzium Sandoz intravenös. Die letztgenannten Präparate entfalten auch eine gute prophylaktische Wirkung bei der Wiederaufnahme der Salvarsanbehandlung, welche, wenn der Anfall nicht zu schwer war, 8 bis 10 Tage später, möglichst unter Wechsel des Präparates und niedriger Dosierung erfolgen kann. Eine Kontraindikation für die Salvarsanbehandlung bilden ernste Kreislauferkrankungen, zur Dekompensation neigende Herzfehler und starke Vasolabilität. Während der Salvarsanbehandlung auftretender Juckreiz, insbesondere aber flächenhafte Rötung

Digitized by Google

an den Unterschenkeln erfordern sofortige Unterbrechung der Kur, weil sie die ersten Anzeichen einer stets ernst zu wertenden skarlatiniformen Toxikodermie sind. Äußerlich empfiehlt sich außer Vermeidung des Wassers Puder, Lotio Zinci (Zinc. ox. 10,0. Aqua dest. 35,0, adde Glyzerin 10,0), oder Kühlsalben, innerlich Herzmittel, Adrenalinpräparate und Kalzium. Atropin wirkt manchmal, wenn Adrenalin versagt. Natriumthiosulfat verspricht nur bei frühzeitiger Anwendung (Anfangsdosis 1,0, später weniger) Erfolge. Desensibilisierungsversuche haben noch keine allgemein praktische Bedeutung erlangt. Bei paravenöser Salvarsaninjektion können in die noch liegende Kanüle 5 bis 10 ccm physiologische NaCl-Lösung nachinjiziert werden. Eine intensive Herxheimersche Reaktion nach Salvarsan ist, da es sich um eine vorübergehende Erscheinung mit intensiv antisyphilitischer Wirkung handelt, nicht als Salvarsanschädigung aufzufassen. E. Schröpl-Eger.

Tagesgeschichtliche Nachrichten

Der nächste Kongreß der Slawischen Dermatologischen Gesellschaft findet im Mai 1931 unter dem Vorsitz von Prof. Gjorgjević in Belgrad statt.

Ernannt: Prof. Rudolf Habermann, Sekundärarzt der Dermatologischen Universitätsklinik in Hamburg, zum leitenden Oberarzt der Geschlechtskrankenfürsorge;

Dr. Hans Tittel, Facharzt für Urologie in Leipzig, zum Ehrensenator der Universität Leipzig;

Priv.-Doz. Dr. Hans Biberstein in Breslau zum nichtbeamteten ao. Prof.;

Dr. Funk, Oberarzt der Hautabteilung des Rudolf-Virchow-Krankenhauses in Berlin, zum Chefarzt der neubegründeten Heilstätte für Hauttuberkulöse in Müncheberg bei Berlin;

Priv.-Doz. Dr. W. L. L. Carol zum ordentlichen Direktor der dermatologischen Klinik in Amsterdam an Stelle des abtretenden Prof. Mendes da Costa;

Béla Kollarich zum Chefarzt der dermatologischen Abteilung des alten St. Johannes-Spitals in Budapest.

Gewählt: Prof. E. Pflaumer, Leiter der urologischen Abteilung der chirurgischen Klinik in Erlangen, zum Ehrenmitgliede der argentinischen urologischen Gesellschaft.

Die Jugoslawische dermato-venerologische Gesellschaft wählte zu Ehrenmitgliedern: Almkvist-Stockholm, Civatte-Paris, Ehlers-Kopenhagen, Gougerot-Paris, Jadassohn-Breslau, Kreibich-Prag, Matzenauer-Graz, Milian-Paris, Nicolas-Lyon, Nikolau-Bukarest, Pautrier-Straßburg, Photinos-Athen, Rasch-Kopenhagen, Ravaut-Paris, Reinsberg-Preßburg, Rille-Leipzig, Rost-Freiburg, Tréf-Brünn, zu korrespondierenden Mitgliedern: Hübschmann-Prag, Grzybowski-Warschau, Kapuszczynski-Warschau, Kissmeyer-Kopenhagen, Lomholt-Kopenhagen, Popoff-Sofia.

Prof. Giemsa, Vorsteher der chemischen Abteilung des Instituts für Schiffs- und Tropenkrankheiten in Hamburg, erhielt die Bernhard Nocht-Medaille.

Prof. Paul Grawitz, gewesener Direktor des pathologischen Instituts in Greifswald, bekannt durch seine Forschungen über die Pilze der Dermatomykosen, vollendete am 1. Oktober das 80. Lebensjahr.

Prof. Jeanselme-Paris hielt am VII. internationalen Kongreß für die Geschichte der Medizin in Rom am 22. September einen Vortrag: „Wie schützte sich Europa im Mittelalter gegen die Lepra?"

Nachdruck (auch des Abschnittes „Tagesg. Nachr.") ist ohne Genehmigung des Verlegers nicht erlaubt

Verantwortlich für die Redaktion: für Originalabhandlungen und T.N.: Prof. Dr. J. H. Rille, Leipzig. Für Referatenteil und therapeutische Umfrage: Dr. Fritz Callomon, Dessau

Digitized by Google

Dermatologische Wochenschrift

Nr. 48 (Bd. 91) 29. November 1930

Aus der dermatologischen Abteilung der Charité-Poliklinik in Budapest
(Chefarzt: Dr. Josef Sellei)

Beiträge zur Klinik der Sarkoide[1])

Von

Dr. Ernst Liebner

I. In die Sammelgruppe der Sarkoide gehören Prozesse verschiedener Ätiologie und Morphologie. Ihre gemeinsamen Eigenschaften sind die Multiplizität, der bindegewebige Aufbau der Tumoren und eine gewisse Wachstumsneigung. Nach Kaposi gehören hierher die Mycosis fungoides, die Lymphodermia perniciosa und die drei Typen der Sarcomatosis cutis, nämlich a) das typische melanotische Sarkom, b) das idiopathische multiple Pigmentsarkom und c) eine dritte Erscheinungsform, die sich von den anderen in ihrer oberflächlichen Lokalisation und ihrer Heilbarkeit durch Arsen unterscheidet, ebenfalls in diese Gruppe. Später erweiterte sich die Gruppe durch den Zutritt des Boeckschen Miliarlupoids und des Darier-Roussyschen subkutanen Sarkoids. Die Leukämien und die Mycosis fungoides wurden dagegen symptomatologisch abgegrenzt. Bei der Übersicht der Literatur begegnen uns zahlreiche Widersprüche, die z. T. Jadassohn zu rechtfertigen scheinen, der gegen die Terminologie den Umstand einwendet, daß die Kutanformen klinisch, beide aber, die kutanen und die subkutanen, klinisch und histologisch vom echten Sarkom abweichen. Goeckermann (1), der das Material der Mayo-Klinik untersuchte, rechnet die folgenden Krankheitsbilder in die Gruppe der Sarkoide: 1. das Boecksche Sarkoid, 2. das Darier-Roussysche Sarkoid, 3. den Lupus pernio, 4. das Erythema Bazin, 5. das Wendesche subkutane knotige Tuberkulid. Diese Abgrenzung läßt sich aber mit Rücksicht auf die häufigen Übergangsformen nicht immer durchführen. Nach unseren heutigen Kenntnissen besitzen diese Veränderungen eine gemeinsame Eigenschaft: den Zusammenhang mit der Tuberkulose. Ihre biologischen Beziehungen sind aber verschieden.

II. Das Darier-Roussysche subkutane Sarkoid stimmt mit dem Erythema induratum Bazin fast in jeder Hinsicht überein. Sie unterscheiden sich voneinander bloß durch die Lokalisation und durch den Mangel an Neigung zu zentraler Verkäsung. Die Tuberkulinreaktion ist

[1]) Vorgetragen in der Sitzung der Ungarischen Dermatologischen Gesellschaft 28. Juni 1930.

Digitized by Google

bei beiden stark positiv, die Rezidive treten zumeist im Frühling auf. das histologische Bild entspricht einer indurativen Tuberkulose, der Lungenprozeß ist belanglos. In drei Fällen, die jahrelang beobachtet wurden, habe ich das von J. SELLEI und mir ursprünglich zur Behandlung des Erythema BAZIN und papulonekrotischer Tuberkulide empfohlene Doppelmetallsalz Quecksilber + Arsen (Modenol) erfolgreich verwendet. In einem Falle, bei einem 41jährigen Manne, beobachtete ich das wiederholte Auftreten von Knoten an den Stellen vorausgegangener Tuberkulin- und Modenolinjektionen 3—4 Monate nach der Behandlung. OPPENHEIM (2) war der erste, der die Rolle traumatischer Einwirkungen in dem Pathomechanismus der Sarkoide betonte. In seinem Falle trat das Sarkoid nach Arseninjektion auf. Die sog. Ölsarkoide nach Kampferinjektionen gehören ebenfalls in diese Gruppe. Nach LEWANDOWSKY entsteht in diesen Fällen — infolge Entzündungsvorgängen um den Fremdkörper — zuerst ein Locus minoris resistentiae, wo die eindringenden Bakterien die Bildung eines spezifischen Granuloms veranlassen. Die sich an den Injektionsstellen entwickelnden Knoten entsprachen in meinem Falle sowohl in ihrem histologischen Aufbau als in ihrem biologischen Verhalten vollkommen den Spontanknoten: auf gleiche Weise reagierten sie auf Tuberkulin und Modenol. Bei demselben Kranken beobachteten wir nach Probeexzision einen vorübergehenden deutlichen Rückgang sämtlicher Knoten. Auf diese Erscheinung werden wir später zurückkommen.

Jedenfalls besteht ein gewisser Parallelismus zwischen diesen Beobachtungen und denen von BURROWS und JORSTAD (3), die bei salzvitaminarmer Diät die Aktivierung eines Ölsarkoids und auf Vitamindarreichung den Stillstand desselben beobachteten. Diese Tatsachen beweisen den konditionellen Charakter des Granuloms.

III. Für den tuberkulösen Ursprung des BOECKschen Granuloms spricht die fast immer negative Tuberkulinreaktion, die auch hier, wie bei Lupus pernio, als eine positive Anergie zu betrachten ist. Der Lungenprozeß ist umfangreich, zeigt einen fibrösen Charakter, während das Gewebsbild ein epitheloides Tuberkulum darstellt. Wie im klinischen Bild, sind auch biologisch zahlreiche Abweichungen vorhanden. Ich verweise auf die Fälle von LEHNER, HERCZEG, TARABUCHIN u. a., bei denen die Tuberkulinprobe positiv ausfiel. Die Tuberkulinnegativität ist nach SCHAUMANN bei dem BOECKschen Sarkoid noch ausgesprochener als bei Gesunden. Erkranken diese Patienten an Tuberkulose (er hält den Hautprozeß für ein gutartiges Granulom), so verschwinden die Sarkoide. und die Tuberkulinreaktion wird positiv. In einem Falle von BUSCHKE und JOSEPH (4) traten papulonekrotische Tuberkulide und BOECKsches Sarkoid gleichzeitig auf nebst positiver Tuberkulinreaktion. Alle diese Fälle widersprechen der Theorie, die pathologischen Vorgänge seien bloß die morphologischen Äußerungen der biologischen Verhältnisse. (Ein Fall von VOLK war ein Beweis für die Theorie. In diesem verwandelte sich der nach Masern auftretende Lupus postexanthematicus in disseminiertes Sarcoid vulgare. Nach VOLK ist diese Verwandlung des klinischen und histologischen Bildes die Folgeerscheinung gewisser konditioneller biologischer Bedingungen, weshalb er den Vorgang „sarkoide Reaktion" nannte.)

Digitized by Google

Jedenfalls beweist das Vorkommen tuberkulinpositiver Fälle, daß die biologischen Bedingungen eventuell eine vorübergehende Änderung erleiden können, ohne daß dabei die Umwandlung des groben morphologischen Prozesses beobachtet werden könnte. Andererseits können minimale biologische Veränderungen das klinische Bild ausschlaggebend beeinflussen. So beobachtete man eine rasche Heilung fernliegender Herde sogar nach Probeexzision, wie es bei Granuloma annulare beschrieben wurde. In einem Falle von MEIROWSKY (5) heilten die von der Injektionsstelle fernliegenden Herde nach intratumoraler Injektion von Thorium X. Ich selbst beobachtete restlose Heilung in zwei Fällen nach Probeexzision. Einen dieser Fälle stellte ich in der Sitzung der Ungarischen Dermatologischen Gesellschaft vor (6). Drei Monate lang bestehende Granulome verschwanden in diesem Falle innerhalb drei Wochen. Der umfangreiche, klinisch symptomfreie Lungenprozeß war nur röntgenologisch nachweisbar. Außer den strangigen, disseminierten, kleineren fibrösen Herden waren in dem linken Unterlappen zwei pfenniggroße Herde vorhanden, die wahrscheinlich dem von SCHAUMANN (7) beschriebenen zirkumskripten Granulom entsprachen. Diese wurden bei wiederholten Röntgenuntersuchungen unverändert aufgefunden. Im anderen Falle heilten die seit einem Jahr bestehenden, z. T. annularen Knötchen in vier Monaten nach der Exzision eines Herdes. In beiden Fällen erfolgte die Heilung ohne Narben. Im fibrösen Lungenprozeß war in keinem Falle eine Besserung — wie von VALENTI (8) mitgeteilt — nachweisbar.

IV. In einem Falle erfolgte die Heilung auf Tuberkulininjektion. Der Verlauf dieses Falles war auffallend interessant. Anfangs war die Tuberkulinreaktion negativ. Vier Wochen nach der intrakutanen Tuberkulininjektion entwickelte sich an der Injektionsstelle ein sarkoidartiges Infiltrat, wobei die Tuberkulinnegativität weiter bestand. Nach wiederholten Tuberkulininjektionen heilte dieser Herd gleichzeitig mit den anderen unter Umwandlung der Tuberkulinreaktion ins Positive. Da in diesem Falle keine histologische Untersuchung stattfand, war die Beobachtung mangelhaft. Das Infiltrat an der Injektionsstelle war ein Kutaninfiltrat und erfüllte die oben erörterten Bedingungen der konditionellen Spezifität.

V. Die Granulome entzündlichen Ursprungs gehören in die Gruppe der Tuberculosis indurativa cutanea und subcutanea. In dieser Gruppe bilden sie eine besondere Untergruppe infolge ihrer spezifischen allergischen Verhältnisse (JADASSOHN). Nach J. SELLEI und M. BERGER können sie als „lupoide allergische Reaktion" bezeichnet werden, von den Geschwülsten sind sie aber stets zu unterscheiden[1]). Nach W. JOSEPH (9) unterscheidet man bei den Geschwülsten 4 Arten: 1. echtes Hautsarkom (primär und sekundär), 2. das echte Sarkom von

[1]) In einer jüngst erschienenen Arbeit (Tumor fibrosus syphiliticus; Arch. f. Dermat. u. Syph., 1930) beschäftigt sich SELLEI wieder mit der Frage und kommt zu dem Ergebnis, daß die bei Tuberkulose, Lues, Framboesie usw. entstehenden Knotenbildungen (so die BOECKschen, DARIER-ROUSSYschen Sarkoide) Erscheinungen einer lupoiden, syphiloiden, framboesoiden usw. „allergischen Reaktion" sind und als Sarkoide nur die von M. JOSEPH, SPIEGLER, SELLEI und BERGER u. a. beschriebenen harten, fibrösen Knoten genannt werden können, welche einer spontanen Rückbildung fähig und, wenn auch bisher unbekannt, jedoch sehr wahrscheinlich eine infektiöse Ätiologie haben.

Digitized by Google

KAPOSI, 3. das DARIERsche Fibrosarcoma protuberans, 4. die sarkoiden Geschwülste nach JOSEPH-SPIEGLER. Mit Rücksicht darauf, daß eine einheitliche Auffassung über die diesbezüglichen Fälle noch immer aussteht [GANS und FRIBOES (10) halten z. B. die von MAX JOSEPH beschriebenen Fälle für Lymphogranulomatose], untersuchte ich wieder zwei Mitglieder (Fall 3 und 5) der von J. SELLEI und M. BERGER (11) mitgeteilten, an SPIEGLERschem Tumor leidenden Familie in Zusammenhang mit den Granulomen. Die Befunde beider Kranken entsprachen im großen und ganzen dem von J. SELLEI und M. BERGER im Jahre 1925 beschriebenen Zustand. Der Unterschied bestand in der atrophischen pigmentierten Zurückentwicklung einiger Herde bei beiden Kranken, ferner in einigen im letzten Jahr entwickelten neuen Tumoren im Fall 5, den ich in der Maisitzung der „Ungarischen Dermatologischen Gesellschaft" in Budapest vorstellte. Der Lungenbefund war bei beiden Kranken negativ. Die intrakutane Tuberkulinreaktion fiel mit der Verdünnung 1:200000 stark positiv aus. Eine Herdreaktion war in den Tumoren nicht zu beobachten. Im Verlaufe von zwei Monaten nach der Exzision erfolgte keine Regression. Das Infiltrat der Injektionsstellen heilte in einem Falle in 10, im anderen in 7 Tagen.

VI. Es gibt noch einen erwähnenswerten Umstand. Das klinische Bild entspricht vollkommen dem des entzündlichen Granuloms. Eine makroskopische Unterscheidung ist um so weniger möglich, als narbige regressive Prozesse bei beiden aufzutreten scheinen. In unseren Fällen erfolgte die Regression spontan und sehr langsam. Die zuerst mitgeteilten Fälle von KAPOSI und KÖBER heilten auf Arsen, die von W. JOSEPH auf Röntgenbehandlung. Letzterer Autor kontrollierte das Heilungsstadium auch histologisch und fand eine auffallende Ähnlichkeit mit dem Fibrosarkom. Die atrophische Regression ist bei Geschwülsten ungewöhnlich, weshalb diese Tumoren auch von den echten streng abzugrenzen sind. Das DARIERsche Fibrosarkom gehört dagegen zu den echten Tumoren.

Über die histologischen Verhältnisse berichtet LUDWIG PUHR und ich verweise auf seine Arbeit.

Literatur

1. GOECKERMANN, Arch. of Dermat., 1928, 18. — 2. OPPENHEIM, Arch. f. Dermat., 1913. — 3. BURROWS u. JOBSTADT, J. amer. med. Assoc., 1927, Bd. 88. — 4. BUSCHKE u. JOSEPH, Dermat. Wschr., 1929, 269. — 5. MEIROWSKY, Zbl. Hautkrkh., 23, 33; 23, 335; 26, 74. — 6. LIEBNER, Zbl. Hautkrkh., 32, 38. — 7. SCHAUMANN, Ann., 1926. — 8. VALENTI, Radiol. med., 1928, 15. Ref. Zbl., 29, 530. — 9. JOSEPH, W., Arch. f. Dermat., 1928, 154. — 10. FRIBOES, Dermat. Z., 1917, Bd. 24. — 11. SELLEI u. BERGER, Arch., Bd. 150, H. 1.

Digitized by Google

Aus der dermatologischen Abteilung des Rudolf-Virchow-Krankenhauses Berlin
(Dirig. Arzt: Prof. Dr. A. Buschke)

Über Daueralopezien bei Mykosen des behaarten Kopfes nach Röntgenbestrahlung

Von

Prof. Dr. A. Buschke und Dr. Rolf Doctor, Hilfsarzt

Im Jahre 1920 wurden auf unserer Abteilung 3 Geschwister, 2 Mädchen im Alter von 9 und 6, und 1 Knabe im Alter von 12 Jahren wegen Mikrosporie behandelt. Da wir damals auf unserer Abteilung noch keine eigene Röntgenstation wie heute hatten, geschah die Röntgenbestrahlung zum Zwecke der Epilation in dem unter Leitung von Prof. Dr. Levy-Dorn stehenden Röntgeninstitut. Nach den dort vorhandenen Notizen war die verabfolgte Röntgendosis bei jedem Kinde die gleiche, nämlich 3 Felder zu je 12 X mit $\frac{1}{2}$ mm Aluminiumfilterung, was heute ungefähr einer H.E.D. entspricht. Während beide Mädchen die Röntgenapplikation gut vertrugen, stellten sich bei dem Knaben Erbrechen und Temperaturanstieg bis 37,5° ein. Bei allen dreien notierten wir ein Erythem, die Epilation setzte bei allen 3 Kindern etwa 8 Tage nach der Bestrahlung ein und war am 19. Tage nach der Röntgenbehandlung beendigt. Die Kinder konnten zur weiteren Behandlung in die Ambulanz entlassen werden und waren dann rezidivfrei geheilt. Während nun bei dem 12jährigen Jungen und 9jährigen Mädchen der Haarwuchs bald wieder einsetzte, blieb bei dem 6jährigen Mädchen, welches heute 18 Jahre alt ist, eine Alopezie bestehen, und da sie infolge dieser Alopezie Schwierigkeiten hat, eine Stellung zu erlangen, stellt sie Schadenersatzansprüche. Hervorgehoben sei noch, daß das Kind kurz vor der Behandlung Masern überstanden hatte. Für die Entschädigungsfrage ist es nun von Wichtigkeit, die Ursache dieser totalen Alopezie aufzuklären. Bei der Bedeutung des Röntgeninstituts und seines Leiters und den vorliegenden Notizen erscheint es ausgeschlossen, zumal auch im Hinblick auf die Restitution der Haare bei den beiden anderen Kindern, daß hier ein technischer Fehler vorlag. Die Dosierung entspricht ungefähr unserer heutigen, wenngleich wir es vorziehen, etwas unter der Erythemdosis zu bleiben; besonders bei jüngeren Kindern. Die Röntgenwirkung scheint sogar bei dem Knaben noch intensiver gewesen zu sein, da er Erbrechen hatte, was ja meist auf eine Gehirnreizung bezogen wird. Als Ursache für die Daueralopezie ließe sich hier anführen, daß es sich eben um ein viel jüngeres Kind handelte, dessen Hautorgan und Haarkleid gegenüber der Röntgenbehandlung vielleicht empfindlicher war als die Haut der beiden älteren Kinder. Ferner wäre es auch nicht ausgeschlossen, daß die überstandenen Masern das Haarkleid empfindlicher gemacht haben. Wissen wir doch von mehreren Infektionskrankheiten, wie Grippe, Scharlach, Typhus, allerdings am wenigsten von Masern, daß sie zu Haarausfall führen können.

Wir haben uns nun bemüht, durch Studium der Literatur vielleicht noch einen besonderen Anhaltspunkt für die Differenz in der Wirkung

Digitized by Google

der Röntgenstrahlen bei diesen Kindern zu gewinnen. Im Verhältnis zu der Häufigkeit der Mikrosporie, für welche bis vor mehreren Jahren die Röntgenbehandlung ja die Methode der Wahl war, findet man verhältnismäßig wenig Mitteilungen über analoge Schädigungen:

I. MENSCIKOW sagt in einer Arbeit „Bemerkungen zur Röntgenbehandlung der mykotischen Krankheiten des Kopfes", daß auch bei richtiger Technik der Röntgenbestrahlung eine dauernde Alopezie auftreten könne. A. SOILAND glaubt, mehrere Fälle von Haarkrankheiten beobachtet zu haben, wo trotz genauester Dosierung Schädigungen aufgetreten sind. Er nimmt an, daß diese nur aus Idiosynkrasie gegen die Röntgenstrahlen erklärt werden können, über deren Vorhandensein bekanntlich die Ansichten geteilt sind. Abwechselnden Ausfall und kompletten Wiederersatz der Haare über einer Stelle, die zwei Jahre vorher einer regelrechten Röntgenepilation unterzogen wurde, beobachtete MURERO; es handelte sich um einen Herd an der linken Schläfengegend, der durch Achorion hervorgerufen war. Es fand eine partielle Röntgenepilation statt. Nachdem die Behandlung beendet war, setzte wieder voller Haarwuchs ein. Zwei Jahre später trat ohne ersichtliche Ursache im Bereich der bestrahlten Stelle totaler Haarausfall wie nach der Röntgenbestrahlung ein. Die Haare wuchsen aber nach einiger Zeit spontan wieder. Ausfall und Wiederwachsen der Haare wiederholte sich nach einem halben Jahre noch einmal. Der Referent vermutet, daß es sich bei dieser Form des wiederholten Haarausfalles um eine besondere neurotrophische Störung im Anschluß an den lähmenden Einfluß der Röntgenstrahlen auf die Haarpapillen in der bestrahlten Haut bei einem Individuum mit einer Dysfunktion der endokrinen Drüsen und des Sympathikus handelt. WAUGH beschreibt einen Fall, wo ein 10jähriger Knabe wegen eines Haarausfalles unbekannter Ursache 4 Röntgenbestrahlungen erhielt. Nach 4 Jahren setzte eine völlige Alopezie in einer Ausdehnung von 7,6 cm von Schläfe zu Schläfe mit Teleangiektasienbildung über die Hinterhauptsgegend reichend ein. Hier müssen wir wohl eine zu starke Dosierung annehmen, wofür eben die Teleangiektasien sprechen. BRANIE sah bei einem Material von 250 Mikrosporien nur in einem Falle dauernde Kahlheit in einem zirkumskripten kleinen Areale.

MATHIS beobachtete bei einem 32jährigen Patienten mit Kopfekzem, das in 8 fraktionierten Röntgenbestrahlungen erfolgreich behandelt wurde. Heilung. Nach völliger Abheilung trat ein Rezidiv ein, das nach kurzer Zeit in eine totale Alopezie mit starker Trockenheit der Haut überging. Während GUTTMANN an einem großen Material von Mikrosporie und Trichophytie nach Röntgenapplikation nur leichte Störungen, wie Schwindel, Kopfschmerzen, Erbrechen beobachtete, sahen BUSCHKE und KLEMM gelegentlich Dermatitiden, sogar mit oberflächlicher Ulzeration und Alopezie nach Röntgenbestrahlung. BUSCHKE stellte in der Berliner Dermatologischen Gesellschaft 1926 ein Mädchen vor, das 1920 wegen einer Mikrosporie anderweitig bei einem bekannten Röntgenologen bestrahlt worden war und eine ausgedehnte Alopezie aufwies. Auch die stehengebliebenen Kopfhaare gingen noch sehr stark aus. Bei einer gleichzeitig bestrahlten Schwester war zwar keine Alopezie vorhanden, aber es bestand ein starker Haarausfall. Ob vielleicht diese Patientinnen mit den zuerst

Digitized by Google

erwähnten identisch waren, konnten wir leider nicht feststellen, da wir die erstgenannte Patientin nicht untersuchen konnten. Es finden sich allem Anschein nach in der Literatur zwar wenig Mitteilungen über diese Röntgenschädigungen, aber mutmaßlich werden diese Fälle, die ja sehr bedauerlich sind, nicht alle publiziert. In den Fortschritten auf dem Gebiete der Röntgenstrahlen (2. Heft 1927), Materialiensammlung der Unfälle und Schädigung in Röntgenbetrieben, wird unter Störungen des Haarwuchses berichtet, daß ein 15jähriger Knabe und eine 11jährige Schwester, in gleicher Weise mit Röntgenbestrahlung behandelt, eine völlige Daueralopezie bekamen. Leider ist hier über die Dosierung und die sonstige Behandlung nichts angegeben, so daß über die Genese dieser Alopezie etwas Sicheres sich nicht sagen läßt.

Diese in der Literatur mitgeteilten Fälle von Röntgenschädigungen des behaarten Kopfes müssen uns veranlassen, sehr vorsichtig in der Dosierung bei dieser Therapie vorzugehen. Aber es scheint, daß selbst bei größter Vorsicht eine solche Schädigung sich mit Sicherheit nicht vermeiden läßt, weil evtl. hormonale oder Sympathikusstörungen vorliegen, die eine geringere Widerstandsfähigkeit der Haarpapille bedingen, wie das Buschke und Peiser durch ihre Thalliumversuche bewiesen haben. Wissen wir doch, daß Störungen vasomotorischer Art, außerdem Dysthyreoidismus, Dysovarie, hypophysäre Störungen, überhaupt Dysfunktion der Drüsen mit innerer Sekretion, besonders auch in der Pubertät, nach der Schwangerschaft, im Klimakterium, zentralnervöse Erkrankungen, Stoffwechselstörungen und Infektionskrankheiten, Alopezie bedingen können. In einer besonderen Arbeit haben Buschke und Peiser auf die endokrine Entstehungsweise der Alopezia areata hingewiesen[1]). Es kann nun vorkommen, daß, wenn zu solchen Störungen noch die Schädigung durch Röntgenstrahlen kommt, trotz exaktester Dosierung, sich eine Daueralopezie entwickelt. Es wird deshalb zweckmäßig sein, vor jeder solcher Behandlung auf diese Dinge zu achten und durch Aufnahme eines genauen Allgemein- und Blutstatus und einer Grundumsatzbestimmung wenigstens nach Möglichkeit solchen Folgen vorzubeugen. Leider haben wir ja zur Prüfung des endokrinen Status noch keine sicheren Methoden. Hinzu kommt dann noch die eventuelle Idiosynkrasie gegen Röntgenstrahlen, die wir leider vorher nicht feststellen können. Wir möchten durch unsere Mitteilung anregen, allen diesen Fragen, besonders bei Fällen, die eine ähnliche Schädigung erhalten haben, nachzugehen und sie doch im Interesse der Klärung dieser praktisch wichtigen Fragen zu publizieren. In unserem Falle waren wir leider nicht in der Lage, die Patientin bisher nach diesen Richtungen zu untersuchen.

Diese Vorgänge neben der Schwierigkeit der Röntgenbehandlung bei Masseninfektionen waren auch die Veranlassung für mich, die Thalliumbehandlung, die ja natürlich nicht bei jedem Fall angewandt zu werden braucht, zu propagieren. Aber auch diese Behandlung muß mit unend-

[1]) Dieser Zusammenhang wird auch erwiesen durch eine Beobachtung von uns, bei der es bei einer malignen, jeder sonstigen Therapie trotzenden Alopecia areata eines Knaben durch Thyreoidea gelang, völliges Wiederwachsen zu erzielen (vgl. Dermat. Gesellschaft). Auch durch Thallium aceticum ist uns das einmal bei einem Kinde gelungen.

Digitized by Google

licher Sorgfalt in der Dosierung und der Untersuchung der Kinder, welche am besten einige Jahre unter der Pubertät sich befinden müssen, ausgeführt werden, wenn nicht Fehlschläge und unangenehme Nebenwirkungen bis zu Todesfällen, die allerdings bisher meistens durch falsche und leichtfertige Dosierung zustande gekommen sind, sich ereignen sollen. Um den Schädigungen zu entgehen, sowohl bei der Thallium- wie bei der Röntgenbehandlung, habe ich dann zusammen mit LANGER die Kombination von Thalliumbehandlung und Röntgenbehandlung angegeben, wobei es möglich ist, sowohl die Thalliumdosis wie die Röntgendosis weit von der toxischen entfernt zu halten. Die Erfahrungen darüber sind nicht einheitlich. Aber gerade in letzter Zeit teilte der Leiter des Röntgeninstituts der Universität Pavia mit, daß er bei 100 Fällen bei geeigneter Dosierung mit dieser kombinierten Methode ausgezeichnete Resultate gehabt hätte, so daß sich diese Methode, wie wir es auch zum Teil mit Erfolg versucht haben, sogar für Erwachsene verwerten läßt, während die Volldosierung des Thallium aceticum zur Epilation 8—9 mg, nur bei ganz kleinen Kindern 5 mg, selbst bei Kindern an und jenseits der Pubertätsgrenze nicht nie ganz ohne wenn auch ungefährliche Nebenwirkungen ist. Ob auch bei der Thalliumbehandlung eine Daueralopezie sich entwickeln kann, erscheint mir nach der Kenntnis der Literatur und meiner eigenen Erfahrungen höchst fraglich. Ich fand nur einen von RITTER erwähnten Fall, dessen Beobachtungszeit aber viel zu kurz war, um zu sagen, daß eine definitive Alopezie vorlag. Nach allen sonstigen Erfahrungen kommt nach einer Thalliumbehandlung das Haarkleid schnell, manchmal zu schnell für die Behandlung wieder. Wir selbst haben nie eine irgendwie schwerere Nebenerscheinung beobachtet, denn die gelegentlich festgestellten Knieschmerzen sind bedeutungslos und gehen in wenigen Tagen zurück. Dagegen haben wir zum Beweis für die kolossale Umstimmung des Haarapparates durch Thallium eine nahezu völlige Heilung der sog. Moniletrix beobachtet, die nun schon 2 Jahre vorhält, etwas, was bisher noch nie gelungen war. Wir möchten aber zum Schluß die Aufmerksamkeit noch auf eine andere Methode der Mikrosporiebehandlung lenken, die sich uns allerdings erst in einem Fall bewährt hat, einen zweiten[1]) haben wir zur Zeit in Behandlung, das ist die Behandlung mit BUCKYschen Grenzstrahlen. Hierbei ist die Mikrosporie ohne Entfernung der Haare geheilt und BUCKY meint, daß eventuell diese Methode durch eine gering dosierte Thalliumbehandlung, die doch möglicherweise zusammen mit den Grenzstrahlen auf die Pilze wirken könnte, sich eventuell noch aussichtsreicher gestalten ließe. Darüber müssen weitere Erfahrungen entscheiden.

Literatur

SOILAND, ALBERT, Acta radiol., 1926, Bd. 7, H. 1, 6, S. 523/27. — WAUGH, Röntgenstrahlenalopezia. Arch. of Dermat., 1925, Bd. 12, Nr. 3. — MURERO, Giorn. ital. Dermat., 1925, Bd. 66, H. 2. — BRANIE, I. F. CARTER, Röntgenbehandlung der Mikrosporie am Schädel. West-London Med. J., 1926, Bd. 31, Nr. 4, S. 217/18. — GUTTMANN, Dermat. Wschr., 1921, Bd. 73, Nr. 42, S. 1123. — BUSCHKE u. G. KLEMM, Med. Klin., 1920, Nr. 45, S. 1158. — MENSCIKOW, I., Moskov. med. Z., 1926, Nr. 8, S. 29/31. — MATHIS, New York Acad. of Med. Sect. on Dermat. a. Syphil., 1926, Bd. 13, Nr. 5, S. 729. — GAWALOWSKI, KARL,

[1]) Auch dieser ist geheilt.

Digitized by Google

Ceska dermat., Jg. 3, H. 2. — Chargin, Arch. of Dermat., Bd. 7, Nr. 4. — Hess, P., Dermat. Z., 1921, S. 333. — Blumenthal, F., Dermat. Z., 1920, Bd. 30. — Barker, H. W., Proc. roy. Soc. Med., 1921, Bd. 14, Nr. 5. — Haas, Ludwig, Dtsch. med. Wschr., Jg. 48, Nr. 34. — Lévy-Fränkel, Presse méd., Jg. 30, Nr. 52. — Abuani, Raggi ultravioletti, 1925, Jg. 1, Nr. 7. — Buschke, Berl. Dermat. Gesellschaft vom 22. VI. 1926. — Buschke-Peiser, Klin. Wschr., Jg. 5, Nr. 22, S. 977. — Buschke-Langer, Münch. med. Wschr., Jg. 73, Nr. 20, S. 815. — Buschke-Langer, Dermat. Wschr., 1927, Nr. 40, S. 1390. — Buschke-Langer, Ther. d. Gegenw., 1927, S. 352. — Fiocco, Giorn. ital. Dermat., 1925, Bd. 66, H. 4, S. 1287. — Doczy, G., Dermat. Wschr., 1929, Nr. 45, S. 1806.

Ein weiterer Fall von Hautdiphtherie, der mit einer diphtherischen Affektion des Auges begonnen hat

Von

Dr. H. Behdjet, Chef der syphilo-dermatologischen Abteilung des Guraba-Spitals (Stambul) und Dr. Osman Chebefeddin, Chef der Abteilung für Infektionskrankheiten des Guraba-Spitals (Stambul)

(Aus dem Französischen übersetzt vom Arbeitssanatorium Agra)

Wir waren in einem kurzen Zeitabschnitt Zeugen von einem zweiten Fall von Hautdiphtherie, dessen Ausgangspunkt eine Augendiphtherie war.

Wie allgemein bekannt, ist die Hautdiphtherie fast immer sekundär. Die Seltenheit der von einer Augendiphtherie ausgehenden Hautdiphtherie bestimmt uns, folgende Beobachtung zu veröffentlichen.

Es handelt sich um ein Mädchen, das man in unsere Poliklinik gebracht hat und das 20 Tage vorher an Diphtherie, die vom Auge ihren Ausgangspunkt nahm, erkrankt war. Bei der Untersuchung zeigte es sich uns mit geschlossenem Auge, dessen Wimpern durch serös-eitrige Sekretion verklebt waren. Die Augenlider waren ödematös und geschlossen und konnten nicht spontan geöffnet werden. Die Haut des Oberlides war stark ödematös von roter Farbe und hing über das Unterlid herunter. Die Bindehaut der Lider zeigte intensive diffuse Injektion.

Das Kind litt damals an charakteristischer Lichtscheu. Auf der Bindehaut sah man graue Fibrinflocken. Die präaurikulären und zervikalen Lymphdrüsen sind geschwollen und schmerzhaft.

Aus den Nasenlöchern fließt bräunlicher blutiger Eiter. Die Haut des Kinns bot einen impetiginösen Anblick, und auf der Stirn sah man eine Dermatitis nach Art eines Ekzems. Das Aussehen des Ausflusses aus der Nase, die Entzündung eines Auges, das Fieber veranlaßten uns, dem Anfang des Krankheitsverlaufs bei diesem Kinde nachzugehen.

Die von der Mutter erhobene Anamnese ergab, daß die Krankheit vor 20 Tagen mit einer Schwellung der Augenlider eines Auges angefangen hatte, dessen Sekretion im Laufe der Nacht die Wimpern zum Verkleben brachte. Am inneren Augenwinkel bildete sich eine harte Kruste, und nur durch wiederholte Waschungen mit Borwasser gelang es der Mutter, mühsam die Verklebungen der Augenlider der kleinen Pat. am Morgen zu lösen. Sie erzählte uns auch, daß das Kind an heftigem Jucken litt, das sich in unfreiwilligem Kratzen mit den Händen und Ellenbogen und, wenn die Gelegenheit vorhanden war, durch Reiben am Boden äußerte; zudem schloß es aus Lichtscheu die Augen.

Das Kind zeigte im Gesicht ein impetiginöses Ekzem mit Borken, die jedoch nicht die Kennzeichen einer echten Impetigo aufwiesen. Sie hatten nicht das Aussehen einer Streptokokkenaffektion nach Tilbury Fox und auch nicht die Eigenschaften einer Staphylokokkenaffektion der Haut nach Bockhart. Das Kinn, das mit dicken zusammengebackenen blauschwarzen Krusten bedeckt war, zeigte impetigoartiges Aussehen. Auf den Wangen waren Bläschen, ähnlich wie bei Varizellen, zu erkennen.

Nachdem diese Bläschen platzten und die Borken abgehoben wurden, quoll eine trübe, eitrige, klebrige Flüssigkeit hervor, die unsere Aufmerksamkeit erweckte. Das

Digitized by Google

Abheben dieser Borken erzeugte beim Kind heftigen Schmerz, auf den es mit Schreien und Abwehrbewegungen antwortete.

An der Stirn und an der Haargrenze sah man ebenfalls eine oberflächliche Dermatitis, von schwarzen Borken bedeckt, deren Abheben eine leichte Blutung hervorrief.

Die Hautläsionen waren im großen und ganzen polymorph. Auf der Mundschleimhaut, im Rachen und auf den Tonsillen war kein Defekt zu erkennen. Die Nasenlöcher waren zugeschwollen, rot, von schwarzen Borken bedeckt, und die blutig-eitrige Absonderung, die aus ihnen hervorquoll, bedeckte die Oberlippe. Die entzündete und ödematöse Nasenschleimhaut zeigte einige oberflächliche Ulzerationen. Die Nasengänge waren fast geschlossen, das Kind konnte nur mit Mühe atmen.

Die Ausstriche von Nasenschleimhaut, Auge und Hauteffloreszenzen zeigten schon bei der direkten Färbung typische Bazillen. Die Kulturen auf koaguliertem Serum waren auch positiv.

Wir sehen daraus, daß die Krankheit am Auge angefangen, sich über das Gesicht ausbreitete, und daß daran anschließend die Nasendiphtherie aufgetreten war.

Nach diesen klinischen und bakteriologischen Befunden zögerten wir nicht, unsere kleine Pat. mit Antidiphtherieserum zu behandeln. Wir gaben ihr zuerst 4000 Einheiten, und da sich keine merkliche Besserung zeigte, am folgenden Tag nochmals 4000; am 3. Tag war das Auge abgeschwollen, der Ausfluß aus der Nase hatte abgenommen, die Hautulzera reinigten sich; am 5. Tag erhielt die Kranke noch 2000 Einheiten. Nach einer Woche waren die Hautläsionen ganz verschwunden, nur eine livide Röte war an ihrer Stelle geblieben. Das Auge war von normalem Aussehen und der Ausfluß aus der Nase hatte vollständig aufgehört.

Die Bedeutung der Alopecia frontalis in der Deszendenzlehre

Bemerkungen zu der Arbeit von Poór in Nr. 38, 1930

Von

San.-Rat Dr. Leonhard Leven in Elberfeld

1. Die Ausführungen Poórs können zu Unklarheiten über den Begriff der Idiokinese Anlaß geben. Man versteht unter einer solchen die Ursache von Idiovariationen, also von Veränderungen im Gefüge der Erbanlagen. Die idiokinetischen Faktoren müssen wir, da das Idioplasma chemisch-physikalisch bestimmt ist, auch in chemisch-physikalischen Vorgängen suchen, und wir wissen heute, daß es wahrscheinlich möglich ist, auf ganz verschiedene Weise — auf chemischem Wege, durch Radium- und Röntgenstrahlen, durch Temperatureinflüsse ... — Idiovariationen auszulösen. Durch die Mutation ändert sich die bisherige Reaktionsweise der Erbmasse, es entsteht eine neue Eigenschaft, eine neue Reaktionsweise, über deren Bestand dann Auslese entscheidet. Das aber hat P. wohl nicht im Auge, sondern er meint wahrscheinlich nur, wenn ich ihn recht verstehe, daß die schon vorhandene ererbte Reaktionsweise infolge hormonaler Einwirkung sich bei dem männlichen Individuum mit Eintritt der Pubertät geltend macht, ausgelöst wird, und daß unter dem Einfluß der hormonalen Sekretion die Gestaltung des Kopfhaarwuchses in beiden Geschlechtern verschieden in die Erscheinung tritt. Wenn P. die Sachlage in dieser Weise auffaßt, erscheint der Ausdruck Idiokinese schlecht gewählt, denn eine solche führt, wie ausgeführt, zu einer neuen Reaktionsweise durch Änderung der bisherigen Genstruktur. Und auch P.s Definition der Idiokinese erscheint nicht ganz zutreffend, wenn er sich dahin äußert, daß man mit diesem Ausdruck alle jene Veränderungen bezeichne, „die auf einer durch die Erbanlage bedingten (von mir gesperrt) Änderung des Idioplasmas beruhen". Wie aus dem vorher Gesagten hervorgeht, beruht die Idiovariation auf chemisch-physikalischen Prozessen ganz allgemein.

2. Stein hat die Calvities front. adolesc. als absolutes Geschlechtsmerkmal der Männer bezeichnet; diese Auffassung wird freilich von Buschke und Gumpert bestritten. Mit der Frage der Alopecia praematura ist diejenige der Glatzenbildung eng verknüpft; es handelt sich um verwandte Zustände, und so betrachte ich im folgenden beide gemeinsam. Die Glatzenbildung kommt bekanntlich familiär vor, und sie tritt besonders im männlichen Geschlecht auf, während Frauen sehr selten

Digitized by Google

eine Glatze haben; der Erbgang scheint dominant zu sein. Häufig geht ihr eine Seborrhoe vorauf, die sich ihrerseits auch in familiärer Häufung und in stärkeren Graden vorzugsweise bei Männern vorfindet. Es scheinen hier also Beziehungen erblicher Natur vorzuliegen, über die wir indes noch nichts Rechtes wissen. Bei Eunuchen soll keine Glatzenbildung vorkommen, während wenigstens die Calvities frontalis bei Frauen mit hormonaler Dysfunktion — viriler Typ — auftreten soll. Dieses ganze Verhalten spricht erbbiologisch für eine geschlechtsbegrenzte Dominanz, und es liegt insbesondere mit Rücksicht auf die Verhältnisse bei der operativen Entfernung der Keimdrüsen nahe, dabei an eine natürlich auch ihrerseits erbanlagenmäßig bestimmte Hormonwirkung zu denken. Nicht unerwähnt möchte ich lassen, daß DOROTHY OSBORN die Glatzenbildung als einen Dominanzwechsel nach dem Geschlecht auffaßt. Es gibt, wie uns bekannt, bei Schafen Erbanlagen, die im männlichen Geschlecht schon bei heterozygotem Vorhandensein Hornbildung bewirken, im weiblichen aber nur bei Homozygotie. Mit anderen Worten: eine solche Erbanlage verhält sich im männlichen Geschlecht dominant, im weiblichen rezessiv. Es würde also im männlichen Geschlecht bei der Anwendung auf die Glatzenbildung schon bei heterogametischem Vorhandensein eines Hypotrichosefaktors Kahlheit eintreten, beim weiblichen nur bei homogametischem. Daß man aber bei dieser OSBORNschen Theorie nicht ohne Beihilfe der hormonalen Sekretion auskommt, scheint mir daraus hervorzugehen, daß man bei einer so verbreiteten Erbanlage wie derjenigen zur Kahlheit doch häufiger homozygotische Frauen, also Frauen mit einer Glatzenbildung, wie sie im männlichen Geschlecht auftritt, sehen müßte, als es de facto der Fall ist. Man kann z. Z. wohl nicht mehr sagen, als daß eben die verschiedene Hormonwirkung bei beiden Geschlechtern eine Rolle im Sinne der Verstärkung der Geschlechtsdifferenzen spielt, wie sie dies auch sonst tut, daß je nach dem Grade der Hormonkraft der Geschlechtscharakter auch hier stärker oder schwächer hervortritt und daß bei Abschwächung des geschlechtseigenen Hormons die Erscheinungen des Intersexes je nach der Intensität des Fortfalles zum Durchbruch kommen. Ob hierbei die GOLDSCHMIDTsche Theorie der Valenzverhältnisse bei der Geschlechtsbestimmung eine Rolle spielt, sei dahingestellt: eine Erörterung dieser Frage würde sich zu sehr in Hypothesen verlieren.

3. Bei dieser Sachlage kommt also die erbliche Anlage der Zellen im Verein mit der Hormonwirkung zur Geltung, und ich glaube bei dieser Auffassung im großen ganzen mit POÓR Hand in Hand zu gehen. Nicht zustimmen kann ich ihm indes darin, daß er die Fälle, in denen die Sekretionsstörungen durch paratypische Umstände — Kastration, Ausschaltung durch Krankheit — zustande kommen, von den gewöhnlichen mit der Begründung abtrennt, daß bei ersteren der Zusammenhang mit dem Keimplasma fehle. Ob die Hormonwirkung idio- oder paratypisch abgeschwächt wird oder ganz ausgeschaltet ist, bedeutet für deren Einwirkung auf die erbliche Veranlagung der Zellen nur einen Grad-, keinen Wesensunterschied. Die idio- und paratypisch bedingten Fälle sind zwar in bezug auf die Genese der Störung verschieden, aber die Störung wirkt sich als solche in der gleichen Weise auf die Erbanlagen der Zellen aus, sei es, daß die Hormonwirkung auf idio- oder auf paratypischem Wege eine Veränderung nach der positiven oder nach der negativen Seite hin erfährt.

4. Mit der Erörterung dieser Verhältnisse ist jedoch das Problem keineswegs erschöpft. Das zeigen die KRETSCHMERschen Untersuchungen, denen zufolge eine Beziehung der Glatzenbildung und der Haaranordnung zu bestimmten Körperbautypen besteht. Die Art der Glatzenbildung hängt, wie K. dargetan hat, mit dem konstitutionellen Aufbau der Persönlichkeit zusammen; die Zyklothymen zeigen meist weiches Haar und stärkere Neigung zur Glatzenbildung als die Schizothymen. Dabei ist die Glatze der Pykniker wie poliert, billardkugelartig, mit scharfer Begrenzung gegen den erhaltenen Haarwuchs, bei Schizothymen findet man einen Glatzentyp, der so wirkt, als wenn der Haarboden von Mäusen zerfressen wäre. Zuweilen findet man bei den Schizothymen auch ganz absonderliche Tonsuren auf dem Mittelkopf, während der „Geheimratswinkel" ein Kennzeichen der Zyklothymen ist. Diese Verhältnisse sind in KRETSCHMERS „Körperbau und Charakter" ausführlich behandelt, und ich erwähne sie nur kurz, um darauf hinzuweisen, daß wir außer dem Geschlecht auch noch andere Faktoren bei dem in Rede stehenden Problem zu berücksichtigen haben und daß die ganze Frage sehr kompliziert ist.

Digitized by Google

Der Kampf gegen die Geschlechtskrankheiten in Ungarn

Von

San.-Rat Dr. SIEGMUND SOMOGYI in Budapest

In Ungarn gibt es kein besonderes Gesetz, welches den Kampf gegen die Geschlechtskrankheiten einheitlich richten könnte. (Lex Veneris.) Die Grundlage der Bekämpfung der Geschlechtskrankheiten ist in dem Gesetzartikel für Verwaltung der öffentlichen Gesundheitspflege (G. A. XIV. 1879). Dieses reiht die Geschlechtskrankheiten unter die öffentlicher Anordnung bedürfenden Krankheiten (Zwangsbehandlung), „wenn diese in größerem Umfange verbreitet sind". Diese Maßnahme ist aber in der Praxis nicht durchgeführt. Die Pflegspesen der Geschlechtskrankheiten werden von der Staatskasse getragen. In den Krankenhäusern müssen für die Geschlechtskranken bestimmte Abteilungen errichtet oder wenigstens Betten zur Verfügung gestellt werden.

Die CREDEsche Einträufelung ist seit 1893 vorgeschrieben, als Prophylaktikum ist seit 1912 1%iges Argentum aceticum eingeführt.

In Ungarn ist die Reglementierung eingeführt; die Art und Weise der Reglementation war früher von den örtlichen Autonomien verschieden, doch im Jahre 1926 mit Ministerialverordnung einheitlich geregelt. Diese Verordnung bedeutet der Vergangenheit gegenüber eine Entwicklung, denn sie schafft die Bordelle ab und trachtet die Prostituierten gegen die Ausbeutung der Kupplerinnen und Wohnungsvermieterinnen zu beschützen. Die in die polizeiliche Liste aufgenommenen Prostituierten werden wöchentlich zweimal von dem Polizeiarzt oder von dem behördlichen Arzt untersucht. Mit der Untersuchung können auch die Fürsorgestellen der Geschlechtskranken betraut werden. Bei den Prostituierten muß jährlich zweimal Wassermannuntersuchung durchgeführt werden; diese Untersuchungen werden von dem Ung. Staatl. Hygien. Institut oder dessen Filialen auf dem Lande besorgt. Die Zahl der registrierten Prostituierten ist jetzt im ganzen Lande etwa 1800.

Während des Krieges wurde die Bekämpfung der Geschlechtskrankheiten von einem Regierungskommissar (Prof. NÉKAM) geleitet, der in der Verwirklichung seines großzügigen, auf alle Details bezüglichen Arbeitsprogrammes durch die Revolutionen und die Verstümmelung des Landes verhindert wurde.

Derzeit ist die Bekämpfung der Geschlechtskrankheiten aus administrativen Standpunkte zwischen zwei Ministerien verteilt: zwischen dem Ministerium des Innern und dem Ministerium für Volkswohlfahrt und Arbeitswesen. In Ungarn ist Reglementation; die Regelung der Prostitution wird als eine polizeiliche Aufgabe betrachtet und gehört unter die Leitung des Ministers des Innern. Sämtliche andere auf die Prävention und Krankenbehandlung bezügliche Fragen obliegen dem Minister für Volkswohlfahrt und Arbeitswesen. In den einzelnen Grenzfragen besteht die nötige Übereinstimmung zwischen den zwei Ministerien, die dadurch gefördert wurde, daß der Minister für Volkswohlfahrt zur Leitung des Kampfes gegen die Geschlechtskrankheiten seit 1925 als Ratgeber ein gesellschaftliches Organ, das Antivenerische Komitee des Landesvereins für öffentliche Gesundheitspflege, erwählt hatte. Die Aufgabe dieses Komitees (Präsident Universitätsprofessor E. NEUBER ist: einerseits als Ratgeber des Organs des Ministeriums die einheitliche Leitung der Bekämpfung der Geschlechtskrankheiten, als gesellschaftliches Organ die Verwirklichung der entsprechenden Aufklärungsarbeit sicherzustellen.

Die Arbeit dieses Komitees, als ratgebendes Organ des Volkswohlfahrtsministeriums, wurde durch den Umstand in großem Maße gefördert, daß der frühere Präsident, Obermedizinalrat Dr. EMMERICH BASCH, im Jahre 1929 zum Ministerialkommissär für Bekämpfung der Geschlechtskrankheiten ernannt wurde. Auf Vorschlag dieses Komitees bzw. des Ministerialkommissärs, errichtete der Minister für Volkswohlfahrt in den größeren Städten, industriellen Zentralen Fürsorgestellen für Geschlechtskranke. Zu dieser Zeit besteht in 6 Provinzstädten eine Fürsorgestelle und weitere 26 sind derzeit unter Organisation. Die Fürsorgestellen beruhen auf einer Arbeitsgemeinschaft, welche von der betreffenden Stadt und dem Landes-Sozialversicherungsinstitut getragen wird. Der Leiter ist der Chefarzt der venerischen Abteilung des Krankenhauses, der zugleich der Arzt des

Digitized by Google

Landes-Sohzialversicherungsinstituts ist. Hier müssen wir bemerken, daß in Ungarn sämtliche Aufgaben, welche in Deutschland den örtlichen Krankenkassen und dem Landesversicherungsinstitut geteilt obliegen, in Ungarn durch das Landes-Sozialversicherungsinstitut erfüllt werden (die ärztliche Behandlung der Versicherten und ihrer Familienmitglieder, Geburt, Betriebsunfall, Arzneien, Krankengeld, Entschädigung bei Betriebsunfällen, Waisen- und Invalidenversicherung und die noch vorläufig beschränkte Prävention gegen die Betriebsunfälle, Gewerbekrankheiten, Volkskrankheiten, Säuglingssterblichkeit). In Ungarn gibt es keine freie Ärztewahl, die Behandlung der Kassenpatienten erfolgt durch sogenannte Kreisärzte, bzw. mittels Spezialambulatorien.

In diesem System war die Frage der Fürsorgestellen leicht zu lösen. Die Fürsorgestellen sind zugleich die Ambulatorien für Haut- und Geschlechtskrankheiten des Sozialversicherungsinstituts, d. h. hier werden die Versicherten und deren Familienmitglieder behandelt und mit Arzneien versehen. Die nichtversicherten unbemittelten Kranken werden ebenso hier behandelt und mit Arzneien versehen. Der Chefarzt der Fürsorgestellen ist befugt, für nichtversicherte unbemittelte Kranke Medikamente, darunter auch Salvarsan, zu Lasten der Staatskasse zu verordnen. Nach der Erfahrung stammt das Krankenmaterial in 50—70% aus den Reihen der Versicherten. Die Lasten verteilen sich auch in diesem Verhältnis der Inanspruchnahme zwischen dem Landes-Sozialversicherungsinstitute und den einzelnen Städten. Die Fürsorgestellen werden außerdem vom Minister für Volkswohlfahrt aus seinem eigenen Budget, besonders zur Ergänzung ihrer Ausrüstung, subventioniert. Die Fürsorgestelle ist also gleichzeitig Behandlungsstelle, außerdem gibt sie acht, daß die Patienten ihre ärztliche Behandlung vor ihrer Genesung nicht unterbrechen, sucht die Quellen der Infektion auf und für die Bekämpfung der kongenitalen Syphilis trifft sie mit dem „Stefanie-Verband für Mütter- und Säuglingsschutz", bzw. mit dessen örtlichen Filialen gewisse Vereinbarungen. Dem Leiter der Fürsorgestelle obliegt außerdem die Aufgabe, gemeinsam mit den betreffenden Gesellschaftsorganen gesundheitliche Vorträge zu veranstalten. Zur Erleichterung dieser Aufgabe hat das Antivenerische Komitee gemeinsam mit der Propagandasektion des Ministeriums für Volkswohlfahrt eine Diapositivreihe mit Textbuch verfertigt, Filme angeschafft und Flugschriften schreiben lassen.

Die Fürsorgestellen für Geschlechtskrankheiten stehen unter der Direktive des Ministerialkommissariats und müssen von ihrer Betätigung vierteljährliche Rechenschaft abgeben.

Das Antivenerische Komitee hatte außerdem eine Krankenstatistik des Jahres 1928 zusammengestellt. Die Krankenzählung wurde auf Grund der pflichtigen Meldungen der Ärzte und Institute von dem Landesamt für Statistik errichtet. Das Komitee hat weiter durchgeführt, daß an den Hochschulen Vorträge über Sexualethik, Geschlechtskrankheiten gehalten werden.

Auf Proposition des Universitätsprofessors Neuber, Direktor der Hautklinik Debrecen, in Vereinbarung mit dem Kultusministerium, wurde dort eine systematische Untersuchung auf kongenitale Syphilis und Hautkrankheiten der Schulkinder eingeführt.

Im Kampfe gegen die Geschlechtskrankheiten nimmt auch der „Teleia-Verein" mit einem Ambulatorium in Budapest und mit seiner volkstümlich gehaltenen monatlichen Zeitschrift teil. Dieser Verein wird vom Staate und von der Hauptstadt subventioniert.

Für die Bekämpfung der Geschlechtskrankheiten verwendet das Ministerium für Volkswohlfahrt und Arbeitswesen aus den verschiedenen Budgetposten etwa 1200000 Pengö, die Organe der Sozialversicherung etwa 900000 Pengö. Dem Budget des Ministeriums des Innern fallen außerdem die Lasten der Reglementation zu.

Digitized by Google

Versammlungen

Frankfurter Dermatologische Vereinigung

Sitzung vom 23. Januar 1930

Vorsitzender: K. Herxheimer Schriftführer: R. Kaufmann

Müller, H.-Mainz: Acrodermatitis atrophicans.

50jähr. Mann. Am l. Arm ein bandartiger harter Streifen mit teigiger Schwellung, was an einen Übergang zwischen Sklerodermie und Acrodermatitis atrophicans denken läßt; außerdem früher Syphilis.

L. Isaak hat gleichfalls einen Fall von Acrodermatitis atrophicans mit Lues in der Anamnese beobachtet.

K. Herxheimer bespricht die histologischen Unterschiede zwischen Acrodermatitis atrophicans und Sklerodermie, die absolut nichts Gemeinsames haben. Auch zur Syphilis bestehen keine Beziehungen.

Laufer: Lymphangioma tuberosum multiplex (Kaposi).

22jähr. Mädchen. Lokalisation auf r. Glutäus.

K. Herxheimer hat mikroskopisch die Diagnose sichergestellt.

Finsterlin: Lupus erythematodes.

47jähr. Mann. Beginn vor 10 Jahren, lokalisiert hauptsächlich auf der l. Schläfe.

K. Herxheimer verweißt auf das Befallensein der Lippen.

Baer, H.: Systematisierter Naevus verrucosus des rechten Handtellers.

20jähr. Mann. Bemerkenswert die seltene Lokalisation. Ein 3 cm breiter, hyperkeratotischer, schwarzgrauer Streifen von der Innenseite der Hohlhand nach dem dritten und vierten Finger ziehend. Gutes Resultat durch 20%iges Salizylvaselin und Salizylseifentrikoplast.

K. Herxheimer verweist auf das Befallensein der Lippen.

Baer, H.: Erythrodermie Brocq.

59jähr. Arbeiter. Beginn vor einem Jahr, befallen hauptsächlich Stamm. Rosafarbene, am Rand z. T. bräunlich verfärbte, leicht erhabene, meist ovale, markstück- bis handtellergroße Flecke mit geringer Infiltration, leichte Schuppung.

K. Herxheimer empfiehlt Pilokarpin- oder Schwitzbäderbehandlung.

Aus der Universitäts-Hautklinik:

Muskatblit: Psoriasis und Syphilis II.

23jähr. Mädchen. Seit 3 Jahren Psoriasis, vor 3 Wochen syphilitisches Exanthem. WR positiv. Es ist schwer zu entscheiden, ob das Exanthem auf der Beugeseite der Vorderarme syphilitischer oder psoriatischer Natur ist.

Muskatblit: Lymphogranulomatosis inguinalis.

31jähr. Mann. Beginn November 1929 mit Schwellung der Leistendrüsen, am Genitale keine Veränderung. Leichte Urethritis. Genitale negativ. Temperatur 38,5°. Januar 1930 2 Abszesse in der linken Leiste. Im Eiter keine pathogenen Keime. Die Injektion des Freischen Antigens rief eine entzündliche Papel hervor.

Ph. Schwartz berichtet über 2 Pat. mit Sternbergscher Krankheit, die vollständig ausgeheilt sind.

K. Herxheimer verweist darauf, daß der vorgestellte Fall mit der Sternbergschen Lymphogranulomatose nichts zu tun hat. Wir müssen sie als vierte venerische Krankheit betrachten. Sie ist identisch mit den früher sogenannten strumösen Bubonen.

Ning-Yü: 1. Pemphigus vulgaris.

78jähr. Frau. Beginn Anfang Dezember 1929. Befallen Rumpf und Extremitäten. 17% Eosinophile, leichtes Fieber. Therapie: Gersonsche Diät, lokale Pinselung mit Karboneol. Seitdem geringere Blasenschübe und raschere Überhäutung.

Herrmann: Die Gerson-Diät führt zu Entwässerung und ist daher bei Pemphigus, bei dem Neigung zur NaCl-Retention besteht, indiziert.

2. Dermatitis herpetiformis.

66jähr. Frau. Besserung durch Karboneolpinselung.

Aussprache über den am 31. X. 29 vorgestellten Fall von Lupus vulgaris:

Digitized by Google

Schmidt-La Baume: Die mikroskopische Untersuchung eines exzidierten Stückes hat auffallend viele Tuberkelbazillen ergeben.

K. Herxheimer: Gerade der Befund so zahlreicher Tuberkelbazillen beweist, daß die Gersonsche Diät auf Tuberkulose keinen oder nur geringen Einfluß hat.

Heinrich Baer: Der Einfluß der Gersonschen Diät, in Verbindung mit Höhensonnenbestrahlungen, auf den Verlauf des Erkrankungsprozesses ist unverkennbar. Die schweren Veränderungen des ganzen Armes sind soweit gebessert, daß der Arm gebraucht werden kann. Dagegen bestehen noch zweifellos, besonders im Zentrum der erkrankten Haut, ziemlich ausgedehnte lupöse Veränderungen.

Schwartz, Ph.: Über Haarausfall bei Neugeborenen.

In gemeinsamer Untersuchung mit L. Schwartz und Opitz wurden zahlreiche Neugeborene — Frühgeburten und ausgetragene Kinder — von der Geburt an beobachtet. Es konnte festgestellt werden, daß die Kopfbehaarung der Neugeborenen im allgemeinen gut ausgebildet ist und sich in vielen Fällen als endgültige Kopfbedeckung erweist. Bei vielen anderen beginnt aber kurz nach der Geburt ein Haarausfall, der einige Monate nach der Geburt zur völligen Entblößung der Kopfhaut führen kann. Der Haarausfall geht in derselben Reihenfolge vor sich wie bei Erwachsenen: zunächst „Geheimratsecken", dann schwindet das frontoparietale Haargebiet, und schließlich bleiben nur noch spärliche Reste der okzipitalen und der temporalen — supraaurikularen — Haargebiete. Nach Erreichen dieses Höhepunktes in der Periode des Haarausfalles beginnt der Haarwuchs wieder und bedeckt gewöhnlich noch im ersten Lebensjahre die physiologischen Behaarungsgebiete. Hand in Hand geht eine Deformation der Kopfform. Der Hirnschädel weist eine mehr oder weniger starke ballonförmige Auftreibung auf, die mit Verbreiterung der Suturen und der Fontanellen verbunden ist. Diese Vergrößerung des Kopfumfanges wird als Ursache des Haarausfalles betrachtet. Der sich vergrößernde Hirnschädel überspannt die Kopfhaut und verursacht derart in der Kopfhaut Ernährungsstörungen, zuletzt den Haarausfall. Als Ursache der Vergrößerung des Kopfumfanges wurde in anatomisch-histologischen Untersuchungen ein Erweichungsprozeß in der Marksubstanz des Großhirns nachgewiesen, der mit diffuser Verfettung der Gliazellen einhergeht und mit Hirnschwellung verbunden ist. Die Vergrößerung des Kopfumfanges ist unter allen Umständen eine pathologische Erscheinung. Geht die Hirnschwellung zurück, so nimmt der Kopfumfang ebenfalls ab, auch die Kopfform wird normal, die Kopfhaut ist nicht mehr überspannt, der Haarwuchs kann von neuem beginnen. Der pathologischen Bedeutung des ganzen geschilderten Prozesses entspricht, daß der Haarausfall bei Kindern nachzuweisen ist, die nicht gut gedeihen und neurologische Symptome erkennen lassen.

Schütz: verweist darauf, daß den Haarausfall verschiedene Faktoren beeinflussen, vielfach führt dazu z. B. starker Fettansatz, vor allem aber spielt die Reaktion des Schweißes eine Rolle, wie Schütz selbst in größeren Versuchsreihen nachweisen konnte, andererseits sieht man bei Fettschwund Auftreten von Haaren.

K. Herxheimer verweist auf die Untersuchungen von Rindfleisch und Pick, welche zuerst die saure Reaktion der Kopfhaut nachgewiesen haben.

Herrmann: Der Haarausfall bei den vorliegenden Befunden beruht offenbar auf einer Ernährungsstörung der Haut. Die Beziehung zu den meisten Formen des Haarausfalles im späten Alter liegt darin, daß hier im allgemeinen ein therapeutischer Erfolg durch Hyperämisierung erzielt wird. Auch hier liegt vielfach eine mangelhafte Blutversorgung (Kompression der Kapillaren) dem Haarausfall zugrunde. Auch bei dem Haarausfall der Tiere mit schnell entwickelter Adipositas kann man an eine relativ schlechtere Gefäßversorgung der Haut denken. Dem haarwuchsfördernden Erfolg einer Schwitztherapie liegt wahrscheinlich auch eine gleichzeitige Hyperämisierung zugrunde.

Ph. Schwartz: Nicht nur Endzustände wurden von ihm demonstriert, sondern alle Stadien. Es handelt sich im wesentlichen um Atrophien der Haut. Auch bei Fettansammlung wird die Haut gedehnt, atrophisiert, und dadurch erfolgt Haarausfall.

Digitized by Google

Fachzeitschriften

Dermatologische Zeitschrift

1930, Bd. 58, H. 4

Gottron, H.-Berlin: Beitrag zur Ätiologie der Melkerknoten. (Univ.-Hautkl.) S. 207.

Der erstmalig von Winternitz beschriebene Melkerknoten stellt eine akzidentelle Vakzineerkrankung dar. Der Beweis hierfür ist im Jahre 1925 durch eine gelungene Rückübertragung von Melkerknoten auf eine Kuh erbracht worden. Die Veröffentlichung unterblieb aus äußeren Gründen. Charakteristisch für Melkerknoten ist der ausgesprochen papulöse Charakter der Effloreszenzen bei fehlender oder geringer Neigung zu bläschenartiger und pustulöser Umwandlung, das Befallensein des rechten Handrückens und das Auftreten hauptsächlich bei Melkern und Melkerinnen. Die Übertragung des Melkerknotenmaterials hinterließ bei dem Versuchstier infolge schwacher Virulenz des Virus nur geringgradige Immunität, die durch Nachimpfung mit einem massiven Virus durchbrochen werden konnte. Auf die Kaninchenkornea übertragen, rief das Virus erst nach langer Zeit deutlich sichtbare Veränderungen hervor, die kaum über die Oberfläche hervorragten. Histologisch waren nur kleine, kugelförmige Guarnierische Körperchen nachweisbar. Diese Befunde sind weitere Beweise für die schwache Virulenz des Melkerknotenvirus. Verf. regt an, Virulenzprüfungen, besonders bei Fällen, die zu Generalisierung führen, vorzunehmen.

Marchionini, A.-Freiburg: Zur Pathogenese und Differentialdiagnose dyshidrotischer und dyshidrosiformer Bläschenerkrankungen der Hände und Füße. (Univ.-Hautkl.) S. 222.

Die elektrometrische Messung der Wasserstoffionenkonzentration des Bläscheninhalts zeigt bei der echten Dyshidrosis Werte um p_H 5,0, bei dyshidrosiformen Erkrankungen infektiöser Ätiologie (Epidermophytie, Staphylodermie) um p_H 7,0 (Neutralpunkt), bei dyshidrosiformen Dermatitiden, Ekzemen deutliche Alkalität (p_H 7,2—8,2). Die p_H-Werte des Bläscheninhalts der echten Dyshidrosis entsprechen den Wasserstoffzahlen des ekkrinen Schweißes und der Miliaria crystallina. Es handelt sich somit bei der Dyshidrosis um eine Retention ekkrinen Schweißes. In der Praxis genügt zur Differentialdiagnose zwischen dyshidrotischen und dyshidrosiformen Bläschenerkrankungen die Lackmuspapierprobe.

Dohi, Sh.-Kanazawa (Japan): Über Trichotillomanie. (Univ.-Hautkl.) S. 236.

Die 17jähr. Pat. war von Kindheit an nervös und leicht reizbar. Seit dem 5. Lebensjahre leidet sie an Bettnässen. Vor 2 Jahren stellte sich ein unerträglicher Juckreiz ein, der die Pat. zwingt, sich die Kopfhaare auszureißen. Kopfhaare und Haut zeigen keine Veränderungen. Die psychiatrische Untersuchung ergab geringgradige Debilität.

Geiger, R.-Wien: Über Schweißdrüsennaevi. (Klin. f. Syph. u. Dermat. [Prof. Kerl].) S. 240.

Bericht über 2 Fälle. Histologisch weisen sie Veränderungen im Sinne einer Schweißdrüsenhyperplasie auf. Daneben bestehen auch Veränderungen am Gefäßsystem. Der ganze Papillarkörper ist mit Kapillaren erfüllt, die dicht aneinandergelagert und stark dilatiert sind. In den tieferen Partien der Kutis und Subkutis finden sich Kapillaren nur an zirkumskripten Stellen, zeigen enges Lumen und stärkere Wandbekleidung. Verf. glaubt, daß das Angiom als auslösender Faktor für das Sichtbarwerden der Anlageanomalien an den Schweißdrüsen anzusehen ist. F. Harry-Wiesbaden.

1930, Bd. 58, H. 5/6

Heller, J.-Berlin: Zur Kasuistik seltener Nagelerkrankungen. XXI. Syphilonychia congenita ulcerosa ungium sanata bei einem 20jähr. Mann. XXII. Heilung einer schweren trophischen Nagelerkrankung trotz Fortbestehens schwerster trophischer Hautsymptome. S. 301.

I. Aus der Anamnese geht hervor, daß gleich nach der Geburt Pemphigus an Handtellern und Fußsohlen auftrat. Einige Wochen später Geschwürsbildung auf den Nägeln, die mit Abstoßung und Deformation der Nagelplatten heilten. Jetzt weist Pat. außer netzförmig verzweigten Parrotschen Narben im Gesicht und einer gewissen Pupillenstarre und Erweiterung am rechten Auge keine weiteren syphilitischen Symptome auf. Status der Nägel: R. V fehlt völlig, ebenso R. IV. R. III

Digitized by Google

ist verkürzt, verdickt, stark gebogen. R. II ziemlich normal. R. I zeigt in der Mitte Firstbildung, auf beiden Seiten grubenartige Vertiefungen der Platte. L. I normal, bis auf einige Längsfurchen und unregelmäßige Lunulabildung. L. II—V fehlen. L. II, III, IV zeigen gut erhaltene Nagelbetten und hintere Nagelwälle. An den Zehen fehlen R. II und L. II. — II. Nach einer Phlegmone trat eine schwere trophische Nagelstörung auf. Hand blieb versteift, Finger bewegungslos, blaurot verfärbt. Die Nägel veränderten sich durch Ausbildung eines sehr schmerzhaften subungualen keratotischen Gewebes. Die Nagelplatten wurden dadurch nach vorn gekrümmt. Unter den Nägeln bildeten sich schwarz gefärbte Hornmassen, am hinteren und seitlichen Teil der Nagelwälle verruköse Wucherungen. Fünf Jahre blieben die Erscheinungen an der Hand, den Fingern und Nägeln unverändert. In den letzten Jahren heilten die Nägel völlig aus, während die übrigen trophischen Symptome fortbestehen. Diese Beobachtung erklärt die Seltenheit trophischer Nagelerkrankungen als Kriegsfolge. Die Nerven verlieren allmählich ihren Einfluß auf das Nagelorgan, so daß die nach Nervenaffektionen so häufigen Nagelveränderungen im Laufe der Jahre ausheilen.

Rille, J. H.-Leipzig: Die Hauterscheinungen der Pellagra. (Dermat. Univ.-Klin.) S. 305.

Verf. berichtet in einem in der Berliner Dermatologischen Gesellschaft gehaltenen Vortrag über einen im Jahre 1926 beobachteten Fall von Pellagra bei einer 31jähr. polnischen Landarbeiterin. Im Mai 1926 trat ein Erythem an beiden Handrücken auf, im Juni auch an anderen Körperstellen. Gleichzeitig stellten sich Kopfschmerzen und Durchfälle ein. Im August wurde Pat. wegen einer sich unaufhaltsam steigernden Psychose in die Nervenklinik verlegt. An beiden Handrücken bestand ein typisches diffuses, auf den Fingern bis zum Nagelbett reichendes und 2—3 Querfinger auf die Unterarmstreckfläche sich ausdehnendes, durch einen scharfen rosaroten Saum gegen letztere abgegrenztes Erythem. Von dort geht das Erythem, das Handgelenk vollständig umgebend, auf die Beugefläche über. Über dem Sprunggelenk und dem Fußrücken fanden sich zwei miteinander zusammenhängende größere Herde, am Halse die als Casalsches Halsband bekannte Veränderung. Ferner waren noch mehrere atypisch lokalisierte Erytheme vorhanden, so ein von der linken Achselgrube auf die Brust ziehender Herd, ferner ein Herd am Oberarm und ein analoger an fast symmetrischer Stelle des rechten Oberarmes. Schließlich noch ein talergroßer Fleck in der rechten Ellenbeuge. Die Zunge war an der Spitze und an den Rändern des Epithels entblößt, dunkelrot, von brennender Schmerzhaftigkeit. Vagina, Vulva und die Innenfläche der kleinen Labien waren gerötet und mit weißlichgrauen Schleimmassen bedeckt, das Praeputium clitoridis und die kleinen Labien ödematös geschwollen.

Meyer-Buley, H.-Bonn: Die Frühdiagnose von noch im Kiefer verborgenen Hutchinson-Zähnen mit Hilfe des Röntgenbildes. (Univ.-Hautklin.) S. 313.

Hutchinsonsche Zähne können schon nach Vollendung des 2. Lebensjahres durch die Röntgenphotographie nachgewiesen werden. Die Diagnose gilt als gesichert, wenn sowohl Verjüngung des Zahnes zur Schneidekante hin als auch die halbmondförmige Ausbuchtung der Kante vorhanden sind.

Brill, E.-Jena: Syphilimetrie nach Vernes mit Hilfe des Zeißschen Stufenphotometers. (Ein kritischer Vergleich mit den Ergebnissen der Wassermannschen Reaktion.) (Univ.-Hautklin.) S. 336.

Die Ergebnisse der Vernesschen Methode stimmten in 82% mit denen der WR überein. Im allgemeinen steht die Reaktion hinsichtlich Genauigkeit und Spezifität hinter der WR zurück. Sie hat auch als syphilimetrische Methode keinen sonderlichen Wert.

Zoon, J. J.-Utrecht: Blastomycosis cutis durch Monilia Fioccoi mit positiver Blutkultur. (Klin. f. Haut- u. Geschlechtskrkh. d. Reichsuniv.) S. 356.

Kasuistische Mitteilung. Der 69jähr. Pat., Landarbeiter von Beruf, wies an der rechten Wange einen halbhandflächegroßen geröteten und mit Schuppen und Krusten bedeckten Herd auf. Am Rumpf und an den Extremitäten waren zahlreiche kleine Herde von gleicher Beschaffenheit vorhanden. Im gefäßreichen Granulationsgewebe wurden Blastomyzeten nachgewiesen. Auf allen mit Gewebebrei und Blut beimpften Nährböden wuchsen Reinkulturen vom Typus der Monilia Fioccoi. Bemerkenswert an dem Falle ist, daß keine Nekrose oder Ulzeration beobachtet wurde und die inneren Organe nicht befallen waren.

Digitized by Google

van Gelder, R. S.-Nymwegen: Bemerkungen zu der Mitteilung von Dr. Wohlstein: Infektion der Haut beim Menschen. S. 368.

Infektionen des Menschen mit Nekrosebazillen sind bereits von Stemen und Shaw (The Journal of the Kansas Medical Soc., 1910, Nr. 12) und von van Wering (Nederl. Tijdschr. Geneesk., 1923, Nr. 26) beschrieben worden. Neben Fällen primärer Infektion gibt es solche, in denen nekrotische Hautprozesse sekundär mit nekrosebazillusähnlichen Mikroorganismen infiziert werden. Diese können dann das schnellere Fortschreiten der Nekrose verursachen. F. Harry-Wiesbaden.

Zeitschrift für Urologie

1930, Bd. 24, H. 7

Israel, W.-Berlin: Antiperistaltik des Harnleiters im Röntgenbilde. S. 481.

Aus der Beobachtung eines Kranken mit einem Harnleiterstein ergab sich bei zwei kurz hintereinander gemachten Röntgenaufnahmen, daß in den Ureter gespritztes Umbrenal aus dem erweiterten Abschnitt oberhalb des Steins in das Nierenbecken rückläufig selbsttätig befördert wurde.

Leberman, F.-Würzburg: Der Wasserversuch bei der Stauungsniere. S. 484.

Zur differentialdiagnostischen Trennung der renalen und kardialen Stauung ist der Wasserversuch nicht brauchbar, da er keine Unterscheidung ermöglicht. Dagegen kann man mit der Magnus-Alslebenschen Methode eine Unterscheidung ermöglichen durch enterale und parenterale = intravenöse Wasserzufuhr. Bei einer extrarenalen Retention kann nur die intravenöse Injektion zu einer stärkeren Diurese führen, aber nicht die perorale. Auch durch den Belastungswasserversuch kann eine Trennung möglich gemacht werden. Durch Hochlagerung der Beine kann auch bei Herzkranken viel eher eine vermehrte Wasserausschwemmung erreicht werden als bei hydropischen Nierenkranken. Auch durch die fraktionierte Diurese ist eine Entscheidung zu treffen.

Perlmann, S., u. H. v. Sauer-Berlin: Über das Schicksal des Harnleiterstumpfes nach Nephrektomie. S. 492.

Ausführliche klinische und experimentelle Besprechung des einschlägigen Gebietes unter Vorführung zahlreicher Röntgenogramme und histologischer Bilder. Die Arbeit muß im Original nachgelesen werden.

Fryszmann, A.-Warschau: Ein Fall von Blasenlähmung nach Wutschutzimpfung. S. 515.

Verf. beschreibt einen Fall, in dem sich bei einem 37jähr. Manne nach einer Wutschutzimpfung Erscheinungen einer Myelitis lumbo-dorsalis bemerkbar machten. Im Vordergrunde des Krankheitsbildes standen Blasenerscheinungen in Gestalt einer Detrusorlähmung und anschließender absoluter Harnverhaltung. Daneben bestanden Steigerung der Reflexerregbarkeit, Erlöschen der Bauchdeckenreflexe, leichte Parästhesien der unteren Extremität und eine geringe Lymphozytenvermehrung im Lumbalpunktat. Als Ursache der vorübergehenden Erscheinungen nimmt Verf. an, daß es sich um eine Einwirkung des mit dem Impfstoff eingeführten, wenn auch abgeschwächten Kaninchenlyssavirus handelt.

Sitzungsbericht der Berliner urologischen Gesellschaft vom 5. Nov. 1929. S. 517. E. Langer-Berlin.

Archives of Dermatology and Syphilology

1930, Bd. 21, Nr. 4

Hollander, L.: Carcinoma of the Oral Cavity (Karzinom der Mundhöhle). S. 519.

Verf. behauptet, daß ein Karzinom der Mundhöhle stets mit einem septischen Zustand der Mundschleimhaut, der Gaumen oder der Zähne einhergehe. Zur Verhütung eines Mundhöhlenkarzinoms gehört absolutes Sauberhalten der Mundhöhle. Vor jeder operativen oder Bestrahlungstherapie des Mundhöhlenkarzinoms empfiehlt es sich, sämtliche Zähne auszuziehen und noch 10 Tage zu warten, bis die Mundsepsis endgültig beseitigt ist. Das Rauchen ist streng zu verbieten.

Jadassohn, J.: Hematogenous Infectious Diseases of the Skin (Hämatogene infektiöse Hautkrankheiten). S. 526.

Digitized by Google

Verf. bringt eine sehr genaue Zusammenstellung über alles, was in neuerer Zeit über die hämatogene Entstehung von Bakterienherden der Haut in der Literatur berichtet worden ist. Aus der Analogie mit bekannten Prozessen (Tuberkulose, Syphilis) glaubt Verf. auf die hämatogene Entstehung bisher ätiologisch ungeklärter Hautkrankheiten (Pityriasis rosea, Lichen planus, Psoriasis) schließen zu dürfen.

Young, Taylor u. Merritt: The Distribution and Excretion of Mercury (Verteilung und Ausscheidung des Quecksilbers). S. 539.

Nach den sehr ausführlichen Versuchen der Verff. vermehrt sich die Ausscheidungsmenge des Hg, wenn dem Körper Säuren zugeführt werden. Bei alkalischer Diät können sich leicht toxische Erscheinungen einstellen. Intramuskulär gegebene unlösliche Hg-Verbindungen werden eine längere Zeit hindurch ausgeschieden als lösliche Verbindungen. Bei Injektion von löslichen als auch von unlöslichen Hg-Verbindungen ist Hg in demonstrierbaren Mengen im Liquor cerebri nachzuweisen. Als Aufbewahrungsstelle des Hg im Körper dienen Knochen und Leber.

Irgang, S., u. A. Sala: The Liver in Acute Syphilis (Die Leber bei akuter Syphilis). S. 552.

In 179 Fällen von Hautsyphilis hatten 25% eine positive van den Bergh-Reaktion. Diese Reaktion bestimmt den Bilirubingehalt des Blutes und gibt somit einen direkten Anhalt für die Leberfunktion. Unter diesen positiven Fällen litten 17% an Lues II, 24% an Lues III und 4% an Lues I. Der normale Ikterusindex des Blutes beträgt 4–6; die Fälle mit positiver van den Bergh-Reaktion hatten mit 4 Ausnahmen alle einen Ikterusindex über 6. In 12% von 134 Fällen mit negativer van den Bergh-Reaktion wurde diese positiv während der Behandlung. Ein Ikterus entwickelte sich jedoch nicht. Nur 10% der Patienten mit positiver van den Bergh-Reaktion wurden gelb trotz intensivster Behandlung. In 35% der positiven Fälle wurde die van den Bergh-Reaktion negativ während der Behandlung. Eine syphilitische Lebererkrankung kann in jedem Stadium der Syphilis vorhanden sein; am häufigsten ist sie es bei Lues III. Fälle, die bei Salvarsankuren über Magenschmerzen klagen, sollten auf die Leberfunktion hin geprüft werden.

Holmes, S.: Factorial Concept of Heredity in Relation to Disease, Especially Skin Disease (Die wesentlichste Vorstellung über die Heredität in ihrer Beziehung zu Krankheiten, insbesondere Hautkrankheiten). S. 558.

Die Vererbungen nach dem Mendelschen Gesetz sind nicht allein durch innere Faktoren bedingt, sondern sind nach Verf. auch den Einflüssen der Umgebung unterworfen. So kommt es, daß oft Eigenschaften nicht zum Vorschein kommen, die hereditär bedingt sind. Durch die Erbmasse bedingte Hautkrankheiten sind: Albinismus, allergische Störungen, angioneurotisches Ödem, Kretinismus, Ekzem, Epidermolysis bullosa, Hypertrichosis, Ichthyosis, Pemphigus und wahrscheinlich auch das Karzinom. Die Amerikanische Dermatologenvereinigung wird einen Ausschuß zur Erforschung der erblichen Hautkrankheiten gründen.

Johnson, C., u. S. Harvey: Granuloma Senilis (Granuloma senile). S. 566.

Kreibich veröffentlichte 1927 den ersten Fall eines Granuloma pediculatum einer senilen Warze. Verf. berichtet einen zweiten, bei dem das Granulom ebenfalls nicht auf der senilen Haut, sondern auf einer senilen Warze des linken Ohrläppchens lokalisiert war und Anlaß zu der Vermutung eines Karzinoms gab.

Aars, Ch.: Madura Foot (Madurafuß). S. 570.

Bisher war Niederländisch Indien völlig frei von Madurafuß. Verf. schildert den ersten Fall dort. Es handelt sich um eine 41jähr. Inderin, die trotz hoher Joddosen sich nicht besserte, eine Amputation jedoch ablehnte. Der Erreger war Aktinomyces madurae, obgleich die Kultur von dem charakteristischen Verhalten des Pilzes abwich.

Nomland, R.: Lichen Sclerosus et Atrophicus (Hallopeau) and Related Cutaneous Atrophies (Lichen sclerosus et atrophicus (Hallopeau) und verwandte Hautatrophien). S. 575.

Verf. schildert je einen Fall von Lichen sclerosus Hallopeau, eine kartenblattähnliche Sklerodermie Unna und einen Lichen planus mit Atrophie. Die Differentialdiagnose dieser drei Hautkrankheiten ist scharf herausgearbeitet. Lichen Hallopeau sollte in eine Gruppe mit Lichen albus (Zumbusch) und chronischer atrophischer lichenoider Dermatitis (Csillag) gesetzt werden. Lichen Hallopeau und kartenblattähnliche Sklerodermie Unna sind histologisch gleich und können daher nur klinisch unterschieden werden. Der Lichen planus hat selbst im atrophischen Stadium noch immer

Digitized by Google

ein histologisch charakteristisches Bild. Wenn sich der Lichen planus mit Atrophie auf der Kopfhaut lokalisiert, so bleibt der Haarausfall für immer bestehen.

Lawrence, K., McCafferty u. G. Machacek: Lymphoblastoma (Lymphoblastoma). S. 595.

Zwei klinisch einander völlig unähnlich verlaufende Fälle von Lymphosarkom sehen histologisch und klinisch anderen Typen des Lymphoblastoms sehr ähnlich. Verf. hält deshalb Hodgkinsche Krankheit, Leukämie, Mycosis fungoides und Lymphosarkom für ein und dieselbe Krankheit, deren Erscheinungsformen erst geklärt werden können, wenn die Ursache bekannt ist.

Nelson, M., Postpuncture Headaches (Kopfschmerzen nach Spinalpunktion.) S. 615.

Die Kopfschmerzen nach einer Lumbalpunktion führt Verf. nach seinen Untersuchungen an Föten und lebendem Material auf das nachträgliche Versickern der Spinalflüssigkeit durch den Einstichkanal zurück. Verf. zog durch eine besondere Vorrichtung an der Kanüle durch den ganzen Einstichkanal nach der Punktion einen Katgutfaden. Durch das Quellen desselben wurde der Kanal verschlossen. Dieses Verfahren, das bei Hunden ausprobiert wurde, verminderte beim Menschen die Kopfschmerzen nach der Punktion um das Vierfache der früher beobachteten Fälle ohne Katguteinführung.

Stookey, P.: Primary Syphilis of the Cervix Uteri (Primäre Syphilis der Portio). S. 628.

Unter den in den letzten 3 Jahren an der Hautklinik von Kansas City beobachteten Syphilis-II-kranken Frauen befanden sich 42 Fälle mit Primäraffekt an der Portio. Klinisch ist ein starkes Ödem charakteristisch, das mit oder ohne Ulkus auftritt. Eine Verhärtung war nur in 10% aller Fälle zu fühlen. Spiroch. pall. sind immer nachzuweisen.

Gross, P., u. L. Robinson: Berlock Dermatitis (Berlock-Dermatitis). S. 637.

Bericht über fleckförmige Dermatitis mit nachfolgender Pigmentierung nach Aufspritzen von Parfüm auf die Haut. Verf. hält nach seinen Versuchen eine besondere Empfindlichkeit des Betreffenden für die Hauptursache.

Udo, J. W., u. W. Duemling: Familial Xanthome (Familiäre Xanthome). S. 642.

Interessanter Bericht über Xanthome zweier Schwestern im 7. u. 8. Lebensjahr. Die Xanthome waren auffallend symmetrisch verteilt. Verf. hält diese Xanthome für angeborene Störungen des Fettstoffwechsels. Die Eltern und sonstige Verwandten litten nicht an der Krankheit. L. Mühlpfordt-Allenstein.

Mitteilungen aus der Literatur

Syphilis

Therapie

Gerstmann, J.-Wien: Wie gestaltet sich das Indikationsgebiet für die Malariabehandlung bei den verschiedenen syphilitischen Erkrankungen des Zentralnervensystems? Wien. klin. Wschr., 1930, Nr. 20, S. 626.

Während bei der mesodermalen Form der Lues cerebrospinalis (Meningitis, Endarteriitis, gummösen Prozessen) meist die spezifische Behandlung zum Ziel führt, ist für die ektodermale, die sich aus einer Degeneration des funktionierenden Nervengewebes und infiltrativ-entzündlichen Prozessen des interstitiellen Bindegewebes (Paralyse, Tabes, primäre Sehnervenatrophie) zusammensetzt, die Fieberbehandlung, mit spezifischer Behandlung kombiniert, angebracht. Für die Paralyse ist die Malariatherapie, so früh wie möglich angewandt, Methode der Wahl. Für die Tabes gilt dies nur, wenn übliche spezifische Behandlung mit unspezifischen fiebererzeugenden Mitteln kombiniert, nicht zum Erfolge, insbesonders nicht zum Umschlagen des positiven Liquors geführt hat. Bei der Sehnervenatrophie gilt das für Paralyse Gesagte, wenn hier auch die Malariatherapie oft nicht zum Erfolg, d. h. zum Stationärwerden des Prozesses führt. Bei den mesodermalen Prozessen gilt die Malariatherapie als ultima ratio bei den seltenen, auf übliche, eventuell mit unspezifischen Mitteln kombinierten, therapieresistenten Fällen. Kontraindiziert ist sie bei der Endarteriitis, wie überhaupt bei Gefäßerkrankungen. Methode der Wahl stellt die Malariatherapie bei den sonst refraktären Fällen von liquorpositiver Spät-

Digitized by Google

latenz dar. Je ex- und intensiver das Nervensystem selbst ergriffen ist und je älter der Prozeß, desto stärker muß die spezifische von der unspezifischen fiebererzeugenden Therapie unterstützt oder ersetzt werden. Das stärkste dieser fiebererzeugenden Mittel ist die Malariaimpfung. H. Colman-Berlin.

Aschner, B.-Wien: Schweres zerebrales Krankheitsbild nach Spirozid. (III. med. Abt. d. Allg. Poliklin.) Wien. klin. Wschr., 1930, Nr. 19, S. 581.

Eine 34jähr. Pat. erhält 8 Tage lang wegen Angina Plaut-Vincent zuerst 8, später 4 Tabletten Spirozid, also sehr hohe Dosen. Am 9. Tage ausgebreitetes Arzneiexanthem, 2 Tage darauf Verwirrtheitszustand, vasomotorische Übererregbarkeit. Außer gesteigerten Sehnenreflexen und Sehnenhüpfen kein pathologischer Nervenbefund. Im Verlauf zunehmende Bewußtlosigkeit, Hyperästhesie der ganzen Haut, Harnverhaltung. Schwitzprozeduren, Tropfklysmen, Kalkinjektionen bessern die Bewußtseinstrübung, jedoch nicht den Erregungszustand. Nach 3 Tagen ist das Exanthem verschwunden, Urinieren spontan möglich. Auf neuerlichen Aderlaß und Kalkinjektion Bewußtseinsstörung plötzlich geschwunden. Im Blut und Harn kein Arsen nachweisbar. Nach einigen Tagen völliger Temperaturabfall, Verschwinden der vorher beobachteten Leukozytose. Etwa 3 Wochen nach Erkrankung geheilt entlassen. Diagnose: Spirozidenzephalitis bei einer vegetativ stigmatisierten, vasomotorisch übererregbaren, nervösen, durch die schwere Angina noch besonders geschädigten Pat. Eine Rolle spielt sicher die von anderer Seite im Anfang vorgenommene Überdosierung. Auf jeden Fall ist bei Spiroziddarreichung ähnlich wie bei Salvarsan stets Vorsicht geboten. H. Colman-Berlin.

Martin, E.-Elberfeld: Spirozidschäden bei Säuglingen. (Rhein. Prov. Hebammenlehranstalt u. Frauenklin.) Münch. med. Wschr., 1930, Nr. 22, S. 936.

Die Spirozidpräventivbehandlung an Neugeborenen und Säuglingen ergab gute Resultate, als Verf. bis 3mal 0,25 g täglich und 8 g insgesamt verabreichte. Bei schnellerem Ansteigen, bis 4mal 0,25 g täglich und bedeutend höheren Gesamtdosen traten bedenkliche Nebenerscheinungen auf, welche Verf. zu dieser Veröffentlichung veranlassen. Bei einem Kinde war die Kur am 3. Lebenstage begonnen worden, mit ¼ Tablette; an den folgenden Tagen hatte es ½, 1, 2, 3 und 4 Tabletten erhalten; diese Dosis war beibehalten worden. Nach 16,5 g begann Schlaffheit der Arme und Beine; bei 30 g wurde die Kur abgebrochen. Die schlaffen Lähmungen machten sehr bald eine nochmalige Aufnahme in die Klinik erforderlich. Bei einem zweiten Kinde, dessen Kur am 16. Lebenstage begann, trat bei 16,9 g Schlaffheit und Gewichtssturz ein. Vorübergehendes Aussetzen der Kur, endgültiges Aussetzen nach 24 g. Wegen spastischer Beinlähmungen Verlegung in die Kinderklinik. Auf Grund dieser Erfahrungen wird empfohlen, nur allmählich die Spiroziddosen zu vergrößern und bei der ersten Kur der Säuglinge nicht über eine Gesamtdosis von 9—10 g hinauszugehen. M. Kruspe-Dresden.

Meyer, A.-Stuttgart-Cannstatt: Toxische Schädigung des Granulozytenapparates als wahrscheinliche Folge von Salvarsanbehandlung. (Inn. Abt. d. Städt. Krankenh.) Med. Klin., 1930, Nr. 21, S. 774.

Ungefähr 9 Tage nach Beendigung einer Salvarsankur trat unter hohem Fieber eine schwere nekrotisierende Angina, verbunden mit Zahnfleischgeschwüren und Blepharitis auf. Verminderung der weißen Blutkörperchen auf 3400 bei wesentlicher Herabsetzung der Neutrophilen und beträchtlicher Eosinophilie (15%) ließen zunächst an Agranulozytose denken; es wurde daher Behandlung mit Reizbestrahlungen der Röhrenknochen eingeleitet. Sehr schnell stieg die Zahl der Neutrophilen unter Abfall der Eosinophilie an, zum Schluß Linksverschiebung mit Auftreten von Myelozyten. Gegen reine Agranulozytose spricht das jugendliche Alter des Pat., fehlender Ikterus, Zahl der weißen Blutkörperchen über 2000 sowie Besonderheiten des Blutbildes, gegen Monozytenangina die Leukopenie und Eosinophilie, die schweren Nekrosen und die schwere Störung des Allgemeinbefindens. Wahrscheinlich handelte es sich um eine symptomatische toxische Agranulozytose infolge der voraufgegangenen Salvarsanbehandlung. E. Levin-Berlin.

Salinger, F.-Herzberge: Zur Frage der forensischen Bedeutung der Malariabehandlung der Paralyse. (Heil- u. Pflegeanstalt.) Dtsch. Z. gerichtl. Med., Bd. 14, H. 4, S. 428.

In der Frage, ob ein Paralytiker nach glücklicher Malariakur strafrechtlich verantwortlich gemacht werden könne, ist zu beachten, daß Fälle, in denen vollremittierte Paralytiker mit dem Strafgesetzbuch in Konflikt kommen, sehr selten

Digitized by Google

sind; unter 400 seit 1923 behandelten Fällen hat Verf. keine hierhergehörigen gesehen. Der Mangel an Initiative, Beweglichkeit und Affekt gibt den behandelten Paralytikern einen gewissen Schutz gegen kriminelles Handeln, da die aus dem Triebleben und dem Betätigungsdrang entspringenden Motive fehlen. Behandelte Paralytiker können auch an verantwortungsvoller Stelle Einwandfreies leisten; als Einzelrichter sollen sie aber nicht verwendet werden. Bei der Begutachtung von Paralytikern mit Vollremission ist derselbe Maßstab anzulegen wie bei anderen Geisteskrankheiten, die ohne nennenswerten Defekt geheilt sind.

F. Winkler-Wien.

Steinfeld, J.-Mannheim: Nachweis spezifischer Antikörper bei Metalues, eine Grundlage für neue Wege in der Spätsyphilistherapie. (Endolumbale Lipoidbehandlung.) Klin. Wschr., 1930, Nr. 27, S. 1253.

St. hat im Jahre 1926 im wassermannpositiven Liquor von Paralytikern und Tabikern eine organspezifische gegen Gehirnextrakte gerichtete Lipoidantikörperquote nachweisen können. Jetzt ist es ihm gelungen, bei 4 solchen Pat. durch interlumbale Injektionen von Hirnextrakten den homologen Lipoidantikörper aus dem Liquor zu eliminieren. Gleichzeitig wurden weitgehende klinische Besserungen erzielt, insbesondere bei einem Falle von tabischer Optikusatrophie. Bei 3 Fällen von multipler Sklerose führte dieselbe Therapie zu keinem sinnfälligen Effekt.

W. Frei-Berlin.

Targowla, R.: Sur un test thérapeutique pour la différenciation des modalités anatomo-biologiques de la syphilis nerveuse (Über einen therapeutischen Versuch zur Differenzierung der anatomisch-biologischen Eigenschaften der Nervensyphilis). Presse méd., 1930, Nr. 40. S. 672.

Innerhalb von 4—6 Wochen erhält der Pat. täglich abwechselnd eine intramuskuläre Arsen- und Wismutinjektion. Aus dem Vergleich der vorher und nachher angestellten Liquorreaktionen läßt sich in unklaren Fällen die Diagnose auf progressive Paralyse und andere syphilitische Nervenerkrankungen stellen und damit der einzuschlagende therapeutische Weg festlegen. Bei p. P. werden die Reaktionen durch diese Behandlung gar nicht oder nur geringfügig verändert.

H. Th. Hinrichs-Halberstadt.

Ulcus molle, Venerisches Granulom, Lymphogranulomatosis inguinalis

Löhe, H., u. K. Blümmers-Berlin: Weitere Beobachtungen über das Vorkommen der Lymphogranulomatosis inguinalis in Berlin. (Dermatol. Abt. d. Städt. Rudolf-Virchow-Krankenhauses). Med. Klin., 1930, Nr. 22, S. 807.

Die Lymphogranulomatosis inguinalis hat in letzter Zeit in Berlin entschieden zugenommen. Abgesehen von dem meist charakteristischen klinischen Befunde ist die Diagnose durch die Intrakutanprobe mit dem aus Lymphogranulomatosis-inguinalis-Eiter gewonnenen Antigen zu stellen, die sicher spezifisch ist, allerdings erst deutlich positiv wird, wenn die Drüsenschwellung schon mit der Haut verwachsen ist. Andererseits ist auch die Intrakutanimpfung mit Ulcus-molle-Eiter spezifisch, die bei Ulcus-molle-Bubo eintretende Allergie scheint lange anhaltend zu sein. Von den beobachteten Fällen zeigten einige eine Balanitis erosiva circinata, einer ein linsengroßes Infiltrat am äußeren Vorhautblatt, andere eine Urethritis als primäre Erscheinungen; ob ein auf der Höhe der Erkrankung aufgetretenes ausgedehntes urtikarielles, zum Teil skarlatiniformes Exanthem mit gleichzeitiger Stomatitis in ursächlichem Zusammenhange mit der Krankheit stand, muß dahingestellt bleiben.

E. Levin-Berlin.

Blennorrhoe

Ätiologie, Pathologie und Klinik

Belgodère, G.: Les chancres blenorragiques (Die gonorrhoischen Schanker). Paris méd., 1930, Nr. 19, S. 430.

Schanker infolge von Tripperinfektion können in Form von Fissuren, Erosionen, Ulzerationen auftreten, sie können auch einen serpiginösen oder phagedänischen Charakter haben, auch extragenital sitzen. Als Komplikationen finden sich Lymphangitiden und Adenitiden. Mischinfektionen mit Syphilis und Ulcus molle kommen vor. Die Genese ist durch Mazeration der Haut durch längeren Kontakt mit dem Trippereiter oder durch Infektion traumatischer Läsionen zu erklären. Die Diagnose ist nur durch Gonokokkennachweis möglich.

E. Levin-Berlin.

Digitized by Google

Kingreen, O.-Greifswald: Zur Diagnose und Therapie der gonorrhoischen Arthritis. (Chir. Univ.-Klin.) Dtsch. med. Wschr., 1930, Nr. 21, S. 872 u. Nr. 22, S. 913.

Die Behandlung muß so früh als möglich einsetzen. Unter den verschiedenen therapeutischen Mitteln sollte besonders die Röntgenbestrahlung und die Biersche Stauung Berücksichtigung finden. Bei Säuglingen und Jugendlichen verdient die Vakzinebehandlung den Vorzug. Nachbehandlung mit Diathermie und Bewegungsübungen. F. Harry-Wiesbaden.

Krüger, W.: Die Diagnose der weiblichen Gonorrhoe durch das Gonokokkenkulturverfahren. Diss., München 1929.

Es wurde der Levinthalsche Nährboden nach besonderer, genau wiedergegebener Vorschrift hergestellt. Ein 2 mm dicker und 3—4 cm langer steriler Seidenfaden wurde — ganz trocken — mit einer Pinzette in die Zervix eingeführt; derselbe hatte in der Mitte einen Knoten. Der Vorteil, den der Faden bietet, besteht in seiner Saugwirkung, welche gewährleistet, daß auf die Platte genügend Material aufgetragen wird. Er wurde eine Minute lang liegen gelassen, dann wieder entfernt und auf die Kultur in einer Petrischale ausgestrichen. Der Faden bleibt auf der Kultur liegen und ermöglicht, daß etwa vorhandene Gonokokken von hier aus auch zur Kolonie auswachsen können. Von 117 Fällen, bei denen doppelte Kontrollabstriche angefertigt wurden, waren 26 positiv, wo nur 6 durch das Mikroskop als verdächtig bezeichnet werden konnten. Methylenblaufärbung zeigte Epithelien und eine Mischflora von mäßigem Grade, viel Leukozyten und verdächtige Diplokokken. 20 Fälle stimmten mit dem Mikroskop überein. 81 Fälle waren negativ. Es handelte sich dabei um postblennorrhoischen Fluor oder Parametritisbeschwerden. Nach den letzten Versuchen bleibt der Faden 4 Stunden liegen und der eine Schenkel desselben wird in eine 2%ige Papayotinlösung eingetaucht, um dadurch noch eine Reizwirkung hervorzurufen. M. Kazarowa-T. Pasardschik.

Trancu-Rainer, M.-Bukarest: Gonokokkenseptikämie im Wochenbett. Zbl. Gynäk., 1930, Nr. 21, S. 1303.

Bei einer 27jähr. Frau trat im Anschluß an die Geburt (vorzeitiger Blasensprung, Zange, manuelle Plazentalösung) eine Endometritis gonorrhoica auf, die zu Septikämie führte. Gonokokken wurden aus dem Blut in Reinkultur gezüchtet. Behandlung mit Spülungen und Antistreptokokkenserum. Die Wahl des letzteren geschah zum Teil auf Grund der Annahme, daß die blennorrhoische Infektion meist eine Mischinfektion ist und daß — falls Streptokokken dabei im Spiele sind — diese durch den Gonokokkus sensibilisiert werden. Pat. wurde geheilt.
M. Kruspe-Dresden.

Leven, L.-Elberfeld: Gonorrhoeheilung und „Gonorrhoe-Wassermann". Med. Welt, 1930, Nr. 18, S. 635.

Die alte Streitfrage im Problem der Blennorrhoeheilung, ob in unkomplizierten Fällen eine erhebliche Leukozytose in Sekret und Fäden für das Vorhandensein von Gonokokken spreche, auch bei negativem Gonokokkenbefund, glaubt Verf. mit Hilfe der Komplementbindungsreaktion klären zu können. Während die einen annehmen, daß die Komplementfixationsmethode nach vollständiger Ausheilung der Blennorrhoe noch viele Monate und Jahre positiv bleiben kann, vertreten die anderen den Standpunkt, daß ein positiver Ausfall auch eine noch aktive Erkrankung anzeige. Angesichts der Divergenz der Anschauungen empfiehlt Verf. nur solche Fälle als sicher geheilt zu betrachten, die auch im pathologisch-anatomischen Sinne geheilt sind und keine erheblichen Leukozytenmengen zeigen. Aus dem Bestehen der Komplementablenkung und aus den Vergleichszahlen bei sicherem Gonokokkenbefund in der Zeit voller Reaktion und fehlendem Gonokokkenbefund beim postblennorrhoischen Katarrh ergeben sich für oder gegen die „Leukozytentheorie" beweisende Schlüsse. Bei annähernder Gleichheit der positiven Reaktionen wäre die Frage im Sinne der Leukozytentheorie entschieden. H. Ress-Dessau.

Blumenthal, F.-Berlin: Die klinische Bedeutung der Serodiagnostik bei Gonorrhoe. (Univ.-Hautklin.) Dtsch. med. Wschr., 1930, Nr. 25, S. 1033.

Die Komplementbindungsreaktion hat sich als wichtiges diagnostisches Hilfsmittel erwiesen. In 5% der Fälle ergibt sie unspezifische Resultate; sie wird erst in der 2. Woche nach der Infektion positiv. Besondere Bedeutung kommt ihr bei Adnex- und Gelenkerkrankungen zu. Das Negativwerden mit gleichzeitiger klinischer Heilung darf als günstiges Zeichen gelten. Dagegen können negative und positive Resultate nie allein für die Diagnose Blennorrhoe ausschlaggebend sein. Sie dürfen

Digitized by Google

nur in Verbindung mit klinischen, mikroskopischen und bakteriologischen Resultaten gewertet werden. F. Harry-Wiesbaden.

Hopf, G.-Hamburg: Zur Komplementbindungsreaktion bei Gonorrhoe. (Univ.-Klin. f. Haut- u. Geschlecktskrkh.) Med. Klin., 1930, Nr. 26, S. 970.

Gleichmäßige Resultate lassen sich jetzt mit dem von der Labopharma hergestellten Antigen erzielen; für die Beurteilung der im Serum vorhandenen Antikörpermenge ist die Abstufung der Serumverdünnung (1:5, 1:10 usw.) geeignet. Als Gebrauchsdosis wird im allgemeinen eine Antigenverdünnung von 1:6 verwendet. Unspezifische Reaktionen kommen dabei nur in ganz geringer Zahl (4%) vor, wobei immer noch ungenügende Anamnese in Betracht gezogen werden muß. Dagegen blieb die Reaktion in 50% der unkomplizierten akuten Tripperfälle negativ: die Stärke nimmt mit der Dauer der Infektion zu, eine positive Reaktion kann schon in der ersten Woche gefunden werden. Das im allgemeinen erst nach einiger Zeit eintretende Positivwerden der Reaktion ist als Ausdruck des anfänglich oberflächlichen Charakters der Infektion zu werten. Im Zusammenhange damit steht das Auftreten positiver Reaktionen gleichzeitig mit Komplikationen, mit deren Intensität die Stärke der Reaktion absolut parallel geht. Man kann auch aus der positiven Reaktion bei Polyarthritiden auf den blennorrhoischen Charakter schließen, besonders wenn die Reaktion bis zu einer Serumverdünnung von ungefähr 1:200 positiv ausfällt. Für die Feststellung der Heilung erschien die Reaktion bisher wenig verwertbar; bessere Resultate gibt auch hier die Auswertung des Antikörpertiters, indem das Bestehenbleiben der Reaktion in gleicher Stärke, besonders aber die Zunahme oder Wiederzunahme nach zeitweisem Rückgang den Verdacht noch nicht vollendeter Heilung erwecken muß. Im ganzen stellt also die Komplementbindungsreaktion ein wertvolles diagnostisches Hilfsmittel dar. E. Levin-Berlin.

Therapie

Struve, W.-Kiel: Kritische Bemerkungen zur Gonorrhoe und ihrer Heilung. Med. Welt, 1930, Nr. 18, S. 633.

Aufsatz aus der Praxis, mit gutem Humor gewürzt, in dem Verf. auf Grund langer Erfahrungen seiner Skepsis über die Heilung der Blennorrhoe Ausdruck gibt. Die Blennorrhoe wird durch die chronische oder richtiger latente Blennorrhoe verbreitet. Solange noch eitrige Fäden vorhanden sind, kann eine Blennorrhoe nicht als geheilt gelten. H. Ress-Dessau.

Polland, R.-Graz: Praktische Erfahrungen mit „Transargan" bei der Gonorrhoebehandlung. Münch. med. Wschr., 1930, Nr. 25, S. 1059.

Verf. hatte gute Erfolge in der Blennorrhoebehandlung mit dem Präparat „Transargan", hergestellt von der Firma Remedium, Berlin SW 68. Da es so gut wie keine Ätzwirkung hat und von sämtlichen Silberpräparaten am tiefsten in die Gewebe einzudringen vermag, eignet es sich vorzüglich zur Abortivbehandlung. Transargan ist eine weiße, kristallinische Verbindung mit einem Silbergehalt von 32%. H. Sprafke-Chemnitz.

Fuhr, W.: Die intravenöse Behandlung Gonorrhoekranker mit Akridingelb. Diss., Gießen 1929.

Die Gonokokken verschwanden in 30—33% der dieser Behandlung unterworfenen chronischen und komplizierten Fälle innerhalb der ersten 3 Wochen. Es wurden sowohl bei männlichen wie weiblichen Blennorrhoen 5 Tage lang täglich, dann jeden 2. Tag bis zu 12, in einzelnen Fällen bis zu 15 Injektionen gemacht. Als Erstinjektion wurden 2,5 ccm gegeben, später 5 ccm. Verf. meint, daß die Zahl der Injektionen besser auf 18—20 heraufgesetzt werden sollte, um den Prozentsatz der Heilungen noch weiter zu erhöhen, ebenso sollten bei akuter Blennorrhoe täglich 2 mal 5 ccm in den ersten 5 Tagen appliziert werden. M. Kazarowa-T. Pasardschik.

Klohn, O.-Hamborn a. Rh.: Jodbehandlung von Epididymitis, gonorrhoischen Gelenkentzündungen und Drüsenschwellungen. Med. Welt, 1930, Nr. 24, S. 847.

Verf. sah gute Erfolge durch Jodexverbände bei Epididymitis und Einreibungen von Jodex bei blennorrhoischen Gelenkentzündungen. H. Ress-Dessau.

Beck, W.-Breslau: Die weibliche Gonorrhoe in der Nachkriegszeit. (Abt. f. Frauenkrkh. u. Geburishilfe d. Städt. Hosp. Allerheiligen.) Dtsch. med. Wschr., 1930. Nr. 19, S. 784.

Die Blennorrhoe der Frauen ist nicht zurückgegangen, sie hat sogar relativ zugenommen. Die Vakzinetherapie stellt einen Fortschritt in der Behandlung dar. F. Harry-Wiesbaden.

Digitized by Google

Urogenitalapparat

Penis, Urethra, Blase

Ayer, E. W., u. J. M. Neil: Protozoa in the Urinary Tract (Protozoen im Harntraktus). J. amer. med. Assoc., Bd. 94, Nr. 19. S. 1489.

27jähr. Pat., die seit Jahren an Amöbiasis leidet; im Kot wurde Trichomonas und Giardia nachgewiesen. Auch Erkrankungen der anderen Schleimhäute traten in den letzten Jahren auf. Beschwerden von seiten der Harnorgane lenkten die Aufmerksamkeit auf diese Teile. Mikroskopisch fand sich im Harn Giardia; aus dem Katheterharn links und rechts wurde Escherichia coli, aus dem Harn der r. Niere Giardia gezüchtet. Auch mehrere Monate später fand sich im Harn der r. Niere Giardia in großer Menge. Die Tatsache, daß der Krankheitsverlauf in Parallele zu dem Vorhandensein der Giarda verlief, veranlaßt die Verff. den Protozoen für die Krankheit der Pat. eine ätiologische Rolle zuzumessen; sie meinen, bei Untersuchung warmen Urins würden öfters derartige Befunde erhoben werden können.

F. Juliusberg-Braunschweig.

Picard, E.-Berlin: Praktisch brauchbare Harndesinfizientien. Fortschr. Ther., 1930, H. 10. S. 313.

Das Crux urologicorum ist die Koliinfektion. Es gibt 2 Kolistämme: der eine im sauren Harn, der andere im alkalischen. Die alkaliresistenten Kolistämme sind anzugehen mit dem bekannten Hexamethylen und seinen Derivaten, unter Umständen mit sehr großen Dosen oral (bis zu 12 g!). Besser: Cylotropin, wobei nach der intravenösen Applikation am anderen Tage eine intramuskuläre Injektion zu folgen hat. Daneben säureproduzierende Diät. Zugleich Tee als Dekokt aus Fol. bucco, Sem. lin., Rad. petroselin., Flor. tiliae, Fruct phaseol., Rad. Liquir. āā. Bei den säureresistenten Kolistämmen: 20 g Natr. bicarb. in 400 aq. per os jeden 2. Tag und daneben 3—4 Teelöffel Uricedin pro die. Dazu die üblichen lokalen Maßnahmen; Spülungen mit Arg. nitr., Argolaval. Pyridium wird nicht als überlegen anerkannt. Innerlich empfohlen wird Alkoccin (Hexylresorcin).

F. Ortmann-Magdeburg.

Hadenfeldt, H.-Berlin: Zur Behandlung der kindlichen Vorhautverengerung. (Chir. Univ.-Klin.) Münch. med. Wschr., 1930, Nr. 15, S. 627.

Angeregt durch die Arbeit von Ochsenius hat Verf. die Erfolge der konservativen Behandlung der kindlichen Phimose an 300 Fällen einige Jahre nach der erfolgten Dehnung und Vorhautlösung nachkontrolliert. Das unblutige Verfahren wird an der Bierschen Klinik seit Jahren geübt. Bei der Nachuntersuchung hat sich gezeigt, daß das Verfahren zur Behandlung der Phimose genügt. Man kommt mit dieser Methode nicht nur beim Kleinkinde zum Ziel, sondern es gelingt auch beim älteren Kinde, etwa bis zum 12. Lebensjahr, die Phimose unblutig zu beseitigen. Im Gegensatz zu Ochsenius legt Verf. auf die Sondenlösung der Vorhautverklebungen großen Wert, da besonders beim älteren Knaben die Lösung schonender möglich ist als mit der rein manuellen Methode. H. Sprafke-Chemnitz.

Hoyne, A. L., u. A. J. Levy-Chicago: Diphtheria of the Penis (Diphtherie des Penis). J. amer. med. Assoc., Bd. 94, Nr. 18, S. 1395.

Bei den früher beschriebenen Fällen von Diphtherie des Penis trat die Diphtherie unmittelbar nach der vorgenommenen Zirkumzision auf, bei dem vorliegenden Falle, einem 7jähr. Knaben, entstand die Diphtherie am Penis gleichzeitig oder unmittelbar nach einer Diphtherie der Mundhöhle. Die Zirkumzision war mehrere Jahre vorher gemacht worden. Völlige Heilung nach der Verabreichung von Antitoxin.

F. Juliusberg-Braunschweig.

Lehmann, J.-Jena: Über Gangrän des Penis. (Gangrène foudroyante Fournier.) (Chir. Univ.-Klin.) Bruns Beitr., Bd. 149, H. 2, S. 322.

Übersicht über die Literatur von 206 Fällen, die als Einteilung für die Gangrän des Penis und des Skrotums folgende ätiologische Gesichtspunkte ergab: 1. bei Infektionskrankheiten und Krankheiten des Stoffwechsels, des Blutzirkulationsapparates und der Nieren; 2. durch Urininfiltration; 3. durch mechanische, chemische, thermische Noxen; 4. durch lokal entzündliche infektiöse Prozesse. Hieran schließt sich ein eigener Fall einer mit Gangrän einhergehenden Phlegmone des Penis mit teilweise eitriger Einschmelzung der Subkutis und völliger Nekrose des Dachepithels. Die Infiltrate durchsetzten zum Teil die Tunica albuginea und in der

Digitized by Google

Glans selbst das Schwammgewebe und führten zur Nekrose der obersten Schichten der Eichel. Arteriitis und Thrombophlebitis der Arter. und Ven. dors. pen.
F. Ortmann-Magdeburg.

Rodin, A.-Riga: Ein Beitrag zum Primäraffekt in der Urethra und über einen seltenen Verlauf von Condylomata acuminata. Münch. med. Wschr., 1930. Nr. 20, S. 844.

Verf. berichtet über 3 Fälle von Sklerose der Urethra. Der eine war mit Blennorrhoe verbunden, die die Diagnose längere Zeit verschleiert hatte. Spirochätennachweis gelang nicht. Erst die positive WR und der Erfolg der antiluetischen Therapie deckte die wahre Ursache der stark ödematösen Schwellung des Penis auf. Der zweite Fall wurde Verf. mit der Diagnose Urethritis simplex überwiesen. Etwa 4 cm vom Orificium ext. war eine stark druckempfindliche Stelle tastbar. Auf stärkeres Drücken trat ein Sekrettropfen aus; im Dunkelfeld zahlreiche Spirochäten. Beim dritten Fall fand sich außer geringer Sekretion und leichter ödematöser Schwellung der Glans in der linken Leistenbeuge eine taubeneigroße, indolente Drüse. Im Harnröhrensekret waren reichlich Spirochäten nachweisbar; die WR negativ. Als Kuriosum teilt Verf. einen Fall mit, der ungeheuer große spitze Kondylome an der Glans aufwies. Die Therapie mit Chromsäure und Lapisstift verlief ergebnislos. Nach einigen Monaten erscheint Pat. mit einer floriden Blennorrhoe, die Kondylome waren, wie der Kranke wiederholt versicherte, im Verlauf eines Monats von selbst ohne Anwendung eines Medikaments restlos weggeschmolzen. An der Glans fanden sich keine Narben. Die Frage, ob es sich tatsächlich um eine reine Suggestivwirkung gehandelt hat, wagt Verf. nicht zu entscheiden. H. Sprafke-Chemnitz.

Eckhardt, G.-Kassel: Primäre Steinbildung in einem posttraumatisch entstandenen Pseudodivertikel der Harnröhre. (Chir. Abt. d. Landeskrankenh.) Dtsch. Z. Chir., Bd. 224, H. 6, S. 421.

Im Anschluß an eine Verletzung trat bei einem 70jähr. Manne ein Pseudodivertikel der Urethra auf. Innerhalb eines Jahres entstand in diesem ein 2,6 g schweres Harnkonkrement als primäre Steinbildung. Dieser Stein führte infolge Druck auf die Urethra zu vollständigem Verschluß. Durch Operation konnte völlige Heilung erzielt werden. E. Langer-Berlin.

Loewenstein, A.-Osnabrück: Sekundärer Harnröhrenstein der Fossa navicularis. Dtsch. med. Wschr., 1930. Nr. 26, S. 1094.

Kasuistische Mitteilung. Röntgenologisch wurden rechts drei etwa haselnußgroße Nierensteine, links im Bereich des kleinen Beckens zwei etwa bohnengroße Harnleitersteine festgestellt. Angesichts des höheren Alters des Pat. wurde versucht, durch medikamentöse und endoskopische Behandlung die Harnleitersteine zum Abgang zu bringen. Ein Stein passierte nach einer solchen Behandlung die ganze Urethra und blieb im Orifizium stecken, aus dem er nach Zertrümmerung herausgeholt werden konnte. F. Harry-Wiesbaden.

Gloor, H. U.-Zürich: Zur Symptomatologie der essentiellen Sphinkterhypertonie der Harnblase. (Med. Univ.-Klin.) Schweiz. med. Wschr., 1930, Nr. 23, S. 528.

Hypertonie des Blasenschließmuskels und der dadurch bedingte Prostatismus kommt besonders bei Rückenmarksleiden (Tabes dorsalis, Spina bifida occulta u. a.) vor, kann jedoch auch essentieller Natur sein. Die Ursache liegt gewöhnlich in einer vegetativen Neurose; es handelt sich um eine Teilerscheinung einer allgemeinen Überempfindlichkeit des vegetativen Nervensystems. In dem beschriebenen Falle beherrschten eigenartigerweise Darmtenesmen und abdominelle Blutungen das Krankheitsbild; sie waren durch den Druck der ständig prall gefüllten Blase, die sich niemals richtig entleerte, bedingt. Von vegetativ-neurotischen Erscheinungen zeigten sich auch asthmaartige Zustände und gelegentlich Schübe von Urtikaria. In derartigen Fällen soll möglichst frühzeitig durch allgemeine Beruhigungs- und spezielle Parasympathikusreiztherapie (Benzylbenzoat) auf den Allgemeinzustand eingewirkt werden, in fortgeschrittenen Fällen (Sphinkterhypertrophie) ist operatives Vorgehen (transversale Keilexzision am Sphincter internus) erforderlich.
E. Levin-Berlin.

Petrescu, G.-Schäßburg (Rumänien): Chirurgische Behandlung der chronischen, hartnäckigen und schmerzhaften Blasenkatarrhe. Zbl. Chir., 1930. Nr. 9. S. 516.

Ist bei hartnäckigen, chronischen, schmerzhaften (auch tuberkulösen) Blasenkatarrhen eine Besserung bei der üblichen Therapie nicht zu erzielen, so ist die

Digitized by Google

chirurgische (wenn auch unvollkommene) Behandlung zu versuchen. Es wird über einige Fälle berichtet, die sich auf partielle Enervation der Blase und nach Durchschneidung des Nervus sacralis auffallend besserten. K. Haack-Barmbeck.

Stenzel, H. G.-Bad Wildungen: Zur medikamentösen Spasmenbekämpfung bei urologischen Erkrankungen. (Chir. Abt. u. Heilstätte d. Krankenh. Helenenheim.) Dtsch. med. Wschr., 1930, Nr. 21, S. 876.

Verf. empfiehlt Papavydrin zur Bekämpfung der Spasmen bei Steinerkrankungen, entzündlichen Erkrankungen und Prostatahypertrophie. Bei Prostatikern tritt als erwünschte Nebenwirkung des Papavydrins eine deutliche Blutdrucksenkung ein. F. Harry-Wiesbaden.

Rothschild, A.-Berlin: Meine Erfahrungen mit Katheter-Gleitmitteln. Med. Welt, 1930, Nr. 20, S. 708.

Da die im Handel befindliche Katheterpuringleitmasse etwas klumpig ist und schlecht an Instrumenten haftet, hat Verf. eine Mischung von Tragant mit Wasser, Glyzerin und Hg. oxycyanat. hergestellt, die eine gleichmäßig honigartige Konsistenz zeigt. Das Mittel ist gut wasserlöslich, steril und antiseptisch und wird unter dem Namen „Solvodyl" von Dr. Laboschin A.-G., Berlin, in den Handel gebracht. H. Ress-Dessau.

Dannheisser, F.-Berlin: Gefahren der Blasenpunktion. (Urol. Stat. d. chir. Abt. d. Krankenh. d. jüd. Gemeinde.) Zbl. Chir., 1930, Nr. 29, S. 1789.

Verf. plädiert für Anlegung einer Blasenfistel bei kompletter Harnverhaltung anstatt der Blasenpunktion. Er führt zwei unglückliche Fälle mit letalem Ausgang im Anschluß an eine Blasenpunktion an. Das eine Mal hatte der wohl mit zu großer Vehemenz geführte Trokar die hintere Blasenwand im Scheitel durchbohrt und eine Peritonitis erzeugt; das zweitemal war der Trokar durch das Mesenterium einer vorliegenden Darmschlinge gegangen, es waren Verwachsungen eingetreten; bei der schwierigen Nachoperation erlag der Pat. F. Ortmann-Magdeburg.

Jockisch, G.-Leipzig: Luftfüllung der Blase und tödliche Embolie. (Chir. Abt. d. Städt. Krankenh. zu St. Georg, Leipzig.) Zbl. Chir., 1930, Nr. 29, S. 1795.

Bei einem wegen Prostatakarzinoms operierten Pat. kam es infolge eines durch Metallkatheter in den Membranazea gesetzten 1½ cm großen Risses bei der Lufteinblasung zu einer Embolie, der der Pat. auf dem Operationstisch erlag. F. Ortmann-Magdeburg.

Schär, W.-Basel: Experimentelle Erzeugung von Blasentumoren. (Die Wirkung langdauernder Inhalation von aromatischen Amidoverbindungen.) (Aus d. Chir. Univ.-Klin.) Dtsch. Z. Chir., Bd. 226, H. 1/2, S. 81.

Junge Kaninchen wurden dauernd einem Luftstrom ausgesetzt, mit dem sie Naphtylamine inhalierten. Die Tiere blieben lange Zeit anscheinend gesund, entwickelten sich normal und zeigten erst kurz vor dem Tode jähen Verfall. Klinisch zeigten sie schon früher Zeichen von Anämie, relative Lymphozytose, im Harn Albumen, Erythrozyten, gelegentlich Azeton, Indikan, Bilirubin. Autoptisch fanden sich chronisch proliferierende Entzündungen der Bronchien und Lungen mit akuten, finalen Lungenabszessen, parenchymatöse Leberschädigung, Degeneration des Nierenparenchyms und interstitielle Nephritis. Am markantesten waren die Veränderungen in der Blase: von Epithelproliferation über Polypen bis zum veritablen Karzinom. Diese Befunde im Zusammenhange mit unseren bisherigen daraufbezüglichen Kenntnissen sind auch für die Prophylaxe in Anilinbetrieben von Bedeutung. Fischer-Preßburg.

Hoden, Samenbläschen, Prostata

Richard, M.-Basel: Über Sekretion und Resorption des Nebenhodens. (Chir. Univ.-Klin.) Dtsch. Z. Chir., Bd. 226, H. 1/2, S. 98.

Versuche amerikanischer Autoren zur medikamentösen Beeinflussung der Epididymitis gaben Anlaß zu Untersuchungen über Sekretion und Resorption des Nebenhodens. Nach intravenöser Verabreichung Lugolscher Lösung, Elektralgols oder Neosilbersalvarsans konnte weder Aufspeicherung noch Sekretion dieser Stoffe im Nebenhoden nachgewiesen werden. Auch der therapeutische Erfolg blieb aus, wenn bei experimentell erzeugter Epididymitis diese Mittel intravenös oder in das Vas deferens injiziert wurden. Im Zusammenhange mit diesen Versuchen wurde eine Reihe von Beobachtungen gesammelt über Resorption im Nebenhoden (Flüssigkeiten und korpuskuläre Elemente, wie Tuschekörner, Erythrozyten und Spermien) und über die sekretorischen Fähigkeiten des Nebenhodenepithels. Fischer-Preßburg.

Digitized by Google

Philipowcz, J.-Czernowitz: Zur Kasuistik der nicht spezifischen eitrigen Epididymitis. Zbl. Chir., 1930, Nr. 28, S. 1723.

Anschließend an die Publikation von Seifert im Zbl. Chir., 1930, Nr. 1, S. 13 berichtet Verf. über einen Fall von doppelseitiger Epididymitis non gonorrh., die wegen großer Schmerzhaftigkeit beiderseits zweizeitig zur Operation kam. Auf beiden Seiten war der Nebenhoden in einen einzigen dickwandigen Abszeß verwandelt, der einen Kaffeelöffel rahmig gelben Eiters enthält. Tuberkulose und Lues fielen diagnostisch aus. Bakteriologisch: Staphylococcus aureus in Reinkultur. Ätiologisch wäre zu bemerken eine 12 Jahre vorher akquirierte, sehr langwierige Blennorrhoe, die Verf. als Mischinfektion annimmt und die die ganzen Jahre also als latent bestehend angenommen wird. Zum Schluß wird die Möglichkeit einer hämatogenen Embolie von einem anderm Herde (Furunkel) zugegeben.

F. Ortmann-Magdeburg.

Fèvre u. R. Couvelaire: Epididymite à coli-bacilles chez un nourrisson (Epididymitis durch Koli-Bazillen bei einem Säugling). J. de Méd. de Paris, 1930, Nr. 20, S. 417.

Unter starkem Fieber aufgetretene akute Epididymitis, die zuerst den Verdacht einer Torsion des Samenstranges erweckte. In mehrfachen miliaren Abszessen an der Oberfläche der geschwollenen Epidid. geans fanden sich mikroskopisch und kulturell Kolibazillen. E. Levin-Berlin.

Felsenreich, F.-Wien: Die Therapie der Nebenhodentuberkulose und ihre Fernresultate. (II. chir. Univ.-Klin.) Dtsch. Z. Chir., Bd. 224, H. 6, S. 383.

Die an 200 Fällen von Nebenhodentuberkulose vorgenommenen Untersuchungen haben gezeigt, daß man die Nebenhodentuberkulose nicht als isolierte Erkrankung betrachten kann, sondern nur im Zusammenhange mit der Lungentuberkulose, mit der sie bei dem gleichen Individuum parallel geht. Die Prognose wird ganz beherrscht von der Prognose und dem Verlauf des Lungenprozesses. Rezidive der Genitaltuberkulose hängen meist mit hämatogenen Schüben der Lungentuberkulose zusammen. Aus dieser Untersuchung erklären sich auch die bisherigen ungünstigen Resultate der verschiedenen Behandlungsmethoden. Die Behandlung hat in erster Linie den Lungenprozeß zu berücksichtigen. E. Langer-Berlin.

Stuzin, J. J.-Berlin: Zur Frage der Prostatamassage. (Urol. Abt. d. Kaiserin Augusta-Viktoria Krankenh.) Med. Klin., 1930, Nr. 24, S. 883.

Die Massage bei der entzündlichen Prostatitis ist in vielen Fällen von üblen Folgen begleitet gewesen und wird deshalb von einer ganzen Reihe von Verff. abgelehnt. Sie ist schon rein theoretisch wenig zweckentsprechend, weil die Prostatitis in der Regel interstitielle Herde aufweist, deren Entleerung durch die Massage nicht gelingen kann und weil der vom Rektum massierende Finger den präurethralen Teil der Prostata überhaupt nicht erreicht, ferner auch die Ausführungsgänge der Drüsen so ineinander verschlungen sind, daß ein Druck nach einer bestimmten Richtung hin nicht in Frage kommt. Es kann daher leicht die gegenteilige Wirkung erzielt und infektiöses Material in das umliegende Gewebe hineingepreßt werden. Die Forderung, nur bei chronischer Prostatitis zu massieren, läßt sich auch nicht erfüllen, weil die Unterscheidung zwischen akuter und chronischer Prostatitis außerordentlich schwierig ist. Jedenfalls ist eine systematische Überprüfung der Frage der Prostatamassage in klinischen Abteilungen erforderlich. E. Levin-Berlin.

Tagesgeschichtliche Nachrichten

Gewählt: Der in Wien abgehaltene Kongreß für Sexualreform wählte die bisherigen Präsidenten August Forel und Havelock Ellis zu Ehrenpräsidenten und Dr. Leunbach-Kopenhagen, Dr. Haire-London und San.-Rat Dr. Magnus Hirschfeld-Berlin zu Präsidenten.

Gestorben: Dr. Arthur Wegener in Chemnitz.

Nachdruck (auch des Abschnittes „Tagesg. Nachr.") ist ohne Genehmigung des Verlegers nicht erlaubt

Verantwortlich für die Redaktion: für Originalabhandlungen und T. N.: Prof. Dr. J. H. Rille, Leipzig. Für Referatenteil und therapeutische Umfrage: Dr. Fritz Callomon, Dessau

Digitized by Google

Dermatologische Wochenschrift

Nr. 49 (Bd. 91) 6. Dezember 1930

Aus der dermatolog. Abteilung des Charlottenburger Krankenhauses (Prof. Dr. C. Bruhns)

Desinfektionsversuche mit Pilzen (Ach. gypseum)[1])

Von

Dr. E. Kadisch

Mit 4 Abbildungen im Text

In früheren Versuchen habe ich zeigen können, daß die pathogenen Hautkeime genügend resistent sind, um durch lauwarme Temperaturen nicht beeinträchtigt zu werden (1). Weiterhin ließ sich zeigen, daß auch durch Zusatz von Waschmitteln (Persil und Lux) weder auf Wolle noch auf Seide eine Abtötung von Pilzelementen auf lauwarmer Wäsche stattfand (2). So interessant diese Ergebnisse auch erschienen [vgl. Bruhns, Alexander und Kadisch (3)], so war es doch damals nicht möglich, für die empfindlichen Stoffe eine einwandfreie Desinfektionsmethode anzugeben. Auf Anregung von Prof. Bruhns habe ich nun versucht, eine Methode zu finden, mit der die empfindlichen Gewebe desinfiziert werden können, ohne das Gewebe zu schädigen und ohne mit der Methode die Grenzen der praktischen Durchführbarkeit zu überschreiten.

Die Wahl, welche Methoden versucht werden sollten, war an und für sich sehr schwer. Von der thermischen Desinfektion ist wenig zu erwarten. Wenn es selbst gelingt, eine Kombination aus Temperatur und Einwirkungszeit zu finden, die sicher abtötend wirkt und dennoch Wolle und Seide nicht schädigt, so würden der Durchführung einer solchen Methode in der Praxis große Schwierigkeiten gegenüberstehen. Ein Ablagernlassen der Wäsche, wie es eventuell mit Erfolg für die Skabies geht, kommt auch nicht in Frage, da die Pilze eine fast unbegrenzte Lebensdauer — auch auf trockenen Materialien — haben. Es bleibt nun noch die chemische Desinfektion übrig. Hier sind alle Substanzen unvorteilhaft, die sich nicht leicht restlos aus dem Gewebe entfernen lassen, denn da z. B. die seidenen Strümpfe fast stets direkt auf der Haut getragen werden, wird nur Gelegenheit zu eventuellen Überempfindlichkeitsreaktionen geschaffen. Am vorteilhaftesten wären demnach flüchtige Desinfektionsmittel. Formalin, schweflige Säure, Blausäure scheiden zum Teil aus, weil sie die Gewebe zerstören, zum Teil, weil ihre Anwendung umständlich und gefahrvoll ist. Unter Würdigung dieser Sachlage habe ich die Versuche mit Pyridin, Menthol, Thymol und Naphthalin gemacht.

[1]) Die Versuche wurden mit Mitteln der „Notgemeinschaft der deutschen Wissenschaft" ausgeführt.

Digitized by Google

Von etwas anderen Gesichtspunkten aus wurde auch Eulan in die Versuche einbezogen. Die Verwendung des bekannten Desinfizienz Thymol verdanken wir einem gelegentlichen Hinweis von Prof. Eugen Fischer.

Versuch 1. Aus grober Leinwand wurden kleine Beutelchen genäht, deren Innenraum etwa $3 \times 1{,}5$ cm war. Die Beutel wurden mit

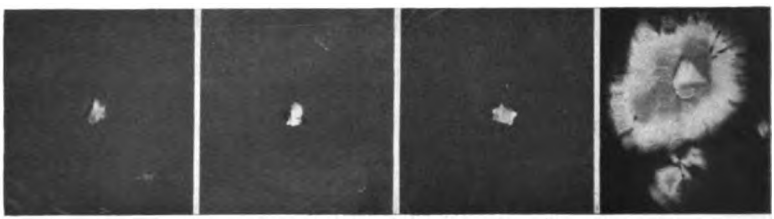

Menthol Thymol Naphthalin Kontrolle

Abb. 1. Dampfwirkung durch Hineinhängen von Beuteln

Drahthaken zum Aufhängen versehen und sterilisiert. Mit sterilen Löffelchen wurden die Beutel mit Menthol, Thymol und Naphthalin etwa halb voll gefüllt und nun getrennt steril aufbewahrt. Ferner wurden Erlenmeyerkolben von 200 ccm Fassungsvermögen mit je 50 ccm Bouillonagar (p_H 7,4) beschickt. Die Kolben wurden wie üblich durch zentrale Deponierung eines kleinen Kulturstückchens mit Ach. gypseum beimpft. Jetzt

Menthol Thymol Naphthalin

Abb. 2. Die Ausgangskulturen obiger Abimpfungen waren 5 Tage den entsprechenden Dämpfen ausgesetzt. Photographiert nach 6 Tagen

wurden in einen Teil der Kolben Menthol-, Thymol- oder Naphthalinbeutelchen gehängt. Während bei den Kontrollen schon nach 2 Tagen sich die ersten Anfänge des Wachstums zeigten, wiesen alle Kolben mit Beuteln auch nach 7 Tagen noch kein Wachstum auf (Abb. 1). Am 7. Tage wurden daher die Beutel herausgenommen und die Impfstücke mit der Öse auf neue Kolben übertragen. Nunmehr mußte jede Einwirkung der Dämpfe aufgehört haben, da die vom Impfstück selbst absor-

Digitized by Google

bierten Dämpfe sicher als sehr gering anzusehen sind. Nach 4 Tagen ergab sich nun das Bild, welches die Abb. 2 zeigt. Das aus der Naphthalinatmosphäre kommende Stück beginnt in normaler Geschwindigkeit zu wachsen. Der Versuch zeigt mithin, daß Naphthalin die Entwicklung des Pilzes 7 Tage verhindert hat, ohne seine nachherige Auskeimungsfähigkeit herabzusetzen. Dieser Versuch wurde nun in ausgedehnterer Form und etwas modifiziert wiederholt.

Versuch 2. Einige Wochen alte Kulturen von Ach. gypseum, bei welchen der Kulturrasen bereits die ganze Agaroberfläche überzog, wurden wie bei Versuch 1 mit Beuteln versehen. Es kamen dieselben Substanzen zur Anwendung. In der folgenden Zeit wurden die Kulturen jeden Tag besichtigt und von jeder Kultur wurden täglich mehrere Subkulturen angelegt. (Bei diesen Abimpfungen zeigte sich, daß zwecks Abimpfung eine Entfernung der Beutel absolut nicht nötig ist. Der Draht, an welchem die Beutel hängen, behindert nicht das Herausnehmen und Hineinstecken des Wattestopfens, der Draht kann mit den Fingern außen fixiert werden, und dann gibt der Beutel den Kolbenhals frei und gestattet die Arbeit mit der Öse.) Die Abimpfungen fanden im ganzen zu 15 verschiedenen Zeiten statt, alle Abimpfungen wurden täglich beobachtet, im ganzen 5 Wochen lang. Aus der Fülle der Beobachtungen seien nur die herausgegriffen, wo wesentliche Differenzen vorhanden waren.

Tabelle 1

Einwirkungszeit	Menthol		Thymol		Naphthalin		
Null (Kontrolle) .	+	+	+	+	+	+	
60 Minuten . .	++	++	++	+	++	+	Ablesung 4 Tage nach der Abimpfung
110 „ . .	++	++	+	+	++	+	
4 Stunden . . .	+	+	+	+	++	+	

Alle Substanzen scheinen bei kurzer Einwirkungszeit (etwa 1 Stunde) eine gewisse Reizwirkung auf das Wachstum des Pilzes auszuüben. Diese Reizwirkung tritt natürlich nur in den allerersten Tagen der Kultur in Erscheinung, die Unterschiede verwischen sich sehr schnell.

Tabelle 2

Nr.	Einwirkungszeit	Menthol		Thymol		Naphthalin		Alter der Kulturen bei der Ablesung
1	Null	25	25	20	25	25	25[1])	7 Tage
2	60 Minuten . .	30	25	20	25	25	25	7 „
3	110 „ . .	20	25	25	25	25	25	7 „
4	4 Stunden . .	25	25	25	25	25	25	7 „
5	21 „ . .	25	20	25	20	25	20	6 „
6	25 „ . .	25	20	25	25	25	20	6 „
7	45 „ . .	0	20	0	15	15	5	5 „
8	3 Tage	0	0	0	0	10	5	4 „
9	4 „	0	0	0	0	Sp.	Sp.	3 „

[1]) Die Ziffern geben den ungefähren Durchmesser der Kolonien in Millimetern an.

Digitized by Google

Aus diesen Ergebnissen ist zu entnehmen, daß Menthol- und Thymoldampf nach 2 Tagen Einwirkungszeit bereits eine deutliche Wirkung erkennen lassen, während die Wirkung von Naphthalin gleich Null ist oder sich höchstens in einer geringen Verzögerung des Wachstums dokumentiert. Bei 25 Stunden Einwirkungszeit hat keine der Substanzen eine nennenswerte Wirkung.

Nach 4 Tagen begannen die Kulturen, die Thymol- und Mentholdämpfen ausgesetzt waren, ihr Aussehen etwas zu verändern. Der gipsige Charakter ging erst stellenweise und schließlich nach Wochen in der ganzen Ausdehnung der Kultur verloren. Diese Erscheinung trat bei Thymol deutlicher und schneller ein. Bei Naphthalin war eine Veränderung nicht zu bemerken.

Tabelle 3

Nr.	Einwirkungszeit	Menthol	Thymol	Naphthalin	Alter der Kulturen bei der Ablesung
7[1])	2 Tage	40 30	30 25	40 40	11 Tage
8	3 „	30 0	0 0	40 40	10 „
9	4 „	10 0	0 0	40 40	9 „
10	6 „	0 0	0 0	30 30	7 „
11	7 „	0 0	0 0	20 20	6 „
12	8 „	0 0	0 0	Sp. 20	5 „
13	10 „	0 0	0 0	0 Sp.	3 „

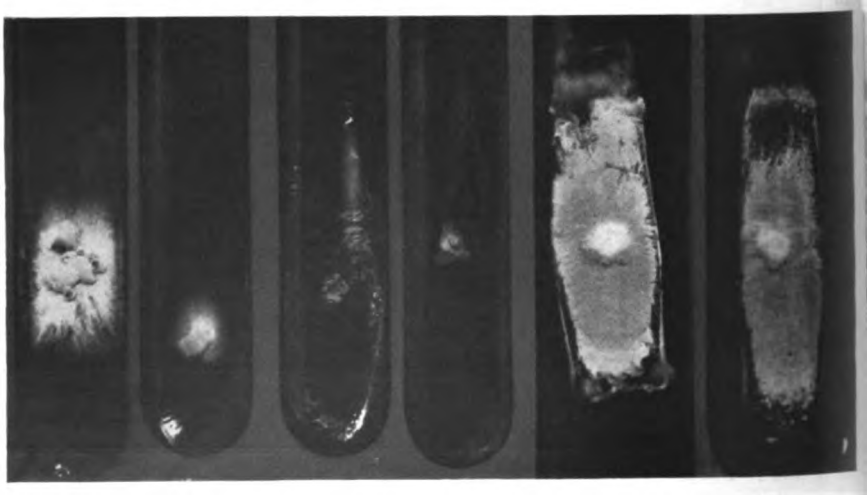

Menthol Thymol Naphthalin

Abb. 3. Kulturen der Abb. 2, jedoch nach 12 Tagen photographiert. Die mentholvergasten Kulturen gehen verspätet an

Aus dieser Tabelle ergibt sich, besonders im Vergleich mit Tabelle 2: Der Einfluß von Menthol und Thymol tritt wesentlich deutlicher zutage.

[1]) Die Kulturkolben der horizontalen Reihen 1—6 (vgl. Tabelle 2) sind inzwischen alle völlig bewachsen, so daß sie zwecks Tabellenkürzung fortfallen können.

Digitized by Google

Die nach 2 Tagen Thymoleinwirkung zutage getretene Wachtumshemmung hat nachgelassen. Durch 3 Tage Einwirkung von Thymol wird das Angehen der Kultur aber um mindestens 8 Tage verzögert. Die Mentholwirkung erweist sich hier als deutlich schwächer als die Thymolwirkung. Der Pilz wird im Angehen weniger verzögert als durch Thymol. Im Vergleich zu Naphthalin sind aber beide Substanzen äußerst wirksam. Naphthalin läßt nur eine unwesentliche Verzögerung selbst bei 10 Tagen Einwirkungszeit erkennen.

Die folgenden Abbildungen zeigen einen später angestellten Wiederholungsversuch. Die Ausgangskulturen waren 5 Tage den Dämpfen ausgesetzt. Die Abimpfungskulturen zeigt Abb. 2 nach 6 Tagen, die Abb. 3 zeigt die gleichen Rohre nach weiteren 6 Tagen.

In der folgenden Tabelle 4 gebe ich noch die Schlußablesung, welche nach etwa 4 Wochen stattfand, wieder. Sie gibt bei gleicher Numerierung wie oben folgendes Bild:

Tabelle 4

Nr.	Menthol		Thymol		Naphthalin	
7	++++	++++	++++	++++	++++	++++
8	++++	0	0	0	++++	++++
9	++++	0	0	0	++++	++++
10	0	0	0	0	++++	++++
11	0	0	0	0	++++	++++
12	0	0	0	0	++++	++++
13	0	0	0	0	++++	++++
14	0	0	0	0	++++	++++
15	0	0	0	0	++++	++++

Menthol tötet hiernach nach 4 Tagen, Thymol frühestens nach 2 Tagen Ach. gypseum ab.

Des weiteren wurden Versuche mit denselben Substanzen als Zusatz zum Nährboden gemacht. Hier wurde GRÜTZ-Glyzerin-Agar des p_H 7,4 benutzt. Zu 50 ccm des Nährbodens wurde 1,0 ccm, 0,5 ccm, 0,1 ccm und 0,01 ccm einer Stammlösung getan. Die Stammlösung war für Thymol und Menthol 10 %ig in Alkohol, für Naphthalin wurde eine kalt gesättigte alkoholische Lösung verwandt, für das auch verwande Eulan eine kalt gesättigte wäßrige Lösung. Nach längerer Beobachtung entwickelte schließlich Ach. gypseum folgendes Bild:

Tabelle 5. Die Substanzen als Nährbodenzusatz

Stammlösung in ccm	Thymol	Menthol	Eulan	Naphthalin	Kontrolle
1.0	0	0	++++	0	—
0.5	0	0	++++	++++	++++ (mit 1 ccm Alk.)
0.1	0	++++	++++	++++	++++ (mit 1 ccm H_2O)
0.01	++++	++++	++++	++++	—

Eulan ist mithin in diesen Konzentrationen völlig wirkungslos, Naphthalin wirkt am wenigsten, Menthol nimmt eine Mittelstellung ein. Von den sonstigen Versuchen mit dieser Technik sei noch erwähnt, daß auch

Digitized by Google

die schwächste Eulankonzentration das Wachstum zu Anfang deutlich bremst. Das Zurückbleiben der Eulankolben ist während der ersten Tage deutlich zu beobachten (Abb. 4). Ich hatte ferner mitunter den Eindruck, daß die schwächeren Eulankonzentrationen für das Wachstum in der ersten

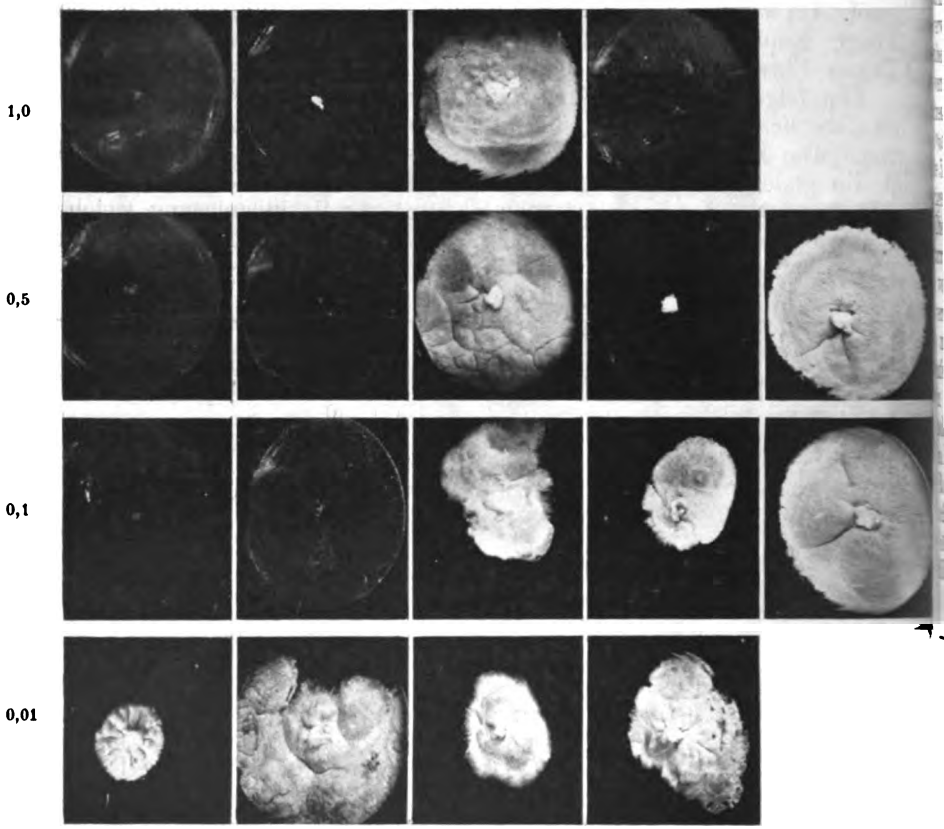

Abb. 4. Photographiert nach 14 Tagen

Woche paradoxerweise wirksamer sind als die starken. Aus diesem Grunde habe ich einen Modellversuch mit schwach eulanisierter Bembergseide gemacht.

Versuch 3. Ein Strumpf wurde 5 Minuten in vorschriftsmäßiger Eulanlösung geschwenkt, der Kontrollstrumpf ebensolange in Wasser. Nachdem beide Strümpfe nach 24 Stunden getrocknet waren, wurden sie getrennt in kaltem Wasser kurz gespült. Von beiden Strümpfen wurden Seidenkulturröhrchen angelegt, wie ich sie schon früher publizierte (4). Die Beimpfung mit Ach. gypseum zeigte, daß der Keim sich auf beiden Seiden gleich wohl fühlt und zu gleicher — wenn auch in diesem Fall nicht sehr starker — Vermehrung kam.

Digitized by Google

Versuch 4. Es blieb nach diesen Versuchen nur noch übrig, den Einfluß der in Frage kommenden Substanzen in einem Lösungsmittel zu untersuchen. Für Thymol und Menthol, die sich bisher als beste erwiesen haben, kommt nur Alkohol als Lösungsmittel in Frage. Der Kostenersparnis halber war es ratsam, Brennspiritus bei den Untersuchungen zu verwenden. Hierdurch erübrigte sich, Pyridin sonst in die Versuche einzubeziehen. In der folgenden Tabelle stellen die senkrechten Spalten die verschiedenen Lösungen dar, und zwar: Spalte 1 = 1%iger Mentholbrennspiritus; Spalte 2 = 1%iger Thymolbrennspiritus; Spalte 3 = 1%iger Naphthalinbrennspiritus; Spalte 4 = reiner Brennspiritus; Spalte 5 = 70%iger Alkohol; Spalte 6 = Aq. dest.; Spalte 7 = 1%ige wäßrige Lösung von Eulan.

Die Technik dieser Versuche war folgende: Strumpfseide wurde mit Kulturrasen von Ach. gypseum beschmiert, dann in quadratische Stückchen von etwa 2 cm Kantenlänge geschnitten. Diese Stückchen kamen für verschiedene Zeiten in die Lösungen 1—7. Um nach der Einwirkung mit Sicherheit das Desinfektionsmittel zu entfernen, wurden die Seidenfetzen je viermal gespült. Bei den in Alkohol gelösten Stoffen wurde erst in zweimal gewechseltem Alkohol gespült, dann zur Entfernung des Alkohols in doppelt gewechseltem Wasser. Jedes Spülgefäß enthielt 50 ccm Flüssigkeit. Da bei dem vielen Spülen auch mechanische Momente eine Rolle spielen, wurden die Kontrollen natürlich genau so wie die Versuchsläppchen behandelt. Die Läppchen kamen nach den Prozeduren auf GRÜTZ-Glyzerinagar. Die Ablesung dieser Kulturen ergab folgendes Bild:

Tabelle 6. Lösung 1%ig (vgl. Text)

Dauer der Einwirkung	1 Mentholbrennspiritus	2 Thymolbrennspiritus	3 Naphthalinbrennspiritus	4 Brennspiritus	5 Alkohol 70%	6 Aq. dest.	7 Eulan	Kontrolle H_2O
3 Min.	0	0	0	0	++	++++	++++	++++
10 „	0	0	0	0	0	++++	++++	++++
30 „	0	0	0	0	0	++++	++++	++++
60 „	0	0	0	0	0	++++	++++	++++
1 Tag	0	0	0	0	0	++++	++++	++++
2 Tage	0	0	0	0	0	++++	++++	++++

Diese in Tabelle 6 zusammengestellten Versuche zeigen mithin: 70%iger Alkohol übt für sich bereits eine beträchtliche Desinfektionswirkung aus. Er ist bei der angewandten Technik jedoch nicht imstande, Ach. gypseum auf Strumpfseide in 3 Minuten abzutöten. Brennspiritus wirkt besser als Alkohol. Eulan ist wirkungslos. In Anbetracht der sonstigen Versuchsergebnisse mit Thymol und Menthol wird man einen Zusatz einer dieser Substanzen doch empfehlen müssen, zumal obige Versuche nur mit Ach. gypseum gemacht sind und andere Keime eventuell widerstandsfähiger sein können.

Nach den vorliegenden Resultaten ergeben sich also zwei praktisch brauchbare Desinfektionsmöglichkeiten. 1. Thymoldampfdesinfektion, die

Digitized by Google

Dauer wird man wohl der Sicherheit halber auf eine Woche begrenzen und 2. Waschung des Kleidungsstücks in 1%igem Thymolbrennspiritus. Hier genügt die Einwirkung von wenigen Minuten, die Zeit sei etwas willkürlich auf 5 Minuten fixiert.

Versuch 5. Es bleibt nun noch übrig, festzustellen, wie diese Desinfektionen auf die Seide wirken, ob sie die Seide eventuell stark zerstören. (Ich habe mich in der ganzen Untersuchung vorerst auf Seide beschränkt.) Zu diesen Haltbarkeitsversuchen wurden verschiedene Seidengewebe verwandt. 1. Strumpfseiden verschiedener Provenienz, neue und mehrmals gewaschene. 2. Seidenbänder. 3. Kunstseidene Bänder und halbseidene Bänder mit baumwollener Kette. Die Materialien wurden 14 Tage in Menthol- und Thymoldampf gehängt, ferner in 1%ige Brennspirituslösungen dieser Substanzen 24 Stunden belassen. Das Aussehen und die Griffigkeit haben sich dadurch nicht verändert. Vor und nach der Einwirkung wurden auch Zerreiß- und Reibeproben angestellt. Die Maschinen wurden mir hierfür von der Industrie zur Verfügung gestellt.

Tabelle 7

Reinseidenband 50 mm breit				Seidenband, gemischt, 50 mm breit				
1	2	3	4	1	2	3	4	
7,5	7,0	6,75	9,0	18.5	16,5	16,0	18,5	Zerreißspannung in kg
75	66	83	57	44.5	45	43,5	42	Dehnung in mm auf 300 mm Einspannlänge

1 = Thymol, 2 = Menthol, 3 = gewöhnlicher Brennspiritus, 4 = unbehandelte Kontrolle.

Da auch die anderen Untersuchungen keine wesentlichen Differenzen ergeben haben, glaube ich, daß die oben genannten Arten der Desinfektion für Seide praktisch völlig unschädlich sind, zumal die Einwirkungszeiten bei den Versuchen auf Gewebsschädigungen übertrieben groß gewählt wurden (14 Tage bzw. 24 Stunden!).

Zusammenfassung

1. Die Dämpfe von Menthol, Thymol und Naphthalin scheinen bei kurzer Einwirkungszeit auf Ach. gypseum eine anregende Wirkung auszuüben.

2. Menthol- und Thymoldampf wirken nach längerer Einwirkung zunächst verzögernd auf das Angehen des Pilzes. Bei genügend langer Einwirkungszeit töten beide Dämpfe den Keim, Thymol wesentlich schneller.

3. Naphthalin wirkt nur hemmend und auch nur während seiner Gegenwart. Durch Hineinhängen eines Naphthalinbeutelchens kann man also Pilzkulturen für Demonstrations- oder sonstige Zwecke zum Wachstumsstillstand bringen. Dabei bleibt die Abimpfungsmöglichkeit weiter erhalten (mindestens für 17 Tage). Auch das Aussehen wurde nicht beeinflußt.

4. Eulan zeigt nur schwache Wirkungen, die sich auf Wachstumsverzögerungen beschränken.

Digitized by Google

5. Alkohol 70 %ig ist gut wirksam, er ist jedoch dem denaturierten Spiritus unterlegen.

6. Für die praktische Desinfektion sind folgende Wege möglich, entweder: a) Einwirkung von Thymoldampf für eine Woche auf das Kleidungsstück. Vielleicht empfiehlt sich ein Eimer mit gut schließendem Deckel (Marmeladeneimer z. B.), in den ein Beutel mit Thymol gehängt wird, oder b) 1 %iger Thymolbrennspiritus, bei dem ein Hineinlegen von wenigen Minuten (z. B. 5 Minuten) zur Desinfektion genügt[1]).

7. Zerreiß- und Dehnproben zeigten, daß Seide durch beide Maßnahmen nicht geschädigt wird.

Literatur

1. KADISCH, Dermat. Z., Bd. 57, S. 412. — 2. KADISCH, Dermat. Wschr., Bd. 90, S. 514. — 3. BRUHNS, ALEXANDER u. KADISCH, Med. Klin., 1929, Nr. 46. — 4. KADISCH, Dermat. Wschr., Bd. 89, S. 1423.

Zur Epidemiologie der Orientbeule in Palästina

Von

Dr. T. CANAAN, Chefarzt der Inneren Station des Deutschen Diakonissen-Hospitals, Jerusalem

Bis vor dem Krieg galt es als eine bekannte Tatsache, daß die Orientbeule in Palästina nur in Jericho zu finden sei[2]). Diese Beobachtung stimmt mit denjenigen, welche in der ganzen Welt gemacht worden sind, überein. PLEHN schreibt in seiner Arbeit Die endemische Beulenkrankheit[3]): „In bezug auf die Beulenkrankheit ist zu beachten, daß sie in allen Ländern, in welchen sie vorkommt, an bestimmte, oft scharf begrenzte Gebiete gebunden ist und schon in deren nächster Umgebung vollkommen fehlen kann“[4]). Genaue Beobachtungen zeigten, daß selbst die umliegenden Orte von Jericho, wie die Klöster St. Georg, Hadschla und Kloster Johannes frei von dieser Krankheit waren, obgleich das Klima und die Bodenverhältnisse dieser Ortschaften die gleichen sind wie in Jericho. Auch an anderen Orten, welche in der Jordanfurche liegen, hatte man bis vor dem Krieg diese Beule nicht beobachtet. Solche Tatsachen, welche von den in Palästina ansässigen Ärzten, sowohl vom Volke selbst beobachtet wurden, gaben der Erkrankung ihren Namen: die Jerichobeule. Zweifellos haben dieselben Umstände dazu geführt, diese endemische Beulenkrankheit in anderen Teilen der Welt mit Städtenamen zu benennen: Delhi-, Basra-, Bagdad-, Aleppo-, Biskrabeule usw.

Die Erfahrungen nach dem Krieg zeigten nun eine ganz andere Verbreitung der Krankheit. Ich habe klinisch und mikroskopisch sichere Leishmania cutanis an Patienten festgestellt, welche von Betlehem, Betdschala, Betsahur, Kolonia, Ain Karim, Sarris, Betiksa, Betsafafa, Bettir, Betmahsir und Jerusalem stammten und nie in Jericho waren. Andere Ärzte Jerusalems haben dasselbe erlebt. Es ist nun vom epidemiologischen Standpunkt aus wichtig festzustellen, daß in diesen Ortschaften Klima und Bodenverhältnisse grundsätzlich verschieden sind von Jericho. Es ist weiter zu erwähnen, daß Lage und Verhältnisse von Jericho und Aleppo mit den Angaben von PLEHN (l. c.) übereinstimmen, die anderen obengenannten Ortschaften aber in keiner Weise diese Bedingung zeigen. Dieser Autor schreibt: „Diese Gebiete sind gewöhnlich Flußufer und sumpfige Niederungen; in der Sahara und syrischen Wüste wasserreiche Oasen; in Marokko besonders der Bereich des Mulujaflusses; am Roten Meer die Meeresküste selbst.“

---

[1]) Den zu a) benötigten Beutel kann man für spätere Verwendung in einer gut schließenden Blechschachtel aufbewahren.

[2]) Im Arch. Schiffs- u. Tropenhyg., 1916, Bd. 20, schrieb ich: „In ganz Palästina scheint Jericho der einzige Ort zu sein, wo diese Orientbeule vorkommt.“ — [3]) MENSE, Handb. Tropenkrkh., siehe auch SCHEUBE, Die Krankheiten der warmen Länder, S. 963. — [4]) Von mir gesperrt gedruckt.

Digitized by Google

In der Arbeit „The Oriental Boil“ [1]), welche im Juni 1929 erschienen war, beschrieb ich 6 Fälle von Jerichobeule, die ich selbst beobachtet hatte und welche nie in Jericho waren, und sammelte noch 18 von der Literatur. Seitdem habe ich über 55 weitere Fälle festgestellt. Diese Krankheit hat sich in den letzten 15 Jahren allmählich so verbreitet, daß sie jetzt keine Seltenheit mehr ist.

Eine wichtige epidemiologische Frage ist im folgenden zu beantworten: Wie kommt es, daß diese Krankheit jetzt die Grenzen von Jericho überschritten hat? Es muß darauf hingewiesen werden, daß früher gemachte Fehler in der Diagnose bei der Beantwortung dieser Frage nur eine ganz unbedeutende Rolle gespielt haben. Unter dem sehr großen poliklinischen Material des Deutschen Diakonissen-Hospitals, des Russischen Hospitals und der mohammedanischen Poliklinik aus der Vorkriegszeit fand man nur selten Fälle von Jerichobeule. Alle konnten auf Infektionen in Jericho zurückgeführt werden. Wenn Versehen vorgekommen sind, so kann es sich nur um sehr vereinzelte Fälle handeln. Diese Beobachtung zwingt uns zu der Annahme, die auch stets anerkannt wurde, daß Jericho der primäre Infektionsherd war. Schon während des Krieges wurden vereinzelte Kranke beobachtet, die nie in Jericho waren, aber an der Orientbeule litten. Nach dem Krieg wurde die Verbreitung dieser Krankheit immer stärker.

Da man jetzt weiß, daß die Hautleishmaniosis durch Insekten (Phlebotomos Pap.) übertragen wird, müssen zur Erklärung der jetzigen Verhältnisse zwei Bedingungen erfüllt werden:

1. Die Zwischenwirte (die Sandfliegen) des Parasiten müssen günstige Lebensbedingungen in den verschiedenen Plätzen Palästinas haben.

2. Die Infektionsmöglichkeit dieser Insekten muß gegeben sein, d. h. Kranke mit Orientbeulen müssen vorhanden sein.

Da die Sandfliege keine großen Strecken zurücklegen kann, ist es von vornherein auszuschließen, daß in Jericho infizierte Insekten nach Jerusalem oder auch einer der genannten Ortschaften fliegen und hier die Krankheit übertragen. Es ist aber andererseits bekannt, daß die Sandfliegen in ganz Palästina verbreitet sind. Im Jahre 1913 hatte Mühlens die Papatazimücken in Jerusalem festgestellt (bestätigt durch Eysel und Dörr [2])). In den letzten Jahren haben die gründlichen Arbeiten von Adler und Theodor über die Sandfliege und Jerichobeule gezeigt, daß dieses Insekt in Palästina weit verbreitet ist. Damit ist die erste Frage positiv beantwortet.

Seit dem Krieg spielt Jericho eine viel wichtigere Rolle als früher. Vor dem Krieg war Transjordanien politisch von Damaskus abhängig. Die Hauptverkehrsstraße war die Hedschasbahn, die von Damaskus durch den Hauran und das Ostjordanland bis beinahe nach Medina führte. Die Straße Jericho-Salt-Amman war nicht fahrbar und wurde wenig benutzt. Man braucht 2 Tage, um von Jerusalem nach Salt zu gelangen und 3 Tage von Jerusalem nach Amman. Durch die gute Fahrstraße, welche im Krieg gebaut wurde, sowie durch den gesteigerten Autoverkehr kann man zur Zeit diese Strecken in $2^1/_2$ und $3^1/_2$ Stunden zurücklegen. Seit Kriegsende ist Transjordanien unabhängig geworden und hat mit Syrien nichts mehr zu tun. Dagegen hat England, welches das Mandat über Palästina führt, auch die Oberaufsicht über das Emirat Transjordanien. Durch diese politischen Veränderungen ist der Verkehr zwischen Palästina und dem Ostjordanland stark gewachsen. Jericho ist der natürliche Verbindungsknoten. Außerdem hat Jericho als Winterkurort heute eine gewisse Bedeutung. Der Gartenbau — insbesondere die Bananenzucht — in und um Jericho hat stark zugenommen. Durch die Salzgewinnung in Usdum (südwestliche Ecke des Toten Meeres) und durch die Arbeiten der Phosphatgesellschaft am Nordufer des Toten Meeres hat Jericho, die einzige Stadt dieser Gegend, an Wichtigkeit sehr zugenommen.

Alle diese Tatsachen erklären, daß der Verkehr während des ganzen Jahres in und durch Jericho wesentlich größer geworden ist als vor dem Krieg. Es ist also auch eine größere Zahl von Menschen der Infektion mit Leishmaniaparasiten ausgesetzt, was die Zunahme dieser Krankheit erklärt. Die infizierten Patienten kehren in ihre Heimat zurück und werden dort zur Infektionsquelle. Die Sandmücken sorgen für Weiterverbreitung [3]). Übertragung der Beule von Infizierten auf Gesunde, welche nie an

[1]) Trans. Roy. Soc. Trop. Med. and Hyg., Bd. 23, Nr. 1, S. 89—94. — [2]) Arch. Schiffs- u. Tropenhyg., Bd. 17. — [3]) Vor 1914 „war mir kein Fall bekannt, der die Krankheit außerhalb Jerichos weiter verbreitete“. Arch. Schiffs- u. Tropenhyg., 1916, Bd. 20. S. 111.

Digitized by Google

einem der alten Herde waren, haben schon DÉPART, BOINET, KAPOSI u. a. beobachtet[1]).

Diese Verhältnisse geben meiner Ansicht nach die einzige Erklärung, daß in den letzten Jahren neue Herde in Palästina gefunden wurden. Da die Einwohner Südpalästinas und besonders diejenigen des Jerusalembezirks mehr Gelegenheit haben mit dem Primärherd (Jericho) in Berührung zu kommen, weist dieser Teil des Landes auch mehr verseuchte Dörfer auf als Nordpalästina. Meine Beobachtungen zeigen, daß Betdschala und Ain Karim mehr verseucht sind als die anderen Dörfer. Eine Erklärung dafür kann ich zur Zeit nicht geben. Auch im Ostjordanland haben Primärinfektionen stattgefunden[2]).

Folgende Beobachtungen erhärten obige Theorie. Ein Franziskanerpater, welcher sich in Jericho mit der Jerichobeule ansteckte, verbrachte die Zeit, als er mit den Eruptionen behaftet war, im Kloster von Ain Karim; ebenso drei andere, die auch an Leishmaniosis cutanis litten und in Jericho infiziert waren. Einige Monate darauf bekam ein Mönch dieses Klosters, der nie in Jericho war, eine klinisch und mikroskopisch sichere Hautleishmaniosis. Dieser Herd sowohl wie die jüdische Kolonie, Bethakarim, welche nicht weit vom Dorf Ain Karim liegt und wo DOSTROWSKY verschieden Fälle beobachtete, waren sicher der Ausgangspunkt von vielen Infektionen, die in Ain Karim selbst stattfanden.

Ein Diener des Lepraheimes in Jerusalem infizierte sich während eines Aufenthaltes in Jericho. Bald darauf bekam ein zweiter Diener, der nie in Jericho war, diese Hautkrankheit.

Es sei noch auf einige klinische Beobachtungen hingewiesen. Multiple Krankheitsfälle der Beulenkrankheit wurden öfters in ein und demselben Haus beobachtet. So sah ich in drei Familien je drei Fälle, in zwei anderen je zwei Fälle. Diese Tatsache wurde früher von verschiedenen Autoren (PLEHN, GROSS, GARBER) als eine Seltenheit angesehen[3]). Solche Fälle kann man schwer durch Kontakt, durch Unreinlichkeit oder enges Zusammenleben, auch nicht durch Autoinfektion erklären, sondern dadurch, daß die Mitglieder einer Familie unter denselben Verhältnissen leben und den Stichen derselben infizierten Insekten ausgesetzt sind[4]).

Vor einiger Zeit hatte ich 2 Pat. in Behandlung, die sich in Jericho infiziert hatten, und welche neben Beulen am Körper auch Geschwüre an der Schleimhaut der Unterlippe zeigten. Solche Fälle sind sehr selten. Es sind allerdings keine reinen Schleimhautaffektionen.

„Knoten, die sich in Gestalt einer mehr oder minder flach ausgebreiteten Schwellung von varikösem Charakter präsentieren und zuweilen bedeutenden Umfang annehmen", wie sie REINHARDT[5]) beschrieben hat, sind selten. Ich hatte kürzlich 3 Pat., welche diese Erscheinung zeigten. Eine Pat. hatte eine 5 cm große, längliche, variköse, rosarote, erhabene, nicht ulzerierende Beule am Hals gehabt[6]).

Die oben beschriebenen epidemiologischen Beobachtungen in Palästina möchten zur weiteren Untersuchung in solchen Ländern, wo die Orientbeule endemisch ist, anregen. Ich glaube, daß dieselben Verhältnisse und Ergebnisse zu finden sind.

---

[1]) Nach SCHEUBE, Die Krankheiten der warmen Länder, 4. Aufl., S. 264. — [2]) Siehe die Fälle, welche in Transaction usw. beschrieben sind. — [3]) CANAAN, Oriental Boil. Siehe auch DOSTROWSKY, Über einen neuen Leishmaniaherd in Palästina, Arch. Schiffs- u. Tropenhyg., 1925, Bd. 29, S. 106. — [4]) Arch. Schiffs- u. Tropenhyg., 1916, Bd. 20. — [5]) Nach MARTIN MAYER, KOLLE-WASSERMANN, Handb. pathol. Mikroorgan., Bd. 7, S. 451. — [6]) Im Arch. Schiffs- u. Tropenhyg. beschrieb ich zwei andere Fälle.

Digitized by Google

Aus der Univ.-Hautklinik in Gießen (Direktor: Prof. Dr. Jesionek)

Die kombinierte Trypaflavin-Silbersalzbehandlung der Gonorrhoe

Von

Priv.-Doz. Dr. W. Engelhardt und K. Gemmer

Die Suche nach der „Therapia magna sterilisans" der Gonorrhoe hat immer neue Heilmittel auf den Markt geworfen. Dabei ist die Neigung erkennbar, nicht wie früher nur neue Silberpräparate, sondern andere brauchbare chemische Stoffe zu finden, die entweder lokal angewandt — wie Karbolsäure oder Farbstoffpräparate — oder per os bzw. intravenös — wie Pyridium oder Trypaflavin — zur Verwendung kommen. Die besonders in der französischen und amerikanischen Literatur betonten Erfolge bei alleiniger intravenöser Anwendung der Akridinfarbstoffe veranlaßten die Gießener Hautklinik, die günstigen Ergebnisse nachzuprüfen. Die erhaltenen Erfahrungen erlaubten mit Bestimmtheit, die Akridinfarbstoffe in ihrer jetzigen Dosierung und Anwendungsart als alleinige Therapie genorrhoischer Erkrankungen abzulehnen, da der intravenös verabreichte Farbstoff in den mit dem Harn zur Ausscheidung gelangenden Konzentrationen nicht imstande ist, die Gonokokken zur Abtötung zu bringen. Eine entwicklungshemmende Wirkung auf die Gonokokken im Sinne einer Nährbodenverschlechterung scheint jedoch in der Tat vorhanden zu sein. Diese Beeinflussung „von innen heraus" könnte in Verbindung mit geeigneten lokalen Maßnahmen zur Heilung der Gonorrhoe und vor allem zur Vorbeugung von Komplikationen von größtem Wert sein. Züchtungsversuche verschafften die Gewißheit, daß die Annahme einer entwicklungshemmenden Wirkung des ausgeschiedenen Farbstoffes den Tatsachen entspricht, es kommt zu einer Schädigung der Gonokokken, die das Wachstum auf künstlichem Nährboden erschwert bzw. verhindert. Unter Würdigung der in der Literatur niedergelegten Ergebnisse, die eine Kombination der intravenösen und lokalen Akridinfarbstofftherapie aussichtsreich erscheinen ließen, wurde die Chemotherapie nur mit Akridinfarbstoffen unter Vermeidung von Silbersalzen angewendet. Ein wesentlicher Erfolg konnte bei den mit Rivanol lokal und Gonoflavin intravenös behandelten Gonorrhoefällen nicht festgestellt werden, ein Ergebnis, das von Vonkennel aus der Münchener Klinik in vollem Maße bestätigt wurde, auch wenn überdies noch Rivanol per os dazu gegeben, also im wahrsten Sinne des Wortes „maximale Akridinfarbstofftherapie" getrieben wurde. Das Rivanol mußte infolgedessen für die Zwecke einer Kombinationstherapie als ungeeignet abgelehnt werden.

Anders soll es sich nach den Versuchen von Skutezky mit den Silbersalzen verhalten! Der Untersucher verwendet Azykal in Form von Janetspülungen in Kombination mit intravenös gegebenem Trypaflavin. Er ist der Ansicht, daß durch die erzielte Nährbodenverschlechterung ein Übergreifen der gonorrhoischen Entzündung auf die Posterior vermieden werden könne. Bei 80 Fällen akuter Gonorrhoen der vorderen Harnröhre hat

Digitized by Google

er recht gute Erfolge erzielen können. Als besondere Vorteile seiner Methode wird deren Reizlosigkeit, die Vermeidung von Komplikationen und damit die Entstehung einer chronischen Gonorrhoe und die Gewähr einer rezidivlosen Heilung hervorgehoben. Als Silbersalz wird das Azykal deshalb als das geeignetste Mittel bezeichnet, weil es mit dem Farbstoff keinerlei Verbindungen eingeht und keine Flecken macht. Während Skutezkys Erfahrungen sich bewußt nur auf akute Gonorrhoen der vorderen Harnröhre beschränken, hat Stefanoff auch in einigen Fällen von Gonorrhoe der vorderen und hinteren Harnröhre günstige Erfolge mit komplikationslosem Verlauf beobachtet.

Diese Arbeiten gaben im Verein mit Beobachtungen an unserer Klinik Anlaß zur Prüfung folgender 3 Fragen: 1. Inwieweit sind bei der Kombination von lokal applizierten Silbersalzen und intravenös gegebenem Trypaflavin augenscheinlich besondere Erfolge zu erzielen? 2. Inwieweit lassen sich Komplikationen und Rezidive vermeiden? 3. Inwieweit ist vor allem bei komplizierten Fällen (Prostatitis, Epididymitis, Funikulitis usw.) eine günstige Beeinflussung einwandfrei festzustellen?

Zur Behandlung der Gonorrhoe mit Akridinfarbstoffen bei lokaler Anwendung von Silbersalzen standen uns 50 Fälle zur Verfügung. Die verwandten Silbersalze waren das Albargin und das Protargol-Granulat; in Fällen mit Posteriorentzündungen wurde die Lokalbehandlung durch Janetspülungen mit Kal. permanganat. unterstützt. Die Art der Krankheitsbilder läßt sich in verschiedene Gruppen einteilen: 8 Fälle von Gonorrhoea acuta anterior, 20 Fälle von Gonorrhoea acuta anterior et posterior, 22 Fälle mit Komplikationen wie Prostatitis, Funikulitis, Epididymitis, Cowperitis oder Spermatozystitis.

Das Trypaflavin wurde nach dem bekannten Schema in 15 Injektionen, insgesamt 72,5 ccm intravenös injiziert. An den ersten 5 Behandlungstagen wurden die Injektionen täglich gegeben. Am 1. Tag wurde mit einer Injektion von 2,5 ccm zur Feststellung etwaiger Unverträglichkeit begonnen. Nach dem 5. Tage wurden Injektionen von 5 ccm Trypaflavin einen über den anderen Tag verabfolgt. Als gleichzeitige lokale Behandlung wurden täglich je 3 Harnröhreninjektionen mit Albarginlösung abwechselnd mit je 3 Injektionen Protargollösung und bei Posteriorerkrankungen statt einer Injektion eine Kal.-permanganat-Janetspülung verabreicht. Es wurde immer mit Injektionen von 1 : 10000 — in seltenen Fällen 1 : 20000 — Albargin und $^1/_8$—$^1/_4$% Protargol je nach der Art des Entzündungsgrades begonnen. Wurde die Lokalbehandlung ohne jede Reizwirkung und ohne Brennen gut vertragen, so wurden die Lösungen alle 10—14 Tage stärker konzentriert.

Es wurden jedoch absichtlich ganz geringe Silbersalzkonzentrationen verabreicht, um möglichste Schonung der Schleimhautepithelien zu gewährleisten. Als höchste Konzentration wurde daher Albargin in 1‰iger Lösung und Protargol-Granulat als $^1/_4$%ige Lösung verabfolgt. Von einer lokalen Behandlung der hinteren Harnröhre mit Guyonkatheter wurde abgesehen, desgleichen von instrumentellen Eingriffen mit Ausnahme etwaig notwendiger Endoskopie am Schlusse der Behandlung.

Unsere Ergebnisse sollen als Fortsetzung der kritischen Stellungnahme zur Brauchbarkeit der Akridinfarbstofftherapie, ebenso wie das Vonkennel

Digitized by Google

tut, nach den von ENGELHARDT aufgestellten 8 Punkten beurteilt werden. Es sei diesen 8 Punkten ein 9. hinzugefügt, der sich mit dem Zeitpunkt der Klärung der beiden Urinportionen befaßt. Unter Punkt 7 wird kurz etwas über die beobachteten Rezidive gesagt werden müssen. Damit sind dann die wichtigsten Gesichtspunkte, die zur Beurteilung der Wirksamkeit des Präparats besondere Beachtung fanden, festgelegt und beste Vergleichsmöglichkeiten geboten, sofern andere Untersucher sich der Mühe unterziehen, nach den gleichen Gesichtspunkten zu urteilen. Es ist dazu selbstverständlich notwendig, täglich genaue, schriftlich niedergelegte Untersuchungen an den einzelnen Fällen anzustellen. Wir bedienen uns dabei eines Vordruckes, der schnellstes und übersichtlichstes Arbeiten ermöglicht.

Die Wirksamkeit der Therapie wird nach folgenden Gesichtspunkten, die anschließend näher erläutert werden sollen, beurteilt!

1. Einfluß auf die Sekretion,
2. Klärung der 2. und 1. Urinportion,
3. Verschwinden der Gonokokken,
4. Behandlungsdauer,
5. Verschwinden der Gonorrhoea posterior,
6. Beeinflussung der subjektiven Beschwerden,
7. Verhütung von Komplikationen und Rezidiven,
8. Nebenwirkungen,
9. Art der Wirkung der Präparate.

Einfluß auf die Sekretion

I. Gonorrhoea acuta anterior (zur Beurteilung 8 Fälle).
Das Sekret wird schleimig zwischen:

1.	und	20.	Tag	in	5	Fällen,	es verschwindet	in	4 Fällen
21.	„	30.	„	„	1	Fall,	„	„	2 „
31.	„	40.	„	„	2	Fällen,	„	„	1 Fall
41.	„	50.	„	„	0	„	„	„	1 „

II. Gonorrhoea acuta anterior et posterior (zur Beurteilung 20 Fälle).
Das Sekret wird schleimig zwischen:

1.	und	20.	Tag	in	5	Fällen,	es verschwindet	in	4 Fällen
21.	„	30.	„	„	5	„	„	„	5 „
31.	„	40.	„	„	3	„	„	„	4 „
41.	„	50.	„	„	4	„	„	„	4 „
51.	„	60.	„	„	1	Fall,	„	„	1 Fall
über		60.	„	„	2	Fällen,	„	„	2 Fällen

III. Komplizierte Fälle (zur Beurteilung 20 Fälle).
Das Sekret wird schleimig zwischen:

1.	und	20.	Tag	in	4	Fällen,	es verschwindet	in	3 Fällen
21.	„	30.	„	„	4	„	„	„	2 „
31.	„	40.	„	„	3	„	„	„	3 „
41.	„	50.	„	„	4	„	„	„	6 „
51.	„	60.	„	„	2	„	„	„	3 „
über		60.	„	„	3	„	„	„	1 Fall

Digitized by Google

2 Fälle unter III. konnten nicht berücksichtigt werden, da die Pat. sich nicht der Hausordnung fügten und infolgedessen vor Behandlungsabschluß entlassen werden mußten. Nur zwei Fünftel der Fälle verlieren innerhalb der ersten 30 Behandlungstage ihren Harnröhrenausfluß. Es ist jedoch dem völligen Schwinden der Eitersekretion aus der Harnröhre allzu große Bedeutung nicht zuzumessen.

Klärung der 2. und 1. Urinportion

Für die 8 Fälle der Gonorrhoe der vorderen Harnröhre klärt sich die erste Urinportion nach 11, 13, 14, 19, 23, 46 und 50 Tagen. In einem Falle klärt sich der Urin überhaupt nicht, obwohl bei dem Pat. schon nach 4 Tagen Gonokokken nicht mehr nachweisbar waren. Es handelte sich in diesem Falle um einen postgonorrhoischen Katarrh, der — wie ENGELHARDT schon hervorhob — durch den Akridinfarbstoff ebensowenig beeinflußt wird, wie durch die verabfolgten Injektionen mit geringen Konzentrationen von Silbersalzlösungen.

Bei den 20 Fällen der akuten Gonorrhoe der vorderen und hinteren Harnröhre klärt sich die 2. Urinportion (Morgenharn):

In	9	Fällen	zwischen	dem	1.	und	10. Tage
„	7	„	„	„	11.	„	20. „
„	4	„	„	„	21.	„	40. „

Die 1. Urinportion wird klar:

In	5	Fällen	zwischen	dem	10.	und	30. Tage
„	4	„	„	„	31.	„	40. „
„	4	„	„	„	41.	„	50. „
„	3	„	„	„	51.	„	58. „

In 3 Fällen mit anschließendem postgonorrhoischem Katarrh wird die 1. Urinportion während des Klinikaufenthaltes überhaupt nicht klar. Ein Fall scheidet zur Beurteilung aus. Bei den komplizierten Fällen (22) klärt sich die 2. Urinportion:

In	6	Fällen	zwischen	dem	1.	und	10. Tage
„	5	„	„	„	11.	„	20. „
„	8	„	„	„	21.	„	30. „
„	3	„	„	„	31.	„	43. „

Die 1. Urinportion klärt sich:

In	2	Fällen	zwischen	dem	25.	und	35. Tage
„	8	„	„	„	36.	„	45. „
„	8	„	„	„	46.	„	58. „
„	2	„	nach	„	58.		„

2 Fälle müssen bei Beantwortung dieses Punktes wegfallen, da die Kur nicht zu Ende durchgeführt wurde.

Verschwinden der Gonokokken

Die akute Gonorrhoe der vorderen Harnröhre konnte nur in 8 Fällen bis zum Ende der Behandlung beobachtet werden. Es verschwanden die Gonokokken in je 3 Fällen zwischen 1. und 10., 11. und 20. und in je 1 Fall zwischen 21. und 30. sowie 31. und 40. Tag.

Digitized by Google

Auch nach Reizungen wurden Rezidive nicht beobachtet. Komplikationen kamen nicht vor, auch kein Übergreifen der Entzündung auf die hintere Harnröhre.

Die akute Anterior- und Posteriorgonorrhoe konnte in 20 Fällen bis zum endgültigen Verschwinden der Gonokokken beobachtet werden. Die Gonokokken waren nicht mehr nachweisbar zwischen:

1.	und	10.	Tage	in	6	Fällen,	hiervon	1	rezidivierend	nach Reizung
11.	„	20.	„	„	4	„	„	0	„	„ „
21.	„	30.	„	„	6	„	„	0	„	„ „
31.	„	40.	„	„	4	„	„	0	„	„ „

Bei den komplizierten Fällen, die zur Beantwortung der Frage nach der gonoziden Wirkung einer Behandlung nur bedingt benutzt werden dürfen, verschwinden die Gonokokken zwischen:

1.	und	10.	Tag	in	2	Fällen,	hiervon	1	rezidivierend
11.	„	20.	„	„	6	„	„	0	„
21.	„	30.	„	„	8	„	„	0	„
31.	„	40.	„	„	2	„	„	0	„
41.	„	50.	„	„	3	„	„	0	„
51.	„	60.	„	„	1	Fall,	„	0	„

Hiervon waren 4 Fälle vorbehandelt, bei denen die Gonokokken zwischen dem 11. und 20. Tage, 1 Fall, bei dem die Gonokokken zwischen dem 31. und 40. Tage nicht mehr nachgewiesen werden konnten.

In den ersten 30 Tagen werden also von 22 Fällen 16 Fälle negativ (etwa 70 %), es kommt in einem Fall zum Rezidiv, also in etwa 5 %. Die Zahl der Rezidive beträgt somit von 50 Fällen nur 2, also 4 % gegenüber 25 % bei kombinierter Rivanol-Trypaflavinbehandlung.

Behandlungsdauer

Unter „Behandlungsdauer" verstehen wir die Zeit der Behandlung einschließlich einer behandlungsfreien Beobachtungszeit von etwa 8 Tagen und einer 10—14tägigen mikroskopischen Kontrolle nach mechanischer Dehnung der Harnröhre bzw. nach Reizung mit Lugolscher Lösung. Die zwei Kranken, bei denen Rezidive eintraten, sind in den entsprechenden Tabellen nicht mit angeführt. Eine auffällige Kürzung der Behandlungszeiten ist in keiner der 3 Rubriken festzustellen.

I. Gonorrhoea acuta anterior (zur Beurteilung 8 Fälle, kein Rezidiv).

Behandlungsdauer	40—50	Tage:	6 Fälle
„	über 51	„	2 „

II. Gonorrhoea acuta anterior et posterior ohne Komplikationen (zur Beurteilung 20 Fälle, 1 Rezidiv).

Behandlungsdauer	40—50	Tage:	5 Fälle
„	51—60	„	6 „
„	61—70	„	3 „
„	über 70	„	5 „

III. Gonorrhoea acuta anterior et posterior mit Komplikationen (zur Beurteilung 22 Fälle, 1 Rezidiv).

Digitized by Google

Behandlungsdauer	40—50 Tage:	3	Fälle
„	51—60 „	4	„
„	61—70 „	10	„
„	über 70 „	4	„

Aus der Dauer der Behandlung können wichtige Schlüsse auf die Wirksamkeit der angewandten Therapie nur bedingt gezogen werden. Sowohl gegenüber der alleinigen Behandlung mit Trypaflavin als auch gegenüber der intravenös-lokalen Behandlung mit Rivanol und Trypaflavin ist eine Abkürzung der Behandlungsdauer festzustellen. Der Zeitgewinn ist jedoch nicht so auffallend, daß er als allzu großes Plus gegenüber alleiniger Silbertherapie hier angeführt werden könnte.

Verschwinden der Gonorrhoea posterior

In keinem einzigen der 8 akuten Gonorrhoefälle der vorderen Harnröhre trat eine Entzündung der hinteren Harnröhre auf. Für das Verschwinden der Posteriorgonorrhoe wurde von uns der Zeitpunkt der Klärung der 2. Urinportion als Maßstab angenommen. In 27 von 42 Fällen klärt sich die 2. Urinportion innerhalb der ersten 3 Wochen. Schwankungen, wie sie bei der kombinierten Akridinfarbstofftherapie zu beobachten waren und wohl auf die Reizwirknng des Rivanols zurückzuführen sind, wurden nicht beobachtet. Das Verschwinden der Posteriorgonorrhoe trat verhältnismäßig prompt ein, so daß weitere Komplikationen in allen Fällen vermieden werden konnten.

Beeinflussung der subjektiven Beschwerden

Kein einziger Pat. klagte über eine Verschlimmerung der subjektiven Beschwerden. Aber auch wesentliche Besserungen der durch die Komplikationen ausgelösten Beschwerden — wie wir das von der Anwendung lokaler Maßnahmen oder der Applikation von Vakzinen her kennen — wurden nicht erzielt. Es gilt hier das gleiche wie für die alleinige Trypaflavintherapie, da ja zur Zeit des Bestehens der Komplikationen eine Lokaltherapie nicht betrieben wurde. Auffällig war wieder der Erfolg bei einer gonorrhoischen Arthritis des linken Handgelenkes. Hier ging das schnelle Nachlassen subjektiver Beschwerden mit einer sehr günstigen Beeinflussung des objektiven Befundes Hand in Hand. Selbst bei Fällen, die eine starke Entzündung der Schleimhäute aufwiesen, zeigt sich keine Zunahme der Beschwerden.

Verhütung von Komplikationen

Wenn schon bei der kombinierten Behandlung mit Trypaflavin-Rivanol über eine auffallend geringe Zahl von Komplikationen gegenüber der alleinigen intravenösen Gonoflavintherapie und der üblichen Silbersalzbehandlung berichtet wurde, so läßt sich bei der Akridin-Silbersalztherapie das Auftreten von Komplikationen in keinem einzigen Falle feststellen. Wenn auch das Ausbleiben von Komplikationen zu einem Teil auf das Konto der niedrigprozentigen Silbersalzlösungen und der Erhaltung instrumenteller Eingriffe zu setzen ist, so liegt doch ein wesentlicher Vorteil der Methode in dem Ausbleiben der schmerzhaften und

Digitized by Google

langwierigen Komplikationen. Wir können hierin die Erfahrungen von KONRAD und SKUTEZKY in vollem Umfange bestätigen. Es wurden in den 50 Fällen keinerlei ernstere oder unangenehme Nebenerscheinungen beobachtet.

Nebenerscheinungen

Die Pat. klagten ab und zu über schlechten Geschmack im Halse oder leichten Brechreiz, der sich aber meist vermeiden läßt, wenn während der Dauer der Injektion etwas Wasser getrunken wird. Eine in 4 Fällen auftretende geringgradige Dermatitis war ohne Bedeutung. Dazu muß bemerkt werden, daß die Kranken angewiesen waren, sich vor intensiver Sonnenbestrahlung zu hüten. Andere Mittel zur Herabsetzung der Lichtempfindlichkeit wurden nicht angewandt. Gegenüber den von ENGELHARDT, bzw. von ENGELHARDT und DAHLEM beobachteten Lichtschäden sei gesagt, daß es sich bei dem verwendeten Trypaflavinpräparat um eine besondere Operationsnummer gehandelt hat, die sich von den früher benutzten in der p_H-Konzentration unterschied. Über weitere Unterschiede ist uns Genaueres nicht bekannt geworden.

Art der Wirkung der Präparate

Bei der kombinierten Akridinfarbstoff-Silbersalztherapie kommt die Summation der Wirkung des ausgeschiedenen und lokal applizierten Farbstoffes auf die Schleimhäute und damit die unerwünschte Reizung in Wegfall. Das ausgeschiedene Trypaflavin wirkt für die Gonokokken nährbodenverschlechternd. Sie werden infolgedessen in ihrer Widerstandsfähigkeit geschwächt. Die mit dem Harn ausgeschiedenen Farbstoffmengen wirken überdies noch in geringem Grade desinfizierend. Die nährbodenverschlechternde und geringe desinfizierende Wirkung reicht nicht zur Sterilisation aus; sie verhindert aber in Verbindung mit lokalen Maßnahmen, die möglichst wenig intensiv mit schwachen Lösungen der Silbersalze durchgeführt werden können und dennoch günstige Wirkung entfalten, das Weiterschreiten der Infektion und das Auftreten von Komplikationen. Hierin ist der Hauptvorteil und der besondere Wert der geprüften Methode zu suchen.

Zusammenfassung

Die alleinige intravenöse und die kombinierte intravenös-lokale Anwendung der Akridinfarbstoffe Rivanol und Trypaflavin hat den an sie bei der Heilung gonorrhoischer Erkrankungen gestellten Anforderungen nicht genügt. Die beiden Anwendungsarten sind daher endgültig abzulehnen. Auf Grund in der Literatur niedergelegter Erfahrungen und eigener Versuche waren von einer Kombinationstherapie — Trypaflavin intravenös und schwache Silbersalzlösungen lokal — wesentlich bessere Ergebnisse zu erhoffen. Das Verdienst, auf diese Kombinationstherapie bei der Gonorrhoea acuta anterior 1925 hingewiesen zu haben, gebührt dem Innsbrucker Dermatologen SKUTEZKY. Die Anwendungsart wurde an 50 Fällen einer systematischen Prüfung unterzogen.

Als Resultat unserer Prüfung können wir es bezeichnen:

Der Heilablauf bei der akuten Gonorrhoe der vorderen und hinteren Harnröhre gestaltet sich ähnlich wie bei der seither mit stärker konzen-

Digitized by Google

trierten Silbersalzlösungen üblichen Behandlung. Eine wesentliche Abkürzung oder Verlängerung der Behandlungsdauer gegenüber anderen Methoden ist nicht festzustellen. Subjektive, allgemeine und lokale Beschwerden werden durch die Kombination mit Trypaflavin nicht in auffälligem Maße beeinflußt, weder nach der guten noch nach der schlechten Seite hin. Als überaus begrüßenswerte Vorteile sind folgende Tatsachen festzustellen:

a) Das Weiterfortschreiten des gonorrhoischen Prozesses wird verhindert;

b) das Auftreten von Komplikationen wird fast mit Sicherheit vermieden;

c) die Rezidivgefahr wird auf ein Mindestmaß herabgedrückt.

Es ist von uns und auch von anderer Seite wiederholt auf die Inkonstanz der Akridinpräparate hingewiesen worden! Die für unsere Versuche zur Verfügung gestellten Operationsnummern zeichneten sich durch ihre Konstanz, vorzügliche Verträglichkeit und den Mangel unangenehmer Nebenerscheinungen aus, so daß wir die Art der angewandten Therapie — Konstanz und gute Verträglichkeit des Trypaflavins vorausgesetzt — auch für die Praxis glauben empfehlen zu dürfen.

Therapeutische Umfrage

Wirkung und Notwendigkeit der Prostatamassage

In der seit einigen Jahren wieder aufgetauchten Streitfrage über die Zweckmäßigkeit der Prostatamassage (PM.) wird man sicher ohne weiteres den Autoren beipflichten können, die sich gegen die Ausführung der PM. wenden bei allen Patienten mit akuter Prostatitis, die im Stadium stärkerer Entzündung und Eiterbildung ist. Wenn bei solchen Kranken, deren Prostatitis in den mitgeteilten Fällen auch verschiedentlich nicht gonorrhoischer, sondern der Infektion mit noch virulenteren Keimen ihre Entstehung verdankte, auf den schweren Verlauf und die eventuell entstehende tödliche Sepsis als Folge der Massage hingewiesen wurde, so entspricht die Ablehnung der PM. in solchen Fällen doch durchaus dem, was wir Dermatologen, die wir viel mit Prostatabehandlung zu tun haben, allgemein als Regel schon immer angesehen haben. Für uns handelt es sich vielmehr um die Frage, ob bei der schon subakut gewordenen oder der chronischen Prostatitis die PM. ausgeführt werden soll. Die wesentlichen Einwände, die von manchen Autoren (STUTZIN u. a.) dagegen gemacht wurden, sind die, daß die Vorwärtsbewegung des pathologisch angesammelten Eiters in den Prostatadrüsengängen durch die Massage doch nicht in der gewünschten Richtung, d. h. nach den Ausgängen in der hinteren Harnröhre vor sich ginge, daß vielmehr, da auch noch viele Eiterherde zwischen den Gängen lägen, der Eiter noch weiter in das Gewebe hineingedrückt und so der krankhafte Prozeß ausgebreitet würde. Ferner sei es zu wenig möglich, zwischen akuter und chronischer Prostatitis sicher zu unterscheiden, und man könne bei Massage auch eines chronischen Falles zu leicht auch einen wieder exazerbierten, akut gewordenen Prozeß treffen.

Ich kann diese Bedenken aus praktischer Erfahrung heraus, nachdem ich seit über 30 Jahren alle in Betracht kommenden Fälle von Prostatitis einer regelmäßigen Massage unterzogen habe und dabei doch ganz viele Tausende Einzelmassagen persönlich ausgeführt habe, nicht bestätigen. Ich bin der Überzeugung, daß die mit der gegebenen Vorsicht ausgeübte PM. vorwiegend erheblichen Nutzen, kaum Nachteile bringt. Natürlich ist es notwendig, daß man behutsam an die Aufnahme der Massage herangeht, daß man die ersten Male ohne Druck nur palpiert — so wie man doch auch bei ganz akuter Prostatitis oft genug gezwungen ist, rein palpatorisch per rectum nachzufühlen, ob nicht etwa ein Abszeß die Vornahme einer In-

Digitized by Google

zision nötig macht —, und erst allmählich zu leichtem Streichen und vorsichtiger Massage übergeht. Eine brüske Expression soll niemals erfolgen, wesentliche Schmerzen darf der Patient überhaupt nicht empfinden, sonst ist in der Tat die PM. noch zu früh und muß abgebrochen werden. Eine solche ganz oder fast schmerzlose, während weniger Minuten regelmäßig vorgenommene PM., bei der oft genug einige Tropfen vorn ausgetretenen oder in die Blase abgeflossenen Sekrets zeigen, daß doch eine gewisse Expression stattgefunden hat, haben mich zu oft die gute Resorption eines anfänglichen Infiltrats im Laufe der Wochen beobachten lassen, um nicht an dieser Methode festzuhalten. Wenn von Gegnern der PM. auch gesagt wurde, man sei oft genug überrascht, wie bei den von der PM. eine Zeitlang weggebliebenen Patienten nachher die Infiltrate sich von selbst gebessert hätten, so habe ich das zwar auch gelegentlich gesehen, aber doch viel öfter das Gegenteil erlebt, daß gerade aus den anfänglichen kleinen Herden sich derbe Infiltrate entwickelt hatten.

Wenn nach einer PM. eine Epididymitis entsteht, so ist zu frühzeitig, resp. zu stark massiert; daß auch der vorsichtig Massierende in dieser Beziehung sich irrt, ist m. E. immerhin so selten, daß die Vorteile der Methode doch für mich weit überwiegen. Die Gefahr, daß der Eiter aus den vorhandenen Herden in das Gewebe hineingedrückt und weiter propagiert wird, ist offenbar bei einer auf gonorrhoischer Basis entstandenen Prostatitis, möge sie Gonokokken oder nur die sonst auch in der Urethra vorkommenden banalen Bakterien führen, offenbar wesentlich geringer, als wenn es sich um Prostatavereiterung handelt, die nicht durch Gonorrhoe, sondern durch primäre Einwanderung anderer hochvirulenter Eitererreger entstanden ist. Das zeigt die langjährige Erfahrung uns allen, und ich möchte nicht verzichten auf den wesentlichen Heilfaktor, den ich in der Hyperämisierung und die dadurch bewirkte bessere Resorption der Entzündung und Sekretmassen durch die regelmäßig ausgeübte Massage sehe. Betreffs der Frage, welchen Weg der Eiter bei Ausstreichung und Druck auf die Prostataoberfläche durch den Finger nimmt, sei verwiesen auf die neuesten Mitteilungen von HEISS (Med. Welt, 1930, 36), aus der hervorgeht, daß die stärkste Anlage der Drüsengruppen ausgeht von den Seitenlappen der Prostata, wo sie sich wie eine Garbe entfaltet, und daß die Drüsengänge von lateral nach vorn und abwärts nach der Gegend des Caput gallinaginis hin konzentrisch zusammenlaufen.

Die Polemik über die PM. hat wohl das Gute gehabt, daß durch sie wieder auf die Gefahr einer kritiklosen Massage bei akuten und virulenten Entzündungen der Prostata hingewiesen wurde. Die allgemeine Ablehnung, aber auch bei den oben skizzierten Fällen subakuter und chronischer gonorrhoischer Erkrankung, halte ich für viel zu weitgehend und in ihrer Begründung nicht zutreffend.

C. BRUHNS-Charlottenburg.

Für die Wirkung der Massage hat man im allgemeinen eine Anregung der Zirkulation in den Adnexorganen und eine bessere Herausbeförderung des angesammelten pathologischen Sekrets angeführt, und auch in unserem „Lehrbuch der Gonorrhoe" sind BUSCHKE und ich unter zuverlässiger und genau begrenzter Indikationsstellung für diese Behandlung eingetreten. Seither habe ich aber meinen Standpunkt auf Grund klinischer Ergebnisse und unter dem Eindruck der von mir in großen Serien vorgenommenen Röntgenuntersuchungen der Harnröhre und ihrer Adnexe geändert und habe die Massage der Prostata und Samenblasen vollständig aufgegeben. Einmal sind von verschiedenen zuverlässigen Autoren (STUTZIN, SPEINZ und andere) Fälle berichtet worden, in denen die Massage zu schweren Schädigungen geführt hat. Und es dürfte wohl kaum einen erfahrenen Venerologen geben, der nicht in wiederholten Fällen leichtere oder schwere Schädigungen durch und nach der Massage gesehen hat, wie Nebenhodenentzündungen, akutes Aufflackern abgeklungener Prozesse, Fieber und eventuell septische Erscheinungen. Andererseits haben die von mir und anderen Autoren vorgenommenen röntgenologischen Untersuchungen chronischer und nicht negativ werdender Gonorrhoefälle gezeigt, daß an der Chronizität des Prozesses häufig Abszesse der Prostata schuld sind. Nun können wir aber rein palpatorisch nie einer Prostata oder gar den Samenblasen ansehen, ob es sich um einen interstitiellen Prozeß oder um einen einfachen Katarrh oder um Abszeßbildungen handelt. Wer würde aber bei akut oder chronisch entzündeten Adnexitiden bei der Frau auf die Idee kommen, zu massieren. Die meisten würden

Digitized by Google

es wohl für einen Kunstfehler ansehen. Aber beim Manne liegen die Verhältnisse nicht viel günstiger, wenn man mir auch entgegenhalten kann, daß die Prostata zahlreiche Ausgänge besitzt, die ja aber unter entzündlichen Verhältnissen zum großen Teil verklebt und verschlossen sein dürften. Daher habe ich die Massage, abgesehen von ihrer Anwendung zur diagnostischen Gewinnung der verschiedenen Adnexsekrete, aus der Therapie ausgeschlossen. Die Erfolge mit Diathermie, Bädern, Durchwärmung mit Arzberger und Rektotherm, Verwendung von Suppositorien und in manchen Fällen von Vakzins leisten mir mehr, als es früher die Massage konnte. Dabei sind die Nebenerscheinungen bei dieser ebenso wirksamen wie milden Behandlung gleich Null. E. LANGER-Berlin.

Die Wirkung der PM. besteht nicht in einem mechanischen Ausquetschen der Prostata. Wo dieses denkbar wäre, beim Abszeß, ist es selbstverständlich kontraindiziert, wie die Massage jeder anderen akut eitrigen Höhlung (Sepsisgefahr). Die PM. wirkt auf die Prostata selbst nur anregend und kontrahierend, und kann deshalb sehr milde und kurz sein. Das Sekret der Prostata entleert sich bereits durch den Ejakulationsreiz infolge der Berührung. Was wir PM. im Sinne der Gonorrhoebehandlung nennen, also kräftige und nicht allzu kurze Ausquetschung der im Anus erreichbaren Adnexe, ist aber gar nicht mehr wirklich PM. Die Prostata soll durch sie viel weniger betroffen werden als die übrigen Teile, COWPERsche Drüsen und Samenblasen. Letztere sind sehr wohl ausquetschbar, wie man am exprimierten Inhalt erkennt. Dieser entleert sich auch in der Norm als gelatinöse Masse, vielfach schon durch den Ejakulationsreiz, den die Berührung dieser Teile erzeugt, weiterhin mechanisch. Die Ausübung der Massage geschehe deshalb in der von PICKER-Budapest empfohlenen Stellung: Patient stehend mit vorwärts durchgedrücktem Kreuz und Rücken, Arzt sitzend und den Patienten auffordernd, sich auf den Finger, der im Anus steckt, herunterzusetzen. Die Ausquetschung der Samenblasen ist so nötig wie die der Urethra-anterior-Drüsen. Die Gonorrhoebehandlung weicht in ihren Zielen von der Behandlung anderer entzündlicher Prozesse ab — in erster Linie besänftigend — denn es soll hier nicht die Entzündung beseitigt werden, sondern der Kranke soll von seinen infektiösen Keimen befreit werden.

Untersuchung der Prostata bei jeder Gonorrhoe so bald als möglich. Es wird leise untersucht, nicht massiert, mit gleitendem Finger vorsichtig, aber sehr schnell: 1. Prostata, 2. Ligamenta sacroprostatica, ob straff, scharfrandig, strangförmig. Verwaschenes Gefühl bedeutet alte Pelveoperitonitis, genau so wie das Verbreitert- und Unscharfsein der Ligamenta sacrouterina bei der rektalen Untersuchung der Frau; 3. Samenblasen; 4. alles übrige, was etwa im Rektum fühlbar ist: COWPERsche Drüsen beim Zurückziehen des Fingers, indem man ihn senkrecht aufstellt und nach unten drückt. Schmerzhaft, oft auch ohne krankhafte Veränderung. Cowperitis nur dann anzunehmen, wenn die Drüse als Knötchen fühlbar ist. Wiederholung, falls keine Symptome vorhanden sind, nach 14 Tagen oder alle Wochen, je nach klinischem Bild. Akute Prostatitis: abwarten; Massage ist hier mit folgender Epididymitis untrennbar verbunden. Abwarten, was der Kranke überhaupt von lokalen Behandlungen verträgt. Nach einigen Wochen erneuter Versuch die Prostata und die Samenblasen auszuquetschen und wieder abwarten. Wird alles gut ertragen, heilt die Gonorrhoe ohne nachweisbare Prostatitis und Spermazystitis, so muß der Befund des Samenblaseninhalts auch normal sein. Wo er sich nicht entleert, auch ohne fühlbare Zeichen für den untersuchenden Finger: Mißtrauen! und Fortsetzung.

Die PM. ist von allergrößter Wichtigkeit. Wäre ihr bei der weiblichen Gonorrhoe die Massage der Adnexe zur Seite zu stellen, so würden wir viel bessere Erfolge haben. Das geht aber nicht und ist so schädlich wie das Quetschen an einer akut entzündeten oder abszedierten Prostata. F. PINKUS-Berlin.

Die Wirkung der PM. bei den nicht gonorrhoischen Erkrankungen der Prostata, die ja meistens metastatisch entstehen, ist sehr umstritten.

Da diese metastatischen Erkrankungen nach STUTZINS Untersuchungen im Interstitium, und nicht in Drüsenkanälchen sitzen, so kann der Primärherd durch die Massage nicht erfaßt werden. Während man nun die interstitielle Entzündung durch Wärmeapplikationen zum Abheilen bringt, hat sich eine vorsichtige, leichte Massage der Prostata,

Digitized by Google

um die sekundär erkrankten Kanälchen von dem Eiter zu reinigen, doch behaupten können. Auch ich habe von einer knetenden, nicht zu brüsken Massage, die ich zweimal wöchentlich ausübte, eine Beschleunigung der Heilung, sicher aber keine Verschlimmerung gesehen. Selbstverständlich kommt im akut entzündlichen Stadium eine PM. überhaupt nicht in Betracht; sondern nur im chronischen Stadium der Prostatitis ist eine PM. zu empfehlen. Bei großen Prostataabszessen ist zur Inzision dieser Abszesse, bei chronisch eitriger Prostatitis, in den Fällen, in denen mehrere kleine Abszesse im infiltrierten Drüsengewebe liegen, zur perinealen Prostatektomie zu raten.

Wenn man eine Prostatitis, die infolge einer Urethritis entstanden ist, massieren will, so muß man sich klarmachen, daß die Massage nicht die Entzündungserreger auspressen kann, sondern, daß nur der stagnierte Eiter herausmassiert werden soll. Die Heilung erfolgt durch Wärmeapplikation in Form von Diathermie, Heizsonden, Heißwasserspülungen mittels des Arzbergerschen Apparates usw. Die durch die Heizbehandlung bewirkte Blutzufuhr stellt den eigentlichen Heilfaktor dar, demgegenüber die PM. an Wert und Wichtigkeit zurücktritt. So ist der therapeutische Wert der PM. nach Ansicht der Urologen gering, ja viele lehnen sie völlig ab.

A. Rosenburg-Mannheim.

Vor etwa 6 Jahren habe ich nach jahrelangen Beobachtungen und Untersuchungen die Aufmerksamkeit auf die Schädlichkeit der PM. gelenkt. Meiner Veröffentlichung folgte eine Reihe von Arbeiten zustimmenden Inhalts, aber auch ablehnenden. In meinem Sinne äußerten sich bzw. veröffentlichten ungünstige Zwischenfälle nach PM.: Delbanco-Hamburg, Henry-Atlanta, Coutts-Chile, Kirchberg-Berlin, Lutz-Berlin, Martens-Berlin, v. Lichtenberg-Berlin, Lutz-Berlin, Nordmann-Berlin, Riese-Berlin, Faragó-Budapest, Porosz-Budapest, Riese-Berlin, O. Sprinz-Berlin, Behan-Pittsburg. Gegenteiliger Ansicht waren, soweit ich übersehen kann: Picker u. Ballog-Budapest, Heller-Berlin. Meine auf Grund klinischer Erfahrungen, zum Teil in der mir unterstellten Urologischen Abteilung des Kaiserin-Auguste-Victoria-Krankenhauses in Berlin, und auf Grund anatomischer bzw. pathologisch-anatomischer Untersuchungen gefaßte Ansicht über die PM. ist:

1. die im Rektum palpierende Fingerbeere kann nicht die ganze Prostata abtasten;
2. die Unterscheidung zwischen akuter und chronischer Prostatitis ist so schwierig, daß man darauf keine so gefährlichen Maßnahmen wie die PM. gründen darf;
3. die Prostatitis weist in der Regel interstitielle Herde auf, und
4. der zum Massieren notwendige Druck ist weder in der Lage, die angestauten Entzündungsprodukte durch die feinsten und verzweigten tubulo-alveolären Kanälchen der Prostata herauszubefördern noch zu verhindern, daß nicht gleichzeitig infektiöses Material in das umliegende Gewebe hineingepreßt und damit der lokale Prozeß zu einer Allgemeininfektion wird.

Ich verweise auf meine letzte zusammenfassende Arbeit (Med. Kl., 1930, Nr. 24) und betone, daß je länger wir unsere Beobachtungen und Erfahrungen sammeln, desto entschiedener wird unsere Ablehnung der PM. I. Stutzin-Berlin.

Eine bessere Organdurchblutung, stärkere Resorptionsfähigkeit, Stärkung des Organtonus, die Gewinnung und Entfernung des Prostatasekrets sowie eine gesteigerte Antikörperbildung sind wohl die Hauptwirkungen, die wir mit der PM. erstreben. Auf welche Krankheiten die PM. wirken soll und wie sie es tut, sei kurz skizziert.

1. Akute, einfache, frische Gonorrhoe der vorderen Harnröhre: PM. therapeutisch und diagnostisch nicht angebracht. Auftreten der Urethritis post. und Prostatitis durch sie erleichtert. Im chronischen Stadium der akuten Gonorrhoe zwecks Ausschluß der Prostatitis nötig. 2. Akute Prostatitis: PM. zunächst zur Diagnosenstellung, speziell der ätiologischen, erforderlich; bei ganz schweren Formen nur leiseste Palpation, keine Massage, bei den anderen Sekretgewinnung durch leise kreisende PM. Keine derbe Massage, sonst leicht Epididymitis, seltener Sepsis. 3. Im chronischen Stadium der akuten Prostatitis und bei der chronischen Prostatitis ist neben der diagnostischen PM. diese als Therapie

Digitized by Google

angebracht. Massage kreisend und streichend, langsam stärker werdend, nicht mehr als 2—3mal pro Woche. Auf erweichte und verhärtete Stellen achten! Wirkung beruht auf allen genannten Komponenten. 4. Prostataabszeß nur bei spontan durchgebrochenem massieren (zart!), dient der Sekretentfernung und Tonisierung in erster Linie. 5. Prostatatuberkulose, jede Massage schädlich. Schwerstes akutes Aufflackern und andere Komplikationen sind die Folgen einer PM. 6. Prostatasteine, PM. nicht wirksam, weder werden nennenswert große Steine entfernt noch deren Neubildung gehindert, vielmehr sekundäre Entzündungen als Folge beobachtet. 7. Prostatahypertrophie: Durch PM. tritt eine gewisse subjektive Erleichterung infolge der Zirkulationsbesserung auf, jedoch nicht im Verhältnis der erforderlichen PM. Eine Besserung oder Heilung des Leidens, eines Tumors, erfolgt nicht; vielfach gemachte, aber völlig irrige Behauptung. 8. Prostatorrhoe und atonische schlaffe Prostata: Hier ist der Zweck, allmählich eine festere gleichmäßigere Konsistenz der Drüse durch PM. zu erreichen. Zarte kreisende, lange Zeit durchgeführte Massage läßt meist das Ziel erreichen.

Die Notwendigkeit der PM. ergibt sich aus dem bisher Gesagten. Sie ermöglicht uns die einwandfreie, exakte, ätiologische Diagnose der Erkrankungen dieses Gebiets, bei vielen Krankheiten gelingt uns die Heilung nur mit Hilfe der PM., wie die Erfahrung an Tausenden gelehrt hat. Sie soll durch zweckmäßige Zwischenbehandlung (Spülungen, Diathermie, Vakzine usw.) unterstützt werden. Zu häufige und zu harte Massagen schaden auch in den Fällen, in denen sie sonst absolut indiziert sind. E. WOSSIDLO-Berlin.

Versammlungen

Berliner Dermatologische Gesellschaft

Sitzung vom 27. Mai 1930

Bericht von L. Kleeberg-Berlin

Bergel: Neue Ergebnisse der experimentellen Syphilisforschung für die Biologie der menschlichen Lues.

Vorweis mikroskopischer Zeichnungen, die Neues über pathologischen Lipoidgehalt syphilitischer Gewebe und ihren Zusammenhang mit der WR beweisen. Im Laufe der Jahre wurden 3 Kaninchen nach skrotaler Infektion mit tabesähnlichen Symptomen beobachtet, alle mit Blasen- und Mastdarmlähmung. Mikroskopische Untersuchung des Rückenmarks ergab Myelitis mit Degeneration der einen hinteren Wurzel und Fettkörnchenzellen. Ferner wurden Endophlebitis, Endarteriitis, Periphlebitis, perivaskuläre lymphozytäre Infiltration, Mesaortitis und Aneurysma festgestellt. Vortr. geht auf die Antikörperbildung gegen die Spirochäten und ihre dadurch bedingten Mutationsformen sowie auf Serum- bzw. Arzneifestigkeit der Erreger und die Rezidivstammbildung ein. Wenn eine Roseola abheilt, so geschieht das in der Weise, daß die Erreger durch die Lymphozyten bzw. Plasmazellen abgetötet werden. Gewisse Exemplare erweisen sich als widerstandsfähig trotz Vorhandenseins von Antikörpern. Diese Erreger können sich später wieder vermehren und rufen Rezidive hervor. Neben solchen, die durch die lytisch wirkenden Exsudate und Extrakte abgetötet werden, befinden sich meist etliche, die auch einem starken Extrakte gegenüber widerstandsfähig sind. Die Variabilität des Spirochätenleibes, die wesentlich in der chemischen Verschiedenheit seiner einzelnen Bestandteile begründet ist, welche wieder durch die mehr oder minder große Abwehrbereitschaft des infizierten Organismus hervorgerufen wird, bedingt wahrscheinlich auch den angeblichen Unterschied zwischen dem sogenannten dermotropen und neutropen Virus, der nicht auf prinzipiellen Artdifferenzen beruht. Wichtig ist die Feststellung, daß infolge der Antikörper nicht bloß der menschliche Organismus „umgestimmt" wird, sondern daß die Spirochäten selbst experimentell nachweisbare Veränderungen erleiden. Ähnlich wie mit der Festigkeit einzelner Spirochätenbestandteile gegen die Abwehrstoffe verhält es sich mit der „Arzneifestigkeit" der Spirochäten gegen Chemotherapeutika. Durch Salvarsan erleiden sie Veränderungen, die sich durch Färbungsmethoden nachweisen lassen. Als Bestätigung der Wandlungsfähigkeit der klinischen Erscheinungs-

Digitized by Google

formen, der Wechselbeziehungen zwischen Erregern und Organismus, konnte Vortr. feststellen, daß z. B. der Nicholsstamm gegenüber dem Truffi zuerst Besonderheiten zeigte, die sich in einer Anzahl von Tierpassagen mit Regelmäßigkeit wiederholten, daß aber diese Eigentümlichkeiten in den klinischen Manifestationen, der Dauer der Hodeninduration usw. nicht unveränderlich bestehen blieben, sondern sich später verwischten und Symptomen Platz machten, die bei allen Stämmen annähernd die gleichen waren. An den Stellen, wo sich die Spirochäten mit Vorliebe ansiedeln, sind starke Lipoidablagerungen in den Kaninchensyphilomen vorhanden. Diese wirken gleichfalls als Antigen und erzeugen lymphozytäre Reaktionen, durch welche sie abgebaut werden. Es werden also nicht bloß gegen die lipoidhaltige Spirochäte, sondern auch gegen die durch ihre Giftwirkung hervorgerufenen lipoiden Gewebsveränderungen Antistoffe gebildet, die ihre Quelle in lymphozytärer Infiltration haben und als positive WR in Erscheinung treten. Im Reizserum der Syphilome von Kaninchen ist ebenso wie beim Menschen positive WR festzustellen.

Michael: Unfallbegutachtung der Gonorrhoe.

Es kommt sowohl Übertragung der Blennorrhoe als Unfallereignis in Frage, wie Verschlimmerung der Blennorrhoe durch Unfall. Es wird gemeinhin übersehen, daß Infektion durch gewaltsame Kohabitation bzw. Kohabitationsversuche die Merkmale eines Unfallereignisses aufweisen kann (Ersatzansprüche des Vaters eines infizierten Kindes). Auch die indirekte Übertragung kann zu Ersatzansprüchen führen (Schwimmbäder, Säuglings- und Kleinkinderanstalten). Extragenitale Infektion als Unfallereignis (Augeninfektion von Ärzten usw.) scheint selten zu sein. Größere Rolle spielen Hautinfektionen bei Ärzten oder Pflegepersonal. Diese kommen unter dem Bild schwerer Phlegmonen zur Beobachtung. Für die Verschlimmerung einer Blennorrhoe durch Unfall spielt das Übergreifen auf benachbarte Organe oder metastatische Erkrankungen eine Rolle. Zusammenhang zwischen Unfall und Verschlimmerung einer latenten Blennorrhoe kommt nur in Frage bei Erheblichkeit des Unfalls und Nachweis eines Zusammenhangs. Zusammenhang ist anzunehmen, wenn ein Zwischenraum von nicht mehr als 1—3 Tagen zu verzeichnen ist, die Einwirkung auf das sekundär erkrankte Organ stattgefunden hat und das Unfallereignis über das Maß der Alltagsvorkommnisse (z. B. Bücken bei der Arbeit) hinausgegangen ist. Wie Kriegserfahrungen und Statistiken beweisen, müssen selbst erhebliche Verletzungen keineswegs zu blennorrhoischen Prozessen führen. Es ist deshalb Vorsicht bei Begutachtung anzuraten. Nicht selten wird man bei Ansprüchen wegen unfallbedingter Gelenkveränderungen latente Blennorrhoe als Ursache feststellen können.

Diskussion: Joseph wirft die Frage auf, ob der Begriff des Unfalles nicht durch die neueren Gesetzbestimmungen erweitert worden ist, da ja z. B. Gewerbeekzeme, die auf langdauernde Einwirkung äußerer Schädlichkeiten zurückzuführen sind, in die Gesetzgebung miteinbezogen sind. Auch wäre zu erörtern, ob ein Arzt sich einer fahrlässigen Handlungsweise schuldig macht, wenn er einen Pat. mit frischer Blennorrhoe nicht arbeitsunfähig schreibt, da derselbe schwere körperliche Arbeit zu verrichten hat, welche Auftreten von Komplikationen begünstigt.

Heller: Vorsicht bei Beurteilung des Zusammenhanges zwischen Tripper und Unfall ist berechtigt. Nicht selten ist die Infektion der Augen der Ärzte bei operativen Eingriffen (Abszesse der Bartholinischen Drüsen). Vorsicht ist auch bei Infektion mit Vaginitis gonorrhoica anzuwenden. Daß das Badewasser Infektionen vermittelt, ist unwahrscheinlich, wichtiger sind Schwämme und Badetücher, vielleicht auch Thermometer. Folgekrankheiten der Vaginitis sind selten; Zusammenhang zwischen blennorrhoischer Späterkrankung und Vaginitis des frühen Kindesalters sehr unsicher. Auch der Angabe gegenüber, daß durch Unfälle alte blennorrhoische Herde aufgeflammt sind, ist Skepsis angebracht. Im Weltkrieg ist die Zahl der blennorrhoischen Arthritiden und Herzaffektionen nicht besonders groß gewesen. H. hat einen an blennorrhoischer Iritis leidenden Kranken ohne lokale Therapie bei dauernder Bettruhe behandelt, der 8mal Nebenhodenentzündung bekam. Es gibt eine Reichsgerichtsentscheidung, die darauf hinweist, daß ein Unfall nicht die alleinige Ursache einer Verletzung zu sein braucht, es genügt, daß er mitwirkende Ursache ist, sofern beide nur nicht in zu losem Zusammenhang nach der Auffassung des Lebens gestanden haben.

Pinkus teilt aus den Verhandlungen des Reichsgesundheitsamts mit, daß bei Verschickung von Kindern in Erholungsstätten besondere Sorge die Feststellung blennorrhoisch kranker Mädchen bereite. Ein sicherer Schutz gegen Unfälle dieser

Digitized by Google

Art sei nicht bekannt. Eine gewisse Anzahl kranker Kinder vermöge man durch Untersuchung des Urinzentrifugats zu isolieren, die vor Verschickung angestellt werden könne.

Sitzung vom 17. Juni 1930

Bericht von L. Kleeberg-Berlin

Blumenthal: Flächenhaftes Boecksches Sarkoid.

44jähr. Arbeiter. Gesicht blaurot, große Venektasien. Nase mächtig verdickt. Auf der Nasenspitze eine kirschkerngroße festhaftende Eiterborke, um die Nase herum und an ihr selbst hat die Haut einen eigenartigen braunen Farbton. Es besteht Situs inversus. Pirquet: +. Thorax: Vorwiegend linksseitiger, zirrhotisch exsudativer Prozeß. Kavernen mit Sicherheit röntgenologisch nicht nachweisbar. Wahrscheinlich hinter der dichten Verschattung in der linken Spitze ein Kavum. Sputum: Tuberkulose negativ. Histologisch: Der für das Boecksche Sarkoid charakteristische Befund.

Freund: 1. Tuberöses Myxödem bei Basedow.

36jähr. Ehefrau. Seit 2 Jahren Basedow, seit 1½ Jahren Hautveränderung. Seit über 2 Jahren Haarausfall. An Ober- und Unterschenkeln Vitiligo. Grundumsatz: 76%. An der Vorderseite der Unterschenkel in der unteren Hälfte derbe gelbbraune Herde. Histologisch: Zwischen den Bindegewebsfasern massenhaft Schleim.

2. Lymphatische Leukämie.

54jähr. Pat. Auf der Nasenspitze und am r. Ohr ein braun- bis blauroter Knoten von bis Haselnußgröße. Bläulich durchschimmernde Infiltrate auf den Wangen. Vor dem r. Ohr haselnußgroße Drüse. Milz stark vergrößert. Blut: weiße 24000, Basophile 2, Eosinophile 3, Stabkernige 5, Segmentkernige 28, große Lymphozyten 14, kleine Lymphozyten 51, Monozyten 1. Histologisch: Lymphadenosis cutis.

3. Favus.

18jähr. Pat. Befallen Kopf, Brust, oberer Teil des Rückens, Schultern und Arme. Mäusegeruch. An Armen und Rumpf fleckförmige Herde. Auf dem Kopf Pilze vom Achoriontyp.

4. Lupus erythematodes der Lippen und Mundschleimhaut.

5. Pemphigus vulgaris.

Reiss: 1. Tuberkuloides sekundär-luetisches Exanthem, Tuberkulose des Urogenitalapparates.

26jähr. Pat. Vor 5 Jahren Nebenhodenschwellung links, 1½ Jahre später gleicher Krankheitsherd am r. Nebenhoden. Allmähliche Fistelbildung am Skrotum. Spermatocystitis tuberculosa duplex. Tierversuch auf Tuberkulose positiv. Angina specifica. Papulo-pustulöses, squamöses und varizelliformes Exanthem. WR ++++, Spir. pall. +, Pirquet —, Besredka —, Intrakutaninjektion mit Alttuberkulin 1:50000 ++.

2. Lymphogranuloma inguinale.

41jähr. Pat. Bestehen der Erscheinungen seit 10. XII. 29. LC. 4 Wochen vorher, 10 Tage nach Auftreten der Erscheinungen Fieber bis 40°. Erweichung einzelner Drüsen und spontane Entleerung. Befallen Inguinalgegend beiderseits. Neben multiplen harten Drüsen Narben, Fisteln und Drüsenabszesse. WR —, Pirquet +, Hautreaktion nach Frei ++. Blutstatus: Hämoglobin 75%, Eosinophile 4,6, Leukozyten 8200 — 2/ — 6,39/38,5/. Die histologische Untersuchung wie der Krankheitsverlauf konnten Lymphogranulomatose ausschließen.

Buschke: 1. Gummata des Penis.

1924 Primäraffekt und Roseola, 10 Neosalvarsan- und Bi-Injektionen. März 1930 Geschwüre an der Glans, auf eine gemischte Kur nicht reagierend. WR positiv.

2. 18jähr. Pat. mit doppelseitiger chronischer **Arthritis** der Kniegelenke mit Erguß und Kapselschwellung. Röntgenologisch Periostitis der Tibia und Atrophie der Gelenke. Seit dem 4. Lebensjahr Haarausfall, jetzt **totale Alopezie.** Fingernägel zeigen eine der Psoriasis ähnliche, aber durch Größe und tellerartige Flachheit abweichende Tüpfelung. Seroreaktion positiv. Es wird die Möglichkeit einer **Lues congenita,** vielleicht auch dadurch endokrin bedingter Alopezie angenommen. Durch Schmierkur, Wismut und Jodkali, Lokalbehandlung wesentliche Besserung der Gelenke. Alopezie auch unter Thyreoidin, Hypophysenbestrahlung unverändert. Röntgenologisch Sella turcica normal.

Digitized by Google

3. 56jähr. Patientin; ulzeriertes und progredientes **Epitheliom der Schläfe,** Elektrokoagulation und Radiumbehandlung gegenüber resistent. Da bekam die **Frau** an der Ulzeration ein Erysipel und in kurzer Zeit war das Epitheliom nahezu geheilt.

4. Durch Arsylen provozierter **Lichen planus.**

5. 30jähr. sonst völlig normaler **Mann** mit rechtsseitiger **Gynäkomastie.**

Bruhns: Fall von Hautausschlag nach Degrassin.

1927 nach Adnex-Exstirpation Stärkerwerden. 1929 (Mai) Entfettungskur mit Degrassin, 11—12 Tabletten pro die (jede Tablette enthält 0,3 Schilddrüsensubstanz) 8—10 Wochen lang. Danach universeller Hautausschlag, schuppend, lichenartig. Heilung nach 3 Wochen. 1930 Ende April zweite Entfettungskur, 9 Tabletten pro die 5 Wochen lang. Erneuter Ausschlag. An Rumpf und Armen diffuse Rötung und starke Schuppung, an den Beinen, besonders Unterschenkeln, mehr hämorrhagisch, stecknadelkopfgroße Extravasate, vielfach an die Follikel gebunden, dazwischen diffuse Rötung. Blut: 13% Eosinophilie.

Frei: Fall von Lymphogranulomatosis inguinalis mit deutlicher **Iliakaldrüsenschwellung und starken nekrotischen Hautreaktionen auf L.-i.-Antigen. Ulcus-molle-Reaktion negativ.**

Fischer: Mycosis fungoides.

Von Gottron Juni 1929 gezeigt. Bei gutem Allgemeinbefinden ist der Zustand stationär geblieben. Flächenhafte ekzematoide Stellen auf **Brust** und **Rücken,** flachpapulöse Effloreszenzen bis zu Pfennigstückgröße an Rumpf und Extremitäten und erythematöse Herde, in die Hautblutungen eintreten, nach deren Resorption der Herd spontan schwindet.

Richter: 1. Manganbehandlung der Psoriasis.

Drei Fälle, die mit Psorimangan wesentlich gebessert wurden.

2. Generalisierter Pflastersteinnaevus oder Urticaria pigmentosa naeviformis.

16jähr. Pat., seit Kindheit über den Stamm bis zum Hals, weiter über Oberarme und Oberschenkel polygonal konfigurierte Knötchen von 2—3 mm Durchmesser und von ½ mm Höhe. Oberfläche abgeflacht, in einem Teil eine trichterförmig eingezogen. Farbe ist gelblichbräunlich. In Achselhöhlen und Schenkelbeugen die Knötchen etwas größer. Histologisch: Scharf umschriebenes Infiltrat, aus vereinzelten Lymphozyten, Bindegewebszellen und zahlreichen Mastzellen zusammengesetzt.

Blumenthal, F.: Behandlung der Hauttuberkulose mit Berücksichtigung der Diättherapie.

Die von Herrmannsdorfer modifizierte Diätbehandlung nach Gerson genügt allein, um tuberkulose Prozesse in der Haut zur Abheilung zu bringen. So spricht die Steigerung der Senkungsgeschwindigkeit der roten Blutkörperchen für resorptive Vorgänge am Krankheitsherd, das Absinken der Leukozyten und die Kurve der relativen Auszählung für Heilungsvorgänge im Organismus. Eine Kombination mit den bisherigen Behandlungsmethoden ist nicht nur möglich, sondern sehr erwünscht. Die lokale Therapie ist überall, wo irgend möglich, hinzuzufügen. Gewiß ist auf Zeit und Kosten Rücksicht zu nehmen, aber jedes unüberlegte Handeln nach dieser Richtung hin wird später einen um so größeren Aufwand an Zeit, Arbeit und Geld verursachen. Stets muß die Allgemeinbehandlung die Grundlage sein, die lokale Behandlung die Beihilfe.

Herrmannsdorfer: Über Diätbehandlung der Hauttuberkulose.

An der Sauerbruchschen Klinik in München und Berlin wurden 429 Tuberkulöse behandelt, darunter 42 mit Lupus und Hauttuberkulose. Es gelingt in vielen Fällen bei genügender Dauer der Behandlung, mit Diätbehandlung allein Lupus vollständig auszuheilen. Am hartnäckigsten ist zweifellos der Lupus planus. An der kochsalzfreien Zubereitung der Diät ist festzuhalten. Es kommt nicht nur auf die Art der zugeführten Nahrungsbestandteile, sondern auch auf das gegenseitige Verhältnis an. Die einseitige Bevorzugung von Rohkost ist abzulehnen. ¾ Pfund rohes Obst und 100 g Rohkost genügen. Wenn die Kranken bei der Entlassung ausgeheilt waren, so sind die Dauerergebnisse noch nach Jahren auch dann befriedigend, wenn die Diätkur zu Hause nicht oder nur unvollkommen fortgesetzt werden konnte. Die Ernährungsbehandlung der Tuberkulose ist kein Allheilmittel; mit den bisher bewährten Behandlungsmethoden ist sie aber imstande, unsere Ergebnisse der Tuberkulosetherapie zu verbessern.

Digitized by Google

Fachzeitschriften

Zeitschrift für Urologie

1930, Bd. 24, H. 2

Brügel, S., u. R. Paschkis-Wien: Zur Frage der Ureterstriktur. S. 81.

Verff. wenden sich gegen die Übertreibungen in der Diagnose „Ureterstriktur". Sie soll nur für wirklich pathologische Fälle reserviert bleiben. Zwischen den sog. juxtavesikal gelegenen Ureterstrikturen und der Waldeyerschen Ureterscheide bestehen Beziehungen. Durch physiologische Verhältnisse werden so unter Umständen Strikturen vorgetäuscht.

Herman, K.-Subotica (S.H.S.): Bemerkungen zur Nierendiagnostik. S. 86.

An Hand einiger Krankengeschichten schildert Verf. die Schwierigkeiten, denen wir gerade in der Nierendiagnostik trotz Verbesserung unserer Untersuchungstechnik und Methoden gegenüberstehen.

Landsberg, M., u. D. Szenkier-Warschau: Beitrag zur experimentellen Urämie. S. 95.

An Hand von Tierversuchen zeigen die Verff., daß es gelingt, durch Dickdarmspülungen bei urämisch gemachten Tieren größere Mengen von Harnstoff aus dem Organismus zu entfernen und gleichzeitig auch jene toxischen Körper aus den Därmen, die nach Anschauung der Verff. eine große Rolle in der Pathogenese der Urämie spielen. Auf diese Weise kann man auch beim Menschen, wenn auch nicht die Urämie heilen, so doch weitgehende Besserungen erzielen.

Remete, E.-Budapest: Beitrag zur Pathogenese und Therapie des sog. Ulcus simplex vesicae. S. 99.

Beschreibung eines Falles des obigen Krankheitsbildes, das nach Verf. mit dem Ulcus incrustatum sachlich identisch ist. Therapeutisch wird Elektrokaustik empfohlen.

Noszkay, A. v.-Budapest: Die klinische Bedeutung der Gasfüllung des Nierenbettes. Die Pneumoradiographie. S. 109.

Die Indikationen für die Verwendung der Pneumoradiographie sind selten und nur dann gegeben, wenn alle anderen Untersuchungsverfahren zur Verwendung gekommen und sich als nutzlos erwiesen haben. Das Verfahren als solches ist durchaus ungefährlich.

Barinbaum, M.-Berlin: Zur differentialdiagnostischen Abgrenzung der Pollakisuria nervosa gegen organisch bedingte Pollakisurien. S. 110.

Besprechung der Möglichkeiten der differentialdiagnostischen Trennung von nervösen und organischen Pollakisurien auf psychoanalytischem Wege, was vor allem dann in Frage kommt, wenn neben nervösen Symptomen auch organische Anhaltspunkte für die Diagnose vorhanden sind.

Kairis, Z.-Athen: Über die Erholungsfähigkeit der durch Steineinklemmung im Harnleiter blockierten Niere. S. 115.

Die bisherigen Mitteilungen in der Literatur und eigene Untersuchungen des Verf. haben gezeigt, daß es bei eingeklemmten Uretersteinen mit vollständiger Blockade der Niere nicht möglich ist, länger als 2, höchstens 3 Wochen konservative Methoden anzuwenden, wie medikamentöse Therapie, endovesikale Extraktionsversuche, da danach leicht irreparable Nierenschädigungen auftreten.

1930, Bd. 24, H. 3

Fillenz, K., u. L. Haas-Budapest: Beiträge zur Diagnose und Therapie des Uretersteines. S. 161.

An Hand einiger Fälle und guter dazugehöriger Röntgenbilder besprechen Verff. die Indikationen für die Pyeloureterographie, die vorzunehmen ist: 1. wenn der Röntgenbefund gegenüber der klinischen Diagnose negativ ist; 2. bei positivem Röntgenbefund, aber nicht völligem Übereinstimmen von Röntgenbild und klinischer Lokalisation; 3. bei positivem Röntgenbefund und Beschwerden auf der anderen Seite; 4. zur Feststellung multipler Steinbildungen; 5. vor einem operativen Eingriff. Bezüglich der Therapie kommen vor allem die konservativen Methoden in Frage und erst nach ihrem vollständigen Versagen ein operativer Eingriff.

Digitized by Google

Wüllenweber, G.-Köln: Beitrag zur Frage des vesiko-ureteralen Refluxes (besonders bei organischen Nervenleiden). S. 176.

Bei organischen Nervenleiden scheint der vesiko-ureterale Reflux viel häufiger zu sein, als man allgemein annimmt. Vier Fälle werden dafür als Beispiel angeführt. Sonst findet er sich auf neurogener Grundlage noch in der Narkose und bei Verletzungen.

Laqueur, B.-Termes (U.S.S.R.): Eine Klassifikation der subkutanen Nierenverletzungen. S. 181.

Aufstellung einer schematischen Aufzählung für die Einteilung der subkutanen Nierenverletzungen.

Barschansky-Moskau: Die Schlammbehandlung von Männern per rectum. S. 184.

Verf. hat mit Versuchen, die entzündlichen Erkrankungen der männlichen Adnexorgane mit in das Rektum eingeführtem erwärmtem Schlamm zu behandeln, gute Resultate erzielt. Besonders empfiehlt er diese Methode für chronische und subakute Erkrankungen, in gewissen Fällen auch für akute Krankheitserscheinungen. Durch die Schlammbehandlung wird eine beschleunigte Resorption erzielt. Abhängig ist diese Wirkung von den thermischen, chemischen, physikalischen und biologischen Eigenschaften des zur Verwendung kommenden Schlammes. Kontraindiziert für die Schlammbehandlung per rectum sind alle entzündlichen, ulzerösen und Neubildungsprozesse im Rektum, ferner Abszedierungen, Hypertrophien und Neubildungen der Adnexorgane und schließlich die tuberkulösen Erkrankungen der Urogenitalorgane.

Ssemenjako, E.-Moskau: Ein Fall von Zyste der Vorsteherdrüse. S. 195.

Unter Anführung der einschlägigen Literatur Beschreibung eines Falles einer Prostatazyste, die als Zufallsbefund festgestellt wurde. Heilung durch Punktion.

Garry, G., u. A. Druckmann-Jerusalem: Die Urolithiasis in Palästina. S. 200.

An Hand zahlreicher Röntgenbilder Besprechung der Häufigkeit, der Diagnose und Therapie.

1930, Bd. 24, H. 4

Garry, G., u. A. Druckmann-Jerusalem: Beitrag zur Frage der Nephroptose. S. 241.

An Hand von Krankheitsfällen und Röntgenbildern Besprechung des Krankheitsbildes.

Marselos, V.-Athen: Über Rezidive und Komplikationen der Gonorrhoe im Anschluß an Dengue-Fieber. S. 246.

Verf. beschreibt eine Anzahl von Krankheitsfällen, in denen es durch das Dazwischentreten von Denguefieber entweder zum Aufflackern einer latenten Blennorrhoe kam oder zum Auftreten von schweren Komplikationen bei zur Zeit bestehender Blennorrhoe.

Subotzky, W. E.-Moskau: Katheterisierung der Ductus ejaculatorii als Methode der Diagnostik und Therapie bei Erkrankungen der Samenblase. S. 250.

Die Katheterisierung der Samenbläschen ist weder für die Diagnose noch für die Therapie momentan von großer Bedeutung, da die Ausführung noch sehr schwierig ist, und es nur in einem kleinen Prozentsatz wirklich gelingt, die Ductus ejaculatorii zu katheterisieren. Um so wichtiger sind alle übrigen bisherigen diagnostischen und therapeutischen Methoden bei der Häufigkeit der Erkrankung.

Grüneberg, J.-Berlin: Primäres Harnleiterkarzinom. S. 260.

Beschreibung eines einschlägigen Falles. Die Diagnose Uretertumor konnte vor der Operation gestellt werden. Als Frühsymptom wird gewertet, daß mit der Ureterkontraktion eine deutliche Farbstoffausscheidung erfolgte, während unabhängig von der Peristaltik langsam Blut aus dem Ureterostium sickerte.

Makaschew, G. W., u. A. A. Sokolow-Moskau: Papillome des Nierenbeckens. S. 265.

Pathologisch und klinisch sind die Papillome des Nierenbeckens eine einheitliche Erkrankung, die entweder auf einem ihrer Entwicklungsstadien stehenbleiben oder sich bis zum Karzinom umwandeln kann. Daher kann man auch von vornherein keine Einteilung der Papillome in gut- und bösartige vornehmen. Für die Diagnose kann man von der Pyelographie nicht viel erwarten. Verff. geben eine Reihe von Krankengeschichten als Beleg.

Digitized by Google

1930, Bd. 24, H. 5

Zondek, M.-Berlin: Zur topischen Diagnose der Nierensteine. S. 321.

An Hand zahlreicher Röntgenbilder erläutert Verf. die Bedeutung einer genauen Lokalisationsdiagnose der Nierensteine.

Sternberg, W.-Berlin: Das Zystoskop als Kolposkop. S. 329.

Verf. empfiehlt für die Einstellung der Portio bei Virgines und Kindern die Benutzung des Zystoskops.

Kalo, A.-Budapest: In die Blase perforierende Dermoidzyste. S. 330.

Beschreibung eines Falles, in dem ein von dem rechten Ovarium ausgehendes Dermoid in die Blase perforierte.

Krogius, A.-Helsingfors: Doppelseitige Hydronephrosen, verursacht durch angeborene Verengung der beiden oberen Ureterenden. S. 333.

Beschreibung zweier Fälle von dem obigen Krankheitsbild. Behandlung durch Operation mittels Uretero-Pyelo-Neostomie.

Kowarschik, J.-Wien: Die Diathermie des Hodens und Nebenhodens. S. 342.

Verf. empfiehlt für die Diathermie des Hodens und Nebenhodens eine Metallnetzelektrode, die den Vorteil haben soll, daß sie ohne irgend einen Verband oder sonstigen Behelf sich dem zu behandelnden Organ gut anpaßt.

Schüller, J.-Köln: Zur Frage des Skrotalemphysems nach Nierenoperationen usw. S. 345.

Verf. beschreibt einen Fall, in dem es im Anschluß an eine Pneumoradiographie des Nierenlagers zu einem Emphysem des Hodensackes gekommen ist. Eine Röntgenaufnahme zeigt eine sehr gute Darstellung des Testikels, Nebenhodens, Beginn des Samenstrangs, des Gubernaculum testis.

Weide, E.-Wildungen: Über einen Fall von ungewöhnlich großem doppelseitigem Nierenstein. S. 346.

Verf. beschreibt einen Fall, in dem es durch zweimalige Schwangerschaften begünstigt zur Ausbildung besonders großer doppelseitiger Nierensteine kam. Heilung durch Operation.

Cimino, T.-Palermo: Vakzinetherapie der nichtgonorrhoischen und nichttuberkulösen Infektionen der Harnwege mittels subkutaner Einspritzungen von durch Kochen sterilisiertem Eiterharn des Kranken (Urotherapie). S. 350.

Verf. empfiehlt die Urotherapie in erster Linie für die akuten Fälle, bei denen sie nach seiner Ansicht in 86% Heilungen gebracht hat. Dagegen hat sie keinen Zweck in chronischen Krankheitsfällen, da sie dort bei etwa 3/4 aller behandelten Fälle wirkungslos bleibt. Ihre Anwendung ist vollständig unschädlich und geschieht nach den Regeln der Vakzino-Proteinotherapie. Ihre Wirkung beruht auf zwei Faktoren: immunisierend und proteinotherapeutisch. Dazu kommt vielleicht noch die Wirkung der passiven Immunisation und die unspezifische Wirkung der stickstoffhaltigen Rückstände im Urin. Verf. gibt genau die Technik der Herstellung des Injektionsmaterials an.

1930, Bd. 24, H. 6

Fillenz, K.-Budapest: Steine in der Prostata. S. 401.

Prostatasteine können in jedem Lebensalter beobachtet werden. Zu unterscheiden ist zwischen den primären Steinen der Prostata, die als Ablagerungen anorganischer Salze um die Corpora amylacea zustande kommen und in großer Zahl vorhanden sein können, und den sekundären Steinen, die durch die Pars prostatica urethrae in die Prostata gelangen. Sie treten meist einzeln auf und haben Pfeifen- oder Sanduhrform. Manchmal finden sich keine Beschwerden durch die Steine, häufig aber auch ausgesprochene Beschwerden: Schmerzen bei der Harnentleerung und beim Koitus, evtl. blutiger Urin und blutiges Ejakulat. Das wichtigste diagnostische Hilfsmittel ist die Röntgenuntersuchung. Die Therapie ist zunächst exspektativ; wenn notwendig, muß man die Steine operativ entfernen.

Blum, V.-Wien: Kavernöse Thrombose der Nierenvene. S. 405.

Verf. beschreibt drei Fälle, in denen es sich nach schweren fieberhaften Allgemeinerkrankungen um das Auftreten heftiger einseitiger Nierenblutungen gehandelt hat, die zu lebensgefährlicher Anämie führten. Die mikroskopische Untersuchung der entfernten Niere zeigte, daß es sich um kavernöse Thrombose der Nierenvene in allen Fällen handelte.

Digitized by Google

Glingar, A.-Wien: Beitrag zur Symptomatologie und Anatomie der solitären Polypen der Pars prostatica urethrae. S. 411.

Verf. beschreibt einen Fall, in dem es im Verlauf von zwei Jahren zu schweren Blutungen während der ganzen Miktion kam; spontane Blutungen waren nie zu beobachten. Erst die Endoskopie der hinteren Harnröhre ergab Klarheit, da sich hierbei ein breiter grauroter Tumor fand, der der Schleimhaut gestielt aufsaß und nach der Entfernung durch den Galvanokauster eine Größe von 2×1 cm zeigte. Mikroskopisch handelte es sich um eine polypöse Neubildung. Bemerkenswert ist das Auftreten in dem sehr jugendlichen Alter; der Pat. war 15 Jahre. Der Fall beweist, wie notwendig es ist, bei Blutungen nicht nur Niere und Blase zu untersuchen, sondern auch die Harnröhre selbst zu beachten.

Schmidt, A.-Budapest: Die Rolle der akzessorischen Gefäße bei der Entstehung der Hydronephrose. S. 414.

An Hand von mehreren Krankengeschichten und Röntgenogrammen bespricht Verf. eingehend die wichtige Rolle der akzessorischen Gefäße für die Entstehung der Hydronephrose. Meistens handelt es sich dabei um die aus der Art. renalis entspringende überzählige Arterie, die den Ureter komprimiert und den Abfluß hemmt.

Ratner, S.-Kiew: Harnleitersteine. S. 430.

Unter Anführung einiger Krankengeschichten und an Hand mehrerer Abbildungen und Skizzen bespricht Verf. das vorliegende Kapitel.

Kalenscher, H.-Berlin-Weißensee: Röntgenologische Beobachtungen der Wanderung eines Nierensteines bis zur Blase. S. 442.

An Hand einer kombinierten Abbildung demonstriert Verf. die Wanderung eines Nierensteins.

Monis, J.-Lemberg u. J. Flaszen-Krakau: Chemisch-physiologische Betrachtungen über die „Naphthaquelle" (Naphtusia) in Truskawiec und ihre Anwendung bei Krankheiten der Harnwege. S. 444.

Es handelt sich um eine Quelle mit alkalischem, stark diuretisch wirkendem Wasser. Ihre Wirkung ist entzündungshemmend und sekretionseinschränkend. Zur Behandlung mit diesem Wasser eignen sich besonders Zystitiden, sub- und chronische Pyelitiden und Steinkrankheiten. E. Langer-Berlin.

The British Journal of Dermatology and Syphilis

Juni 1930

Ellen, J. J., u. N. P. Anderson-New York: Cancer Supervention in Skin-Diseases: Clinical, Mikroskopic and Therapeutic Considerations (Sekundäres Karzinom auf Hautkrankheiten: klinische, mikroskopische und therapeutische Betrachtungen).

Über 20 Hautkrankheiten werden aufgezählt, welche als Vorläufer von Karzinom anzusehen und deren Erkenntnis und radikale Behandlung schon aus diesem Grunde von eminenter Wichtigkeit sind. In erster Linie kommt hier Syphilis: Leukoplakie der Haut und Schleimhaut (Mundhöhle) ist schon lange bekannt als leicht maligner Degeneration unterworfen. Tertiäre syphilitische Erscheinungen an der Mundschleimhaut und speziell der Zunge spielen eine wichtige Rolle bei der Entstehung karzinomatöser Neubildungen: Karzinom der Zunge soll in 60% der Fälle mit tertiärer Syphilis verbunden sein. Röntgenstrahlen- und Radiumeinwirkung sind weitere längst bekannte Ursachen für Krebsbildung. Der Häufigkeit nach als solche kommen dann Muttermale, senile Keratosis (Keratoderma), Kraurosis vulvae, Beschäftigungs- (Gewerbe-)Dermatosen (Teer-, Arsenik, Baumwollspinnerei), Lupus vulgaris, Lupus erythematosus, Zysten, Pagets Krankheit, Narben verschiedener Art, Xeroderma pigmentosum usw., womit die hauptsächlichen Hautzustände, die primär als Reiz das Karzinom vorbereiten, auch genannt sind, ohne daß eine genaue Aufzählung der über zwanzig an der Zahl beschriebenen und mit einzelnen Beispielen illustrierten Hautkrankheiten zu erfolgen braucht. Verff. sind jedenfalls der Überzeugung, daß frühzeitige Erkennung und gründliche Behandlung dieser Dermatosen dazu beitragen kann, die Sterblichkeitsziffern an Karzinom zu vermindern. Mit einer Anzahl Abbildungen über äußeren und histologischen Befund und Literaturübersicht.

Juli 1930

Mac Kenna, M.: A Case of Extensive Self-Mutilation of the Scalp, Presumably Following a Trichophytie Infection (Ein Fall von ausgedehnter Selbstverstümmlung des behaarten Kopfes, wahrscheinlich auf eine Trichophytoninfektion folgend).

Digitized by Google

Der Fall betraf einen 36jähr. Landarbeiter, bei dem beinahe die ganze rechte Hälfte des Kopfes von Haut entblößt war: Haut, oberflächliche Faszie und die Aponeurosis der Hinterhaut-Stirnmuskeln waren völlig verschwunden, so daß man den Anblick eines Skalpierten hatte. Die allgemeine Untersuchung des Pat. ergab keine Besonderheiten: Atmungswege, Magen-Darm-, Harn- und Herzgefäßsystem waren in jeder Beziehung normal. Pathologische und bakteriologische Untersuchungen ergaben negative Resultate. Verf. glaubt, Pat. habe eine Trichophytoninfektion durch Ansteckung von einem Tier sich zugezogen, und durch ständiges Kratzen und Reiben an der affizierten Stelle sei es allmählich zu dieser Selbstverstümmlung gekommen, allerdings ist es höchst bemerkenswert, daß es niemals zu stärkeren Blutungen hierbei kam und kein Tetanus sich entwickelte. Differentialdiagnostisch waren Syphilis, Granuloma trichophyticum und vielleicht Lepra in Betracht zu ziehen. Bedeutende Besserung — frische Granulationen über der ganzen entblößten Fläche — stellte sich auf zweimal tägliche Applikationen einer physiologischen Kochsalzlösung ein, der vielleicht später Hauttransplantationen folgen können. (Mit 4 recht treffenden Abbildungen.)

Wilson, W. A.: Investigations Upon the Cutaneous Reactions of a Case of Flexural Eczema with Hay-Fever (Untersuchungen über die Hautreaktionen eines Falles von Ekzem der Beugeseiten, mit Heufieber verbunden).

Der 20jähr. Pat. litt seit seinem 14. Lebensjahre an einem, besonders die Beugeseiten von Ellenbogen, Knie, Fingern und Rücken befallenden Ekzem und außerdem an Heufieber; auch zeigte er Überempfindlichkeit der Haut gegen eine große Anzahl von Pollen. Eine allgemeine Abnahme in dieser Hautüberempfindlichkeit stellte sich auf eine Kur mit Autohämotherapie ein, ohne daß aber das Ekzem gebessert wurde. Es waren keine Anzeichen dafür vorhanden, daß dieses Ekzem ein allergisches Symptom sei, da es 1. keine Beziehung zum Heufieber aufwies, 2. lokale Pollenapplikationen keine ekzematöse Reaktion verursachten und 3. keine Besserung mit Abnahme der allgemeinen Empfindlichkeit der Haut auf alle Pollen eintrat. Trotzdem wäre nach Verf.s Ansicht die Möglichkeit eines allergischen Ursprungs des Ekzems nicht von der Hand zu weisen — worüber noch bakteriologische und andere (endogene Antigen-)Untersuchungen zu machen seien.

Davies, J. H. T.: A Case of Mycosis Fungoides (Ein Fall von Mycosis fungoides).

Der Fall, eine 70jähr. Frau betreffend, schien durch seine lange Dauer und vollständiges Fehlen von Jucken während des prämykotischen Stadiums erwähnenswert zu sein. Der erste Tumor war vor 5 Jahren am rechten Oberschenkel aufgetreten und spontan geheilt, auch 3 weitere, an verschiedenen Körperstellen aufgetretene Tumoren kamen zur spontanen Abheilung. Im letzten Jahre hingegen neuaufgetretene Tumoren schienen auch gegen Röntgenstrahlen refraktär zu sein. M. Stern-München.

The British Journal of Venereal Diseases

April 1930, Bd. 6, Nr. 2

Kidd, F.: Vasostomy for Early Acute Urethritis (Vasostomie als Frühbehandlung akuter Urethritis). S. 79.

Bei akuter Blennorrhoe der hinteren Harnröhre mit Schwellung der Prostata hat sich die Einspritzung von je 5 ccm einer 5%igen kolloidalen Silberlösung in das Vas deferens sehr bewährt. Es kam zu rascher Heilung bzw. schneller Besserung. Auch bei Gelenkkomplikationen und Mischinfektion mit Kolibazillen hat sich die Methode bewährt. Mit der Vasostomie sind auch bei nichtkomplizierten frischen Fällen von Blennorrhoe Radikalkuren möglich. Unter schwierigen äußeren Bedingungen, wie z. B. im Kriege, könnte sie die ganze übrige Behandlung ersetzen. In 50 operierten Fällen ist eine Sterilität durch die Operation nie hervorgerufen worden. Trotzdem wird in der Diskussion angeregt, mit einseitiger Operation auszukommen, um der Gefahr der Sterilisierung zu entgehen.

Frazer, A. D.: The Valuation of Antisyphilitic Substances by Prophylactic and Therapeutic Tests in Animals Experimentally Infected with Spirillum Minus (Wertbestimmung antisyphilitischer Mittel für Prophylaxe und Therapie an künstlich mit Spirillum minus infizierten Tieren). S. 96.

Die benutzten Spirochäten stammten von einem Fall von Rattenbißfieber. Die Impfung mit ihnen erzeugt Primärschanker und rapide Vermehrung der Spirochäten

Digitized by Google

auch im Blut, selbst noch nach dem Tod des Versuchstieres. Im Verlauf der Krankheit kommt es zu positiver WR. Durch Salvarsan und Stovarsol war ebenso, wie bei Syphilisinfektion eine gute Prophylaxe und Therapie zu erzielen. Tryparsamid zeigte sich sowohl für Prophylaxe wie Therapie nicht wirksam genug. Parosan war prophylaktisch unwirksam, da es sich aber auch bei wiederholten großen Dosen als ungiftig erwies, per os gegeben werden konnte und bei intensiver Kur günstig auf die WR wirkte, wird es für die Behandlung chronischer Fälle und besonders der Nervensyphilis empfohlen.

Harnett, W. L.: The Aetiology, Diagnosis and Treatment of Chronic Prostatitis and Seminal Vesiculitis (Ätiologie, Diagnose und Behandlung der chronischen Prostata- und Samenblasenentzündung). S. 113.

Bei 125 Fällen von Prostatitis war nur 12mal keine Blennorrhoe vorausgegangen. Der Grad der Erkrankung und die Heilung wurden durch Auszählung des Leukozytengehalts verschiedener Gesichtsfelder festgesetzt. Zumeist war durch Massagetherapie in 4—7 Monaten eine Heilung zu erzielen. Diathermie war zwar bei akuter Entzündung nützlich, hat aber keine Heilwirkung und enttäuscht die früheren zu großen Erwartungen. Sehr wirksam waren 5—6 intramuskuläre Sulfarsenolinjektionen und auch die Vasostomie. Gewöhnlich ist im Durchschnitt von $4^1/_2$ Monaten Behandlungszeit auch ohne diese Mittel eine Heilung zu erreichen. F. Rosenthal-Berlin.

Proceedings of the Royal Society of Medicine

1930, Bd. 23, Nr. 7

Section of Dermatology

Sitzung vom 20. Februar 1930

Mac Cormac, H.: Morphoea-Type of Tuberculide (Tuberkulid vom Morphöa-Typus). S. 1031.

An der Vorderseite des linken Fußknöchels polyzyklischer Bezirk mit atrophischer Haut. Geringe Krustenbildung mit darunterliegenden kleinen Erosionen. Die Narbe zeigt ein eigentümlich durchscheinendes Aussehen mit kleinen Blutgefäßen unter der Oberfläche.

Mac Cormac, H.: Tuberculous Granuloma of the Lip (Tuberkulöses Granulom der Lippe). S. 1031.

Entzündliche Infiltration der Haut und Schleimhaut der rechten Seite der Oberlippe, an der Schleimhaut Ulzeration mit diphtheroidem Belage. Der Patient zeigt Lungentuberkulose mit Bazillen im Sputum, diese haben sich an der Lippe an der Stelle eines Herpes angesiedelt.

Semon, H. C.: Leukaemia Cutis. S. 1031.

Die Erscheinungen des schon früher vorgestellten Falles, bei dem damals die Vermutung eines Tuberkulids oder einer Leishmaniose ausgesprochen wurde, bestehen in feinen Narben an der Nase, den Wangen und dem Kinn, indolenten Geschwüren an den Handknöcheln, einem weichen verschieblichen Tumor ohne Neigung zu Nekrose am linken oberen Augenlid, Infiltration mit geringer Neigung zu Nekrose an der Haut um den Nabel. Eine mit Rücksicht auf bei mikroskopischer Untersuchung gefundene dicht gedrängte lymphoide Zellen vorgenommene Blutuntersuchung ergab chronische lymphatische Leukämie. Milz nicht vergrößert, Schwellung der Leber und Zervikaldrüsen.

Wright, A. D.: The Treatment of Varicose Ulcer (Die Behandlung der varikösen Geschwüre). S. 1032.

Die Behandlung besteht in komprimierenden Pflasterverbänden in Verbindung mit Verödung der Venen.

Thomas, M. S.: Fat Atrophy (Fettatrophie). S. 1038.

An der einen Seite des Rumpfes und dem entsprechenden Arm leichte Hautdepressionen in herpetiformer Anordnung. Die Epidermis erscheint unverändert, die Haut ist frei beweglich von normaler Elastizität und Sensibilität, geringe Pigmentierung. Die Venen sind deutlicher sichtbar als an der anderen Seite. Es dürfte sich um Verminderung oder Schwund des subkutanen Fettes an den betreffenden Stellen handeln.

Dowling, G. B.: A Toxic Condition of Undetermined Cause (Toxischer Zustand aus unbestimmter Ursache). S. 1040.

Digitized by Google

Beginn mit Drüsenschwellungen, dann Erscheinungen einer seborrhoischen Dermatitis, einige Zeit später derbe, dunkelerythematöse Plaques, die schnell an Umfang zunahmen. Die sonstigen klinischen Befunde geben keinen Anhaltspunkt für maligne Erkrankung, Leukämie, Hodgkinsche Krankheit, Tuberkulose.

Dowling, G. B.: ?Pseudoxanthoma Elasticum. S. 1041.

In den Achseln, am Nacken, in der Inguinokruralgegend stecknadelkopf- bis halberbsengroße, gelblich-weiße, flache, dichtstehende Erhabenheiten. Degeneration des Bindegewebes der Kutis mit Verlust des elastischen Gewebes; in der Umgebung der Degerationszone normale elastische Fasern.

Castellani, A.: Furunculosis Cryptococcica del Blastomycetica del Moniliaca (Folliculitis Decalvans Cryptococcica pro parte). S. 1043.

Verf. hat mehrere Fälle dieser eigenartigen Form der Blastomykose beobachtet, die sich von dem gewöhnlichen Bilde der Hautblastomykose durchaus unterscheidet, einer schweren Furunkulose ähnelt, und besonders am behaarten Kopf sich als Folliculitis decalvans darstellt. Paronychien sind oft damit verbunden. Von den Keimen ist oft schwer zu unterscheiden, ob sie zur Art Kryptokokkus oder Monilia gehören. Behandlung mit Jodkali in kräftigen Dosen.

Brain, R. T.: Lichen Planus with Lesions of the Tongue and Buccal Mucous Membrane and Secondary Monilia Infection (Lichen planus mit Erscheinungen an der Zunge und der Mundschleimhaut und sekundärer Moniliainfektion). S. 1043.

Sekundäre Infektion sicherer Lichen planus-Effloreszenzen der Zunge und der Mundschleimhaut mit Monilia albicans. E. Levin-Berlin.

Bücherbesprechungen

Meirowsky, E.-Köln: Hautkrankheiten (einschließlich Kosmetik). 5. verb. u. erweit. Aufl. Mit 57 Abb. Leipzig, Verlag der Buchhandlung des Verbandes der Ärzte Deutschlands, 1930. RM. 14.80.

In fünfter erheblich erweiterter Auflage erscheint dieses bekannte Buch, der zuverlässige Ratgeber und Führer durch die Therapie der Hautkrankheiten, dessen weite Verbreitung längst den Beweis seiner Beliebtheit erbracht hat. Die neue Fassung macht das Werk fast zu einem neuen Buch, das an Übersichtlichkeit und Vollständigkeit von keinem Werke ähnlicher Art erreicht oder gar übertroffen wird. Jeder in der Praxis stehende Dermatologe wird die allen Quellen gewissenhaft nachgehende Sorgfalt des Verf.s und seine unendlich mühsame Arbeit zu würdigen wissen, die uns auf 351 Seiten — im handlichen Format des Nachschlagebuchs — das Gebiet der praktischen Dermatologie, nunmehr einschließlich der gesamten Kosmetik, erschließt. Ein Sachregister ist hinzugefügt, das Abbildungsmaterial verbessert und vermehrt, Druck, Papier und Einband gegenüber den früheren Auflagen endlich in voll befriedigender Weise vom Verlag den Anforderungen des täglichen Gebrauchs angepaßt. Die Neubearbeitung ist von dem Grundgedanken geleitet, entsprechend den Fortschritten der letzten Jahre der innigen Verflechtung der Dermatologie mit anderen Zweigen der Medizin, besonders der inneren Medizin, Rechnung zu tragen. Die Umarbeitung hatte also neben den neueren äußeren Behandlungsverfahren vor allem die zwar noch tastende, aber immer mehr an Boden gewinnende Erkenntnis zu berücksichtigen, daß bei Entstehung aller, selbst parasitärer Hautaffektionen eine Zustandsänderung des ganzen Organismus mitspricht. So geht Verf. weder an den für die Auffassung des Ekzems so wichtig gewordenen Problemen der Allergieforschung vorüber, noch an den im Aufbau begriffenen Verfahren der Hormontherapie. Die Berufs- und Gewerbedermatosen werden unter Berücksichtigung der neuen gesetzlichen Bestimmungen dargestellt, die immunbiologischen Verfahren, die Reizkörpertherapie und die Behandlung gastrointestinal bedingter Dermatosen mit dem subaqualen Darmbad ebenso einbezogen wie die sämtlichen Methoden der Strahlentherapie, der Gefrierbehandlung, der neuzeitlichen Elektrokoagulation und der Krampfaderverödung, und dies sowohl im allgemeinen Teil als bei den einzelnen alphabetisch angeordneten Dermatosen. Jeder, dem Meirowskys „Hautkrankheiten" in der täglichen Arbeit unentbehrlich geworden sind, wird gut tun, die ältere in die neue Ausgabe einzutauschen. Die jetzige Stoffgestaltung und Ausstattung sowie der wohlfeile Preis werden dem Buch zweifellos zu den alten viel neue Freunde hinzugewinnen. F. Callomon-Dessau.

Digitized by Google

Sézary, A.-Paris: Le traitement de la Syphilis. Paris, Verlag von Masson & Cie. 1930. Fr. 16.—.

Die Behandlung der Syphilis von Sézary richtet sich in erster Linie an den noch studierenden Kliniker, in zweiter an den praktischen Arzt. Der Verfasser erläutert in eingehender und exakter Weise die für die Syphilisbehandlung in Betracht kommenden Mittel, ihre Wirkung und ihre Nebenwirkungen. Er setzt auseinander, wie eine antisyphilitische Kur zu leiten ist, wie der Arzt den verschiedenen Umständen nach vorzugehen und wie er andere Organleiden bei der Durchführung der Kur mit zu berücksichtigen hat. Das Buch ist klar und durchaus den Stoff erschöpfend geschrieben und stellt einen ausgezeichneten Führer für die Behandlung der Syphilis dar; es vereinigt die Vorzüge eines schriftstellerisch gewandten Verf. und eines auf dem therapeutischen Gebiete recht erfahrenen Arztes.

F. Juliusberg-Braunschweig.

Lortat-Jacob u. G. Solente-Saint-Louis: La Cryothérapie. Paris, Verlag von Masson & Cie., 1930. Fr. 35.—.

Das Buch von Lortat-Jacob und Solente enthält eine monographische Darstellung des Verfahrens der Kryotherapie, über das die Verff. ausgedehnte Erfahrungen besitzen. Es zerfällt in einen allgemeinen Teil, der die lokalen Erfrierungen und ihre Wirkungen auf den Organismus behandelt, und in einen besonderen Teil, in dem die Indikationen und die Art der Behandlung mit dem Kryokauter angegeben sind. In einem dritten Teil ist außerdem die Verwendung des Kryokauters bei Frauenkrankheiten, Augenkrankheiten und Mundkrankheiten besprochen. Für den Dermatologen ist das Buch von großer Bedeutung, denn sowohl aus den Angaben der Autoren wie aus den Abbildungen geht klar hervor, daß man mit dem Kryokauter viel intensivere Wirkung erzielen kann als mit der einfachen Behandlung mit Kohlensäure. Auffallend gute Erfolge wurden bei folgenden Krankheiten erreicht: Acne rosacea, Angiokeratoma Mibelli, Angiome aller Art, Botryomykome, Epitheliome, Keloide, Cornu cutaneum, Granuloma anulare, Leukoplakien des Mundes, Lupus erythematodes, Sklerodermie, Naevi, Tätowierungen. Da die Therapie der Kernpunkt für den praktischen Dermatologen ist und bleibt, erscheint es notwendig, auch in Deutschland der Kryotherapie eine größere Beachtung zu schenken, als es bisher der Fall gewesen ist. E. Meirowsky-Köln.

Scherber, G.-Wien: Beiträge zur Lösung des Krebsproblems. Wien, Verlag von Moritz Perles, 1930.

Das Buch Scherbers, welches es sich zum Ziel setzt, die wichtigen Bestrebungen zur Verhütung des Karzinoms zu fördern, ist in zwei Hauptteile gegliedert. Der erste Abschnitt beschäftigt sich mit der Krebsstatistik und der Frage der Zunahme der Krebskrankheit. Der zweite Teil ist der Frage der Entstehung und Verhütung der Krebskrankheit gewidmet. Daß die Ausführungen auf tiefer Kenntnis der zugrunde liegenden Literatur und auf reichlichen eigenen Erfahrungen und Untersuchungen beruhen, dafür bürgt die Persönlichkeit des Verf.s. Das Buch ist, wie alle Arbeiten Scherbers, gewandt geschrieben und genußreich zu lesen. Die wesentlichsten Ergebnisse sind gesperrt herausgehoben, so daß es leicht ist, den praktisch so wichtigen Schlüssen des Verf.s zu folgen, die er am Schlusse in markanten Sätzen zusammenfaßt. Er betont, in welch hohem Grade die Vermeidung und Milderung zahlreicher Reize krebsverhindernd und lebensverlängernd wirken. Aber auch eine ganze Reihe innerer Vorgänge, die die Krebsentstehung fördern, sind durch geeignete Maßnahmen nach Möglichkeit auszuschalten. Das vorliegende Buch hat für die gesamte Ärzteschaft seine Bedeutung; für den Dermatologen liegt ein noch größeres Interesse vor, da eine ganze Reihe der Karzinome, bei denen die prophylaktischen Vorschläge des Verf.s besonders angezeigt sind, in das Gebiet der Dermatologie fallen und gerade unter den Reizen, die krebsfördernd wirken, solche aus dem Gebiete der Dermatologie und Syphilislehre eine besondere Rolle spielen. Es hätte keinen Zweck, aus dem großen, so glänzend gesichteten Tatsachenmaterial den einen oder anderen Punkt besonders hervorzuheben; es lohnt sich der Mühe, die Schrift Scherbers im ganzen zu lesen, und meiner Überzeugung nach wird jeder Leser mit Befriedigung und eigener wissenschaftlicher Bereicherung das Buch durchstudieren. F. Juliusberg-Braunschweig.

Digitized by Google

Mitteilungen aus der Literatur

Urogenitalapparat

Hoden, Samenbläschen, Prostata

Junghanns, H.-Dresden: Primäres Sarkom der Samenblase mit ausgedehnten Gehirnmetastasen und zwei Fälle von Samenblasenkarzinom. (Path.-anat. Institut d. Stadtkrankenh. Friedrichstadt.) Dtsch. Z. Chir., Bd. 224, H. 6, S. 418.

Bei der Sektion eines 47jähr. Mannes, bei dem klinisch die Erscheinungen eines Hirntumors im Vordergrunde standen, fand sich eine Geschwulst der linken Samenblase und davon ausgehend multiple Metastasen im Gehirn und eine kleine im Herzohr. Histologisch ergab sich ein großzelliges alveoläres Sarkom. Bisher ist in der Literatur nur ein derartiger Fall bekannt. Auch die Karzinome der Samenblasen sind selten. Verf. konnte unter seinem Material von 1893—1927 nur 2 Fälle finden. E. Langer-Berlin.

Lehmann, J.-Jena: Zur Entstehung der Tuberkulose der männlichen Geschlechtsorgane. (Pathol. Inst. d. Univ.) Virch. Arch., Bd. 277, H. 2, S. 537.

Bei Tuberkulösen ohne histologische Erscheinungen von Genitaltuberkulose konnte Verf. nie Tuberkelbazillen in den Samenwegen feststellen. Eine Ausscheidung von Bazillen in die Samenwege und einen „bazillären Katarrh" (Simmonds) gibt es also nicht. Man findet die Bazillen nur, wenn ein hämatogen entstandener Herd ins Lumen durchbricht. Weitaus am häufigsten erkranken primär Prostata und Samenblasen; ist nur ein Organ erkrankt, so kamen in Verfs. Fällen nur diese Organe in Frage. Der Prostata kommt für die Weiterverbreitung der Tuberkulose auf andere Geschlechtsorgane nur wenig Bedeutung zu. Dagegen wurden bei 13 tuberkulösen Spermatozystitiden Tuberkelbazillen ins Lumen des betreffenden Ductus ejaculatorius entleert. Es kommt meist zur Bildung von Resorptionstuberkeln mit Verengerung des Lumens, die zu Sekretstauung und dadurch zu testipetaler Ausbreitung des Prozesses führt. Eine Überleitung von einem Ductus ejaculatorius auf den der andern Seite kommt nicht vor. Nur in einem Falle bestand die Möglichkeit einer plurizentrisch-hämatogenen Infektion von Prostata und beiden Nebenhodenschwänzen. Sonst kommt, wie die Bazillenbefunde im Lumen des betreffenden Samenleiters — mit und ohne dessen Wanderkrankung — zeigen, stets eine retrograde Ausbreitung der Affektion in Betracht. Für die Vorliebe der Tuberkulose für Prostata und Samenblase ist die Gefäßversorgung maßgebend. Bei gleichzeitiger Erkrankung von Geschlechtsorganen und Harnapparat besteht keine gegenseitige Abhängigkeit; es handelt sich vielmehr um eine „kombinierte Systemerkrankung mit besonderen Ausgangszentren" (v. Baumgarten). F. Wohlwill-Hamburg.

Bransford, L., C. Grayson u. G. V. Stryker: Blastomicosis of the Prostate, Epididymis and Leg (Blastomykose der Prostata, der Epididymis und des Unterschenkels). J. amer. med Assoc., 1930, Nr. 25, S. 1987.

Der beschriebene Fall von Blastomykose ist dadurch von besonderem Interesse, daß auch die Prostata und die Epididymis befallen war. Die Prostata wurde durch suprapubische Prostatektomie entfernt, zeigte Durchsetzung von kleinen Abszessen und wurde mikroskopisch als an Blastomykose erkrankt erkannt. Heilung des Falles durch große Dosen von Jodkali. F. Juliusberg-Braunschweig.

Weibliches Genitale

Breda, L.-Prag: Zur Ätiologie der Koitusverletzungen. Ein Fall von septischer Parametritis mit tödlichem Ausgang nach Scheidenverletzung. (Dtsch. Univ.-Frauenklin.) Zbl. Gynäk., 1930, Nr. 21, S. 1297.

Bei einem 21jähr. Mädchen fanden sich am Introitus vaginae zwei Einrisse. Der eine reichte bis zum Scheidengewölbe und stand mit dem Parametrium in Verbindung; als Folge davon war eine Parametritis entstanden, die zu Sepsis mit letalem Ausgang führte. Der zweite Einriß war kleiner als der eben beschriebene. Die Verletzungen hingen irgendwie mit einem Koitus zusammen, genaues konnte nicht mehr erfahren werden. Verf. nimmt an, daß nicht das Membrum virile, sondern manuelle Manipulation zu diesen Verletzungen geführt haben und daß viele der sogenannten Koitusverletzungen auf solche Weise entstehen. Das Membrum virile sei nur unter ganz außergewöhnlichen Umständen zur Hervorrufung von Traumen fähig.
M. Kruspe-Dresden.

Digitized by Google

Baumm, H.-Oppeln: Elephantiasis der Klitoris. (Provinzial-Hebammenlehranstalt u. Frauenklin. Oppeln O.-S.) Zbl. Gynäk., 1930, Nr. 28, S. 1758.

Beschreibung eines seit 20 Jahren wachsenden Tumors bei einer 53jähr. Frau, die histologisch als faustgroße Elephantiasis clitoridis identifiziert wurde. In vorliegendem Falle war der Tumor primär, die Ulzerationen sekundär, es handelt sich also um primäre Elephantiasis. F. Ortmann-Magdeburg.

Seiler, O.: Über gutartige Vulvatumoren. Fibrom der Vulva. Rasches Wachstum in der Schwangerschaft. Diss., München 1929.

1. 41jähr. Frau, seit 3 Jahren bestehende haselnußgroße, gestielte Geschwulst der rechten großen Schamlippe, die während der seit 3 Monaten bestehenden Gravidität Faustgröße erreicht hat und in zwei Lappen von derber Konsistenz geteilt ist. Histologisch: weiches Fibrom, weitmaschiges Bindegewebsgerüst, reichlich mit Ödem durchtränkt, um die Gefäße da und dort entzündliche Infiltrate. — 2. 41jähr. Frau mit haselnußgroßem Fibrom des linken und erbsengroßem des rechten großen Labiums. Es scheint, daß die Schwangerschaft mitunter einen wachstumsfördernden Reiz auf gutartige Tumoren der Vulva ausüben kann und daß durch Hyperämie das Bindegewebe verstärkt wird. M. Kazarowa-T. Pasardschik.

Schröder, R.-Kiel: Das Scheidensekret. (Univ.-Frauenkl.) Dtsch. med. Wschr., 1930, Nr. 27, S. 1123.

Die Anschauungen Döderleins über die biologischen Scheidensekretverhältnisse, die er in einer 1892 veröffentlichten Monographie niedergelegt hat, haben bis zum heutigen Tage ihre Gültigkeit behalten, so z. B. die Feststellung, daß die Gesamtmenge des Scheideninhalts in den allermeisten Fällen unter 1 g beträgt, ferner die These, daß das normale Scheidensekret durch Säure und Keimgehalt bestimmt ist. Die Säure entsteht aus dem von der Scheide produzierten Glykogen. Die Scheidenflora besteht aus säuretoleranten und säureempfindlichen Keimen. Diese ändern je nach dem Säuremilieu ihre Form. Die Säurebildung stellt einen Schutzvorgang der Scheide dar. F. Harry-Wiesbaden.

Otto, W.: Über die bakteriologische Wirkung der vaginalen Fluorbehandlung. Diss., Breslau 1929.

Um die bakterizide Wirkung verschiedener Pulver auf den Scheidenfluß festzustellen, wurde nach Anwendung von Antistaphin, Bolus alba, Choleval und Lenicet-Bolus die Zahl der Keime im Sekret bestimmt. Es trat nach 6—10 Tagen Besserung auf, die sich in Eindickung der Sekretmassen und einem geringfügigen Zurückgehen der Bakterienzahl zu erkennen gab. Ein Unterschied zwischen den einzelnen Pulverpräparaten war nicht festzustellen. Je länger die Behandlung ausgesetzt wurde, um so stärker trat der Ausfluß wieder hervor nebst erheblicher Keimzunahme, woraus sich der Schluß ergibt, daß die Pulver vornehmlich wasserentziehend, aber weit weniger keimtötend wirken. Verf. empfiehlt der Bolusbehandlung eine Therapie mit Milchsäurebazillen folgen zu lassen, damit diese gegen die pathogenen Keime in Kampf treten. M. Kazarowa-T. Pasardschik.

Trancu-Rainer, M.-Bukarest: Pneumokokken-Vulvovaginitis. Zbl. Gynäk., 1930, Nr. 22. S. 1356.

Ein 26jähr. Mädchen mit intaktem Hymen erkrankt an heftigem Pneumokokkenausfluß mit Entzündung der äußeren Genitalien. Sowohl Lokalbehandlung wie Autovakzine brachten keine Heilung. F. Rosenthal-Berlin.

Arnold, C. H.: Plaut-Vincents Infection of Vagina: Report of Case (Plaut-Vincent-Infektion der Vagina. Bericht über einen Fall). J. amer. med. Assoc., Bd. 94, Nr. 19, S. 1461.

Der Fall ist der einzig bisher bekannte, bei dem in Anschluß an eine Angina Vincenti des Mundes eine Plaut-Vincent-Infektion der Scheide auftrat; diese zeigte sich als ein charakteristischer grauweißer Fleck, der von einem entzündlichen Hof umgeben war. Abstriche ergaben die Vincentsche Symbiose. In dem Falle fand sich eine Agranulozytose wie bei manchen anderen reinen Mundfällen. A. macht auf die Kontagiosität dieser Fälle aufmerksam, die es erfordern, daß der Pat. seine Reinigungsutensilien usw. nur für sich verwendet und daß er möglichst isoliert gehalten wird. Vielleicht bestehen Beziehungen zwischen manchen idiopathischen agranulozytischen Blutzuständen und an anderen Stellen als im Munde lokalisierten Fällen von Vincentscher Angina. Es scheint dem Verf. nicht ausgeschlossen, daß die fusiformen Bazillen und Spirillen verschiedene Formen im Lebenszyklus eines Mikroorganismus darstellen. F. Juliusberg-Braunschweig.

Digitized by Google

Gutman, M.-Breslau: Über Fremdkörper in Harnblase und Scheide und deren Entfernung. (Gynäk. Abt. d. israelit. Krankenh. Breslau.) Zbl. Gynäk., 1930, Nr. 24, S. 1521.

In 2 Fällen von Fremdkörpern in der Harnblase — einmal einer Häkelnadel, im anderen Falle einer Haarnadel — gelang es, durch Einführen einer langen, schlanken Klemme durch die Urethra die Fremdkörperentfernung per urethram auszuführen. Die Methode ist bei geschickter Handhabung schonend und vermeidet lästige Komplikationen. Im Anschluß wird über einen Fall berichtet, bei dem es durch falsche Lagerung eines Federobturators, der 3 Jahre vorher als Schutzmittel eingelegt worden war, zu schweren schmerzhaften Einklemmungen und Schädigungen der Scheide gekommen war. B. Peiser-Berlin.

Sexual-Pathologie und -Hygiene

Salem El Baradi, A. M.: Über Gynäkomastie. Diss., Berlin 1929.

16jähr. großer kräftiger Junge mit Fettpolster, hoher Stimme und weiblichem Gesichtstyp, schwacher Achselbehaarung; Schambehaarung von weiblichem Typ, Hoden von normaler Größe, Brüste beiderseits vergrößert, von weiblichem Typus, sehr druckempfindlich. Die starke Entwicklung der Brüste trat vor 3 Jahren auf. Operation durch Halbkreisschnitt am unteren Rande der Brust, beiderseits subkutane Exstirpation der Brustdrüse und des Fettgewebes. M. Kazarowa-T. Pasardschik.

Vlavianos, G. J.: Über Dystrophia adiposo-genitalis im Anschluß an Schädeltrauma. Diss., München 1929.

Bericht über 2 Fälle bei Jugendlichen. Im ersten Falle waren außer Veränderung des Habitus (Typus Fröhlich) keine Anomalien vorhanden, bloß Schwerfälligkeit und Herabsetzung der Intelligenz. Für eine grobmaterielle Schädigung der Hypophyse kein Anhaltspunkt (Röntgenbild normal), am Sehnerven nichts Abnormes. Sichergestellt ist aber ein das rechte Schläfenbein betreffendes Trauma durch Sturz (Hämatom, Zyste?). Auch im zweiten Falle ist ein viel schwereres Schädeltrauma mit Fraktur zu erwähnen, doch besteht hier ebenfalls kein Anhaltspunkt für eine grob materielle Affektion der Hypophyse, so daß die Entwicklung der Dystrophia adiposo-genitalis lediglich als Ausdruck allgemeiner Hirndrucksteigerung oder aber als Herd- bzw. Nachbarschaftssymptom vom Boden des dritten Ventrikels her bzw. der Regio hypothalamica zu deuten ist.

M. Kazarowa-T. Pasardschik.

Edenhofer, H.-Würzburg: Ein kasuistischer Beitrag zur Frage sexueller Perversionen. Dtsch. Z. gerichtl. Med., Bd. 15, H. 3/4, S. 205.

Mitteilung eines Falles von masochistischer Perversion bei einem Manne, der als ausschlaggebend für sein ganzes späteres geschlechtliches Leben ein Kindheitserlebnis bezeichnete. Er sah damals anderen Kindern zu, wie diese sich mit dem sogenannten Pferdchenspiel unterhielten, wobei auch das Beschlagen von Pferden gespielt wurde; hierbei wurde er sexuell erregt, und seit dieser Zeit stellte er sich beim Masturbieren immer derartige Szenen vor. Er half beim Beschlagen von Pferden, wurde sexuell erregt beim Geruch des verbrannten Hufes und verzehrte mit Wollust das ausgeschnittene Horn des Hufes, wobei er regelmäßig bei diesen Erlebnissen Samenerguß hatte. Später ließ er sich von einem Tierwärter, den er als „Diener" zu sich genommen hatte, nach Maß angefertigte Hufeisen in glühendem Zustande auf Sohlen und Oberschenkel aufnageln und auch sonst sich mit glühenden Messern brennen, wobei er immer unter der gleichen Vorstellung des Beschlagens der Pferde sich befriedigte. B. Peiser-Berlin.

Bauer, A. W.-Wien: Kritik der Konzeptionsverhütungsmittel. Med. Klin., 1930, Nr. 26, S. 961 u. Nr. 27, S. 1002.

Eine für sich allein sichere oder für jeden Fall passende Methode gibt es nicht. Absolute Enthaltsamkeit wäre natürlich absolut schützend, hingegen trifft das für die temporäre, d. h. den Beischlaf nur zu bestimmten, zur Menstruation in Beziehung stehenden Zeiten ausübende nicht zu, da die Ansichten über die für die Befruchtung günstigsten oder ungünstigsten Tage auseinandergehen. Der Coitus interruptus ist für den Mann nicht so schädlich, wie im allgemeinen angenommen, scheint jedoch bisweilen bei Frauen, auch bei solchen, denen Libido und Orgasmus fehlt, zu Stauungen in den Genitalien und funktionellen Störungen zu führen. Außerdem ist er weit davon entfernt, eine sichere Methode zu sein. Bei den Sterilisierungen strebt

Digitized by Google

man danach, eine spätere Wiederherstellung der Funktion zu ermöglichen, sie also temporär zu gestalten; in dieser Beziehung scheint die Einbettung der Ovarien in eine Bauchfelltasche am sichersten zu sein. Die temporäre Röntgensterilisierung ist unsicher, kann die innersekretorischen Drüsen schädigen und zu Entwicklungsstörungen später geborener Früchte führen. Durch Zuführung von Spermalysinen (gegen die Spermatozoen gerichteten Antikörpern) scheinen bisweilen, allerdings vorübergehende Erfolge erzielt worden zu sein, weniger durch Überführung von aus den Corpera lutea graviditatis stammenden ovulationshemmenden Inkreten. Als sicherstes Mittel muß immer noch, richtige Anwendung vorausgesetzt, das Präservativ angesehen werden. Zur Prävention bei der Frau reichen die verschiedenen empfohlenen chemischen Mittel und Apparate allein nicht aus; sie dienen nur zur Unterstützung anderer Methoden, so in Verbindung mit Spülungen, die mit lauwarmem Wasser und einem sauren Zusatz im Liegen vorgenommen werden. Erfolgversprechender sind die die Gebärmutter abschließenden Pessare und Kappen, besonders in Verbindung mit spermatoziden Mitteln. Die Wirkung des intrauterinen Silks oder Silberringes ist wohl so zu erklären, daß dadurch das aus dem Eileiter kommende befruchtete Ei keine Inplantationsmöglichkeit findet und es zum Frühabort kommt. Die Hauptsache ist die Kombination mehrerer Methoden.

E. Levin-Berlin.

Lepra

Dwijkoff, P. P.-Moskau: Zur Frage der pathologischen Anatomie und der Pathogenese der Lepra. (Inst. f. Infektionskrkh. „Elias Metschnikow".) Frankf. Z. Path., Bd. 40, H. 2, S. 185.

Histologische Untersuchungen der Leiche eines 40jähr. bisher unbehandelten Leprösen, der an Gangrän, Amyloid und Bronchopneumonie zugrunde ging. Es handelte sich um ausgedehnte disseminierte Haut- und Nervenlepra mit starkem Befallensein der Haut und der regionären Lymphdrüsen. Fast alle wichtigeren Organe sind makro- und mikroskopisch untersucht (leider nicht die Nasenschleimhaut). Verf. stellt fest, daß das lepröse Virus das Epithel verschont, sich dagegen in der Kutis und Subkutis diffus verbreitet. Eigentlich gibt es keine Stelle des Derma, welche nicht ergriffen würde. Schließlich bildet sich eine vollkommene lepröse „Hülle". Bindegewebswucherungen, welche von dem subepidermidalen „Schutzwall" ausgehen, dringen in die Tiefe und können das lepröse Gewebe beschränken und verdrängen. Die leprösen Ulzera entstehen an Stellen, wo bei starker Entwicklung der Leprome und verdünntem Oberhautepithel dieses irgendwie lädiert wird. Verf. findet die Lage der Bazillen teils intra-, teils extrazellulär. Nächst der Haut am meisten befallen ist der Lymphgefäßapparat, besonders Hals- und Inguinaldrüsen. Auch in der Mundhöhle und den benachbarten oberen Verdauungs- und Atmungswegen liegt ein ausgedehnter lepröser Prozeß vor; im Hoden finden sich alte lepröse Veränderungen und sekundäre fibröse Wucherungen. Im Zentralnervensystem fanden sich nur sehr schwache lepröse Veränderungen mit Ausnahme der Intervertebralganglien der Brust; die peripheren Nerven waren dagegen erheblich erkrankt, besonders N. tibialis und ulnaris. Was die Ausbreitung des leprösen Prozesses betrifft, so kommt dem Lymphsystem eine dominierende Bedeutung zu; die spezifische Reaktion auf das Eindringen der Lepraerreger spielt sich daher vorwiegend in der Kutis mit ihrem reichlich entwickelten Lymphgefäßnetz ab. Die Lepra wird als „Wechselwirkung des saprophytischen Mikroorganismus und des R.E.S." betrachtet. Es handelt sich nicht um eine so furchtbare Erkrankung, welche nicht reversibel wäre. Hierauf aufbauend, muß die Therapie ganz andere bisher unbeschrittene Wege suchen.

P. Unna jun.-Hamburg.

Syphilis

Pathologie und Klinik

Ritter, H.-Hamburg: Die Häufigkeit der Syphilis auf dem Lande. (Dermat. Abt. d. Allg. Krankenh. St. Georg.) Med. Welt, 1930, Nr. 27, S. 954.

Der Hochflut der Lues vor 8—12 Jahren folgt jetzt das tertiäre Stadium der damals Infizierten. Namentlich auf dem Lande ist heute die tertiäre Lues, und insbesondere die Viszerallues, eine weitverbreitete, vielfach nicht erkannte Krankheit. Charakteristisch ist die Pluriviszeralität der Lues. Erkrankungen der Gefäße und

Digitized by Google

des Nervensystems sind immer noch am häufigsten. In kurzen Zügen werden die charakteristischen Merkmale der Syphilis der einzelnen Organe gestreift. Für die Behandlung gilt als Richtschnur: je älter die Syphilis, desto weniger wichtig ist Salvarsan. Wismut und Jod sind die überlegenen Heilmittel. H. Ress-Dessau.

Müller, E. F., u. E. Delbanco-Hamburg: Über die vegetativen Änderungen im Hautorgan und ihre Bedeutung für die Entstehung sekundär syphilitischer Hauterscheinungen. (Med. Univ.-Poliki. u. Dermat. Abt. d. Allg. Krankenh. Hamburg-Barmbeck). Dtsch. med. Wschr., 1930, Nr. 34, S. 1433.

Zur Beantwortung der Frage, warum syphilitische Krankheitserscheinungen erst spat an der Haut und dann sogleich an allen ihren Teilen auftreten, genügt die Annahme einer septischen Aussaat nicht. Vielmehr sind die aus der Analyse der klinischen Prodromalerscheinungen infektiöser Allgemeinerkrankungen gewonnenen Erkenntnisse zur Erklärung geeignet. Auf jede örtliche oder Allgemeininfektion hin werden alle Leistungen der Leber gesteigert. Es kommt zu entsprechend starker Vermehrung des Blutgehalts in der Leber und gleichzeitig auch in allen anderen abdominellen Organen, die zu Appetitlosigkeit, Übelkeit, Völlegefühl und Darmträgheit führt. Reaktiv sinkt dann der Blutgehalt in den extraabdominellen Organen. Es entsteht Muskelmüdigkeit, Blässe, Schlafbedürfnis, eingeschränkter Gas- und Flüssigkeitsaustausch durch Haut und Lunge, Zyanose und Temperatursteigerung. Diese hemmenden Impulse bewirken herabgesetzte Widerstandsfähigkeit und damit Krankheitsbereitschaft. Erst jetzt können die Erreger eindringen und die Reaktion der Haut, das Exanthem, ermöglichen. Klinisch entsteht das Bild der Roseola. Kommt es in der Haut zu einer weiteren Entwicklung der Erreger, dann entsteht die papulöse Form des Exanthems mit allen seinen Varietäten. Nach dem Ausbruch der ersten Hauterscheinungen wird das Blut allmählich toxinfrei. Der Reiz auf die Leber fällt fort, und die Funktionssteigerungen im Splanchnikusgebiet lassen nach. Infolgedessen schwinden die davon abhängigen Allgemeinerscheinungen. Die syphilitische Erkrankung tritt in das Sekundärstadium ein.

F. Harry-Wiesbaden.

Woodcoock, H. de C.: Simultaneous Diphtheritic and Syphilitic Infection of the Throat (Gleichzeitige diphtherische und syphilitische Infektion des Rachens). Lancet, 1930, Nr. 5580, S. 298.

Verf. beschreibt einen Fall, bei dem interessanterweise persistierend Diphtheriebakterien im Rachenabstrich nachzuweisen waren und dabei klinisch das Bild einer sekundären Syphilis bestand. Der Pat. war vom behandelnden Arzt mit Diphtherieantitoxin gespritzt worden. Die wahre Natur des Leidens wurde im Hospital durch die positive WR und durch den prompten Erfolg mit antiluetischer Kur bestätigt.

P. Seier-Heidelberg.

Hauck, L.-Erlangen: Gumma der Highmorshöhle. (Univ.-Hautkl.) Dtsch. med. Wschr., 1930, Nr. 35, S. 1481.

Zur richtigen Diagnose führten erst ein am Stamm und den Extremitäten ausgebreitetes Exanthem, das schwer gegen Psoriasis abzugrenzen war. Nur das feste Haften der Schuppen, nach deren Entfernung Blut in dicken Tropfen auftrat, und eine recht charakteristische Psoriasis palmaris und plantaris sicherten die Diagnose „psoriasiformes Syphilid". Gleichzeitig bestand ein Gumma der Highmorshöhle, das sich klinisch durch Schwellung der linken Wange und eine geschwulstartige Wucherung in der linken Nasenhöhle manifestierte. Heilung sämtlicher Erscheinungen durch antisyphilitische Behandlung. F. Harry-Wiesbaden.

Güttich, A.-Köln: Über Lues des Gehörorgans. Münch. med. Wschr., 1930, Nr. 29, S. 1221.

Nach Gegenüberstellung der von den Verff. gefundenen Zahlen für die Mitbeteiligung des Gehörorgans bei Lues, die zum Teil in weiten Grenzen schwanken, bespricht Verf. die einzelnen Erscheinungsformen der Syphilis am gesamten Hörapparat. Das äußere Ohr und das Mittelohr wird seltener von syphilitischen Erscheinungen heimgesucht. Von Bedeutung ist, daß es im Stadium des Exanthems zu akutem Aufflackern von chronischen Otitiden kommen kann. Ungleich häufiger als die Erkrankungen des äußeren Ohres und Mittelohres sind die Erkrankungen des inneren Ohres. Es kann schon im seronegativen Stadium zu ihrer Erkrankung kommen. Allerdings muß man wohl die im Beginn der Salvarsanära beobachteten schweren Formen dieser Frühschädigung als Salvarsangiftwirkung auffassen und nicht, wie es früher geschehen ist, als luisches Neurorezidiv. Als einzige Früh-

Digitized by Google

schädigung des Gehörorgans findet man meist eine stark verkürzte Knochenleitung. Doch muß man bei Bewertung dieses Symptoms vorsichtig sein, da sich der Syphilitiker im Beginn des Hautausschlags auch seelisch in schlechter Verfassung befindet und leicht in seiner Konzentrationsfähigkeit versagt. Die Prüfung des Vestibularis ergibt gleichfalls nicht selten luetische Frühschädigungen; nur ausnahmsweise werden sie dem Kranken durch stärkere Erscheinungen bemerkbar. Als klinisches Zeichen findet man eine Übererregbarkeit, die sich dadurch äußert, daß der Kranke nicht imstande ist, den Drehnystagmus durch Fixation zu hemmen wie der Gesunde. Als Zeichen der organischen Erkrankung ist aber nur die Herabsetzung der Erregbarkeit des Vestibularapparats anzusehen. Sie äußert sich darin, daß die Kranken viel weniger beim Drehversuch schwindlig sind als andere. Bei der Mehrzahl der Erkrankungen muß man auch retrolabyrinthäre Veränderungen annehmen. Dabei ergibt sich nicht selten das Bild einer rechtsseitigen Vestibularis- und linksseitigen Kochlearisschädigung. Die kongenitale Syphilis führt in der Regel zu schubweisen Schädigungen des Gehörorgans. Sie treten vom sechsten Lebensjahre an bis zum Abschluß des Wachstums auf, haben fast immer schwere Funktionsstörungen zur Folge und können gelegentlich im Anschluß an eine akute Allgemeininfektion auftreten. Durch die Liquoruntersuchung ist man über die Pathogenese der Früherkrankungen ziemlich unterrichtet. Da man im Liquor Eiweiß und Zellvermehrung findet, muß man wohl annehmen, daß die Veränderungen am Innenohr als Auswirkung einer luetischen Meningitis entstehen. Es kommt infolge der Meningitis zu einem Ödem der Nervenscheiden, zu Infiltraten der Nerven und bei Fortschreiten des Prozesses zum Zerfall der Achsenzylinder. Die Entzündung kann dann auf das Labyrinth übergreifen, und im Endstadium tritt Bindegewebsbildung, später Verknöcherung der Hohlräume des Labyrinths mit Atrophie der Nerven ein. Bei Lues III muß man auch an eine Arteriitis der Auditiva interna denken. Es muß aber betont werden, daß die oben geschilderten Zeichen der Kochlearis- und Vestibulariserkrankungen nicht für Lues charakteristisch sind. Die Therapie der Erkrankung des Ohres bei Lues entspricht der üblichen. Nur bei schwerer Neuritis oder Neurolabyrinthitis bevorzugen die meisten Otiater Quecksilber statt Salvarsan. H. Sprafke-Chemnitz.

Gladisch, R.: Über die Röntgendiagnose der Knochensyphilis mit besonderer Berücksichtigung der Wirbelsyphilis. Diss., Breslau 1929.

27jähr. Pat., luetische Infektion unbekannt, 1916 Schmerzen an verschiedenen Stellen der Wirbelsäule, die nach dem Arm ausstrahlen, zuerst als Rheumatismus, dann als Tuberkulose angesehen, im Röntgenbild Zusammenbruch des 5. Halswirbels; 1919 Sequesterentfernung an Rippe und Hüfte, 1920 wieder starke Schmerzen in Halswirbelsäule und Schulter, Korsett mit Kopfstütze, Kopf wird mit beiden Händen ängstlich hochgehalten. Vorbucklung in Gegend des 5. Halswirbels, aktive Bewegung unmöglich; Röntgenbild: Ausdehnung des Prozesses auf den 6. und 7. Halswirbel und 1. und 2. Brustwirbel, diese Knochen zu einer regellosen Masse verschmolzen, affiziert sind Körper, Bögen, Quer- und Gelenkfortsätze; Knochen teils atrophisch, teils sklerosiert, an den Seitenpartien periostale Neubildungen. Der 5. Halswirbel am schwersten zerstört, von hinten oben nach unten abgeschrägt, komprimiert, strukturlos. Ausdehnung über einen so großen Bezirk spricht für Lues. Auch an Becken und Oberarm Periostitis. WR +. Schon nach 12tägiger Salvarsankur ist Umhergehen ohne Kopfstütze möglich. M. Kazarowa-T. Pasardschik.

Derman, H. L., u. M. A. Kopelowitsch-Charkow (Rußland): Zur pathologischen Anatomie der syphilitischen Magengeschwüre (Eine eigenartige Form von Ulcus syphiliticum granulomatosum ventriculi vom Typus Ulcus rotundum). (Lehrkanzel f. path. Anatomie d. Inst. f. ärztl. Fortbildung.) Virch. Arch., Bd. 278, H. 1, S. 149.

Kasuistische Mitteilung, einen 31jähr. Mann betreffend, der bei der Sektion außer einer syphilitischen Lappenleber mit Gummen, syphilitischer Aortitis und Amyloidose ein größes Körpergeschwür aufwies, das sich bei mikroskopischer Untersuchung durch einen teils diffusen, teils knotigen granulomatösen Charakter, durch das Vordringen des Prozesses von der sklerosierten und hyalinisierten Submukosa in die Schleimhaut, endlich durch die Gegenwart einer verödenden Peri- und Endophlebitis auszeichnete. Diese Form ist recht selten.

F. Wohlwill-Hamburg.

Wydrin-Leningrad: Die morphologische Zusammensetzung des Blutes bei viszeraler Lues in Zusammenhang mit der spezifischen Behandlung. Wratscheb. Delo, 1930, Nr. 12/13.

Digitized by Google

In den meisten Fällen von viszeraler Lues findet man Erscheinungen von sekundärer Anämie sowohl vor als nach Anwendung einer spezifischen Kur. In einzelnen Fällen wird sogar eine stark ausgesprochene Anämie konstatiert. Als charakteristisches Zeichen von viszeraler Lues ist eine ausgesprochene Lymphozytose anzusehen. In der Mehrzahl der Fälle wird eine geringe Leukozytose, besonders nach der spezifischen Kur, festgestellt. Die Anzahl der Neutrophilen schwankt in den Grenzen der Norm. Die Zahl der Monozyten ist verringert, steigert sich bei erfolgreicher spezifischer Behandlung. A. Jordan-Moskau.

Friedmann, M.-Wien: Experimenteller Beitrag zur Nierensyphilis. (Univ.-Klin. f. allg. u. exper. Path. u. Urol., Abt. d. Rotschildspitals.) Wien. klin. Wschr., 1930, Nr. 29, S. 909.

In dieser vorläufigen Mitteilung berichtet Verf., daß durch direkte Einimpfung von Spirochäten in Kaninchennieren eine Allgemeininfektion ohne spezifische Erkrankung der Niere, also eine sogenannte stumme Infektion, sich erzeugen ließ. Auf die entsprechende Arbeit Sterns (Dermat. Z., 1910, Nr. 17) wird hingewiesen. H. Colman-Berlin.

Friedmann, M.-Wien: Ergänzung zur vorläufigen Mitteilung: „Experimenteller Beitrag zur Nierensyphilis" in Nr. 29 der Wien. klin. Wschr. Wien. klin. Wschr., 1930, Nr. 31, S. 992.

Weitere Versuche des Verf.s zeigten, daß bei zwei anderen Kaninchen, die wiederum intrarenal mit Lues infiziert wurden, die Nieren auch histologisch völlig gesund blieben, während es gelang, durch Überimpfung der Popliteadrüsen dieser Tiere auf zwei andere Kaninchen syphilitische Krankheitsherde mit positivem Spirochätenbefund zu erzeugen. Bei letzteren nach 7 Wochen deutliche spirochätenhaltige Syphilome in beiden Hoden. Die infizierten Nieren ersterer Kaninchen, auch nach 5 Wochen untersucht, ergeben keine spezifische Erkrankung. H. Colman-Berlin.

Dufour, H.: Asthme et syphilis (Asthma und Syphilis). J. de Méd. de Paris, 1930. Nr. 31, S. 657.

In einer großen Zahl von Asthmafällen gelingt es angeborene oder erworbene Syphilis nachzuweisen und durch spezifische Behandlung Heilung herbeizuführen. Pollen und ähnliche Asthma bewirkende Stoffe spielen nur eine provozierende Rolle. E. Levin-Berlin.

Thibaut, R.-C.: Les dystrophies dentaires. Leur valeur diagnostique des maladies de l'enfance (Der diagnostische Wert der Zahndystrophien für die Erkrankungen des Kindesalters). Paris méd., 1930. Nr. 36. S. 219.

Die Zähne bieten ein bequemes Feld für die Diagnose dar, von ihren Veränderungen kommen besonders die sogenannten Erosionen und die Hutchinsonschen Formen in Betracht. Erstere sind die Folge verschiedener Krankheitszustände, die zur Zeit der Verkalkung einwirken; die ausgedehnteren Formen hängen besonders mit Rachitis zusammen, können auch auf kongenitaler Syphilis beruhen, die jedoch wesentlicher für die Hutchinsonschen Veränderungen in Frage kommt. Es beruht das darauf, daß diese gerade zur Zeit der Entwicklung der betreffenden Zähne (obere mittlere Inzisivi und erste Molaren) ihren toxischen Einfluß ausübt. Andere Ursachen kommen hier nicht so in Betracht; auch findet sich meist noch wenigstens ein anderes Symptom der Hutchinsonschen Trias. Der typische Hutchinson-Zahn kann als fast sicher pathognomonisch gelten. E. Levin-Berlin.

Ström-Olsen, R.: Congenital Syphilis with Syphilitic Meningitis. Lancet, 1930, Nr. 5576, S. 78.

Als Gegenstück zu einem im Juni von Dr. Kramer beschriebenen Fall von Mening. syphil. mit erworbener Syphilis bringt Verf. einen Fall von Mening. syphil. bei kongenitaler Syphilis. Es handelt sich um einen 15jähr. Jungen, der wegen motorischer Unruhe und geistiger Verwirrungen zur Behandlung kam; man stellte die Diagnose: Juvenile Paralyse. Die Lumbalpunktion ergab klaren Liquor bei nicht erhöhtem Druck. Zellzahl 70. Kolloidalgoldkurve war von paralytischem Typ. Eine Woche vor dem Tode traten meningitische Zeichen auf, Kernig +, Babinski +. Die Autopsie zeigte besonders an der Konvexität des Gehirns milchig-trübes Exsudat, das mikroskopisch aus vorwiegend Lymphozyten + Plasmazellen bestand. Die Pyramidenecken boten verschiedene Stadien von Chromatolysis und kapillarer Proliferation. Folglich sah man bei diesem Fall die Meningitis syphilitica sich entwickeln bei gleichzeitig bestehender Paralyse. P. Seier-Heidelberg.

Digitized by Google

Ätiologie, Experimentelle Forschung

Plaut, F., u. H. Kassowitz-München: Zur Frage der immunologischen Abgrenzung von Pallidastämmen. (Dtsch. Forschungsanst. f. Psychiatrie.) Klin. Wschr. 1930, Nr. 30, S. 1396.

Ähnlich wie Kroó konnten die Verff. feststellen, daß sich die Pallidakultur Kroó immunologisch anders verhielt als zwei Kulturen von Reiter, die sich untereinander in dieser Richtung glichen. Die Feststellung wurde mittels Antiseren erhoben, die durch intravenöse Einspritzungen abgetöteter Vollspirochäten erzeugt worden waren. Spirochätenautolysate wirkten in gleicher Weise, während alkoholische Extrakte — zusammen mit Schweineserum eingespritzt — nur noch geringe antigene Eigenschaften besaßen. Wahrscheinlich stellt der Stamm Kroó einen Ausnahmetypus dar. Das Reguläre dürfte ein einheitliches immunologisches Verhalten der Pallidastämme sein. W. Frei-Berlin.

Krantz, W.-Köln: Grundsätzliches zur experimentellen Syphilis. I. Der „reine Pallidastamm". (Univ.-Hautkl.) Münch. med. Wschr., 1930. Nr. 28, S. 1184.

Die immunitätswissenschaftlichen Forschungen an chronisch rezidivierenden Infektionskrankheiten, wie Rekurrensfieber und Trypanosomiasis, haben ergeben, daß im Wirtsorganismus eine Änderung der ursprünglichen Parasitenstämme eintritt; es entstehen neue Parasitenstämme, die sich von dem ersten die Infektion verursachenden durch Immunitätsreaktionen trennen lassen. Man nimmt an, daß diese Änderung der Parasiten unter dem Einfluß der Antikörperbildung zustande kommt. Bisher hat man dies nur mit einer gewissen Wahrscheinlichkeit auch auf die Syphilis beziehen können. Verf. hat nun versucht, bei Syphilis den Nachweis einer Parasitenänderung experimentell zu erbringen; hierzu war es notwendig, einen biologisch reinen Spirochätenstamm zu gewinnen, d. h. einen Stamm, der, in Kaninchen weiter fortgezüchtet, nie Gelegenheit hatte, unter Antikörperwirkung zu kommen. Dies bietet Schwierigkeiten, da man nicht weiß, wann beim luetisch infizierten Kaninchen die Antikörperbildung einsetzt. Bei der Kaninchensyphilis ist der Schanker im Gegensatz zum Menschen das hauptsächlichste Symptom der luetischen Infektion und kann sowohl Ausdruck der Primär- als der Sekundärperiode sein. Es besteht daher beim Kaninchen ein wesentlicher Unterschied zwischen Schanker als klinischem Begriff und Primäraffekt als immunbiologischem Begriff. Es ist daher notwendig, wenn man einen biologisch reinen Spirochätenstamm behalten will, die Überimpfung der Spirochäten sofort vorzunehmen, sobald sie an der Infektionsstelle nachweisbar werden — gleichgültig, welcher Grad klinischer Erscheinungen erreicht ist. Bringt man einen so fortgezüchteten Pallidastamm mit dem Plasma eines Kaninchen, das mit demselben Stamm in immunitätswissenschaftlichem Sinne infiziert worden war, zusammen, so tritt eine Verklebung der Spirochäten mit Blutplättchen ein. Diese Reaktion entspricht der, die Rieckenberger für Trypanosomen angegeben hat. Damit ist es Verf. als erstem gelungen ,auch für die Spirochäten einen Antikörper in vitro darzustellen, der während des Ablaufs der Infektion entsteht. Hieraus läßt sich entnehmen, daß auch bei der Syphilis wie bei den Modellinfektionen eine Rezidivstammbildung auftritt. H. Sprafke-Chemnitz.

Mulzer, P., u. C. F. Hahn-Hamburg: Tierexperimentelle Beiträge zum Problem der kongenitalen Lues. (Univ.-Klin. f. Haut- u. Geschlechtskrkh.) II. Mitteilung. Münch. med. Wschr., 1930. Nr. 30. S. 1261.

In ihrer ersten Mitteilung (Münch. med. Wschr., 1929, Nr. 45, S. 1867) brachten Verff. einwandfrei den tierexperimentellen Nachweis, daß ein von einer syphilitischen Mutter und einem syphilitischen Vater stammendes Mäusejunges gleichfalls syphilitisch war, und daß ein gesundes Mäuseweibchen durch einen latent-syphilitischen Mäusebock syphilitisch infiziert wurde. Zwar zeigten die Tiere, wie dies bei mit Lues geimpften Mäusen stets der Fall ist, keine klinischen Erscheinungen, die Verimpfung ihrer inneren Organe in die Hoden gesunder Kaninchenböcke ergab aber beide Male in der II. Kaninchenpassage ein Syphilom am geimpften Hoden, in dem sich Spirochäten nachweisen ließen. Solchen eindeutigen Befund konnten Verff. nur in diesen beiden Fällen erheben. Das führen Mulzer und Hahn darauf zurück, daß gerade die wertvollsten Tiere an einer interkurrenten Erkrankung zugrunde gingen. Auch scheint der Organbrei aus inneren Organen von Mäusen so giftig zu wirken, daß ein großer Teil der Tiere rasch und unerwartet eingeht. Da bei den genügend lange im Versuch gebliebenen überlebenden Kaninchen nur sehr selten manifeste Erscheinungen am geimpften Hoden zu beobachten waren, versuchten Verff., den

Digitized by Google

Nachweis der Syphilis durch das Nichtangehen einer Reinfektion zu führen. Kolle und seine Mitarbeiter haben festgestellt, daß ein mit Syphilis erfolgreich geimpftes Kaninchen niemals mehr mit dem gleichen Stamm mit positivem Erfolg reinfiziert werden kann, wenn zwischen der ersten und zweiten Impfung ein Intervall von mehreren Monaten liegt. Diese Beobachtung, die von verschiedenen Seiten weitgehend bestätigt worden ist, läßt daher den Schluß zu, daß ein Kaninchen, welches mit virulentem syphilitischem Material anscheinend erfolglos geimpft ist (sogenannter Nuller), doch latent syphilitisch sein muß, wenn nach Verstreichen einer gewissen Zeit eine Nachimpfung mit dem gleichen Stamm erfolglos bleibt. In diesem Sinne wurde eine Reihe von Versuchen ausgeführt, die das Ergebnis zeigten, daß alle Würfe einer sicher latent syphilitischen Mäusin und verschiedener gesunder Mäuseböcke, die post partum oder einige Tage später zur Verimpfung kamen, bei dem mit ihren Organen infizierten Kaninchen, auch in II. Passage, zu keinen lokalen luetischen Veränderungen führten. Nur einmal ging die Nachimpfung in der II. Passage des vierten Wurfes bei einem Tiere an. Aus diesen Versuchen läßt sich wohl, natürlich mit der bei allen Reinfektionsversuchen angebrachten Reserve, der Schluß ziehen, daß die Nachkommen einer sicher syphilitischen Mäusin wenigstens in der ersten Zeit sämtlich syphilitisch sind. Unter späteren Würfen können sich wohl auch gesunde Nachkommen befinden, wie die eine positive Nachimpfung im vierten Wurf bezeugt. Dies sind Beobachtungen, wie wir sie bei der menschlichen Lues zu sehen gewohnt sind. Schon in ihrer ersten Mitteilung hatten Verff. den Beweis erbracht, daß ein mit syphilitischem Material geimpfter Mäusebock gesunde Mäusinnen luetisch zu infizieren vermag. Die mit ihnen gezeugten Jungen sind dann latent-syphilitisch bzw. gegen Nachimpfungen mit virulentem homologem Virus refraktär. Eine Übertragung der Infektion braucht aber nicht regelmäßig zustande zu kommen, die Mütter können gesund bleiben, und auch die Jungen sind dann gesund bzw. die mit ihren inneren Organen geimpften Kaninchen sind mit Erfolg zu reinfizieren. H. Sprafke-Chemnitz.

Allgemeine Pathologie und Diagnostik

Mayr, J. K.-München: Über den Wasserstoffwechsel bei Hautkrankheiten. (Dermat. Klin. u. Polikl. d. Univ.) Münch. med. Wschr., 1930, Nr. 26, S. 1089.

Bei Fällen generalisierter Dermatosen, die mit stärkeren exsudativen Erscheinungen einhergehen, bei denen die Harnmenge sehr hinter der Wasserzufuhr zurückbleibt, kommt es zu einer Verschiebung der Wasserausscheidung von der renalen zur extrarenalen Seite. Der normale Kochsalzgehalt des Schweißes von 0,3% kann sich bis 0,7% steigern, somit können große Chlormengen durch die Haut ausgeschieden werden. Untersuchungsbefunde von 4 Fällen über die Retention von Kochsalz bei Pemphigus vulgaris ergaben, daß die NaCl-Retention nur eine scheinbare ist: auch hier kommt es zu einer Verschiebung der Ausscheidung von der renalen zur extrarenalen Seite. K. Haack-Hamburg-Barmbeck.

Fischer, W.-Rostock: Zur Kenntnis der Knochenbildung in der Haut. (Path. Inst. d. Univ.) Virch. Arch., Bd. 277, H. 3, S. 810.

In einer geschwulstartigen Gewebsmißbildung, die seit 20 Jahren am Gesicht einer 36jähr. Frau besteht, findet sich neben naevusartigen Bildungen, an Milien und Retentionszysten gemahnenden Partien und Bildern wie bei Pringlescher Krankheit, Knochengewebe. Letzteres ist, da Knorpelgewebe fehlt, nicht als Fehlbildung in einer Mischgeschwulst aufzufassen, sondern als Folge eines dystrophischen Vorgangs: infolge Reizung durch das Hämatom ist es in dem umliegenden Gewebe zu Umbildung, Hyalinisierung, Verkalkung — und auf dieser Grundlage indirekt — zu Knochenbildung gekommen. Daneben finden sich eigenartige, wahrscheinlich als Talg anzusprechende Massen, umgeben von Fremdkörperriesenzellen.

F. Wohlwill-Hamburg.

Pharmakologie und allgemeine Therapie der Hautkrankheiten

Moncorps, C., u. R. Bohnstedt-München: Untersuchungen über die Pharmakologie und Pharmakodynamik der Salben und salbeninkorporierten Medikamente. V. Mitteilung: Über den Sulfatgehalt und Transmineralisationsvorgänge im Blut beim Menschen nach Schwefelsalbenanwendung. (Kl. u. Polikl. f. Haut- u. Geschlechtskrkh. d. Univ.) Arch. exper. Path., Bd. 152, H. 1/2, S. 57.

Digitized by Google

Moncorps konnte in seinen überaus interessanten Untersuchungen zeigen, daß nach perkutaner Anwendung von salbeninkorporiertem Schwefel eine Vermehrung des Gesamtschwefels im Blutserum auftritt, die nicht nur auf den organischen, an das Eiweiß gebundenen Schwefel, sondern wahrscheinlich auch auf den anorganischen Schwefel zu beziehen ist. Zur Klärung dieser Frage wurde eine Bestimmung des Kristalloidschwefels im Ultrafiltrat des Serums vorgenommen. Der Gehalt des Serums an Kolloidschwefel beträgt beim gesunden und nüchternen Menschen 0,4—1,2 mg%, im Mittel 0,696 mg%. Die für das Einzelindividuum festgestellte Schwankung übersteigt, an verschiedenen Tagen und bei wechselnder Kost bestimmt, nicht 13%. Die nach 12stündiger Applikation von 10 g salbeninkorporierten Sulf. praecip. gefundene Steigerung des Kristalloidschwefels beträgt im Durchschnitt 87%. Die Steigerungsfähigkeit des Kristalloidschwefels nach perkutaner Schwefelzufuhr scheint nach oben begrenzt zu sein. Im Bestand des Serums bzw. Vollbluts an Alkalimetallen (K, Na), Erdalkalien (Ca, Hg) und Eisen tritt unter dem Einfluß der perkutanen Schwefelzufuhr eine beträchtliche, jedoch regellose Verschiebung (Transmineralisation) auf.

A. Perutz-Wien.

Scholtz, W.-Königsberg: Über saure Behandlung von Hautkrankheiten. Klin. Wschr., 1930, Nr. 36, S. 1670.

Ob das Säuregefälle der Haut, wie Marchionini annimmt, durch Schweißverdunstung, oder ob es bei der Umbildung der Basalzellenschicht in Stachelzellen und weiterhin in Hornzellen zustande kommt, steht dahin. Auf alle Fälle dürfte der Vorgang für den Verhornungsprozeß von Bedeutung sein. Aus diesem Gesichtspunkte heraus hat Sch. zur Behandlung von Hautkrankheiten mit unvollständiger Verhornung, aber auch zur Pflege empfindlicher Haut von der Firma Promonta ein flüssiges sowie ein kremartiges, durch Normolaktol sauer eingestelltes Milchsahnepräparat (Taxilanmilch, Taxilankrem) anfertigen lassen, denen man auch Medikamente u. a. inkorporieren kann, und die er mit Erfolg angewendet hat.

W. Frei-Berlin.

Klein, O.-Wien: Ein Apparat zur Kohlensäureschneebehandlung. (II. Abt. f. Haut- u. Geschlechtskrkh. d. Mariahilfer Ambulatoriums u. Spitals in Wien.) Med. Klin., 1930, Nr. 33, S. 1230.

Der Apparat besteht aus einem flachen, mit einem nach Kilogrammdruck geeichten Stempel in Verbindung stehenden Kästchen. Dieses wird mit einer in der Zahnheilkunde verwendeten Wachsmasse angefüllt, auf deren Ebene die Konturen der zu behandelnden Effloreszenzen übertragen werden, entweder vermittels einer Pause oder durch Nachziehen der Kontur mit Jodtinktur und Aufdrücken der mit fein pulverisierter Stärke bestreuten Wachsebene. Sodann werden auf diesem die Konturen mit einem Wachsmesser nachgezogen und bis zu ½—1 cm vertieft. In die Aushöhlung wird dann die feste Kohlensäure eingepreßt und bis ¼—½ cm über das Niveau des Wachses aufgetragen. Nach dem Gebrauch ist der ursprüngliche Zustand wiederherzustellen.

E. Levin-Berlin.

Funk, G.-Würzburg: Medizinale Schwefel-(Mitigal-)Vergiftung. Samml. v. Vergiftungsfällen, Bd. 1, Nr. 6, S. 49.

Ein 10 Monate altes Kind wurde wegen chronischen Ekzems an der unteren Körperhälfte an 2 Tagen mit Mitigal eingerieben. Hierauf Kollaps, kaum fühlbarer Puls, Erbrechen, klonisch-tonische Zuckungen des Gesichts und der Extremitäten. Nach 3 Tagen Heilung. Vorher hatte eine besonders schwere impetigoartige Affektion des Gesichts mit hohem Fieber bestanden.

M. Kazarowa-T. Pasardschik.

Tagesgeschichtliche Nachrichten

Gestorben: Med.-Rat Dr. Wilhelm Pollak-Wien, Kurarzt in Bad Hall.

Nachdruck (auch des Abschnittes „Tagesg. Nachr.) ist ohne Genehmigung des Verlegers nicht erlaubt

Verantwortlich für die Redaktion: für Originalabhandlungen und T. N.: Prof. Dr. J. H. Rille. Leipzig. Für Referatenteil und therapeutische Umfrage: Dr. Fritz Callomon, Dessau

Digitized by Google

Dermatologische Wochenschrift

Nr. 50 (Bd. 91) 13. Dezember 1930

Beitrag zur Kenntnis der Hautsarkoide[1])

Von

Priv.-Doz. Dr. Ludwig Puhr in Budapest

Mit 3 Abbildungen im Text

Bevor ich mich dem Problem über das Wesen der Hautsarkoide zuwende, sei es mir gestattet, mit einigen Worten darauf einzugehen, wie dieser nicht glücklich gewählte Begriff in die medizinische Literatur eingedrungen ist und weshalb es viefach zu Verwechslungen Veranlassung gegeben hat. Die Bezeichnung „Sarcoma cutis" war bereits geprägt und allgemein gebraucht, als Spiegler 1894 nach Beobachtung einiger einschlägiger Fälle auf eine eigentümliche Hauterkrankung aufmerksam machte. Er beschrieb multiple Bildungen, die zwar einem Sarkom ähnlich waren, doch von diesem in vielen Beziehungen abweichten. Mit scharfem Blicke erkannte Spiegler, daß bei dieser Erkrankung die klinischen und histologischen Kriterien der wahren Sarkome fehlten. Die Bildungen waren von begrenzter Wachstumstendenz, sie waren fähig, sich spontan oder bei Verabreichung von Arsenikalien zurückzubilden, schließlich, obgleich sie den Rundzellensarkomen ähnlich waren, hatten sie keine zerstörende Wirkung wie die Sarkome; sie führten aber zur Infiltration der Grundsubstanz. Spiegler hielt die genannten Bildungen für Übergänge zur chronischen Entzündung und empfahl zu ihrer Benennung die von Kaposi zuerst gebrauchte Bezeichnung „Sarkoid". Schon Kaposi erkannte, daß unter dem Namen „Hautsarkomatose" eine Anzahl verschiedener Krankheitsbilder untergebracht ist, die zwar dem Sarkom ähnlich sind, doch mit den in der Pathologie festgestellten Eigenschaften des Sarkoms nicht übereinstimmen. Max Joseph ging einen Schritt weiter und faßte den Begriff der Hautsarkoide enger. Von falschen Voraussetzungen gelangte er zu richtigen Folgerungen, als er die von Kaposi noch hierher gezählte Mycosis fungoides, die Leukämie und Pseudoleukämie ausschließen wollte. Leider beging er den Fehler, auch das Sarcoma idiopathicum multiplex Kaposi ähnlich behandeln zu wollen. Er meinte, daß nur seine eigenen und die vier Spieglerschen Fälle mit dem Namen „Sarkoid" bezeichnet werden dürfen. Zugleich betonte er die Rückbildungsfähigkeit dieser Sarkoide. Mit den für Metastasen gehaltenen Veränderungen der inneren Organe wußte er zwar selbst nichts anzufangen, doch kam er auf den Gedanken, die Sarkoide mit chronischen Infektionskrankheiten zu vergleichen.

[1]) Vorgetragen in der Ungarischen Dermatologischen Gesellschaft, 28. Juni 1930.

Digitized by Google

Was die Histologie der Hautsarkoide anbelangt, so hatte die Frage schon viele Autoren beschäftigt. Die diesbezüglichen Beschreibungen sind präzis genug, doch sind alle Deutungsversuche insofern unvollkommen geblieben, als sie ihre volle Aufmerksamkeit den rundzellenähnlichen Zellbildungen schenkten. Es ist dies um so auffallender, als die, nach meiner Ansicht, wichtigsten Bestandteile der pathologischen Veränderungen bereits von den ersten Autoren mit auffallender Schärfe hervorgehoben worden sind. So hat zuerst SPIEGLER die im Korium sitzenden zahlreichen „dickwandigen Gefäße" erwähnt, in denen die Endothelwucherung einen so hohen Grad erreicht, daß er von geradezu zottiger Wucherung spricht. Er hebt auch die in der subpapillaren Schichte gelegenen zahlreichen Lymphspalten und in der Geschwulst selbst die vielen erweiterten Lymphgefäße hervor. Er erwähnt, daß die Gefäßlumina verschwunden sind und das Endothel gefaltet ist. Er schreibt weiterhin, daß „die Gefäßwände auf das drei- und vierfache des Normalen verdickt erscheinen" und daß die „Intima sehr verstärkt und in unregelmäßigen wie zerfransten Prominenzen in das Lumen des Gefäßes vielfach vorspringend" ist. MAX JOSEPH beschreibt eigenartige, aus größeren Zellen zusammengesetzte Stränge, Zellen mit bläschenförmigen Kernen, die chromatinarm sind und ein bis zwei Kernkörperchen umschließen. Aus seiner Schilderung gewinnt man den Eindruck, daß diese Zellen endothelialen Ursprungs seien. Derselben Meinung scheint auch MAX JOPEPH zu sein, da sonst die folgenden Ausführungen unverständlich wären: „es ist sicher kein Zufall, daß diese Zellen in der Umgebung der Gefäße, der Nerven usw. angehäuft sind, daß sie die Spalten des Bindegewebes erfüllen, welche als die Lymphkapillaren anzusehen sind . . . ." Übrigens gelang es MAX JOSEPH, eine größere Menge der genannten Zellen in den kleineren Lymphkapillaren, ja auch in den Arterien nachzuweisen. Ähnliche Zellen fand er in der Submukosa und Mukosa des Magens, wo die „zahlreichen Tumorzellen . . . . in die Spalten des schon vorhandenen Gewebes hineingelagert waren". An anderer Stelle schreibt er: „die fremden Zellen schieben sich ganz allmählich in die Lymphspalten des Bindegewebes hinein"; ferner: „innerhalb der Zellhaufen findet man regelmäßig ein Gefäß, von dessen Umgebung die Neubildung auszugehen scheint".

Von den weiteren Kennzeichen der Hautsarkoide sind noch die Blutungen, die in den älteren Knötchen stets vorhandenen hämatogenen eisenhaltigen Pigmentschollen und die stellenweise an Sarkomgewebe erinnernden fibrösen Teile zu nennen, an deren genauere Schilderung zu verzichten ich mich um so mehr berechtigt fühle, als sie in den meisten Beschreibungen schon ausführlich genug erwähnt sind.

Diese ersten Beschreibungen sind außerordentlich präzis und zeugen von einer großen Intuition. Um so mehr wird der Begriff der Sarkoide in den späteren Zeiten verwischt, indem außer den Hautleukosen das BOECKSche Miliarlupoid, das subkutane Sarkoid von DARIER-ROUSSY, die Mykosis fungoides und die Granulomatose auch hierher gerechnet werden. Ausgeschlossen aus diesem Begriff hat man dagegen das Sarcoma idiopathicum KAPOSI. Der SPIEGLERsche Fall wurde als Mycosis fungoides, der JOSEPHsche Fall als Granulomatose angesprochen (FRIEBOES). In

Digitized by Google

den neuesten Handbüchern wird die Sarkoidfrage systemlos oder ausschließlich in Zusammenhang mit den Tuberkuliden behandelt.

Welche Stellung müssen wir nun nach unseren heutigen pathologischen Kenntnissen gegenüber diesen Bildungen einnehmen? Vor allem möchten wir betonen, daß sich die folgenden Ausführungen nur auf die wahren Hautsarkoide im Sinne von SPIEGLER und JOSEPH beziehen; ich will daher keineswegs in die Behandlung der Tuberkulide eintreten. Die Tuberkulide gehören zu den spezifischen Granulomen und es wäre verfehlt, sie anderswie als danach zu benennen. Auch die histologisch gut definierbaren echten Sarkome gehören nicht hierher.

Am meisten fällt bei den Hautsarkoiden deren multiples Erscheinen auf. Die Erklärung der Multiplizität verursacht den meisten Autoren wohl große Schwierigkeiten. Die Benignität wird zwar hervorgehoben, sogar als differential-diagnostisches Zeichen gewertet, doch weiß man mit den analogen Bildungen innerer Organe nichts anzufangen. Im allgemeinen hat man sie doch den Metastasen zugereiht. Daher die verschiedenen Gruppen, Klassifikationen „primär", „sekundär", „solitär", „multiplex". MAX JOSEPH war es, der zuerst an die mit der Leukämie vorhandenen Ähnlichkeiten hingewiesen hat. Ich glaube, daß die Lösung der Frage wohl hier zu suchen ist. Die Sarkoide der Haut, auch die der Schleimhäute mit inbegriffen, sind keine voneinander unabhängige Bildungen, sondern koordinierte, gleichzeitig oder nacheinander auftretende pathologische Erscheinungen desselben Systems. Wie die Enantheme bei Infektionskrankheiten nicht als Metastasen der Hauteruptionen angesehen werden können, so sind auch die Sarkoide der Schleimhäute den Hautaffektionen völlig äquivalente Erscheinungen, die eine gemeinsame formale Genese haben. Das Sarkoid der Haut ist demnach eine Systemkrankheit sui generis. Ähnliche tumorartig auftretende Systemerkrankungen sind in der Pathologie längst bekannt, wie die lymphoide Leukämie, welche sich auf das lymphadenoide Gewebe lokalisiert, die Pseudoleukämie, das Lymphosarkom, im myeloischen System die myeloide Leukämie, die verschiedenen Myelomatosen. Wir wollen untersuchen, ob es möglich ist, auch die Sarkoide der Haut auf ein gewisses System zu lokalisieren.

Schon bei der Besprechung der Histologie betonte ich, daß das Bild der Sarkoide von endothelialen Bildungen, d. h. Wucherungen, beherrscht wird, und daß die Bildungen oft auch mit Lumina versehen sind. Es gibt Autoren, die gerade von angiomartigen Bildern sprechen. Dafür scheint auch mein eigener Fall einen Beweis zu liefern, da in diesem Falle die endotheliale Komponente eine anscheinend dominierende Rolle spielt.

Über die klinischen Einzelheiten meines Falles berichtet LIEBNER an anderer Stelle. Hier möchte ich bloß betonen, daß in der Familie der Patientin die gleiche Krankheit schon vorgekommen ist (SELLEI-BERGER). Das exzidierte Hautstück wurde in 10% Formol fixiert und in Zelloidin eingebettet. Die Schnitte wurden mit Eisenhämatoxylin-VAN GIESON, Hämatoxylin-Eosin sowie mit polychromem Methylenblau allein und in Kombination mit Orzein gefärbt. Die mikroskopische Untersuchung ergab folgendes:

Digitized by Google

Das Gewebsstück ist mit mehrschichtigem Pflasterepithel bedeckt, das an seiner Oberfläche ausgesprochene Verhornung zeigt. Nach unten endet das Epithel mit scharfer Grenze und bildet regelmäßige Epithelleisten. Die Anhangsgebilde der Haut: die Haarfollikeln, die Talg- und Schweißdrüsen zeigen keine nennenswerten Veränderungen. Die Papillarschicht ist etwas gelockert, ödematös, ihre Kapillaren sind erweitert. Am ausgesprochensten sind die Erweiterungen oberhalb der etwas tiefer gelegenen Veränderungen, die wir gleich besprechen wollen.

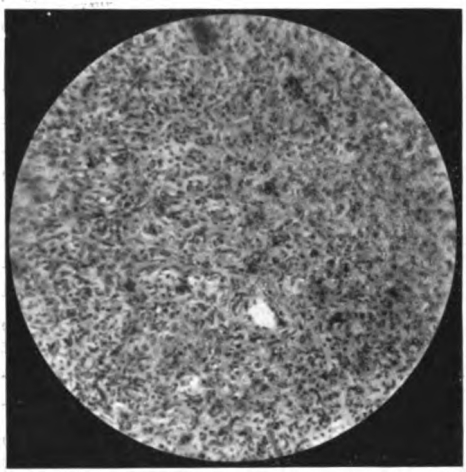

Abb. 1. Anscheinend solide Partie der Hautveränderung, welche die durch Hyperplasie des Endothels verschwundene Lumina noch erkennen läßt

Unter der Papillarschicht befindet sich ein besonders zellreiches Gebiet, welches bis zur Subkutis hinabreicht und sich flach ausbreitet. Diese Gewebspartie ist ziemlich scharf umschrieben, doch finden sich einige Ausläufer an der Peripherie, wodurch oft ein netzartiges Maschenwerk entsteht. Selbst im zellreichen Herde sind verschiedenartig aufgebaute Partien zu unterscheiden. Am meisten fällt ihr Reichtum an lumenhaltigen Bildungen ins Auge. Die Lumina sind mit Endothel ausgekleidet. Das Endothel ist in den weiteren Räumen abgeflacht, an anderen Stellen aber blasenartig aufgequollen, steil ins Lumen hineinragend, was nicht nur eine Verengerung, sondern oft auch einen völligen Verschluß der Lumina herbeiführt. Wieder an anderen Stellen umranden Endothelzellen mehrschichtig das Lumen und verengern bzw. verschließen es in konzentrischen Ringen. Die ausgesprochene Endothelwucherung und der dadurch verursachte Gefäßverschluß machen an vielen Stellen den Eindruck solider Zellhaufen. Nur bei genauerer Betrachtung sieht man, daß sie ursprünglich Lumina enthielten (Abb. 1).

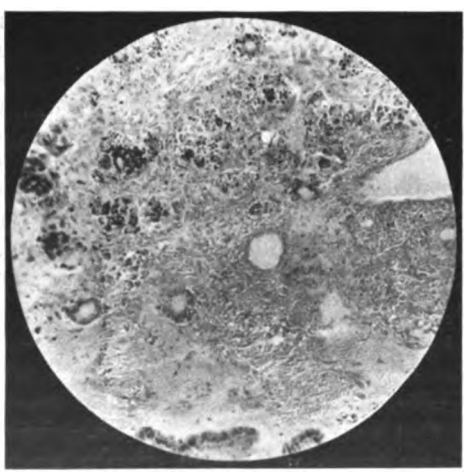

Abb. 2. Zahlreiche Pigmentschollen, hauptsächlich in den Lumina

Ein anderer Umstand, der hervorzuheben ist, ist die intensive Pigmentierung. Das Pigment bildet kleinere bis größere ungleich geformte amorphe Schollen mit deutlicher Turnbullblaureaktion. Sie sind daher als Abkömmlinge des Blutfarbstoffes zu betrachten. Die Pigmentschollen sind hauptsächlich in den Lumina, und zwar in großer Anzahl vorhanden (Abb. 2). Nur teilweise findet man sie auch peri- und paravaskulär gelagert. Bei stärkerer Vergrößerung sieht man, daß die Pigmentschollen auch nur teilweise frei in den Lumina liegen; ihr größter Teil befindet sich in den fixen und mobilen Gefäßwandzellen, deren Protoplasma durch die Schollen vollkommen ausgefüllt wird. Der Pigmentgehalt der Zellen kann einen so hohen Grad erreichen, daß oft der Kern kaum zu sehen ist und die Zelle selbst fast unkenntlich wird (Abb. 3).

Auf der anderen Seite der sich im Korium flach ausbreitenden Herde erinnert

Digitized by Google

das Bild an zellreiches Fibrom oder Fibrosarkom. Die Zellen sind hier eher von spindelförmiger Gestalt, doch sind auch größere bläschenförmig aufgeblähte und anscheinend vakuolisierte Exemplare zu sehen. — Auf Grund der konzentrischen Anordnung der aufbauenden Zellen in den früher beschriebenen Partien sowie auf Grund des Lumenverschlusses dürfen wir wohl mit Recht annehmen, daß die kompakten Teile zum Teil aus der gefäßreichen pongiösen Form hervorgegangen sind, indem die Gefäßwandzellen in starke Wucherung gerieten. In der Tat ist im anscheinend soliden Gewebe eine Anzahl kleiner kapillärer Spalten vorhanden mit hervorgewölbten Endothelien und einigen weißen sowie roten Blutkörperchen. Daneben entspricht ein großer Teil der soliden Partien einfach zusammengefallenen und zusammengelagerten Kapillaren. Es sind sogar Stellen, wo die großen blasenförmigen Zellen beinahe den Eindruck eines Retikulums, d. h. eines synzytium-ähnlichen Netzes erwecken. Die Gefäßwandzellen sind der Größe und der Gestalt nach recht verschieden. Auch in bezug auf den Chromatinreichtum sind bedeutende Unterschiede feststellbar.

Wir wissen, daß außer dem erythro-, myelo- und lymphopoëtischen Gewebe auch andere Elemente bei der Blutbildung und beim Blutstoffwechsel tätig sind; das sind die Retikulumzellen, das Sinusendothel, die KUPFFERschen Sternzellen der Leber usw. Die Zusammengehörigkeit dieser Zellen wurde von ASCHOFF und seiner Schule (KYONO) einwandfrei bewiesen. Sie bezeichneten das ganze System als retikuloendothelialen Apparat. Neben dem myeloischen und lymphatischen System hatte SCHILLING schon vor ASCHOFF ein drittes, das monozytäre System angenommen. Die Elemente dieses Systems decken sich zum Teil mit denen des retikuloendothelialen. Zu den Retikuloendothelien gehören noch die Wandzellen der interfibrillären Lymphspalten und die periadventitiellen Klasmatozyten.

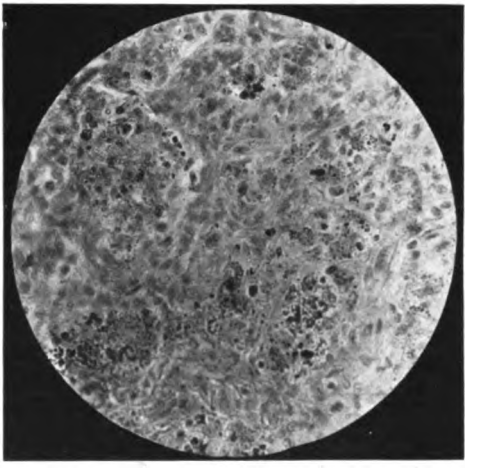

Abb. 3. Pigmentkörnchen, größtenteils in Gefäßwandzellen, deren Protoplasma vollkommen ausgefüllt ist

All diese Elemente haben die gemeinsame biologische Eigenschaft, die Schlacken des Stoffwechsels aus dem Gewebe phagozytär hinausbefördern zu können. EPPINGER hat als Erster die klinische Zusammengehörigkeit dieser von ihm „histiozytär" genannten Elemente bewiesen. EPPSTEIN bespricht bereits eine Reihe der sogenannten „Histiozytomatosen". Er nimmt vier Gruppen an. Zur ersten Gruppe rechnet er die auf Kreislaufstörungen beruhenden Prozesse, z. B. die Xanthomatose, die GAUCHERsche Krankheit; zur zweiten Gruppe proliferierende Vorgänge, an der Spitze die Granulomatose und die Mycosis fungoides, zur dritten die sogenannten hyperplastischen Histiozytomatosen (Endothelhyperplasien), zur vierten die sogenannten dysplastischen Histiozytomatosen mit deren Hauptrepräsentanten, dem primären endothelialen Lebersarkom. Wie bei den Lymphomata einfache benigne Formen und ausgesprochen maligne Lymphosarkome oder Lymphoma malignum zu unterscheiden

Digitized by Google

sind, so bin ich geneigt, auch die Gruppe der dysplastischen Histiozytomatosen in zwei Gruppen zu teilen, d. h. benigne und maligne Unterabteilungen anzunehmen. In die erste sind die im engeren Sinne genommenen Hautsarkoide einzureihen, die alle Characteristica der Histiozytome zeigen; sie sind durch histiozytäre Infiltrate durchsetzt, umschließen endotheliale Bildungen, zeigen ausgesprochene Pigmentphagozytose und sind schließlich zum Teil zu typischen angiomatösen Partien ausdifferenziert. Ob dagegen die sarkomähnlichen rein spindelzelligen Teile irgendwie mit endothelialen bzw. adventitiellen Elementen genetisch in Zusammenhang stehen, möchte ich an dieser Stelle nicht erörtern, zumal diese Frage uns von unserem ursprünglichen Thema zu weit führen würde. Die Sarkoide der Haut sind nicht ausschließliche Repräsentanten der Histiozytomatosen. Ich brauche nur auf das Sarcoma idiopathicum Kaposi hinzuweisen, bei dem das histologische Bild sozusagen das gleiche wie bei Sarkoiden ist. Auch beim Kaposi-Sarkom finden wir vorwiegend Kapillarneubildungen, Blutungen, Pigmentierungen, zellreiches Bindegewebe. Auch hier sprechen die Autoren von der Ähnlichkeit mit Angiom; auch hier kann das Endothel oft in lebhafte Wucherung geraten, das Lumen verschwindet und können solide Endothelsprossen gebildet werden.

Zusammenfassung

Die Sarkoide der Haut sind Systemerkrankungen des retikuloendothelialen oder histiozytären Apparates. Sie sind demgemäß keine echten Geschwülste. Am ehesten können sie mit den leukämischen Veränderungen verglichen werden.

Unsere Auffassung wird gestützt durch:

1. die morphologische Struktur der Sarkoide: endotheliale Bildungen, histiozytäre Elemente, angiomatöse Partien;
2. die biologischen Eigenschaften: ausgesprochene Blutpigmentphagozytose;
3. die klinischen Eigenschaften: multiples Auftreten, relative Benignität, eventuell spontane Rückbildung; schließlich durch
4. die therapeutische Beeinflußbarkeit, d. h. Heilung bei Verabreichung von Arsenpräparaten, was im allgemeinen für die hyperplastischen Vorgänge des hämatopoëtischen Systems charakteristisch ist.

Aus der II. Moskauer Hautklinik (Direktor Prof. Dr. A. Jordan)

In Moskau beobachtete Rhinoskleromfälle

Von

Arthur Jordan

Mit 3 Abbildungen im Text

Die im Zbl. f. Hautkrkh. (1930, Bd. 33, Nr. 9/10, S. 656) gebrachte Notiz von der Gründung eines internationalen Ausschusses zum Studium des Rhinoskleroms muß mit Freuden begrüßt werden, da sich nach dem

Digitized by Google

Weltkrieg und der damit verbundenen Völkerwanderung in der Tat eine starke Zunahme dieser Krankheit bemerkbar macht. Hierauf hat auch PUTSCHKOWSKY-Kiew im Jahre 1928 auf Grund einer Reihe von russischen Arbeiten aufmerksam gemacht. Bei dem Ernst dieser Angelegenheit und da sich, nach KORDATOWA, in Rußland, außer den früheren Krankheitsherden in der Ukraine und in Weißrußland, was von großer Bedeutung wäre, ein neuer Herd im Moskauer Gouvernement entwickelt habe, sei der beiden in den letzten Jahren in der II. Moskauer Hautklinik beobachteten Rhinoskleromfälle gedacht.

1. Fall. Der 19jähr. Telegraphist G.[1]), ein Russe aus der Stadt Brjansk, ließ sich am 15. März 1927 in die II. Moskauer Hautklinik aufnehmen.

Anamnese: Seinen Angaben gemäß hat er stets im Brjansker Gebiet bzw. in der Stadt Brjansk gelebt und sich im allgemeinen einer guten Gesundheit erfreut. Seit

Abb. 1

Abb. 2

dem Jahre 1924 leidet er aber am Rachen, ganz besonders war das der Fall im Jahre 1926. Der behandelnde Arzt in Brjansk hielt die Rachenerkrankung für Syphilis und gab ihm, trotzdem die WR negativ ausfiel und auch sonst keine Hinweise für Lues vorlagen, 13 Sublimatspritzen und 4 intravenöse Neosalvarsaninjektionen. Eine Besserung trat nicht ein, sondern im Gegenteil eine Verschlimmerung. Der Kranke konnte nur noch dünnflüssige Nahrung zu sich nehmen und wurde sehr schwach. Der Arzt setzte daher im Mai 1926 diese Behandlung aus und schickte ihn im Juni, als sich ein Geschwür im Rachen entwickelt hatte, nach Moskau in die Poliklinik der Belorussko-Baltischen Eisenbahn. Hier wurde die richtige Diagnose Scleroma respiratorium gestellt und Pat. vom Röntgenologen Dr. LIEBERSON 3mal bestrahlt.

Es trat eine große Besserung, aber keine völlige Genesung ein. Der Kranke kehrte nach Hause zurück und fühlte sich einige Monate verhältnismäßig gut, litt nur unter leichten Schluck- und Sprachbeschwerden. Im Februar 1927 stellte sich eine Geschwulst der rechten Wange ein, welche sich schnell über die ganze rechte Gesichtshälfte aus-

[1]) Der Kranke wurde am 7. IV. 1927 von Dr. ARUTJUNOFF und zum zweitenmal am 1. XI. 1927 von Dr. KEDROFF und RETSCHMENSKY in der Moskauer Vener. Ges. vorgestellt.

Digitized by Google

dehnte. Er kam daher im März von neuem nach Moskau und wandte sich an die II. Hautklinik. Hier wurde ein typisches Rhinosklerom der rechten Nasenhälfte, wie der rechten Oberlippenpartie und vor allem der rechten Wange konstatiert. (Siehe Abb. 1.) Gleichzeitig bestand aber noch ein Rest der Infiltration im Rachen. Das Allgemeinbefinden war gut. Im Nasenschleim wurden typische Frischsche Kapselbazillen gefunden, die im Rachenschleim nicht nachgewiesen werden konnten. Pat. wurde von neuem 3mal mit Röntgen bestrahlt und bereits nach wenigen Tagen begann die Geschwulst zurückzugehen und schwand im Laufe von $1^1/_2$ Monaten unter Hinterlassung einer Einsenkung auf der rechten Wange so gut wie vollständig. Im September desselben Jahres bildete sich aber ein neuer Herd auf der linken Halspartie aus, welcher sehr bald im Zentrum zerfiel. Im Oktober trat Pat. zum zweitenmal in die Klinik ein, wo konstatiert wurde, daß auf der linken hinteren Halsregion (siehe Abb. 2) ein derber erhabener Rand ringförmig ein tiefes Ulkus umgibt. Im Eiter wurden Frischsche Bazillen gefunden. Das Allgemeinbefinden des Kranken war noch recht gut. Temperatur normal. Die histologische Untersuchung eines Stückchens vom Rande des Halsgeschwürs ergab, wie Abb. 3 zeigt, seitens der Epidermis keine nennenswerten Veränderungen, dagegen solche hauptsächlich von seiten des Koriums und des subkutanen Gewebes. Letzteres ist durchzogen von dicht aneinanderliegenden kollagenen Fasern. Die Bindegewebsfasern sind infolge hyaliner Degeneration ein wenig verdickt. Die zwischen den Fasern gelegenen Zellelemente haben einen blasenartigen Kern von ovaler Form, der sich nur schwach färben läßt. Das Protoplasma der Zellen ist nicht deutlich konturiert, da die Zellen äußerst dicht nebeneinanderstehen. Ferner finden sich zwischen den Bindegewebsfasern kleinere Zellen mit besser gefärbtem Kern, teils einzeln, teils in Gruppen zwischen den Zellen mit blasenartigem Kern stehend.

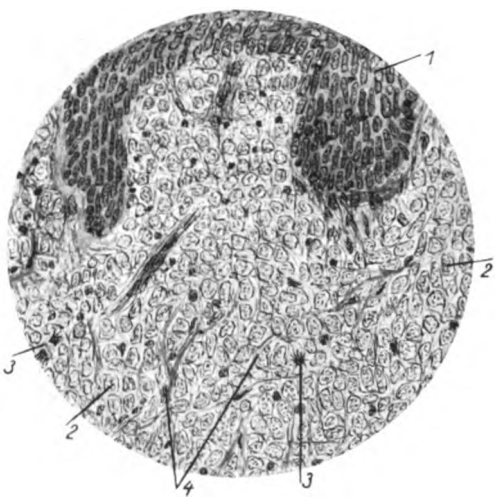

Abb. 3. Färbung mit Hämatoxylin-Eosin. Vergr. ungefähr 600mal

1 = Epidermis, ohne besondere Veränderungen. 2 = Zellen mit bläschenartigen Kernen zwischen den Gewebsfasern des Koriums. 3 = Karyokinese. 4 = Schleifenartiges Zwischengewebe zwischen den Zellen

Die Behandlung bestand dieses Mal zunächst in 9 Einspritzungen von Autovakzine, welche zwar eine geringe Abflachung der Infiltrate hervorriefen, aber sonst ohne Wirkung blieben. Sie wurden daher wieder aufgegeben und von neuem zur Röntgenbehandlung übergegangen. Letztere half auch dieses Mal, und am 20. XII. 1927 wurde Pat. in vorzüglichem Zustande entlassen, da das Ulkus vernarbt war und die Infiltrate sich fast zur Norm zurückgebildet hatten. Ende Februar 1928 bildete sich aber am rechten Augenwinkel ein neuer Knoten aus, der von heftigen Kopfschmerzen begleitet wurde und den Kranken am 15. März wieder zur Aufnahme in die Hautklinik zwang. Hier wurde außer den neuen Sklerombildungen am rechten Augenwinkel wie über dem linken Augenbrauenbogen und entsprechend dem linken Masseter eine bedeutende Abnahme des allgemeinen Kräftezustandes konstatiert. Die Unterkieferdrüsen erwiesen sich ebenfalls vergrößert und derb. Temperatur normal.

Blutbild: Segmentkernige Leukozyten 64%, stabkernige Leukozyten 2%, eosinophile Leukozyten 3%, Monozyten 8%, Lymphozyten 23%.

Die Untersuchung der Lumbalflüssigkeit ergab: Eiweiß 0,28%, Lymphozyten 8%, Nonne-Apelt —, Pandy +, WR —.

Nochmals wurde eine Behandlung mit Injektionen von Autovakzine in allmählich steigender Dosis versucht, aber blieb wieder erfolglos (10 Injektionen). Eine jede Einspritzung rief eine starke lokale Reaktion und Kopfschmerzen hervor. Pat. bat dringend,

Digitized by Google

ihn wieder zu bestrahlen. In der Tat führten 3 Bestrahlungen von der früheren Dosis zu zweimonatigem Wohlbefinden, worauf aber ein neues Rezidiv eintrat, welches wiederum bestrahlt wurde. Ein weiterer Rückfall führte den Kranken am I. IX. 1928 zum 4. Male in die Hautklinik. Es erwies sich die ganze rechte Backe bretthart infiltriert mit einem Ulkus im Zentrum, welches bis in die Mundhöhle durchgebrochen war. Auch die Nase und die Oberlippe waren bretthart verändert. Der Kranke machte einen sehr verfallenen Eindruck. Die Temperaturen schwankten zwischen 37,2° und 38,2°. Es wurden 3 intravenöse Neosalvarsaninjektionen versucht, welche eine gewisse Reinigung des Geschwürs zeitigten und die Temperatur zur Norm führten, aber sonst wirkungslos blieben. Hierauf wurde nochmals Röntgenbestrahlung vorgenommen, welche eine leichte Besserung hervorrief, aber auf die quälenden Kopfschmerzen keine Wirkung hatte. Am 5. XI. 1928 verließ der Kranke die Klinik. Weitere Nachrichten fehlen.

2. Fall. Der 39jähr. Fabrikarbeiter B., ein Russe, fand am 16. Febr. 1930 wegen Rhinosklerom Aufnahme in die Hautklinik.

Anamnese: Der Kranke stammt aus dem Smolensker Gouvernement, hat aber seit seinem 17. Lebensjahr in Klientzi (in der Ukraine) gelebt. Seiner Angabe gemäß erkrankte er im Jahre 1927 an Schnupfen mit Röte und Verdickung der Nase. Im Juni 1928 fand er Aufnahme im Venerolog. Institut zu Moskau, wo die Diagnose Rhinosklerom gestellt wurde; 3malige Röntgenbestrahlung im genannten Institut und nach einiger Zeit nochmals 3 Bestrahlungen im Korolenko-Krankenhaus. Ein Jahr fühlte er sich gut, dann trat ein Rückfall auf, der ihn in die II. Moskauer Hautklinik führte. Die Diagnose fand hier ihre Bestätigung, und der Kranke wurde im September und später im November je 4mal bestrahlt. Von neuem trat der Kranke im Februar 1930 in die Klinik ein, wobei folgender Status aufgenommen wurde.

Der Mann ist von mittlerem Wuchs, mittlerer Muskulatur. Allgemeinzustand o. B. Die Nase ist, besonders entsprechend den Nasenflügeln, bretthart verdickt und gerötet. Der Rachen ist narbig verändert, die Uvula fehlt. Die Halsdrüsen sind vergrößert. Temperatur normal. Rhinosklerombazillen wurden gefunden. Die Behandlung bestand in Röntgenbestrahlung 160 W; Al-Filter 2 mm 6 H.

In bedeutend gebessertem Zustande verließ der Kranke die Klinik und hat sich nicht mehr vorgestellt.

Die Diagnose in diesen beiden Fällen machte für denjenigen, der mit dem Rhinosklerom bekannt ist, klinisch keine Schwierigkeiten, indes lehrte der erste Fall, daß nicht alle Ärzte mit dieser Krankheit bekannt sind und bakteriologische Untersuchungen versäumen, wodurch fälschlicherweise Lues angenommen wurde, was für den Kranken verhängnisvoll wurde, da die angewandte spezifische Kur ihn sehr schwächte. Die klinische Diagnose fand ihre Bestätigung durch den Nachweis der FRISCHschen Bazillen und den histologischen Befund. Der Verlauf bei den beiden Kranken war ein verschiedener. Während in dem zweiten Falle eine so schöne Besserung durch Röntgenbestrahlung erzielt wurde, daß auf Genesung gehofft werden konnte, kam es in dem ersten Falle zwar auch zur befriedigenden Besserung nach Röntgenbestrahlung, aber von nur kurzer Dauer. In immer kürzer werdenden Intervallen folgten auf die Besserungen immer stärker werdende Rückfälle, wobei der Prozeß weiter griff. Derselbe begann im Rachen, ging dann auf die rechte Wange, später auf die rechte Nasenhälfte und rechte Partie der Oberlippe und zuletzt auf die Halsregion und die Unterkieferdrüsen über, wobei das Ergriffensein der Halspartie als eine für diese Krankheit ungewöhnliche Erscheinung hervorgehoben werden muß. Bei dem letzten Aufenthalt des Kranken in der Klinik war sein Zustand, trotzdem unter der Behandlung eine leichte Besserung eintrat, so schwer, daß der Exitus letalis wahrscheinlich erschien. Leider blieben die Bemühungen, über sein weiteres Schicksal etwas zu erfahren, fruchtlos. Von Interesse war noch bei diesem Falle das völlige Versagen der Autovakzinetherapie, welche von einigen gerühmt

Digitized by Google

wird (Güntzer, Suesz, Meschtschersky, Elin und Kalin). Von viel größerer Bedeutung ist aber in diesen Fällen ihr Vorkommen in Moskau, welches bisher als skleromfrei galt. Indes wird diese Tatsache dadurch abgeschwächt, daß beide Kranke Angereiste waren, und zwar gerade aus einer skleromverdächtigen Gegend (Ukraine), und das gilt auch für die meisten übrigen in Moskau zur Beobachtung gekommenen Fälle! Es sind bisher in Moskau laut den Angaben in der Literatur folgende Fälle beschrieben worden, nämlich diejenigen von 1. Bojeff, 2. Nikiforoff-Stepanoff, 3. Pawloff, 4. Michailoff, 5. und 6. Kracht (2 Fälle), 7. Lanz, 8. Lichatscheff-Orloff, 9. Sokoloff, 10.—12. Krassnoglasoff-Mamurowsky (3 Fälle), 13. W. Pospeloff, 14. Abrikosoff, 15. Meschtschersky-Grintschar, 16. Tyshnenko, 17. Krupnikoff, 18. Ustinowsky-Sundelowitsch, 19. Silbermann.

Mit unseren 2 Fällen hebt sich demnach die Zahl der fast ausschließlich von Dermatologen (ausgenommen die Fälle 1, 2 und 14) in Moskau beobachteten Rhinoskleromfälle auf 21. Es ist dieses keine große Zahl, wenn man bedenkt, daß sie sich auf 40 Jahre verteilt, indes erhöht sich dieselbe aber ganz bedeutend durch die Fälle von Skleroma respiratorium laut Statistik der Otologin Kordatowa, welche das Material der II. Moskauer laryngologischen Klinik bearbeitet hat. Aus den Jahren 1917—1921 stammen wohl nur 10 Fälle, darunter 5 aus der Privatpraxis von Prof. Swershewsky, 3 aus seiner Klinik und je einer von Stein und Tschertoff, aber in den Jahren 1921—1926 steigt die Ziffer der allein in dieser Klinik beobachteten Fälle auf 48. Das ist eine ganz enorme Zahl, wobei es sich in 10 Fällen um Personen aus dem Moskauer Gouvernement handelte. Infolge dieses Umstandes ist Verfasserin der Ansicht, daß sich in der UdSSR. ein neuer Skleromherd im Moskauer Gouvernement entwickelt habe. So ernst diese Zunahme der Skleromfälle zu nehmen ist, so dankenswert es ist, daß die Verfasserin hierauf aufmerksam macht, dürfte aber doch ihre Schlußfolgerung noch nicht berechtigt sein, da die Kranken aus sehr verschiedenen Kreisen des Moskauer Gouvernements stammten und daher sich möglicherweise anderswo infiziert haben könnten. Immerhin verdient diese Steigerung entschieden Beachtung und darf nicht übersehen werden, um rechtzeitig den Kampf mit dieser schweren Krankheit aufzunehmen, zumal die Prognose, wie wir gesehen haben, trotz der scheinbar günstigen Wirkung der Röntgenstrahlen, keine günstige ist. Die Krankheitserscheinungen schwinden nur zeitweilig und kehren bald an derselben, bald an einer anderen Stelle wieder und können schließlich zum Tode führen.

Literatur

Abrikosoff, zit. nach Pospeloff. — Arutjunoff, Russkij Westnik Dermat., 1927, Bd. 5, S. 536. — Bojeff, Med. Obosrenje, 1888, Nr. 20. — Elin und Kalin, Wratscheb. Gaseta, 1927, Jahrg. 31, Nr. 23. — Gragerowa und Kalin, Ruskij Westnik Dermat., 1928, Bd. 6, S. 361. — Günzer, zit. nach Meschtschersky. — Kedroff und Retschmensky, Russkij Westnik Dermat., 1928, Bd. 6, S. 96. — Kordatowa, J. Ohren- usw. Krkh., 1927, Bd. 4, S. 36 (Russisch) — Kracht, Sitzungsber. d. Moskauer vener. Ges. 1895/96, Bd. 5. — Krassnoglasoff-Mamurowskij, Med. Obosrenje, 1908, Nr. 10. — Krupnikoff, Russkij Westnik Dermat., 1924, Bd. 1, S. 179. — Lanz, Bibliotheka Wratscha, 1896, Nr. 6. — Latko, Russkij Westnik Dermat., 1929 Bd. 7, S. 872. — Lichatscheff-Orloff, Sitzungsber. d. Moskauer vener. Ges., 1896/97, Bd. 6. — Nikiforoff-Stepanoff, Med. Obosrenje,

Digitized by Google

1888, Nr. 20. — MESCHTSCHERSKI und GRINTSCHAR, Russ. Z. Haut- vener. Krkh., 1912, Bd. 24. S. 145. — MICHAILOFF, zit. nach SOKOLOFF. — POSPELOFF, W., Russ. Z. Haut- vener. Krkh., 1912, Bd. 24, S. 135. — PUTSCHKOWSKY, Z. Laryng., 1928, Bd. 16, Nr. 4/5. — SILBERMANN, Russkij Westnik Dermat., 1929, Bd. 7, S. 203. — SOKOLOFF, Russ. Z. Haut- vener. Krkh., 1904, Bd. 8, S. 267. — SUESZ, zit. nach MESCHTSCHERSKY. — TYSHNENKO, Dermat. Wschr., 1921, Bd. 73, S. 880. — USTINOWSKIJ und SUNDELOWITSCH, Russkij Westnik Dermat., 1926, Bd. 4, S. 676.

Aus der Dermatologischen Universitätsklinik zu Frankfurt a. M.
(Direktor: Geh. Med.-Rat Prof. Dr. K. HERXHEIMER)

Zur Behandlung von Röntgenspätschäden der Haut

Von

Dr. ERICH UHLMANN, Leiter der Strahlenabteilung

Mit 2 Abbildungen im Text

Die Notwendigkeit, durch Einwirkung von Röntgenstrahlen verursachte Spätschäden der Haut zu behandeln, ist im Laufe der letzten Jahre in erfreulicher Weise geringer, aber leider immer noch nicht überflüssig geworden. Kliniken mit größerem Krankenmaterial bekommen immer noch derartige Erkrankungen zur Behandlung überwiesen, die im günstigsten Falle unerfreulich und langwierig, in der Mehrzahl der Fälle aber außerordentlich enttäuschend für den Arzt, quälend und schmerzhaft für den Pat. ist. Ein Mittel zur Besserung oder zur Ausheilung derartiger Geschwüre mit sicherer Aussicht auf Erfolg ist bisher nicht bekanntgeworden, die therapeutischen Bemühungen beschränken sich im wesentlichen auf symptomatische und schmerzlindernde Behandlungsmethoden.

Wir selbst haben in den uns zur Behandlung überwiesenen Fällen ebenfalls mit mehr oder weniger großem Erfolg von den in der Literatur angegebenen therapeutischen Methoden Gebrauch gemacht und uns bemüht, die Geschwüre zu reinigen und zur Granulationsbildung anzuregen. Auf Einzelheiten der verschiedenen angewendeten Methoden soll hier nicht eingegangen werden, um so mehr als sie alle nur bis zu einem gewissen Grade erfolgreich waren und eine länger anhaltende Heilung nur in Ausnahmefällen erzielt werden konnte. Besonders gern haben wir allerdings Umschläge mit der von K. HERXHEIMER eingeführten Kreolinlösung appliziert, von denen wir bezüglich der Reinigung und Granulationsanregung noch den besten Eindruck hatten. In ganz desolaten Fällen haben wir vom Chirurgen ausgedehnte plastische Operationen vornehmen lassen, die in einzelnen dazu geeigneten Fällen sehr gute therapeutische Ergebnisse zeitigten.

Die gute Wirkung, die wir nach der Applikation von α-Strahlung bei einer Reihe von Krankheiten, die mit Gefäßerweiterungen einhergingen, beobachten konnten, veranlaßte uns schließlich, den Versuch zu machen, auch Röntgenspätschäden der Haut mit dieser Methode zu behandeln. Bei der Durchsicht der Literatur fanden wir, daß schon FABRY im Jahre 1925 einen Fall publiziert hatte, in dem er bei einer schweren Röntgenverbrennung der Hände mit Radium und Doramadsalbe einen guten thera-

Digitized by Google

peutischen Effekt erzielen konnte. Das Verfahren hat sich indessen in der dermatologischen Praxis nicht einbürgern können, von verschiedenen Autoren ist vor dieser Behandlungsmethode gewarnt worden, und auch HALBERSTAEDTER rät in seinem zusammenfassenden Bericht im Handbuch neuerdings sehr zur Vorsicht.

Wir selbst glaubten auf Grund anderweitiger Erfahrungen in der α-Strahlung eine bedeutungsvolle Behandlungsmethode von Röntgenspätschäden der Haut gefunden zu haben und nahmen an, daß die widersprechenden und warnenden Stimmen in der Literatur in der Hauptsache auf das bisher nicht genügend berücksichtigte Dosierungsproblem zurückzuführen seien. Mit Rücksicht auf ähnliche Erfahrungen bei anderen Erkrankungen glaubten wir zu der Annahme berechtigt zu sein, daß im allgemeinen bei der Applikation von Radium oder seinen Zerfallsprodukten — mit Ausnahme in der Geschwulsttherapie — zu große Dosen angewendet wurden. Wir versuchten deshalb, die Röntgenspätschäden der Haut mit relativ geringen Mengen von α-Strahlen zu behandeln, wobei uns die Herstellung der erforderlichen Strahlen nach dem Verfahren von STRASBURGER und HAPPEL die Anwendung sehr erleichtert. Über die dazu erforderliche Apparatur, welche die Gewinnung außerordentlich vereinfacht, hat STRASBURGER jüngst wieder berichtet. Sie enthält das Radiumsalz in wäßriger Lösung, aus der die Emanation gewonnen wird, die dann wieder in Wasser aufgenommen und in Salbe oder andere Vehikel übergeführt werden kann.

Nach den von uns angestellten Berechnungen enthält die von uns benutzte, nach dem zitierten Verfahren hergestellte Salbe im günstigsten Fall 100 e. s. E. pro Gramm; diese Höchstmenge wird aber nur selten erreicht, so daß im Durchschnitt mit etwa 50—60 e. s. E. pro Gramm Salbe gerechnet werden kann. Die Salbe wird in verschlossenen Röhrchen vom Therapeutikum der Med. Univ.-Poliklinik Frankfurt (Direktor: Prof. Dr. STRASBURGER) hergestellt und wurde von uns in dieser Handelsform von dort bezogen. Appliziert wurde die Salbe in der Weise, daß nach Abgießen der Flüssigkeit die Salbe möglichst schnell mit einem Holzspatel auf die erkrankte Haut aufgetragen wurde; über die Salbe wurde Gummi gedeckt, darüber Watte oder Zellstoff und dann mit Binden oder Heftpflaster abgeschlossen. Die Dauer der Einzelapplikation betrug anfangs 4 Stunden, später 6 Stunden.

Zur Illustration der Wirkung soll im folgenden kurz über drei im letzten Jahre beobachtete, besonders schwere Fälle von Röntgenspätschäden der Haut berichtet werden.

Fall 1. H. D., 56 Jahre, ♂. Wegen Neurodermitis ani von 3 verschiedenen Ärzten im Verlauf von 5 Jahren insgesamt etwa 40mal mit Röntgenstrahlen behandelt. Dosis nicht zu eruieren. Bei der Aufnahme am 2. XII. 1929 zeigte die Rima ani und deren Umgebung in einer Ausdehnung von etwa 10×20 cm eine dunkelrote Verfärbung mit zahlreichen Gefäßerweiterungen, Pseudosklerodermie und 2 tiefe, schmierig belegte Ulcera von 2×3 und 3×4 cm Größe, schlechter Granulationsbildung und starker Schmerzhaftigkeit. Der Pat. wurde zunächst mit Bettruhe, Stuhlregelung, feuchten Umschlägen und Narkotizis behandelt; darauf reinigten sich die Geschwüre ohne zu epithelisieren, und die Schmerzen hielten unvermindert an. Ende Dezember wurden Umschläge mit Kreolinlösung (1 : 1000) appliziert, wonach die Schmerzen geringer wurden; objektiv zeigte die Haut innerhalb der nächsten 3 Wochen keine Veränderung. Mitte Januar 1930 begannen wir daraufhin mit der Applikation von Radiumsalbe in der oben geschilderten

Digitized by Google

Weise, zunächst mit Zwischenräumen von 2 Wochen. Schon nach der 2. Salbenapplikation waren die Ulzerationen deutlich kleiner, nach der 4. Anwendung war das kleinere Ulkus geschlossen und nach der 5. Applikation, die im Abstand von einer Woche erfolgte, auch das größere Ulkus abgeheilt. Die Schmerzen hatten vollkommen aufgehört, die Pseudosklerodermie war sehr weitgehend gebessert. Der Zustand der Gefäßerweiterungen war schwieriger zu beurteilen, doch hatten wir auch dabei den Eindruck einer bedeutenden Abblassung. Ende März konnte der Pat. beschwerdenfrei aus der stationären Behandlung entlassen werden.

Fall 2. H. Sch., 58 Jahre, ♂. Vor 10 Jahren wegen einer Halsaffektion (vielleicht Verdacht auf Tuberkulose) von 2 verschiedenen Ärzten innerhalb 2 Jahren insgesamt 18mal mit Röntgenstrahlen behandelt, Dosis unbekannt. Bei der Aufnahme am 25. III. 1930 zeigte sich an der rechten Halsseite ein etwa handflächengroßes, tiefes Ulkus mit gelblichen Belägen und schlechter Granulationsbildung; die Umgebung des Ulkus war sklerodermieartig verändert und wies zahlreiche Gefäßerweiterungen auf

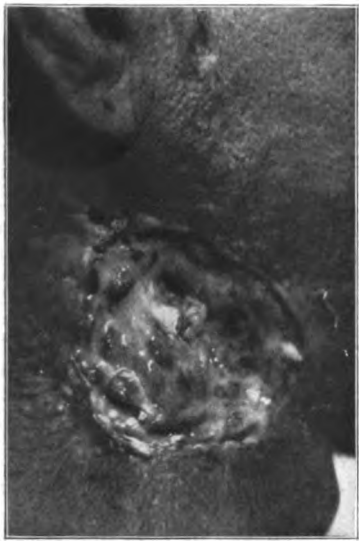

Abb. 1
Fall 2 vor der Salbenbehandlung

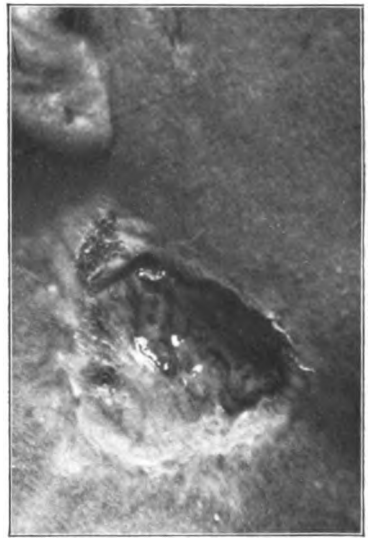

Abb. 2
Fall 2 während der Salbenbehandlung

(s. Abb. 1). Subjektiv bestanden starke Schmerzen. Außerdem bestand gleichzeitig ein Diabetes mit 4% Zucker im Urin. Der Blutzuckerwert war auf 0,212% erhöht; im Urin war Azeton vorhanden. Da durch die Komplikation mit dem Diabetes angenommen werden konnte, daß sich das Ulkus bei Besserung der Grundkrankheit auch im günstigen Sinn beeinflussen ließe, wurde die Haut nur mit Kreolinumschlägen behandelt. Der Pat. erhielt strenge Diät und gleichzeitig Insulin. Nach 4 Wochen war der Urin frei von Zucker und Azeton, der Blutzuckerwert auf 0,176% zurückgegangen. Die Haut war unbeeinflußt, der Geschwürsgrund gereinigt, aber unverändert in der Ausdehnung ohne Zeichen von Granulationsbildung, die Schmerzen sehr stark. Am 23. IV. wurde mit der Applikation von Radiumsalbe begonnen, die zunächst ebenfalls in Abständen von 2 Wochen angewendet wurde. Mit der Insulindarreichung wurde ausgesetzt. Schon nach der 2. Anwendung der Salbe zeigte sich eine deutliche Besserung des Ulkus, das vom unteren Winkel aus Epithelisierungstendenz aufwies. Der Zustand nach der 4. Salbenapplikation geht aus Abb. 2 hervor, die Anfang Juni aufgenommen wurde. Am 21. Juni nach der 5. Salbenapplikation wurde der Pat. auf seinen Wunsch aus der klinischen Behandlung entlassen. Der Urin war frei von Zucker und Azeton, der Blutzuckerwert 0,165%. Im Juli, August und September 1930 wurde der Pat. ambulant noch 6mal mit Radium-

Digitized by Google

salbe behandelt, die strenge Diät von ihm indessen nicht eingehalten, so daß wiederholt im Urin Zucker nachweisbar war. Trotzdem heilte das Ulkus unter der Salbenbehandlung weiter ab und war Ende September 1930 fast vollkommen überhäutet. Schmerzen bestanden nicht mehr.

Fall 3. K. H., 51 Jahre alt. Vor 11 Jahren wegen faustgroßem Lupuskarzinom an der rechten Wange mehrere Male mit 100% der HED unter 4 mm Al-Filter geröntgt. Abheilung. Vor 6 Jahren Rezidiv des Karzinoms. Röntgentiefenbestrahlung 3mal 125% der HED unter $^1/_2$ mm Cu + 1 mm Al-Filter bei 180 kV. max. Abheilung des Karzinoms. Entstehung einer Speichelfistel, die sich nach $1^1/_2$jähr. Behandlung schließt. Seit 1 Jahr Auftreten von Ulzerationen an den bestrahlten Stellen. Bei der Aufnahme am 10. V. 1930 bestanden 3 schmierig belegte Ulzera an der rechten Wange von unregelmäßiger Begrenzung; die umgebende Haut war sklerodermieartig verändert mit Teleangiektasenbildung. Subjektiv starke Schmerzen. Behandlung mit Kreolinumschlägen (1 : 1000), Kampferwein, Borwasser, verschiedenen Salben, Wärme usw., ohne daß die Ulzerationen eine Heilungstendenz zeigten. Als nach 3monatiger Behandlung die Geschwüre noch immer unverändert bestanden, wurde am 13. VIII. Radiumsalbe appliziert, die in Abständen von 1 Woche weiter angewendet wurde. Schon nach der 1. Applikation zeigte sich deutliche Besserung, nach 2 Wochen waren die beiden kleinen Geschwüre vollkommen überhäutet, nach 4 Wochen auch das 3. abgeheilt. Die umgebende Haut wurde weicher, die Schmerzhaftigkeit verschwand fast ganz. Am 25. September konnte der Pat. aus der stationären Behandlung entlassen werden.

In zwei anderen, ambulant behandelten, Fällen von Röntgenschäden geringeren Grades war die Anwendung der Radiumsalbe ebenfalls von ausgezeichnetem Erfolg.

Diese wenigen zur Behandlung gekommenen Fälle sollen in ihrer Bedeutung durchaus nicht überschätzt und verallgemeinert werden, aber die zitierten Auszüge aus den Krankengeschichten zeigen wohl deutlich, daß wir in der geschilderten Behandlungsmethode ein Mittel zur Verfügung haben, das die bisher in der Therapie der Röntgenschäden der Haut gebräuchlichen in seiner Wirkung bei weitem übertrifft. Die meistens schlagartig einsetzende Wirkung macht das besonders sinnfällig. Es hat sich gezeigt, daß der Dosierung und der zeitlichen Verteilung des Mittels eine besondere Bedeutung zukommt; so waren die anfangs gewählten Intervalle in der Behandlung zweifellos zu groß, um eine optimale Wirkung zu erzielen, und die Applikation mit Zwischenpausen von einer Woche scheint uns nach den bisherigen Erfahrungen den besten Effekt zu gewährleisten.

Literatur

Fabry, Med. Klin., 1925. — Halberstaedter, Jadassohns Handb. d. Haut- u. Geschlechtskrkh., Bd. 5, II. Teil. — Strasburger, Z. physik. Ther., 1930.

Versammlungen

Deutsche Dermatologische Gesellschaft in der tschechoslowakischen Republik

Sitzung vom 22. Juni 1930

Hecht: Behandlung von Tuberkulose und Tuberkuliden mit Ektebin (Moro).

Der 21. IV. 29 vorgestellte 1. Fall wird wieder gezeigt: Ein Mann, dem wegen Gelenkstuberkulose ein Bein amputiert wurde, hatte Lupus vulgaris am Hals. 8 Injektionen von Tuberkulomuzin ohne Erfolg. Nach 10 Einreibungen mit Ektebin die dem Lichte ausgesetzten Herde fast spurlos verschwunden. Ektebineinreibungen an der Brust ein Jahr hindurch brachten Heilung.

Digitized by Google

Hecht: Berloque-Dermatitis.

50jähr. Mann. Die Dermatose ist — verglichen mit dem Lichtbilde vom vorigen Jahr — auch heute noch deutlich sichtbar.

Hofmann-Reichenberg: Sclerodermie en bande.

Am l. Ober- und Unterschenkel große Herde mit Lilakring, Atrophie des Unterschenkels und geringere Abhebbarkeit der Haut an den nicht betroffenen Stellen.

Aus der Deutschen Hautklinik:

Kreibich: 1. Neurodermitis, ausgebreitet auf die obere Körperhälfte.

In Form von Lichenifikation, Lichen simplex, Hautverdickung, Pigment, z. T. etwas ekzematisiert. Lichen striatus in einem Streifen am l. Oberarm. Indirekte Behandlung vom Rückenmark aus ohne irgend eine andere Therapie. Bedeutende Besserung nach Abnahme des Juckens. Lichen striatus folgt in der Besserung nach.

2. Tuberkulid oder Urticaria necroticans.

8jähr. Mädchen. Koxitis, Schwarte im Oberlappen rechts, Lymphdrüsenschwellung. Moro stark positiv. Über dem ganzen Körper Exanthem, peripher zarte Rötung mit etwas gelblichroter Elevation; im Zentrum Schuppen, nach deren Abfall weiße Narben resultieren. Keine Nekropusteln. Effloreszenzen bis zu den Fingern vorgehend. Histologisch: Kein Tuberkuloseaufbau, überhaupt wenig entzündliche Reaktion. Auch Epidermis kaum verändert; untersuchte Effloreszenz vielleicht zu frisch. Am Stamm einige Effloreszenzengruppen granuliert, wie Lichen scrofulosorum.

Dufke: 1. Lichen scrofulosorum und Folliklis.

30jähr. Mann. Am Stamm follikulär sitzende bräunlichgelbe Knötchen mit Tendenz zur Schuppung, teilweise zu größeren Herden konfluiert. Am Handrücken vereinzelte, am Fußrücken zahlreichste, meist follikulär sitzende, livid bräunliche Knötchen mit zentraler Schuppe oder Kruste. Kleinste Narben nach abgeheilten Effloreszenzen. An der Lunge röntgenologisch alter Spitzenprozeß.

2. Lupus pernio.

31jähr. Frau. Seit einem Jahr bestehende Hautaffektion. Nase rhinophymartig, zyanotisch, von zahlreichen Gefäßen durchzogen. An der Nasenwurzel ein kleinerer Herd. Histologisch: Epitheloidzellhaufen von Bindegewebszügen umgrenzt, vereinzelte Riesenzellen, keine Nekrose. Keinerlei Reaktionen nach A.T.K. in Dosen von 0,1 bis 1,0 mg. Lungenphoto: Spitzenschwarte.

Samek: 1. Decubitus acutus.

61jähr. Pat., bei der 5 Tage nach einem apoplektischen Insult auf der gelähmten oberen Extremität (schlaffe Lähmung) bis kronengroße hämorrhagische Blasen auftraten, die sich vorwiegend an den Druckstellen befanden; außerdem am Kreuz rapid fortschreitender hämorrhagischer Dekubitus. Pathogenetisch kommt als direkte vasomotorische Schädigung die paralytische Hyperämie der gelähmten Seite in Betracht.

2. Lupus erythematodes.

28jähr. Pat. mit seit 2 Monaten bestehender Affektion an Gesicht und Hinterkopf, die einer frischen Form des Erythematodes entspricht, bei der das noch nicht fixierte Erythem narbenlos abheilt.

3. Onycholysis idiopathica.

34jähr. Pat. Beide Hände im Bereiche des zweiten, dritten, vierten und fünften Fingers befallen. Für die Erkrankung kann weder Beruf noch ein innerer Faktor verantwortlich gemacht werden; ein um 21% gesteigerter Ruheumsatz rechtfertigt den Versuch einer Röntgenbestrahlung der Thyreoidea.

Bezecny: 1. Vaccina transoculata.

28jähr. Pat. Im ersten und zehnten Lebensjahr geimpft, zeigt Vakzinepusteln an den großen Labien und am Mons Veneris. Quelle: ein vor 8 Tagen geimpftes Kind.

2. Urtikarielles Ekzem.

31jähr. Pat. Seit einem Jahre rezidivierende Quinckesche Ödeme. Seit 3 Monate im Bereiche der Ödeme Blasenbildung und Nässen. Nach Rückbildung der Ödeme rasches Abklingen der Hauterscheinungen. Es sind wechselnd befallen: Stirn, Unterarme, Handrücken, Finger. Die Ödeme bestehen oft nur 2, manchmal aber auch über 24 Stunden. Handflächengroßer Ekzemherd in der linken Axilla, hier keine Ödeme. Diät, Kalzium, Arsen, Ephedrin ohne Erfolg. Lokal nur Umschläge mit Kamillen oder Tanninlösung vertragen.

Digitized by Google

Weinberger: 1. Lymphskrotum.

Der 23. II. 29 demonstrierte Fall wird wieder vorgestellt, seither nur wenig geändert. Ursache: tuberkulöse Erkrankung der tiefen Beckendrüsen.

2. Leukämische Tumoren der Haut.

56jähr. Pat. Mehrere bis kronengroße, bläulichrote, juckende, plattenartige Herde an Stirn, Ohrläppchen und Oberarmen. Blutbefund: 15000 weiße mit einer Lymphozytose von 52%.

3. Ichthyosis und Lues.

25jähr. Pat., deren Haut an den Stellen, wo sich das luetische Exanthem lokalisiert hat, vollständiges Fehlen der ichthyotischen Auflagerungen aufweist.

Dufke: Therapieresistente Acne rosacea.

Bezecny: Neurofibromatosis Recklinghausen.

Weinberger: Mamillarsklerose und luetisches Exanthem.

Reiss: 1. Acne varioliformis. 2. Lichen planus.

Gerö: Erythema induratum.

Fleischmann: 1. Sommerprurigo. 2. Hyperkeratosis palmaris et plantaris hereditaria.

R. Lewith-Prag.

Fachzeitschriften

Acta Dermato-Venereologica

April 1930, Bd. 11, H. 2

Maschkilleisson, L. N.-Moskau: Über Amyloidose der Haut. (Staatl. Venereolog. Inst. Prof. N. S. Efron.) S. 77.

Die primäre lokale Hautamyloidose bevorzugt Oberschenkel, Hüften, Oberarme, Rumpf und Schultern, läßt die Gelenke fast immer frei und charakterisiert sich durch starkes Jucken, das manchmal schon vor dem Auftreten des Ausschlags erscheint und auf einer Ablagerung von Amyloid in der sonst noch unveränderten Haut beruht. Klinisch ist die primäre lokale Amyloidose der Haut der Neurodermitis sehr ähnlich und unterscheidet sich von ihr durch das lange Bestehen und durch das Vorhandensein von Gruppen auf nicht lichenifizierter Haut, durch das Fehlen der Tendenz zur Verschmelzung und durch die meist auf die Streckseiten sich beziehende Lokalisation; das Fehlen jeglicher Netzwerkbildung im Rete Malpighii und das Fehlen von Zeichen der Entzündung des Epithels lassen die Annahme einer sekundären Ablagerung von Amyloid bei Neurodermitis fallen. Das Amyloid lagert sich ausschließlich in den obersten Schichten des Dermas ab, ruft nur mäßige Reaktionserscheinungen seitens des Dermas, aber Hyperkeratose seitens der Epidermis hervor; es kommt zum Untergang der Follikel und zur Verdünnung der Epidermis. Durch die Zerstörung des elastischen Netzes wird die feste Verschmelzung der Epidermis mit dem Derma unterbrochen und es bilden sich spaltenartige Zwischenräume zwischen der Epidermis und dem Derma aus. Die Ursache der Amyloidablagerung liegt wahrscheinlich in der Veränderung der Wasserstoffionenkonzentration der Gewebsflüssigkeit und in dem dadurch bedingten Ausfallen des Amyloids der kolloidalen Lösung. Nicht ohne Bedeutung ist das Vorhandensein von gepaarten Schwefelsäuren in der Haut, welche unfähig ist, den Überschuß der Schwefelsäure zu eliminieren.

Zoon, J. J.-Utrecht: Contribution à l'étude de la maladie de Bowen (Beitrag zur Kenntnis der Bowenschen Krankheit). (Dermat. Kl. Prof. Th. M. van Leeuwen.) S. 121.

Bei einem Manne von 56 Jahren hat sich innerhalb von 20 Jahren eine Gruppe von Papeln und atrophischen Stellen am linken Ellenbogen entwickelt, deren mikroskopische Untersuchung nur eine umschriebene Wucherung der Malpighischen Schicht ohne irgend ein Zeichen der Malignität ergab. Die Zellkerne der proliferierenden Zellen waren hydropisch und vakuolisiert und zeigten ganz verschiedene Größe. Die dyskeratotischen Zellen von Dauer fehlten und die verklumpten Zellen von Bowen waren nur gering vorhanden, nichtdestoweniger stellt Verf. die Diagnose eines Präkarzinoms.

Daubolt, N., u. E. Härne-Oslo: Hinton's Glycerol-Cholesterol Agglutination Test in Syphilis (Die Hintonsche Cholesterolreaktion bei Syphilis). (Bakteriologisches Laboratorium der Norwegischen Armee.)

Hinton hat gefunden, daß eine Lösung von Cholesterol in glyzerolhaltigem hyper-

Digitized by Google

tonischem Kochsalz bei kleinem Zusatz von Fleischextrakt (vgl. Boston, Med. et Surg. J., Juni 1927) mit luetischen Seris eine Fällung von Cholesterol gibt, während beim Normalserum das Glyzerol die Ausfällung des Cholesterols hintanhält. Beim Vergleich der Hintonschen Reaktion mit der WR in 1200 Prüfungen von Blutseren und 100 Prüfungen von Spinalflüssigkeit zeigte sich eine Übereinstimmung von 92,5%, wobei die Hintonsche Reaktion — abgesehen von ihrer leichten Ausführbarkeit — ihre größere Empfindlichkeit erwies; doch kann diese größere Empfindlichkeit zu einer unnötigen Behandlung von nichtluetischen Erscheinungen bei latent Luetischen führen.

Nadel, A.-Lemberg: Ein Beitrag zur Behandlung der Vitiligo. (Allgemeines Krankenhaus, Dermat. Abteilung, Primar Dr. Ostrowski.)

Bei einem 32jährigen Vitiligokranken, dessen Krankheit vor 10 Jahren begonnen hatte, wurde jeden 4.—5. Tag eine 2%ige wäßrige Lösung von Gonacrin (Diaminomethylakridinchloridwasserstoff) intravenös in der Menge von 5 ccm injiziert und darauf eine Höhensonnenbehandlung vorgenommen; nach der dritten Injektion traten in der Peripherie einiger Vitiligoflecke ephelidenähnliche Pigmentanhäufungen auf; darauf wurde durch 10 Tage je 0,1 Trypaflavin intern gereicht und die Höhensonnenbehandlung fortgesetzt. 2 Monate nach Beginn der Behandlung waren, trotzdem der Kranke durch drei Wochen jede Behandlung ausgesetzt hatte, mehrere Flecke vollständig mit frisch entstandenem Pigment bedeckt; es handelt sich dabei um jene Flecke, die am spätesten entstanden waren. In einem zweiten Falle bei einem 22jährigen Arbeiter, der infolge langdauernder mechanischer Reizung in der Gegend der beiden Cristae ilei hühnereigroße scharf begrenzte Depigmentationen hatte, blieb die Behandlung nutzlos, während bei einem 25jährigen Fleischer schon nach 4—5 intravenösen Trypaflavininjektionen und lediglich Quarzlampenbestrahlung zahlreiche Pigmentflecke auftraten. Der positive Ausfall der perkutanen Dopareaktion bei den 2 Fällen mit erfolgreicher Behandlung steht in interessantem Gegensatz zum negativen Ausfall der Reaktion bei dem refraktären Falle.

Imschenetzky, A.-Leningrad: Über Dermatitis exfoliativa neonatorum. (Dermat. Klinik des Staatsinstituts f. med. Wissenschaften.)

Die Rittersche Dermatitis exfoliativa unterscheidet sich vom Pemphigus neonatorum und ist als Allgemeinerkrankung aufzufassen, bei der die Blasenbildung nur einen sekundären Charakter hat; die ganze Hautoberfläche und die Schleimhaut der Mundhöhle und der Verdauungstrakt sind erkrankt, als Ausdruck einer Haut- und Schleimhautreaktion; daneben finden sich Erkrankungen von Milz und Niere.

Tarras-Wahlberg, B.-Stockholm: Giemsa Staining with Puffer-Solution (Gepufferte Giemsalösung zur Blutfärbung). (Dermat. Kl. des Carolina-Instituts.)

Bei der Verwendung einer zu sauren Farblösung entsteht eine zu rote Farbe, bei einer zu hohen Wasserstoffionen-Konzentration tritt die Blaufärbung zu stark hervor. Es empfiehlt sich, zur 2%igen Romanowsky-Giemsa-Lösung 10% einer Pufferlösung zuzusetzen, die 5,265 Kaliummonophosphat und 4,988 zweibasisches Natriumphosphat auf 100 g destillierten Wassers enthält; diese Lösung besitzt eine Wasserstoffionen-Konzentration von 6,7. F. Winkler-Wien.

Annales de Dermatologie et de Syphiligraphie

1930, Bd. 1, Nr. 5

Petges, G., u. A. Petges-Bordeaux: Poïkilodermatomyosite dans la jeunesse et l'enfance (Poikilodermatomyositis in der Jugend und Kindheit). S. 441.

Bei einem 18jähr. Mädchen findet sich ein teleangiektatisches Erythem mit klassischer Lokalisation im Gesicht, an den oberen Extremitäten, am Thorax, Rücken und Knien, gleichzeitig besteht Atrophie. Außerdem schwere Veränderungen der Muskulatur. Kau- und Schlingfähigkeit beeinträchtigt, Bewegungseinschränkung der Arme, Atrophie des Deltoideus und der Muskulatur der Unterarme. Das Gehen ist behindert. Kniereflexe erhalten, Babinski positiv links. Keine Veränderung der elektrischen Erregbarkeit der Muskeln und Nerven. Die Affektion bestand seit $2\frac{1}{2}$ Jahren, die Kranke kam durch floride Phthise ad exitum. Gleichzeitig wird ein Fall von Poikilodermatomyositis bei einem $7\frac{1}{2}$jähr. Knaben beschrieben. Die Veränderungen traten mit $4\frac{1}{2}$ Jahren auf. Bei den Hauterscheinungen tritt außer Atrophie, Pigmentierungen, Teleangiektasien, keratotischen Knoten und Epidermiszysten Ödem der unteren Extremitäten besonders in Erscheinung. Es findet sich Hervortreten der Stirnhöcker, leichte Albuminurie, Aszites,

Digitized by Google

Leber- und Milzvergrößerung. Die Muskulatur atrophisch, starke Beschränkung der Beweglichkeit und der Geh- und Sitzfähigkeit. Bei diesem Fall wird an die Möglichkeit einer syphilitischen Ätiologie gedacht. — Nach Ansicht der Verff. sind Poikilodermie und Poikilodermatomyositis ein Syndrom. Folgende Einteilung wird vorgeschlagen: Lokalisierte Poikilodermie (Typus Civatte), generalisierte Poikilodermie (Typus Jacobi), Poikilodermatomyositis (von Petges 1906 zuerst beschrieben).

Dupont, M. A.: Un cas de bouton d'orient à structure de sarcoïde de Boeck (Fall von Orientbeule mit Boeckscher Sarkoidstruktur). (Hautabtlg. St. Vincent-Hosp. Antwerpen.) S. 453.

Fall von Orientbeule bei einer 40jähr. Frau. Auf der rechten Schulter kleine gerötete Papel, ohne Schuppung. Ähnliche Erscheinungen am rechten Unterarm und rechten Oberschenkel. Histologische Untersuchung der Papel an der rechten Schulter ergibt in der Tiefe der Kutis ein gelapptes und voneinander abgegrenztes Infiltrat. Vom Boeckschen Sarkoid unterscheidet sich das Präparat dadurch, daß sich auch in der oberen Kutisschicht ein Infiltrat findet, das teilweise bis an die Epithelschicht der Epidermis heranreicht. Die Leishmania sieht man in der Epidermis, der oberen Kutisschicht und im peripheren Anteil des tiefen Infiltrats freiliegend. Im Innern der epidermalen Zellen sind keine Leishmania zu beobachten. In Fibroblasten und großen Makrophagen ist die Leishmania reichlich vorhanden, dagegen fehlt sie in den epitheloiden Zellen des tiefen Infiltrats. Wahrscheinlich ist die Leishmania vorher von Makrophagen oder Fibroblasten phagozytiert worden. (4 histologische Abbildungen.)

Hufschmitt, G., u. V. Nessmann: Xanthomes familiaux (Familiäre Xanthome). (Krankenh. Mülhausen.) S. 462.

Von 5 Geschwistern zeigen 4 Xanthombildung. Bei der ältesten war die Affektion am stärksten ausgeprägt in Gestalt der Pseudogichtform (forme pseudo-goutteuse) des Xanthoms. Hauptsächlich an Händen und Ellbogen stark vorspringende Knoten, weniger an Knien und Füßen. Die Tumoren sind stecknadelkopf- bis mandarinengroß. Rumpf und Leib sind nicht befallen. Bei allen 4 Geschwistern findet sich Xanthelasma der unteren Augenlider. Ausführliche Beschreibung zweier histologischer Präparate. Der Cholesteringehalt des Blutes schwankt bei den 4 Fällen zwischen 2,4 und 8,16 g. Auch die für familiäre Xanthome charakteristische Hypoglykämie (schwankend in verschiedenen Jahren zwischen 0,58 und 0,85 mg Blutzucker) wurde nachgewiesen. Therapeutisch wird chirurgische Entfernung der großen Tumoren empfohlen. Empfehlung von Terpentin-, Pyridin-, Mangan-, Eisensubstanzen, die vielleicht Cholesterin in löslichere Verbindungen umwandeln können (in cholsaures Oxycholesterin). Anregung der Gallenblasenfähigkeit durch Natriumsulfat, Atophan und Kur in Vichy.

Schwarzmann, I. M.: Sur la cytostéatonécrose (oléogranulème) cutanée et subcutanée traumatique expérimentale (Über kutane und subkutane traumatische experimentelle Fettnekrose). (Staatl. venereolog. Institut Moskau.) S. 476.

1. Selbstversuch des Verf. 10 subkutane Eigenblutinjektionen innerhalb eines Monats in die rechte Schulter. Hystologisch typische Fettnekrose, Bild des Oleogranuloms. Fettzellen, die noch ganz Fett enthalten, solche, die nur eine Fettrandzone aufweisen und fettfreie Zellen. Innerhalb des Fettgewebes mächtige Neubildung von Kollagen, das die Fettzellen zu erdrücken scheint. 2. Intrakutane Infektionen von Karminlösung bei einem Meerschweinchen. Nach 8 Tagen Ulkus, innerhalb des Ulkus knotige Infiltration palpabel. Histologisch hier die Zeichen einer Fettgewebsnekrobiose, Neubildung von embryonalen Zellen. 3. und 4. Injektion von 20%iger Traubenzuckerlösung und physiologischer Kochsalzlösung bei einem Meerschweinchen. Entstehung eines typischen traumatischen Oleogranuloms durch Zerstörung des physikalisch-chemischen Gleichgewichts der Fettzelle durch das Trauma. (7 histologische Abbildungen.)

A. Holländer-Bielefeld.

Revue française de Dermatologie et de Vénéreologie

1930, Nr. 4

Ledoux, Ph.: Criminalité et troubles psychopathiques chez l'enfant (Kriminalität und psychopathische Störungen beim Kinde). S. 194.

Systematische körperliche und psychische Untersuchungen bei 325 in Strafabteilungen gehaltenen Kindern. 225 Knaben einer Landarbeitsschule, 100 Mädchen aus

Digitized by Google

einem Besserungshause. Die Untersuchungen zeigen, daß die antisozialen Reaktionen, die kindliche Psychopathologie und Kriminalität bedingt wird durch eine kongenitale Syphilis. Zwar sind nicht alle Fälle einer Spirochäteninfektion zuzuschreiben, aber immerhin 9 Fälle von 10 bei den Knaben, 8 Fälle von 10 bei den Mädchen. Die Symptomatologie ergibt bei den Knaben: Lymphdrüsenschwellungen, Zahnveränderungen, Strabismus, unregelmäßige oder ungleiche Pupillen, oft den Claude Bernhard-Hornerschen Symptomenkomplex, reichliche Naevusbildungen, Knochenveränderungen, Leukoplakien, Lingua scrotalis, langsamen Puls, gesteigerte oder fehlende Reflexe, Incontinentia urinae. Bei den Mädchen sind die Symptome nicht ganz so reichlich, aber sie kommen so häufig vor, daß eine Diagnose möglich ist. Die Resultate bestätigen die auf Grund der Untersuchungen des Blutes und Lumbalpunktats von Hamel und Drouet erhobene Behauptung, daß von 52 nach dem Recht verurteilten oder als Psychopathen festgestellten jungen Leuten 75% sicher an Lues congenita litten, wahrscheinlich 94%.

Lotte F.: La Pyodermite végétante de Hallopeau (Die Pyodermitis vegetans Hallopeau). S. 215.

L. kommt auf Grund seiner Ausführungen zu folgenden Schlüssen: 1. Unter den multiplen Formen der vegetierenden Pyodermien kann man unter dem Namen Pyodermitis vegetans Hallopeau eine Hautaffektion äußeren Ursprungs individualisieren, deren Erreger der Staphylokokkus ist. Gekennzeichnet ist diese Form a) durch das Vorkommen vegetierender Flächen, an denen die Primäreffloreszenz nur erkennbar ist an der Peripherie der Plaques, in der Ausdehnungszone, als follikuläre Pustel, welche sich durch Autoinokulation weiter verbreitet, b) durch ihren Beginn als Follikulitis, c) durch den chronischen Verlauf. Es handelt sich also um eine den vegetierenden Sykosisformen sehr nahestehende Dermatose. 2. Diese Dermatose ist zu unterscheiden a) von der „Dermatite polymorphe douloureuse" Duhring-Brocq, b) vom Pemphigus vegetans Neumann, c) von der Dermo-épidermite pustuleuse miliaire et érythémato-squameuse nummulaire et en placards à progression centrifuge Gougerot. Sie unterscheidet sich von den drei Dermatosen durch die Entwicklung, die Prognose und die Ätiologie. 3. Dagegen ist über ihre Verwandtschaft mit anderen vegetierenden Pyodermien zu diskutieren: Die von De Azua und Sada als papillomatös und verrukös, dann von Peyri als vegetierende Pyodermitis beschriebene Form steht der Hallopeauschen Krankheit nahe und bildet eine nicht sehr ausgesprochene klinische Form derselben. 4. Gougerots „Pyodermite tuberculoïde humide, suintante et verruqueuse gehört zu derselben Gruppe wie die Hallopeausche Krankheit, aber sie unterscheidet sich klinisch von ihr; vielleicht gibt es Übergangsbilder. 5. Die Pyodermatitis vegetans H. steht pathologisch-anatomisch der Sykosis nahe. Sie zeigt deren Mikroabszesse und Epidermisreaktionen, sie reagiert wie diese auf die Behandlung. 6. Sie gehört zu der großen Gruppe der vegetierenden Staphylokokkenerkrankungen der Haut.

Mai 1930, H. 5

Milian, G., L. Périn u. L. Michaux: Ulcère gommeux syphilitique de la muqueuse buccale, accompagné d'adénopathie et simulant histologiquement un lymphadénome (Gummöses syphilitisches Ulkus der Wangenschleimhaut mit Drüsenschwellung, histologisch einem Lymphadenom gleichend). S. 260.

Geschwürsbildungen der Wangenschleimhaut bei einem 64jähr. Mann mit Leukoplakie, begleitet von nichtentzündlichen und indolenten Schwellungen der submaxillaren Lymphdrüsen derselben Seite. Die Biopsie der Schleimhautveränderungen ergab Veränderungen, die denen beim Lymphadenom gleichen. Die Ulzerationen und die Drüsenschwellungen verschwanden nach einer Neosalvarsankur. Die Verf. berichten über die bisher bekannten Fälle von Haut- und Schleimhautgummen, die von tertiären syphilitischen Drüsenschwellungen begleitet waren, und über die isolierten Drüsengummen.

Milian, G.: Syphilis maligne précoce. Manifestations ulcéreuses ultérieures (Syphilis maligna praecox. Weitere ulzeröse Erscheinungen). S. 266.

Der 53jähr. Pat. hatte vor 25 Jahren eine Syphilis erworben, welche als Syphilis maligna praecox mit verallgemeinerten ulzerösen Erscheinungen verlaufen war und etwa 100 Narben am Körper hinterlassen hatte. Jetzt neue schwere Ulzerationsbildungen. Trotz erfolgreicher Neosalvarsanbehandlung Abmagerung während der Kur.

Fouquet, J.: Syphilides varicelliformes (Varizelliformes Syphilid). S. 269.

Syphilitisches Exanthem, welches im Aussehen absolut Varizellen glich, etwa 3 Wochen nach Beobachtung des Primäraffekts aufgetreten, schnell nach einer Neo-

Digitized by Google

salvarsanbehandlung abheilend. In den Primäreffloreszenzen des Syphilids fanden sich reichlich Spirochäten.

Milian, G.: Indications respectives des vaccines et des sérums dans la blénnorrhagie (Vergleichende Indikationen der Vakzine- und Serumbehandlung bei Gonorrhoe). S. 271

Eine Patientin mit Blennorrhoe mit Pyelonephritis, Fieber und Allgemeinerscheinungen wurde durch die Anwendung einer Gonokokkenvakzine nicht nur nicht gebessert, sondern es stieg sogar das Fieber. Dagegen erfolgte eine sehr schnelle Besserung nach der Injektion des Antigonokokkenserums des Instituts Pasteur.

Milian, G.: Dysidrose infectieuse (Infektiöse Dyshidrosis). S. 273.

Fall von Dyshidrosis der Hände, der im Anschluß an Handtraumen entstanden war; die Wunden der Hand hatten sich infiziert und die entstehenden Blasen waren, wie Kulturen ergaben, durch Staphylokokken und Streptokokken infiziert worden. In dem vorliegenden Falle handelte es sich um eine der in der Regel streptogenen infektiösen Dysbidrosisfälle, auf die Verf. schon früher hinwies.

Juni 1930, H. 6

Milian, G.: Sidération de la croissance ungueale chez une hérédo-syphilitique (Hemmung eines Nagelwachstums bei einer Hereditär-Syphilitischen). S. 327.

Bei dem 17jähr. Mädchen sind die Nägel der Hände und Füße seit der Geburt klein geblieben. Nur spärliche Zeichen von kongenitaler Syphilis. Sattelnase usw. WR negativ. Eine Behandlung mit „Arquéritol" (einem Quecksilber-Silberamalgam) und Arsenobenzol veranlaßt deutliches Wachstum der Nägel.

Photinos, P. B.: Erythème circiné syphilitique. Syphilis ignorée ou syphilis décapitée (Zirzinäres syphilitisches Erythem. Syphilis ignorata). S. 331.

Bei der 38jähr. Frau, bei der früher syphilitische Erscheinungen nicht beobachtet wurden, trat 12 Jahre nach ihrer Heirat ein syphilitisches tertiäres zirzinäres Erythem auf, welches auf die antisyphilitische Behandlung gut reagierte. Die WR fiel bei der Pat. wie bei ihrem Ehemann, der während des Krieges offenbar sich infiziert hatte, positiv aus.

Milian, G.: Syphilis maligne précoce (Syphilis maligna praecox). S. 336.

Zwei ausführlich mitgeteilte Fälle von Syphilis maligna praecox mit zahlreichen bis zu handtellergroßen Ulzerationen, starker Abmagerung der Kranken und allgemeiner Blässe. Schnelle Heilung durch Salvarsan, während Hg und andere Arsenpräparate wirkungslos waren. Ausführliche Darstellung der histologischen Veränderungen.

Milian, G.: Paralysie arsénicale de l'accomodation (Akkomodationslähmung durch Arsenik). S. 349.

Fall von Erythrodermie nach Neosalvarsan. Die Erythrodermie trat schon nach 5 Injektionen von 914 auf, nach im ganzen 2,4 g. Schon vorher folgten jeder Injektion Allgemeinerscheinungen: Übelbefinden, Schüttelfrost, Fieber mit Übelkeit und Erbrechen. Von Interesse ist eine während der Rekonvaleszenz aufgetretene Akkomodationslähmung: es handelt sich nicht um eine akute Myopie, wie sie im Verlaufe der nitritoiden Krisen vorkommt und schnell schwindet, sondern im Gegenteil um eine Lähmuug der Akkomodation, eine wahre Presbytie, bei der der Pat. gut in die Ferne sieht, aber nicht in die Nähe sehen kann. Der Fall kennzeichnet die Elektivität des Arsenobenzols für das glatte Muskelsystem; die Akkomodationslähmung erreichte nach Bestimmung durch den Augenarzt 3.5 Dioptrien. Die Augenstörungen heilten in 3 Wochen ab.

Milian, G.: Réaction biotropique directe, objective et thermique, au cours d'un traitement par le „914" (Direkte objektive und thermische biotropische Reaktion im Verlaufe einer Neosalvarsanbehandlung). S. 355.

M. erläutert den Begriff des Biotropismus (vgl. Milian: Le Biotropisme. Paris 1929) an einem Beispiel. Der Pat. bekommt nach der 3. Neosalvarsaninjektion Übelkeit, Erbrechen, dann Schüttelfrost ohne Diarrhoe und Temperatursteigerung. Am nächsten Tage Schwellung des Schankers und der Leistendrüsen, Knochenschmerzen usw.

Milian, G.: Hématurie au cours du traitement par le „914". Expression d'un biotropisme indirect pro-rhumatismal (Hämaturie im Verlaufe einer Neosalvarsanbehandlung. Ausdruck eines indirekten prärheumatischen Biotropismus). S. 360.

Der 24jähr. Student hat mehrere Schübe von akutem Gelenkrheumatismus durchgemacht; nach der 6. Neosalvarsaninjektion eine starke, aber vorübergehende Hämaturie; den vorausgehenden Injektionen folgte eine relative Oligurie. Gleichzeitig mit den Harnerscheinungen kam es zum Wiederaufflackern der Gelenkschmerzen, sogar zu einem

Digitized by Google

Gelenkerguß in beiden Knien. Es handelt sich nach M. um einen indirekten Biotropismus, verursacht durch den akuten Gelenkrheumatismus. Der Pat. hat im Verlaufe seines Rheumatismus eine Nephritis albuminurica erworben, und seit dem letzten Schube hat er immer noch eine leichte Albuminurie. F. Juliusberg-Braunschweig.

Bulletin de la Société Française de Dermatologie et de Syphiligraphie

Sitzung vom 13. Februar 1930

Burnier: A propos du procès-verbal. Un cas d'embolie fessière à la suite d'une injection de sel soluble de bismuth (Zum Protokoll. Ein Fall von Embolie im Gesäß im Gefolge einer Einspritzung von löslichem Wismutsalz). S. 212.

Unmittelbar nach der Einspritzung von in Öl gelöstem kohlensaurem Kampferwismut unter Schmerzen auftretende Schwellung, Ekchymose, in einigen Tagen ohne Gangrän schwindend. Da derartige Erscheinungen nicht nur bei unlöslichen, sondern auch bei löslichen Präparaten vorkommen, muß es sich um Ölembolie handeln.

Tzanck, A.: Quelques définitions biologiques (Einige biologische Definitionen). S. 214.

Die Dermatologie hat aus der allgemeinen Biologie zahlreiche Ausdrücke übernommen, deren Sinn ziemlich unklar bleibt. Intoxikation und Intoleranz sind nicht gradweise voneinander unterschieden, sondern prinzipiell, die Erscheinungen sind verschiedenartig, ob eine Substanz in toxischer Dosis wirkt oder in untertoxischer Intoleranz erzeugt; Intoxikation hängt von der verursachenden Substanz, Intoleranz von dem Individuum ab, sie stellt einen zellulären Abwehrprozeß dar. Die Einwirkung toxischer Substanzen zeigt sich in gleicher Weise auch bei den Erregern der Infektionskrankheiten, die sie in stärkerer Dosis abtöten, während sie in schwächerer bei ihnen Intoleranzerscheinungen hervorrufen; hierauf beruht der von Milian festgestellte Biotropismus. Die Intoleranz stellt in Form der Sensibilisierung gewissermaßen die erste Etappe der Anaphylaxie dar; diese hat die Bedeutung eines Tests, der den Proteinchok zur Aufdeckung einer spezifischen Überempfindlichkeit benutzt.

Ravaut, P. u. Longhin: Intradermo-réactions positives à la levurine chez deux malades atteints d'intertrigos avec présence de levures. Eruption secondaire à type de parakératose pityriasiforme chez l'un d'eux (Positive Intrakutanreaktionen mit Levurine bei zwei Intertrigokranken mit Anwesenheit von Hefen. Sekundäre Eruption vom Charakter einer pityriasiformen Parakeratose bei einem von ihnen). S. 221.

Die positive Intrakutanreaktion mit Levurine (bei negativer Reaktion mit Trichophytin und Streptokokkenkulturen und -toxin) sowie positive Komplementbindung mit einem von Hefekultur stammenden Antigen sprechen für die ätiologische Bedeutung der Hefe bei der Intertrigo und dem allgemeinen Exanthem; erstere stellte die initiale Läsion dar. Eine ausgedehnte Besprechung beschäftigt sich mit den Fragen der sekundären Infektion einer schon bestehenden Intertrigo durch die Hefen und der direkten oder indirekten Entstehung der entfernteren Herde.

Périn, L. u. C. Vrettakis: Impétigo et psoriasis (Impetigo und Psoriasis). S. 226.

Bei einem Kinde trat im Anschluß an impetiginöse, auf Staphylo- und Streptokokken beruhende Herde hinter den Ohren eine typische Psoriasis auf, und zwar im Gefolge einer Diphtherie-Serumeinspritzung, die eine biotropische Wirkung ausgeübt zu haben scheint. Staphylo- und Streptokokken in den Schuppen, positive Intrakutanreaktion auf Staphylo- und Streptokokkenvakzine. Wenn diese auch hier durch die impetiginösen Herde bewirkt sein kann, so ist gleiches doch auch bei reiner Psoriasis beobachtet worden.

Vallon, E.: Chéloide douloureuse traitée par le radium (Schmerzhaftes Keloid, mit Radium behandelt). S. 229.

Radium ist bei tief infiltrierten Keloiden die Methode der Wahl, bei denen zur genügenden Wirkung wiederholte Bestrahlungen mit allmählich abnehmender Filterung erforderlich sind.

Jausion, Sohier u. Hyronimus: Pityriasis versicolor achromiant (Dechromierende Pityriasis versicolor). S. 233.

Bei einem jungen Manne, der sich im Seebade starker Sonnenbestrahlung ausgesetzt hatte, traten innerhalb der gebräunten Haut weiße Flecke auf, die klinisch und mikroskopisch als Pityriasis versicolor erkannt wurden; an anderen Körperstellen die gewöhnlich gefärbten Erscheinungen dieser. Es handelte sich hier um tatsächlich ent-

Digitized by Google

färbte Hautstellen, nicht wie sonst schon beobachtet, um einen Schutz der Haut durch die Pityriasis versicolor gegen die Sonnenstrahlen.

Pinard, M. u. R. Even: Lichen plan ulcéré de la langue à localisation initiale unique (Ulzerierter Lichen planus der Zunge als ursprünglich einzige Lokalisation). S. 238.

Der Umstand, daß zunächst nur zwei ovaläre, neben der Mittellinie gelegene Erosionen vorhanden waren, erschwerte die Diagnose, die sicher wurde nach Auftreten typischer Lichen-Effloreszenzen an der Wangenschleimhaut.

Pinard, M. u. R. Even: Leucoplasie chez une femme (Leukoplazie bei einer Frau). S. 239.

Leukoplazie der Wangenschleimhaut, die schon vor 15 Jahren von anderer Seite beobachtet worden war. Weder damals noch jetzt Lichenefloreszenzen an anderen Stellen, kein Tabakmißbrauch, keine schlechten Zähne. WR negativ, niemals Zeichen von Syphilis; man könnte an latente Syphilis denken, angesichts von Krämpfen und Enuresis bei einem ihrer Kinder. (! Ref.)

Simon, Cl. u. Coignerai: Un cas de syphilis traumatique de la peau (Ein Fall von traumatischer Syphilis der Haut). S. 240.

Ein Patient mit alter Syphilis zeigte im Anschluß an eine Ekchymose infolge Falles auf die Nase Erscheinungen an der Haut der Nase, die mit Narbenbildung heilten. Es wird angenommen, daß durch das Trauma in den Nasenknochen vorhanden gewesene Spirochäten frei wurden und in die Haut gelangten.

Simon, Cl. u. J. Bralez: Un cas de tuberculose verruqueuse de l'index par inoculation bovine (Ein Fall von Tuberculosis verrucosa des Zeigefingers durch Übertragung vom Rind). S. 242.

Zur Zeit der Ansteckung waren in dem Stalle des Patienten 14 von 15 Kühen tuberkulös.

Louste, Dupuy-Dutemps u. Thibaut: Lupus tuberculeux des paupières. Tuberculose verruqueuse des paupières. Exérése avec greffe (Lupus der Augenlider. Tuberculosis verrucosa der Augenlider. Exzision und Überpflanzung). S. 242.

In 2 Fällen (einmal Lupus, das andere Mal Tuberculosis verrucosa) chirurgische Entfernung der Krankheitsherde, Überpflanzung gesunder Hautlappen mit gutem Erfolge. In dem einen Falle, in dem nur eine allmähliche Entfernung der ausgebreiteten Herde stattgefunden hatte, Rezidiv, das vielleicht vermieden worden wäre, wenn man Haut von einer anderen Person genommen hätte.

Louste u. Rabut: Xanthome éruptif. S. 248.

Seit mehreren Jahren bestehende Eruption von Xanthomen in multiplen ausgedehnten Plaques und in verschiedenen, planen, papulösen, tuberkulösen Formen. Es besteht ein gewisser Verdacht auf kongenitale Syphilis.

Louste, Caillau u. Boudin: Naevo-carcinome généralisé à la suite d'une intervention chirurgicale (Verallgemeinerung von Naevo-Karzinomen infolge chirurgischer Eingriffe). S. 249.

Der Fall zeigt die Gefahr einer chirurgischen Behandlung der Naevo-Karzinome, die auch bei der einfachen Biopsie besteht.

Milian u. Horowitz: Traitement de l'érythème polymorphe bulleux par l'arsénobenzol (Behandlung des bullösen Erythema multiforme mit Salvarsan). S. 252.

Das Erythema multiforme mit Blasenbildung unterscheidet sich von den anderen Formen dadurch, daß es ebenso wie die Dermatitis herpetiformis durch Salvarsan geheilt werden kann. Es kommen bei dieser Behandlung zunächst anscheinende Verschlimmerungen vor, die in dem vorgestellten Falle von schweren Allgemeinerscheinungen begleitet waren; es wurden deshalb die intravenösen Einspritzungen durch intramuskuläre Einspritzungen von Sulfarsenol ersetzt und damit Heilung erzielt.

Milian u. O. Kiamil: Lichénification infectieuse (Infektiöse Lichenifikation). S. 254.

Zwei scharf begrenzte Herde mit Lichenifikation, in denen sich Staphylo- und Streptokokken fanden, die der Entwicklung vorausgegangen waren. Besserung auf Jodtinktur.

Sézary, A. u. R. Rivoire: Epithéliomas développées successivement sur deux placards lupiques (Aufeinanderfolgende Entwicklung von Epitheliomen auf zwei Lupusplaques). S. 256.

Spindelzellenepitheliom auf einem Lupusplaque bei einer Kranken, die die gleiche Erscheinung schon vor einigen Jahren auf einem anderen Plaque gezeigt hatte. Die beiden Lupusplaques waren nach Behandlung mit Skarifikationen und Galvanokauterisation (keine Röntgenbehandlung) geheilt. Ebenso wie in einem anderen ähnlichen Falle handelte

Digitized by Google

es sich um ältere Frauen, was für die Entwicklung der Epitheliome die einzige nachweisbare Ursache darstellte.

Sézary, A. u. H. Mamou: Tabès ataxique chez un Arabe algérien (Tabes bei einem Araber aus Algier). S. 258.

Sichere Tabes mit vorwiegend ataktischen Erscheinungen nach voraufgegangener Syphilis, die sicher von afrikanischem Virus stammte. Die Tabes ist bei afrikanischen Volkerschaften selten, scheint jetzt aber auch, wie seinerzeit bei den Europäern, an Häufigkeit zuzunehmen.

Sézary, A.: Histo-microbiologie d'un cas de gangrène génitale (Histo-Mikrobiologie eines Falles von Genitalgangrän). S. 261.

Angesichts der widersprechenden bakteriologischen Befunde bei der Genitalgangrän erschien es wünschenswert, den bakteriologischen Befund in histologischen Präparaten zu untersuchen. Von einem Falle, in dem die Untersuchung des Sekretes sehr verschiedene Keime ergeben hatte, Kulturen (abgesehen von Staphylokokken) und Meerschweinchenimpfungen negativ ausgefallen waren, wurden histologische Präparate mit Methylenblau gefärbt und mit Silber imprägniert; es fanden sich in der unter der Nekrose gelegenen entzündlichen Zone in großen Mengen und ausschließlich Stäbchen von kurzer und langer Form, bei denen es sich vielleicht um Koli- oder Parakolibazillen handelt. Keine Spirillen; soweit solche im Sekret gefunden werden, scheint es sich also um sekundäre oberflächliche Infektionen zu handeln.

Gougerot, Burnier u. Joyeux: „Pityriasis versicolor" circiné érythématosquameux (Zirzinäre, erythematös-schuppende „Pityriasis versicolor"). S. 264.

Diese besondere Form fand sich am Halse neben gewöhnlichen Erscheinungen am übrigen Körper. In allen Effloreszenzen Mallassezia furfur. Die Besonderheiten sind wahrscheinlich auf Einwirkungen der Sonne zurückzuführen.

Gougerot u. Burnier: Pigmentation labiale et jugale chez une syphilitique (Pigmentierungen der Lippen und Wangenschleimhaut bei einer Syphilitischen). S. 264.

Zahlreiche hirsekorn- bis linsengroße Flecke. Keine Leukoplazie, keine ethnischen Einflüsse. Der Zusammenhang mit der Syphilis der Kranken wird angenommen.

Gougerot u. Burnier: Lésion érythémateuse en disque avec atrophie ponctuée de la joue, d'origine indéterminée (Scheibenförmige erythematöse Läsion der Wange, unbestimmten Ursprungs, mit punktförmiger Atrophie). S. 266.

4jähr. Kind, seit 1 Monat erkrankt. Erinnert an Trichophytie, doch kein Pilzbefund in den Schuppen sowie kein Einfluß der Behandlung mit Jod. Besserung nach Kohlensäureschnee.

Gougerot u. Arnaudet: Eczéma professionel par la laque; choc hémoclasique (Berufliches Ekzem durch Lack; hämoklasischer Chok). S. 266.

Chronisches Ekzem, trocken mit Neigung zu Lichenifikation an den Händen, mit Bläschenbildung an den Ellenbogen. Nach Intrakutanprobe und Pinselung mit Lack hämoklasischer Chok: Polynukleäre nach 75 Minuten von 8000 auf 5500 vermindert, nach 2 Stunden wieder auf 8000 gestiegen.

Gougerot, Carteaud u. J. Weil: Sclérodermie en plaques, en gouttes, en gouttelettes (ou pointillée). Forme de transition vers le lichen (Sklerodermie en plaques, en gouttes und in punktierter Form. Übergangsform zum Lichen). S. 267.

Es bestehen Übergänge von Sklerodermie en plaques bis zu kleinsten Formen, die klinisch durch polygonale Form und linienförmige Anordnung nicht vom Lichen zu unterscheiden sind. Es erhebt sich die Frage der Beziehung zwischen diesem und der Sklerodermie.

Gougerot, Joyeux u. J. Weil: Ulcération fuso-spirillaire térébrante perforant le prépuce (Fuso-spirilläre Ulzeration, das Präputium durchbohrend). S. 268.

Die an der Innenfläche des Präputiums aufgetretene Erosion war nach Ausbildung einer Phimose nach außen durchgebrochen. Reichlich Fusospirillen mit den gewöhnlichen Charakteren der Vincentschen, morphologisch von denen der Balanitis nicht zu unterscheiden.

Milian u. Périn: Taches pigmentaires de la muqueuse buccale. Mélanosarcome secondaire (Pigmentflecken der Wangenschleimhaut. Sekundäres Melanosarkom). S. 269.

Bei einem 50jähr. Manne waren zunächst Pigmentflecke an der Wangenschleimhaut links aufgetreten, auf deren einem sich dann ein Tumor entwickelte, der sich als Melanosarkom erwies. Es handelt sich nicht um ein Naevokarzinom. Rechts nur eine geringe Leukoplazie. Keine Zeichen von Syphilis, WR negativ. Die Pigmentierungen

Digitized by Google

der Wangenschleimhaut sind überwiegend syphilitischer Natur; man könnte hier eine Reihe: Syphilis, Pigmentflecken, Melanosarkom entsprechend der bekannten: Syphilis, Leukoplazie, Epitheliom konstruieren.

Fernet u. Bidault: Sur un cas de dermo-épidermite à levures (Torula) (Über einen Fall von Dermo-Epidermitis infolge von Hefen [Torula]). S. 271.

Auf der Vorderfläche beider Unterarme klinisch als nummuläres Ekzem erscheinende Affektion, gegen die Behandlung sehr resistent. Nachweis von Hefen der Art Torula. Geringe Hautallergie gegen Hefen, keine humorale Reaktion. Jod nicht vertragen, gute Wirkung von Sunoxol (sulfate d'oxyquinoléine). Es bestand sicher eine Infektion mit Torula, doch ist damit nicht gesagt, daß diese die ganze Affektion verursacht hatte.

Bidault: Pouvoir empêchant d'un colibacille de la peau sur les cultures de Trichophyton interdigitale (Priestley) (Hemmende Wirkung eines Kolibazillus der Haut auf Kulturen von Trichophyton interdigitale [Priestley]). S. 276.

Von der Affektion waren zunächst Kolibazillen, dann erst Trichophyton interdigitale gezüchtet worden, was den Verdacht eines hemmenden Einflusses ersterer auftreten ließ. Dieser wurde bei weiteren Untersuchungen mit Kulturen beider Pilze bestätigt; der gleiche hemmende Einfluß zeigte sich auch auf Epidermophyton inguinale, viel geringer auf Trichophyton gypseum. Die gleichen Erscheinungen wurden auch bei Verwendung von Darmkolibazillen beobachtet.

Gouin, J., A. Bienvenue, P. Daoulas u. M. Perès: Leucocytoréaction de la syphilis, 2e communication (syphilis conjugales et hérédo-syphilis) (Leukozytenreaktion der Syphilis, 2. Mitteilung [eheliche und kongenitale Syphilis]). S. 278.

Die Leukozytenreaktion besteht darin, daß die Leukozytenzahl am Morgen mit der 2 Stunden später nach einer inzwischen vorgenommenen Einspritzung eines Syphilismittels sich ergebenden verglichen wird. Als positiv wird eine mindestens 1000 betragende Steigerung betrachtet. Fällt die Reaktion negativ oder zweifelhaft aus, so muß sie nach einigen Wochen mit einem anderen Medikament wiederholt werden. Die Methode ergab eine wesentliche Unterstützung zur Feststellung der konjugalen und kongenitalen Syphilis, bei der sie sich der Serumreaktion überlegen zeigte.

Hissard: Eminences mamillaires sur les incisives et canines supérieures. Leur relation avec l'hérédo-syphilis (Warzenförmige Vorsprünge an den oberen Schneide- und Eckzähnen. Ihre Beziehung zur kongenitalen Syphilis). S. 285.

Es handelt sich um kleine warzenartige Vorsprünge an der Basis der Hinterfläche der betreffenden Zähne, die dem Tuberculum Carabelli gleichen. Die Anomalie ist sehr selten, sie wurde im ganzen viermal, dreimal bei sicherer, einmal bei wahrscheinlicher kongenitaler Syphilis gefunden. Alle Fälle betrafen Frauen, bei denen sämtlich auch ein Mangel des Processus xiphoideus bestand.

Sézary, A.: L'autohémothérapie dans la lèpre (Die Eigenblutbehandlung bei der Lepra). S. 289.

Es wurden subkutane oder intramuskuläre Einspritzungen von zuerst 5, dann weiter je 10 ccm Eigenblut angewendet. Sie beeinflußten gut subjektive Erscheinungen von seiten der Nerven, Lähmungen, Geschwürsbildungen, Hautinfiltrate, Fieber. Im wesentlichen wurden frischere Erscheinungen beeinflußt, bei älteren kommt die Methode nur zur Unterstützung anderer Behandlungsarten in Frage.

Huet, L.: A propos d'un cas de lichen plan buccal étendu et de sa guérison par traitement radiothérapique (Über einen Fall von ausgedehntem Lichen planus der Mundschleimhaut und seine Heilung durch Röntgenbehandlung). S. 292.

Der Fall war durch seine außerordentlich große Ausdehnung und seine Intoleranz gegen Arsen ausgezeichnet; Heilung durch gefilterte Bestrahlungen der Zervikodorsalgegend.

Milian u. Mircouche: Epithélioma cutané kystique (Zystisches Hautepitheliom). S. 294.

Intrakutaner beweglicher Tumor an der Außenfläche des linken Beins. Exstirpation. Es zeigen sich kleine Hohlräume in hartem Gewebe, histologisch Basalzellenepitheliom mit großen Epithelhaufen, deren Zentrum degeneriert ist; es ist das Bild des Zylindroms.

Edelman, A.: Erythème annulaire centrifuge squameux (Erythema annulare centrifugum mit Schuppenbildung). S. 295.

Der Fall ist von den meisten bisher veröffentlichten unterschieden durch die kleienförmige Schuppung im Bereiche der pigmentierten Eruption und die follikuläre Infiltration an den Stellen der peripheren Ränder. Es schienen Beziehungen zur Menstruation zu bestehen. Gute Beeinflussung durch Einspritzung von Urotropin.

E. Levin-Berlin.

Digitized by Google

Mitteilungen aus der Literatur

Thermische und traumatische Hautschädigungen

Schreiner, K.-Graz: Die Therapie der Verbrennungen. (Dermat. Kl.) Wien. klin. Wschr., 1930, Nr. 28, S. 871.

Dringend zu warnen ist vor Jodoformbehandlung. Das Hebrasche Wasserbett verwirft Verf. besonders bei schweren Fällen, da es durch Erzeugung starker Blutdrucksenkungen deletär wirken kann, ebenso die Abtragung der Schorfe (zwecks Verhinderung des Eintritts weiterer Giftstoffe in den Kreislauf). Auch von der viel geübten Tanninbehandlung konnte Verf. nichts Bemerkenswertes sehen; man wendet sie in der Grazer Klinik sehr selten an. Verf. machte Versuche mit Vasano (kampfersaures Hyoscyamin + Scopolamin), sah aber keine regelmäßigen Erfolge. Nur bei Fällen von großer Unruhe, Verwirrtheit und Erbrechen sollten Injektionen hiermit versucht werden. An der Grazer Klinik wird folgendermaßen behandelt: Eröffnung der Blasen, Zykloformsalbenverbände. Eventuell Tetanusseruminjektionen. Bei Unruhe Vasano. Dann Infusionen von 500 ccm phys. NaCl-Lösung + 0,5—1,0 Adrenalin. Sofortiger Beginn mit Digitalistherapie. Klysmata oder Trinken von Tee, Zitronensaft, Kaffee. Absolute Ruhe. Beim täglichen Verbandwechsel Wiederholung der Infusionen. Bei Beginn der Eiterung gegen Kräfteverfall Nährklysmen. Bei Darmreizung Belladonnazäpfchen oder Tanninclysma. Ernährung bleibt flüssig: Milch, Schleimsuppen, etwas Alkohol. Bei gutem Allgemeinbefinden vom sechsten Tage an vorsichtig 15 Minuten warme Bäder. Allmählicher Ersatz der Zykloformdurch Bor- und später Pellidol- oder Arg.-Salbe. H. Colman-Berlin.

Arznei- und gewerbliche Schädigungen. Dermatitis artificialis

Lane, J. E., u. M. J. Strauß: Toilet Water Dermatitis, with Especial Reference to „Berlock" Dermatitis (Toilettewasser-Dermatitis mit besonderer Berücksichtigung der „Berlock-Dermatitis"). J. amer. med. Assoc., Bd. 95, Nr. 10, S. 717.

Kritische Darstellung der Literatur über die zuerst von Freund mitgeteilte Erkrankung, die als „Berlock-Dermatitis" (Rosenthal), als „Dermite pigmentée en forme de coulée" (Du Bois), als „Dermatitis des rinnenden Tropfens" (Stein) beschrieben wurde. Bei den mitgeteilten Fällen scheint das Bergamottöl die Ursache der Dermatitis gewesen zu sein. Der Fall von Lane und Strauss betrifft einen 45jähr. Mann, der nach körperlicher Übung, aber ohne sich der Sonne auszusetzen, „Vervaine" (ein Toilettenwasser, welches neben anderen Essenzen auch Bergamottöl enthält) verwandt hatte. Am folgenden Tage ausgesprochene Dermatitis am Rücken und an der Vorderseite der Brust mit den typischen Linien durch das Hinabfließen. Die Dermatitis hielt einige Tage an; es folgte eine deutliche Pigmentierung, die erst allmählich nach 1—2 Monaten verschwand. Bei anderen Personen gelang es nicht, durch dasselbe Toilettenwasser und Ultravioletthestrahlung eine Dermatitis hervorzurufen. F. Juliusberg-Braunschweig.

Sulzberger, M. B., u. C. B. Weinberg: Dermatitis due to Insect Powder (Dermatitis durch Insektenpulver). J. amer. med. Assoc., 1930, Nr. 2, S. 111.

Die 33jähr. Haushälterin litt an einer schweren, stets rezidivierenden ekzematösen Dermatitis mit starker Beeinträchtigung des Allgemeinbefindens. Die übliche äußere Behandlung führte zu keinem Erfolg. Die bekannten Untersuchungsmethoden mit den meist gebrauchten Proben (Nahrungsprotein usw.) gaben keine Resultate. Mit der Läppchenmethode wurde festgestellt, daß die Haut der Pat. gegen ein in ihrem Arbeitsraum verwendetes Insektenpulver (black flag insect powder, Pyrethrum enthaltend) sehr überempfindlich war. Fernhaltung des Pulvers führte zu einer schnellen Heilung. Der Fall zeigt den Wert der Läppchenmethode bei Fällen von ekzematöser Dermatitis. Viele Dermatitiden von diesem Typus werden irrtümlich auf innere Ursachen wie Nahrungsstoffe, endokrine Störungen, metabolische Produkte oder Herdinfektionen zurückgeführt, während die richtige Anwendung der Läppchenmethode zu einer Aufdeckung und Fernhaltung des schädlichen äußeren Reizstoffes führen würde. F. Juliusberg-Braunschweig.

Babalian u. Reitlinger: Troubles causes par les colorants des fourrures. Troubles cutanés et troubles respiratoires (Störungen infolge von Färbemitteln von Pelzwerk. Haut- und Respirationsstörungen). Paris méd., 1930, Nr. 28, S. 39.

Die Färbung des Pelzwerks geschieht mit den als Ursole bezeichneten Teer-

Digitized by Google

derivaten, die stark sensibilisierend wirken. Man beobachtet die Ursolkrankheit bei Pelzarbeitern und die Dermatitis bei Personen, die gefärbte Pelze tragen. Erstere äußert sich in Jucken an den unbedeckten Körperteilen, besonders den Händen, Ekzem, Lichen Vidal, ferner in Affektionen der Luftwege, Asthma, das schon vor den Hauterscheinungen und ohne daß es zu diesen kommt, auftreten kann, Ödem der Augenlider, Konjunktivitis. Die Erscheinungen sind gegen Behandlung sehr rebellisch und halten an, solange die Beschäftigung fortgesetzt wird. Die Dermatitis infolge des Tragens von gefärbtem Pelzwerk tritt nach kürzerer oder längerer Zeit auf; charakteristisch ist die Lokalisation am Halse. Sie kann akut, subakut, chronisch verlaufen. Die biologischen Proben haben für die Diagnose nur zweifelhaften Wert. Es handelt sich um örtliche Reizung, nicht um Allergie, da anaphylaktischer Chok nicht nachgewiesen werden konnte. Vielleicht spielt in manchen Fällen auch die Photodynamie eine Rolle. E. Levin-Berlin.

Hecht, O.-Hamburg: Die Hautreaktionen auf Insektenstiche als allergische Erscheinungen. Sonderabdruck aus Zoolog. Anzeiger, Bd. 87, H. 3/6, S. 145 u. H. 9/10, S. 231. Verlag Akadem. Verlagsgesellschaft m. b. H., Leipzig 1930.

Verf. hat den allergischen Charakter der quaddelförmig-erythematösen Insektenstichreaktionen dadurch nachgewiesen, daß ihm sowohl bei Bettwanzen wie bei Anopheles maculipennis Übertragungen der Empfindlichkeit auf un- bzw. anders empfindliche Personen gelungen sind. Umgekehrte Übertragungsversuche (Serum der Un- und Andersempfindlichen auf Personen mit Quaddelreaktionen) sind negativ verlaufen. W. Frei-Berlin.

Strahlentherapie und Strahlenschädigungen

Freund, L.-Wien: Die Lichtabschirmung durch die Hornschicht der Epidermis. Strahlenther., Bd. 36, H. 4, S. 721.

Psoriasisschuppen, welche auf der photographischen Platte nach Röntgenbestrahlung kaum einen Effekt hervorbrachten, hatten bei der geringeren Empfindlichkeit der Haut eine augenfällige Filterwirkung. Die Veränderungen, welche Röntgenstrahlen in chemischen Präparaten erzeugen, gehen mit jenen, welche sie in lebendem Gewebe hervorrufen, nicht genau parallel (weshalb die Angaben der chemischen Radiometer nur Annäherungswerte sind). E. Kottmaier-Mainz.

Fraifeld, A.-Moskau: Über die Behandlung mit roten und infraroten Strahlen. (Abt. f. physikal. Ther. d. Kremlkrankenh.) Ther. Gegenw., Jg. 71, H. 9, S. 410.

Rotlichtstrahlen wurden mit gutem Erfolg angewandt u. a. Indikationen bei Herpes zoster (tägl. 20 Minuten bei 50 cm Entfernung). Auffallend dabei die Schmerzlinderung. Ferner bei Ulzera verschiedener Provenienz, vor allem bei Ulzera infolge Diathermieverbrennung, sie unterstützen die tiefe Hyperämie und sind granulationsbefördernd. Die infraroten langwelligen Strahlen, zwischen rot und den sogenannten elektrischen Strahlen von Hertz liegend, bewirken Vermehrung der roten Blutkörperchen um 15—25% auf 5—6 Wochen anhaltend, die Leukozyten nehmen ab. Indikationen: Anämie, Leukämie, ferner infolge lokaler Hyperämie: bei Gelenkrheumatismus, Pleuritis usw., und infolge ihrer schmerzstillenden Wirkung bei Neuralgien. Benoit stellte dann die antagonistische Wirkung der infraroten Strahlen gegenüber den Röntgenstrahlen fest und verwandte sie dementsprechend bei Röntgenschädigungen. Die Resultate sind um so besser, je eher man die infraroten Strahlen anwendet, die auch prophylaktisch angewendet werden können. Kontraindikationen: Lungentuberkulose, maligne Tumoren. F. Ortmann-Magdeburg.

Mona Spiegel, A.-Wien: Sekundäre Ultravioletts trahlung und ihre biologische Wirkung. (Labor. f. Lichtbiologie und Lichtpathologie am Physiol. Inst. d. Univ.) Klin. Wschr., 1930, Nr. 35, S. 1615.

Die Versuche der vorliegenden Arbeit gehen darauf hinaus, den Effekt der Röntgen- und der durchdringenden Radiumstrahlung dadurch zu verstärken, daß man die bei Einwirkung dieser Strahlen auf bestimmte Salzkristalle durch Fluoreszenz entstehende ultraviolette Strahlung mit heranzieht. Experimente an Eiweißlösungen, roten Blutkörperchen und Paramäzien zeigen, daß das gelingt. W. Frei-Berlin.

Fuhs, H., u. I. Konrad-Wien: Zur Grenzstrahlenbehandlung der Hautkrankheiten mit besonderer Berücksichtigung der Dosierungsfrage. (Univ.-Klin. f. Dermat. u. Syphilidol.) Wien. klin. Wschr., 1930, Nr. 34, S. 1053.

Tabellarische Zusammenstellung der Dosierung der Grenzstrahlen mit kurzen

Digitized by Google

therapeutischen Bemerkungen. Nur die Dermatosen werden angeführt, bei denen Verff. sich wirklich von der therapeutischen Wirksamkeit der Grenzstrahlen überzeugen konnten. Es wird mit Strahlenhärte 0,0292 in Al, resp. 0,24 in Cellon gearbeitet; gemessen wird am Ort der Strahlungsanwendung mit dem großen Küstnerschen Eichstandgerät; die Strahlenquantitätsdosis wird mit R bezeichnet. Mit 100 bis 200 R werden bestrahlt Ekzeme, Psoriasis, Verrucae planae, bis zu 300 R Acne variolif., Paronychien, Mycosis fungoides, Pemph. benignus, Sycosis simpl., bis zu 500 R Alopecia areata, inveter. Ekzem, Furunkulose, Trichophytia prof., 600 R gibt man bei Hydrosadenitis, Tbc. ulcerosa, Psoriasis inveterata. Bis 800 R bei Verrucae vulgares, 1000 R bei Clavi plant., bis 1200 R bei Darier, Myc. fung., Tumoren, Naevus flammeus, bis 1500 R bei Angioma cav., Basalzellenkarzinom, Bubo ex ulc. moll., Lupus vulg., bis 2000 R bei Lymphogranulomatosis ing. Wiederholung kann mehrmals gemacht werden, aber nur bei Dosen unter 2000 R. Vorsicht ist stets wegen der noch nicht langen Erfahrung geboten; Intervall bei Dosen unter 500 R 2—3, über 500 R 3—4 Wochen. Scharfe Abdeckung wegen der häufigen Pigmentierung zu vermeiden. Kranke, die vorher mit anderen Strahlen behandelt waren, sollen von der Grenzbestrahlung ausgeschlossen sein. Bei den meisten hier nicht angeführten Dermatosen sahen Verff. keine besonderen Erfolge mit dieser Bestrahlungsart. H. Colman-Berlin.

Gfrörer, O.-Jena: Über die Eichung von Grenzstrahlröhren. (Physikal. Labor. d. Lichtabt. d. Univ.-Hautkl.) Strahlenther., Bd. 36, H. 4, S. 786.

Netzschwankungen beeinflussen in der Grenzstrahltechnik die Emission wesentlich stärker als in der Röntgentechnik. Entweder muß man deshalb automatisch arbeitende Regler verwenden oder dauernd selbst kontrollieren und nachregulieren. Die Spannungsangaben der primären Voltmeter können, soweit es sich um Sekundärspannungen handelt, keinen Anspruch auf Genauigkeit machen. Bei gleichen elektrischen Energien an der Röhre ergeben die einzelnen Röhren unter sich Emissionsunterschiede von mehreren 100%. Mit ungeeichten Röhren zu arbeiten kann nur zu Zufallserfolgen oder unerwünschten Reaktionen führen. Von den Faktoren, Stromstärke (Milliamperezahl), Spannung in KV. max. und Entfernung Fenster—Haut beeinflussen Spannung und Entfernung die Emission wesentlich, Stromstärke in geringerem Maße. Die zur Zeit im Handel befindlichen Grenzstrahlapparate ergeben bei gleicher Stromstärke und Spannung an ein und derselben Röhre annähernd gleiche Strahlenmengen. E. Kottmaier-Mainz.

Welsch, K.-Erlangen: Die Salbenbehandlung der bestrahlten Haut. (Univ.-Frauenkl.) Münch. med. Wschr., 1930, Nr. 35, S 1489

W. berichtet von guten Erfolgen mit der „Raderma"-Salbe bei Röntgenschädigungen. Außerdem hat die Salbe sich als gutes Prophylaxemittel für diese Schädigungen bewährt. Die Radermasalbe, die von Wintz-Erlangen angegeben worden ist, hat folgende Zusammensetzung: Adeps lanae 21%, Vaseline 33%, Ol. termin. 18%, Psid. pyrif. 12%, Rumex 16%. H. Sprafke-Chemnitz.

Kosmetik

Blumenthal, F.-Berlin: Kosmetische Richtlinien für die ärztliche Praxis. (Univ.-Hautkl.) Ther. Gegenw., 1930, H. 8, S. 357.

Die interessanten Ausführungen behandeln die kosmetischen Resultate bei allen möglichen dermatologischen Behandlungsmethoden, besonders auf dem Gebiete der Naevusbehandlung. Teilweise handelt es sich um Dinge, die den Dermatologen wohlbekannt sind, immerhin verdienen die Erfahrungen des Verf.s die Lektüre der Originalausführungen, die in der Indikationsstellung der verschiedenen in Betracht kommenden Behandlungsmethoden bei den einzelnen Störungen von den Kenntnissen des Verf.s Rechnung ablegen. F. Juliusberg-Braunschweig.

Mackenna, R. M. B.: Modern Cosmetic Preparations (Moderne Schönheitsmittel). Brit. med. J., 1930, N. 3619, S. 899.

Die fortgesetzte Verwendung der im freien Verkauf vertriebenen Toilettenmittel kann sehr wohl zur Entstehung von Komedonen, Akne, Rosazea, sogar von Ulcus rodens und Epitheliom Anlaß geben. Bei manchen Frauen wirkt die in solchen Präparaten vielfach enthaltene Borsäure irritierend auf die Haut. Verf. gibt die chemischen Bestandteile mehrerer solcher Salben an, die an sich nicht schädlich sind; nach jahrelang fortgesetztem Gebrauch werden dann die Talgdrüsen oft geschädigt, so daß die normale Sekretion leidet. Bei brüskem Aussetzen zeigt sich die

Digitized by Google

Haut alsdann trocken und rissig. Man verordnet zweckmäßig Abwaschungen etwa mit: R. Hydrarg. perchlor. 0,01, Glyzerin 2,5, Spirit. vin. rect. 5,0, Aq. dest. ad 30,0 und Schutz gegen Sonnenlicht auf etwa 14 Tage. Zum Färben der Haare werden jetzt meist die semipermanenten Paraphenylendiamin-Präparate verwendet. Gelegentliche Schädigungen sind nicht ausgeschlossen. Zum Bleichen der Haare werden verwendet Wasserstoffsuperoxyd im Verein mit Ammoniumhydroxyd, Jodium hypochlorit (Eau de Javel) und sogar Zyankali und Oxalsäure.

A. Philippi-Bad Salzschlirf.

Zirkulationsstörungen und Hämorrhagien

Rosenburg, A.-Mannheim: Zur Frage der Ungefährlichkeit der intravenösen Varizenbehandlung mittels Varico-Calorose nach Prof. Nobl. Münch. med. Wschr. 1930, Nr. 36. S. 1530.

R. berichtet von einem Fall, bei dem es zu auffälligen Haut- und Allgemeinerscheinungen nach Varico-Calorose-Injektionen zur Krampfaderverödung gekommen ist. Die ersten Injektionen, die nach Unterbindung der Vena saphena beiderseits gemacht wurden, hatte der Kranke gut vertragen. Auch die 2 Tage später ausgeführte Injektion verlief ohne Besonderheiten. Nach der 9 Tage hierauf gemachten Injektion bemerkte Pat. eine Schwellung des Gesichts, die er auf eine Erkältung zurückführte und weiter nicht beachtete. Bei der nächsten Injektion, die nach weiteren 8 Tagen erfolgt war, trat 2 Tage später Fieber und erneute Schwellung des Gesichts auf. Auch an der Injektionsstelle soll eine leichte Rötung und Schwellung vorhanden gewesen sein. Da 8 Tage später, als der Kranke zur erneuten Behandlung in die Sprechstunde kam, keinerlei Erscheinungen mehr vorhanden waren, wurden wiederum Injektionen in die Varizen gemacht. Diesmal traten außer Schwellung des Gesichts heftige Kopfschmerzen und Eiweiß im Urin auf. Die Schwellung des Gesichts ging erst nach mehreren Wochen zurück. Der Urin wurde vollkommen eiweißfrei. Die Ursache für diese Erscheinungen sieht Verf. nicht in dem verwendeten Injektionsmittel, sondern glaubt die Symptome auf eine Anaphylaxie zurückführen zu müssen, die durch den raschen Abbau der Thromben bedingt war.

H. Sprafke-Chemnitz.

Tagesgeschichtliche Nachrichten

Die Société Française de Dermatologie et de Syphiligraphie hat beschlossen, nachfolgende während des Kriegs ausgeschlossen gewesene korrespondierende Mitglieder wiederum als solche zu führen: Buschke-Berlin, Djellaledin Mouktar-Konstantinopel, Finger-Wien, Jadassohn-Breslau, Efstratiou-Smyrna, Haralamb-Bukarest, Izzet Kiamil-Konstantinopel, Luisidi-Smyrna, Nékám-Budapest, Riehl-Wien, Rille-Leipzig, Rosenthal-Berlin, Török-Budapest, Touton-Wiesbaden.

Dr. Karl Landsteiner in New York erhielt für seine Entdeckung der Blutgruppen den Nobelpreis. Die Dermatologie verdankt ihm außerdem wichtige Arbeiten über experimentelle Syphilis, die Empfehlung des Dunkelfeldes für den Nachweis der Spirochaeta pallida und die Verwendung von Extrakten aus nichtsyphilitischen Organen zur WR.

Ernannt: Geh.-Rat Prof. F. Füllborn zum Direktor des Instituts für Tropenmedizin in Hamburg als Nachfolger des zurückgetretenen Ob.-Med.-Rates Prof. B. Nocht.

Habilitiert: Dr. V. Wucherpfennig in Münster i. W.

Gewählt: Prof. Arthur Jordan in Moskau und Dr. Oskar Sprinz in Berlin zu korrespondierenden Mitgliedern der Dänischen Dermatologischen Gesellschaft.

Prof. Eduard Arning in Hamburg feierte das 50jährige Doktorjubiläum. R.

Nachdruck (auch des Abschnittes „Tagesg. Nachr.") ist ohne Genehmigung des Verlegers nicht erlaubt

Verantwortlich für die Redaktion: für Originalabhandlungen und T. N.: Prof. Dr. J. H. Rille, Leipzig. Für Referatenteil und therapeutische Umfrage: Dr. Fritz Callomon, Dessau

Digitized by Google

Dermatologische Wochenschrift

Nr. 51 (Bd. 91) 20. Dezember 1930

Karl Ullmann

ZU SEINEM 70. GEBURTSTAG 27. SEPTEMBER 1930 GEWIDMET

*

Hochverehrter Herr Kollege!

Ihre Geburtstagsfeier läßt mich der Zeiten gedenken, da wir gemeinsam als Schüler und Assistenten der großen Wiener Meister unsere Ausbildung genossen. So unverrückbar die Grundlagen der Hebraschen Doktrinen dastehen, ist doch die moderne Dermatologie weit hinaus über sie fortgeschritten. Vielleicht war selbst dort, wo unsere Lehrer geirrt, ihr Irrtum auch nur ein Zeichen ihrer Größe. Mehr als einmal haben Sie gleich Ihrem vom Geiste des Fortschritts beseelten Lehrer Hans v. Hebra mutvoll die bessere Überzeugung verfochten ... es wird Ihnen unvergessen bleiben.

Mögen Sie heute an Ihrem Ehrentage in diesen Blättern, die ein bewährter Freundeskreis Ihnen widmet, etwas wie eine Entschädigung erblicken für manche getäuschte Hoffnung, wie sie ja keinem erspart bleibt, und einen Ansporn tätig und anregend noch weiterhin zu wirken — dies unser aufrichtigster Glückwunsch!

J. H. Rille.

Digitized by Google

Aus der dermatol. Abt. des Charlottenburger städt. Krankenhauses

Über Keratosis follicularis und spinulosa (Lichen spinulosus) nach Salvarsan- bzw. Arsenverabreichung

Von

Prof. Dr. C. Bruhns

Mit 3 Abbildungen im Text

Das in der Literatur gelegentlich beschriebene Auftreten von Verhornung der Hautfollikel im Anschluß an Salvarsan bzw. an organische Arsenpräparate wird immer als ein sehr seltenes Vorkommnis bezeichnet. In seiner überaus eingehenden Studie über die Arsentherapie auf Grund biochemischer Tatsachen betont Ullmann die Berechtigung der Auffassung, daß es bei Dermatitisformen auch nach organischen As-Präparaten (Salvarsan u. a.) das abgespaltene As-Ion ist, das, in die Haut dringend oder dort sich abspaltend, diese reizt oder beeinflußt. Ich habe nach zwei schon früher demonstrierten Fällen von solcher Follikelkeratose in letzter Zeit einen sehr typischen dritten Fall beobachtet und möchte hier kurz zu dieser Frage Stellung nehmen. Ich gebe zunächst das Wesentliche der drei Beobachtungen wieder.

1. Fall (dem. in der Berl. Dermat. Ges. vom 20. 6. 1922).

23jähriger Mann. Innere Organe o. B., nichts von Tuberkulose. Infektion mit Lues 1920. Während zweiter Salvarsankur Ikterus. Bei dritter Kur zeigte sich nach 8,75 Neosalvarsan Anfang März 1922 starke, vielfach nässende Salvarsandermatitis über dem ganzen Körper. An Handtellern und Fußsohlen hatten sich schuppende und keratotische Stellen gebildet. Unter zahlreichen Pustel- und Abszeßbildungen und reichlicher diffuser Schuppung war die Dermatitis Anfang Juni bei indifferenter Salbenbehandlung (Borsalbe usw.) zum größten Teil abgeheilt. Jetzt (Anfang Juni) entsteht etwas Neues: Auf dem medialen Teil des Rückens, vom Nacken bis zur Kreuzgegend herabreichend, hat sich eine Keratose der Hautfollikel entwickelt (Abb. 1). Die Follikel stellen bis stecknadelkopfgroße, kegelförmige Erhebungen dar mit zentralem schwärzlichem Hornpfropf, der sich auf seitlichen Druck exprimieren läßt, nach der Entleerung des Pfropfes bleibt eine trichterförmige Öffnung sichtbar. Beim Überstreichen der keratotischen Follikel hat man ein ausgesprochenes Reibeisengefühl. Spinulöse Hornfäden, die aus dem Follikel herausragten, waren nicht sichtbar. Die Follikelbasis ist teilweise etwas rötlich. Namentlich am Rand der befallenen Bezirke löst sich die Eruption in gruppierte und einzelstehende keratotische Follikel auf. Ähnliche Follikelveränderungen finden sich in breiten Streifen herabziehend von den Schultern zur Brust, von da zum Abdomen, ferner auch an den Oberschenkeln. An letzterer Stelle stehen die Follikel mehr einzeln. In nicht besonders starker Ausbildung ist an der Streckseite der Ober- und Unterarme Keratosis follicularis vorhanden. Pat. gibt mit großer Bestimmtheit an, daß er vor diesem Salvarsanexanthem überall eine ganz weiche und glatte Haut gehabt hätte. Außer den erwähnten Follikelveränderungen zeigt die Haut noch viele Narben früherer Follikulitiden und Abszesse, an einzelnen Stellen noch nicht ganz abgeheilte Pyodermien.

Die Haut der Hände und Füße ist jetzt vollkommen glatt geworden. Die Nägel sind an der Oberfläche etwas rauh, aber sonst o. B. — Bei Untersuchung des Urins werden am 4. Juli keine pathologischen Arsenmengen gefunden.

Verlauf der Follikelveränderungen: Bis Ende September ($3^1/_2$ Monate nach ihrem Beginn) sind die Stellen am Rücken noch nicht wesentlich verändert, während an Brust und Abdomen die Hornbildung geringer geworden ist. Ein Teil der keratotischen

Digitized by Google

Follikel ist ganz reaktionslos, einige sind aber auch jetzt noch leicht entzündlich gerötet. Hier und da, aber nur vereinzelt, ist sogar der schwärzliche Pfropf von einer kleinen Eiterbildung umgeben.

Nach dieser Zeit entzieht sich der Patient weiterer Beobachtung.

2. Fall (dem. in der Berl. Dermat. Ges. vom 10. 11. 1925).

50jährige Frau, die, im übrigen gesund, wegen eines seit mehreren Wochen bestehenden durchaus typischen Lichen ruber planus an beiden Beinen (Ober- und Unterschenkel, hauptsächlich an den Streckseiten) erst Solarsoneinspritzungen (im ganzen 17,5 g) und dann noch von einer 1%igen Natrium-arsenicosum-Lösung 8,5 g erhalten hatte. Äußerlich wurde Lenigallol- und Tumenolammoniumsalbe (2- und 5%ig) angewendet. Drei Monate nach Beginn der Behandlung, während die Arseneinspritzungen immer fortgesetzt wurden, ist der Lichen ruber unter Zurücklassung von Pigmentation äußerlich ganz abgeheilt. Jetzt aber traten auf der Innenseite des rechten Oberschenkels, in geringem Grade auch am linken Oberschenkel, auf dem Boden der von dem Lichen zurückgebliebenen Pigmentation leichte Follikelschwellungen auf, die am rechten Oberschenkel in ihrer Hauptmasse einen breiten gleichmäßigen Herd darstellt, in der Umgebung aber Gruppen von verhornten Follikeln und einzeln stehende solcher Knötchen bildeten (Abb. 2). Am linken Oberschenkel sind die gleichen Follikelveränderungen in etwas streifenförmiger Anordnung zu sehen. Die einzelnen geschwollenen Follikel sind knapp stecknadelkopfgroße. kegelförmige, spitz zulaufende Knötchen mit einer Hornkuppe bzw. einem ganz kurzen Hornstachel. Sie gleichen der Einzelform der Keratosis follicularis (Lichen pilaris) oder auch den Efflorescenzen von Lichen acuminatus, beim Darüberstreichen hat man ausgesprochenes Reibeisengefühl. Deutliche Entzündungserscheinungen an den Knötchen sind nicht vorhanden. Es besteht kein Jucken.

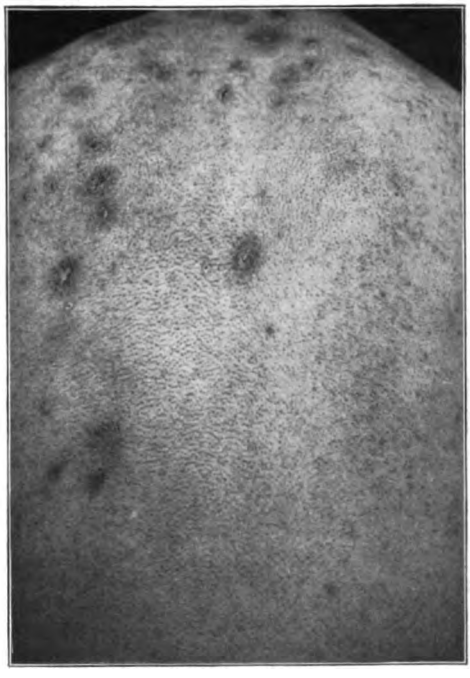

Abb. 1. Keratosis follicularis am Rücken nach Salvarsan

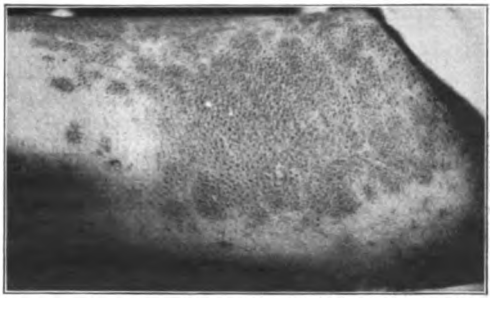

Abb. 2. Keratosis follicularis am Oberschenkel nach Arsen

Das im wesentlichen unveränderte Bestehen der keratotischen Follikel konnte während zweier Monate konstatiert werden, dann blieb die Patientin aus der Beobachtung weg, und es läßt sich nicht angeben, wie lange die Keratose zu ihrer Rückbildung brauchte.

3. Fall. 35jährige Frau, innere Organe o. B. Infektion mit Lues 1929. Pat. machte nach vorangegangener ganz unvollkommener Behandlung vom 8. Mai 1930 an ihre erste richtige Kur (Bi + Neosalvarsan) durch, bekommt wegen leichten Übelbefindens

Digitized by Google

nach Neosalvarsan dieses in Strontiuran. Auf Bi entsteht leichte Stomatitis. Nach langsamer Kur (bis 19. 6. 1930 im ganzen 9,5 Bi und 1.95 Neosalvarsan) tritt Ende Juni unter erheblichem Jucken am Stamm eine Anschwellung der Follikel ein in der Form einer Keratosis follicularis (Abb. 3). In der Mitte der knapp stecknadelkopfgroßen Follikel ist ein Hornpfropf deutlich erkennbar. Lokalisiert sind diese Verhornungen am Rumpf, und zwar vorn in der Gegend der Mammae und am unteren Teil des Abdomens vorn und hinten und auch unterhalb der Inguinalfalten. Die geschwollenen Knötchen sind teilweise leicht gerötet. Die keratotischen Follikel stehen in Herden zusammen, die sich nach außen in gruppierte und einzeln stehende verhornte Follikel auflösen. Beim Darüberstreichen ist starkes Reibeisengefühl vorhanden. Auch an der Streckseite der Oberarme ist eine starke Verhornung der Follikel vorhanden, wie bei einer ungewöhnlich stark ausgebildeten typischen Keratosis pilaris. Die Arsenzufuhr wird unterbrochen.

Abb. 3. Keratosis follicularis am Rücken nach Salvarsan

An den Fußsohlen haben sich beiderseits zahlreiche, über die ganzen Sohlen gleichmäßig verstreute, haselnußgroße, unscharf begrenzte, gelbe keratotische schwielige Efflureszenzen ausgebildet. Die Hände zeigen ebenfalls, aber nur in geringem Grade, eine unregelmäßige hornige Schuppung.

Pat. verreist jetzt auf 4 Wochen. Nach dieser Zeit sind die keratotischen Follikel noch in ähnlicher Weise sichtbar, das Jucken ist aber geringer geworden. Die Schuppung der Füße ist jetzt besonders ausgesprochen in den mittleren Partien und an den Hacken; hier sind zahlreiche flache, hornige, linsengroße und größere Schwielen sichtbar. Die Hände sind jetzt wieder ganz glatt.

Unter intravenöser Ekzebrolbehandlung läßt das Jucken weiter nach. Der Rückgang der Follikelkeratose geht aber sehr langsam vor sich. Anfang Oktober ist die Haut durchweg ziemlich glatt geworden, auch an den Streckseiten der Oberarme besteht jetzt nur noch eine geringe, wohl schon ursprünglich vorhanden gewesene Keratosis pilaris, die auch an den Unterschenkeln in gleicher Weise sichtbar ist. An der Oberfläche beider Mammae sieht man noch die Follikel leicht geschwellt und hat auch hier beim Streichen von unten nach oben noch ein leichtes Reibeisengefühl. Einige unregelmäßig verstreute kleine ekzematöse Stellen sind wohl als Folge von Kratzeffekten aufzufassen. Die Haut der Füße ist ganz glatt geworden.

Überblicken wir diese drei Fälle, so haben wir also bei der ersten Beobachtung das Bild einer Keratosis follicularis mit besonderer Lokalisation, die etwa drei Monate nach Beginn einer ausgedehnten Salvarsandermatitis sich ausgebildet hat. Bei der zweiten Patientin ebenfalls eine Keratosis follicularis, die nach vorhergegangenem Lichen ruber planus, der mit Solarson und Natrium arsenicosum behandelt war, unmittelbar anschließend an diese Behandlung etwa drei Monate nach Beginn dieser Therapie entstand. Im dritten Fall handelt es sich um eine Kranke, die während einer Salvarsanbehandlung, ohne daß Luessymptome auf der Haut vorhanden waren und ohne daß irgend eine lokale Behandlung auf der Haut

Digitized by Google

stattgefunden hatte, die Erscheinungen der Keratosis follicularis am Rumpf und an anderen Stellen bekam. In allen Fällen waren die Follikelverhornungen, obgleich die Salvarsan- resp. Arsenzufuhr abgebrochen wurde, nach mehreren Monaten noch nicht ganz verschwunden, aber doch zeitweise zurückgebildet.

Histologischer Befund. Fall 1: An einem kleinen, mehrere der verhornten Follikel in sich schließenden exzidierten Hautstück der Rückenhaut erkennt man Folgendes: Der tulpenförmig erweiterte Follikel öffnet sich in breiter Ausdehnung nach außen. Er ist ganz ausgefüllt von geschichteten Hornmassen, die sich in den peripheren Teilen etwas netzartig aufsplittern. In der Mitte erkennt man das schmale und kurze Bruchstück eines Haares. Nach außen quillt die Hornmasse etwas hervor, buchtet sich nach rechts und links ein wenig aus und bildet eine mäßige Auflagerung auf der Follikelöffnung. In der Hornmasse sind vereinzelte Kerne sichtbar. Stratum lucidum granulosum und Rete Malpighi sind normal vorhanden, dort, wo sie den Follikel umziehen, stellenweise im ganzen etwas verschmälert. In der Umgebung des Follikels sieht man mehrfach leichte Rundzellenanhäufung.

An anderer Stelle sieht man einen noch bedeutend stärker zystisch erweiterten Follikel ebenfalls ganz mit Hornmassen angefüllt, ein Rest vom Haar ist hier nicht mehr sichtbar. Da, wo die Hornmasse auf beiden Seiten von der Mündung des Follikels auf das Oberflächenepithel übergreift, ist die Hornschicht eine kurze Strecke verdickt und aufgesplittert. Wo aber das Epithel die fast kreisrunde Zyste mit ihrem Horngehalt umgibt, ist sie zum großen Teil erheblich verschmächtigt. Auch um diese Zyste leichte Rundzellenhäufungen. Das Epithel zwischen den Follikeln ist ganz normal, die Hornschicht nicht verdickt. Es sind keine Talgdrüsen sichtbar. Schweißdrüsen anscheinend normal.

Fall 2: In dem zur Verfügung stehenden, vom Oberschenkel exzidierten Hautstück sieht man einen tulpenförmig erweiterten Follikel, der mit Hornmassen erfüllt ist, die auch rechts und links über den Rand des Follikels überquellen und in die sonst normale Hornschicht der Epidermis sich verlieren. In der Hornmasse sind keine Kerne farbbar. Keine Haarreste sichtbar, auch keine Talgdrüsen. Die Schichten des Epithels zeigen nichts Abnormes. An anderen Stellen sind noch einige stark erweiterte und tief hinabreichende Follikel von gleichem Charakter sichtbar, an einer Stelle münden zwei schräg aufeinander stoßende erweiterte Follikel mit einer Öffnung nach außen, neben einer der erweiterten ganz mit Horn angefüllten Follikelöffnungen sieht man einen rudimentären, wie zur Seite geschobenen kleinen Follikel mit einem Haarstumpf im Innern. Um die Follikel herum, aber auch zwischen ihnen unter dem Epithel, mäßig starke Infiltration von hauptsächlich Rundzellen, an einer Stelle den Raum mehrerer Papillen umfassend ein nach unten scharf abgegrenztes Infiltrat, das nach oben bis an das verdünnte Epithel reicht, Lückenbildung erkennen läßt und als Rest einer Lichen planus-Papel aufgefaßt werden muß.

Bei einem Follikel fällt auf, wie die Hornmasse weit über die Mündung hinausragt und hier eine rundliche erhebliche Auflagerung bildet.

Fall 3: Ein Stück von der Rückenhaut ist exzidiert. Das Bild gleicht sehr dem histologischen Befunde des Falles 1, nur ist keine umgebende Zellinfiltration vorhanden: Erweiterte trichter- und tulpenförmige Follikel, mehr oder weniger mit ziemlich homogener Hornmasse erfüllt, die teilweise etwas über die Mündung hinausragt. Keine sicheren färbbaren Kerne in der Hornmasse. Haare nicht mehr sichtbar. Talgdrüsen nur in ganz geringen Überresten vorhanden. Das Epithel zeigt nichts Wesentliches.

Zusammenfassung des histologischen Befundes. In allen drei Beobachtungen finden wir die stark erweiterten Follikel mit Hornmassen, die bei mehreren Follikeln über die Mündung hinausragen, angefüllt. Keine oder (in Fall 1) fast keine Parakeratose. Haarreste sind nur noch gering zu sehen, Talgdrüsen gar nicht oder sie sind atrophisch. Die Schichten des Epithels zeigen keine erheblichen Veränderungen. Zellinfiltration besteht in dem Fall 1 in leichtem Grade, in Fall 2 (vorangegangener Lichen ruber planus) in mäßigem Grade und fehlt im Fall 3.

Digitized by Google

Ich habe für die Veränderung der Follikel, die bei allen drei Kranken einen übereinstimmenden histologischen Befund zeigten, die Bezeichnung Keratosis follicularis gebraucht, bei allen 3 Fällen ragten die Hornstacheln makroskopisch nicht weit genug aus den Follikeln heraus, um den Ausdruck Keratosis spinulosa oder Lichen spinulosus zu rechtfertigen. Trotzdem zeigten aber alle 3 Fälle beim Darüberstreichen ausgesprochen das „Reibeisengefühl". Natürlich ist mit unserer Bezeichnung nicht gemeint, daß wir unsere Beobachtungen mit dem als Keratosis follicularis (nach UNNA suprafollicularis) s. Lichen pilaris sui generis bezeichneten Krankheitsbild in Parallele setzen, das, vorwiegend an den Streckseiten der Extremitäten lokalisiert, angeboren ist und zur Zeit der Pubertät besonders hervortritt. Wir haben uns aber längst daran gewöhnt, neben diesem ursprünglichen Krankheitsbild der Keratosis follicularis von einer erworbenen Keratosis follicularis zu sprechen, wie sie zustande kommt durch die verschiedensten äußeren Reize (Öle u. a., vgl. z. B. aus neuerer Zeit die charakteristischen Schilderungen von HUDELO und SÉZARY, RAVAUT und VIBERT u. a.). Diese Art von Keratosis follicularis ist ganz verschiedenartig auf dem Körper lokalisiert. Aber jedenfalls stimmt diese letztere Form, abgesehen von der Lokalisation und Entstehung, in der Einzeleffloreszenz, in dem klinischen Bild, der reibeisenförmigen Anhäufung von Hornkegeln an den Follikelmündungen (UNNA), der Schwellung der Follikel in Form einer permanenten Gänsehaut, doch mit der Natur der ursprünglichen als Keratosis follicularis bezeichneten Krankheit sui generis überein, um so mehr, als auch der histologische Befund der Einzelknötchen sich deckt. In dieser Form ist das Krankheitsbild der Keratosis follicularis s. Lichen pilaris nur als Symptom zu werten (RIECKE).

Nun sei auch gleich auf die Frage eingegangen, inwieweit die unten näher erwähnten Fälle, die als Lichen spinulosus nach Salvarsangebrauch beschrieben sind (STAUFFER, LEVY u. a.) mit den unseren, die wir als Keratosis follicularis bezeichneten, zusammengehören. CROCKER unterschied den Lichen spinulosus von der Keratosis pilaris s. follicularis durch seine herdförmige Anordnung und das Fehlen der entzündlichen Veränderungen (was heute sicher nicht mehr als zutreffend angesehen werden kann, bei beiden Krankheiten können entzündliche Zustände fehlen oder auch da sein, vgl. GIOVANNINI, GASSMANN u. a.) und durch die verhältnismäßig langen Hornstacheln. CROCKER berücksichtigte aber damals (1888) naturgemäß nur die angeborene Keratosis pilaris sui generis. Nach unseren heutigen Kenntnissen müssen wir wohl sagen, daß die Einzeleffloreszenzen des Lichen spinulosus sich von denen der Keratosis follicularis nur unterscheiden durch die langen Hornstacheln, sonst decken sie sich klinisch und histologisch. Die leichte Anschwellung der Follikel, das Vorhandensein eines zentralen Hornpfropfens, die Lokalisation an verschiedenen Körperstellen, das Auftreten in Gruppen, das klinische Reibeisengefühl, das ist beim Lichen spinulosus ebenso — das Reibeisengefühl nur öfters etwas stärker — zu finden, wie bei den erworbenen Arten von Keratosis follicularis. Es bleibt als Differenz tatsächlich nur die Länge des Hornstachels übrig, und so kann man in der Tat dies nur als einen quantitativen Unterschied zwischen Keratosis follicularis und Lichen spinulosus ansehen. Auch histologisch bestehen Übergänge, so

Digitized by Google

war bei unseren Fällen mehrfach zu erkennen, daß die Hornmasse, die makroskopisch nicht deutlich so stark verlängert erschien, wie es sonst der Fall beim Lichen spinulosus zu sein pflegt, doch über den Follikel hinausragte. Früher hielt Piccardt die Parakeratose für ein Charakteristikum des Lichen spinulosus, seit Becks Mitteilung wissen wir, daß die Parakeratose bei echter Keratosis spinulosa nicht vorhanden zu sein braucht. Ebensowenig braucht Entzündung da zu sein. In meinen Fällen wuchs der Hornstachel nicht wie in anderen Fällen dieses Namens 1—2 mm über den Follikel hervor, trotzdem zeigten meine Fälle dem Wesen nach im übrigen sicher Übereinstimmung mit denen Stauffers (vgl. auch die Abb. Stauffers mit meiner Abb. 3!) und anderen, die sie mit den Namen Lichen spinulosus benannten. Ähnlich, wie das Bild der Keratosis follicularis, müssen wir heute erst recht das Bild des Crockerschen Lichen spinulosus, der bei Lues, Tuberkulose, Trichophytie, Lichen planus vorkommen kann, nur mehr als Symptom, nicht aber als Krankheit sui generis werten. Aber auch hier kann anerkannt werden, daß der Lichen spinulosus in seinem Vorkommen bei jugendlichen Individuen, eventuell auch in der Form, wo auch noch aus den Schweißdrüsen und aus dem Epithel zwischen den Follikeln die Hornstacheln sich erheben (Beck), manchmal als Krankheit sui generis sich darstellen kann.

Werfen wir nun zum Vergleich noch einen Blick auf die in der Literatur mitgeteilten Fälle, die unter Hinzurechnung der als Lichen spinulosus bezeichneten einschlägigen Krankheitserscheinungen mit unseren Beobachtungen vergleichbar sind, so sind das nicht viel.

Stauffer nennt in seiner Betrachtung über Lichen spinulosus als Salvarsanexanthem 1927 die Mitteilungen von Olson, Jose May, Frei und Tachau und Ramel (die von mir 1922 und 1925 demonstrierten Fälle 1 und 2 hat Stauffer wohl nicht mit erwähnt, da sie unter der Bezeichnung „Keratosis follicularis nach Salvarsandermatitis“ und „Ungewöhnliche Form einer Arsenkeratose“ vorgestellt wurden). Der von Stauffer mit angeführte Olson erwähnt übrigens ähnlich wie in unseren Fällen auch nicht eigentlich den spinulösen Charakter, sondern spricht von „spitzigen harten Papeln, die eine reibeisenartige Beschaffenheit gaben“. May erwähnt nur ein generalisiertes Exanthem von geschwellten Follikeln mit Hornpfropf („Cors“), während Frei und Tachau, ebenso wie Ramel, die spinulöse Beschaffenheit der geschwellten Follikel hervorheben.

Zu den von Stauffer angeführten Fällen sei hinzugefügt, daß schon in den ersten Arbeiten über die lichenartigen Salvarsanexantheme von Buschke und Freymann betont ist, daß neben dem besonders ins Auge fallenden Lichen-ruber-planus-ähnlichen Effloreszenzen solche Follikelverhornung, die das reibeisenförmige Gefühl geben und dem Lichen ruber acuminatus ähnlich sind, vorkommen, aber sie treten hier nicht als isolierte Hautveränderung, sondern in Begleitung mit den anderen Lichenefflorescenzen auf.

Daß ferner das Bild des Lichen ruber acuminatus der Keratosis follicularis sehr nahe kommen kann, ist bekannt genug, bei der Demonstration meiner oben erwähnten 2. Beobachtung schilderte ich auch das Bild mit dem Ausdruck: „Ein Hornstachel erhebt sich neben dem anderen, die Oberfläche fühlt sich wie ein Reibeisen an, und das Bild erinnert sehr an Lichen acuminatus“. Später wies dann auch Mulzer bei Demonstration eines Falles von Lichen-spinulosus-ähnlichem Salvarsanexanthem sehr auf die Übereinstimmung mit dem Bilde des Lichen acuminatus und der Pityriasis rubra

Digitized by Google

pilaris hin. In der ausführlichen Arbeit von Em. Freund, in der bei dem beschriebenen Salvarsanausschlag auch die reibeisenförmige Hyperkeratose mit teilweiser Hornstachelbildung erwähnt wird, handelt es sich mehr um Herde von verruköser Beschaffenheit. Dagegen hat besonders auch Levy (fast gleichzeitig mit Stauffer) einen ausgeprägten Fall von nur spinulösem Lichen nach Salvarsan beschrieben. Hier treten die Knötchen ebenfalls 3 Monate nach einem vorangegangenen Salvarsanexanthem auf. Motta demonstrierte 1926 einen Fall von Keratosis pilaris im Verlauf einer Arsenikkur, die Affektion glich einer Pityriasis rubra pilaris. (Nähere Angaben fehlen leider in dem aus dem Portugiesischen stammenden Bericht.)

Nun erhebt sich aber vor allem die Frage, ob diese Follikelkeratosen durch das Salvarsan bzw. Arsen wirklich veranlaßt sind. In Stauffers und Levys Fällen, die im Verlauf untereinander und auch wieder mit meinem 1922 beobachteten Kranken eine große Übereinstimmung aufwiesen, insofern als bei allen drei Patienten eine ausgedehnte Salvarsandermatitis der Follikelkeratosis vorangegangen war, und diese Keratose erst nach Monaten entstanden war, ist natürlich auch an die Möglichkeit zu denken, daß eine Reizung durch vielleicht nicht ganz reine Salben, wie wir sie ja im Kriege oft genug beobachten konnten (Schmieröl usw.), die Follikelentzündung herbeigeführt habe. Bei meiner Beobachtung wäre es, da der Patient sich in Krankenhausbehandlung befand, wo die Salbe der gleichen Provenienz für viele Kranke in Anwendung kam, immerhin auffallend gewesen, daß nicht mehrere solcher Follikelkeratosen zur Beobachtung gekommen waren, wenn die Salbe die Schuld gehabt haben sollte.

Nun aber zeigt unsere dritte Beobachtung bei einer Pat. die gleichen Veränderungen von Follikelkeratose nach Salvarsangebrauch, ohne daß hier irgendwelche äußere Erkrankung und Behandlung stattgefunden hat. Hier ist in der Tat die Salvarsaninjektion als innere Ursache sicherlich am nächsten liegend. Das Auftreten der Keratosen an Fußsohlen und Handtellern bekräftigte die Annahme einer Arsenempfindlichkeit. Bei seinem zeitlichen Verlauf und der Unkompliziertheit der Behandlung spricht dieser Fall durchaus dafür, daß das Salvarsan außer seinen sonst häufig beobachteten Exanthemen auch gelegentlich nur einen Reiz auf den Follikelapparat auszuüben und diese Art von Keratosis hervorzurufen vermag.

Daß in Stauffers Fall die Probe mit der Salvarsanimpfung erst positiv, aber zur Zeit des Auftretens des Lichen spinulosus negativ ausfiel, beweist natürlich bei dem ja auch sonst bekannten häufigen schnellen Wechsel von Sensibilisierung und Desensibilisierung nichts gegen die Wirkung des Arsens.

In meinem zweiten Fall, welcher bei einem vorhandenen Lichen ruber planus nach Abheilung der Effloreszenzen eine Follikelkeratose zeigte, konnte der ursächliche Zusammenhang dieser Follikelveränderungen mit den Arseneinspritzungen vielleicht deshalb am ehesten zweifelhaft erscheinen, weil wir wissen, daß beim Lichen ruber planus auch Akuminatuseffloreszenzen, die von diesen Follikelkeratosen, wie oben erwähnt, kaum zu unterscheiden sein würden, auftreten können. Als besonders mar-

Digitized by Google

kanter Fall für letzteres Vorkommen sei die Beobachtung von Lortat-Jacob und Legrain erwähnt, die einen Lichen spinulosus im Anschluß an einen abgeheilten Lichen ruber mit 2—3 mm langen Hornstacheln (von vorangegangener Arsenbehandlung ist nichts erwähnt) auftreten sahen. Und auch P. Unna spricht von akuminaten, hautfarbenen, blassen Spitzpapeln nach Ablauf eines typischen Lichen planus (ebenfalls nichts gesagt von vorangegangener Arsenkur). In meinem Falle ist es jedoch der Umstand, daß gar kein Jucken vorhanden war bei dem Auftreten der Follikelverhornungen, der zwar keineswegs beweisend ist, aber doch wohl für die ursächliche Wirkung des Arsens sprechen könnte, und gerade durch das von mir beobachtete Vorkommen der geschilderten Veränderungen in dem 3. Fall, der ein ziemlich reines Bild darstellt, werden wir darin bestärkt werden können, daß auch bei der 2. Patientin mit einer gewissen Wahrscheinlichkeit das Arsen als Veranlassung für die Follikelkeratose in Betracht gekommen sein mag.

Zusammenfassung

Es werden drei Beobachtungen von Keratosis follicularis mitgeteilt, in denen mit Wahrscheinlichkeit die vorangegangene Salvarsantherapie (Fall 1 und 3) resp. Arsenbehandlung (Fall 2) als veranlassende Ursachen angesehen werden müssen, besonders Fall 3 spricht durch die Unkompliziertheit seiner Behandlung sehr für diese Ätiologie, während Fall 2 wegen des vorangegangenen Lichen ruber planus am unsichersten ist. Die Beobachtungen sind den wenigen mitgeteilten Fällen von Lichen spinulosus nach Salvarsanbehandlung an die Seite zu stellen.

Literatur

1. Beck, Dermat. Wschr., 1912, 55, S. 1459. — 2. Bruhns, Dermat. Z., 38, S. 124, u. Zbl., 18, S. 825. — 3. Buschke u. Freymann, Med. Klin., 1921, S. 809, u. Dermat. Wschr., 1921, 73, S. 945. — 4. Frei u. Techau, Arch. f. Dermat., Bd. 141, S. 152. — 5. Em. Freund, Giorn. ital. di derm. e sifilol., Bd. 67, S. 1198. — 6. Gans, Histol. d. Hautkrkh., Bd. 1. — 7. Giovannini, Arch. f. Dermat., Bd. 63, S. 1902. — 8. Hudelo, Bull. Soc. franç. Dermat., 1927, Nr. 3, S. 144. — 9. Levy, Giorn. ital. di derm. e sifilol., Bd. 69, S. 1030. — 10. Lortat-Jacob et Legrain, Bull. Soc. franç. Dermat., 1927. — 11. May, José, Ann. de Dermat., 1925, S. 55. — 12 Motta, Zbl., Bd. 25, S. 62. — 13. Mulzer, Zbl., 31, S. 414. — 14. Olson, Zbl., 21, S. 412. — 15. Piccardi, ref. Mh. Dermat., 1907, Bd. 45, S. 309 u. 1908, Bd. 46, S. 215. — 16. Ramel, zit. nach Stauffer. — 17. Ravaut u. Vibert, Bull. Soc. franç. Dermat., 1927, Nr. 4. — 18. Riecke, Lehrb. Haut- und Geschlechtskrkh. — 19. Sezary, Bull. Soc. franç. Dermat., 1927, Nr. 3, S. 139. — 20. Stauffer, Arch. f. Dermat., Bd. 154, S. 217. — 21. Ullmann, Zbl., 24, 97 u. 209. — 22. Unna, P., Zbl., 24, S. 594.

Aus der dermatologischen Station des Rothschildspitals in Wien

Über ein exanthematisch auftretendes Endothelioma cutis

Von

Prof. Dr. Hans Königstein

Krankengeschichte: 7. XII. 1925. A. B., 32jähr. Frau, aus deren Familienanamnese nichts Auffälliges zu erwähnen ist. In ihrer Kindheit Masern, Mumps, Keuchhusten. Im Jahre 1918, als Pat. 25 Jahre alt wurde, machte sich bei ihr eine Vergrößerung des Halses bemerkbar, zu gleicher Zeit traten auch nervöse Erschei-

Digitized by Google

nungen auf, später klagte sie gelegentlich über Magen- und Rückenschmerzen. Im August 1925 erschienen die ersten kleinen Flecken auf der Brust und breiteten sich langsam auf der Haut der übrigen Körpergebiete aus, um das Gesicht zuletzt zu ergreifen. Zu dieser Zeit wurde Pat. auch von Schmerzen in einzelnen Muskelgruppen belästigt, die von der Pat. zu den Erscheinungen des Rheumatismus gerechnet wurden.

Status praesens: Im Gesicht, auf dem Stamm, auf der Innenseite der Oberschenkel und an den großen und kleinen Labien ist ein Exanthem lokalisiert, das sich im allgemeinen aus stecknadelkopf- bis hanfkorngroßen papulösen Effloreszenzen zusammensetzt, die nur an einzelnen Stellen den Umfang einer Linse erreichen. Die kleinen Effloreszenzen sind von hellrotbrauner Farbe und formen sich an der Oberfläche zu einer Kegelspitze, während bei den größeren Effloreszenzen der hellrote Farbenton ausgeschaltet und eine dunkelgraubraune Farbe zurückbleibt. Die Oberfläche der größeren Papeln ist teils flach, teils leicht gewölbt, glatt, mit einer kleinen Delle versehen, oder fein gefältelt. Die Begrenzung an der Basis ist eine kreisrunde oder ovale. Das Exanthem ist besonders dicht im Gesicht, und zwar an den Wangen, auf der Stirn und am Kinn, ferner auf der oberen Brustpartie, in beiden Flanken und auf der Innenseite der Oberschenkel, anschließend an die Genitokruralfalten. Die Effloreszenzen stehen meist dicht, doch voneinander isoliert, zu zweit oder in kleineren oder größeren Gruppen geordnet. Nur ganz selten nähern sich zwei Papeln und verschmelzen zu einem kurzen Band.

Im Gesicht, wohin die Papeln zuletzt gelangten, sind sie am kleinsten, am Stamm bildeten sie sich bis zu mittleren Größen aus, in den Genitokruralfalten und der Innenseite der Oberschenkel erlangen sie die größten zur Beobachtung kommenden Dimensionen. Sie wölben sich hier deutlich halbkugelig vor, haben oft eine glatte, mattglänzende Oberfläche oder weisen eine zarte Fältelung auf. Die Konsistenz ist derb. Die Farbe ist dunkelgraubraun in verschiedenen Variationen. Während auf der übrigen Körperhaut die Umgebung der Papeln eine vollkommen normale Beschaffenheit aufweist, sitzen die Effloreszenzen auf den Oberschenkeln und den Labien auf pigmentierter Basis. Infolge des letztgenannten Umstands treten sie am Genitale, trotz großer Anzahl und dichter Anordnung, nicht auffällig hervor.

Pat. ist von mittlerer Körpergröße, Paniculus adiposus und Muskulatur in normalen Grenzen: Schilddrüse diffus, mäßig vergrößert, keine Drüsenschwellungen, Milz, Leber nicht tastbar, Herz und Lunge, Reflexe o. B. Im Harn keine pathologischen Bestandteile, morphologische Blutuntersuchung ergibt innerhalb der Norm liegende Werte. Röntgenbefund: Verschleierung beider Spitzen, verdichteter Hilusschatten rechts. WR negativ. Durch Einreiben von Ektebin wurde keine Reaktion hervorgerufen. Zwei auf Meerschweinchen verimpfte Papeln (eine junge und eine ältere) erzeugten keine Tuberkulose.

Aus der weiteren Krankengeschichte, die in den nächsten 4 Jahren durch regelmäßige Nachuntersuchungen ergänzt wurde, seien hier nur einige Daten wiedergegeben, die über Entwicklung und Rückbildung des Exanthems Aufschluß geben.

Die Papeln können sich peripherwärts vergrößern, doch sind ihrer Ausdehnung ziemlich enge Grenzen gesetzt, denn der Umfang einer Bohne, meist nur einer Linse, wird nicht überschritten. Die Wachstumsneigung wirkt nur in einem Teil der Effloreszenzen, die übrigen bleiben lange in ihrer Größe unverändert, bis sie sich rückbilden. Die wachsenden Papeln springen entweder als derbe Knöpfe, über die die Haut prall gespannt hinwegzieht, vor, oder die Oberfläche legt sich in zarte Falten oder erfährt Einkerbungen. Zugleich mit der Größenzunahme wechselt die hellrotbraune Farbe mit einem dunkleren und matteren Kolorit. Gleich zu Beginn der Beobachtung sind auch eindeutige Rückbildungserscheinungen aufgetreten, insofern Papeln abflachten und allmählich mit Hinterlassung eines Pigmentflecks verschwinden.

Wir haben jedoch nicht bloß Veränderungen der einzelnen Effloreszenzen festgestellt, sondern auch eine Zunahme des Exanthems wahrgenommen, und zwar der Reihe nach auf der Innenseite der Oberarme, der Außenseite der Oberschenkel, am Schultergürtel, Achselhöhle und zuletzt an der Beugeseite der Handgelenke. Immer erschienen die neuen Effloreszenzen nicht einzeln, sondern schubartig in kleinsten Exemplaren. In den Achselhöhlen erfuhren die Papeln die gleiche Entwicklung und Veränderung wie in den Genitokruralfalten. Diese beiden Regionen bilden günstigsten Boden für Wachstum und Verweilen der Papeln.

Digitized by Google

Bemerkenswert ist noch die folgende Veränderung, die im Dezember 1928 ihren Anfang nahm. Auf der Innenseite der Oberschenkel sieht man neben den bereits beschriebenen Papeln zahlreiche Anhänge, die sich mit den Fingern formen lassen. Auf derselben Hautpartie Papeln mit starken Einsenkungen im Zentrum, es macht den Eindruck, daß es sich hier um Vorstadien der zipfelförmigen Anhängsel handelt.

Bereits im Dezember 1928 wurde ein deutlicher Rückgang der Effloreszenzen wahrgenommen, der im Jahre 1929 noch weitere Fortschritte machte. Im Gesicht ist um diese Zeit der Ausschlag fast ganz geschwunden, in den Achselhöhlen und seitlichen Thoraxpartien wesentlich vermindert. Die Genitokruralfalten und Oberschenkel sind nach wie vor der Hauptsitz der Veränderungen. In den Ellenbeugen neue spitze, kleinste, hellrotbraune Knötchen.

Rückgang und Neubildung finden demnach nebeneinander statt, und dies trifft nicht nur bezüglich des Exanthems im allgemeinen zu, sondern bezieht sich auch auf die einzelnen Effloreszenzen. So sieht man gelegentlich eine ovale Papel, deren einer Teil Farbe und Oberflächenbeschaffenheit der Jugendbildung aufweist, während die zweite Hälfte durch braune Farbe und Abflachung die Rückbildung verrät. Wie die Beobachtung lehrt, liegt hier eine Konfluenz einer alten und neuen Papel vor. Immerhin überragen jetzt die Rückbildungserscheinungen sehr deutlich.

Histologischer Befund. Im Laufe der langen Beobachtungszeit konnten wir 10mal Hautstücke teils durch Exzision, teils durch Stanzung für Untersuchungszwecke gewinnen. Zwei Stücke wurden für eine Überimpfung auf Meerschweinchen, die übrigen für histologische Präparate verwendet. Unter den Stücken, die der histologischen Bearbeitung zugeführt wurden, sind die verschiedenen Papelformen vertreten, so daß wir einen Überblick über Entstehung und Rückbildung des Prozesses gewinnen.

Bei einer voll ausgebildeten, etwa 5 mm im Durchschnitt messenden Papel erweist sich das Epithel im allgemeinen als unverändert, nur dort, wo die noch zu beschreibende Einlagerung in die Kutis das Epithel deutlich halbkugelig vorwölbt, sind die Epithelleisten abgeflacht oder ganz verstrichen. An einzelnen Hautstücken mit Pigmentansammlung in den Basalzellen fehlt das Pigment über der Einlagerung und beginnt beiderseits unmittelbar über normaler Kutis wieder.

Das wesentliche und charakteristische Merkmal dieser Erkrankung bildet die Einlagerung einer sehr dichten Zellanhäufung im Stratum subpapillare und papillare. Diese Infiltrate bilden meist längliche Streifen, die seitlich und gegen das Stratum reticulare ziemlich scharf abgesetzt sind und bald unmittelbar an das Epithel heranreichen oder noch durch eine dünne Bindegewebsschicht von demselben getrennt werden; bei stark vorgewölbten Papeln hat die Einlagerung die Form einer Halbkugel mit einer gegen die tieferen Kutisschichten gerichteten Basis. Diese Einlagerung setzt sich zum größten Teil aus dicht stehenden, sehr großen Zellen zusammen, die in ihren größten Exemplaren 15—18 μ messen. Diese Zellen sind manchmal rund, meist sehr vielgestaltig, ihr Protoplasma hat eine wabige Struktur und färbt sich sehr intensiv. Die chromatinarmen Kerne, die recht hell erscheinen und im Durchschnitt 7×9 μ groß sind, finden sich häufig an die Peripherie der Zelle gerückt. Viele Zellen haben zwei, drei oder vier Kerne, die bei gehäuftem Auftreten in einer Zelle die Dimensionen einzelstehender Kerne nicht erreichen. Gehäufte Kerne liegen häufiger im Zentrum, seltener an der Peripherie der Zelle. Eine weitere auffällige Eigenschaft der Zellen ist eine deutliche Fältelung der Kernmembran. Vielfach ist das Proto-

Digitized by Google

plasma dieser großen Zellen an einer Seite eingebuchtet und ein bis zwei polynukleäre Leukozyten haben in diesem kleinen Hafen Aufnahme gefunden. Man hat den Eindruck, daß die Leukozyten aktiv in die großen Zellen eingedrungen sind. Dort, wo die dicht gedrängten Zellen etwas auseinander weichen, erkennt man zarte Protoplasmafortsätze, welche stellenweise eine Verbindung herstellen.

In diese zusammenhängende Zellmasse sind Kapillaren mit geschwellten Endothelien und leicht verdickter Wand sowie kleinere Häufchen von Lymphozyten, neutrophilen Leukozyten und eosinophilen Zellen, die teils ein- und mehrkernig sind, eingestreut.

Die eben erwähnten Entzündungszellen bilden häufig an der Peripherie, namentlich an der der Kutis zugewendeten Grenze, einen schmalen Wall. In dieser Übergangszone zum Stratum reticulare scheiden sie die daselbst gelegenen und erweiterten Gefäße ein. Auch die knapp unter der Epidermis gelegenen Kapillaren sind erweitert. Ob zwischen die großen Zellen einzelne kollagene Fasern eingelagert sind, ist schwer zu entscheiden, ich konnte mit der entsprechenden Färbung keine nachweisen.

Die frischen kleinen Knötchen unterscheiden sich im histologischen Bild von der voll ausgebildeten Papel hauptsächlich dadurch, daß die lymphozytären Elemente der Zahl nach in den Vordergrund treten und die charakteristischen Zellen von ihnen dicht umschlossen werden.

Auch in den Rückbildungsstadien liegen ähnliche Verhältnisse vor, insofern auch hier die großen Zellen ins Hintertreffen geraten. Im Kreislauf der Entwicklung, die die Papel durchmacht, gleichen sich Anfang und Ende.

Das Exanthem, an dem Patientin leidet, tritt in einzelnen Schüben auf und ergreift die meisten Partien der Körperhaut. Die Papeln machen zum Teil eine bestimmte Entwicklung durch und sind histologisch durch den Befund eigenartiger Zellen charakterisiert.

Bei dem Versuche, diesen Fall einem bekannten Krankheitsbilde anzugliedern, gibt die Ähnlichkeit, die die charakteristischen Zellen mit Abkömmlingen endothelialer Elemente haben, den Ausschlag. Dieser Auffassung kommen auch die Veränderungen an den kleinen Gefäßen entgegen. Vielleicht ist diese Zuteilung nur eine vorübergehende. Bei den vielfachen Unklarheiten, die bei diesem Problem noch herrschen und auf die hier nicht eingegangen werden kann, wäre die Notwendigkeit einer neuen Einstellung nichts Unerwartetes.

Literatur

JACOBY, RUDOLPH, and GRUND, JACOB L., Endothelioma cutis. Naevoxantho-endothelioma. Report of case. New England J. Med., 1930, 202, 1247—1250.

Digitized by Google

Aus der Abteilung für Haut- und Geschlechtskrankheiten des Wilhelminenspitals, Wien
(Vorstand: Prof. Dr. M. OPPENHEIM)

Über die Verwendung des Spirozids beim Pemphigus vulgaris chronicus und vegetans nebst Bemerkungen zur Spirozidtherapie

Von

M. OPPENHEIM

Das Spirozid (Stovarsol) wurde von vielen Autoren bei der Behandlung chronischer Hautkrankheiten empfohlen. In erster Linie wurden Psoriasis vulgaris, Lichen ruber planus und Pemphigus vulgaris chronicus behandelt. Diese Erweiterung des Indikationsgebietes des Spirozids erinnert an die des Salvarsans, das aber wohl nur mehr in ausgedehnterem Maße beim Pemphigus chronicus verwendet wird. Bei der Behandlung der Psoriasis vulgaris mit Spirozid waren die Erfolge nicht befriedigend. Besseres leistete es bei der Therapie des Lichen planus. Der erste, der die Wirksamkeit des Spirozids beim Lichen planus betonte, war K. ULLMANN. HUFSCHMITT fügte seinen drei bereits veröffentlichten Lichen planus-Fällen, die durch Tréparsol geheilt worden waren, einen hinzu, der durch Stovarsol in der Dosis 1—2 Tabletten à 0,25 täglich mit 3tägigen Pausen in 6 Wochen geheilt wurde. HUFSCHMITT bezeichnet die fünfwertigen Arsenpräparate als viel wirksamer als die dreiwertigen, vielleicht wegen der infektiösen Natur des Lichen planus. Auch ich habe einige Fälle von Lichen planus mit Spirozid behandelt und habe manchmal rasche Besserung erzielt. Aber manche Fälle zeigten ein refraktäres Verhalten gegen diese Therapie.

Viel wirksamer scheint mir das Spirozid bei der Behandlung des Pemphigus vulgaris chronicus und seiner Varietäten zu sein.

Ich habe als erster in der Sitzung der Wiener Dermatologischen Gesellschaft vom 17. XI. 1927 einen Fall mit folgender kurzer Krankengeschichte demonstriert. Pemphigus chronicus serpiginosus:

68jähr. Frau, Beginn der Erkrankung vor 3½ Monaten an den Mammis mit roten Punkten, aus denen rasch Blasen bis zu Nußgröße entstanden sind. Derzeit bis kindskopfgroße, beiderseits an den Mammis, unter diesen, um den Nabel, ad Nates, an den Ohren situierte Herde pigmentierter Flecken, von bogenförmig abgehobener Epidermis umgeben. Dazwischen zahlreiche, polyzyklisch scharf konturierte, kaffeebraune Flecke. Auch vereinzelte, bis haselnußgroße Blasen auf normaler Haut. Auf Jod intern, sowie lokal keine Provokation. Kein Nikolski. Alte Lues, WR positiv, starkes Hautjucken. Auf Spirozid und Quarzlichtbestrahlung Besserung; Überhäutungstendenz.

Nach dieser Demonstration sind in der Literatur mehrere Fälle von günstiger Beeinflussung von Erkrankungen der Pemphigusgruppe durch Spirozid beobachtet worden. Am weitesten geht in der Wertung des Heilungseffektes der Bericht KROMAYERS (über 6 durch Spirozid geheilte (?) Pemphigusfälle, darunter 2 sehr schwere).

Er verabreichte das Spirozid per os durch längere Zeit mit Unterbrechungen, ging sogar in einem Falle bis zu 600 Tabletten. Bei einzelnen Fällen traten Rezidiven in Form von rasch abklingenden Blasen auf, in einem Falle rote, schuppende Flecke. Alle Fälle wurden so weit gebessert, daß sie wieder berufsfähig wurden. KROMAYER schließt, daß der Pemphigus durch das Spirozid seines akuten Charakters entkleidet wird und einen chronischen, entzündlichen Typus annimmt. Die an Heilung grenzende Besserung bei einem Leiden, das fast stets zum Tode führt, ist nur dem Spirozid zu verdanken.

Digitized by Google

Vamos berichtet aus der Klinik Nékám über 2 Fälle von Pemphigus mit Spirozid geheilt. Der eine Fall von Pemphigus vulgaris war ein 80jähr. Kaufmann, dessen Leiden im Februar 1929 entstand. Bei der Aufnahme auf die Klinik befanden sich am ganzen Körper Blasen. Seit Anfang Oktober symptomfrei, extern die übliche Salbenbehandlung. 190 Tabletten Spirozid.

Der 2. Fall war ein Pemphigus vegetans. 42jähr. Eisenhändler, Beginn der Erkrankung Januar 1929. Klinikaufnahme August 1929. In den Leistenbeugen, Achselhöhlen, am Kopfe und am Stamme Blasen. Ende Oktober bildeten sich die Veränderungen immer mehr zurück. Spirozid 160 Tabletten. Dosierung bei beiden Patienten: 3 Tage hindurch 3 Tabletten, dann eine 3tägige Pause. Keine Intoxikationserscheinung.

Ein 3. Fall von Pemphigus vegetans wurde von Vamos auch mit Spirozid behandelt, doch ist über den Erfolg nichts ausgesagt.

Langer stellte in der Berliner Dermatologischen Gesellschaft eine 60jähr. Frau vor, die im Februar 1928 zum ersten Male Bläschen auf dem Kopfe zeigte. Seit Juli 1929 zahlreiche unter Jucken auftretende Blasen am ganzen Körper. Eosinophilie 10—20%. Ovarialpräparate und Chinin-Urethan erzielt keine Besserung. Fieber. Seit 25. X. 1929 Spirozid, darauf Nachlassen der Blasenbildung, Rückgang der Temperatur zur Norm, allgemeines Wohlbefinden. Aussetzen des Spirozids verursacht Blasenbildung, die bei Spirozidgabe wieder verschwindet.

Andere Autoren, die mit Spirozid behandelt haben, sind: Delbanco, Strühmer, Zinsser und Lipp, die über Versager berichten. Brann, der 2 Fälle von Pemphigus vulgaris mit Spirozid behandelte, bekam in einem Falle ein Spirozidexanthem, in einem Falle bei Pemphigus vulgaris sah Brann transitorische Besserung. Geiger, der auch Spirozid in einem Falle von Pemphigus vegetans anwendete, spricht sich über das Resultat nicht aus. H. Freund und H. Müller-Metz berichten über gute Erfolge der Spirozidbehandlung beim Pemphigus vulgaris.

Im folgenden seien nun noch 3 Fälle meiner Abteilung ausführlicher wiedergegeben, die die Wirkung des Spirozids illustrieren. Sie sind nur ein Teil der von mir mit Spirozid zum Teil mit günstigem Erfolge behandelten Fälle.

1. Fall: I. B., 29jähr. Frau, Haushälterin. Journ.-Nr. 305346/29, Prot.-Nr. 244. Aufgenommen 11. V. 1929. Pemphigus vulgaris der Mundschleimhaut und Vagina. Beginn 2. II. 1929, mit Aufspringen der Lippen; nach dem Einschmieren mit Zinksalbe wurden die Lippen eitrig, seither bluten sie leicht und sind immer verkrustet. Seit zwei Wochen Pinselung mit Lapis ohne Besserung. Seit einem Monat gelblicher Ausfluß ohne Schmerzen, nur beim Verkehr. Im Januar Curettement mit nachheriger, drei Wochen dauernder Blutung. Status praesens: An den Gaumenbögen, in der Nähe der Übergangsfalte, gerötete, erodierte Stellen. Das Zahnfleisch geschwollen, die Zahnfleischränder schmierig belegt, ebenso die Schleimhaut des Gaumens in der Nähe der Zähne. Die Unterlippe rhagadiert und des Epithels beraubt. Die Oberlippe rissig. Foetor ex ore. Gewicht 38.9; WR negativ. Therapie: Salbeitee, Borsalbe. 1 Tablette Spirozid im Munde zergehen lassen.

20. V. Status idem: Am Introitus vaginae zahlreiche Erosionen, auch an der Vagina und an der Portio bis hanfkorngroße, oberflächliche Erosionen.

1. VI. Spirozid 2, 3, 3, in drei aufeinander folgenden Tagen mit dreitägigem Intervall.

3. VI. 18 Tabletten.

5. VI. Salivation; neuerliches Auftreten frischer Effloreszenzen im Munde; am Genitale leichte Besserung bemerkbar.

7. VI., 9. VI. 3, 3, 3 Spirozid; keine neuen Schübe mehr; leichte Besserung der Mundschleimhaut.

13. VI.—15. VI. 2, 3, 3 Spirozid.

17. VI. Frische Bläschen an der Unterlippe und am Gaumenbogen rechts. Sonst die Affektion in Heilung; seit 13. VI. bestrahlte Salbe.

19. VI.—21. VI. 2, 3, 3 Spirozid.

25. VI. Pat. verläßt das Spital in bedeutend gebessertem Zustande; will die Behandlung ambulatorisch weiter machen. Sie hat in toto 43 Spirozidtabletten genommen.

2. Fall: H. H., 52jähr. Beamter, aus dem Ambulatorium Dr. Josef Klaar. Pemphigus vulgaris mucosae oris.

22. II. 1929. Seit 3 Monaten bestehend, bisher als Stomatitis behandelte Affektion der Mundschleimhaut.

Digitized by Google

An der Schleimhaut beider Wangen hinter den Mundwinkeln, an der Schleimhaut der Ober- und Unterlippe, an den seitlichen Zungenrändern und ad frenulum linguae, beiderseits im Arcu palato-glosso blasige und aus Bläschen und kleinen Blasen hervorgegangene Veränderungen der Mundschleimhaut. Keine Drüsenschwellungen. Gesicht, Stamm und Extremitäten frei. Große Schmerzhaftigkeit der Affektion. Gewichtsabnahme, WR negativ.

Vom 22. II.—17. V. erhielt der Kranke Höhensonnebestrahlung zunächst in Kombination mit 3mal täglich Chinin 0,25, dann mit 18 Injektionen von Trypaflavin 0,10. Keine Besserung des Zustandes. Immer neuerliches Auftreten von Blasen.

Ab 21. V. Spirozidtabletten à 0,25, allmähliche Steigerung der Dosis bis zu 2, 3, 3 Tabletten an drei aufeinanderfolgenden Tagen stets mit dreitägigen Intervallen und unter genauester Kontrolle.

Bis 1. X. 1929 182 Spirozidtabletten. Gewichtszunahme um 8 kg. Seit Anfang August keine neuen Schübe. Die Schleimhaut überall epithelisiert.

28. II. 1930 vereinzelte Nachschübe, vom 28. II.—16. IV. 60 Spirozidtabletten.

16. IV.—26. IX. keine Behandlung. Zustand stationär.

3. X. 1930 an der linken Wangenschleimhaut ein Bläschen, sonst Status idem.

3. Fall: B. S., 26jähr. Schauspieler. Journ.-Nr. 314222/29, Prot.-Nr. 8. Aufgenommen am 17. XII. 1929. Diagnose Dermatitis herpetiformis.

Beginn der Erkrankung 1924. Die Krankheit wurde bereits mit vielen Mitteln behandelt und zeigte sehr wechselndes Verhalten bezüglich der Intensität. Ganz erscheinungsfrei war Pat. nur zeitweise 2—3 Monate, gewöhnlich nach einer absolvierten Arsenikkur. Starkes Jucken.

Status praesens: Ziemlich symmetrisch im Gesicht, Hals, am Oberarm, Cubita, ad Nates, Trochanterengegend und in den Kniekehlen erythematöse und urtikarielle Herde, oft von landkartenähnlichem Aussehen und bogenförmigen Konturen, meist randständig besetzt, mit hanfkorngroßen, blutigen Krusten, die zumeist rund sind. Zentrales Abheilen und peripheres Weiterschreiten ist bei den meisten Herden deutlich. Im Bereiche der Herde zahlreiche, kleine Närbchen, welche zumeist von pigmentierter Haut umgeben sind, so daß das Hautbild eine große Buntheit aufweist. Schleimhäute frei; am behaarten Kopfe vereinzelte Krusten. Jodkaliprobe, Kochsalzprobe, Läppchenprobe und Untersuchung auf Würmer negativ. Therapie: Spirozid, Borsalbe, Kleienbäder.

18. XII. Spirozid 2, 3, 3 mlt dreitägigen Intervallen.

23. XII. Neue Erythemherde.

30. XII. Wesentliche Besserung.

12. I. 1930. Die Effloreszenzen am Stamme vollständig verschwunden.

31. I. 64 Tabletten Spirozid.

3. II. Das Jucken hat nachgelassen.

10. II. Auftreten eines Leukodermas am Hals und an den Extremitäten. Leukoderma ex usu Spirozid.

18. II. 82 Tabletten Spirozid; Pat. wird symptomlos entlassen.

Diese drei Fälle habe ich deshalb etwas ausführlicher wiedergegeben, weil sie mir eine günstige Beeinflussung von Erkrankungen der Pemphigusgruppe deutlich zu zeigen scheinen. Ich verfüge noch über einen Fall meiner Privatpraxis, bei dem ebenfalls ein seit längerer Zeit bestehender Pemphigus der Mundschleimhaut, der jeder Therapie trotzte, auf Spirozidbehandlung rasch zurückging. Bei einigen Fällen von ausgedehnter Blaseneruption hatte ich Versager; allerdings sei hier betont, daß ich in diesen Fällen vielleicht noch nicht lange genug mit Spirozid behandelt habe. Natürlich kann nur längere Beobachtung beweisen, ob tatsächlich durch Spirozidbehandlung anhaltende Besserungen oder Heilungen erzielt werden können.

Auf einen Umstand möchte ich hinweisen. Der zuletzt erwähnte Fall hatte nach 40 Spirozidtabletten ein schweres Spirozidexanthem bekommen, das zum Aussetzen der Spirozidtherapie zwang. Spirozid wird von vielen Seiten bei der Angina Vincent, bei der Stromatitis ulcerosa empfohlen (Hutter u. a.). Spirozid ist ein fünfwertiges Arsenpräparat. Bei dem Zerfallenlassen der Tabletten im Munde bei Pemphigus der Mundschleimhaut und ulzerösen Stomatitiden, ebenso bei der Verwendung

Digitized by Google

des Spirozids als Streupulver, kann es zur parenteralen Resorption kommen. Bereits im Jahre 1927 (Klin. Wschr., 1927: „Die interne Behandlung der Syphilis mit Stovarsol oder Spirozid") habe ich betont, daß man bei der lokalen Anwendungsweise des Stovarsols insbesondere als Streupulver und Aufschwemmungen vorsichtig sein muß, weil es hierbei zu parenteraler Resorption und zu Optikus- und Akustikusschädigungen kommen könnte. Noch wichtiger ist das bei den ausgedehnten Epithelentblößungen des Pemphigus vulgaris der Mundschleimhaut. Mir wurde von anderer Seite über Fälle berichtet, bei denen schwere Erytheme und Dermatitiden bei dieser Behandlung vorgekommen sind (auch unter meinen Fällen einmal). Es ist daher notwendig, daß man bei den zahlreichen Erosionen und Blasenbildungen der Mundschleimhaut die Tabletten, die man ja, im Wasser zerfallen, nimmt, rasch hinunterschluckt und sofort danach genügend Wasser trinkt, damit keine Reste der Tabletten im Munde bleiben. Daß man das Spirozid auch bei Darmstörungen nicht geben darf, lehrt folgender Fall, der vor einigen Tagen auf meine Abteilung aufgenommen wurde.

K. A., 60jähr. Frau. Journ.-Nr. 310039/30, transferiert am 7. X. 1930. Pat. wurde mit einer schweren chronischen Gastroenteritis auf eine interne Abteilung aufgenommen, bekam wegen einer latenten Lues, die durch die WR festgestellt wurde, Spirozid, und zwar nahm sie 40 Tabletten Spirozid mit dreitägigen Intervallen, 2 g in drei Tagen. Es trat ein zum Teil morbillöses, zum Teil skarlatiniformes Exanthem unter heftigem Jucken auf. Hauptsächlich waren Extremitäten und Rücken befallen. Nach Aussetzen des Spirozids schwand das Exanthem. 10. X. Rückgang des Exanthems, 13. X. Exanthem geschwunden. Rücktransferierung auf die interne Abteilung.

Bei normaler Darmfunktion und bei Vermeidung von parenteraler Resorption sind Spirozidexantheme und andere Schädigungen beim Wegfall von Überempfindlichkeit nicht zu befürchten. Genaue Beobachtung der Haut, wie beim Salvarsan, ist natürlich unbedingt notwendig. Bereits bestehende Idiosynkrasie ist natürlich dadurch zu ermitteln, daß man mit einer kleinen Dosis ($^1/_4$—1 Tablette) die Therapie beginnt. Der Todesfall durch Spirozid, von Cazeneuve publiziert, ist natürlich nur durch Idiosynkrasie zu erklären (dreitägige Applikation von 2mal täglich Stovarsol à 0,25, darauf Auftreten von Hauterscheinungen und schweren Diarrhöen). Das Exanthem zeigte bei diesem Falle zuerst urtikariellen, dann bullösen Charakter, daraus entstand allmählich das Bild einer schweren, nässenden Dermatitis, zu der sich auch pyämische Prozesse zugesellten. Das Fieber blieb auf der Höhe, es bestanden profuse Diarrhöen weiter, subikterische Verfärbung. Nach einem Monat Exitus. Der Autor denkt selbst an eine besondere Arsenüberempfindlichkeit, mit Rücksicht auf die kleinen Stovarsoldosen, da der Pat. bereits im Jahre 1925 auf eine Injektion von Präparat 914 mit einer Dermatitis reagiert hatte[1]).

Wenn ich meine Fälle Revue passieren lasse, so scheint mir die Wirkung des Spirozids am eklatantesten bei Fällen von Pemphigus vulgaris zu sein, wo die Mundschleimhaut allein befallen ist, oder diese in Kombination mit nur vereinzelten Blasen an anderen Körperstellen, oder

[1]) Anmerkung während der Korrektur: O. Herz hat einen Fall von Spirozidschädigung bei einem 9 Monate alten Kinde beobachtet unter dem Bilde einer Enzephalitis wie bei Salvarsan und ein Exanthem; er zitiert hierbei 2 Todesfälle bei Kindern, die Opitz bei Lymphogranulomatose mit Spirozid behandelt gesehen hat. Auch Schreschewski hat enzephalitisähnliche Erscheinungen gesehen (Dtsch. med. Wschr., 1930. Nr. 16 u. 30). In allen diesen Fällen wurde Spirozid ohne Intervalle (!) gegeben.

Digitized by Google

bei Fällen, wo nur wenig Blasen am Körper sich befinden. Es sind dies gewöhnlich Fälle, die sich im Initialstadium der Erkrankung befinden. Jüngst ist in dieser Wochenschrift eine sehr lesenswerte Arbeit von Leszczynski erschienen, in der L. zum Schluß kommt, daß der Pemphigus vulgaris mit einem Primäraffekt beginnt, der am häufigsten an der Mundschleimhaut lokalisiert ist und sich dort in Form von Erosionen, schmierig belegten Blasen, kruppösen Aphthoiden, als Stomatitis ulcerosa äußern kann. Ich bin auch der Ansicht, daß sehr oft der generalisierten Blaseneruption und dem Ausbrechen des Pemphigus vegetans, in den Achselhöhlen, am Genitale und am behaarten Kopfe, ein lokalisierter Pemphigus des Mundes vorausgeht. Mein Lehrer Neumann hat immer betont, daß der Pemphigus vegetans oft mit Blaseneruptionen des Mundes und am Nabel beginnt. Aber beim Initialaffekt im Munde handelt es sich nicht um Affektionen, die keinem ausgesprochenen klinischen Typus entsprechen (Spillmann, Leszczynski), sondern die Diagnose Pemphigus vulgaris ist auf der Mundschleimhaut unschwer durch die charakteristische rezidivierende Blaseneruption ohne Entzündungserscheinungen, die keiner Therapie weicht, zu stellen. Einen anderen Primäraffekt mit charakteristischem Aussehen beobachtete Leszczynski am behaarten Kopf.

Diese Primäraffekte seien nach L. mit ein Beweis für die infektiöse Natur des Pemphigus vulgaris, der höchstwahrscheinlich durch ein neurotropes Virus verursacht wird. Leszczynski schließt seine Abhandlung mit dem Hinweis, daß wir in unserer Zeit auf Verfahren angewiesen sind, welche sich im Höhestadium der Krankheit, wenn die natürlichen Abwehrkräfte schon erschöpft sind, meistenteils als unzulänglich erweisen. Ob sie jedoch im Initialstadium an die Abwehrbestrebungen des Organismus addiert, nicht ausreichen würden, bleibt eine offene Frage. Vielleicht ist die Wirksamkeit des Spirozids gerade bei den Fällen mit Beginn an der Mundschleimhaut so zu klären, daß es im richtigen Zeitpunkte verwendet wird, analog der Wirkung des Salvarsans bei der Abortivbehandlung der Syphilis.

Auf Grund dieser Beobachtungen wäre also ein Spirozidversuch möglichst frühzeitig durch längere Zeit und in genügender Dosis bei den Krankheiten der Pemphigusgruppe gerechtfertigt, natürlich nur unter genauester ärztlicher Kontrolle und unter strengster Einhaltung der Dosierungsvorschrift.

Literatur

Brann, Dermat. Ges. Hamburg-Altona u. Nordwestdeutsche Dermatologenvereinigung, Sitzung v. 23. XI. 1929; ref. Zbl. Hautkrkh., Bd. 32, S. 557. — Cazeneuve, Un cas de mort par le stovarsol. Arch. med. nav., 1929, 118, S. 254—255. — Delbanco, zit. bei Brann. — Freund, H. u. H. Müller, Berliner Dermat. Ges., Sitzung v. 1. III. 1930; Zbl. Hautkrkh., Bd. 34, S. 531. — Geiger, Wiener Dermat. Ges., Sitzung v. 24. X. 1929; Zbl. Hautkrkh., Bd. 33, S. 311. — Hufschmitt, Bull. Soc. franç. Dermat., Jahrg. 34, Nr. 7, S. 475—476. — Hutter, Wien. klin. Wschr., Jahrg. 40, Nr. 6, S. 192—193. — Kromayer, Dtsch. med. Wschr., 1929, Bd. 1, S. 229—230. — Langer, Berliner Dermat. Ges., Sitzung v. 10. XII. 1929; Zbl. Hautkrkh., Bd. 33, S. 301. — Leszczynski, Dermat. Wschr., 1930, Bd. 9, Nr. 30, S. 1083. — Lipp, Wiener Dermat. Ges., Sitzung v. 3. V. 1928; Zbl. Hautkrkh., Bd. 28, S. 522. — Oppenheim, Wiener Dermat. Ges., Sitzung v. 17. XI. 1927; Zbl. Hautkrkh., Bd. 26, S. 350. — Spillmann, Bull. Soc. franç. Dermat., 1927, S. 707. — Stühmer, zit. bei Brann. — Vamos, Ungarische Derm. Ges. Budapest, Sitzung v. 11. X. 1929; Zbl. Hautkrkh., Bd. 32, S. 791; Ungarische Derm. Ges., Sitzung v. 6. XII. 1929; Zbl. Hautkrkh., Bd. 34, S. 22. — Zinsser, Kölner Derm. Ges., Sitzung v. 31. I. 1930; Zbl. Hautkrkh., Bd. 34, S. 17.

Digitized by Google

Aus der II. dermatologischen Abteilung des Mariahilfer Ambulatoriums und Spitals, Wien (Vorstand: Priv.-Doz. Dr. A. Perutz)

Über Toxikodermien und Allergodermien

Von

Alfred Perutz

Das Interesse für gewerbliche Erkrankungen im allgemeinen, das durch die grundlegende Untersuchung von Kölsch, M. Sternberg, Teleky u. a. mächtig gefördert wurde, nimmt immer mehr zu. Namentlich für das Studium der gewerblichen Erkrankungen der Haut, das in Wien besonders durch Oppenheim, Sachs sowie K. Ullmann in klinischer Beziehung wichtige Impulse erfuhr, die ihren vorläufigen Abschluß in der handbuchmäßigen Darstellung dieser Materie durch Oppenheim, Rille und Ullmann fanden, wurden neue Gesichtspunkte geschaffen, als eine Gruppe von Gewerbedermatosen („Dermatitis professionalis allergica") als allergische Erkrankung der Haut aufgefaßt wurde (Br. Bloch, Jadassohn, Perutz, Schittenhelm und Stocking er, Urbach u. a.), wodurch neben der klinisch-deskriptiven Richtung auch das ätiologisch-pathogenetische Moment vom allgemein biologischen Standpunkt aus beleuchtet wurde.

Aber auch für die nicht allergischen Erkrankungen der Haut, die durch Beruf und Arbeit auftreten, sind die Grundgedanken der allgemeinen Biologie von Wichtigkeit. Das Auftreten der sogenannten „Stigmata der Haut", wie wir sie beispielsweise bei den Hyperkeratosen und Tylositäten beobachten, folgt den Gesetzen der Biologie. Teleologisch gedacht wären die Hyperkeratosen an gewissen Partien der Handflächen, wie sie als Berufskrankheiten bei Schlossern, Selchern (Matzenauer und Brandweiner), Tischlern (Hobelschwielen), Hutmachern (Teleky), Marmor- und Steinarbeitern (Ancian), Korbflechtern (Ferranini) gefunden werden (vgl. Oppenheim, Sklarek, Török), als Schutzvorrichtungen der befallenen Hautpartien aufzufassen. Biologisch folgen sie dem Gesetze der reaktiven Überleistung, dem Phänomen der überschießenden Reaktion. Wir haben es bei diesen Fällen mit einer Mehrproduktion von Abwehrmaßnahmen auf einen Reiz zu tun. Denn, wie Oppenheim betont, steht die Intensität des Reizes, die das berufliche Stigma auslöst, nicht immer im geraden Verhältnis zur Entwicklung des beruflichen Kennzeichens. Wie bei der Immunisierung die Produktion von Antikörpern nicht in dem Maße stattfindet, als für die Bindung des Toxins gerade ausreicht, sondern ein Multiplum desselben beträgt, so daß freie, nicht mehr zur Toxinneutralisation benötigte Antitoxine produziert werden so erfolgt auf Reizung der hornbildenden Zellen nicht ein einfacher physiologischer Verhornungsprozeß, sondern eine pathologische Hyperkeratose, ein Über-das-Ziel-Schießen als Antwort auf den Reiz: die berufliche Hyperkeratose. Nicht gar so selten beobachtet man, daß an der kontralateralen Seite, bei der kaum der die Hyperkeratose erzeugende

Digitized by Google

Reiz einwirkt, in photographischer Treue diese Hyperkeratose auftritt. Auf dem Wege eines Reflexes setzt sich dann der Reiz fort und erzeugt als reaktive Überleistung an der gegenüberliegenden Stelle eine Schwiele.

Durch dieses Beispiel wurde gezeigt, daß bei längerdauernder Einwirkung mechanischer Schädigungen Veränderungen an der Haut auftreten können, welche in Art, Form und Verlauf nicht willkürlich sind, sondern biologischen Gesetzen folgen.

Eine große Gruppe gewerblicher Erkrankungen entsteht durch Einwirkung chemischer Noxen. Nach der üblichen Nomenklatur bezeichnet man diese durch chemische Agentien bedingten Erkrankungen der Haut als „Toxikodermien". Es ist aber nicht angebracht, in diese Gruppe alle Dermatosen einzureihen, welche durch chemische Schädigungen der Haut entstehen. Wir müssen, wie es die Untersuchungen der letzten Jahre gezeigt haben, von diesen Erkrankungen der Haut die Gruppe der allergischen Dermatosen trennen. Als Toxikodermien wären nur jene Dermatosen zu bezeichnen, bei denen die diese Dermatose erzeugende Noxe die ihrer chemischen, physikalisch-chemischen oder pharmakologischen Natur zukommenden Veränderungen erzeugt, während als Allergodermien diejenigen auf Überempfindlichkeit beruhenden Hauterkrankungen zu bezeichnen sind, bei denen die Schädigung den Charakter der Allergie unabhängig von der chemischen oder physiologischen Wirkung der Noxe aufweist. Wir stellen somit die Toxikodermien den Allergodermien gegenüber. Das Gemeinsame beider Erkrankungen ist die Schädigung durch ein chemisches Agens, mitunter auch die unterschwellige Dosis. Während aber bei den Toxikodermien die Erscheinungen an der Haut streng spezifisch sind, also dem chemischen, physikalisch-chemischen oder pharmakologischen Charakter der Substanz entsprechen, sind bei den Allergodermien die Erscheinungen an der Haut mehr oder minder für die betreffende Noxe uncharakteristisch und nehmen die Form einer unspezifischen Entzündung an. Die Toxikodermien entsprechen im weitesten Sinne der Intoxikation, die Allergodermien der Allergie.

Die Schädigungen der Haut, die bei den Toxikodermien auftreten, sind, wie gesagt, durch die der schädigenden Noxe innewohnenden Eigenschaften bedingt. So macht das Wasser, wie wir durch die Untersuchungen von Eisner, Herxheimer, E. Glaser wissen, Schädigungen, die durch seine physikalisch-chemischen Eigenschaften bedingt sind. Auch die Hautschädigungen, die durch Kontakt mit Säuren und Laugen hervorgerufen werden, sind durch die spezifische Wirkung dieser Substanzen bedingt.

Anders bei den Allergodermien. Bei diesen Hautaffektionen ist der spezifische Charakter der Noxe nicht gewahrt oder von nur untergeordneter Bedeutung. Als Beispiel sei das Arsen angeführt. Wir finden als „Arsen-Toxikodermien" Verätzungsgeschwüre, die durch Arsenstaub bedingt sind (vgl. Ullmann), während bei den „Arsen-Allergodermien" die Arsen-Dermatitis in allen ihren Stadien und Formen das Krankheitsbild beherrscht. Auch beim Kobalt finden wir als Zeichen

Digitized by Google

der Toxikodermie oberflächliche Geschwüre, allgemeine Hyperkeratosen, siebförmige Beschaffenheit der Haut (Oppenheim), während die „Kobalt-Allergodermie", wie man sie bei Vergoldern beobachten kann, durch Ödeme, dichtgedrängte, hellrote Papeln und Knötchen, eventuell Bläschen charakterisiert ist. Auch Oppenheim unterscheidet diese zwei — grundsätzlich differente — Fälle und stellt die Dermatitis acuta follicularis und papulata den oberflächlichen Ulzerationen, namentlich den der Innenseite der Oberschenkel gegenüber. Ebenso deutlich tritt der Unterschied zwischen Toxikodermie und Allergodermie bei den Schädigungen durch Quecksilber zutage. Bei den „Quecksilber-Toxikodermien" ist die Wirkungsart vorwiegend an das Ion gebunden und vom Dissoziationsgrad des Quecksilbers abhängig (Perutz). Auch hier finden wir ulzeröse Prozesse (Stomatitis ulcerosa mercurialis, „Pulvergeschwüre" beim Arbeiten mit Knallquecksilber [Brezina]), im Gegensatz zu den Dermatitiden als Ausdruck einer Quecksilberüberempfindlichkeit. Auch beim Formalin haben wir als Ausdruck der Intoxikation die bekannten Schädigungen, wie sie z. B. von Chajes bei Klebereiarbeitern, von Galewsky bei Anatomiedienern und Ärzten, von Rosenbaum bei Zahnärzten gesehen wurden, und die durch die Eigenschaft dieses Aldehydes, die Schweißsekretion einzuschränken bzw. aufzuheben, und durch die Beeinflussung der Keratinsubstanz (Menschel) im Sinne einer Gerbung, wodurch sie ein spezifisch verändertes Adsorptionsvermögen hat, also eine chemische Veränderung aufweist, wie sie bei einem amphoteren Aminosäurekomplex natürlich ist (Gerngross), bedingt ist. Im Gegensatz zu diesen Formalintoxikodermien kennen wir als Formalinallergodermien Schädigungen, die mit den chemischen oder pharmakologischen Eigenschaften des Formaldehyds nichts zu tun haben und in die Gruppe der allergischen Gewerbeerkrankungen einzureihen sind. Solche Dermatitiden wurden z. B. bei Arbeitern mit Kunstharz von Perutz, O. Sachs, E. Spitzer u. a. beobachtet (vgl. Neugebauer). Die Zahl der Beispiele, welche den Unterschied zwischen Toxikodermie und Allergodermie zeigen soll, läßt sich beliebig vermehren.

Als eines der Kriterien der Allergodermie wurde früher erwähnt, daß unterschwellige Dosen die Krankheitserscheinungen an der Haut auszulösen imstande sind. Es stimmt dies mit der Definition Pirquets überein, der als Allergie die klinische Änderung der Reaktionsfähigkeit des Organismus in zeitlicher, quantitativer und qualitativer Hinsicht bezeichnete. Es soll hier nicht auf die Frage der Zusammengehörigkeit, Verwandtschaft oder Trennung von Idiosynkrasie, Anaphylaxie und Allergie zurückgegriffen werden. Wurden doch durch die Untersuchungen von Br. Bloch, Coca, Dörr, Jadassohn u. a. gewisse, ursprünglich gesteckte Grenzen gesprengt und neue Momente für diesen Fragenkomplex gebracht. Es sei auf einen weiteren Unterschied zwischen Toxikodermie und Allergodermie verwiesen: Für das Zustandekommen einer Toxikodermie ist entweder keine Disposition notwendig (alle Menschen werden durch Säuren oder Laugen Schädigungen erleiden) oder lokale Veränderungen (z. B. Mangel des Fettüberzuges) machen das Individuum für eine Noxe empfänglicher, empfindlicher. Bei den Allergodermien ist eine Disposition die Voraussetzung für die Er-

Digitized by Google

krankung („allergische Diathese" Kämmerers, Störung des vagosympathischen Gleichgewichts Perutz). Der Zustand der Allergie kann angeboren oder erworben sein, so daß wir als Allergodermie die unspezifische Reaktivität der Haut auf eine teils angeborene, teils erworbene spezifische Reaktion gegen bestimmte Stoffe bezeichnen. Nicht jedes Individuum ist allergisch. Tritt die Allergodermie auf, so sehen wir im Gegensat zur Toxikodermie, bei der man qualitative und quantitative Unterschiede der klinischen Reaktionserscheinungen wahrnehmen kann — ein Ätzgeschwür kann seichter oder tiefer sein —, dieselben oder ähnliche Erscheinungen an der Haut. Bei der Allergodermie haben wir das „Alles- oder Nichts-Gesetz" aus der Herzphysiologie: Der Herzmuskel antwortet auf einen Reiz entweder gar nicht oder mit den stärksten unter den gegebenen Bedingungen möglichen Kontraktionen.

Für das Auftreten der allergischen Reaktion sind nach den Untersuchungen von Lehner und Rajka drei Komponenten nötig: 1. das Allergen, 2. der spezifische Faktor (Reagine und Dereagine) und 3. die entzündungsvermittelnden Substanzen. Für letztere werden sowohl hemmende als auch steigernde Stoffe angenommen. Das Allergen braucht nicht, wie ursprünglich angenommen, ein Eiweißkörper zu sein; wurden doch allergische Reaktionen gegen Nichtproteine beschrieben, z. B. gegen Pyramidon, Odol (Jadassohn), Salvarsan (Biberstein, Fuhs und Riehl jun.), eiweißfreies Selleriedialysat (W. Jadassohn und Zaruski), eiweißfreies Hühnerei (W. Jadassohn, Urbach), Arsen (Urbach), Resorzin (Urbach), Jodoform (Bloch, Perutz), Terpentin (Perutz), Paraphenylendiamin (L. R. Mayer). Nickel (Schittenhelm und Stockinger, Walthard, W. Jadassohn und Schaaf), Rhusarten (Biberstein), Spargel (Schönhof), Atropin (L. R. Mayer, Biberstein), Erbsen, Ei- und Ziegenantigen (Biberstein), Erlenholz (Perutz und Brügel), Jod (Brack), Myosalvarsan (Nathan und Munk), Substanzen aus der Orthoformreihe (Schwarzschild), Primeln (Bloch, Perutz und Rosner) u. a. Aber auch physikalische Momente werden als Antigenfaktoren betont, so von Urbach und Steiner bei der Gerstenstaubidiosynkrasie, von Sellei bei Prurigo und Urticaria solaris. Wie aus diesen Beispielen, die keinen Anspruch auf Vollständigkeit erheben, ersichtlich ist, kann jede Substanz, ob sie besonderen Eiweißcharakter besitzt oder nicht, als Antigen dienen und eine Allergodermie auslösen.

Das klinische Bild der Allergodermie kann immer in drei Komponenten aufgelöst werden: die lokale Röte, das reflektorische Erythem und das Ödem. Diese Trias von Erscheinungen tritt sowohl bei der Allergodermie in mehr oder minder ausgeprägtem Maße auf, als auch besonders anschaulich bei der passiven Übertragungsreaktion sowohl nach Prausnitz-Küstner als auch nach der Kantharidenblasenmethode von Königstein-Urbach und der Spontanblasenmethode von Perutz. Diese komplexe Erscheinung der Reaktivität der Haut auf allergische Reize setzt sich aus zwei Gefäßmechanismen und einem lokalen nervösen Mechanismus zusammen. Es erfolgt eine Erweiterung der kleinsten Gefäße, eine Steigerung der Durchlässigkeit derselben und eine durch einen lokalen Axonreflex

Digitized by Google

bedingte reflektorische Erweiterung der Arteriolen. Am Orte der Einwirkung des Allergens entsteht durch Bildung des Reagins die lokale Röte, die durch Erweiterung der kleinsten Gefäße bedingt ist. Hierauf tritt durch Störung der Gefäßdurchlässigkeit ein Ödem auf. Das Reflexerythem wird durch Erweiterung der arteriolaren Kollateralen auf dem Wege eines Axonreflexes veranlaßt. Die Erregung wird in einer sensiblen Kollateralen aufwärts geleitet und verläuft in einer arteriolaren Kollateralen zur Arteriole. Dieser Symptomenkomplex, bestehend aus lokaler Rötung, Reflexerythem und Ödem, ist für das voll ausgebildete Bild der Allergodermie charakteristisch, kann aber auch rudimentär verlaufen, wenn die Wirkung auf die Kapillaren oder auf die glattmuskeligen Organe beschränkt bleibt. Ob diese Erscheinungen spezifischer Natur sind, d. h. ausgelöst durch ein spezifisches Produkt der spezifischen Antigen-Antikörperreaktion oder durch ein unspezifisches Zellprodukt (Histamin, „H-Substanzen") bei der spezifischen Immunreaktion, möge dahingestellt bleiben (vgl. Feldberg und Schilf). Auf jeden Fall ist bei den Allergodermien die Haut das Chokorgan, das in erster Linie in Mitleidenschaft gezogen wird, an dem sich die allergischen Reaktionen vaskulärer und nervöser Natur abspielen. Mögen nun die klinischen Erscheinungen nach der einen oder der anderen Richtung hin stärker ausgeprägt sein, mögen im weiteren Verlaufe der Erkrankung oder bei längerer Einwirkung der Noxe Veränderungen sekundärer Natur und sekundären Charakters auftreten oder aufgepfropft werden: Bei der Analyse der Allergodermie läßt sich das klinische Bild auf die früher erwähnte Trias zurückführen und von den drei Komponenten dieser Erscheinung ableiten.

Ein weiterer Unterschied zwischen Toxikodermien und Allergodermien liegt darin, daß bei letzteren auch im Gesamtorganismus Veränderungen auftreten, Veränderungen, die auch bei anderen allergischen Erkrankungen auch sonst zu beobachten sind. So ist eine Eosinophilie festzustellen, ferner Veränderungen im Kalium-Kalziumgehalt des Blutserums.

Aus allen diesen hier angeführten Gründen erscheint es wünschenswert, die Toxikodermien von den Allergodermien zu trennen.

Zur Biologie der Haut- und Schleimhautpapillome

Von

Dr. E. V. Ullmann in Corvallis, Oregon, USA.

Beim Überblicken der großen internationalen Literatur auf dem Gebiete der Papillom- und Warzenbildung ist es eigentlich befremdend, wie wenig Notiz die Dermatologie von der Laryngologie und umgekehrt genommen hat. Während die Dermatologie schon sehr früh verhältnismäßig ihr Augenmerk auf biologische Tatsachen lenkte — die erste Mitteilung über Kontagiosität von Warzen stammt von Cooper 1845 —, und durch Jadassohns Untersuchungen 1895 wurde die Warzenpathologie in

Digitized by Google

den Mittelpunkt des dermatologischen Interesses gestellt, beschäftigte sich die Laryngologie auf diesem Gebiet von ganz anderen Gesichtspunkten gelenkt. Während Warzen und spitze Kondylome als störende Gewächse gewöhnlich unter die kleineren Übel in der Dermatologie gezählt werden können, verhält sich dies mit den in den oberen Luftwegen vorkommenden Papillomen ganz anders. Hier ist es der Verlust der Funktion (Stimme), wie besonders die drohende Erstickung, die das Interesse der Kliniker voll in Anspruch nahm. Es ist daher verständlich, wenn sich fast die gesamte laryngologische Literatur bis vor wenigen Jahren mehr oder weniger auf die Klinik, Kasuistik, Statistik und die verschiedenen konservativen und chirurgischen Methoden der Therapie beschränkte, aber sich bis auf gelegentliche Bemerkungen mit biologischen Tatsachen nicht beschäftigte. Wenn man bedenkt, daß die Papillomatose der oberen Luftwege schon gar manches Opfer durch Erstickung forderte, kann man es verstehen, daß sich in der Literatur sogar Berichte von Totalexstirpation (!) des Larynx wegen Papillomen bei Kindern finden.

Es steht wohl schon seit langem fest, daß die Verruca plana und das Condyloma acuminatum unmittelbar verwandte Erkrankungen seien. C. Rasch hatte schon 1894 als erster auf das Vorkommen von Warzen auf der Mukosa hingewiesen und wollte damals schon auch das Molluscum contagiosum in diese Familie einreihen. Die Untersuchungen von Lipschütz über die Biologie und Zytologie des Herpes sowie meine diesbezüglichen Arbeiten über das Larynxpapillom veranlaßten Kyrle zu dem Vorschlag, die planen Warzen, das spitze Kondylom, das Larynxpapillom, die Herpesgruppe inklusive dem Herpes zoster sowie das Molluscum contagiosum unter dem Namen „infektiöse Epitheliosen" zusammenzufassen. Die Blasenpapillome müssen wir vorläufig wohl außer dem Bereich unserer Erwägungen lassen, da vergleichende Untersuchungen über die dort beobachteten papillären Gewächse zumindest soweit meine Kenntnis der Literatur reicht, nicht in zureichendem Maße vorliegen. Wenn auch die Grundlagen unserer biologischen Kenntnisse von der Papillomatose auf dermatologischem Felde gesammelt wurden, was durch das leicht zu erfassende und sehr reichliche Material nur verständlich ist, so glaube ich, daß wir doch schon 2 Fragen gerade durch das Studium der Schleimhautpapillome der oberen Luftwege beantworten konnten: Nämlich die Übertragbarkeit auf Tiere (Hund) sowie die Tatsache, daß auch das (visibel) bakterienfreie Filtrat von Larynxpapillomen intrakutan eingespritzt, Warzen und Papillome erzeugen kann, wie dies in meinen wiederholten Berichten über diesbezügliche Versuche niedergelegt wurde. Ich sagte oben „gerade durch das Studium der Papillome der oberen Luftwege", weil ich glaube, daß weder Warzen noch spitze Kondylome jenen extremen Grad von Infektiosität erreichen, welchen ich an mehreren Fällen von Larynxpapillomen an Kindern beobachten konnte und wie er auch in allen Ländern von Laryngologen schon beschrieben wurde. Es scheint nämlich bei einzelnen Larynxpapillomfällen die Virulenz eine derartig vehemente zu sein, daß, was immer man therapeutisch auch unternehmen möge, die Aussaat immer wieder und immer heftiger stattfindet, bis sie durch Pneumonie und Erstickung zum Tode führt. Ich selbst habe einen derartigen Fall ausführlich beschrieben und konnte erst kürzlich in der Privatklinik

Digitized by Google

Dr. Jesbergs in Los Angelos wieder einen solchen extremen Fall beobachten, wo die Papillome sich rasenartig vom Introitus laryngis bis an die Bifurcatio tracheae erstreckten. Trotz Tracheotomie traten immer wieder Erstickungsanfälle auf, da ja auch nach Tracheotomie etwaige Stenosen unterhalb der Kanüle ihre destruktive Wirkungen weiter ausüben.

In solchen hochgradigen Fällen beschränkt sich das Wachstum der Papillome keineswegs auf die Schleimhautoberfläche, sondern ergreift die Drüsenausführungsgänge, so daß das Papillom sich nicht unbedingt über den Mutterboden erhebt, sondern geradezu ein Teil seiner Substanz wird und stellenweise gar keine Niveauerhöhung zu Stande kommt (E. V. Ullmann. Bonne, Dahmann). Andererseits hält sich das Wachstum solcher Papillome keineswegs an die Grenzen der Schleimhaut, sondern erstreckt sich häufig über die Ränder des Tracheostomas hinaus auf die benachbarte Haut, wie ich selbst dies mehrmals beobachten konnte und wie dies auch Wesselly bei einem Falle beschrieb.

Meine seinerzeitigen Übertragungsversuche stammten, soweit sie auf Hunde und mit Filtrat mit positivem Erfolg ausgeführt worden waren, von einem solchen hochgradig virulenten Falle. Wohl konnte ich auch bei einzelnen Versuchen mit weniger virulentem Material ein Aufgehen von Warzen und papillomatösen Wucherungen an der Haut des Menschen beobachten, doch gelangen die oben besonders erwähnten Versuche am Hunde und mit Filtrat nur mit sehr virulentem Material. Man kann, wie ich dies auch zeigen konnte, die Virulenz durch Passagen stark steigern und konnte ich mit dem Passagenmaterial viel mehr positive Resultate erzielen als mit dem Muttermaterial. Für Warzen haben Kingery und Wile die Filtrierbarkeit des Virus und die Möglichkeit der Passage nachgewiesen.

Ein zweites wichtiges Moment beim Experimentieren scheint folgendes zu sein. Die mir bisher bekanntgewordenen Nachprüfungen von Übertragung von Larynxpapillom auf Tiere sind alle negativ geblieben (Dahmann). Allerdings sind sie an Ratten ausgeführt worden. Grund, weshalb ich an Hunden experimentierte, war folgender: Unter Tierärzten ist es bekannt, daß sowohl Jagdhunde wie auch Rinder gelegentlich an Papillomatose des Maules und der oberen Luftwege, manchmal sogar sehr hochgradig erkranken können. Nicht ist dies bekannt bei Hasen, Ratten und anderen Nagern (Schindelka). Ein derartiger Fall bei einem Jagdhund, der an höchstgradiger Papillomatose des Maules und Rachens zugrunde ging, wurde von K. Ullmann in der Dermatologischen Gesellschaft Wien 1908 vorgestellt, und die Abbildungen dieses Falles befinden sich in meiner Arbeit in den Acta Oto-Laryngologica.

Dies also, das nicht genügend virulente Material sowie die nicht richtige Auswahl des Versuchstieres mögen vielleicht der Grund gewesen sein, daß die so sorgfältig und groß angelegten Versuche von Dahmann nicht zu mehr positiven Resultaten geführt haben. Wollen wir dies nochmals zusammenfassen, so sehen wir, daß die Pathologie aus den im Bereich der oberen Luftwege (warum gerade hier, wollen wir nicht erörtern) manchmal exzessiv virulent auftretenden Papillomen zwei Tatsachen einwandfrei lernen konnten. Die Möglichkeit der Übertragung auf Tiere (Hund) und den Beweis der Filtrierbarkeit des Virus. Ich glaube damit auch

Digitized by Google

der Frage ob Transplantat, Implantat oder Infektion, wie sie besonders Waelsch eingehend erörterte, insofern näher gekommen zu sein, als die Möglichkeit einer reinen Infektion ohne Zellüberpflanzung durch meine Versuche wohl erwiesen ist.

Ich möchte an dieser Stelle noch auf einige Beobachtungen hinweisen, die zur Frage der Empfänglichkeit wie der Immunität etwas beitragen könnten. Ich selbst habe niemals im Leben Warzen gehabt, trotzdem ich viel mit Warzen- und Papillompatienten zu tun gehabt habe. Ich versuchte mehrere Male mich selbst zu infizieren. Erfolgreich war ich bei mir selbst und nur mit dem Material von dem oben beschriebenen sehr virulenten Fall und mit Passagenmaterial. Niemals konnte ich mit Material von langsam verlaufenden und vereinzelten Larynx- oder Rachenpapillomen, noch von planen Warzen an meiner Haut ein Papillom erzeugen.

Was die Frage der Autoimmunität, Organimmunität anlangt, so ist es ja längst erwiesen, daß eine solche nicht existiert. Die Tatsache, die ich seinerzeit an dem großen Material der Klinik Hajek in Wien zeigen konnte, daß fast alle Kinder mit Larynxpapillomen früher oder später plane Warzen im Gesicht, besonders an den Lippen und an der Stirn bekommen, ist auch von anderen Autoren beobachtet worden (Werner, Poyet, Fauvel, Palmel de Marmon, Mackenzie, Thost und Brundes), und ich konnte mich in fast jedem Falle, den ich sah, immer wieder davon überzeugen.

Übrigens isolierte, nur auf die Mundschleimhaut beschränkt gebliebene Papillome beschrieben schon Anderson 1904 und Allans, zit. von Max Joseph, sowie 1922 E. Stern aus Carl Bruhns' Abteilung (Berlin).

Eine sehr interessante Beobachtung machte ich in San Franzisko im Standford Hospital, wo mir ein Kind gezeigt wurde, daß angeblich seit 2 Jahren von Larynxpapillomen frei ist, nachdem es tracheotomiert und mehrfach ausgeräumt worden war und nur mehr zur Kontrolle ab und zu in die Klinik kam. Seit den zwei letzten Monaten entwickelten sich aber auf beiden Händen förmliche Rasen von planen Warzen, die nach Angaben des intelligenten etwa 9jähr. Knaben sowie seiner Mutter vorher nicht vorhanden gewesen seien. Trotzdem also die Schleimhaut seit 2 Jahren papillomfrei ist, entstehen hier plane Warzen auf beiden Händen, woraus man schließen kann, daß eine dauernde Immunität auch nach dem Schwinden der Papillome nicht bestehen kann.

Bei den pathologisch-anatomisch als Papilloma durum und Pachydermia (Virchow) bezeichneten Fällen, dürfte es sich wohl um ein sehr ähnliches biologisches Geschehen handeln, nur von ungleich geringerer Virulenz. Mir selbst ist es unter zahlreichen Versuchen, harter Nasenschleimhaut- und Kehlkopfpachydermien zu überimpfen, niemals gelungen, einen positiven Erfolg zu erzielen. Jedoch möchte ich die Möglichkeit trotzdem nicht bestreiten. Erst kürzlich machte ich eine Beobachtung, die auch die Übertragung von harten Papillomen als möglich erscheinen ließe. In einer Indianerreservation sah ich zwei Indianermädchen, die beide an einer follikulären Konjunktivitis (Trachom?) litten und miteinander die Schlafstelle, Bett kaum zu nennen, teilten. Beide Kinder hatten, die eine an beiden Augenliderränderu, die andere nur an einem Auge, mehrere kleine harte verhornte Papillömchen. Bei dem einen Mädchen,

Digitized by Google

das an beiden Augen erkrankt war, waren an der Konjunktiva des Unterlides von der Karunkula bis nahe an den Fornix reichend drei etwa kleinerbsengroße harte gestielte Papillome auszunehmen. Beide Mädchen hatten auch Warzen an Händen und Ohren. Das hier ein ätiologischer Zusammenhang des simultanen Auftretens bei zwei Schwestern vorliegt, ist doch sicher nicht weit hergeholt.

Biologisch wichtig erscheint wohl die Tatsache, worauf K. Ullmann wiederholt hingewiesen hat, daß auch die Hautfeuchtigkeit, Schweißbildung verschiedener Regionen für das Wachstum, vielleicht auch für Autoinfektion und Entwicklung der verschiedenen Warzenarten in Betracht kommt. Beispielsweise ist die Haut jugendlicher, mit Hyperhidrosis behafteter Menschen beiderlei Geschlechts, auch die Gesichtshaut bei Seborrhoikern zu multipler, oft miliar auftretender Warzenbildung prädisponiert. Inwiefern hier auch die Reaklion des Hautsekrets als solche eine unterstützende Rolle spielt, möchte ich nicht entscheiden, nur angedeutet haben. Jedenfalls aber zeigt schon die Üppigkeit der Papillomentwicklung auf der Schleimhaut-, Larynx-, Trachealpapillome beim Menschen, Rachenpapillome beim Hunde, in bezug auf Zahl und Größe, daß auch die regionäre Gewebsdisposition für die Entwicklung des Virus von Bedeutung ist.

Zum Schlusse möchte ich noch auf den Versuch hinweisen, Schleimhautpapillomatose serologisch zu behandeln, wie ich denselben an 2 Fällen in Wien an der otolaryngologischen Klinik Prof. Neumanns machte und hier an weiteren 2 Fällen fortsetzte. Wenn auch das bisherige Material viel zu klein ist, um daraus irgend welche Schlüsse zu ziehen, glaube ich doch, daß es lohnenswert sei, dies weiter zu verfolgen, und würde ich dies zwecks Sammlung weiterer Erfahrungen weiter empfehlen. Ich stellte eine polyvalente Vakzine her, bestehend aus eigenen Larynxpapillomen des zu behandelnden Falles, aus Larynxpapillomen, die einem anderen als dem zu behandelnden Fall entstammen, aus spitzen Kondylomen und aus planen Warzen. Alle Fälle, die Material spenden, sollen womöglich sehr virulent sein und nicht Fälle, bei denen nur vereinzelte Warzen oder Papillome vorhanden sind. Das Material muß natürlich bei allen Fällen zur gleichen Zeit frisch entnommen werden, was bei Kooperation von 2—3 Kollegen und sorgfältiger Vorbereitung nicht allzu schwer ist. Mein Material wurde im serologischen Institut in Wien seinerzeit unter Leitung von R. Kraus und später auch hier vom Bakteriologen der University of Oregon hergestellt, nach denselben Prinzipien, wie es durch Biberstein in der Jadassohnschen Klinik für plane Warzen allein hergestellt wurde. 2—3mal wöchentlich werden 0,2 ccm intradermal injiziert. Ich habe bisher 4 Fälle damit behandelt und sah bei einem Falle einen sehr vielversprechenden Erfolg. Da diese Untersuchungen heute noch keineswegs abgeschlossen sind und auch das Material noch viel zu klein ist, möchte ich mich hier damit begnügen, nur darauf hingewiesen zu haben und werde Gelegenheit nehmen, in späterem Zeitpunkt weiteres hierüber zu berichten.

Literatur

Jadassohn, Verh. d. V. dermat. Kongr., 1885. — Rosenberg, Arch. Laryng. 1896, Bd. 5, S. 402—423. — Rasch, Ann. de Dermat., 1896, S. 6. — Rasch, Dermat. Zbl., März 1900, S. 162. — Lipschütz, Über die Ätiologie des Herpes. Arch. f. Dermat.,

Digitized by Google

1921, Bd. 136 u. a. O. — Ullmann, E. V., Mschr. Ohrenheilk., Bd. 55, Suppl. — Ullmann, E. V., Sitzungsber., Wien. klin. Wschr., 1921, H. 49. — Ullmann, E. V., Sitzungsber., Zbl. Hals- usw. Heilk., 1922, Bd. 1, S. 357. — Ullmann, E. V., Acta oto-laryng., 1923, Bd. 5, S. 317ff. — Ullmann, E. V., Sitzungsber., Zbl. Hals- usw. Heilk., 1923, Bd. 2, S. 249 u. 490. — Ullmann, E. V., Z. Hals- usw. Heilk., 1922, Bd. 2, H. 3/4. — Kyrle, Sitzungsber. d. path.-anat. Ges. Wien, Wien. klin. Wschr., 1921, H. 49. — Bonne, C., Zbl. f. Hals- usw. Heilk., 1927, Bd. 9, S. 836. — Dahmann, H., Z. Laryng., 1927, Bd. 16, S. 178ff. — Dahmann, H., Z. Laryng., 1929, Bd. 17, S. 362ff. — Dahmann, H., Die Larynxpapillomatose. Z. Laryng., 1930, Bd. 18. — Wessely, E., Mschr. Ohrenheilk., Bd. 55, Suppl. — Kingery, L. B., J. amer. med. Assoc., 1921, S. 440. — Wile u. Kingery, The Etiology of Common Warts, 1919. J. amer. med. Assoc., 1919, S. 970. — Schindelka, Hautkrankheiten der Haustiere. Braumüller, Wien 1908. — Waelsch, Arch. f. Dermat., 1917, Bd. 124, S. 625ff. — Werner, Beitrag zur Kenntnis der sogenannten Papillome des Larynx. Heidelberg 1894. — Thost, A., Die Verengerungen der oberen Luftwege. Bergmann, Wiesbaden 1911. — Biberstein, H., Versuche über Immuntherapie der Warzen und Kondylome. Klin. Wschr., 1925, S. 638.

Zur Diättherapie von Hautkrankheiten

Von

Prof. Dr. R. Volk in Wien

Während bis vor einigen Jahren die Gersonsche Behandlung beim Publikum und bei den Kranken mehr Interesse erregte als bei den Ärzten, welche dieselbe mit größtem Skeptizismus betrachteten oder sie sogar unerprobt ablehnten, hat sich die Sachlage jetzt ganz wesentlich geändert. Es ist das Verdienst von Sauerbruch-Herrmannsdorfer, diese Umkehr herbeigeführt zu haben. Sie konnten sich um so eher entschließen, die Ergebnisse des praktischen Arztes nachzuprüfen, als sie durch ihre Forschungsrichtung bezüglich der Wundheilung auf die Bedeutung der Säuerung im Stoffwechsel hingelenkt worden waren. — Aber auch sie begegneten anfangs noch starkem Zweifel, bis Jesionek und seine Schüler die Erfolge beim Lupus sozusagen ad oculos demonstrieren konnten. Dies war nicht nur deshalb möglich, weil sich die Erkrankung auf der Haut abspielt, sondern vor allem weil gerade dabei die schönsten und größten Erfolge zu erzielen sind.

Die klinischen Vorgänge beim Lupus sind von Jesionek in so ausgezeichneter und erschöpfender Weise geschildert, wie dies eben nur ein so erfahrener und genauer Beobachter tun kann; es ist vorläufig nichts hinzuzufügen. Die Involution erfolgt nach zwei Arten: entweder die Knötchen werden ohne jede makroskopisch sichtbare Veränderung allmählich resorbiert, oder aber es kommt in Schüben zu mehr oder weniger heftigen Reaktionen im Herde, bzw. in Teilen desselben in Form von Hyperämien und Exsudationen, nach deren Verlauf man dann die Abflachung und das Schwinden des Infiltrates konstatieren kann. Dabei sei hervorgehoben, daß diese Erfolge nach der Sauerbruch-Herrmannsdorferschen Vorschrift erzielt wurden, welche fast überall angewendet wird, und die von der Gersonschen ganz wesentlich verschieden ist. Inwieweit letztere Gleiches, bzw. nach Ansicht des Autors noch Besseres, mindestens aber in kürzerer Zeit leistet, darüber fehlen uns eigene Erfahrungen. Dagegen sind wir in der Lage, voll und ganz zu bestätigen,

Digitized by Google

daß durch Diätbehandlung allein ganz hervorragende Erfolge und verhältnismäßig rasch herbeigeführt werden können, und JESIONEK hat ja die Behandlung bis zur klinisch scheinbar vollständigen Heilung durchgeführt, wobei er sich anderer Hilfsmittel entweder gar nicht bediente oder höchstens leichte Allgemeinbestrahlungen und Physiotherapie hinzufügte.

Es scheint uns derzeit verfrüht von Heilungen, id est Dauerheilungen zu sprechen, denn selbst bei den ältesten Patienten blickt man in dieser Hinsicht auf einen Zeitraum von höchstens ein bis eineinhalb Jahren zurück. Nun ist dies, wie wir wissen, keineswegs ausreichend, denn selbst nach unseren besten Methoden kommen Rezidiven vor, und zwar noch viel später, am seltensten wohl nach der Radikaloperation. Die Leistungsfähigkeit der Diätbehandlung ist aber wohl erwiesen, auch bezüglich des kosmetischen Resultates nimmt sie die Konkurrenz mit jeder Therapie auf. Dabei wollen wir aber nicht daran vergessen, daß man auch bisher Vorzügliches zu leisten imstande war und durch kombinierte Verfahren eine ganz wesentliche Abkürzung gelang. — Eine Hilfe mehr im Kampfe gegen die Hauttuberkulose wird dies noch weiter ermöglichen. Deshalb wenden wir bewußt auch lokale Belichtung des Herdes, sei es nun als Fern- oder auch Druckbestrahlung, an, wobei die stärkere Reaktionsfähigkeit der Haut solcher Patienten immer beachtet werden muß. Unter diesen Voraussetzungen haben wir uns von dem Nutzen dieses Vorgehens fast immer überzeugen können, besonders dann, wenn einzelne Knötchen oder Plaques sich nur langsam involvieren oder die Heilung nur schleppend verläuft.

Die Erfolge werden heute von immer mehr Autoren bestätigt, so von BETTMANN, LÖHR, ROST, wenigstens teilweise auch von HERXHEIMER, WICHMANN u. a. Natürlich gibt es in der Art der Anwendung und der Kombination mit anderen Verfahren noch manche Meinungsverschiedenheiten, doch fallen die nicht so sehr ins Gewicht. Wenn aber WICHMANN meint, daß bei manchen Patienten der Salzmangel direkt üble Wirkung habe, so irrt er unserer Ansicht nach in der Auffassung des Geschehens. Gewiß kommt es vor, daß die Reaktionen sehr heftig sind, dann muß man eben durch kleine Salzzugaben für einige Zeit dieses Übermaß dämpfen. Ich habe wirklichen Schaden bisher nie gesehen, selbst wenn solche Reaktionen zur vollen Auswirkung kamen. Auch Auftreten scheinbar neuer Knötchen wird beobachtet, ich neige der Meinung zu, daß es sich da um Sichtbarwerden schon bestehender eventuell tief gelegener Effloreszenzen handelt, unter dieser Voraussetzung wäre die Diättherapie zwar eine Provokationsmethode, aber keine schädliche.

Auch den Schleimhautlupus sehen wir oft gut beeinflußt, besonders am Gaumen und Zahnfleisch, während der im Naseninnern unserer Erfahrung nach viel schlechter reagiert, überhaupt scheint uns die Wirkung bei diesen Lokalisationen des Lupus zögernder und langsamer zu verlaufen, doch berichtet JESIONEK über solche auch im Kehlkopf. Die Kehlkopftuberkulose wie die Tuberculosis cutis ulcerosa ist auch gegenüber dieser Behandlung sehr renitent. Dagegen erweisen sich gewisse Tuberkulidformen sehr dankbar, so die indurative Tuberkulose besonders in Verbindung mit Gold- und Tuberkulinpräparaten, ebenso papulo-

Digitized by Google

nekrotische Tuberkulide, Lupus miliaris disseminatus; über Dauerresultate läßt sich vorläufig kein abschließendes Urteil fällen.

Da wir sehen, daß gerade nach solchen Reaktionen im Herde die Involution oft sehr rasch vonstatten geht, diese aber in manchen Fällen nur in großen Zwischenräumen folgen, habe ich gehofft, durch eine Änderung der Diät für kurze Zeit, darauf folgende Rückkehr zur G. S. H.schen solche Schübe provozieren zu können. Meine diesbezüglichen Versuche haben aber bisher keine brauchbaren Resultate gegeben.

Die Ansicht Jesionecks, daß es sich bei der Diättherapie um eine Beeinflussung des Blutgefäßsystems handle im Sinne einer arteriellen Hyperämie, wird wohl richtig sein und kann durch kapillaroskopische Beobachtung bestätigt werden (Bettmann). Wir nehmen ja heute auch bei der Lichttherapie an, daß das heilende Prinzip die lange dauernde Hyperämie ist. Doch besteht noch immer die Frage des patho-physiologischen Zusammenhanges, denn wir wissen noch keineswegs, welche Komponenten in der Diät die bedeutsamsten sind. Wir halten mit den meisten Therapeuten an der Salzlosigkeit fest, obwohl Wichmann von der Notwendigkeit nicht überzeugt ist. Daß sie den Stoffwechsel der Haut in ganz großem Maße beeinflußt, haben Versuche, welche ich gemeinsam mit Urbach ausführte, und die eine bedeutende Verringerung des Chlorgehaltes gestanzter Hautstückchen ergeben haben, erwiesen. Aber auch da müssen wir über den Modus uns noch recht vorsichtig aussprechen, denn während die Patienten schon nach 3—4 Tagen Chlorgleichgewicht im Harne zeigen, tritt die Reaktion doch kaum früher als 14 Tage nach Einsetzen der Diät auf. Für die Bedeutung des Kochsalzes spricht noch, daß zu starke Entzündungserscheinungen prompt durch Zugabe kleiner Salzmengen (schon etwa 2 g pro die) kupiert werden. Auch ist bemerkenswert, daß wir die besten Resultate gerade in jenen Organen haben (Haut, Knochen), in welchen die stärkste Chlorspeicherung erfolgt.

So dunkel heute also noch die Wege sind, so möchten wir doch glauben, daß auch lokale Tuberkulinreaktionen mit im Spiele sind. Durch einen uns bisher noch nicht genauer bekannten Vorgang — Jesionek glaubt ihn auf Grund seiner Theorie erschließen zu können — gehen Tuberkelbazillen im Herde zugrunde; ist deren Zahl gering, erfolgt die Abtötung und Auflösung langsam, es wird dies kaum zu Erscheinungen führen. Ist dagegen die Menge der aufgelösten Bazillen in kurzer Zeit eine große, so werden wir Herdreaktionen beobachten können. Jesionek scheut vor dieser Annahme zurück, weil die Mächtigkeit der Reaktion ihm nicht so stark wie nach Tuberkulin erscheint, vor allem weil er keine Nekrosen gesehen hat. Nun gerade diese Argumente sind nicht stichhaltig, denn beides kommt vor, nach unserem Materiale eigentlich gar nicht so selten. Am deutlichsten sahen wir dies an einem mächtigen Tuberkulom der Ohrmuschel, welches im Laufe der Diättherapie eines Tages mächtig anschwoll, nach einiger Zeit fielen an mehreren Stellen bis fingernagelgroße Stücke heraus, der Grund blieb lange Zeit speckig belegt, nach und nach erfolgte Reinigung der Geschwüre, und heute ist der Affekt mit Ausnahme eines ganz geringen Infiltrates des Ohrläppchens abgeheilt.

Digitized by Google

Aber nicht nur Nekrosen scheinen für eine Tuberkulinwirkung zu sprechen, sondern auch Temperaturerhöhungen bis über 38° bei einigermaßen stärkeren Reaktionen in größerem Ausmaße zeigen Allgemeinreaktionen an, zumal wir dies nur bei tuberkulösen Erkrankungen, nicht bei anderen Dermatosen beobachten konnten.

Und schließlich möchten wir als einen weiteren Beweis noch anführen, daß bei einer Patientin am Stamm ein lichenoides Tuberkulid aufgetreten war, wie solches bekanntlich nach Tuberkulininjektionen in manchen Fällen geweckt wird. Um ja nicht mißverstanden zu werden: wir wollen die Erfolge der Diättherapie nicht als reine Tuberkulinwirkung angesehen wissen, sondern nur betonen, daß solche im Verlaufe des Prozesses zustande kommen kann; unsere Bemühungen gehen jetzt dahin, dies auch direkt nachzuweisen.

Im Vergleich zu den Erfahrungen bei Hauttuberkulose sind solche bei anderen Dermatosen verhältnismäßig noch gering, gewisse Erfolge ermutigen aber auch in dieser Richtung weitere Versuche anzustellen. Den Berichten Löhes können wir eigene Beobachtungen hinzufügen, welche bei Psoriasis vulgaris selbst in schweren Formen weitgehende, ja vollständige Rückbildungen ergaben, sogar bei Fällen, welche anderen Behandlungen gegenüber sich refraktär verhielten. Man sieht auch dabei häufig mehr oder weniger starke akute Entzündungserscheinungen; es ist auffallend, wie groß zuweilen die Hypersensibilität solcher Patienten ist, so daß schon leichtes Kneifen lebhafte Schmerzempfindungen auslöst. Auch da können Kombinationen mit medikamentösen Bädern, Höhensonnenbestrahlungen in vorsichtiger Weise durchgeführt, den Involutionsprozeß beschleunigen. Recht unzuverlässig ist nach unseren Erfahrungen die Diättherapie beim Pemphigus (Arzt), zwar konstatiert man in manchen Fällen ein Seltenerwerden oder auch Sistieren der Blasenbildung, doch ist dieser Effekt meist nur ein vorübergehender, bleibt nicht so selten auch ganz aus. Dagegen sahen wir einen Lichen ruber planus von großer Ausdehnung, welcher anderen energischen Methoden durch Jahre Widerstand geleistet hatte, unter heftigen Entzündungserscheinungen nach Einsetzen der S.H.G.-Diät weitgehend sich rückbilden, teilweise ganz schwinden.

Der gute Einfluß auf Röntgeninfiltrate und Narben, nach unseren Erfahrungen auch auf manche Röntgenulzera, ist schon mehrfach hervorgehoben worden. Ein ganz besonderes Indikationsgebiet erscheint uns die Skrofulose und die Conjunctivitis phlyctaenulosa. Derartige Effloreszenzen treten oft gleichzeitig mit Reaktionen im Hautherde und im Verlaufe der Behandlung auf, vielleicht als Analogie zu der früher besprochenen Tuberculosis lichenodides. Viel wichtiger aber ist die Tatsache, daß selbst starke Infiltrate sich ohne jede weitere Maßnahme in schönster Weise und oft in auffallend kurzer Zeit rückbilden. Ich glaube bei diesen Fällen es direkt empfehlen zu sollen. Auf weitere Details unterlassen wir einzugehen, keineswegs sind die Erkrankungen, bei welchen Diättherapie zum Teil mit Erfolg angewendet wird, erschöpft, ich erwähne nur gewisse Formen von Ekzem, Prurigo, Ulzerationen usw.

So erfreulich die Ergebnisse der S.H.G.-Diät bei vielen tuberkulösen Leiden in der Dermatologie sind, so wenig befriedigend sind sie vor-

Digitized by Google

läufig bei solchen der Lungen und inneren Organe, ja selbst die der Knochen und Gelenke bleiben da weit zurück.

Wir wissen, daß die Haut für die Ansiedlung des Tuberkelbazillus kein geeignetes Organ ist. Unter den vielen Lungentuberkulosen finden wir doch nur wenige Erkrankungen der Haut, trotzdem Bazillen im strömenden Blut Tuberkulöser häufig vorhanden sind. Das haben schon zahlreiche ältere Untersuchungen ergeben, und Ishiwara errechnet aus der Gesamtzahl von 3444 bearbeiteten Fällen 34%, andere geben aus ihrem Materiale weit höhere Prozentsätze an. Es können uns daher neuere Befunde Löwensteins, welche er mit Hilfe seiner Anreicherungs- und Züchtungsmethode erhalten hat, nicht so sehr überraschen; ein Fortschritt wäre durch die Möglichkeit gegeben, diesen Nachweis auch ohne den Tierversuch zu erbringen.

Wenn aber der Tuberkelbazillus so häufig in Zirkulation gefunden wird, dann dürfte man wieder daraus für eine bestimmte Krankheit nicht ohne weiteres Schlüsse ziehen. Diese Tatsache muß oft gar keine Konsequenzen haben. Wir können wohl annehmen, daß der Tuberkelbazillus erst dann schwere Schädigungen bringt, wenn er sich im Gewebe ansiedelt, und dieses vor allem muß auch wieder die Kräfte aufbringen, ihn unschädlich zu machen. Am leichtesten gelingt das in der Haut, und gerade da bietet die Diättherapie die besten Chancen.

Damit ist aber nur ein Teilproblem gelöst, unser Streben muß dahin gehen, den tuberkulösen Organismus der Genesung zuzuführen, denn jederzeit können Bazillen in Bewegung kommen, sich in Organen festsetzen und zu Erkrankungen führen, welche der Therapie schwer oder nicht zugänglich sind. Ob uns auch in dieser Richtung die Ernährungstherapie noch vorwärts bringen wird, das muß weiteren Forschungen vorbehalten bleiben.

Zur Behandlung der Sykosis, nebst einer Bemerkung über den Paraffinkrebs[1])

Von

Dr. R. Prosser White in London

(Aus dem Englischen übersetzt von Dr. Ernst Levin-Berlin)

Ein kleiner Zufall ist für mich von großem ärztlichem Wert gewesen, und ich möchte ihn auch anderen nutzbar machen. Denn obgleich ich meine Methode der Sykosisbehandlung in meinem Vaterlande eingehend beschrieben habe, scheint sie nicht allgemein bekannt geworden zu sein, wie es für einfache und wirksame Wege der Behandlung wünschenswert wäre.

Die so einfache Heilung der als hartnäckiges Leiden bekannten „kokkogenen Sykosis" erkannte ich vor 45 Jahren beim Nachdenken über eine zufällig von einer Dame hingeworfene Bemerkung. Sie hatte, ebenso wie ihre Kinder, eine tadellose Haut, und meinte, bei sich und ihrer

[1]) Grüße des 76jährigen an den 70jährigen.

Digitized by Google

Familie jederzeit Jucken und Hautausschläge durch halbstündlich oder öfter wiederholte Anwendung von Eau de Cologne oder einer ähnlichen alkoholischen Essenz heilen zu können. Zu dieser Zeit war der Kultus der Sonnenbäder noch nicht Mode und die Berlockdermatitis[1]) noch nicht bekannt; doch scheinen für diese nur ein oder zwei der wesentlichen Öle verantwortlich zu sein, und diese können außer acht gelassen werden.

Wie ich mehrfach wiederholt habe[2]), ist es eine Eigentümlichkeit des „idiopathischen" Ekzems und möglicherweise auch anderer autogener Hautkrankheiten, daß sie stürmisch auftreten und nur langsam wieder schwinden. Seborrhoe, Sykosis, Gewerbedermatosen infolge äußerer Einflüsse folgen alle besonderen Regeln, sie heilen ab, wenn die infektiösen Organismen gehemmt oder die Reizungen entfernt werden (Hautkrankheiten infolge von Teer und Öl werden nicht zu dieser Klasse gerechnet). „Endogenes Ekzem" ist wesentlich und in charakteristischer Weise periodisch, sein nässendes Stadium tritt anfallsweise auf, dann kommt es zum Stillstand oder rapidem Rückgang. Diese Anfälle wechseln in dem akuten Stadium von einer bis zu wenigen Stunden, in den mehr chronischen können es Tage oder sogar Wochen sein. Unglücklicherweise haben wir keine Macht, die unbekannten „inneren" Reize zu beeinflussen, die diese krampfartigen Ausbrüche verursachen; sorgfältig zur richtigen Zeit behandelt, haben sie schließlich ein Ende. Wiederholungen, sekundäre Infektion, äußere Traumen wie Kratzen, leider oft auch schlechte Behandlung lassen das Ekzem zu einem dauernden werden; eine exogene Dermatitis dauert so lange als die äußere Ursache genügend wirksam ist. Ekzem ist in allen seinen Stadien eine amikrobielle Krankheit; es bleibt eine aseptische, katarrhalische, einfache Entzündung, abgesehen von sekundärer Infektion. Der Arzt betrachtet die Anwesenheit von fremden septischen Organismen oder von Eiter in der „serumabsondernden Wunde" als einen schweren Rückschlag gegen seine Technik. Er wird genügend mit den Oberflächenkeimen fertig, anderenfalls ist er ungeschickt. Sicher ist unsere Kunst ihren Aufgaben gewachsen.

Organismen leben nicht leicht und vermehren sich noch weniger auf einer leidlich trockenen reinen Haut. Hull, Montgomery und Singer[3]) haben gezeigt, daß der p_H-Titer der äußeren Hornschicht im allgemeinen um 5,0—5,7 liegt; diesen Säuregrad fanden sie in 30 Minuten vollkommen vernichtend für B. prodigiosus und Staphylokokken auf einer gut gereinigten Haut.

Die Hauptschwierigkeit für den Dermatologen ergibt sich, wenn die Oberfläche der Haut oder das Innere der Follikel mit Serum überschwemmt ist, das das ideale Medium für das Wachstum und die Ausbreitung der Eiterkeime darstellt. Es muß daher entfernt oder für die Lebensfähigkeit der Organismen ungeeignet gemacht, oder die letzteren müssen unschädlich, d. h. nicht lebensfähig gemacht werden. Frischer Paraalkohol ist in jeder Beziehung das wirksamste Mittel gegen das Bestehen und die Verheerungen der sekundären Infektionen, und aus demselben Grunde

---

[1]) Arch. of Dermat. and Syph., April 1930. — [2]) Einige Autoinfektionen. The Clin. J., 9. III. 1921, S. 145—150. — [3]) Selbstdesinfizierende Kraft der Haut als Abwehr gegen Mikrobeninvasion. Amer. J. Hyg., 1930, Bd. 2, S. 345—361.

Digitized by Google

gegen das Chronischwerden oder die Fortdauer der Sykosis. Alkohol befreit die Oberfläche der Haut von Feuchtigkeit und die Gewebe von den feindlichen Organismen. Er fällt Eiweiß, wofern es Salz enthält; reines salzfreies Eiweiß ist nicht koagulierbar. Salz ist im Protein der Organismen sowie im Globulin des Serums enthalten; so werden die ersteren direkt geschädigt oder abgetötet und das letztere weniger geeignet für ihre Assimilierung gemacht. Die Flüchtigkeit[1]) befähigt den Alkohol auch tief in die Haut und in ihre Follikel einzudringen; dadurch setzt er örtlich die Temperatur herab und vermindert die entzündliche Spannung, wodurch der Juckreiz wesentlich gelindert wird. Den reparativen und defensiven Eigenschaften der Haut steht er nicht im Wege, seine lösende Fähigkeit ermöglicht den Zusatz vieler Antiseptika zu ihm, wo dies wünschenswert erscheint.

Meine Lieblingsvorschrift, die ich im wahrsten Sinne für spezifisch für Sykosis halte, lautet folgendermaßen:

Rp. Kal. sulfurat.
Zinc. sulfur. āā 3.75
mit ein wenig Wasser gemischt
Acid. carbol.
Acid. salicyl. āā 1,5
Alcohol 180.

Wenn diese Lösung in offene Aknepusteln oder eitrige Sykosisfollikel mehrmals eindringt, so trocknet der Eiter ab und wird eventuell ausgestoßen, der Haarfollikel zieht sich langsam zusammen, schließt sich und kann zerstört werden. Das Fett wird emulsioniert, und die in den Hüllen der Organismen enthaltenen Proteine werden koaguliert und die Keime so unschädlich gemacht. Die Anwendung muß häufig geschehen, bis alle eitrigen Follikel geöffnet und gereinigt sind. Die ganze Behandlung sollte selbst in schweren Fällen nicht länger als einige Wochen dauern, Rückfälle können verhindert oder durch eine Wiederholung der Behandlung im Keime erstickt werden. Die kokkogene Sykosis ist für den Verf. stets eine für die Behandlung dankbare Krankheit, weil Heilung versprochen werden kann.

Sykosis ist vom Standpunkte des Klinikers aus eine einfache, örtliche, verhältnismäßig oberflächliche (Sabouraud) Infektionskrankheit, die bei der Toilette, besonders beim Rasieren sich weiter ausbreitet. Aus diesem Grunde muß für die ersten Wochen Waschen und Rasieren verboten werden. Die Haare sind kurz zu schneiden und regelmäßig mit einer scharfen Schere zu stutzen. Zwar hält der häufige Gebrauch der Lösung die ganze ergriffene Oberfläche chirurgisch rein, doch muß die übermäßige Anwendung eingeschränkt werden, da sie eine oberflächliche Dermatitis, wenn auch selten, bewirken kann.

Meine Anschauungen und die von mir gegen die sekundären Infektionen angewandte Technik treffen gleichermaßen für die Chirurgie wie für die Dermatologie zu; was für erstere Reinheit und Trockenheit ist, ist für letztere Eau de Cologne. Röntgen, Vakzine, Epilation sind bei der kokkogenen Form der Sykosis ganz überflüssig.

[1]) Clark, A. F., Angewandte Pharmakologie, S. 20, London 1929.

Digitized by Google

Diese kurze Mitteilung dürfte kaum wertvoll genug sein, um den Wert des der Erinnerung an einen ausgezeichneten Kollegen gewidmeten Heftes zu erhöhen. Seine Bemühungen um das Verständnis der Berufsdermatosen sichern ihm ein dauerndes Gedenken. Gerade England, das ziemlich plötzlich und frühzeitig die Umstellung von einem Agrarstaat zu einem Industriestaat erlebte, hat schwer unter ihnen zu leiden, und trotz aller seiner Schutzverordnungen und nützlichen Gesetze zeigt es immer noch einen nicht beneidenswerten Rekord an Gewerbekrebs.

Seine nahe Verbindung mit dem Arbeiter und seiner Arbeit wurde zuerst bekannt durch Percival Pott im Jahre 1775[1]). Ullmann, der soviel zur Erleuchtung dieses Problems beigetragen hat, erwähnt den nächsten Bericht aus dem Jahre 1787 von Selle (Frankreich)[2]). Während des letzten Jahres allein betrug die Zahl der infolge von Pech, Teer, Paraffin und mineralischen Ölen an „Gewerbekrebs" der Haut leidenden Personen 165, von denen 50 starben. Die Gesamtzahl der seit der ersten Entdeckung des „mule spinner"-Krebses durch Southam und Wilson im Jahre 1922[3]) an diesem schweren Leiden erkrankten Personen beträgt 920[4]). Das ist eine beschämende Tatsache. Ullmann hat festgestellt, daß, wenn Paraffin gebleicht wird, Schädigungen der Haut kaum in Betracht kommen und Paraffindermatosen auf ein Minimum beschränkt werden. Fast in der ganzen Welt konzentriert sich jedes Land darauf, den karzinogenen Faktor in den Kohle- und Petroleumdestillaten ausfindig zu machen[5]), bisher ohne ausgesprochenen Erfolg. Selbst wenn es möglich wäre, diese schädigenden Substanzen von den Arbeitern fernzuhalten, würden doch noch auf lange Jahre Fälle zutage treten, weil vielfach die verdächtigen Symptome so spät zum Vorschein kommen und die objektiven Beschwerden von den Arbeitern so wenig beachtet werden, daß die zur Zeit latenten Fälle noch für eine gewisse Zeit unerkannt bleiben werden.

Glücklicherweise teilt Dr. Bridge, kgl. ärztlicher Hauptfabrikinspektor, mit, daß die bisherige hohe jährliche Zahl der Fälle bei uns eine bemerkenswerte Abnahme zeigt. Unter Zugrundelegung der Erfahrungen Englands ist zu hoffen, daß andere Länder in der Lage sein werden, diese Schädigungen zu vermeiden.

Versammlungen

Ungarische Dermatologische Gesellschaft, Budapest

Sitzung vom 14. Februar 1930

Vorsitzender: Nékám

Müller (Abt. Brezovszky): Erythrocyanosis crurum puellarum.

1. Fall: 18jähr. Mädchen, typische Veränderungen beider Unterschenkel oberhalb der Überschuhränder. Offenbar spielt der jähe Temperaturwechsel eine größere Rolle als extreme Kältegrade. Mäßige ovarielle Hypofunktion. 2. Fall: 21jähr.

---

[1]) Cancer scroti. Chir. Works, London 1775. — [2]) Oppenheim, Rille u. Ullmann. Schädigungen der Haut durch Beruf und gewerbliche Arbeit. Leipzig 1928, Bd. 2. S. 236. — [3]) Brit. med. J., 1920, Bd. 2, S. 971. — [4]) Jahresbericht des kgl. Fabrikinspektors. London 1930, S. 85. — [5]) Twort u. Twort, Einige die Entwicklung experimenteller Öl- und Teergeschwülste bei Mäusen beeinflussende Faktoren. Lancet, 25. März 1929, S. 1108—1111.

Digitized by Google

gravide Frau, Veränderungen seit 3 Jahren, im Sommer besser, im Winter schlimmer. Kein innersekretorischer Funktionsausfall.

Rajka: In Gemeinschaft mit **Török** haben wir den Nachweis geführt, daß bei **Akrozyanose sowohl** die vasokonstriktorische als auch die vasodilatatorische **Erregbarkeit der Haut gesteigert ist** (verstärkte Adrenalinanämie, Verstärkung der roten **Hofbildung**). Wir nehmen an, daß sich die Stase auf die Kapillaren und auf den **oberflächlichen** Venenplexus lokalisiert, während die Arteriolen und die abführenden Venen sich in Kontraktion befinden.

Hercz: 1. Café au lait-Flecke bei Hirnveränderungen.

5jähr. Mädchen, in Entwicklung zurückgeblieben, auffällig großer Kopf, 95 cm hoch. Geistige Entwicklung normal. Am ganzen Körper bis kindshandtellergroße, milchkaffeefarbene Flecke. Keine Fibrome. Sella turcica größer. Retardierte Verknöcherung, spontaner Nystagmus. Strabismus o. d. Hyposomia cerebralis cum hydrocephalo.

2. Keloid in der Mitte der Zunge.

Im 5. Lebensmonate geriet Laugenstein zum Lutscher des Säuglings. In der Mitte der Zunge ein 1—1½ mm hoher erhabener Tumor mit glatter Oberfläche und krebsartigen Ausläufern.

Oláh: Purpura anularis teleangiectodes.

21jähr. Frau. Ausschlag seit 1927. Im mittleren Drittel der äußeren Seite des r. Unterschenkels stecknadelkopf- und hirsekorngroße, follikuläre, auf Fingerdruck **kaum** abblassende, lividrote Flecken, stellenweise in Ringform. Die von den Ringen eingeschlossenen Hautpartien atrophisch. Die veränderte Hautpartie ist mit Teleangiektasien bunt durchsät. Histologie: Kapillargefäße und Gefäße der Lederhaut erweitert, in der Umgebung rundzelliges Infiltrat und extravasierte, rote Blutzellen. Hyaline Entartung des Kollagen. Gefäße des subkutanen Bindegewebes erweitert, auch hier perivaskuläre Infiltrate und Extravasate.

Sellei: Mit Pankreasfermenten geheilte Sklerodermie.

Seit dem 2. Lebensjahre krank; 1928 in der Gesellschaft vorgestellt. Mit Insulin behandelt bis Mai 1929, worauf sich die Herde auf Brust, Bauch und Oberschenkel besserten, später jedoch stationär blieben. Die Sklerodermie am r. Ober- und Unterarm führte zur Entstehung eines harten sklerosierten Bündels. Um diese Zeit verminderte sich die Zuckertoleranz ein wenig. Blutserum-Ca. 15%. Vom 4. Januar an Pankreastabletten, täglich 2 Stück à 0,25 g. Später Bauchspeicheldrüse auf Leberpastetenart zubereitet. Am 14. Februar der sklerodermatische Zustand an Schenkel und Unterarmen auffallend gebessert, nunmehr einige härtere Infiltrate zu fühlen. Die übrigen, vor der Behandlung noch in Spuren vorhanden gewesenen Veränderungen verschwunden. Täglich 4mal 2 Pankreastabletten und 50—80 g pastetenartig zubereiteten, rohen Pankreas.

Liebner (Abt. Sellei): 1. Kälteurtikaria.

Bereits November 1929 vorgestellt; nahm 3 Wochen hindurch per os Pepton, ohne Erfolg. Später intravenöse Peptoninjektionen, jeden zweiten Tag 1 ccm einer 1%igen Lösung. Nach 20 Injektionen Heilung.

2. Alopecia totalis.

8jähr. Knabe; begann vor 4 Jahren, generalisierte sich während Lichtbehandlung. Tuberculum Carabelli, hohes Palatum, rachitisches Zahnsystem. Tachykardie, lebhaftere Reflexe. Gesteigerte Adrenalinempfindlichkeit. 7600 weiße Blutzellen, 20% Eosinophile, 30% Lymphozyten.

Kenedy (Abt. Török): Pagetsche Krankheit.

62jähr. Frau. Die auf der r. Brust sichtbaren Veränderungen seit 18 Jahren, 2 Jahre nach Laktation. Drüsengewebe der r. Mamma etwas dichter. In der Achsel keine Drüsen tastbar. Histologisch keine Karzinomzellen.

Gußman: Der Fall stützt die Auffassung jener, die den primären Herd in die Tiefe verlegen und die Hauterscheinungen als sekundäre Manifestationen auffassen.

Csillag: Pruritus geheilt durch Carbo animalis.

52jähr. Mann, seit 15 Jahren Jucken an Oberschenkeln, Skrotum und Analgegend, wozu sich eine pruriginöse Dermatose der Unterbauchgegend gesellte. Lokale Behandlung erfolglos. Kein Magen-Darmleiden. Vom 13. Januar an täglich 3mal 2 Tabletten Carbo animalis. Am 20. Januar war das Jucken an Schenkeln, Skrotum und Anus vollkommen, in der Bauchgegend teilweise verschwunden.

Deutsch erzielte mit Magnesium sulfuricum ähnliche Erfolge.

Digitized by Google

Nebenführer (Abt. Guszman): 1. Dermatitis papillaris capillitii.

42jähr. Mann. An den Haargrenzen bis bohnengroße, narbige, schmerzlose, nicht juckende Erhabenheiten. Keine nennenswerte Eiterung, keine pinselartige Anordnung der Haare.

2. Lues ulcerosa.

21jähr. anämische Frau. Teils isolierte, teils konfluierende, bis haselnußgroße Knoten, im Zentrum zerfallen, remittierendes Fieber, Gewichtsabnahme um 12 kg, Kopfschmerzen. WR +++. Luetinreaktion positiv.

Úrményi (Abt. Guszman): Ichthyosis.

5jähr. Knabe. Auch an der behaarten Kopfhaut talgartige Auflagerungen.

Bartos (Abt. Justus): Lymphadenosis cutis dispersa.

59jähr. Frau. An Stirn, Kopfhaut, Stamm und Extremitäten bis linsengroße, rosafarbene Herde, in der Kreuzbeingegend zu größeren Inseln konfluierend. In den Leistenbeugen erbsengroße Drüsen. Weiße Blutzellen 6,900, 33% eosinophile. Histologie: In Kutis und Subkutis diffuses, lymphozytäres Infiltrat, vereinzelt Plasmazellen.

Kémeri (Klinik Nékám): 1. Epithelioma juvenile.

2. Ein auf Bucky-Bestrahlung geheiltes Epitheliom.

3. Glossitis mediana rhomboidalis.

28jähr. Mann. Prozeß an der Zunge seit 1928. In der Mittellinie der Zunge, im hinteren Drittel, ein rautenförmiges rotes Gebilde, mit Depapillation an den Rändern.

Földváry (Klinik Nékám): 1. Granuloma teleangiectaticum.

36jähr. Mädchen, seit dem 7. Lebensjahre Favus. Kopfhaut narbig. Seit 1929 ein walnußgroßes, auf einem Stiel sitzendes Gebilde mit unebener Oberfläche, aus welchem Eiter ausgepreßt werden kann.

2. Lichen planus mit Blasen.

61jähr. Mann. Die bullösen Erscheinungen seit Dezember 1929. Derzeit an Unterschenkeln, Unterarmen, Handrücken und am Stamme konfluierende Plaques und alleinstehende Lichenknötchen. An den Lichenherden der Unterschenkel teils eingetrocknete Blasen, restierende Erosionen. Histologisch neben dem charakteristischen Bild des Lichen planus eine subepidermale Blase.

3. Atrophoderma reticulare pigmentosum.

42jähr. Mann, beschäftigte sich seit Mitte Dezember mit Kastanienbraten. Seither an den Knien netzförmige Pigmentationen, Infiltration und Atrophie.

Farkas, L. (Klinik Nékám): 1. Erythema multiforme et nodosum.

Seit einer Woche an den Streckseiten der Unterschenkel bis walnußgroße, blaurote Infiltrate. An Stirn, Gesicht und Händen livide, an den Rändern lebhaft rote, schmerzlose Infiltrate. Pirquet stark positiv.

2. Parapsoriasis lichenoides.

15jähr. Mädchen. Am Stamm und Extremitäten bis hellergroße, etwas hyperämische, kaum infiltrierte, von dünnen Schuppen bedeckte Plaques, an anderen Stellen zerstreute, stärker infiltrierte, wachsglänzende Papeln.

Vámos, L. (Klinik Nékám): 1. Verschiedene Formen der Hauttuberkulose an ein und derselben Person.

19jähr. Bauer. Februar 1929 am rechten Auge ein tuberkulöser Prozeß. Um diese Zeit breitete er sich auf das Lid und die rechte Gesichtshälfte aus. Bei Aufnahme: Lupus vulgaris der r. Gesichtshälfte, am r. Ober- und Unterarm tuberkulöse Knochenfisteln, am l. Handrücken Tuberculosis verrucosa cutis, auf der Brust und am Rücken Folliculitis scrofulosorum.

2. Dermatitis atrophicans.

38jähr. Maurer, seit 1924 krank. In der l. Ellenbogengegend drei, am l. Daumen ein Oppenheimscher Tumor von Linsen- bis Bohnengröße.

György, E. (Klinik Nékám): 1. Erythema induratum.

17jähr. Frau. 1927 Phrenikotomie wegen Lungenspitzenkatarrh. Derzeit am Fuße geschwürig zerfallener Knoten.

2. Anthracosis.

Die 18jähr. Frau fiel vor 2 Jahren auf einen Eisenbahndamm, seitdem Oberlippe und Kinn bläulichschwarz.

Fröhlich, W. (Klinik Nékám): 1. Syphilis congenita.

30jähr. Frau. Herbst 1928 Fluor der Nase und Geschwüre am weichen

Digitized by Google

Gaumen. Auf der Nasenwurzel die Haut hyperämisch, infiltriert; an der Nasenspitze r. Augenwinkelgeschwüre mit steilen, scharfen Rändern. Sattelnase. R. Tonsille eitrig belegt, Uvula destruiert.

2. Syphilis gummosa.

3. Syphilis tuberosa serpiginosa.

Laubál, St. (Klinik Nékám): 4 Fälle von Lupus erythematodes.

1. Fall. 30jähr. Frau, seit 8 Jahren krank. 1922 wurden die ersten Plaques mit scharfem Löffel ausgekratzt, worauf sich der Prozeß rasch ausbreitete und verschlimmerte. 1917 wurde eine zwischen den unteren Schneidezähnen sitzende Epulis entfernt, doch rezidiviert sie schon zum drittenmal. Zähne kariös. Pirquetreaktion negativ. 2. Fall. 32jähr. Mann, der sein Leiden seit 4 Jahren beobachtet. Erkrankt beide Gesichtshälften. Kariöse Zähne. Pirquet negativ. 3. Fall. Bei dem 47jähr. Mann besteht das Leiden seit 20 Jahren. Zähne kariös und gangränös. Pirquet negativ. 4. Fall. 38jähr. Bauer, seit 12 Jahren krank. Zahlreiche kariöse und gangränöse Zähne. Empfindlichkeit im Sinus frontalis. Die Behandlung aller 4 Fälle begann mit der Extraktion der schlechten Zähne und Zahnwurzeln, später wurden intravenöse Trypaflavininjektionen verabreicht; lokal Salizyl-Ichthyolsalbe und Thermokauterisation (Hyperämisierung). Die Krankheitsgeschichten der 4 Fälle lassen daran denken, daß neben gewissen disponierenden Momenten zumeist fokale Infektionen, als endogene Faktoren, bei Menschen, die den Unbilden des Wetters ausgesetzt sind, außerdem auch die Wirkung der Kälte oder Wärme, der Sonnenstrahlen, als exogene Faktoren beim Zustandekommen der Krankheit mitwirken.

Böhm, A. (Klinik Nékám): 3 Fälle von Sklerodermie.

Alle drei erhielten Oudinbehandlung und Pankrin. Daß bei den vorgestellten Fällen die Pankreasfunktion eine Rolle spielt, beweist der hohe Blutzuckerwert, sein starker Anstieg und langsamer Abfall nach Zuckerbelastung. Gleichzeitig mit der Besserung der klinischen Symptome näherte sich auch die Anomalie des Zuckerstoffwechsels zur Norm.

Istók, J. (Klinik Nékám): 1. Melanosarkom.

70jähr. Frau. 1900 entstand im r. Sulcus nasolabialis ein schwarzer Fleck, im Herbst 1928 eine Geschwulst, die geschwürig zerfiel. Drüsen unter dem Kinn stark vergrößert. Histologisch: Von der Kutis in die Subkutis reichendes, aus polymorphen Zellen bestehendes Geschwulstgewebe, stellenweise bündelförmig angeordnete Partien von Spindelzellentyp. Im Tumorgewebe ausgedehnte Blutungen. Unregelmäßig zerstreute, mit groben Pigmentschollen ausgefüllte Zellen. Keine elastischen Fasern.

2. Onycholysis.

28jähr. Schneider. Nagelveränderungen seit 1928 an sämtlichen Fingern. Die Nagelplatten lösten sich ausgehend vom freien Ende gegen das Nagelbett. Entzündung, Trauma, Granulationsgewebe nicht nachweisbar. Nach Entfernung der abgelösten Nägel Zinkiontophorese und Mesotansalbe.

Szodoray, L. (Klinik Nékám): 1. Epitheliomatosis senilis.

77jähr. Mann. Im Gesicht, hauptsächlich an den Ohrmuscheln bis hellergroße, gelblichbraune, fette Hornauflagerungen mit körniger Oberfläche, nach Ablösung an ihrer unteren Basis lange Hornzapfen. Den präkarzinomatösen Charakter des Prozesses beweist der derzeitige Zustand des l. Ohres, auf dessen Helix ein 8 cm langer, schmaler Substanzverlust zu bemerken ist. Histologie: In der Kutis alveoläre Geschwulstnester mit zentraler Verhornung.

2. Mikroskopische Präparate von Epitheliomen.

v. Berde, K.: Untersuchungen mit der analytischen Quarzlampe.

Das Verfahren ist wertvoll zur Untersuchung der feineren Struktur und der Ausbreitung von Pigmentierungs- und Depigmentierungsprozessen bei Hautkrankheiten. Keine Vorteile bei Untersuchung lupöser oder luetischer Veränderungen. Wertvoll ist die Methode bei Pilzerkrankungen der Kopfhaut. Auch die mit Favus infizierten Haare lumineszieren. Die Dermatophyten lassen sich einteilen in nicht lumineszierende, blau lumineszierende und weiß lumineszierende Gruppen. Ein besonderes Symptom zeigt die asteroide Kolonie des Trychophyton gypseum, sie fluoresziert in ähnlicher Farbe und Intensität, wie die Salizylsäure. Die Fluoreszenz ist an die Produktion und Reifezeit der Sporen gebunden, ein prägnanter Ausdruck der biochemischen Verhältnisse des Prozesses, außerdem charakteristisch für die Gypseumgruppe. Die Erscheinung ist für die Identifikation der Pilzgruppe von großer Bedeutung.

E. Lehner-Budapest.

Digitized by Google

Fachzeitschriften

Réunion Dermatologique de Lyon

Sitzung vom 20. Februar 1930

(Bull. Soc. franç. Dermat., 1930, Nr. 4)

Nicolas, J., F. Lebeuf u. P. Michel: Syphilis tertiaire de la face avec tumeur pseudo-lymphomateuse de la joue gauche (Tertiäre Syphilis des Gesichts mit pseudolymphomatösem Tumor der linken Wange). S. 402.

Es finden sich bei der Kranken, die keine Syphilisanamnese aufweist, im Gesicht ulzerös-krustöse, serpiginöse Knötchen, auch an den Beinen, als Folge alter knötchenförmiger Syphilide atrophische eingesunkene Narben. An der linken Wange geschwulstähnliche Bildung mit derber Infiltration. Derartige Syphilome werden sehr leicht verkannt.

Favre, M., G. Massia u. J. Rousset: Sur un cas de maladie de Bowen de la peau (Über einen Fall Bowenscher Krankheit der Haut). S. 405.

Seit 20 Jahren bestehende Affektion vom Umfange eines Fünffrankenstücks von erythematös-schuppendem Aussehen mit an einzelnen Stellen verdünnter, an anderen verdickter Haut, an einzelnen Stellen an der Umrandung knötchenförmig, am inneren Rand eine kleine, rosafarbene Ulzeration. Histologisch Hypertrophie des Stratum Malpighii mit dyskeratotischen Zellen; es findet sich eine vollkommene Skala der Entwicklung: an einzelnen Punkten kaum merkbare Veränderungen mit darunter liegender entzündlicher Reaktion, an anderen ausgesprochenere mit reichlichen dyskeratotischen Zellen, ähnlich der Pagetschen Krankheit, schließlich stärker hypertrophische Läsionen mit kleineren, stark gefärbten Zellen, die sich schon dem Aussehen eines Basalzellenepithelioms nähern, von diesem jedoch unterschieden durch ausschließliche Lagerung an der Stelle des Stratum Malpighii.

Doyon: Maladie de Quincke purpurique (Quinckesche Krankheit mit Purpura). S. 410.

Tägliche Anfälle mit allgemeiner Abgeschlagenheit, Schwellungen der Nase und der Wangen, Verstopfung der Nasenlöcher, Schmerzen im Zahnfleisch, erbsen- bis hühnereigroße Schwellungen an den unteren Extremitäten und Schmerzhaftigkeit in deren Gelenken; am nächsten Tage Purpura an Armen und Beinen. Der Fall stellt eine Zwitterform und Übergänge von Riesenurtikaria, Purpura rheumatica, Erythema nodosum dar.

Gaté, J., u. Giraud: Urticaire purpurique fébrile à poussées récidivantes depuis un an (Fieberhafte Urtikaria mit Purpura, mit seit einem Jahre rezidivierenden Schüben). S. 414.

Die hier beobachtete Kombination urtikarieller und purpuraartiger Erscheinungen wird so erklärt, daß die Urtikariaquaddel die Primärläsion darstellt und daß es erst sekundär zu einer die Hämorrhagie bewirkenden Zerreißung der Kapillaren kommt. Als ätiologische Grundlage der Erkrankung kommt Tuberkulose in Frage.

Carle, M.: Maladie de Recklinghausen (Recklinghausensche Krankheit). S. 418.

Der Fall zeigt alle Charakteristika, abgesehen von psychischen Störungen.

Carle, M.: Un cas de naevus télangiectasique du membre inférieur (Ein Fall von telangiektatischem Naevus der unteren Extremität). S. 419.

In einer über die Außenfläche der Hüfte und des Beines sich erstreckenden bogenförmigen Linie die verschiedenen Formen des angiomatösen Naevus: einfache flache, bläulich gefärbte Flecke, stellenweise solche schon erhaben und eindrückbar, weiter Knötchenformen des Naevus tuberosus, schließlich durch entzündliche Schübe blumenkohlartige Krustenbildungen.

Moutot: Lymphogranulomatose inguino-iliaque subaigue. Maladie de Nicolas-Favre (Subakute Lymphogranulomatosis iliaco-inguinalis. Nicolas-Favresche Krankheit). S. 420.

Eine Eingangspforte konnte nicht nachgewiesen werden. Spezifische Behandlung gibt es nicht, umfangreiche Exstirpation der Drüsen ist niemals erforderlich.

Moutot: Favus urcéolaire et squarrheux, invétéré, généralisé à la presque totalité du cuir chevelu (Veralteter über fast den ganzen behaarten Kopf ausgebreiteter Favus). S. 424.

In derartigen ausgebreiteten Fällen erscheint es angebracht, die örtliche Behandlung mit intravenösen Einspritzungen Lugolscher Lösung zu kombinieren.

Digitized by Google

Nicolas, J., u. Ch. Pétouraud: Tuberculides multiples. Lupus érythémateux du visage, tuberculides nécrotiques géantes et papulo-nécrotiques des membres supérieurs. Sarcoides de Boeck (Multiple Tuberkulide. Lupus erythematosus im Gesicht, nekrotische Riesentuberkulide und papulo-nekrotisches Tuberkulid der oberen Extremitäten. Boecksches Sarkoid). S. 425.

Besonders bemerkenswert sind in dem Falle die außerordentlich umfangreichen nekrotischen Läsionen an den Armen, bei denen es nicht zu einer Ulzeration kommt, sondern sich eine Kruste bildet, die eintrocknet und nach deren Abfallen schon eine eingesunkene tiefe Narbe vorhanden ist.

Nicolas, J., F. Lebeuf u. P. Michel: Syphilides tertiaires du visage chez une tabetique (Tertiäre Syphilide im Gesicht bei einer Tabikerin). S. 428.

Das gleichzeitige Bestehen von syphilitischen Haut- und Nervenerscheinungen spricht gegen die Theorie der Dualität des Syphilisvirus.

Gaté u. Giraud: Erythème induré de Bazin à gros nodules simulant des gommes tuberculeuses (Erythema induratum Bazin mit großen Knoten, tuberkulöse Gummen vortäuschend). S. 429.

An beiden Beinen Knoten, die teils vollkommen resorbiert werden, teils zu Ulzerationen führen; tuberkulöse Ulzerationen und Erythema nodosum sind auszuschließen.

Gaté u. Giraud: Rhumatisme gonococcique chez un syphilitique récent. Echec relatif de la vaccinothérapie et de la sérothérapie antigonococciques. Action heureuse du traitement antisyphilitique (Gonorrhoischer Rheumatismus bei einem frischen Syphilitiker. Verhältnismäßiger Mißerfolg der antigonorrhoischen Vakzine- und Serumtherapie. Günstige Wirkung der Syphilisbehandlung). S. 431.

Die antigonorrhoische Behandlung hatte zuerst einen gewissen Erfolg erzielt, dann aber versagt. Erst die antisyphilitische Behandlung brachte gleichzeitig mit einer bedeutenden Einwirkung auf den Allgemeinzustand die Erscheinungen zum Schwinden. Es war also für den Mißerfolg das Terrain, auf dem die Krankheit sich entwickelt hatte, verantwortlich zu machen.

Nicolas, J., u. P. Michel: Ulcération tuberculeuse du dos de la langue, évoluant depuis quatre ans (Tuberkulöse Ulzeration des Zungenrückens mit Entwicklung seit 4 Jahren). S. 435.

Die sehr langsame Entwicklung ist ungewöhnlich, ebenso das Fehlen regionärer Drüsenschwellungen.

Nicolas, J., u. A. Desforges: Périostite gommeuse ulcérée du radius (Ulzerierte gummöse Periostitis des Radius). S. 437.

Im Anschluß an ein Trauma entstand eine Schwellung am Unterarm, die dann ulzerierte. WR stark positiv. Unter Ausschluß von Sporotrichose und Tuberkulose wird Lues angenommen, die spezifische Behandlung bestätigt die Diagnose.

Gaté, Giraud u. Linard: Association d'une sclérodermie progressive très lentement évolutive de la face et des extrémités et d'une sclérodermie en plaques discrète du thorax (Verbindung einer progressiven Sklerodermie mit sehr langsamer Entwicklung im Gesicht und an den Extremitäten und einer spärlichen Sklerodermie en plaques am Rumpf). S. 438.

Die Erscheinungen am Rumpf, die sich im Stadium der Atrophie befinden, sind später aufgetreten als die an den anderen Stellen, an denen sie einen sklero-ödematösen Charakter zeigen. Ätiologisch kommt hier ein nervöses Terrain und Menopause in Betracht.

Gaté, J., u. Giraud: Kératodermie intense des régions plantaires, discrète des régions palmaires (Keratodermie umfangreich an den Fußsohlen, spärlich an den Handflächen). S. 441.

Bestehen seit 10 Jahren. Es dürfte sich um ein hyperkeratotisches Ekzem handeln.

Lacassagne, J., u. J. Rousset: Un nouveau procédé de détatouage (Ein neues Verfahren zur Entfernung von Tätowierungen). S. 442.

Sehr dichte Skarifikationen, nicht zu tief, Auflegen von gepulvertem übermangansaurem Kalium, Verband. Nach 10—14 Tagen fällt die Kruste ab und nimmt die Kohlepartikelchen mit sich, es erscheint eine rosafarbene Fläche, die später weiß wird. Die danach sich ergebenden histologischen Hautveränderungen sind verhältnismäßig gering.

Vigne, P.: Sarcomatose de Kaposi. Essai d'inoculation au coq. Résultat négatif (Sarcomatosis Kaposi. Versuch einer Übertragung auf den Hahn. Negatives Ergebnis). S. 444.

Einpflanzung in den Muskel. Es sind keine Veränderungen an der Haut aufgetreten, der Allgemeinzustand des Tieres ist gut geblieben.

Digitized by Google

Vigne, P.: Un nouveau cas de sarcomatose de Kaposi (Ein neuer Fall von Sarkomatosis Kaposi). S. 445.

Die histologische Untersuchung des Tumors ergab eine sehr innige Vermischung von erweiterten Gefäßen und Tumorzellen in mehr oder weniger weiten Maschen eines kollagenen Netzwerks.

Massia, G., J. Coste u. J. Rousset: Deux cas de maladie de Paget du sein au début (Zwei Fälle von beginnender Pagetscher Erkrankung der Brust). S. 451.

Im ersten Falle Heilung durch Röntgenbehandlung; von einer darunter liegenden Affektion nichts zu bemerken, eventuelle gleichzeitige Heilung einer solchen. Der zweite ganz frische Fall konnte nur durch die histologische Untersuchung sichergestellt werden.

Moutot u. Lemaire: Pityriasis rubra pilaris. S. 455.

In Ergänzung zu dem in der vorigen Sitzung vorgestellten Falle wird über ausgesprochene positive Reaktion auf intrakutane Tuberkulineinspritzungen berichtet; die Kutanprobe gab kein sicheres Resultat. Die Verkürzung der einen großen Zehe ist auf Erfrierung zurückzuführen.

E. Levin-Berlin.

Annales des Maladies Vénériennes

1930, Bd. 25, Nr. 5

Gougerot, Burnier, Ragu u. Weill: Syphilis arséno-récidivantes. Fréquence de la forme papulo-squameuse et du Bordet-Wassermann négativ (Rezidivierende Syphilis nach Arsenbehandlung. Häufigkeit der papulo-squamösen Form und des negativen Bordet-Wassermann). S. 321.

Im Verlauf von weniger als einem Jahr wurden 18 Fälle von sehr charakteristischen Syphilisrezidiven beobachtet, die regelrecht mit Neosalvarsan behandelt waren. In der großen Mehrzahl der Fälle handelte es sich um Kranke, die mit frischer Lues behaftet waren und die gegen Ende der ersten Salvarsanserie ein charakteristisches Exanthem bekamen. Es handelte sich um infiltrierte Flecken in der Größe eines 50 Centimes- bis 2 Francs-Stückes von kupferroter Farbe, die deutlich schuppten, zum Teil psoriasisähnlich waren und besonders im Gesicht, Nacken, am Rumpf, Penis und an den oberen Gliedmaßen isoliert oder in Gruppen angeordnet auftraten. Bei allen Patienten ist auf Wismutbehandlung das Arsenrezidiv sehr schnell abgeheilt, oft schon nach drei Injektionen. Was die WR anlangt, so war es nicht möglich, einen bestimmten, gesetzmäßigen Verlauf festzustellen. Bald war er im Anfang negativ und blieb auch nach Heilung des Exanthems negativ, um erst 2 oder 3 Monate später positiv zu werden, bald wurde die negative oder schwach positive WR am Anfang unter dem Einfluß des Wismuts positiv, endlich gab es Fälle, wo die am Anfang positive WR unter dem Einfluß des Wismuts mehr oder weniger schnell negativ wurde.

Bénech, J.-Nancy: Une tentative de depistage de la syphilis en milieu urbain (Versuch, die Infektionsquellen der Syphilis im städtischen Milieu ausfindig zu machen). S. 334.

Als sich in Nancy Anfang 1930 eine beängstigende Zunahme der Luesfälle zeigte, unternahm es Verf., mit Fragebogen, die an sämtliche Ärzte in der Stadt verschickt wurden, den Infektionsquellen des einzelnen Falles nachzugehen. In den Antworten brauchte nicht der Name des Patienten genannt zu werden, nur sein Alter, sein Geschlecht und vor allem die in Frage kommende Infektionsquelle. Auf diese Weise gelang es nachzuweisen, daß nur 6 oder 7 Fälle auf das Konto von unregelmäßig zur Untersuchung erscheinenden Prostituierten kamen, daß weitaus die Mehrzahl (50 Fälle) sich bei heimlich Prostituierten infiziert hatten und daß von den 6 Bordellen in der Stadt keines als Infektionsquelle in Frage kam. Bei dieser „Syphilisepidemie" war allein die heimliche Prostitution mit allen ihren Begleiterscheinungen die Ursache.

F. Landauer-Berlin.

Journal d'Urologie

1930, Bd. 29, Nr. 2

Vintici, V., u. N. N. Constantinesco: Les cystites sécondaires aux lésions rénales non bacillaires (cystites rénales) (Zystitiden infolge von nicht bazillären Nierenaffektionen [Nierenzystitiden]). S. 113.

Die nicht bazilläre Zystitis renalen Ursprungs hat ihren Grund in einer Nieren-

Digitized by Google

erkrankung. Bei renaler Bazillose kann sie deren einziges Zeichen sein. Sie ist häufiger bei der Frau als beim Mann. Bei eitrigen oder nichteitrigen Prozessen der Niere kann die Blase reflektorisch mit Entzündung reagieren. Die Vermittlung übernimmt das Ganglion mesentericum inferior. Bei eitrigen Prozessen ist die Zystitis die Folge der entleerten Bakterien. Die Diagnose dieser Form von Zystitis ist an die Nierensymptome geknüpft. Fehlen diese, werden Zystoskopie, Ureterenkatheterung, Pyelographie und Tierimpfung erforderlich. Die Prognose dieser Art Zystitis hängt von der Wirkung der Therapie ab. Die Behandlung hat gegen die ursächliche Schädigung anzukämpfen, an die Nierenaffektion. Sie wird medizinisch oder chirurgisch sein. Bei rebellischen Zystitiden darf man nie die Tuberkulose vergessen.

Paris, P.: Les polypes du bassinet, évolution et traitement (Die Nierenbeckenpolypen; Entwicklung und Behandlung). S. 131.

Die Diagnose der Nierenbeckenpolypen ist äußerst schwierig, deckt sich zum Teil mit der der anderen Nierentumoren. Veränderungen des Nierenbeckens oder der Kelche werden bei den Pyelographie bei klinischem Verdacht Hinweise geben. Auch wenn die Polypen an sich gutartig sind, müssen sie als bösartige Tumoren betrachtet werden, weil sie entfernte Keime entstehen lassen, und weil ihre Umwandlung in bösartige Geschwülste möglich ist. Die Prognose muß stets vorsichtig gestellt werden. Bei der Nephrektomie muß der Ureter mit entfernt werden, soweit es der Allgemeinzustand des Kranken erlaubt. Blasenrezidive werden mit Schnitt oder Elektrokoagulation behandelt. Möglichst frühzeitige Diagnose und vollständige Operation sind vonnöten.

Paulesco, N. C., u. G. Marza: Lois de l'élimination rénale (Gesetze der Nierenausscheidung). S. 157.

Experimentelle Untersuchungen über Konzentration und Ausscheidung von Harnstoff und Kochsalz. Einzelheiten müssen im Original nachgelesen werden.

Marion: A propos de tamponnement après la prostatectomie (Zur Frage der Tamponade nach der Prostatektomie). S. 187.

Der Verf. empfiehlt warm die Tamponade nach der Prostatektomie, die ein vorzügliches Mittel der Blutstillung sei. Er verhehlt sich nicht ihre Unzuträglichkeiten, schlägt aber den Wert des Mangels an Blutverlust sehr hoch an.

1930, Bd. 29, Nr. 3

Thévenot, L., u. P. Verrière-Lyon: L'azotémie chez les rétrécis (Der Blutreststickstoff bei Strikturen). S. 225.

Die Erhöhung des Reststickstoffes im Blut ist abhängig von der Größe des intravesikalen Restharns und von dem Umstande, ob die Retention chronisch ist, lange besteht, begleitet vielleicht von einer starken Distension der Blase. Wichtig ist, ob die Miktion behindert oder vollkommen unmöglich ist. Von Bedeutung ist schließlich das Alter der Striktur und der Allgemeinzustand und das Alter des Patienten. Bei Erhöhung des Reststickstoffes im Blut, besonders über 1 g hinaus, sind die Patienten als äußerst gefährdet zu betrachten. Das therapeutische Vorgehen soll vorsichtig, nicht zu schnell erfolgen. Vor der Behandlung des Hindernisses an sich muß die Behandlung der Urinverhaltung und der mangelhaften Nierenfunktion erfolgen.

Borbellion, P.: État actuel de la chimiothérapie appliquée à l'urologie (Gegenwärtiger Stand der Chemotherapie, soweit sie in der Urologie angewandt wird). S. 240.

Mit Gonacrine und Mercurochrom erhält man in der Urologie ausgezeichnete Resultate. Besonders das erstere ist gut und unschädlich. Die Akridintherapie ist trotz ihrer Vorzüge noch nicht die Methode der Wahl bei der Blennorrhoe. Akridin wirkt nicht schnell genug auf Ausfluß und Gonokokken, ist nur bei äußerst akuten Fällen empfehlenswert, wo eine andere Therapie noch nicht einsetzen kann.

Epstein, G.-Leningrad: Sur la question de la pathogénie de la blennorragie (Über die Frage der Pathogenese der Gonorrhoe). S. 255.

Eignet sich nicht zum Referat.

Pankratien, B. E.-Riajsk: La plastique du testicule et le cryptorchime (Hodenplastik und Kryptorchismus). S. 270.

Nach ausführlichen theoretischen Darlegungen berichtet der Verfasser über drei Patienten mit Kryptorchismus, an denen er fünf entsprechende Operationen vorgenommen hat.

Digitized by Google

Guillaume, G.-Nizza: Bock-laveur mural à commande électrique (An der Wand zu befestigendes Spülgerät mit elektrischer Bedienung). S. 281.

Beschreibung einer an der Wand zu befestigenden Irrigator-Einrichtung. Die Höhe des Drucks kann elektrisch-automatisch durch Verschiebung der Flüssigkeitsgefäße an einer senkrechten Schiene reguliert werden. Bei Versagen des Stromes oder des Apparates ist Handbedienung möglich.

1930, Bd. 29, H. 4

Retterer: De l'évolution des greffes testiculaires du bouc et du bélier (Über die Entwicklung von Hodentransplantaten beim Bock und Widder). S. 337.

Das Epithel der Samenröhrchen ändert sich in verschiedenem Sinne und wechselt je nach Alter, Milieu, funktioneller Reizung und Nahrung seine Struktur. Der ektopische Hoden bildet keine Spermatozoiden, aber mehr oder weniger reichlich Hodenhormon. Das Alter der Tiere (der Verf. hat seine Versuche an Böcken und Widdern gemacht, da sich Schafe und Ziegen gut paaren lassen) ist nicht gleichgültig. Junger Hoden entwickelt sich im Wirt viel langsamer. Jede Unterdrückung der Ausführungswege durch Verpflanzung oder Exzision beendet rasch die Entwicklung der äußeren Sekretion; die innere hält noch 2—3 Jahre an. Das Samenepithel verwandelt sich allmählich in junges Bindegewebe. Solange dieses besteht, sondert es in den Zirkulationsstrom des Wirtes Plasma und weiße Blutkörperchen ab. Diese unterhalten oder vermehren die Energie der Muskeln, Nerven usw. Mit der Degeneration des Epithels und der Umwandlung des Bindegewebes zu schleimig-fibrösem Gewebe versiegt allmählich auch die innere Sekretion, wie es mit der äußeren im Augenblick der Transplantation der Fall war.

Dobrzaniecki, W.-Lwow: L'endothéliome de la verge et l'application de l'urétrographie (Endotheliom des Penis und Anwendung der Urethrographie). S. 368.

Ein 59jähr. Mann klagte über Schwierigkeiten bei der Miktion. Der Harnstrahl war fächerförmig geteilt und nach der Seite abgelenkt. Palpation zeigte Tumorbildung im Eichelteil, starke Verengung der Uretha in dieser Gegend. Urethroskopie ergab, daß der Tumor nur bis in den Anfangsteil der Corpora cavernosa reichte. Mäßige Leistendrüsen. Exstirpation dieser Drüsen: o. B. Amputation des Penis: Endotheliom von den Gefäßen ausgehend.

Jungano, M.-Neapel: Deux néphrectomies pour tuberculose sur la constante: localisation du rein malade par la pyélographie endoveineuse (Zwei Nephrektomien wegen Tuberkulose auf die Konstante hin: Bestimmung der kranken Niere mittels intravenöser Pyelographie). S. 378.

Bericht über zwei entsprechende Fälle bei einem 15jährigen Jungen und einem 50jährigen Mann.

Ducastaing-Tarbes: Sur un cas d'anurie calculeuse (Über einen Fall von Anurie bei Steinerkrankung). S. 381.

Krankengeschichte eines 56jähr. Patienten, der schon lange an Nephrolithiasis litt. Komplette Anurie. 3 Tage lang vergebliche Versuche zu ihrer Behebung. Auf Injektion einer Ampulle Neptal hin promptes Einsetzen der Diurese. Hinweis auf die Wichtigkeit der Anwendung eines mächtigen Diuretikums bei derartigen Fällen vor chirurgischem Eingreifen.

E. Sklarz-Berlin.

Giornale italiano di dermatologia e di sifilologia

Bd. 71, H. 1

Bertaccini, G.-Perugia: Nuove ricerche sui processi deidrogenativi nella cute sottoposta a stimoli fisici e chimici (Neue Untersuchungen über die Prozesse der Deshydrogenisierung in der Haut bei Einwirkung physikalischer und chemischer Reize).

Versuche am Kaninchen. Keine eindeutigen Ergebnisse der Bestrahlung mit ultraviolettem Licht bei Gebrauch von Erythemdosen. Ebenso wechselndes Ergebnis von Röntgen, wenn die Erythemdosis für Menschen angewendet wurde. Bei doppelt so starker Dosis (Menschendosis) wurden zwar auf der Haut noch keine Veränderungen sichtbar, aber die fraglichen Prozesse wurden durchgehends erschwert. Auf mäßige Terpentinpinselungen zunächst Vermehrung, dann Verminderung. Für Krotonöl gilt das gleiche.

Narducci, F.-Perugia: I processi deidrogenativi nella cute in rapporto alla pigmentazione (Die Deshydrogenisierungsvorgänge in der Haut in Beziehung zur Pigmentbildung).

Digitized by Google

Versuche an menschlicher und tierischer Haut. Die Ergebnisse erlauben keine sicheren Schlüsse.

Leigheb, V.-Genua: Ricerche sopra l'attivita enzimatica della catalasi del sangue in alcune dermatosi (Untersuchungen über das enzymatische Wirken der Blutkatalase bei einigen Hautkrankheiten).

Zur Untersuchung kamen Schuppenflechte, Lupus vulgaris und erythematodes, Ekzema acutum, subacutum und chronicum, Basalzellenkrebs, Leukämie der Haut, sekundäre, tertiäre und angeborene Syphilis, Rosazea, Area Celsi, Furunkulose, Herpes zoster, Erythema nodosum, Lepra, Pityriasis rosea und Lichen ruber planus. Die auch schon von anderen gemachte Beobachtung, daß ein Aufflackern der Hautkrankheit mit einer Abnahme der Tätigkeit der Katalase einhergeht, wird bestätigt. Die Katalasewerte sind am höchsten bei Area Celsi. Dann folgen von oben nach unten: Pityriasis rosea, Erythema nodosum, Lepra nodosa (beim Erwachsenen), akutes Ekzem, subakutes Ekzem, Psoriasis, Lupus vulgaris, Lupus erythematodes, Lepra (bei jugendlichen Personen), Basalzellenkrebs, Lichen ruber planus, Syphilis II, Syphilis III, Furunkulose, angeborene Syphilis, Gürtelrose, Rosazea. Beim Mann scheinen höhere Werte die Regel zu sein als beim Weib, beim Kind vielleicht geringere als beim Erwachsenen. Bei diesen Beobachtungen handelt es sich nicht um die Beziehungen zwischen Katalasetätigkeit und Hautleiden, sondern um den Einfluß von mit den Hautleiden in Zusammenhang stehenden Allgemeinzuständen, dem Stoffwechsel und besonders den Oxydationsvorgängen.

Ferrari, V. A.-Turin: Sulla secrezione del sudore in alcune dermatosi ed in istati infiammatori sperimentali (Über die Schweißabsonderung bei einigen Hautleiden und experimentellen entzündlichen Zuständen).

Verf. hat an Psoriasisflecken, an Herden entzündlicher Hauterkrankungen und an künstlich erzeugten Hautentzündungen gearbeitet. Er hat bei Gruppe 1 und 3 regelmäßig, in der zweiten häufig Aufhebung der Schweißsekretion gefunden. Diese Störung des Schwitzens ist also Entzündungsfolge und kann nicht als Beweis einer nervösen Störung der Schuppenflechte betrachtet werden. Örtlich eingespritztes Pilokarpin kann die Schweißabsonderung wieder aufwecken, ebenso ruft dann angewendeter Nebennierenextrakt den Zustand der örtlichen Anidrose hervor. Es handelt sich bei der Aufhebung der Schweißabsonderung um eine Reflexwirkung, welche von den entzündeten Partien ihren Ausgang nimmt.

Tarantelli, E.-Rom: Ricerche sulla filtrabilità di un bacillo di Koch isolato da lesioni tubercolari cutanee (Untersuchungen über die Filtrierbarkeit eines Kochschen Bazillus, der aus tuberkulösen Hautveränderungen gewonnen war.)

Die Versuche waren ergebnislos.

Ciambellotti, E.-Siena: Studio di un sale organico di stronzio (Studien über ein organisches Strontiumsalz).

Tirelli hat ein organisches Strontiumsalz, das er 418 Sr nennt und das bei der Zerstörung des organischen Säureradikals im Körper reine metallische Strontiumionen abspaltet, gefunden. Es wird in 10%iger wässeriger Lösung verwendet. C. behandelt die Geschichte des Strontiums und seiner ärztlichen Anwendung, seine Pharmakologie und Toxikologie. Die Arbeit wird fortgesetzt.

Pisacane, C.-Messina: Sal valore diagnostico della cosidetta „crisi emoclasica nella sifilide" del D'Amato (crisi leuopenica) (Über den diagnostischen Wert der sogenannten „Crisis haemoclasica bei der Syphilis" Amatos [Crisis leucopenica]).

Untersuchungen an Syphilitikern aller Art und Nichtsyphilitikern. Die „Crisis leucopenica" finde man zwar bei syphilitischen Kranken oft; doch ist sie keine spezifische Erscheinung, da sie auch bei Syphilisfreien auftritt und man sie auch mit Injektionen nichtspezifischer Mittel hervorrufen kann. Sie ist viel weniger empfindlich als WR, Müllersche Reaktion und MTR und daher als diagnostisches Mittel unbrauchbar.

Calderone, F.-Messina: Le reazioni sierodiagnostiche per la sifilide eseguite sistematicamente sulle prostitute delle case di tolleranza (Die in den Tolleranzhäusern an den Dirnen systematisch ausgeführten Methoden zur Serodiagnose der Syphilis).

Von 300 Frauenhausinsassinnen haben 172 = 57% die Erwerbung der Syphilis zugestanden. Das Syphilisalter schwankte da von Monaten bis zu 4 Jahren. Die Erwerbung der Krankheit erfolgte in der Regel vor dem Eintritt in das Bordell, zum Teil schon Jahre früher. Meist waren die Weiber vorher Geheimdirnen gewesen. Zwischen Syphiliserwerbung und Eintritt ins Frauenhaus besteht kein Zusammenhang. Von 153 Frauen, welche behandelt worden waren, hatten nur 54 eine „genügende", 39 eine

Digitized by Google

ungenügende und 60 eine „unregelmäßige" Kur durchgemacht. In der Gruppe der 128, welche angeblich nichts von Syphilis wußten, war die Serumreaktion in 35% positiv. Bei den 172 dagegen, welche die Lues zugestanden hatten, in 48%. Bei der ersteren Gruppe fehlten sonst alle Syphiliszeichen. Verf. schlägt vor, zu den anderen Untersuchungsmethoden bei den Frauenhausinsassinnen auch noch die Blutuntersuchung zuzufügen.

Rotolo, J.-Mailand: Intorno a due casi di siflide ossea di difficile diagnosi e resistenti alle cure communi (Über zwei schwierig zu diagnostizierende und den gewöhnlichen Behandlungen widerstehende Fälle von Knochensyphilis).

Heilung mit dem Pollinischen Mittel.

Comel, M.-Mailand: L'edema (Das Ödem).

Kursvorlesung.

Bd. 71, H. 2

Crosti, A.-Mailand: Contributo alla conoscenza della Pityriasis rubra pilaris di Devergie e dei suoi rapporti con sindromi vicine (Beitrag zur Kenntnis der Pityriasis rubra pilaris Devergie und ihrer Beziehungen zu verwandten gleichartigen Krankheitsbildern).

Zwei Fälle bei kleinen Mädchen, ein Fall bei einem 18jähr. Burschen, ein Fall bei einer 32jähr. Frau. Die klinischen Bilder waren verschieden. Verf. kommt bei der Besprechung zu folgenden Schlüssen: Die Pityriasis rubra pilaris ist ein gut abgegrenztes Krankheitsbild, verläuft aber bald chronisch und gutartig, bald mehr akut und schwerer. Es kann Ähnlichkeit mit Psoriasis vorhanden sein. Das gleichzeitige Bestehen beider Krankheiten spricht für Zusammenhänge; in beiden Fällen dürfte eine sehr ähnliche Konstitution oder Ansprechbarkeit der Haut bestehen. Symptomatische Ähnlichkeiten können auch zu Lichen ruber follicularis bestehen. Bei akuten Formen der Pityriasis rubra pilaris ist die Differentialdiagnose gegenüber „Lichen ruber Hebra" sehr schwer; man muß zulassen, daß es klinische Bilder gibt, welche an der Grenze zwischen beiden Krankheiten stehen: hierher dürfte der Lichen ruber acuminatus Hebra-Kaposi gehören. Keines der als charakteristisch angegebenen Zeichen hat einen sicheren diagnostischen Wert. Rieckes Benennung typischer Bilder von Pityriasis rubra pilaris Devergie mit Lichen ruber acuminatus stifte Verwirrung; denn die Pityriasis rubra pilaris habe morphologisch nichts mit dem Lichen gemeinsam. Die Pityriasis rubra pilaris Devergie ist hinsichtlich Ursache und Entstehung noch ganz dunkel. Bei der Pathogenese hat man besonders an konstitutionelle Faktoren zu denken (Beginn in der Kindheit, familiäres Vorkommen, Beziehungen zu zweifellos konstitutionellen Krankheiten, wie Keratosis follicularis und Ichthyosis), dann an Beteiligung des vegetativen Nervensystems (Beginn mit symmetrischen Erythemen, Lokalisation an den Follikeln, symmetrische Lokalisation der Effloreszenzen und das histologische Bild der Primäreffloreszenz), endlich an Beteiligung des endokrinen Systems, besonders der Thyreoidea mit Hyposympathikotonie. Doch ist die Pityriasis rubra pilaris auch nicht einfach die Folge von Störungen des vegetativen Nervensystems oder endokriner Vorgänge; es muß ein toxischer oder toxisch-infektiöser Faktor zugrunde liegen. In einer sehr beschränkten Anzahl von Fällen mag Tuberkulose in Frage kommen. Makro- und Mikrophotogramme.

Flerer, F.-Pavia: Sull' etiopatogenesi del lupus eritematoso in raporto alla reattivita cutanea a stimoli vari (Über Ursache und Entstehungsweise des Lupus erythematodes mit Beziehung auf die Hautreaktion gegenüber verschiedenen Reizen).

Die beiden Haupttheorien, welche die Entstehung und die Ursache des Lupus erythematodes zum Gegenstand haben, die auf die Tuberkulose und die auf die Streptokokken hinweisen, sind auf Statistik und auf das gleichzeitige Bestehen ätiologisch bedeutsamer Krankheitserscheinungen gegründet; doch fehlt beiden Theorien ein einwandfreier Nachweis des Zusammenhanges. Es ist unklar, warum Tuberkelbazillen und Streptokokken ein ihnen so fremdes Krankheitsbild erzeugen sollen. Verf. hat untersucht, wie verschiedene Hautreize wirken: Tuberkulin, Streptokokken-, Staphylokokken- und Kolivakzine, Terpentin, Formalin, Arnika, Peptone, Adrenalin, Koffein, Morphin, Pilokarpin und Licht. Vergleichsversuche an Kranken mit Lupus erythematodes, solchen mit echter Hauttuberkulose oder Lungentuberkulose und an Gesunden. Es ist gewiß von Bedeutung, daß Kranke mit Lupus erythematodes sich ähnlich wie die Lungenkranken verhielten. Auf eine so besonders disponierte Haut würden dann verschiedenerlei Faktoren krankheitserzeugend einwirken.

Ciambellotti, E.: Dell' allergia cutanea antitubercolare. A proposito di un caso di tubercolosi miliare con efflorescenze a tipo di tuberculide papulo-necrotica

Digitized by Google

(Allergie der Haut gegenüber dem Tuberkulosegift. Zu einem Fall von Miliartuberkulose mit Hauteffloreszenzen vom papulo-nekrotischen Typus der Tuberkulide).

Im Laufe einer Miliartuberkulose überzog sich die Haut einer Kranken mit einem Ausschlag obengenannter Art; im Auswurf und in Schnitten der Haut wurden keine Tuberkelbazillen gefunden. Kultur und Tierversuch negativ; Tuberkulinreaktion und Röntgendurchleuchtung charakteristisch. Verf. nimmt an, daß die Keime in der Haut zerstört wurden und der Ausschlag die Folge des Todes und nicht der Lebenstätigkeit der Bazillen war. Er wird hierin durch seine Annahme bestärkt, daß zwischen Allergie und Anaphylaxie kein wesentlicher Unterschied besteht. Im vorliegenden Fall kamen die Bazillen lebend in der Haut an, wurden aber durch spezifische Substanzen zerstört, wobei sie auf die Umgebung proteolytisch einwirkende Stoffe abgaben. Man braucht also bei negativem Bazillenbefund nicht eine bloße Toxinwirkung anzunehmen. Ist das Gift stärker als die Abwehrvorrichtung, dann geht die Hauttuberkulose ihren Weg. Aber auch dann kann mittelbar durch die einsetzende Gewebszerstörung noch der Bazillus vernichtet werden.

Cortella, E.-Perugia: Purpura cronica in soggetto con disturbi endocrin complessi (Chronische Purpura bei einer mit reichlich endokriner Störung behafteten Person).

Castellino, G.-Neapel: La creatina e creatinina nelle dermatosi (Kreatin und Kreatinin bei den Hauterkrankungen).

Die Untersuchung des Urins auf genannte Stoffe hat keine bemerkenswerten und gesetzmäßigen Veränderungen erkennen lassen.

Artom, M.-Novara: Le complicanze nervose della sifilide recente (Die nervösen Nebenerscheinungen der frischen Syphilis).

Verf. schlägt vor, statt sich des vielfach üblichen Sammelbegriffes „Meningitis luica" oder des anderen „meningeale Reaktion" zu bedienen, scharf zu trennen zwischen Meningismus, Reaktion und echter spezifischer Meningitis.

Del Vivo, G.: A proposito di alcuni olei essenziali sulla pigmentatione (Über die Wirkung einiger ätherischer Öle auf die Pigmentierung).

Versuche an 9 jugendlichen Trichophytiekranken und 3 jungen Frauen, welche nach Einreibung mit Kölnischem Wasser oder den einzelnen Ölen desselben der Sonnenbestrahlung ausgesetzt wurden. Als wirksam im Sinne einer Pigmenterzeugung wurden nur das Bergamott- und das Zedernöl erkannt. Die Pigmentierung kommt nur zustande, wenn eine nennenswerte Hautentzündung erreicht wird. Bestrahlungen mit der Bach-, Jesionek- oder Solluxlampe hatten keine wesentlichen Erfolge. Natürlich erreichte der Verf. auch nichts bei Vitiligo. Man muß daran denken, daß sich die ätherischen Öle im Schweiße lösen und daß unter dem Einflusse des Sonnenlichtes daraus reizende Stoffe werden.

Nardelli, L.-Trient: Intorno alla colliquazione cavitaria nel sarcoma di Kaposi (Über die Höhlenbildung durch Verflüssigung beim Sarcoma Kaposi).

Bei einer 29jähr. Frau konnte N. die Verflüssigung der Knoten mit dem Auge verfolgen. Die histologische Untersuchung zeigte das bekannte Bild der Gewebseinschmelzung; auf diese folgt die Sklerosierung. Die von Pautrier und Diss jüngst beschriebenen Veränderungen an Nerven, Gefäßen und den dazugehörigen Nervenmuskelapparat konnten nicht gefunden werden.

Devoto, A.-Genua: La reazione di chiarificatione di Meinicke (MKR) in confronto alla reazione di Wassermann e alla reazione di Hecht nella diagnosi della sifilide (Die Aufhellungsreaktion Meinickes gegenüber der Wassermann-Probe und der Methode Hecht in der Diagnose der Syphilis).

Im Original einzusehen.

Ciambellotti, E.-Siena: Studio di un sale organico di stronzio. Parte seconda. Il 418 Sr in dermatologia (Studien über ein organisches Strontiumsalz. 2. Teil. 418 Sr in der Dermatologie).

Sehr mäßiger Erfolg bei juckenden, allergisch oder idiosynkrasisch bedingten Hautleiden und Ekzemen, die aus innerer Ursache entstehen. Verwendbar, wenn Kalzium versagt oder wegen der Beschaffenheit des Herzens nicht angewendet werden kann.

Santori, G.-Rom: La eliminazione urinaria del bismuto, del mercurio e dell' arsenico e la sua importenza per la diagnosi medico-legale di sifilide (Die Ausscheidung des Wismuts, Quecksilbers und Arseniks durch den Urin und ihre Wichtigkeit für die gerichtsärztliche Erkennung der Syphilis).

Beobachtungen an etwa 300 Personen, die nichts wesentlich Neues ergaben. Im Original einzusehen.

Digitized by Google

Bertaccini, G.-Perugia: Ricerche istologiche su cute umana irradiata con dosi Röntgen suberitema (Histologische Untersuchungen an menschlicher Haut, welche mit Röntgen-Suberythemdosen bestrahlt war).

Im Anschluß an schwache Röntgenbestrahlungen nehmen in der Haut des Kaninchens die Oxydationsvorgänge ab. Verf. hat am Menschen geprüft, ob sich dieses an histologischen Veränderungen verrät. Er fand wenig Bedeutungsvolles.

Scolari, E. G.-Mailand: Papillomatosi cutanea e mucosa diffusa costituatasi rapidamente in soggetto affetto da Carcinoma del cardias (Diffuse Papillomatose von Haut und Schleimhaut, rasch entwickelt bei einer Person mit Kardiakrebs).

Entwicklung zahlreicher Papillome, erst der Haut und dann der Schleimhäute bei einer mit Pförtnerkrebs behafteten 74jähr. Frau. Verf. nimmt einen Zusammenhang zwischen Krebs und Papillomen an, wie er auch zwischen Krebs und Akanthosis nigricans besteht. Über die Natur dieses Zusammenhanges wird theoretisiert. Photogramme.

Cartia, B.-Catania: Un caso di micetoma dei piedi da aspergillus niger con aspergillidi delle mani (Ein Fall von durch Aspergillus niger hervorgerufenem Mycetoma pedis mit Aspergilluserkrankung der Hände).

37jähr. Seemann. Seit 1921 an den Füßen Auftreten von erbsengroßen dunkelroten harten und juckenden Knötchen, die sich in Pusteln und Geschwüre umwandeln und langsam heilen. Schmerzen in den Gelenken der unteren Extremitäten. Anschwellung und Zyanose dieser. Später Aufschießen von Knötchen auf den Händen mit Neigung zu Flächenausdehnung. Aus noch geschlossenen Papeln des Fußes wurde Aspergillus niger gezüchtet. Durch Injektion einer Sporenemulsion konnten experimentell die gleichen Hauterscheinungen erzeugt worden. Mit dem Auftreten der experimentellen Hauterscheinungen gingen die ursprünglichen zurück. Da auch an den Händen dieses erfolgte, hier aber der Pilz nicht nachgewiesen werden konnte, nimmt Verf. an, daß es sich (nach dem Muster der Trichophytiden) um Aspergilliden gehandelt habe. Auf Intrakutaninjektion von Trichophytin und von Sporen des Penicillium glaucum positive Reaktion. (Unspezifische Sensibilisierung durch Aspergillus niger.) Am Meerschweinchen (unnötig) angestellte Versuche mit Einspritzungen von Kulturen ergaben nach kleinen Dosen Knotenbildung, nach großen Tod der Tiere. Photogramme.

Chiale, G.-Mailand: Sarcoma endoteliale solitario cutanea (In Einzahl aufgetretenes Sarcoma endotheliale der Haut).

Ciambellotti, E.-Siena: Studio di un sale organico di stronzio. Parte terza. Il 418 Sr nella tabe dorsale (Studien über ein organisches Strontiumsalz. 3. Teil. 418 Sr bei Tabes dorsalis).

Beschreibung eines Falles von tabischen Schmerzen (auch bei den Italienern finden sich übrigens die „schönen" Worte tabetisch und luetisch. Virchow hat also einstmals umsonst geschrieben. Ref.), welche auf in kurzen Abständen wiederholt endovenöse Einspritzungen rasch verschwanden. Beseitigung dieser Beobachtung durch gleiche Erfolge von Porta, Medea und Franceschini. Ein dauerndes Nachlassen der Schmerzen tritt in der Regel nicht ein. Nach verhältnismäßig kurzer Zeit kommen sie wieder. Eine Wiederholung der Behandlung hilft von neuem. Störungen wurden nicht beobachtet. Auch die Sensibilität kann sich bessern, gelegentlich daher auch die Ataxie. Das Mittel wirkt wohl aseptisch auf das Nervensystem, nicht auf den syphilitischen Prozeß, der ja bei Tabes auch vielfach schon abgelaufen ist. Es empfiehlt sich, mit den Injektionen von 418 Sr eine spezifische Kur zu verbinden.

Zingale, M.-Florenz: E'la desquamazione estiva ad aree delle mani una disidrosi secca abortiva? (Ist die in Flecken auftretende sommerliche Abschuppung der Hände eine abortive trockene Dyshidrose?).

Ein eigener Fall der im Titel genannten Krankheit zwingt zur Annahme, daß es sich um eine echte, aber abortive Dyshidrose gehandelt hat. Dem Verf. haben sich tägliche Alkoholabreibungen mit Zusatz von so viel reiner Salzsäure, als nötig war, bis deutliches Brennen auftrat, und dann Abwaschen mit Wasser bewährt.

Artom, M.-Novara: Le complicanze nervose della sifilide recente. Nota seconda. Meningite sierosa luetica (Die nervösen Komplikationen der frischen Syphilis. Mitteilung II. Meningitis serosa luica).

Bei einem 26jähr. jungen Mann Auftreten einer serösen Meningitis $1^1/_2$ Jahr nach der Infektion. Rasche Besserung unter täglichen endovenösen Injektionen von hypertonischer Glukoselösung und von einen Tag über den anderen vorgenommenen Liquorpunktionen; dann spezifische Behandlung. Verf. ist der Ansicht, daß es sich bei der

Digitized by Google

Entstehung der serösen Meningitis um eine gesteigerte Tätigkeit der Plexus chorioidei oder eine Störung ihrer Durchlässigkeit oder um einen Zustand der Gefäße, der die Aufsaugung des Liquors verhindert, handeln kann. Die Syphilis kann sicher mittelbar oder unmittelbar solches bewirken.

Ghislanzoni, C.-Mailand: Disendocrinia sifilitica con gravissime alterazioni cutanee e scheletriche (Syphilisbedingte Störungen im endokrinen System mit schwersten Haut- und Knochenveränderungen).

19jähr. Frau, welche seit ihrem 7. Lebensjahr an syphilitischen Verschwärungen unbekannter Herkunft litt. Zeichen von verminderter Tätigkeit der Schilddrüse und der Hypophysis, genitaler und psychischer Infantilismus, Typus makrosplanchnicus, Andeutung von Akromegalie, Infantilismen der Herzform und der Blutmischung. Versuche ergaben deutliche Züge der Sympathikotonie, Parasympathikotonie und Hypovagotonie. Schwere Veränderungen an Knochen und Gelenken. Weitgehende Besserung unter spezifischer und unter Hormontherapie.

Scomazzoni, T.-Mailand: Sifilide maligna emorragica. Considerazioni sulla patogenesi (Hämorrhagische, maligne Syphilis. Betrachtung über die Entstehungsweise).

Zahlreiche hämorrhagische Verschwärungen der Haut, hämorrhagische Erkrankung von Magen, Darm und Nieren. Mikroskopisch schwere Gefäßveränderungen. Verf. sieht als Ursache eine vermehrte allergische Reaktion des Gefäßsystems und Schädiguug durch chronische Bleivergiftung an.

Maccari, F.-Siena: Bubbone venereo e linfogranulomatosi inguinali subacuta (Venerischer Bubo und subakute Lymphogranulomatosis inguinalis).

Hinzutreten einer makroskopisch und mikroskopisch unter dem Bilde des Lymphogranuloma venereum verlaufenden Leistendrüsenschwellung der einen Seite zu einem Bubo venereus der anderen. Vollständige Heilung unter Dmelcos-Vakzine. Man könne daran denken, daß das klinische und pathologisch-anatomische Bild der Lymphogranulomatose auch durch die Besonderheiten des Bodens, der Reaktionsfähigkeit und einer verringerten Widerstandsfähigkeit des Krankheitserregers entstehen könne, ohne daß man einen spezifischen Erreger annehmen müsse.

Casazza, R.-Pavia: Di un curioso reperto roentgenologico in una convalescente d'artrite gonococcica del ginocchio (Ein seltener röntgenologischer Befund bei einer von gonorrhoischer Kniegelenksentzündung wieder genesenden Frau).

Myositis ossificans circumscripta in der benachbarten Muskulatur.

Neuber, E.-Debreczen: Filariosi guarita con terapia aurica e malarica (Durch Gold- und Malariabehandlung geheilte Filariaerkrankung).

Bericht und Photogramm. Das Goldpräparat war Solganal.

Mantarro, G.-Messina: Esperimenti sulla depilazione del cuoio capelluto mercè l'azione combinata del tallio e dei raggi Röntgen (Experimente über die Depilierung der behaarten Haut mittels kombinierter Einwirkung von Thallium und Röntgenstrahlen).

Versuche an mit Scherflechte behafteten Kindern. Es wurde die Methode von Bellucci angewendet, welcher sowohl vom Thallium wie von den Röntgenstrahlen die Hälfte der sonst üblichen Dosis nimmt. Die Erfolge waren im ganzen zufriedenstellend. Eine geringe Erhöhung der Thalliumgabe verbessert noch die Erfolge. Die Methode hat den Wert der Unschädlichkeit.

Comel, M.-Mailand: La cute nei suoi rapporti con l'organismo. Individualità della cute. Correlazioni endocrine (Die Haut in ihrem Verhältnis zum Organismus. Eigenleben der Haut. Beziehungen zur Innerabsonderung von Drüsen).

Referat in Form einer Kursvorlesung. v. Notthafft-München.

Mitteilungen aus der Literatur

Zirkulationsstörungen und Hämorrhagien

Scott, N.: Treatment of Varicose Veins by Injection (Die Injektionsbehandlung der Varizen). Brit. med. J., 1930, Nr. 3627, S. 58.

Technik: Lagerung meist horizontal, in einzelnen Fällen sitzend oder auf Schemel stehend; Desinfektion des Injektionsgebiets mit Alkohol. Rekordspritze von 5 ccm; kein Auskochen der Instrumente, sondern Reinigen mit destilliertem Wasser

Digitized by Google

und Einlegen in Spiritus. Die verwendeten Lösungen: Chininbihydrochlorid (4,0) mit Urethan (2,0) in Aq. dest. 30,0. Vorzugsweise: Lithium salicylicum (30,0), Tutocain (0,75), Aq. dest. 100,0. Diese Lösung muß aber nach 10 Tagen frisch bereitet werden. Ferner 20%ige NaCl-Lösung mit 0,75% Tutocain, vorzugsweise für kleine Venen, nicht für große zu verwenden. Die Chininlösung zeigt die beste sklerosierende Wirkung, bewirkt aber leicht Ohnmacht und sonstige Störungen. Dosis anfangs nie mehr als 1 ccm der Lösung, sonst 2 ccm. Von der Lithiumlösung das Doppelte. Bei sehr großen refraktären Varizen hat man oft mit der Zwillingsinjektion von zunächst 4 ccm der Lithiumlösung und unmittelbar darauf in einer Entfernung von 9—12 cm von 2 ccm der Chininlösung guten Erfolg. A. Philippi-Bad Salzschlirf.

Barber, T. H. T.: Intravenous Sclerosing Solutions (Lösungen zur intravenösen Sklerosierung). Brit. med. J., 1930, Nr. 3627, S. 59.

Wenn man aus einer in der üblichen Weise mit 20%iger NaCl-Lösung behandelten varikösen Vene unmittelbar nach der Injektion etwas von dem Inhalt aspiriert, erhält man eine hellrote Blutmischung, die beim Aufbewahren erst nach mehreren Stunden in Gerinnung übergeht. Je nach der Geschwindigkeit des Blutstromes in der behandelten Vene erhält man erst nach Ablauf von 14—15 Sekunden wieder Blut von normaler Gerinnungsfähigkeit. Hieraus folgt, daß die therapeutische Wirkung der Kochsalzinjektionen bei Varizen auf dem Wege einer Sklerosierung des Venenendothels erfolgt, und daß unter normalen Verhältnissen niemals damit ein Thrombus erzeugt werden kann. Als gut brauchbares Präparat empfiehlt B. auch das von Higgins und Kittle eingeführte Natrium morrhuat.

A. Philippi-Bad Salzschlirf.

Levi, D.: Solutions for Sclerosis of Varicose Veins (Sklerosierung variköser Venen). Lancet, 1930, Nr. 5575, S. 16.

Eine ideale Lösung zur Einspritzung in variköse Venen ist bisher noch nicht gefunden worden. Verf. gibt eine Liste der gebräuchlichsten Lösungen und diskutiert das Für und Wider auf Grund seiner Beobachtungen an 4000 eigenen Fällen. Er verwandte unter anderem Traubenzucker, Natr. salicyl., Chinin und Urethan.

P. Seier-Heidelberg.

Wosnessensky, W. P.-Rostow a. D.: Radikale Entfernung einer varikös erweiterten und thrombosierten großen Hautvene des Oberschenkels mitsamt dem Hautlappen (Lampassenmethode). Zbl. Chir., 1930, Nr. 33, S. 2055.

Exzision der gesamten abnorm erweiterten Saphena von der Einmündungsstelle in die Femoralis bis zum Fußknöchel nach abgeklungener Phlebitis mit Thrombose durch zwei parallel von oben bis unten geführte Schnitte mit dem dazwischenliegenden Hautstück, das stellenweise am Unterschenkel eine Breite von 8—10 cm hat. Nahtvereinigung z. T. unter großer Spannung, wodurch eine gummistrumpfartige Kompression als Vorteil zuungunsten eines Rezidivs erreicht wird. Fernerer Vorteil der Methode: es fällt das mühsame Herauspräparieren unter der manchmal sehr dünnen Haut weg. Die Spannung darf nicht übertrieben werden, da sonst Nekrose der Hautränder eintritt. F. Ortmann-Magdeburg.

Isaak, L.-Frankfurt a. M.: Die Heilung des Ulcus cruris varicosum durch Verödung der Varizen. Münch. med. Wschr., 1930, Nr. 36, S. 1539.

I. empfiehlt die Krampfaderverödung bei gleichzeitigem Bestehen von Ulcus cruris und Varizen. Bei strenger Beobachtung der Kontraindikationen ist die Methode absolut gefahrlos. Selbstverständlich darf außer der Verödung auch die lokale Therapie der Unterschenkelgeschwüre nicht vernachlässigt werden. Mehrere Abbildungen veranschaulichen den therapeutischen Erfolg. H. Sprafke-Chemnitz.

Daïnor, J.: Du traitement des ulcères variqueux. (Zur Behandlung der varikösen Geschwüre.) J. Méd. Paris, 1930, Nr. 29, S. 619.

Die Behandlung mit Azetylcholine (täglich subkutane Einspritzungen von 10 ccm abwechselnd an den beiden Schenkeln bis zur Überhäutung) neben der üblichen örtlichen Behandlung gab ausgezeichnete Resultate. Unter 30 Fällen war ein Mißerfolg. Bei Rezidiven Wiederholung der Behandlung; durch intermittierende Einspritzungen nach der Überhäutung können Rezidive verhütet werden. E. Levin-Berlin.

Bywater, H. G.: Raynauds Disease. With Paroxysmal Haemoglobinuria (Raynaudsche Krankheit mit paroxysmaler Hämoglobinurie). Lancet, 1930, Nr. 5586, S. 632.

3jähr. Kind, seit ½ Jahre erkrankt; der erste Anfall hatte sich an einen großen Schrecken angeschlossen. Die Anamnese ergibt Syphilis des Vaters (positive Blut-

Digitized by Google

WR), schwere funktionelle Neurose bei einer Tante. Bei den Anfällen werden die Finger, Zehen und Ohren schwarz und angeschwollen; die Attacken treten in der Kälte auf; alle 14 Tage etwa ein Anfall. Nach einigen derselben ist der Urin portweinfarbig. Die spektroskopische Untersuchung des Urins ergibt die charakteristischen Streifen des normalen Blutes. Der Fall demonstriert den Typus der Raynaudschen Krankheit bei Kindern, bei denen es nicht zur Gangrän kommt; das Stadium der Synkope ist sehr kurz und kaum bemerkbar, nur das asphyktische Stadium ist zu beobachten. Die Krankheit ist bei Kindern verhältnismäßig selten. Man findet bei diesen Fällen gewöhnlich Beziehungen zu einer Syphilis des Vaters.

F. Juliusberg-Braunschweig.

Stephens, A.: The Basic Blood Pressure in Raynauds Disease (Der basale Blutdruck bei der Raynaudschen Krankheit). Brit. med. J., 1930, Nr. 3633, S. 284.

Unter basalem Blutdruck versteht St. den Druck, den die kontraktile Arterienwandung auf die Blutsäule ausübt bei Ausschaltung des vom Herzen ausgeübten systolischen Druckes. Dieser Grundblutdruck, nach der vom Verf. angegebenen Methode gemessen, beträgt normalerweise etwa 50 Hg/mm. Bei der Raynaudschen Krankheit hat er in einer größeren Reihe von Fällen den systolischen Blutdruck gesteigert gefunden; ferner jedoch bestand eine unverhältnismäßige Steigerung des Grundblutdrucks bis auf 100 Hg/mm. Er folgert, daß die Entstehung der Raynaudschen Symptome auf eine durch die Steigerung des basalen Blutdrucks bedingte Hemmung des Zuflusses in den Vasa vasorum zurückzuführen ist.

A. Philippi-Bad Salzschlirf.

Urtikaria und Erytheme

Rossiansky, N. L.-Moskau: Versuche über experimentelle Urtikariaquaddeln. Klin. Wschr., 1930, Nr. 31, S. 1454.

Erzeugt man beim Hunde durch intrakutane Morphiuminjektionen eine urtikarielle Quaddel und zieht in Zeitabständen durch die Quaddel und ihre Umgebung Skarifikationsstriche, die man wiederum mit Morphiumlösung tränkt, so kann man feststellen, daß bis zu 24 Stunden nach Vornahme der Injektion sowohl innerhalb der Quaddelzone wie in ihrer allernächsten Umgebung eine Verminderung der Quaddelreaktionsfähigkeit bestehen kann.

W. Frei-Berlin.

Hajos, B.-Hannover: Vaskuläre Überempfindlichkeitserkrankungen der Haut (Urtikaria, Quinckesches Ödem). (Dermat. Stadtkrankenh.) Klin. Wschr., 1930, Nr. 35, S. 1618.

Hautreaktionen mit Nahrungsmittelextrakten gaben unter 27 Fällen von Urtikaria und Quinckeschem Ödem in 11 Fällen positive Resultate teils mit einem, teils mit mehreren Extrakten. Die Spezifität dieser Reaktionen wird abgelehnt, da im allgemeinen keine Heilung zustande kam, wenn die positiv reagierenden Nahrungsmittel aus der Ernährung weggelassen wurden. Die Fälle, bei denen das gelang, waren zu vereinzelt, um voll bewertet zu werden. Zwölf der Urtikariafälle wurden ferner auf hämoklasische Krise untersucht, ohne daß dabei nennenswerte Veränderungen hätten festgestellt werden können.

W. Frei-Berlin.

Jumon, H.: L'asthme infantile et les réactions qui lui sont associées (dermatoses prurigineuses, insuffisance hépatique); syndrome „arthritique" infantile (Das infantile Asthma und die ihm zugeordneten Reaktionen [pruriginöse Dermatosen, Leberinsuffizienz], infantile arthritische Diathese). Presse méd., 1930, Nr. 68, S. 1138.

Das eigentliche infantile Asthma, Dermatosen, wie Pruritus mit sekundärer Lichenifikation, die Formen des Prurigo (doch weder Urtikaria noch echtes Ekzem), eine bestimmte Leberfunktionsstörung, beruhen pathogenetisch auf einheitlicher Grundlage. Diese Erscheinungen sind verknüpft durch Koinzidenz, Sukzession, selten durch Alternanz. Diese Erscheinungen entwickeln sich auf dem Terrain des Neuroarthritismus, das teils ererbt, teils erworben ist, und dem eine Leberschädigung zugrunde liegt. Diese zieht eine Labilität der Körpersäfte und des neurovegetativen Systems nach sich.

E. Fischer-Preßburg.

Courmont, P.: Erythème noueux et tuberculose (Erythema nodosum und Tuberkulose.) J. Méd. Paris, 1930, Nr 35, S. 744.

Dafür, daß Tuberkulose mit die häufigste Ätiologie des Erythema nodosum darstellt, spricht folgender Fall. Es erkranken von 6 Kindern einer Mutter mit offener Tuberkulose drei an Erythema nodosum. Bei einem Kinde läßt eine sero-

Digitized by Google

fibrinöse Pleuritis den sicheren Schluß auf Tuberkulose ziehen, in den beiden anderen bestehen gewisse Verdachtsgründe, die im Zusammenhange mit den Familienverhältnissen eine zugrundeliegende Tuberkulose wahrscheinlich machen. Isoliert würde diese Ätiologie bei ihnen von vielen Seiten abgelehnt worden sein.

E. Levin-Berlin.

Herpes

Schiff, C. I., u. W. Russell Brain: Acute Meningo-Encephalitis Associated with Herpes Zoster (Akute Meningoencephalitis vergesellschaftet mit Herpes zoster). Lancet, 1930, Nr. 5576, S. 70.

Die Assoziation von Herpes zoster mit akuter Meningoenzephalitis ist sehr selten. Ein 67jähr. Mann erkrankte an Herpes zoster der rechten Kopfhülle. Einige Tage später war er verwirrt und desorientiert, es bestand etwas Schwäche in der rechten Gesichtshälfte und die Zunge wich nach rechts ab. Eine hyperalgetische Zone, die dem zweiten Zervikal-Spinalsegment entsprach, wurde festgestellt. Die Spinalflüssigkeit stand unter erhöhtem Druck, Zellzahl war 120 pro ccm³, die Kultur steril, WR negativ. Innerhalb der nächsten 10 Tage traten fünf aberrierende Bläschen auf; der Exitus erfolgte im Hause des Pat. 2 Tage vor dem Tode erkrankte der Sohn an schweren Varizellen. Von besonderem Interesse ist an diesem Fall, daß serologische Untersuchungen ausgeführt wurden, die die Zerebrospinalflüssigkeit des Pat. als Antigen gegen Blutsera von Herpes-zoster-Rekonvaleszenten verwandten und dabei positive Komplementbindungen erhielten.

P. Seier-Heidelberg.

Burgess, N.: Epithelioma of the Lip Developing on the Site of Recurrent Herpes Simplex (Entwicklung von Epitheliom der Lippe auf dem Gebiete eines rezidivierenden Herpes simplex). Brit. med. J., 1930, Nr. 3632, S. 249.

Ein 57jähr. Mann, Nichtraucher, bot an der Unterlippe, wo seit etwa 2 Jahren ein unausgesetzt rezidivierender Herpes simplex bestanden hatte und zur Zeit auch wieder bestand, einen fast pfennigstückgroßen Tumar dar, der nach der Exstirpation nachgewiesen wurde.

A. Philippi-Bad Salzschlirf.

Ekzem, Rosazea

Schneider, H.: Die Bakterienflora der seborrhoisch erkrankten Kopfhaut unter besonderer Berücksichtigung der Benedekschen Spalthefe. Diss., Gießen 1929.

Bei 100 Fällen von Pityriasis sicca wurde versucht den Schizosacharomyces hominis zu züchten; nur in 21% wurde ein positives Ergebnis erzielt. Es wurden für jede Untersuchung 150—200 Schüppchen benutzt; die Aussaat erfolgte meist nur einmal bei derselben Person. Wiederholte Untersuchungen wurden in 15% angestellt und lieferten dasselbe negative oder positive Ergebnis in bezug auf Spalthefekulturen. Die Aussaat erfolgte auf Benedeks Glukoseagar, doch wurden nicht Kulturröhrchen, sondern Petrischalen benutzt. Unter 10 Kontrollfällen (Trichophytien, Hautgesunde, akute Ekzeme) waren die Spalthefen 2mal nachweisbar: je einmal bei einem Fall mit Trichophyton gypseum und einem Blennorrhoekranken aus dem Nagelfalz.

M. Kazarowa-T. Pasardschik.

Wurmfeld, R.-Teplitz-Schönau: Allergische Erkrankungen der Haut. Med. Klin., 1930. Nr. 35, S. 1284.

Als „allergisch" sollen nur die Krankheiten bezeichnet werden, die die vollkommenen Symptome eines allergischen Krankheitszustandes aufweisen, andernfalls sind sie allergoid oder allergoform. Bei einer allergischen Hauterkrankung findet sich 1. Abweichung von der Norm (Urtikaria nach Erdbeergenuß); 2. Spezifität, das heißt z. B. bei dem empfindlichen Individuum stets Urtikaria nach Erdbeeren, sogar nach Erdbeersalben perkutan; 3. Unabhängigkeit der klinischen Erscheinungen, d. h. dieselben Veränderungen der Haut werden von verschiedenen Substanzen hervorgerufen, während dasselbe Allergen bei verschiedenen Individuen verschiedene entzündliche Erscheinungen erzeugen kann; 4. Nachweis des Reagins und eventuell passive Übertragung. Der Typus der allergischen Erkrankung ist die Urtikaria; fast alle Stoffe können urtikariogen sein. Zu den allergischen Erkrankungen gehören ferner die Erytheme, Arzneiexantheme, Prurigo, Ekzem (letzteres vielleicht nur zum Teil). Das Allergen ist hier meist exogener Natur, der Ort der allergischen Reaktion sind die tieferen Hautschichten, während beim Arzneiexanthem nur eine Schädigung der oberen besteht. Es handelt sich um eine rein vaskuläre, beim Ekzem um eine

Digitized by Google

vaskulo-epitheliale Allergie. Allergoider oder allergoformer Natur sind die verschiedenen Pemphigusarten, akute und chronische Infektionskrankheiten, auch bei den Pilzerkrankungen sind Teile des allergischen Symptomenkomplexes nachzuweisen. Bei Urticaria ex ingestis ist die Diätbehandlung (Entfernung des Allergens) das Wichtigste; ist das nicht möglich, Desensibilisierung durch Nahrungsmittelpillen, die die Noxe in geringster Dosierung enthalten. Durch seinen vasokonstriktorischen Charakter wirkt Adrenalin bei der vaskulären Allergie; Kalzium setzt die Erregbarkeit des vegetativen Nervensystems herab. Bei rezidivierendem angioneurotischem Ödem Thyreoidinpräparate. Sonst noch vorsichtige Röntgenbehandlung, Proteinkörper, Eigenserum bzw. Eigenblut, Mischvakzinen. E. Levin-Berlin.

György, P., E. Moro u. E. Witebsky-Heidelberg: Weitere Beobachtungen über trophallergische Hautempfindlichkeit im frühen Kindesalter. (Univ.-Kinderkl. u. wissenschaftl. Abt. d. Inst. f. exper. Krebsforschg.) Klin. Wschr., 1930, Nr. 31, S. 1435.

In Fortsetzung ihrer früheren Arbeit teilen die Verff. mit, daß sie bei einem Brustkinde mit ausgedehntem Ekzem neben Eiklarantikörpern sowohl mittels des Prausnitz-Küstnerschen Übertragungsversuchs wie durch Komplementbindung spezifische Antikörper gegen native und gekochte Kuhmilch nachweisen konnten. Sie nehmen an, daß Spuren von Eiklar und Kuhmilch entweder diaplazentar oder durch die Muttermilch übergegangen sind und den Säugling sensibilisiert haben.
W. Frei-Berlin.

Impetigo, Pyodermie, Diphtherie

Herxheimer, K., P. Happel u. E. Uhlmann-Frankfurt a. M.: Über eine aussichtsreiche Behandlungsmethode der Furunkulose. (Dermat. Univ.-Klin.) Münch. med. Wschr., 1930, Nr. 36, S. 1526.

Verff. berichten von guten Erfolgen, die sie bei Furunkulose mit der Vernebelungstherapie schwefelhaltiger Wässer erzielt haben. Da der zuerst verwandte Weilbacher Schwefelbrunnen sich zu teuer stellte, ließen sie später Aachen-Burtscheider Wasser vernebeln, das sie sich aus dem Salz der Aachener Kaiserquelle selbst herstellten. Die Kranken hielten sich täglich 20—30 Minuten im Vernebelungsraum auf. Die Behandlung wurde sowohl von Säuglingen als auch von Greisen ohne Beschwerden vertragen. Es trat meist schon nach wenigen Tagen deutliche Besserung ein. Die Heilung war in der Mehrzahl der Fälle dauernd, Rezidive wurden nur in einem geringen Prozentsatz beobachtet. H. Sprafke-Chemnitz.

Loewy, E.-Köln: Zur Behandlung der Pyodermien im Kindesalter. Med. Klin., 1930, Nr. 37, S. 1367.

Als Hauptmittel wird Unnas Pasta zinci sulfurata in sorgfältig angelegtem Verbande empfohlen, vor dem Verbandwechsel Fortwischen der Auflagerungen mit Benzintupfer, Betupfen mit 5%igem Spiritus Argent. nitr. Salben sind weniger geeignet, in späteren Stadien granulationsbefördernd Terpentinsalbe, Präzipitatsalbe, Ungt. sulfurat. rubr. u. a. An beweglichen Stellen dehnbare Pflaster, eventuell Zinkleim, Gips, bei unruhigen Kindern Armmanschetten. Im Gesicht Druckverband mit Gesichtsmaske. Zu den Pyodermien gehört auch der Angulus infectiosus; er heilt schnell nach Ätzungen (Methylenblau, Argentum, Jodtinktur), bei denen man sich den Winkel mit dem in den Mund eingeführten Finger entgegendrücken muß. Am äußeren Gehörgang sind Pasten besser durch Zinnober-Zinksalbenmull zu ersetzen, bei den häufigen Rhagaden hinter dem Ohr Salbenmull, Argentumspiritus, Ichthyol-, Tumenolammonium-, Lenigallolpasten. Am behaarten Kopf sorgfältiger Salbenverband mit Salizylvaseline, die mit flüssiger Glyzerinsalbe leicht zu entfernen ist, nach Entfernung der Krusten Präzipitatsalben unter Zusatz von Liquor carbon. detergens. Multiple Schweißdrüsenabszesse am behaarten Kopf erfordern zunächst Kontrolle der meist dabei herabgesetzten Ernährung; Eröffnung der Abszesse mit Galvanokauter, Bedecken mit Ichthyol oder Pulv. salicyl. c. talc. Bei der Folliculitis staphylogenes Abreiben mit Benzintupfen, Aufpinseln von Anthrarobinfirnis oder Schüttelmixtur mit 10% Sagrotan oder Schwefel. Beim Pemphigus neonatorum helfen am besten Schüttelmixturen. Die eine chronische Streptokokkendermatose darstellende Pityriasis sicca faciei heilt bei Teeranwendung schnell ab (weitere Einzelheiten im Original). E. Levin-Berlin.

Digitized by Google

Follikulitis, Akne, Furunkel, Erysipel usw.

Griesbach, R.-Davos: Hautkrankheiten bei der Lungentuberkulose mit besonderer Berücksichtigung der Akne. Z. Tbk., Bd. 57, H. 6, S. 405.

An einem Material von 18050 Lungenkranken für die Akne und 12810 für die übrigen Hautkrankheiten bespricht G. die Zusammenhänge der Tuberkulose mit Affektionen der Haut. Auf die Beziehungen der Lungentuberkulose zur echten Hauttuberkulose wird nur kurz eingegangen, da hierüber ausreichende Literatur bereits besteht. Zusammenhang von papulonekrotischen Tuberkuliden, Lupus erythematodes, Erythema nodosum, Erythrocyanosis crurum puellar., Bazin mit Tuberkulose der Lungen wird gestreift. Von den übrigen Erkrankungen der Haut, deren prozentuales Vorkommen aufgezählt wird, bespricht Verf. den Zusammenhang zwischen Tbc. pulmon. und Haarausfall. Er betont, daß nach seinen Zahlen 30% der Lungenkranken Haarausfall oder Alopezie zeigen. Als wichtigste Erkrankung der Haut bei Tbc. pulmon. schildert er aber die Akne, über deren Wichtigkeit Jessen unlängst berichtete. Exakte Beobachter finden bei Lungentuberkulose in 30% Akne, G. sah sogar 41%, ja einzelne Beobachter berichten von 60%. Nach Besprechung interessanter Einzelfälle und Eingehen auf die Ätiologie der Akne bei Lungentuberkulösen kommt G. zu dem Schluß, daß die Entstehung und das Vorkommen von Akne bei Lungentuberkulose als absolut charakteristisch, bedingt spezifisch, wahrscheinlich tuberkulotoxinogen oder ultravirogen, nicht tuberkulobazillogen angesprochen werden muß.

K. Haack-Hamburg-Barmbeck.

Ramel, E.-Lausanne: Acné vulgaire et tuberculose (Acne vulgaris und Tuberkulose). (Dermat. Univ.-Klin.) Schweiz. med. Wschr., 1930, Nr. 32, S. 754.

Ohne seborrhoisches Terrain keine juvenile Akne; die Seborrhoe steht mit einer gesteigerten Tätigkeit der Geschlechtsdrüsen im Zusammenhang. Die bei Akne gefundenen Keime spielen wohl eine gewisse Rolle, können aber nicht als einzige Ursache der entzündlichen Erscheinungen betrachtet werden. Die zeitweise mit einer gewissen Plötzlichkeit, z. B. zur Zeit der Menstruation, auftretenden ausgedehnten Rezidive lassen die Annahme eines endogenen Ursprungs, abhängig von einem sonst in einem Latenzzustande befindlichen Organismus berechtigt erscheinen. Damit stimmt auch die Beobachtung aus der Tiefe sich entwickelnder Knoten überein, in denen sich in ganz frischem Zustande keine Keime finden. Nun waren schon vor einigen Jahren bei phlegmonösen Akneformen im Verlaufe und der Art der Abheilung Übereinstimmungen mit der kolliquativen Tuberkulose aufgefallen; der aus nicht eröffneten Läsionen entnommene, anscheinend sterile Eiter erzeugte bei Meerschweinchen, jedoch nicht regelmäßig, geringgradige, aber doch für eine abgeschwächte Tuberkulose charakteristische Veränderungen. Diese Beobachtungen erhielten jetzt eine weitere Bestätigung, indem bei Inokulationen von Effloreszenzen juveniler Akne, die von tuberkulosefreien Personen stammten, beim Meerschweinchen entweder sofort ein tuberkulöser Primärherd mit begleitenden Drüsenschwellungen und zahlreichen tuberkulösen Herden in den inneren Organen nebst vereinzelten Tuberkelbazillen entstand. Wo das nicht der Fall war und die Tiere nur in den benachbarten Drüsen sowie in den Mesenterialdrüsen, der Leber, Milz, den Lungen geringe Zeichen einer toxisch-infektiösen Degeneration zeigten, gelang es in sukzessiven Inokulationen bei weiteren 1—3 Passagen die Virulenz zu steigern und die Erscheinungen der klassischen experimentellen Tuberkulose hervorzurufen. — Man kann danach die juvenile Akne als eine sehr abgeschwächte, hämatogene Tuberkulose auffassen, die gewissermaßen eine natürliche Impfung des Organismus gegen den Tuberkelbazillus darstellt. Sie findet sich häufig bei Personen, die vollkommen frei von Tuberkulose sind, aber auch bei ausgesprochener Tuberkulose. In der Steigerung der Virulenz der bei ihnen vorhandenen ultravisiblen Formen des Tuberkelbazillus durch weitere Passagen zeigt sich das umgekehrte Verhältnis wie in der von Calmette durch sukzessive Weiterimpfungen erreichten Abschwächung einer ursprünglich vorhandenen vollen Virulenz.

E. Levin-Berlin.

Nachdruck (auch des Abschnittes „Tagesg. Nachr.") ist ohne Genehmigung des Verlegers nicht erlaubt

Verantwortlich für die Redaktion: für Originalabhandlungen und T. N.: Prof. Dr. J. H. Ellis, Leipzig. Für Referatenteil und therapeutische Umfrage: Dr. Fritz Callomon, Dessau

Digitized by Google

Dermatologische Wochenschrift

Nr. 52 (Bd. 91) 27. Dezember 1930

Aus der Universitätsklinik für Haut- und Geschlechtskrankheiten in Hamburg
(Direktor: Prof. Dr. P. Mulzer)

Untersuchungen über die „Schwarze Hautschrift"

Von

Dr. Emil Hosp

Unter „Schwarze Hautschrift" oder „Schwarzer Dermographismus" versteht man das Bestreichen der Haut mit einem Metall und die dadurch hervorgerufenen sofort auftretenden, der Berührungsfläche des Metalls mit der Haut entsprechenden schwarzen Striche auf der Haut.

Im Jahre 1925 wurde von den Russen Emdin und Kusmenko zum erstenmal wissenschaftlich über das Auftreten von schwarzen Strichen auf der Haut nach Bestreichen der Haut mit Stäbchen aus hartem Metall geschrieben. Nach diesen Autoren erscheint dieses Phänomen am besten auf trockener, mit Fett und Puder bestrichener Haut. Sie glaubten einen Zusammenhang dieser von ihnen „Schwarzer Dermographismus" bezeichneten Erscheinung mit Hysterie gefunden zu haben und lassen sie als objektives Zeichen der Hysterie gelten. Sie bemerkten das Phänomen im Gesicht, am Hals und an der Brust.

1928 stellte Lescenko am Hals und auf der Brust einer Dame, die einen goldenen Schmuck trug, schwarze Flecke fest.

Im selben Jahre glaubte Breitmann das Erscheinen des schwarzen Dermographismus in einem Zusammenhang mit dem Charakter der Hautlipoide klären zu können. Er beobachtete diese Erscheinung am meisten bei endokrinen Störungen und Stoffwechselkrankheiten, jedoch nie bei Hysterie. Nach ihm hängt der schwarze Dermographismus mit dem Entstehen feindisperser Teilchen des Metalls in den oberflächlichen Schichten der Haut bei noch nicht genau bekannten Veränderungen ihres eiweißlipoiden Stoffwechsels zusammen. Jurjew schreibt 1928 über eine Kranke mit Dystrophia adiposogenitalis, daß beim Hinüberstreichen über die Oberfläche der Haut mit dem Metallgriff des Perkussionshammers schwarze Streifen sich entwickelten, die 1—2 Minuten anhielten.

Angeregt durch die Mitteilungen von Emdin und Kusmenko sowie von Breitmann wurden von Hauck und Dietel, jetzt zum erstenmal in Deutschland, chemische und klinische Untersuchungen über das Zustandekommen dieser „Hautreaktion" angestellt. Diese Autoren, die eine große Anzahl von Patienten der Klinik und Poliklinik für Haut- und Geschlechtskrankheiten in Erlangen auf diese Erscheinung hin untersuchten, fanden, daß sich die medianen Partien der Brust und des Rückens am besten

Digitized by Google

zur Auslösung des Phänomens eigneten. Auch sie stellten bei Betrachtung unter starker Lupenvergrößerung kleinste schwärzliche, der Haut aufliegende Partikelchen fest, in welchen sie kleinste, auf die Haut abgelagerte Metallteilchen vermuteten. Nach Hauck und Dietel richtet sich die Eignung der verschiedenen Metalle zur Auslösung der von ihnen „Schwarze Hautschrift" genannten Reaktion nach dem Grade der Weichheit. Als brauchbar erwiesen sich Gold, Silber, Kupfer, Wismut, Blei, Aluminium und Messing, weniger gut Antimon und Zinn, gar nicht Platin und Eisen. Ihre Versuche erwiesen, daß Schweißbildung, Talgabsonderung, Ansäuerung oder Alkalisierung der Haut, mechanische, thermische, photochemische oder chemische Einwirkungen ohne jeden Einfluß auf die Auslösung des Phänomens blieben. Auch das Einreiben größerer Hautflächen mit Lipoiden sowie mit Organpulvern der verschiedenen Blutdrüsen oder Säuren der Fettreihe und vielen anderen Stoffen ergab immer negative Resultate. Auch die innerliche Verabreichung verschiedener Arzneimittel wie auch Injektionen ließen niemals schwarze Hautschrift in Erscheinung treten. Dagegen stellten sie fest, daß man diese sehr leicht und bei jedem Menschen durch Auftragen von Zinkoxyd in irgend welcher Form hervorrufen und die Reaktion nach selbst nur einmaligem Einreiben noch tagelang auslösen kann.

Hauck und Dietel betonen besonders einen Unterschied zwischen „echter" schwarzer Hautschrift und der durch Zinkoxyd künstlich hervorgerufenen.

Sie fanden noch, daß die schwarze Hautschrift bei Frauen häufiger zu finden sei als bei Männern. Eine Übertragung von Blutserum von Menschen mit schwarzer Hautschrift konnte diese bei anderen Menschen nicht hervorrufen. Dagegen haben sie bei Abreiben der Haut von Menschen, die schwarze Hautschrift bieten, an unbeschriebenen Stellen mit Benzin oder Äther und Bestreichen der Haut anderer Menschen mit demselben Läppchen an der betreffenden Stelle ebenfalls schwarze Hautschrift erzeugen können. Demnach hielten sie eine Übertragung der die schwarze Hautschrift auslösenden Stoffe in der Haut auf andere Haut für erwiesen. Auf welche Stoffe in der Haut die Auslösung der schwarzen Hautschrift zurückzuführen ist, ließ sich durch ihre bisherigen Untersuchungen jedoch nicht feststellen.

Zu meinen Versuchen, ausgeführt in den Kliniken des Eppendorfer Krankenhauses, verwandte ich Stäbchen aus Silber, Kupfer, Aluminium und Blei, die ich mir als reines Metall für analytische Zwecke von Kahlbaum-Berlin eigens habe kommen lassen. Diese Stäbchen, denen ich später noch eins aus Zink hinzufügte, hatten einen Durchmesser von 4 mm und waren an dem einen Ende rund geschliffen, um Verletzungen der Haut zu vermeiden. Der Teil des Metalles, der mit der Haut in Berührung kam, wurde durch Abreiben mit einem Tuch vor Gebrauch immer von dem durch die Luft bzw. Feuchtigkeit entstandenen Oxyd grob gereinigt. Mit diesen Metallen kann man auch auf Papier bei hinreichend langem Reiben deutliche schwarze Striche hervorrufen, die bei Blei am stärksten, bei Aluminium, Silber, Kupfer schwächer, bei Zink am schwächsten erscheinen. Auch mit Legierungen dieser Metalle lassen sich Striche auf dem Papier hervorrufen. Zu bemerken wäre noch, daß

Digitized by Google

diese Schrift nur auf wenigstens einigermaßen rauhem Papier durchführbar ist, auf Hochglanzpapier aber, wie auf jeder polierten Fläche, gänzlich unmöglich ist. Dies muß unbedingt bei der Auslösung der schwarzen Hautschrift berücksichtigt werden.

Ich untersuchte 215 verschiedene Fälle auf das Auftreten der schwarzen Hautschrift. Davon waren 106 Patienten der Hautklinik, 104 Patienten der Medizinischen Klinik, 5 Leichen des Pathologischen Instituts. Außerdem machte ich privat bei 10 Gesunden dieselben Versuche. Also dehnen sich meine Versuche auf 220 Lebende und 5 Tote aus. Um einen möglichst großen Überblick über eventuelle Zusammenhänge mit Krankheiten zu erhalten, beschränkte ich mich nicht nur auf einige wenige Krankheitserscheinungen, sondern stellte meine Versuche bei über 33 verschiedenen Krankheiten bzw. Leiden an. Dabei berücksichtigte ich besonders Kranke mit endokrinen Störungen und Stoffwechselkrankheiten, wie ja Breitmann einen Zusammenhang der schwarzen Hautschrift mit derartigen Störungen gefunden haben will.

Zusammenstellung

der Diagnosen der von mir untersuchten Patienten:

a) Geschlechtskrankheiten:

Go.	♂ 24;	♀ 19;	zus.	43
L.	♂ 15;	♀ 9;	„	24
Ulc. molle	♂ 8;	♀ —;	„	8
	♂ 47;	♀ 28;	zus.	75

b) Hautkrankheiten:

Ekzem	♂ 7;	♀ —;	zus.	7
Dyshidrosis	♂ —;	♀ 1;	„	1
Ulc. cruris	♂ —;	♀ 2;	„	2
Ulc. cruris auf variköser Grundlage	♂ —;	♀ 1;	„	1
Dermatitis herp. Duhring	♂ 1;	♀ —;	„	1
Erysipel	♂ 1;	♀ 1;	„	2
Erythema nodos.	♂ —;	♀ 1;	„	1
Akne	♂ 2;	♀ —;	„	2
Psoriasis	♂ 1;	♀ 2;	„	3
Pemphigus	♂ 1;	♀ —;	„	1
Hauttuberkulose	♂ 2;	♀ —;	„	2
Lupus	♂ 2;	♀ 6;	„	8
	♂ 17;	♀ 14;	zus.	31

c) Innere Krankheiten:

1. Endokrine Störungen und Stoffwechselerkrankungen:

Diabetes	♂ 14;	♀ 3;	zus.	17
Sekundäre Schrumpfniere	♂ 1;	♀ —;	„	1
Adipositas	♂ 1;	♀ 2;	„	3
Hyperthyreoidismus	♂ 1;	♀ 1;	„	2
	♂ 17;	♀ 6;	zus.	23

2. Entwicklungsstörungen:

Chondrodystrophie	♂ —;	♀ 1;	zus.	1
	♂ —;	♀ 1;	zus.	1

Digitized by Google

3. Organleiden:

Lunge	♂ 16;	♀ 7;	zus.	23
Leber	♂ 5;	♀ 1;	„	6
Niere	♂ 3;	♀ 1;	„	4
Blase	♂ 1;	♀ —;	„	1
Hals	♂ 4;	♀ —;	„	4
Herz und Gefäßbahn	♂ 9;	♀ 3;	„	12
Magen und Darm	♂ 8;	♀ 1;	„	9
	♂ 46;	♀ 13;	zus.	59

4. Allgemeinleiden:

Polyarthritis	♂ 5;	♀ 3;	zus.	8
Gen. Tuberkulose	♂ 1;	♀ 1;	„	2
Hydrops	♂ —;	♀ 1;	„	1
Defatigatio	♂ 1;	♀ —;	„	1
Ischias	♂ 1;	♀ —;	„	1
	♂ 8;	♀ 5;	zus.	13

5. Würmer:

	♂ 1;	♀ —;	zus.	1

6. Krankheiten, deren Diagnose noch nicht feststeht:

	♂ 5;	♀ 2;	zus.	7

d) Gesunde:

	♂ 7;	♀ 3;	zus.	10

e) Leichen:

	♂ 2;	♀ 3;	zus.	5
Summe	♂ 150;	♀ 75;	zus.	225

Bei allen diesen Personen strich ich mit meinen Metallstäbchen über Stirn und Brust unter mäßig starkem Druck derart, daß ich mit den Stäbchen eine etwa 6 cm lange Linie zuerst einmal, dann 6mal entlang fuhr, um dann das Ergebnis festzustellen. In positiven Fällen trat ein schwarzer Strich unmittelbar mit dem Bestreichen auf. Die Reaktion mit Ag, Cu, Al, Zn war auf nicht vorbehandelter Haut immer negativ. Wenn man mit dem Stäbchen aus Blei über die Hautoberfläche streicht, so kann man in den meisten Fällen einen schwarzen Streifen auf der Haut erzeugen. Dieser Streifen ist bei nur einmaligem Bestreichen mit Blei manchmal so schwach, daß man ihn nur mit Lupenvergrößerung feststellen kann. Mit der Lupe betrachtete Striche lassen deutlich kleinste Metallteilchen erkennen, die je nach ihrer mehr oder weniger dichten Lage die Tiefe der Schwärze ausmachen. Bei einmaligem Bestreichen der Haut mit Blei bleibt der entstandene Strich 2 Sekunden bis 3 Minuten sichtbar. Wenn man aber mehrere Male über dieselbe Stelle streicht (zu Vergleichszwecken immer 6mal), also den ersten Strich gewissermaßen 5mal nachzieht, so entsteht auf jeder Haut ein deutlich sichtbarer etwas bläulich-schwarzer Streifen, der bis zu 40 Minuten sichtbar bleibt. Das längere Bestehenbleiben ist durch die größere Menge des abgeriebenen Metalles zu erklären. Der bläuliche Unterton ist durch den roten Dermographismus bedingt und verschwindet schon nach wenigen Minuten, so daß dann der Streifen nur noch als schwarzer Strich erscheint, der mit der Zeit immer blasser wird. Die bei Leichen vorgenommenen Unter-

Digitized by Google

suchungen ließen die Bleistriche noch nach Tagen erkennen, sie schwanden erst, wenn die Haut abgerieben wurde. Offensichtlich wird das Blei von der Haut resorbiert. Diese Streifen sind bei fetter Haut weniger deutlich als bei fettarmer Haut. So stellte ich fest, daß die Striche auf der Brust wegen des im allgemeinen geringeren Fettgehaltes der Haut dort deutlicher sind als auf der Stirn, wo sich auf der durch das Fett gewissermaßen geglätteten Haut nicht so viel Metall abreiben kann wie auf der fettärmeren und dadurch auch rauheren Haut der Brust. Das Fett wirkt also als Gleitmittel. Auch der Feuchtigkeitsgehalt der Haut ist von Einfluß auf das Auftreten des Striches. Auf nasser Haut kann man niemals einen schwarzen Strich hervorrufen, auf trockener aber leicht. Je feuchter die Haut also ist, um so weniger leicht läßt sich das Metall auf ihr abreiben. Dies ist dadurch zu erklären, daß das Metall in diesen Fällen, genau wie bei fetter Haut, leichter über die Oberfläche der Haut dahingleitet und an die rauhere Epidermisdecke gar nicht herankommt, so daß keine Reibung entstehen kann und damit auch vom Metall nichts abgerieben wird.

Auch die Dicke der Hornschicht der Haut ist von großer Bedeutung für die Möglichkeit einer Schrift. Auf den Handtellern kann man viel deutlichere Streifen erzeugen wie z. B. an der Innenseite des Oberarmes. Es kommt also nur auf die Reibung an, denn bei geringerer Reibung kann das Metall, wie fette, nasse und glatte Haut zeigt, viel weniger Partikelchen abgeben als bei stärkerer Reibung auf rauher Fläche.

Da die Metalle Silber, Kupfer, Aluminium und Zink bedeutend härter sind als das Blei, bietet für sie die glatte Haut keinen Widerstand und keine Stellen, an denen sich das harte Metall abreiben kann. Bei dem Vergleich auf dem Papier kann man auch sehen, daß das Blei viel deutlichere Striche hervorruft als diese härteren Metalle. Selbst Hornhaut oder Haut von Psoriatikern bietet diesen Metallen nicht genügend Widerstand. Deshalb kann man bei sechsmaligem Bestreichen der Haut nie einen schwarzen Strich hervorrufen, ich dehnte die Anzahl der Striche an derselben Stelle auf über Hundert aus und versuchte, ob mit stärkerem Druck ein anderes Ergebnis zustande käme, meist trat nur ein deutlicher roter Dermographismus auf, aber nie ein schwarzer Strich. Ich versuchte nun, der Reaktion durch Bearbeitung der Haut mit verschiedentlichen Mitteln nachzuhelfen, aber immer mit dem gleichen negativen Resultat. Anfeuchten oder Trocknen der Haut, Einfetten oder Entfetten, Schweißbildung, Ansäuerung oder Alkalisierung, Bearbeitung der Haut mit oxydierenden Stoffen usw. übten, wie auch Hauck und Dietel schon festgestellt hatten, gar keinen Einfluß auf die Auslösung des Phänomens aus. Auch die Bearbeitung der Haut mit Schwefel in irgend welcher Form, die eine Schwefelsilberverbindung hätte hervorrufen sollen, ergab keine positive Reaktion. Schwefelmittel dagegen, in welchen Zinkoxyd enthalten ist, ließen infolge des Zinkoxydgehaltes schwarze Streifen auftreten.

Das erste positive Ergebnis mit Silber, Kupfer, Aluminium fand ich bei Patienten, die wegen eines Hautleidens mit Zinkoxyd äußerlich behandelt wurden. Wenn bei Akne das Gesicht, oder bei Ekzem Hände oder andere Körperteile begrenzt mit Zinkschminke (ZnO, Talkum, Glyzerin, Wasser ää) bestrichen waren, so konnte man an den bestrichenen Stellen

Digitized by Google

sehr deutlich schwarze Striche hervorrufen. Selbst nach nur einmaligem Darüberstreichen mit sämtlichen Metallen waren die schwarzen Striche viel deutlicher als selbst bei sechsmaligem Wiederholen auf unvorbehandelter Haut mit Blei.

Auch auf der Brust und anderen Körperstellen, die nicht mit Zinkschminke eingepinselt waren, konnte man an diesen Kranken schwarze Striche erzeugen. Daß auch nicht eingepinselte Stellen die Reaktion erkennen ließen, ist dadurch zu erklären, daß durch das Hemd Teile von Zinkoxyd verschleppt wurden. Auch durch Baden wird nicht alles Zinkoxyd von der Haut entfernt, es bleiben immer noch Spuren von Zinkoxyd bestehen, die noch tagelang die Reaktion auslösen lassen. Die Striche, die dabei entstehen, bleiben über 4 Stunden deutlich sichtbar. Sie lassen sich leicht mit einem trocknen oder feuchten Tuch entfernen, aber können sofort wieder nachgezogen werden. Wenn man dagegen die mit Zinkoxyd behandelte Haut mit Benzin abreibt, so kann man an dieser Stelle die Reaktion nicht mehr auslösen, es sei denn, daß wieder Zinkoxyd an diese Stelle gebracht werde. Auch nach längerer Seifenwaschung schwindet das Phänomen vollständig.

Es war nun die Frage, tritt diese Reaktion nur auf das Zinkoxyd hin auf oder spielen noch andere Faktoren, wie z. B. die Krankheit, mit eine Rolle? Ich behandelte die Haut von 20 Patienten der Gonorrhoe- und Luesabteilung, außerdem 5 Gesunde, mit Zinkoxyd vor, indem ich 5 Patienten unterhalb der Brustwarzen etwa 20 cm breit mit Zinkschminke bzw. Trockenpinselung, -puder, -salbe, einpinseln und am nächsten Tage baden ließ, 5 weitere mit denselben Präparaten, diese sollten jedoch nicht baden. Die übrigen wurden am Fuß und an anderen Körperstellen eingeschmiert und mußten teils baden, teils nicht baden. In jedem Falle war die Reaktion noch positiv, die Grenzen waren verwischt bei den Patienten, die gebadet hatten, mehr als bei denen, die nicht gebadet hatten. Dagegen war es nicht möglich, bei den Kranken, deren Fuß eingepinselt worden war, auf der Brust positive Reaktion hervorzurufen. Dies geht daraus hervor, daß das Zinkoxyd zwar vom Kopf auf Brust und Oberarme fallen, auch an der Brust durch das Hemd verschleppt werden, aber nie vom Fuß des Patienten ohne dessen Zutun an die Brust gelangen kann. Aus diesen 20 Untersuchungen, die alle ein positives Resultat ergaben, konnte ich zu dem Schlusse kommen, daß auf jeder mit Zinkoxyd vorbehandelten Haut schwarze Striche hervorgerufen werden können. Es wurde jetzt die Frage akut, was ist das, was sich auf der mit Zinkoxyd vorbehandelten Haut bei Bestreichen mit Metall abspielt. Handelt es sich um einen elektrolytischen Vorgang oder ist die Erscheinung auf rein mechanische Vorgänge zurückzuführen? Ferner kommt die Frage in Betracht: Spielen die Hautlipoide die Rolle, die ihnen Breitmann zuschreibt? Wenn es sich um einen elektrolytischen Vorgang handelt, so muß es das Zink sein, was sich verändert und die schwarze Farbe bedingt; handelt es sich um einen mechanischen Vorgang, so sind es die Metalle Silber, Kupfer, Aluminium und Blei, die durch die Reibung Partikelchen abgeben; dann ist das, was schwarz erscheint Silber, Kupfer und Aluminium, das infolge der kleinen und hauchdünnen Schicht sofort oxydiert und dadurch schwarz erscheint. Wenn es sich aber um einen

Digitized by Google

elektrolytischen Vorgang handelt, so muß das Zink, das nach der elektrischen Spannungsreihe eins der am wenigsten edlen Metalle ist, durch die edleren, Blei, Kupfer und Silber, gelöst werden. Als Elektrolyt müßte der Feuchtigkeitsgehalt der Haut angesehen werden. Der schwarze Strich wäre dann als verändertes Zink aufzufassen. Wenn es sich aber um einen rein mechanischen Vorgang handelt, so ist das Zinkoxyd nur als Träger des Metalles anzusehen. Wie auf einer glatten Glasplatte, so kann man aber auch auf der glatten Haut von dem Metall nichts abreiben, wenn dagegen Zinkoxyd, das eine rauhe Schicht auf der Haut bildet, vorhanden ist, so findet der Metallstab Haftpunkte, er wird gewissermaßen abgescheuert, und die abgeriebenen Teilchen bleiben auf der rauhen Fläche liegen und bilden hier infolge der Oxydation den schwarzen Strich. Wenn dieser Vorgang wirklich nur auf mechanischen Ursachen beruht, so muß dasselbe Experiment auch mit anderen Mitteln als mit Zinkoxyd gelingen. Denn jedes Pulver müßte dann durch seine Rauhigkeit von dem Metall abnehmen, und mit jedem Pulver vorbehandelte Haut müßte sodann auch einen schwarzen Streifen auftreten lassen. Deshalb machte ich jetzt den Versuch mit anderen Pulvern, mit Kartoffelstärke, Weizenstärke, Reisstärke, Talkum, mit Bariumsulfat, Kalziumsulfat, Kalziumkarbonat, Bleiweiß, Siliziumdioxyd, gewöhnlichem Toilettepuder, feinstverteiltem Kochsalz u. a. Dabei ergab sich bei Kartoffelstärke, Weizenstärke, Reisstärke und Talkum kein positives Resultat, bei allen anderen Mitteln war jedoch ein deutlicher schwarzer Streifen auf der Haut zu erkennen. Daß Talkum (ein Magnesiumsilikat von geringer Härte) die Reaktion nicht auftreten ließ, ist dadurch zu erklären, daß Talkum zu fett ist und daher genau wie das oben beschriebene Fett als Gleitmittel wirkt und nicht als rauher Widerstand.

Mit Kartoffelstärke, Reisstärke und Weizenstärke ließ sich deshalb das Phänomen nicht auslösen, weil die Stärke sofort mit dem Feuchtigkeitsgehalt der Haut zusammen einen Teig bildete und nicht mehr ein gleichmäßig verteiltes Pulver, sondern viele kleine Klümpchen darstellte. Auf Teig kann natürlich das Metall auch keinen Widerstand finden.

Positives Resultat erzielte ich immer mit den anderen oben angeführten Mitteln. Jedoch mußten die Pulver immer erst richtig eingetrocknet sein, denn solange sie feucht waren, wirkte die Feuchtigkeit immer als Gleitmittel. Man kann die Pulver entweder als Puder der Haut auftragen, oder man kann sie mit Wasser oder mit Glyzerin anrühren, das Ergebnis ist immer dasselbe. Da mit Siliziumdioxyd die Reaktion auch positiv verlief und das unedle Zink auf Bleiweiß ebenfalls schwarze Striche hervorrief, kann man hiermit elektrolytische Vorgänge vollkommen ausschließen. Es handelt sich also, wie aus den vielen Versuchen sich ergibt, um einen rein mechanischen Vorgang. Das Metall reibt sich auf dem Pulver ab, die abgeriebenen kleinsten Teilchen bleiben auf dem Pulver liegen, oxydieren infolge ihrer Kleinheit und großen Oberfläche schnell und erscheinen schwarz. Als Beweis, daß der Vorgang rein mechanisch zu erklären ist, mag folgender Versuch gelten:

Ich feuchtete eine glatte Glasplatte leicht an, verrieb dann auf ihr etwas Kalziumsulfat, wartete bis die Feuchtigkeit verdunstet war, strich dann mit den Metallen Silber, Kupfer, Aluminium, Zink und Blei darüber,

Digitized by Google

und konnte in jedem Falle einen schwarzen Strich hervorrufen. Auch der chemische Nachweis ergab, daß von den Metallen sich Teilchen abgerieben haben mußten. Es handelt sich also auf der Haut offensichtlich nur um einen mechanischen Vorgang, bei dem die Sekretion der Haut oder die Hautlipoide gar keinen Einfluß ausüben. Denn wenn die Hautlipoide den ausschlaggebenden Faktor ausmachen würden, müßte der Vorgang auch ohne Reibung bewerkstelligt werden können, und daß die Reibung das Ausschlaggebende ist, erkennt man an den verschiedenen Resultaten bei verschiedenem Druck. Unter starkem Druck ausgeführte Striche erscheinen viel deutlicher als unter schwachem Druck ausgeführte. Die Einflußlosigkeit der Hautlipoide erwies sich auch bei der Untersuchung der Leichen im Pathologischen Institut; die Haut der Leichen ließ auch bei Vorbehandlung mit den obengenannten Pulvern immer deutliche schwarze Striche erkennen. Die Striche hielten so lange an, bis man sie wieder abwischte, alo tagelang. Das ist dadurch zu erklären, daß das Metall durch die Haut nicht mehr resorbiert werden kann. Der gewöhnliche Toilettepuder, der aus Reisstärke, Talkum und Zinkoxyd besteht, bietet natürlich wegen seines Zinkoxydgehaltes dem darüberstreichenden Metall genügend Widerstand, es kann sich also auch hierauf Metall abreiben. Das ist derselbe Fall, den Lescenko 1929 als schwarzen Dermographismus beschrieb. Ich stellte dies selbst fest. Jede gepuderte Haut, auf der ein Schmuck aus Metall lag, wies schwarze Flecke auf. Dies ist so zu erklären: Schon bei den geringsten Bewegungen wird das Metall in seiner Lage verändert. Dadurch entsteht die notwendige Reibung. Da der Druck im allgemeinen sehr gering ist, so erscheinen die Flecke nicht so deutlich wie bei starkem Druck. Deshalb fällt diese Erscheinung bei oberflächlichem Hinsehen gar nicht auf. Die Träger des Schmuckes wissen es meist selbst nicht. Man kann also aus diesen schwarzen Flecken an Hals und Brust erkennen, ob sich der Betreffende gepudert hat oder nicht. Da das Pudern bei Frauen üblicher ist als bei Männern, so konnte das Auftreten des „schwarzen Dermographismus" bei Frauen natürlich auch häufiger festgestellt werden.

Goldschmiede und Juweliere bemerkten schon vor vielen Jahren diese Erscheinung und gaben in ihrer Verbandszeitschrift die Erklärung ab, daß dies Phänomen nicht mit der Qualität des Goldes zusammenhänge, daß vielmehr hochkarätiges Gold ebenso diese Erscheinung hervorrufen könne wie minderwertige Metalle. Diese Erscheinung ist ebenfalls auf den Puder zurückzuführen. Auch unter Ringen stellten sie einen schwarzen Streifen am Finger fest. Dies ist so zu erklären: Unter dem Ring setzt sich leichter Schmutz an, weil er nicht so wie von glatter Haut leicht wieder abfallen kann. Der Ring drückt den Staub noch in die Haut hinein. So wird die Haut erst vorbehandelt. Nachdem sie infolge der Staubschicht gehärtet ist, reibt sich das Metall an dem Staub der Haut ab und es entsteht wieder der schwarze Strich. Dies ist natürlich nur bei fettlosem Staub möglich. Der Zimmerstaub wird nie infolge seines großen Fettgehaltes einen derartigen Einfluß ausüben können.

Unter den 225 Fällen, die ich untersuchte, lagen 224 Fälle ganz offensichtlich klar, entweder zeigte sich gar keine Reaktion, oder es ließ sich in Erfahrung bringen, daß der Kranke irgend einen Puder anwandte

Digitized by Google

oder mit Zinkoxyd behandelt wurde. Nur in einem einzigen Falle ließ sich dies nicht nachweisen. Der Patient gab an, daß er sich die Haut nicht mit irgend einem Puder bearbeitet habe, und ich konnte dennoch auf der Haut der Stirn deutlich mit sämtlichen Metallen schwarze Striche auslösen. Das Phänomen sah genau so aus, als ob die Haut mit irgend einem Puder vorbehandelt sei.

Der Pat. Siegfried D., 36 Jahre, verheirateter Kaufmann aus Hamburg, gibt an, sein Vater sei an Knochensarkom, die Mutter an einem Schlaganfall gestorben. Von seinen 4 Geschwistern leide eins an Wassersucht, 3 seien gesund. Seine 3 Kinder seien ebenfalls gesund.

Der Pat. selbst gibt an, als Kind einmal an Nervenlähmung gelitten zu haben, seit seinem 20. Lebensjahr an Fettherz, seit dem 33. Lebensjahr an Rheumatismus zu leiden. Mit 33 Jahren hatte er ein Ekzem und vor einem halben Jahre erkrankte er an Gicht.

Seine jetzige Krankheit ist Diabetes und Adipositas. Der für sein Alter ungewöhnlich korpulente Patient mit blasser Gesichtsfarbe läßt auf der Stirn nach mehrmaligem Reiben mit den Metallen Silber, Kupfer, Aluminum, Zink und Blei: mit Silber und Blei deutliche, mit den anderen Metallen weniger deutliche Striche erkennen. Diese bleiben etwa 5 Minuten sichtbar. Auf der Brust ist dasselbe Phänomen in weitaus schwächerem Maße ebenfalls aufgetreten. Der Pat. erklärt auf Befragen ausdrücklich, daß er sein Gesicht mit keinerlei Puder behandle. Eine Übertragung auf andere Haut, wie sie Hauck und Dietel fertiggebracht haben, gelang in diesem Falle nicht. Ich rieb die unbeschriebene Haut mit einem Läppchen mit Benzin ab und mit demselben Läppchen die Haut eines anderen Menschen ein, konnte dort aber nicht im geringsten dasselbe Phänomen auslösen. Die mit Benzin abgeriebene Hautstelle ließ keine Striche mehr auf sich hervorrufen. Es liegt also der Verdacht nahe, daß der Pat. seine Haut doch irgendwie eingepudert hatte und dies als Mann nun nicht zugeben wollte. Daß von der Zinkoxydbehandlung vor 3 Jahren wegen Ekzems heute noch Reste von Zinkoxyd an der Haut seien, halte ich für ausgeschlossen. Es ist wohl als beste Erklärung für die Ursache des Phänomens das Pudern der Haut anzusehen, das uns der Pat. verheimlicht. Denn ohne eine Bearbeitung der Haut ist die Reaktion in keinem der anderen 224 Fällen aufgetreten. Und da durch irgend ein einigermaßen hartes Pulver die Erscheinung überall, auch bei Leichen hervorgerufen werden kann, so können wir die ganze Erscheinuung als Folge des Puderns betrachten.

Somit ist die Frage des „schwarzen Dermographismus“, wie die Russen die Erscheinung nannten, oder der „schwarzen Hautschrift“, wie Hauck und Dietel diese „interessante Hautreaktion“ bezeichneten, geklärt. Durch meine Darlegungen habe ich bewiesen, daß es sich bei der sogenannten schwarzen Hautschrift um einen rein mechanischen Vorgang handelt. Daß die Hautlipoide dabei keine Rolle spielen, läßt sich daraus erkennen, daß ich mit Blei bei Leichen dieselben Striche hervorrufen konnte wie bei Lebenden. Da der Vorgang ein rein mechanischer ist, die Haut als solche bei den Metallen Silber, Kupfer, Aluminium und Zink keine Veränderung aufweist, und erst durch Auftragen eines harten Pulvers das Phänomen erzeugt werden kann, die Haut also gewissermaßen gänzlich unbeteiligt ist, so kann man bei diesen Metallen nicht von einer Hautschrift sprechen. Denn die Schrift entsteht nicht auf der Haut, sondern auf dem Pulver. Von Hautschrift könnte höchstens beim Blei die Rede sein, denn mit Blei kann man ja auch ohne Vorbehandlung der Haut schwarze Striche auf dieser erzeugen. Der Ausdruck „Dermographismus“ ist gänzlich falsch, genau wie der Ausdruck „Hautreaktion“, denn der Dermographismus ist eine Hautreaktion, aber der von mir geschilderte Vorgang ist kein Dermographismus und keine Hautreaktion. Die Haut ist nämlich nur zufällig Unterlage für das Pulver, und auf dem Pulver kommt der Strich zustande, nicht auf der Haut. Daß die Hautlipoide nicht die Rolle spielen, die

Digitized by Google

Breitmann ihnen beigemessen hat, ist durch die Versuche an den Leichen erwiesen, sonst hätte bei Leichen, bei denen doch außer der Wasserausscheidung keine Sekretion mehr stattfindet, auch Blei keine schwarzen Striche erzeugen können. Wir können also zum Abschluß noch die Feststellung machen, daß die menschliche Haut nur leichtschreibenden Metallen mit geringer Härte wie Blei (Härte 2) genügenden Widerstand entgegensetzt, so daß sich von dem Metall etwas abreiben kann, was dann der Haut aufgelagert durch die Oxydation schwarz erscheint. Metalle wie Silber (Härte 3) u. a. finden in der Haut nicht genügend Widerstand und Reibungsfläche. Bei ihnen ist eine harte Unterlage notwendig. Diese ist durch das Zinkoxyd, Bariumsulfat, Kalziumsulfat, Kalziumkarbonat, Siliziumdioxyd usw. gegeben.

Da es also einen schwarzen Dermographismus überhaupt nicht gibt, sind natürlich Zusammenhänge mit irgend welchen Krankheiten hinfällig. Daß Emdin und Kusmenko die Erscheinung der schwarzen Striche als objektives Zeichen der Hysterie hielten, besagt, daß die hysterischen Menschen wohl sich mehr mit Puder befassen als die anderen.

Literatur

Breitmann, M., Zur Frage über den schwarzen Dermographismus. Med.-biol. Ż. (russ.), 1928, H. 5, S. 29—34. — Emdin, P., u. A. Kusmenko, Über schwarzen Dermographismus. Med. Mysl' (russ.), 1925, Bd. 3, Nr. 3, S. 72—74. — Hauck u. Dietel (Hautklinik Erlangen), Chemische und klinische Untersuchungen zur schwarzen Hautschrift. Z. B., Bd. 31, S. 413. — Jurjew, Schwarzer Dermographismus. Klinitscheskaja Medicina, 1928, Bd. 5, Nr. 8. — Lescenko, G., Über schwarzen Dermographismus. Trudy ukrain. psichionevr. Inst. (russ.), Bd. 7, S. 117—118 und deutsche Zusammenfassung. 1928, S. 119.

Fachzeitschriften

Russkij Westnik Dermatologii

1930, Bd. 8, Nr. 3

Patkatjan-Rostow a. D.: Der Stickstoff- und Salzumsatz bei Psoriasis vulgaris. Die bei 22 Psoriatikern ausgeführten Untersuchungen ergaben, daß im progressiven Stadium der Krankheit sowohl die Menge des Stickstoffs und Harnstoffs wie der Harnsäure und des Kreatinins vermindert, diejenige der Chloride wie des Ammoniaks erhöht ist. Die Toxizität wie die Azidität des Urins sind erhöht, aber der Koeffizient der Eiweißoxydation wie derjenige der Gewebsernährung ist herabgesetzt. Im stationären Stadium der Krankheit gleichen sich sowohl der absolute wie der relative Umsatz etwas aus. Im Stadium der Rückbildung kehrt der Stickstoffumsatz, ausgenommen derjenige der Harnsäure und des Kreatinins, zur Norm zurück. Hieraus folgt, daß im progressiven und stationären Stadium alle Schweiß und Wärme hervorrufenden Maßnahmen angegezeigt sind.

Dewirz-Swerdlowsk: Asbestwarzen.

Bei Asbestarbeitern beobachtete Verf. auf den Handflächen warzenartige Gebilde von Hanfkorn- bis Erbsengröße, welche durch das Eindringen von Asbestkristallen in die Epithelschicht veranlaßt werden.

Markus, L.-Charkow: Die Zisternenpunktion und ihre Bedeutung für die Liquordiagnose der Neurolues.

Die Zisternenpunktion bietet nach den Erfahrungen des Verf. eine wertvolle Ergänzung zur Lumbalpunktion. Sie kann ambulatorisch ausgeführt werden, aber unbedingt in horizontaler Lage.

Ishewskij-Moskau: Zur Behandlung der Syphilis mit Salyrgan-Salvarsan.

Das Salyrgan, eine 10%ige klare Hg-Lösung, kann in Kombination mit NS, dank

Digitized by Google

seiner energischen Wirkung und dem Fehlen von Nebenerscheinungen bei Einfachheit der Handhabung, zur Behandlung der Syphilis und speziell zur Abortivkur empfohlen werden.

Karlin-Moskau: Zur Röntgentherapie der Orientbeule (Ulc. Pende).

Verf. hatte in drei einschlägigen, den bisherigen Behandlungsmethoden trotzenden Fällen von Hautleishmaniose Erfolge durch Röntgentherapie.

Airapetianz u. Munder-Rostow a. D.: Zur Kasuistik der Todesfälle nach Salvarsanbehandlung.

Tod eines 23jähr. gesunden Mannes drei Tage nach der zweiten Neosalvarsaninjektion (russ. Novosalvarsan) unter Erscheinungen von Encephalitis haemorrhagica. Erste Injektion zu 0,45; die zweite zu 0,6.

Mielmann-Taschkent: Der Allergiebegriff in der Dermatologie.

Übersichtsreferat. A. Jordan-Moskau.

Venerologia und Dermatologia (Moskau)

1930, Nr. 3

Romanowskaja-Moskau: Das Blutbild bei kongenitaler Syphilis im Säuglingsalter.

In der Mehrzahl der Fälle ist bei ererbter Syphilis Anämie zu konstatieren. Unter dem Einfluß der Behandlung kehrt das Blutbild in der Mehrzahl der Fälle zur Norm zurück oder bessert sich erheblich. Am schwersten wird das Blut durch die Behandlung bei viszeraler Syphilis beeinflußt. Ein spezifisches Blutbild konnte bei ererbter Syphilis nicht festgestellt werden. Schwere Anämien, welche mit gesteigerter Neutrophilie einhergehen, geben Anlaß zur Vermutung eines ungünstigen Ausgangs, obgleich es nicht leicht zu bestimmen ist, ob die Neutrophilie zur syphilitischen Affektion oder zu den begleitenden Erkrankungen in Beziehung steht.

Althausen, W., u. Feigin-Moskau: Isohämoagglutination des Blutes als konstitutioneller Faktor für die Pathologie der Syphilis.

Auf Grund der Untersuchung von 3027 Syphilitikern auf die isohämoagglutinierenden Eigenschaften sind Verff. zur Überzeugung gekommen, daß, obgleich die Gruppenverteilung ein konstitutionelles Symptom darstellt, dieselbe keinen bestimmenden Einfluß auf den Verlauf der Syphilis hat. Die erhaltenen Resultate ergaben doch nur geringe Schwankungen in prozentueller Hinsicht für die einzelnen Gruppen, so daß aus denselben keine Schlüsse in bezug auf den Verlauf der Syphilis und für die Therapie gezogen werden können.

Gorodetzki u. Narzissow-Slatoust: Zum klinischen Bilde und der Diagnose des „Spätsalvarsanikterus".

In der Mehrzahl der Fälle ist der „Spätsalvarsanikterus" toxischer Natur; derselbe wird häufig als katarrhalischer gedeutet, wodurch die wahre Statistik hinsichtlich des Vorkommens dieser Komplikation geschmälert wird. Der Salvarsanikterus unterscheidet sich von dem katarrhalischen durch schwereren Verlauf. Es ist demnach bei Behandlung mit großen, sowohl einmaligen, als Gesamtdosen des Salvarsans Vorsicht zu üben.

Schuldberg-Leningrad: Zur Klinik der Leucaemia cutis.

In dem beschriebenen, zur Sektion gekommenen Fall von Leukämie der Haut spielte die Syphilis nur ein disponierendes Moment.

Seliskij-Moskau: Zur Histologie des Morbus Pringle.

Die histologische Untersuchung der Knötchen in dem beschriebenen, charakteristischen Fall von Morbus Pringle, welcher seit Kindheit bestand, ergab echte Follikelnaevi (Haarnaevi). Talgdrüsen waren nur stellenweise als rudimentäre Bildungen nachzuweisen. Das Bindegewebe erwies sich stellenweise vermehrt, die Blutgefäße erweitert.

Agronik-Moskau: Die Behandlung der Pityriasis versicolor wie des Erythrasma mit Schwefel in statu nascendi.

Verf. empfiehlt abends die kranken Partien einzureiben mit: Rp. Natrii hyposulfurosi 200,0, Aq. destill. 300,0, und morgens zu betupfen mit: Rp. Sol. ac. muriatici 5% — 200,0. Die 8tägige Anwendung dieser Mittel ist unschädlich und wirkungsvoller als die sonstigen Behandlungsmethoden.

Sidorenko u. Schirwindt-Leningrad: Die Intrakutanreaktion bei Gonorrhoe.

Bei der Prüfung der Intrakutanreaktion bei Blennorrhoe, wobei Verf. teils Gonovakzine, teils Gonotoxin als Antigene benutzte, wurde konstatiert, daß dieselbe nur bei

Digitized by Google

Kranken mit akuter Blennorrhoe in 100% positiv ausfällt und, was ihren Wert sehr beeinträchtigt, in 18—28% bei solchen Personen positiv ausfällt, welche nie Blennorrhoe gehabt haben und im Augenblick nicht haben.

Syrkin, L.-Charkow: Die Gonorrhoe bei Mädchen.

Verf. konnte eine Anzahl von tripperkranken Mädchen 4—6 Jahre lang beobachten und sich dabei überzeugen, daß diese schwere Krankheit heilbar ist.

Bragin-Woronesh: Zur Technik der Spülungen nach Janet.

Verf. macht auf die Gefahr möglicher Übertragung von Infektionen von einem auf den anderen Kranken bei nicht genügender Händedesinfektion aufmerksam.

Archangelski, W.-Moskau: Zur Klinik und Histologie der experimentellen Syphilis des Auges beim Kaninchen.

Bei Übertragung der Syphilis auf das Skrotum wie in die vordere Augenkammer verläuft die Infektion gleichartig; wenn auch die Inkubationszeit bei der ersteren länger dauert als bei der letzteren. Es entwickelt sich gewöhnlich eine zentrale Keratitis, wobei es zu einer Steigerung der Hornhautkörperchen und zu einer bedeutenden Infiltration mit lymphoiden und Rundzellen mit eosinophiler Körnung in den tiefen Gewebsschichten kommt. Die Veränderungen beschränken sich nur auf die Vorderfläche des Auges.

Korol-Odessa: Die Melczersche schnelle Mikroreaktion für die Spinalflüssigkeit.

Verf. gibt zu, daß die Melczersche Reaktion, ungeachtet vieler Ungenauigkeiten, dennoch in gewissen Grenzen zur Erkennung luetischer Erkrankungen beitragen kann.

Schamina-Krassnodar: Einige Striche über das Geschlechtsleben der weiblichen Studierenden.

Vergleichende Untersuchungen über das Geschlechtsleben der Studentinnen zweier Lehranstalten, nämlich eines medizinischen Technikums und einer Arbeiterfakultät.

Ostrowski-Nowosibirsk: Zur Charakteristik des Geschlechtslebens des Jungsturms.

Von 2000 befragten „Komsomoltzi" gaben 628 Antworten. Das Alter der Betreffenden schwankte zwischen 15 und 25 Jahren; davon gehörten 45,2% dem Bauernstande, 43,2 der Arbeiterklasse und 11,6% dem Kleinbürgerstande an. Mit Onanie hatten sich beschäftigt von den jungen Männern 50%, von den jungen Mädchen 25%. Ein geschlechtliches Leben begannen 11,2% der Männer unter 14 Jahren, 36,6% zwischen 14 und 16 Jahren und 51,1% zwischen 17 und 22 Jahren. Von den Frauen begannen 71,7% geschlechtlich zu verkehren im Alter von 17—21 Jahren und 20% in demjenigen von 14—16 Jahren.

Okun: Zur Arbeitsmethode der wissenschaftlich-venerologischen Expeditionen zu den entlegen wohnenden Völkerstämmen.

Berni: Individuelle Prophylaxe der venerischen Krankheiten.

Unter den 284 Besuchern der prophylaktischen Station „Venerologische Hilfe" in der Stadt Tuapse erkrankten nur wenige an Geschlechtskrankheiten.

A. Jordan-Moskau.

Acta Dermatologica

April 1930, Bd. 15, H. 4

Sawada, H.: Studien über die Färbung der Rekurrensspirochäta (I. Mitteilung). Über den färberischen Unterschied zwischen den Rekurrens- und Syphilisspirochäten. S. 346.

460 künstlich dargestellte Farbstoffe werden in ihrem färberischen Verhalten gegenüber den beiden Spirochätenarten geprüft. Unter den 460 Farbstoffen fanden sich 301 die Rekurrensspirochäten und 247 die Pallida färbende; von diesen 247 gehörten alle bis auf 13 zu den ersten 301.

Mukai, T.: Ein Fall von kongenitaler Akanthosis nigricans mit (?) Friedreichscher Krankheit. S. 359.

8jähr. Knabe, von blutsverwandten Eltern stammend. Die Hauterscheinungen traten im 1. Lebensjahre auf. Das Kind konnte erst mit 3 Jahren gehen. Stampfender Gang, wobei die Zehen aufstoßen und die Fersen gehoben bleiben. Taumeln beim Gehen. Patellar- und Achillessehnenreflexe gesteigert. Kein Romberg. Keine Pupillenstarre und Sehschwäche. Beim Sitzen schwankt der Rumpf ein wenig und der Kopf wackelt leicht. Die Haut von Nacken, Hals, Achselhöhle, Unterbauch, Kruralgegend, Darmbein-

Digitized by Google

gegend, Analgegend, Penis, Kniekehle, Handrücken und Ellbogengrube zeigt Akanthose und Hyperkeratose. Schleimhaut, Nägel, Kopfhaare gesund. Die Haut ist teilweise dunkelbräunlich bis grauschwärzlich verfärbt. Die Hautveränderungen sind symmetrisch angeordnet. Resektion des Ganglion cervic. med. d., 12 Tage später Hautveränderungen am Nacken und Halse etwas gebessert.

Sugiwaka, K.: Eksperimenta studo pri la influo de la endokrinaj organoj sur la procedo de rekuranta febro. IV. Superrena glando sur rekuranta febro (Experimentelle Untersuchungen über den Einfluß der endokrinen Organe auf den Verlauf des Rückfallfiebers. Glandula supraren. und Rückfallfieber). S. 366.

Takatsu, F.: Über die Prophylaktika der Spirochätenkrankheiten. S. 409.

Nach den Untersuchungen von T. wirkt Chininum hydrochloricum als Puder besser als in Salbenform. Kalomel ist auch in Puderform in Übereinstimmung mit Hecht und Hirsch wirksamer. 1%ige Salviolnatriumlösung und 10%ige Salviolnatriumsalbe sind etwa gleich wirksam; dagegen wirkt 1%iges Salviolnatriumglyzerin viel schwächer.

Mukai, T., u. S. Isahaya: Leukokeratosis oris. S. 426.

Fälle von Leukokeratosis oris sind in Japan sehr selten; die Verff. fanden nur 2 Fälle in der Literatur und teilen 4 neue Fälle mit. Sie beginnt im vorgerückten Alter, durchschnittlich im 62. Jahre. Ihre eigentliche Ursache ist unbekannt; die Beziehungen zur Syphilis sind inkonstant; 2 der Pat. hatten sehr schlechte Zähne. Eine Dauerheilung ist schwer zu erreichen; am besten scheint Radium zu wirken. Für die Differentialdiagnose zwischen der Pseudoleukokeratose ex usu nicotini und der Leukokeratose ist in Betracht zu ziehen, daß der Verlauf der Pseudoleukokeratose ein gutartiger ist, daß sie auch jüngere Leute befällt, daß sie oft auch den Gaumen befällt, was bei Leukokeratose sehr selten vorkommt.

Mai 1930, Bd. 15, H. 5

Takatsu, F.: Über die prophylaktische Wirksamkeit von intrakutan injiziertem Salvarsan bei der Syphilis und Framboesiainfektion. S. 460.

Die Versuche von T. zeigen, daß das intrakutan injizierte Salviolnatrium bis zum 14. Tage nach der Injektion gegen die Syphilis- und Framboesiaspirochäten noch wirksam sein kann und den Primäraffekt zu verhindern vermag, nicht mehr aber nach 17 Tagen.

Sakurai, S.: Über die Senkungsgeschwindigkeit der roten Blutkörperchen bei leprösen Krankheiten. S. 475.

Die Blutkörperchensenkungsgeschwindigkeit ist beträchtlich größer bei Frauen als bei Männern. Sie ist bei Japanern und Koreanern fast die gleiche. Sie ist bei leprösen Männern größer als bei Gesunden. Sie ist bei Lepra totalis am größten, bei Lepra tuberosa größer als bei Lepra maculosa, bei Lepra nervosa am kleinsten.

Sugiwaka, K.: Eksperimenta studo pro la rekuranta febro ce parabiosomusoj. I. Pri la operacio de parabioso de musoj. S. 505.

Mukai, T.: Eine besondere Form von sog. Porokeratosis Mibelli. S. 524.

Die Mutter, die Schwester und zwei Brüder des 24jähr. Mannes, der wegen Papillome der Analgegend ins Krankenhaus kam, leiden ebenfalls an Porokeratosis. Der Pat. ist seit seiner Kindheit erkrankt. Gesicht, Ohrmuschel, Hals, Schultern, Skrotum, Streck- und Beugeseiten der Arme und Beine sind mit Krankheitsherden bedeckt. Diese stellen submiliare bis fingerspitzengroße, teils runde, teils ovale, teils unregelmäßig gestaltete Effloreszenzen dar, haben eine frischrötliche oder schwärzlichbräunliche Farbe. Gegen die gesunde Umgebung grenzt sie ein schmaler hyperkeratotischer Saum ab. Palmae und Plantae sind mitbefallen, Kopf und Mundschleimhaut sind frei. Spitzen Kondylomen ähnelnde Effloreszenzen am Anus erweisen sich histologisch als Porokeratose; nur waren bei ihnen die Retezellen stark hypertrophisch und hyperplastisch.

F. Juliusberg-Braunschweig.

Česká Dermatologie

1930, Jahrg. 11, Nr. 4

Thomas, M. P.-St. Joseph: Augenblickliche physiologische Heilung der Urtikaria und des Ekzems.

Verf. verwendete den Extrakt aus Schweinemilz, den er teils aus Deutschland bezog, teils in Amerika herstellen ließ. Das deutsche Präparat war viel zu schwach und

Digitized by Google

mußte in sehr großen Dosen injiziert werden, während das amerikanische viel konzentrierter war; doch mußten auch von diesem manchmal 12 und auch 20 ccm injiziert werden. Die Erfolge bezeichnet Verf. als „verblüffend" und „wunderbar". In etwa jedem 5. Falle stellte sich ein Chok ein, der teils psychisch, teils aber durch das Präparat bedingt war. Er verschwand nach 5 Minuten. 2 Tage lang hat Pat. in der Extremität, in die das Präparat injiziert wurde, einen Schmerz wie nach einem Schlag. Der Extrakt ist vollkommen unschädlich.

Hynie, J.-Prag: Psychobiologischer Fragebogen.

Detaillierte Anführung des im sexuologischen Institut des San.-Rats Magnus Hirschfeld in Berlin in Gebrauch stehenden Fragebogens.

Schramek-Prag: Lues congenita. (Schluß zu Nr. 3.)

Übersichtsreferat.

1930, Jahrg. 11, Nr. 5

Hynie, J.-Prag: Impotenz traumatischen Ursprungs.

Einem 32jähr., aus einem Eisenbahnwaggon gestürzten Mann fiel eine nachstürzende Kiste mit einer ihrer Ecken zwischen die Beine. Unmittelbar danach Harnretention, Undurchgängigkeit der Harnröhre, deswegen Punktion der Harnblase. Später wurde die Harnröhre operativ durchgängig gemacht. Das Genitale blieb unverletzt. Trotzdem fehlen seit der Verletzung Erektion und Ejakulation trotz großer Libido. Pat. onanierte mehrmals wöchentlich, wobei es zur Entleerung des Samens ohne Erektion und ohne rhythmische Ausspritzung kam. Nach 21 Jahren doppelseitige Ligatur nach Steinach; 1 Jahr später Implantation eines gesunden Hodens eines eben verstorbenen Mannes. Nach einem weiteren Jahr Phenolbehandlung nach Doppler. Nur die Operation nach Woronoff verzeichnet einen Erfolg in Form einer vereinzelten, unvollständigen Erektion. — Objektiver Befund: Außer äußeren Narben besteht eine Narbenstenose der Urethra proximal vom Bulbus. Nervenbefund normal, nur Achillessehnenreflex links etwas herabgesetzt. WR negativ. Es handelt sich nicht um eine zentrale Störung, sondern um eine Nervenschädigung in der Nähe des ausübenden Organs resp. um eine Schädigung des Organs selbst. Letztere Eventualität ist mit Rücksicht auf die Läsion der Urethra die wahrscheinlichere. Die Corpora cavernosa können als modifizierte Gefäße angesehen und in gewissem Grade wie autonome Organe beurteilt werden. Durch das Trauma wurde ihre vitale Funktion gestört. Die reaktivierende Operation erweckte ihre Funktion (Woronoff), jedoch nur vorübergehend und unvollkommen. (Verf. wird auf Drängen des nunmehr 56 Jahre alten Pat. die Durchwärmung der Hypophyse mittels Diathermie nach Schmidt versuchen.)

Katz, P.-Aussig a. d. E.: Therapeutische Versuche mit Schwefel in statu nascendi.

Bericht über gute Erfolge mit Papillan bei Seborrhöe der Kopfhaut und bei seborrhoischen Ekzemen. G. Mühlstein-Prag.

Mitteilungen aus der Literatur

Follikulitis, Akne, Furunkel, Erysipel usw.

Mignot, R.: Quelques méthodes modernes dans le traitement de l'acne (Einige moderne Methoden der Aknebehandlung). Presse méd., 1930, Nr. 53, S. 893.

Die Allgemeinbehandlung hat sich auf etwa vorhandene Verdauungsstörungen und primäre Erkrankungen (Diabetes, Gicht, Rhinitis, Sinusitis, endokrine Störungen usw.) zu erstrecken. Neben medikamentöser (Schwefel) Therapie empfiehlt Verf. Kältebehandlung (Gemisch von Kohlensäureschnee, Azeton und Schwefel) oder Behandlung mit Bakteriophagen (die Pusteln werden eröffnet, ausgedrückt und mit einigen Tropfen aus einer Ampulle mit polyvalenten Bakteriophagen injiziert). Ferner werden Behandlung mit Kromayerlampe, künstlicher Höhensonne und Röntgenstrahlen besprochen. H. T. Hinrichs-Halberstadt.

Weise, E. C.: Staphylococcus Toxin in the Treatment of Furunculosis (Staphylokokkentoxin bei der Behandlung der Furunkulose). J. amer. med. Assoc., 1930, Bd. 95, Nr. 5, S. 324.

Verf. verwendete hautnekrotisierendes Staphylokokkentoxin (Herstellung: Parker, Hopkins, Gunther: Proc. Soc. exper. Biol. a. Med., 1926, Bd. 23, S. 344) in

Digitized by Google

ausgedehntem Maße zur Behandlung der chron. Furunkulose. Behandelt wurden 24 Fälle; bei 19 hörte das Neuauftreten von Furunkeln auf. Zwei Fälle von Furunkulose bei Diabetes wurden durch das Toxin nicht beeinflußt. Auch andere Formen von Staphylodermien, besonders Sykosis staphylogenes wurden durch das Toxin gebessert resp. geheilt. F. Juliusberg-Braunschweig.

Rosenblum, M. B., u. R. B. Kaznelson-Moskau: Zur Frage der Epidemiologie und Pathogenese der Rose (Erysipelas). (Abt. f. Infektionskrkh. d. Babuchinkrankenhauses.) Wien. klin. Wschr.. 1930, Nr. 32, S. 1003.

Klinische und experimentelle Untersuchungen haben gezeigt, daß warme Außentemperatur ebenso wie das Entstehen aller anderen Infektionskrankheiten auch das der Wundrose begünstigt. Damit mag es wohl auch zusammenhängen, daß aus großen Statistiken hervorgeht, daß — auf dem Lande noch mehr als in der Stadt — Frauen viel häufiger an Rose erkranken als Männer. Und unter den Frauen sind es wiederum die irgendwie mit Haushalt beschäftigten, die den größten Morbiditätsprozentsatz stellen. Verf. fand Erkrankung von weiblichen Angestellten zu 19,8%, von Arbeiterinnen zu 34,9% und von Hausarbeiterinnen (Hausfrauen und Hauspersonal) zu 45,3%. Die Küche mit ihren warmen, feuchten, z. T. chemischen Dünsten muß die Ursache der verminderten Widerstandskraft gegenüber den Streptokokken sein. Daß die Arbeiterinnen einen größeren Prozentsatz stellen als die Angestellten, liegt an der größeren hauswirtschaftlichen Tätigkeit dieser ersteren. Dasselbe gilt für die Bewohnerinnen des Landes im Gegensatz zu denen der Städte. Prophylaktisch müßten technische Besserungen des Küchenbetriebes durch Gas- und elektrische Herde helfen. Bei Männern, die ähnlichen Schädigungen ausgesetzt sind, müßten sich die gleichen Verhältnisse finden. H. Colman-Berlin.

Stefansky, W. K., u. A. A. Grünfeld-Odessa: Eine Epidemie des Erysipeloids in Odessa. (Bakt. Institut.) Zbl. Bakter., Bd. 117, H. 6, S. 376.

Im Frühjahr 1929 erkrankten in Odessa gegen 200 Personen an Erysipeloid infolge Handverletzung beim Reinigen von Süßwasserfischen (Sandarten). Die Erreger der Erkrankungen waren Schweinerotlaufbazillen.

F. Harry-Wiesbaden.

Tierische Parasiten und Fremdkörper

Minami, S., u. T. Sato-Okayama (Japan): Hautgeschwülste durch Lungendistoma (Paragonimus westermani). (Univ.-Hautkl.) Arbeiten a. d. Med. Univ. Okayama, Bd. 2, H. 1, S. 78.

Bei 2 Kindern war als Keuchhustenmittel der ungekochte Preßsaft von Krabben, ein beliebtes Volksmittel, eingegeben worden. Etwa 2 Monate danach traten blutiger Auswurf und gleichzeitig Hautgeschwülste am Rumpf auf. Im Blute fanden sich 13,5 bzw. 25% Eosinophile. Im Stuhlgang waren Parasiten nicht nachweisbar. In einem der Tumoren wurde das Lungendistoma (Paragonimus westermani) aufgefunden. F. Rosenthal-Berlin.

Ellenbogen, V.-Hamburg: Experimenteller Beitrag zur Frage der durch die Larven von Ankylostoma caninum beim Menschen verursachten Erscheinungen. (Inst. f. Schiffs- u. Tropenkrkh.) Kl. W., 1930, Nr. 34, S. 1583.

Selbstversuch. Ein Eindringen der Larven kam in unverletzter Haut nicht zustande, sondern nur auf dem Boden von Kantharidenblasen. Die Reaktion auf die lebenden Larven war minimal, obwohl der Verf. Hautreaktionen mit einem aus Larvensubstanz hergestellten Antigen gab. Weiterwandernde Anschwellungen oder Gänge wie bei Fülleborn u. a. wurden nicht beobachtet. W. Frei-Berlin.

Tropische Krankheiten

Ziemann, H., u. A. Waegner-Berlin: Über einen bemerkenswerten Fall von Hautleishmaniosis aus Ostafrika. (I. chir. Abt. d. städt. Krankenh. Charlottenburg Westend u. Path. Inst. d. Univ.) Arch. Schiffs- u. Tropenhyg., Bd. 34, Nr. 7, S. 345.

Richtige Diagnosenstellung und Behandlung mit intramuskulären Stibenylinjektionen (0,01) und Philoninsalbe führte zu überraschend schneller Heilung monatelang bestehender, hartnäckig sich vergrößernder Geschwüre. Ziemann empfiehlt bei leishmaniaverdächtigen Geschwüren die Ausstriche aus möglichst eiterfreien Randpartien zu entnehmen. P. Unna jun.-Hamburg.

Digitized by Google

Cerqua, S.-Kairo: Akute eitrige Epididymitis und Deferentitis bei Filariasis. (Ital. Hosp. „Umberto".) Arch. Schiffs- u. Tropenhyg., Bd. 34, Nr. 7, S. 354.

Beschreibung eines Falles von eitriger Erkrankung des Nebenhodens und Samenstranges bei Filariasis. Steril entnommener Eiter ergab Staphylococcus aureus. In dem sonst gesunden Hoden fand sich eine einzige Filarie, während in dem hochgradig veränderten entzündeten Nebenhoden keine Würmer gefunden werden.

P. Unna jun.-Hamburg.

Garry, G.-Jerusalem: Ulcus epidemicum. (Chir. Abt. d. Schaare Zedek Hosp.) Arch. Schiffs- u. Tropenhyg., Bd. 34, Nr. 7, S. 351.

Verf. beobachtete von August bis Dezember 1920 in Palästina eine Epidemie von Beingeschwüren, dem Ulcus tropicum sehr ähnlich, die sich aber durch den benigneren Verlauf unterschieden. Die Geschwüre traten meist bei Kindern von 5—12 Jahren ausschließlich an den Unterschenkeln und vorwiegend solitär auf. Histologisch ergaben sich uncharakteristische Bilder. Bakteriologisch fand Verf. meist fusiforme grampositive Bazillen. Klinisch unterscheidet Verf. drei Stadien: 1. papulöses, 2. vesikulopustulöses, 3. ulzeröses Stadium. Aus der nach 24 Stunden gebildeten Impetigopustel entsteht nach 2—3 Tagen ein typisches kreisrundes Ulkus von 3—5 cm Durchmesser mit ausgestanzten Rändern. Dabei erhebliche Schmerzen, die sich schlecht beeinflussen lassen. Keine Störung des Allgemeinbefindens. Die übliche Geschwürsbehandlung versagt, ebenso chirurgische Encheiresen, dagegen führen Ätzungen mit reiner Milchsäure und nachfolgendem Kochsalzverband zu schneller Heilung.

P. Unna jun.-Hamburg.

Maligne Neubildungen

Naegeli-Bern: Über Hautkrebs mit besonderer Berücksichtigung des Berner Krankenmaterials. Schweiz. med. Wschr., 1930, Nr. 36, S. 837.

Als feststehend kann gelten, daß der Krebs nicht auf einer einheitlichen Ursache beruht, und daß bei seiner Entstehung sowohl die exogene Noxe als die Karzinombereitschaft des Terrains eine Rolle spielen. Es darf nicht von einer Krebsdisthese gesprochen werden, da der Krebs eine lokale Krankheit ist. In dem Materiale der Hautklinik zeigten sich beträchtliche Schwankungen in der Frequenz der Epitheliome, beide Geschlechter waren ungefähr gleich häufig betroffen, vor dem 20. Lebensjahre kamen keine Fälle zur Beobachtung, die Zahl steigt dann allmählich, zeigt aber nach dem 40. Jahre einen unvermittelt starken Anstieg. Die unbedeckten Körperteile waren auffallend bevorzugt. Von der weitgehenden Einteilung der Hautepitheliome in zahlreiche Unterklassen kann man vom praktischen Standpunkt aus Abstand nehmen und den primären Hautkrebs in Formen mit vorwiegend exogener Ätiologie (Basaliome, Plattenepithelkrebse, metatypische Formen) und solche von naevogenem Charakter (Epithelioma adenoides cysticum, verkalktes Epitheliom, Melanokarzinome) teilen. Im ganzen scheinen die Basaliome gegenüber den spinozellulären Formen zu überwiegen, sie stellen auch den Hauptanteil der nicht häufigen multiplen Epitheliome dar. Der Verlauf war sehr verschiedenartig, Metastasen an inneren Organen wurden nie beobachtet. Bei der großen Zahl der jetzt als präkanzerös betrachteten Affektionen sind in erster Linie Gewebsschädigungen bzw. Degenerationen maßgebend; sehr häufig finden sich in der Anamnese bei fehlender präkanzeröser Dermatose Traumen, besonders auch mit Hitzeeinwirkung verbundene. Therapeutisch ist chirurgisches Vorgehen angezeigt bei den meisten spinozellulären Epitheliomen, den aus Narben hervorgegangenen und metatypischen Hautkrebsen, während die Strahlenbehandlung (Röntgen, Mesothorium, Radium) bei den Basaliomen die besten Resultate gibt, und auch wegen der Prädilektion für die Gesichtshaut hier am meisten in Betracht kommt. Auffallend ungünstig reagieren auf Bestrahlungen jeglicher Art Hautkrebse am äußeren Ohr bzw. Gehörgang; in solchen refraktären Fällen nützen gewöhnlich weder schwere Einzeldosen noch lange fortgesetzte mittlere Dosen.

E. Levin-Berlin.

Nachdruck (auch des Abschnittes „Tagesg. Nachr.) ist ohne Genehmigung des Verlegers nicht erlaubt

Verantwortlich für die Redaktion: für Originalabhandlungen und T. N.: Prof. Dr. J. H. Rille, Leipzig. Für Referatenteil und therapeutische Umfrage: Dr. Fritz Callomon, Dessau

Digitized by Google

Sachverzeichnis

* bedeutet Originalarbeit

Acanthosis nigricans, Mukai 1073.
— — drei Fälle, Mukai 1419.
— — mit Friedreichscher Krankheit, Mukai 1906.
*Achorion gypseum, Desinfektionsversuche mit, Kadisch 1771.
— — Kaltblütlerversuche mit, Kadisch 1537.
— — Kulturen auf leblosen Gegenständen, Bruhns 1535.
Acne artificialis bei Maschinenstrickerin, Musger 1353.
— conglobata faciei, Sprafke 1602.
— necrotica, Lomholt 1389.
— rosacea, Keratoconjunctivitis, Iritis, Cyclitis, Haxthausen 1390.
— — therapieresistente, Dufke 1830.
— suffodiens, Buschke 1069.
— varioliformis, Ledermann 1070.
— — Lichen planus, Reiss 1830.
— vulgaris, moderne Behandlung, Marcoglou 1293.
— — und Tuberkulose, Ramel 1894.
Acrodermatitis atrophicans, Brünauer 1492.
— — Lehner 1032.
— — Müller 1756.
— — Münsterer 1412.
— — beider Beine, Isaak 1730.
— — geheilt durch Insulin, Flamm 1636.
— chronica atrophicans, Freund 1534.
— — — Hermann 1096.
— — — Höfer 1257.
— — — Ning-Yü 1097.
— continua, Gelbjerg-Hansen 1390.
— — Hallopeau, Hees 1097.
— — mit Keratosen der Fußsohlen, Rasch 1390.
— — suppurativa (Hallopeau), Lattermann 1685.
*— — — Hallopeau, Fall von, Sossinka 1687.
— Hallopeau, Böhm 1034.
— suppurativa continua, generalisierte, Nicolas, Massia u. Froment 1356.
Acrosarcoma Kaposi, Habermann 1574.
Adenokarzinom s. Karzinom.
Adenoma sebaceum, Temesváry 1640.
— — auf eine Narbe übergreifend, Haxthausen 1392.
— — circumscriptum und disseminatum, Lichti 1269.
— — mit Lokalisation am Zahnfleisch, Richter 1536.
Adenome des Gesichts, Typus Balzer und Ménétrier, Kryotherapie, Lortat-Jacob, Flandrin u. Poumeau-Delille 992.
Addisonsche Krankheit infolge Malaria, Rosenthal 1537.
Akne, Behandlung mit ultravioletten Strahlen, Louste u. Juster 994.
*— durch Röntgenstrahlen, Riebes 1093.
— Lichtbehandlung der juvenilen, Marceron 1657.
Aknebehandlung, moderne Methoden, Mignot 1908.
Aknekeloid und Keloid, Kombination von, Ramiš 1074.
Akrodermatitis, saisonmäßige, trockene, diskontinuierliche, Gougerot u. Filliol 992.
Akromegalie nach vorzeitiger Menopause, Lichen planus, Gougerot, Barthélemy u. Cohen 1607.
Aktinischer Biotropismus, Chantriot 1603.
Aktinomykose, biotropische Reaktion nach Röntgenbehandlung, Gougerot, Burnier u. Giraudeau 991.
— des weiblichen Genitale, Martius 1368.
— — — — Klinik, Scuhgt 1369.
— — Zahnfleisches, primäre, Chompret u. Crocquefer 1288.
Aktuarios, Dermatologie des Johannes, Stur 1734.
Allergenproben bei Hauterkrankungen, Müller 1732.
Allergiebegriff in der Dermatologie, Mielmann 1905.
Allergie der Haut, Theorie der, Lehner u. Rajka 1292.

Digitized by Google

Allergie der inneren Organe, Beteiligung der Haut an der, Berger 1469.
— des Lebensalters, Pirquet 1321.
— experimentelle Beiträge, Lehner u. Rajka 1385.
Allergische Erkrankungen, Benennung als Allergosen, Hoffmann 1133.
*— — der Haut, Richter 1327.
— — — — Wurmfeld 1892.
— Krankheiten, Beziehungen zur inneren Sekretion, Hajos 1469.
— — Peptonbehandlung, Farmer Loeb 1653.
— — Praktikum der, Hansen, Rost, Dekker 1735.
Aleucia haemorrhagica, maligne, Adelheim 1426.
Alopecia areata, Kristjansen 1391.
— — behandelt mit der photodynamischen Methode, Jausion, Sohier u. Antonelli 1287.
— — bis jetzt unbeachtetes Phänomen bei, Kristjansen 1733.
— — confluens toxica, Wagner 1124.
— — halbseitige mit Struma, Mukai u. Yano 1707.
— — Hefebehandlung bei, Steiner 1268.
— — Hyperthyreoidismus latens, Schlaflosigkeit und den Gebrauch des Hämato-Ethyroidins als Schlafmittel, Sabouraud 1686.
— — maligna, Stühmer 1452.
— — mit Thallium behandelt, Freund 1534.
— — Vitiligo und multiple Lipomen, Kombination von, Schönstein 1636.
*— frontalis adolescentium, Bedeutung in der Deszendenzlehre, v. Poór 1404.
*— — Bedeutung in der Deszendenzlehre, Leven 1752.
— parvimaculata atrophicans epidemica, Werther 1540.
— totalis, Liebner 1877.
— s. auch Haarausfall.
— kleinfleckige Keratosis pilaris und Erythem des Gesichts, Haxthausen 1391.
Alopezie, supraokzipitale, kleinnarbige, konfluierende, Gougerot, Carteaud u. Photinos 1288.
— s. auch Haarausfall.
— beruhend auf einem Naevus, Rabut 1605.
— und Periostitiden am Schädel, Milian u. Fischer 1606.
Amyloidablagerung in der Haut, lokale, Knossew 1493.
Amyloidose der Haut, Maschkilleisson 1830.
— — — lokale, Königstein 1349.
Anaphylaktischer Chok, Richter 1536.
Anämie, Hunterscbe Glossitis bei der perniziösen, Mayer 1267.
Anetodermie, Histopathologie der, Pautrier u. Diss 1037.
— nach Röntgenkastration, Fischl 1313.
Angina s. auch Plaut-Vincentsche Angina.
— monocytica, Ott 1509.
Angiokeratom, Ätiologie und Pathogenese des, Listengarten 1680.
Angiokeratoma, Haack 1529.
— Wiedmann 1495.
Angiolupoid, Freund 1256.
Angiom, Radiumbehandlung, Nielsen 1392.
Angioma simplex capillare, Kissmeyer 1392.
Angiome der Mundschleimhaut, Stüting 1457.
Angioneurotische Dermatosen, Behandlung mit Ichthoxyl, Kovanic 1074.
Angiosarkom, primäres, Brezovsky 1033.
Ankylostoma caninum, Erscheinungen durch die, Ellenbogen 1909.
Anorektogenitales Syndrom, zur Frage, Löwenson 1417.
Anthracosis, György 1878.
Anthrax, Frühwald 1599.
— Behandlung mit Rivanol, Posen 1466.
Anthrax s. Milzbrand.
— klinische und therapeutische Betrachtungen, Gaté u. Charleux 1657.
Antipyrinausschlag, Barber 1547.
Antipyrinexanthem, tuberöses, Freund 1257.
— fixes, zellulärer Sitz der Allergie, Naegeli, de Quervain u. Stalder 1397.
Anus und Gonorrhoe, 75 Fälle, Hayes 1080.
Argyrosis, v. Grundherr 1577.
Arndt, Nachruf auf, Kerl 1313.
Arsen s. auch Syphilis 15.
Arsendermatitis, Kerl 1496.
*Arsenexanthem unter dem Bilde der Pityriasis lichenoides, Bezecny 1664.
Arsenobenzolradikal des Bismarsens, Dermatitis durch, Schoch 1129.
Artefakte, Münsterer 1413.
Asbestwarzen, Dewirz 1904.
*Aspergillusfall mit gummösen Ulzerationen, fortgeschrittener, Skrophuloderma imitierender, Behdjet 1157.
Asthma bei den Pelzarbeitern, Mayer 1103.
— und hämoklasisches Syndrom infolge von Geruch von Löwen, Dracoulides u. Constantoulis 1289.
— und pruriginöse Dermatosen, Jumon 1891.
Ätzgeschwüre bei Arbeitern in Chinasilberwarenfabrik, Balban 1317.

Digitized by Google

*Atophansalbe, Hautentzündung nach, Galewsky 1271.
Atrophia cutis idiopathica mit sklerodermieartigen Veränderungen, Matras 1316.
— — mit Sklerodermie, Carlson 1457.
Atrophie der Haut s. auch Erythromelie.
— — — idiopathische progressive, Anfimoff-Krassnodar u. Mironenko 1042.
— — — im Anschluß an Traumen, Du Bois 1038.
— — — im Stadium der Infiltration, Riehl jr. 1354.
— — — in pigmentierten Plaques, Kogoj u. Farkas 1038.
— — — mit Acrofibromatosis, Riehl jr. 1354.
— — — — Sklerodermie, Melanodermie und Kalkablagerungen, Lortat-Jacob, Fernet u. Bureau 1039.
— — — Rolle der Syphilis bei, Hudelo u. Rabut 1509.
— — — strichförmige auf dem Kopfe mit Beteiligung des Knochens, Langer 988.
— — — Therapie, Hertz 1497.
— — — und Sklerodermie, Grundumsatz bei, Pautrier u. Brusset 1041.
— — — — — Kalzämie bei, Pautrier u. Zorn 1041.
— — — s. auch Acrodermatitis.
Atrophoderma reticulare pigmentosum, Földváry 1878.
Atrophodermie vermiculée, Brünauer 1492.
— — der Wangen, Vigne 1037.
Auge, Beziehungen der Dermatosen zu den Erkrankungen der, Groenouw 1077.
Augenbraue, Mischtumor der, Gerlach 1265.
Autointoxikationsprozesse, Orsós 1384.

Bac. subtilis, Hautaffektion durch, Gortschakowa u. Komkowa 1679.
Bad, kontinuierliches, Riehl jr. 1396.
Balanitis xerotica obliterans, Frühwald 1602.
Bartflechte s. Sycosis.
Basaliom, beginnendes, Vidor 1639.
— (Carcinoid), Bruhns 987.
Basaliome der Haut des Rumpfes, Epithelioma Pagetoid Darier, Stammer 1508.
Basalzellenepitheliom an der Nase, Buschke 1257.
Basedowsche Krankheit, Myxoedema circumscription symmetricum, Urbach 1350.
*Beck, S. C., Delbanco.
Benzindermatitis, Meineke 1389.
Berlock-Dermatitis, Gross u. Robinson 1762.
— Lane u. Strauß 1839.
Berloque-Dermatitis, Hecht 1829.
*Berufliche Erkrankungen der Haut, Desensibilisierungsversuche, Hajos 1310.
Berufskrankheiten der Haut, meldepflichtige, Finkenrath 996.
— Verordnung über Ausdehnung der Unfallversicherung auf, Chajes 989.
Bestrahlte Haut, Salbenbehandlung der, Welsch 1841.
Bilharzia, Prostatazysten durch, Cerqua 1053.
*Bindegewebsorgannaevus (Gutmann), Boehm 971.
Blase s. Harnblase; Gonorrhoe, Cystitis, Zystitis.
Blasenbildende Ausschläge der Hände und Füße, Lehmann 1504.
— Erkrankungen, Jodallergie der Haut bei, Jaffé 1464.
Blasenbildung, Hahn 1082.
Blasen der Haut, Entstehungsbedingungen von kurzfristig erzeugbaren, Hahn u. Schröder 1395.
Blasenfremdkörpersteine, Okawa 1073.
Blaseninhalt, Zellzusammensetzung und Blutbild, Sonnenfeld u. Leffkowitz 1104.
Blastomycosis cutis durch Monilia Fioccoi, Zoon 1759.
Blastomykose, Haxthausen 1390.
— bei Kaninchen, Chatenewer 1467.
— der Prostata, der Epididymis und des Unterschenkels, Bransford, Grayson u. Stryker 1805.
— Folliculitis decalvans cryptococcica, Castellani 1803.
— wahrscheinliche „amerikanische", Pick 1494.
Blastomycosis cutis, Arzt 1493.
Blattern s. auch Pocken, Variola.
Blennorrhoe s. auch Gonorrhoe.
Blepharitiden, Röntgentherapie der, Luzsa 1108.
Blut bei Hautkrankheiten, Chemie, Schamberg u. Brown 1126.
Blutegelbisse, Frühwald 1601.
Bluterythem, Kerl 1496.
Blutfärbung, gepufferte Giemsalösung zur, Tarras-Wahlberg 1831.
Blutgruppen in der Dermatologie: Blutgruppenverteilung in Oberhessen, Winter 1104.
Blutkatalase bei Hautkrankheiten, Leigheb 1885.
Blutkreislauf, Fall von Störung des peripheren, Pohorecká 1075.
Blutungsbereitschaft der Haut, v. Borbély 1611.

Digitized by Google

Blutzuckerbestimmungen bei Ekzem, Psoriasis, Lichen Vidal und Ulcus cruris, Linke 1655.
Botryomykom der Oberlippe, Nicolas, Lebeuf u. Michel 1643.
Botriomykose der Mundhöhle auf Ulzerationen der Duhringschen Krankheit, Sézary, Guéde u. Dérot 991.
Bowensche Krankheit, Geiger 1495.
— — Schönstein 1639.
— — der Haut, Favre, Massia u. Rousset 1880.
*— — über, Bosellini 1173.
— — zur Kenntnis, Zoon 1830.
Brocqsche Krankheit, Zuleger 1126.
Bromoderma tuberosum, Galewsky 1541.
Brustdrüsen in den Achselhöhlen, akzessorische, Wachtel 1370.
Bubo geheilt nach Dmelcos, Dufke 1125.
— klimatischer, Durchbruch in die Blase, Knabe 1047.
— s. auch Ulcus molle.
Bubonen, Behandlung mit Milchinjektionen, Kromayer jun. 1046.
— koagulierende, Diathermie-Drain bei der Behandlung, Ravaut u. Landowski 1289.
Bubonulus gonorrhoicus, Sossinka 1600.
Buckys Grenzstrahlen, Allgemeinbehandlung von Hautkrankheiten mit, Fuhs u. Konrad 1650.
Buckystrahlen, Dosierung und klinische Verwendung, Scholtz u. Dörfel 1422.
— s. auch Grenzstrahlen.

Café au lait-Flecke bei Hirnveränderungen, Hercz 1877.
Carcinoma recidivans, Geiger 1495.
— spinocellulare, Nebenführer 1639.
Cercarien-Dermatitis in Deutschland, Vogel 1467.
Cheilitis, chronische hyperkeratotische, Gougerot u. Eliascheff 1607.
— exfoliativa auf endokriner Grundlage, Urbach 1314.
Chinin erythem, Musger 1351.
Chininüberempfindlichkeit, Riehl jun. 1496.
Chloasma uterinum, Formen und Ursachen, Sellei 1500.
— virginum, v. Berde 1732.
Cholesterin in der Therapie der Haut- und Haarkrankheiten, Brandweiner u. Kunewälder 1612.
Chologen, letale Erythrodermie nach, Wiedmann 1398.
Chrom-Dermatitis, experimentelle, Mc Cord, Higginbtham u. McGuire 1398.
Chromsäureschädigungen, gewerbliche, Werther 1613.
Chylurie und Filariasis, chirurgische Behandlung der, Kidd 1546.
Cladosporose epidermica, Silva 1467.
Combustio, Sossinka 1600.
Condylomata acuminata, Heilung durch ultraviolette Strahlen, Hart 1505.
— — seltener Verlauf von, Rodin 1768.
Congelatio bullosa, Buhl 1391.
Creeping Disease s. auch Larva migrans.
— eruption, können Larven von Ancylostoma duodenale oder Necator americanus — verursachen, Fülleborn 1467.
Cutis laxa, Bang 1392.
— — Klinik und Pathologie, Bielschowsky 1263.
— verticis gyrata, Bohnstedt 1415.
Cystinurie, Untersuchung über, Altmann 1367.
Cystitis s. auch Harnblase; Zystitis.

Dariersche Krankheit, Böhm 1034.
— — Finsen 1389, 1392.
— — Frühwald 1600.
— — Kenedy 1032.
— — Kren 1354.
— — Müller 1450.
— — Panagiotis 1603.
— — Photinos 993.
— — Rossijanskaja 1419.
— — atypischer Fall, Gragger 1033.
— — Behandlung mit Grenzstrahlen, Fuhs 1317.
— — zwei Fälle, Wucherpfennig 1450.
— — s. auch Psorospermosis.
Darmbad in der Dermatologie, das subaquale, Urbach 1732.
Decubitus acutus, Samex 1829.
Degrassin, Hautausschlag nach, Bruhns 1796.
Demodex folliculorum, Ayres 1127.
Depilatorien, Wirkungsweise der gebräuchlichsten, Abramson 1686.
Dermatitis am Kaninchenohr durch Steinkohlenteer, Shibata 1707.
— atrophicans, Vámos 1878.
— — Pick-Herxheimer, Hudelo u. Rabut 1035.
— — maculosa, Oppenheim 1314.
— chronica atrophicans, Pautrier 1641.
— — — Pautrier u. Woringer 1319.
— — — Anetodermie und Sklerodermie. Studium der Stoffwechselstörungen des bindegewebes, Pautrier 1040.
— — — Geschwulstbildungen bei, Diss u. Woringer 1036.
— — — mit Sklerodermie, Maire u. Woringer 1036.
— — — (Pick-Herxheimer), Leriche u. Fontaine 1036.
— — — — Nicolas u. Pétouraud 1037.

Digitized by Google

Dermatitis chronica atrophicans Pick-Herxheimer, pathologische Anatomie, Pautrier u. Diss 1036.
— — — — — Pinard, Rabut u. Gauthier 1035.
— — — — — seche neue Fälle, Pautrier, Lanzenberg u. Ullmo 1036.
— — — u. Sklerodermie, Kapillaroskopie, Pautrier u. Ullmo 1036.
— durch Pikrinsäurelösung und Butesinpikratsalbe, Jackson 1127.
— herpetiformis, Katona 1635.
*— exfoliativa im Anschluß an Elektrokollargol- und Gonarginiinjektionen, Münsterer 1057.
— — neonatorum, Imschenetzky 1831.
— — Wilson-Brocq, Goldsmith 1260.
— herpetiformis, Bezecná 1286.
— — Böhm 1637.
— — Carlson 1457.
— — Földváry 1035.
— — Herrmann 1756.
— — Ning-Yü 1097.
— — Richter 1673.
— — Rothman 1635.
— — Szendrei 1033.
— — Szodoray 1641.
— — Werther 1541.
— — Beginn im Mund und Larynx, Nicolas, Lebeuf u. Michel 1356.
— — bei einem Kinde, Drouet 1358.
— — -Frage, Friedmann 1459.
— — Jodempfindlichkeit, Urbach 1354.
— — Larynxerscheinungen im Verlaufe der, Nicolas, Lebeuf u. Michel 1643.
— — mit Jodreaktion, Riehl jun. 1352.
— — neue Behandlung, Wirz 1416.
— — am Kopf, rezidivierend, familiär, Gougerot u. Blum 1288.
— — durch Schwangerschaft unterbrochen, Audry 1289.
— — pathologische Chemie und Jodüberempfindlichkeit bei, Perutz u. Guttmann 1100.
— — und Pemphigus, Frage der Identität zwischen, Uldall 1465.
— — — — vulgaris, chemische Untersuchungen bei, Fasal 1315.
— — s. auch Duhringsche Krankheit.
— nach Motyolsalbe, Finsen 1389.
— nodularis necrotica, Duemling 1503.
— papillaris, Aknekeloid, Distichiasis, Ullmann 1353.
— — capillitii, Nebenführer 1878.
— venenata, Taylor 1649.
Dermatogramme, Verwendung in der gerichtlichen Medizin, Bettmann 1393.
Dermatologie, erste Hilfe in der, Meska 1708.
— gegenwärtige Tendenz der, Grindon 1502.
Dermatologische Gesellschaft, Deutsche, 1514.
— — in Birmingham, Ala., 1082.
— Klinik in Straßburg, 1054.
Dermatomykosen, Differenzen im Grade der Allergie bei experimentellen, Kogoj 1102.
— s. auch Hautpilze, Mykosen, Pilze.
Dermatophyten, Hitzeresistenz der, Kadisch 1104.
Dermatosen durch Ursol, Montrel 1703.
— im Anschluß an die Funktion der weiblichen Genitalien, Váły 1682.
— juckende, gewebschemische Untersuchungen bei, Urbach 1494.
— Strahlenbehandlung der, Schultze u. Menz 1106.
— systematisierte, Grüneberg 1499.
Dermatosis pigmentosa et purpurosa, Schwartzmann 1706.
Dermoidzyste, in die Blase perforierende, Kalo 1799.
Deshydrogenisierung in der Haut, Bertaccini 1884.
Deshydrogenisierungsvorgänge in der Haut in Beziehung zur Pigmentbildung, Narducci 1884.
Diabetiker, Haut bei, Greenwood u. Rockwood 1127.
Diagnose, 3 Fälle zur, Eichhorn 1601.
— Fall zur, Bering 1450.
— — — Kerl 1349.
— — — Lilienstein 1530.
— — — Löwenberg 1450.
— — — Moncorps 1412.
— — — Müller 1450.
— — — Schmidt 1454.
— — — Stühmer 1452.
— — — Sturm 1601, 1602.
Diathermie, Kowarschik 1648.
— zur Behandlung einiger Hautkrankheiten, chirurgische, Lanowskij 1042.
Diathermieschlinge, zur Verwendung, Wucherpfennig 1449.
Diathermokoagulation, Spillmann u. Créhange 1359.
Diphtheria cutis, Böhm 1640.
Diphtherie der Genitalien, Makower u. Sacharoff 1418.
— — Haut, isolierte, Urbach 1492.
*— — — mit Affektion des Auges, Behdjet u. Cherefeddin 1751.
— des Penis, Hoyne u. Levy 1767.
*— multiple, gangränöse Geschwüre der Haut, Behdjet u. Chereffeddin 1303.
— und Luesreaktion, Niederwieser 1323.
Distoma, Hautgeschwülste durch, Minami u. Sato 1909.

Digitized by Google

Ductus ejaculatorius, Katheterisation zwecks Diagnose der Samenblasenerkrankungen, Ssubotzkij 1044.
Duhringsche Krankheit s. Dermatitis herpetiformis.
*Dyshidrose, Ätiologie der, v. Kémeri 1587.
— ist die sommerliche Abschuppung der Hände eine abortive, Zingale 1888.
Dyshidrosis, infektiöse, Milian 1834.
Dyshidrctische und dyshidrosiforme Bläschenerkrankungen der Hände und Füße, Marchionini 1758.
*Dyshidrosen, Ursachen der, v. Kemeri 1615.
Dysidrosiforme Läsionen der Hände infolge Staphylococcus aureus, Pautrier u. Glasser 1318.
Dysidrosis palmaris et plantaris, Lilienstein 1529.
— seit 12 Jahren bestehend, Bezecny 1125.
Dyskeratose, histologische Untersuchung einer, Watrin 1464.
Dyskeratosis congenita mit Pigmentierung, Nägeldystrophie und Leukokeratose des Mundes, Cole, Rauschkolb u. Tovney 1127.
Dystrophia adiposogenitalis, Hartoch 1138.
— — im Anschluß an Schädeltrauma, Vlavianos 1807.
Dystrophie der Nägel, Heller 1070.
Dystrophien, kongenitale nicht luetische, Buschke 987.

Echinokokkenerkrankungen vom dermatologischen Standpunkt, Brezovsky 1388.
Eczema infantum, Eiklarempfindlichkeit bei, Györgry, Moro u. Witebsky 1656.
— marginatum beim Säugling, Pénin 1604.
— mycoticum manuum et pedum mit Allgemeinexanthem, Matras 1315.
— tyloticum palmarum et plantarum, Riehl jun. 1495.
Ehezeugnis, Legneu 1370.
Ekzem, an Brocqsche Krankheit erinnernd, Freund 989.
*— an Händen und Füßen, Trichophytinreaktion bei, Broekema 1014.
*— artifizielles „en coulée", Darier 1192.
— Ätiologie des, Sabouraud 1292.
— Bäckerekzem, Bang 1392.
— bei den Pelzarbeitern, Mayer 1103.
— der Beugeseiten mit Heufieber, Wilson 1801.
— der Säuglinge, Ätiologie und Teertherapie, Wille 1134.
Ekzem durch die Hutmode, Frühwald 1599.
— — Koloquinten, Haxthausen 1391.
— — Lack, hämoklasischer Chok, Gougerot u. Arnaudet 1837.
— — Nickelsulfat, Gougerot, Barthélemy u. Arnaudet 1608.
— — Pelz von gefärbtem Kaninchen, Gougerot, Barthélemy u. Cohen 1608.
— — Pikrinsäure, Gougerot u. Arnaudet 992.
— — — Gougerot, Barthélemy u. Cohen 1608.
— Fehlbehandlung des, Bering 1655.
— Folgerungen aus der neuzeitlichen Allergieforschung für die Therapie, Bering, Bloch, Jadassohn, Oppenheim, Perutz, Rost, Touton 1237.
— Gewerbe-, zur Frage, Czibor 1386.
— impetigoides, vesikulös-pustulöses, peribukkales seborrhoisches, Nicolas, Lebeuf u. Michel 1645.
*— indirekte Röntgenbehandlung, Kreibich 1201.
— infolge von Lack, Gougerot, Barthelemy u. Arnaudet 1608.
— intrakutane Hämolysetherapie bei, Weissenbach u. Ronget 1609.
— mit hämorrhagischen Blasen bei Leberzirrhose, Gaté u. Giraud 1356.
— mykotisches, der Füße und Dyshidrosis lamellosa der Hände, Matras 1350.
— Nickelekzem und Nekrosen, Somogyi 1639.
— ovariell-endokrin bedingtes, Urbach 1351.
— Säure-Basengleichgewicht im Blute bei, Graf 1103.
— und Ekzembehandlung, Kromayer 1548.
— urtikarielles, Bezecny 1829.
— Wasserstoffionenkonzentration, Lang 1385.
— zur Klinik des neurogenen im Kindesalter, Boddin 1133.
Ekzema seborrhoicum, Hautschuppen bei, Poletajew 1418.
Ekzematid, Haack 1529.
Ekzematiker, Überempfindlichkeitsprüfungen beim und Bewertung für die Gewerbepraxis, Bettmann 1133.
Ekzematoid, exsudatives, Schmidt 1454.
— spätexsudatives, Schmidt 1454.
*Ekzeme, Ursachen der, v. Kémeri 1615.
*Ekzemfrage, über die, Krzysztalowicz 1204.
— vom kausalgenetischen Standpunkte, Rost 1132, 1133.
*Ekzemproben, Konzentrationstabellen für, Frei, Mayer u. Halle 1111.

Digitized by Google

Elektrisches Schneiden in der Dermatologie, Langer u. Schiftan 1612.
*Elektrokollargolinjektionen, Dermatitis exfoliativa im Anschluß, Münsterer 1057.
Elephantiasis, Lilienstein 1530.
— Sprafke 1600.
— Chirurgie der, Kuntzen 1652.
— der Klitoris, Baumm 1806.
— genito-anorectalis (Esthiomène) mit positiver Lymphogr.-ing.-Reaktion, Frei 1070.
Elephantiasis ulcerosa chronica, Histologie, Caspar 1071.
— vulvae und Schwangerschaft, Kaminiker 1584.
Emetin, Anaphylaxie gegen, Lordat-Jacob, Flandrin u. Poumeau-Delille 994.
Encephalitis epidemica, enzephalitische Geschwürsbildung, Baumann 1511.
Endotheliom, Szodoray 1034.
— des Penis und Urethrographie, Dobrzaniecki 1884.
*Endothelioma cutis, ein exanthematisch auftretendes, Königstein 1851.
Entstellungen, 150, Gumpert 1652.
Entzündungszellen, Herkunft und Bedeutung in der Röntgentherapie, Freund 1107.
Eosinophiliefrage, die Desensibilisierungseosinophilie, Hajos u. Mazgon 1610.
Epidermis, Schwefelwasserstoff enthaltender Bestandteil der, Percival u. Stewart 1542.
Epidermolysis bullosa, Pintér 1637.
— — bei Mutter und zwei Kindern, Dore 1261.
— — der Mund- und Pharynxschleimhaut, Stühmer 1452.
— — dystrophica, Beitrag zur, Drosdek 1135.
— — dystrophische Form, Stühmer 1452.
— — hereditaria, Hesse 1578.
— — — Kerl 1315.
Epidermomykose der Hand, schwarze, Rietmann 1319.
— — Handfläche in Brasilien, schwarze, Rietmann 1642.
Epidermophytie bei einem Säugling, Pignot u. Photinos 993.
*— Castellani oder Epidermophyton purpureum Bang, Behdjet 1623.
— Nageltrichophytie, Wucherpfennig 1455.
Epidermophytien, zur Frage der, Tereschkowitsch 1042.
Epididymitis, Diagnose der unspezifischen, Seifert 1052.
— durch Koli-Bazillen bei einem Säugling, Fèvre u. Couvelaire 1770.
Epididymitis, nicht spezifische eitrige, Philipowcz 1770.
*— paratyphosa, Berg 1410.
— Pathogenese der unspezifischen, Puhl 1583.
— und Orchitis nach Grippe, Ramiš 1076.
Epilation, Spuren elektrolytischer, an den Oberschenkeln, Grünbaum 1638.
Epitheliom am Kaninchenohr nach Teerpinselung, Einfluß der Thyreoektomie, Shibata 1072.
— auf Bucky-Bestrahlung geheiltes, Kémeri 1878.
— der Lippe auf Herpes simplex, Burgess 1892.
— — Nase, Finsen 1391.
— — — benignes, Stühmer 1452.
— — Rumpfhaut, Freudenthal 1100.
— — Unterlippe, Eichhorn 1601.
— — Wange einer 23jähr. Pat., Konrad 1493.
— — — im Gefolge Anspritzens von Schwefelkohlenstoff, Gougerot u. Burnier 992.
— des Gliedes auf einer Narbe, erythematös-schuppendes, Gougerot, Uhry u. Eliascheff 1287.
— erosive Form des baso-zellulären, Sézary u. Lefèvre 991.
— infolge Teer, Blum, Bralez u. Vadder 992.
— Therapie, Justus 1385.
— und Koryza der Vögel, Reis 1505.
— — Sarkom auf einer Narbe, Sézary u. Norero 1606.
— s. auch Krebs, Karzinom.
Epithelioma adenoides cysticum, György 1637.
— basocellulare, Wucherpfennig 1455.
— juvenile, Kémeri 1878.
— pagetoide (Darier), Freund 1534.
— papillare auf den weiblichen Geschlechtsteilen, Meisel 1046.
Epitheliomatosis senilis, Szodoray 1879.
Epitheliome des Gesichts, Behandlung nach Versagen der Röntgenbehandlung, Bérard u. Creyssel 1508.
— mikroskopische Präparate von, Szodoray 1879.
— multiple, Coste 1645.
— — Freund 1068.
*Epithelstruktur, Modell der, Liesegang 967.
Epithelzellen der Haut, Eiweißstruktur, Szodoray 1387.
Epithelzyste, traumatische im Fingerendglied, Friedländer 1242.
*Erblichkeit bei Hautkrankheiten, Hecht 1022.

Digitized by Google

Erfrierung, Hyperkeratosis nach, Stüting 1457.
Ergotismusstudien, experimentelle Untersuchungen, Pentschew 1137.
Erröten, psychisches, Haxthausen 1390.
*Eruption oder Reaktion, Kreibich 1715.
Erysipel, Behandlung, Cannon 1465.
— Behandlung des chronischen rezidivierenden mit Röntgenstrahlen, Michailowskij 1419.
— der Säuglinge, Ultraviolettbestrahlung, Becker 1135.
— des Gesichts, chronisches, Haack 1576.
— und Scharlach, Verhalten der Streptokokken gegenüber ihren eigenen filtrierten Nährböden, Istrati 1465.
— Lichtbehandlung des chronischen rezidivierenden, Böhmer 1466.
Erysipelas, Ude u. Platon 1657.
— Epidemiologie und Pathogenese, Rosenblum u. Kaznelson 1909.
Erysipeloid, Ritchie u. Becker 1657.
— in Odessa, Stefansky u. Grünfeld 1909.
— s. auch Pseudoerysipel.
Erythem mit Ausgang in Atrophie, Haack 1576.
Erythema anulare centrifugum squamosum, Edelman 1608.
— — — mit Schuppenbildung, Edelman 1838.
— chronicum migrans Lipschütz, Preininger 1638.
— circinatum, Erythema annulare centrifugum Darier?, Little 1547.
— desquamativum scarlatiniforme recidivans, Lauter 1654.
— exs. multiforme, atypisches, Kogoj 1580.
— — — Transformation in Lues, Weinberger 1126.
— — — Tuberkulinempfindlichkeit, Liebner 1459.
— fugax, Spitzer 1313.
— glutaeale, Brinitzer 1578.
— haemorrhagicum et vesiculosum, Lehner 1638, 1640.
— induratum, Gerö 1830.
— — György 1878.
— — Kruspe 1539.
— — Kasuistik und Pathogenese, Dietz 1294.
— — mit großen Knoten, Gaté u. Giraud 1881.
— — vier Fälle, Hartmann 1456.
— infectiosum, nosokomiale Endemie, Siwe 1132.
— migrans, Gottron 1535.
— — zirzinäres schuppendes, Milian u. Perin 1606.
Erythema multiforme, Bohnstedt 1415.
— — Dore 1261.
— — auf dem Brustbein, Milian 1604.
— — Behandlung mit Salvarsan, Milian u. Horowitz 1836.
— — bei weichem Schanker, Milian 1603.
— — et nodosum, Farkas 1878.
— — in loco acupuncto, Kedroff 1706.
— — Typus inversus, Buchbinder 1577.
— — mit Blasenbildung, Kissmeyer 1392.
— — nach Einspritzungen von Schankervakzine, Sézary, Dérot u. Guédé 1605.
— — prästernale Lokalisation, Milian 1606.
— — rezidivierendes, Kromayer 1673.
— — und Erythema nodosum. Herpes iris und Hydroa der Mundschleimhaut, Gaté u. Giraud 1645.
— nodosum als bakterielle Metastase eines Ulcus vulvae acutum, Samek u. Fischer 1102.
— — bei 13 Monate altem Kinde, Pick 1124.
— — bei Kindern, Behandlung, v. Móritz 1132.
— — Infektiosität, Symes 1132.
— — und Tuberkulose, Courmont 1891.
— pernio cruris mit Intaktbleiben über der varikösen Vena saphena parva, Haxthausen 1392.
Erythemagruppe, Liebner 1384.
Erythematöse Läsion der Wange unbestimmten Ursprungs, Gougerot u. Burnier 1837.
Erytheme, anuläre serpiginöse, Schewtschukewitsch 1654.
*— persistierende, zur Kenntnis, Thorner 1243.
Erythrocyanosis crurum puellarum, Müller 1876.
— cutis symmetrica, Schulde 1131.
Erythrodermia desquamativa Leiner, Fuhs 1495.
— — — Levy 1134.
Erythrodermie Brocq, Baer 1756.
— en plaque infolge Quecksilberzyanid, Sainz de Aja 1238.
— infolge Zyanamid, Pautrier, Gaspart u. Zorn 1320.
*— mit akuter, lymphatischer Leukämie, Baliña u. de Marval 1150.
— nach Chrysalbine, Milian 1604.
— pityriasique en plaques disseminées, Buchbinder 1577.
— — — — — mit Atrophie, Watrin 1358.
— — — — — — Übergang in Neurodermitis, Bruhns 1069.
— universelle, Gottron 1672.

Digitized by Google

Erythromelie, Fall von, Hufschmitt 1641.
— Pick, Petges, Lecoulant u. Mougneau 1035.
— — Ätiologie der, Fidanza 1036.
— und Sklerodermie, Griveaud 1356.
Erythroplasie, Gottron 1672.
Esthiomène, Weinberger 1126.
— Histologie, Caspar 1071.
— s. Anorektogenitales Syndrom.
— s. auch Syphilis 7.
Exanthem bei Zahnerkrankung, Kerl 1353.
Exantheme, akute, Morawetz 1077.
Exsudative Diathese, Stigmata, Müller 1458.

Fadenpilzerkrankungen des Menschen, Stein 1648.
Faltenentfernung, operative, Gumpert 1131.
Faßbinder, Veränderungen der Hautdecken bei, Ter-Sacharoff 1043.
Favus, Freund 1795.
— Alopezie nach, Pseudo-Pelade vortäuschend, Lévy u. Lanzenberg 1641.
Favusbehandlung, Wucherpfennig 1454.
Favus capillitii bei Erwachsenen, Ballagi 1034.
— der Haut und Schleimhaut, generalisierter, Iliesco u. Longhin 1580.
— des Kopfes, Moutot u. Lemaire 1645.
— in der Stadt Chiwa, Nemetz 1043.
— durch Achorion Quinckeanum, Merin 1703.
— veralteter, Moutot 1880.
Fechter, Affektion des behaarten Kopfes, Delmas 993.
Fettatrophie, Thomas 1802.
Fettnekrose, kutane und subkutane traumatische, Schwarzmann 1832.
Fibrom der Vulva, Vulvatumoren, gutartige, Seiler 1806.
Fibroma molluscum graviditatis, Burg 1505.
— — s. auch Recklinghausensche Krankheit, Molluscum fibrosum, Neurinom.
Fibrome in Pastillenform (Civatte), Diss, Woringer u. Zorn 1672.
Fibrosarkom auf einer Lupusnarbe, Korolkoff 1045.
— s. auch Sarkom.
Filariaerkrankung, durch Gold- und Malariabehandlung geheilte, Neuber 1889.
Filariasis, eitrige Epididymitis und Deferentitis bei, Cerqua 1910.
Filiaria sanguinis hominis, Böhm 1637.
Fingernägel, Veränderung dreier, Delbanco 1578.
Fissan in der Dermatologie, Karrenberg 1396.
Fluorbehandlung, bakteriologische Wirkung der vaginalen, Otto 1806.
— Stand der, Bracht 1367.
Fluor, Behandlung mit Milchsäurepuffergemisch, Klohn 1079.
— Therapie des vaginalen, Gebhardt 1079.
Folliclis? Procházka 1285.
Folliklis der Skapulargegend, Savy, Gaté, Pallot u. Bussy 1644.
Folliculitis decalvans, Little 1547.
— — et atrophicans, Little 1260.
Fox-Fordycesche Krankheit, Balban 1349.
— — Konrad 1495.
— — Schmidt 1453.
— — Kenntnis der, Dohi 1734.
— — Therapie, Schönstein 1077, 1388.
— — zur Klinik, Tishnenko 1416.
Fremdkörpereinsprengungen, Rentzsch 1600.
Fremdkörpergranulationsgewebe nach Fistelfüllung mit Jodoformglyzerinbaryum, Arzt 1351.
Fremdkörpergranulome, Siebner 1104.
— der Subkutis, symmetrische, posttraumatische, Strasser 1468.
Frostgangrän, Gefäßveränderungen bei, Hellmuth 1613.
Funktionen beim Menschen, Unterschied zwischen normalen und abnorm eingestellten, Brack 1102.
Furunkel und Schweißdrüsenabszesse, Behandlung mit dem homöopathischen Schwefelmittel, Himmelmann 1657.
Furunkulose, aussichtsreiche Behandlungsmethode der, Herxheimer, Happel u. Uhlmann 1893.
— Behandlung mit Detoxin, Martin 1408.
— Behandlung mit Eigenblut, Schirokow 1703.
— Staphylokokkentoxin bei, Weise 1908.
Fuso-spirilläre Ulzeration, das Präputium durchbohrend, Gougerot, Joyeux u. Weil 1857.
Fuso-Spirillose der Wange, Gaté u. Giraud 1643.
Fußgeschwüre bei hämolytischem Ikterus, schwer heilbare, Eppinger 1240.

Gangrän des Penis, Lehmann 1767.
— — Gliedes, Serumbehandlung, Lortat-Jacob, Flandrin u. Poumeau-Delille 992.
*— infektiöse, auf arteriosklerotisch-diabetischer Basis, Boas 1171.
— juvenile, akute Thromboangiitis obliterans, Neumann 1653.
— klinische und bakteriologische Untersuchung einer besonderer Form von, Sézary, Lefèvre u. Lévy 1609.

Digitized by Google

Gangrän, spontane, Buschke 1069.
— — multiple, Löhe 1069.
Gaumen, Spätsyphilis des, Greenbaum 1504.
Genitalgangrän, Histo-Mikrobiologie, Sézary 1837.
Genitalläsionen, Diagnose und Behandlung, Spillmann 1358.
Geschlechtsdimorphismus der Hautgebilde, Kosjakoff 1394.
Geschlechtskranken, Resultate der sanitären Aufklärung unter den, Joff 1705.
Geschlechtskrankenbewegung an der Hautklinik Frankfurt a. M., Faulhaber 1585.
Geschlechtskrankheiten, Bekämpfung in den neuen Landwirtschaften, Halperin 1044.
— — — — — — Öhlmann 1044.
— — Herz 1240.
— der Dienstboten, Smyssloff 1706.
— Haut- und, Handbuch, Benda, Blumenthal, Jadassohn, Buschke, Jacobsohn, Joseph, Königstein, v. Mallinckrodt-Haupt, Michael Müller, Peiser, v. Planner, Sachs u. Wertheim 997.
— in den Kollektivwirtschaften, Gref 1706.
— — der Handelsmarine, Harrison 1545.
— individuelle Prophylaxe, Berni 1906.
— in Nachitschewan, Alikischibekow 1419.
— — Taschkent, Nemetz 1419.
*— — Ungarn, Kampf gegen, Somogyi 1754.
— Kampf gegen — in England, Boutelier 1676.
— Krisis der sanitären Aufklärung in bezug auf, Lass 1705.
— planmäßige Infektionsquellenforschung bei, Funk 1080.
— Prophylaxe der, Schereschewsky 1585.
— Schutzmaßnahmen in der Reichsmarine, Heyder 1080.
— und Prostitution in Ungarn, Statistisches, Grusz 1384.
— unter der städtischen Bevölkerung, Tutschinskij 1419.
Geschlechtsleben der mit venerischen Krankheiten Behafteten, Wein 1044.
— — weiblichen Studierenden, Schamina 1906.
— des Jungsturms, Ostrowski 1906.
Geschlechtsorgane, weibliche, entzündliche Erkrankungen, Bucura 1239.
Geschwindigkeit und Menge der durch die Niere passierenden Bakterien, Sasaki 1073.
Geschwür, weiches s. Ulcus molle.
Geschwüre, Gerson-Herrmannsdorfer-Diät bei, tuberkulöse, Kerl 1496.
Geschwulstdisposition, Tierexperimentelle und zellphysiologische Untersuchungen zur, Büngeler 1683.
— Versuche zur Erzeugung einer, Akimoto 1265.
Gewebezüchtung menschlicher Haut, Börnstein 1612.
*Gewebshormone in der Haut und Histamin, Hosoya, Schilf u. Watanabe 1382.
Gewerbeekzem s. Ekzem.
Gewerbekrankheiten der Haut, Sachs 1077.
Gewerbliche Hautschädigungen, Therapie, 995.
*Glandulae urethrales Littre, Sprinz 1030.
Glossite losangique, Milian 1606.
Glossitis, atrophisierende, Hartmann 1455.
— bei der perniziösen Anämie, Hunterscher, Mayer 1267.
— mediana rhomboidalis, Kémeri 1878.
— rhomboidale, Pautrier 1319.
— s. auch Zunge.
Gommes scrofuleuses s. auch Skrofulose.
*Gonargininjektionen, Dermatitis exfoliativa im Anschluß, Münsterer 1057.

Gonorrhoe

1. Allgemeines

Eosinophilie des gonorrhoischen Eiters, Prodanow 1045.
Gonokokken, Aufdeckung verborgener, Dmitriew 1681.
Gonorrhoefrequenz im Krankenhaus, Buschke u. Kaufmann 1370.
Infektionen d'emblée beim Manne, gonorrhoische, David 1557.
Pathogenese der Gonorrhoe, Epstein 1883.
Unfallbegutachtung der Gonorrhoe, Michael 1794.
Weibliche Gonorrhoe in der Nachkriegszeit, Beck 1766.

2. Ätiologie und Serologie der Gonorrhoe

Bindungsreaktion beim Tripper im Verlaufe der Schwangerschaft und des Puerperiums, Lévy-Solal, Paraf u. Pariente 1048.
Gonokokken-Komplementbindungsreaktion, Petersen 1558.
Gonokokkus, zur Biologie, Kaganoff 1044.

Digitized by Google

Gonorrhoe

Gonorrhoeheilung und „Gonorrhoe-Wassermann", Leven 1765.
Immunität bei Gonorrhoe, Saigrajeff 1361.
Intrakutanreaktion bei Gonorrhoe, Sidorenko u. Schirwindt 1905.
Komplementablenkungsreaktion (Müller-Oppenheimsche Reaktion (MOR), diagnostische Verwertbarkeit, Thorn 1361.
Komplementbindung bei Gonorrhoe, Freudenthal u. Heymann 1731.
Komplementbindungsreaktion bei Gonorrhoe, Hopf 1766.
Kulturelle Untersuchungen an gonokokkenhaltigen Sekreten zur Feststellung der Versandfähigkeit, Hauptmann u. Philadelphy 1047.
Kutanreaktionen an Gonorrhoikern mit spezifischen, eiweißfreien Substanzen aus Gonokokken, Casper 1674.
Reaktion Fahraeus im Laboratorium und am Krankenbett, Chatenewer 1704.
Serodiagnose der Gonorrhoe, Blumenthal 1071.
— — — der gegenwärtige Stand, Cohn 1072.
Serodiagnostik bei Gonorrhoe, Blumenthal 1765.
*Vulvovaginitis infantum, seltene Ursache, Rosmarin 983.

3. Pathologie und Klinik der Gonorrhoe

Adenitis inguinalis mit Gonokokken bei Urethritis acuta, Geiger 1355.
Adnexerkrankungen, gonorrhoische, Kaufmann 1418.
Arthritis, Diagnose und Therapie der gonorrhoischen, Kingreen 1765.
— gonorrhoica, Frühwald 1601.
Collum uteri, Mitbeteiligung bei Gonorrhoe kleiner Mädchen, Kaussmann 1417.
Epididymitis und Funiculitis suppurativa durch Gonokokken, Weitzel 1047.
Fersenschmerz, der gonorrhoische, Baudet 1557.
Fieber beim Tripper der Frau, Audry u. Vieu 1608.
Gelenkerkrankungen, zur Statistik der gonorrhoischen, Möller 1101.
Gelenkleiden, gonorrhoische, Komplementbindungsreaktion, Holboll 1362.
Gelenkveränderungen, Röntgenbilder schwerer gonorrhoischer, Langer 988.
Gonorrhoe bei Mädchen, Syrkin 1906.
Gonoseptikopyämien, zur Frage, Schusteroff 1045.

Gonorrhoe

Harnröhrenstrikturen bei Gonorrhoe, Ross 1546.
Hodenentzündung bei Gonorrhoe, abszedierende, Langer 1047.
— — — — Salomon 1047.
Keratodermie bei gonorrhoischer und nichtgonorrhoischer Gelenkaffektion, Strandberg 1579.
— gonorrhoische, ungewöhnliche, Kristjansen 1390.
Keratosen ohne Gonorrhoe, gonorrhoische, Genner u. Boas 1557.
Kniegelenkentzündung, röntgenologischer Befund bei gonorrhoischer, Casazza 1889.
Knochen, gonorrhoische Infektion der, Bardenwerper 1558.
Komplikationen der Gonorrhoe im Anschluß an Dengue-Fieber, Marselos 1798.
Lymphstauung der Penishaut, gonorrhoische, Samek 1498.
Panaritium mit gonorrhoischer Lymphangitis, Genner 1391.
Paraurethrale Gänge bei der Frau, Gonorrhoe der, Langer 1502.
— — chronische gonorrhoische Entzündung der, Okawa 1072.
— — isolierte Erkrankung, Bogdanskij u. Sarian 1046.
Periostitis, gonorrhoische, Zelitschewa 1680.
Rektumgonorrhoe mit letalem Ausgang, Mamuzsits 1047.
Schanker, gonorrhoischer, Belgodère 1764.
*Schwankungen im Verlauf der Gonorrhoe, v. Heiner 1253.
Sphincter vesicae bei Gonorrhoe der Frau, urethroskopische Bilder von, Frühwald 1602.
Urethra, äußere Öffnung und ihre Anomalien im Verlauf des gonorrhoischen Prozesses, Semenjako 1704.
Urethritis gonorrhoica bei Knaben, Rabinowitsch 1048.
Urethrographie bei Gonorrhoe des Mannes, Frühwald 1600.
Vaginalinfektion einer jungen Frau, ungewöhnliche, Wordley 1362.
Vulvovaginitiden beim Kinde und Häufigkeit gonorrhoischen Scheidenkatarrhs im Kindesalter, Clauberg 1558.
Weibliche Gonorrhoe, Diagnose durch das Gonokokkenkulturverfahren, Krüger 1765.
Wochenbett, Gonokkenseptikämie im, Trancu-Rainer 1765.

Digitized by Google

4. Therapie der Gonorrhoe

Akridingelb, intravenöse Behandlung Gonorrhoekranker mit, Fuhr 1766.
Albargin als Prophylaktikum und Aborticum, Kaufmann 1362.
Augenleiden, Bekämpfung der durch venerische Ursachen bedingten, Mackay 1048.
Behandlung der Gonorrhoe, Dawidow 1043.
Behandlungsmethoden der weiblichen Gonorrhoe, Karyschewa 1680.
Biologische Behandlung des Trippers, Delater u. Abramer 1362.
Chromakridin, Schwarzfärbung bei Behandlung mit, Sainz de Aja 1679.
Diagnostische und therapeutische Verfahren bei Gonorrhoe, Frei 1048.
Epididymitis, Jodbehandlung von, Klohn 1766.
Ester-Dermasan-Silberstäbchen bei Gonorrhoe, Segall 1558.
Farbstoffe, Wirkung auf Gonokokken in vitro und in vivo, Nitta 1361.
Gelenkentzündung, gonorrhoische, Behandlung, Baetzner 1362.
Gelenkentzündungen, Behandlung gonorrhoischer durch Kürettage des Uterus, Audry 1608.
Gonokokkeninjektionen, angebliche Gefährlichkeit intravenöser, Lilienstein 1411.
Gonorrhoebehandlung, der sexuelle Faktor, Sainz de Aja 1646.
Gonorrhoeprovokation, Schereschewsky 1362.
Gonorrhoe, weibliche, Behandlung mit lebenden Gonokokkenkulturen, Loeser 1363.
— — Prophylaxe und Therapie, Negrea 1363.
Gonovitan, Bakteriologie des, Levinthal 1049.
— — — Reichert 1049.
Korrelationen zwischen Körperzustand und Heilungsdauer bei Gonorrhoe, Mayr 1047.
Kritische Bemerkungen zur Gonorrhoe und ihrer Heilung, Struve 1766.
Malariabehandlung der weiblichen Gonorrhoe, Weigand 1049.
Mercurochrom, Behandlung der Gonorrhoe, Neumann 1102.
Milchtherapie, Einfluß auf Abheilung der Gonoblennorrhoe, Nemonaizky 1049.
Mooranwendung, intrarektale bei Prostatitis, Spermozystitis und Arthritis gonorrhoica, Beirach 1417.

*Necaron, Behandlung der weiblichen Gonorrhoe, Hopf 1094.
„Novocystin" bei Erkrankungen der Harnwege, Polland 1078.
Olobintin, Behandlung entzündlicher Adnexerkrankungen mit, Düntzer 1080.
Papaverin bei Gonorrhoe, Ramiš 1708.
*Pilokarpin, pharmakologische Provokationsprobe bei der gonorrhoischen Urethritis mit, Boss 1055.
Prostatamassage, Beitrag zur, Michalsky 1487.
Prostatitis, Therapie der gonorrhoischen, Habermann 1531.
Provokation der Gonorrhoe, Stühmer 1449.
*— gonorrhoische, Mayr 1445.
Resultate der unter Kontrolle stehenden Behandlung der Männer mit Gonorrhoe im I. Moskauer Vendispensär, Prushanskij 1045.
Röntgentherapie der männlichen Gonorrhoe, Samek 1424.
Rückfallfieberimpfung, Behandlung der männlichen und weiblichen Gonorrhoe mit, Batunin, Wainstein u. Dertschinskij 1045.
*Sammelvakzine, Behandlung der Gonorrhoe mit intramuskulär angewandter, Meyer 1486.
Silberpräparat, ist ein bestimmtes von Bedeutung für Heilungsdauer und Verlauf des Trippers?, Leven 1285.
*— ist ein bestimmtes von Bedeutung für Heilungsdauer und Verlauf des Trippers, Scholz 1031.
Silbertherapie der Gonorrhoe, Hopf 1531.
Spülgerät mit elektrischer Bedienung, Guillaume 1884.
Spülung der männlichen Harnröhre und Vagina, neuer Apparat, Strauss 1049.
„Transargan" bei der Gonorrhoebehandlung, Polland 1766.
*Trypaflavin-Silbersalzbehandlung der Gonorrhoe, kombinierte, Engelhardt u. Gemmer 1782.
Uro-Med, Behandlung entzündlicher Erkrankungen der Harnwege, Neufeld 1078.
Vakzine, Prüfung des Wertes alter, Kabatschnik 1704.
Vakzine- und Serumbehandlung bei Gonorrhoe, Milian 1834.
Vasostomie als Frühbehandlung akuter Urethritis, Kidd 1801.
Vulvitiden bei kleinen Mädchen, Häufigkeit, Gaté u. Michel 1358.
Vulvovaginitis gonorrhoica infantum, Behandlung, Hübner 1581.

Digitized by Google

Gonorrhoe
Vulvovaginitis gonorrhoica infantum, Behandlung, Nohlen 1363.
Weibliche Gonorrhoe und ihre Behandlung im Vendispansär, Kaufmann 1043.

Granuloma anulare, Fischer 1536.
— — Little 1260.
— — Pautrier u. Lanzenberg 1319.
— — Ätiologie, Stein 1045.
— — praeputii, Chodakowskij 1706.
— — Riesen-, Goldsmith 1260.
*— — zur Polymorphie, Steiner 1399.
— pediculatum, v. Grundherr 1577.
— senile, Johnson u. Harvey 1761.
— teleangiectaticum, Földváry 1878.
Granulosis rubra nasi, Langer 1258.
— — — Matras 1355.
Grenzstrahlenbehandlung, Dosierungsfrage, Fuhs u. Konrad 1840.
— inwieweit vermag — die bisherigen strahlentherapeutischen Verfahren zu ersetzen? Bucky, Fuhs, Holthusen, Martenstein, Schreus, Spiethoff 1345.
— Spätschädigungen nach, Monacelli 1423.
Grenzstrahlen, Behandlungserfolge, Konrad 1423.
— bei Hautleiden, Gertz 1110.
— histologische Untersuchungen über Wirkung in normaler Haut, Oertel 1422.
— nach Bucky, Einfluß auf das Blutbild, Spiethoff 1130.
Grenzstrahl-Hauttherapie, Fuhs 1423.
*Grenzstrahlreaktionen, unerwünschte, Blumenthal u. Böhmer 1720.
Grenzstrahlröhren, Eichung von, Gfrörer 1841.
*Grippeausschläge, Jordan 1011.
Grippe, Epididymitis und Orchitis nach, Ramiš 1076.
Ground-itch, was ist? Fülleborn 1136.
*Gutmann, Carl, Delbanco 1527.
Guttadiaphot in der Dermatologie, Parl 1104.
Gynäkomastie, Buschke 1796.
— Salem El Baradi 1807.

Haarausfall, ätiologische Therapie bei endokrin bedingtem, Urbach 1313.
Haarausfall auf sklerotischem Haarboden, Rasch 1390.
— aussichtsreiche Behandlung, Moses 1510.
— behandelt mit Milchinjektionen, Djoritch 1580.
— bei Neugeborenen, Schwartz 1757.
*— und Haarwachstum, experimentelle Erzeugung, Abelin 1475.
Haare, Frage einer Geschlechtsreaktion, Kresiment 1686.
Haarfarbe von Maus und Kaninchen, Beziehungen zur Entstehung des Teerkankroides, Suzuki 1507.
Haarfarben und Haarfärbung, Winter 1078.
*Haar, Untersuchung auf Arsen, Gold und Thallium nach experimenteller Anwendung, Schamberg u. Brown 1226.
Haarwasser- und Blusendermatitis, Musger 1352.
Haarzunge, schwarze, Stüting 1457.
— — und Vitiligo, Fürst 1096.
Hämachromatose mit Melanurie, familiäre, Uhlenbruck 1682.
Hämangiom, kavernöses, Lilienstein 1529.
Hämangiome der Mundhöhle, Herzog 1266.
Hämatogene infektiöse Hautkrankheiten, Jadassohn 1760.
Hämato-Lymphangiom der Zunge, Hopf 1575.
Hämolymphangiom der Kinngegend, Nicolas, Massia u. Michel 1642.
*Handgriffe und kleinere Apparate im Dienste der Dermatologie, Nekám 1209.
Handteller und Fußsohlen, Hautkrankheiten der, Kiess 1077.
Harn s. auch Urin.
Harnblase, Adenomyosis der, Plaut 1051.
— essentielle Sphinkterhypertonie der, Gloor 1768.
— Fremdkörper in, Gutman 1807.
— — — der, White 1546.
— Hernien der, Wakeley 1546.
— Luftfüllung und tödliche Embolie, Jockisch 1769.
— Streptokokkus bei den Zystitiden, d'Alesio 1360.
— Ureter und Nierenbecken, Druckverhältnisse besonders während der Schwangerschaft, Wüllenweber 1053.
— s. auch Zystoskopie, Gonorrhoe, Cystitis, Zystitis.
Harnblasenkatarrhe, chirurgische Behandlung der chronischen, Petrescu 1768.
Harnblasenlähmung nach Wutschutzimpfung, Fryszmann 1760.
Harnblasengeschwülsten, Chemokoagulation bei bösartigen, Junker 1052.
Harnblasenpunktion, Gefahren der, Dannheisser 1769.
Harnblasensteinrezidive, Strominger 1360.
Harnblasentumoren, experimentelle Erzeugung von, Schär 1769.
Harndesinfizienten, praktisch brauchbare, Picard 1767.
Harnleiter im Röntgenbilde, Antiperistaltik, Israel 1760.

Digitized by Google

Harnleiterkarzinom, Grüneberg 1798.
Harnleitersteine, Ratner 1800.
Harnröhre, Cystitis emphysematosa bei Frauen, Mills 1365.
— hintere, zwei Fälle von angeborenem Abflußhindernis in der, Beck 1051.
— Prostata und Samenblasen, Einfluß der chronischen Entzündungen auf Entstehung genitaler Störungen, Belmiro-Valvérde 1675.
— Sequester in, Pankratiev 1677.
— Zysten der männlichen, Schiftan 1537.
*Harnröhre, Zysten und Varizen der vorderen, Langer u. Schiftan 1562.
— s. auch Urethra.
Harnröhrengeschwülste bei der Frau, gutartige, Nora 1360.
Harnröhrenstein der Fossa navicularis, sekundärer, Loewenstein 1768.
Harnröhrensteine, Hess 1547.
Harnröhrenstriktur, Benda 1601.
Harnsäurekristalle in Hydrozystomen, Freudenthal u. Geserowa 1102.
Harnsteinbildung mit Anurie bei nur noch einseitiger Niere, Gauthier u. Cibert 1677.
Harnsteine, zur chemischen Analyse, Okawa 1707.
Harntrakt, Bedeutung der urologischen Untersuchung für Indikationsstellung bei frischen Verletzungen, Grauhan 1050.
Harntraktus, Protozoen, Ayer u. Neil 1767.
Harnverhaltung, hormonalbedingte, Behandlung mit Bellafolin, Markwalder 1365.
Harnwege, Krankheiten der, Naphthaquelle in Truskawiec bei, Monis u. Flaszen 1800.
— Vakzinetherapie der nichtgonorrhoischen und nichttuberkulösen Infektionen der, Cimino 1799.
Hartgeld, Überempfindlichkeit gegen, Rothman 1636.
Haut, Bedeutung für Salz- und Wasserstoffwechsel, Geréb u. Laszlo 1394.
Hautdisposition, Effloreszenzen als Ausdruck einer bestimmten individuellen, Hecht 1099.
Hautempfindlichkeit im frühen Kindesalter, trophallergische, György, Moro u. Witebsky 1893.
Hautepithel, zur Eiweißstruktur, Szodoray 1733.
Hauterkrankungen, Kreatin und Kreatinin bei, Castellino 1887.
Hautfarbe beim Manne, Studien zur, Ortbauer 1470.
Hautgefäße, Veränderungen infolge klimatischer Faktoren, Haxthausen 1541.
Hautgefäßreaktionen, Breitmann, Bychowzkaja u. Jerusalimtschik 1394.
Hautgeschwülste, Radiumtherapie der, Ssucharew 1045.
Haut in ihrem Verhältnis zum Organismus, Comel 1889.
Hautknötchen, Rolle metastatischer für die zytologische Erforschung menschlicher Geschwülste, Lipschütz 1507.
Hautkrankheiten an Nase und Ohr, Jesionek 1077.
— Behandlung mit Lichtbädern, Haxthausen 1107.
— Blutzucker bei, Ottenstein 1102.
*— Diättherapie von, Volk 1869.
— (einschließlich Kosmetik), Meirowsky 1803.
— Heredität in ihrer Beziehung zu, Holmes 1761.
— im Säuglingsalter, Leiner 1077.
— juckende, Rothman 1077.
— Lupenbilder von, Stühmer 1450.
— prophylaktische Hygiene, Lortat-Jacob 1613.
— saure Behandlung von, Scholtz 1814.
— Stoffwechseluntersuchungen bei, Temesváry 1386.
— Verhältnis häufig vorkommender zum Lebensalter, Hollstein 1082.
*Hautprüfungen, zur Praxis der „funktionellen", Frei, Mayer u. Halle 111.
Haut, reagiert die Abkühlung oder Erwärmung wie ein lebloser Gegenstand, Borchardt 1586.
Hautreaktion, genetische, Ceni 1364.
*Hautschrift, schwarze, Hosp 1895.
Haut- und Geschlechtskrankheiten, Handbuch, Jadassohn 1077.
— — — Gonorrhoe der Lymphgefäße und Lymphdrüsen. Blase und Nieren. Birnbaum, Boeminghaus, Dittrich, Fehr, Habermann, Kollmann, Langer, Morgenstern, Schmidt.
— — — Statistik über 250 000 Kranke, György 1387.
*— — Nagelveränderungen bei ankylosierendem Gelenkrheumatismus, Israelski 1371.
Hefe, Dermo-Epidermitis infolge von, Fernet u. Bidault 1838.
Hemiatrophia facialis progressiva, Salus 1125.
— — — mit Sklerodermie des behaarten Kopfes, Bory 1038.
Hemiatrophie, Frühwald 1601.

Digitized by Google

Hemiatrophie, einseitige, und Beziehungen zum vegetativen Nervensystem, Pollak 1497.
Hemispora stellata, Haut- und Nagelmykose durch, Barbaglia 1658.
Hermaphroditismus, Fall von, Glaister 1581.
— seltener Fall von, Hynie 1076.
— s. auch Pseudohermaphroditismus.
Herpes genitalis, kleine Epidemie von, Audry 1289.
— simplex, Einschlußkörperchen bei, Watanabe 1462.
*— simplex mit retrobulbärer Neuritis, Bruusgaard 1183.
— — seit 10 Jahren rezidivierend, Haber 1126.
— tonsurans s. Trichophytie.
— zoster, Eichhorn 1599.
— — Meningoencephalitis vergesellschaftet mit, Schiff u. Russell 1892.
— — mit otischer Fazialislähmung, Szeude 1463.
— — nach Tutocaineinspritzung, Soliman El Ackad 1654.
— — oticus, Kraus 1125.
— — segmentär angeordneter Gefäßnaevus nach, Freund 1672.
— — und Varizellen, Fall von gemeinsamen Vorkommen, Cumings 1654.
— — Varizellen, Fazialislähmung bei einem Syphilitiker, Louste, Lévy-Franckel u. Triau 992.
— — Varizellen-Zoster-Natur von drei bei kürzlich geimpften Personen aufgetretenen Zosteren, Netter u. Urbain 1463.
Heufieberbehandlung und Rush-Impfung, Freeman 1395.
— Helisen bei, Farmer Loeb u. Petow 1395.
Hidradénomes éruptifs, Goldsmith 1260.
*Histamin und seine Beziehungen zu den Gewebshormonen in der Haut, Hosoya, Schilf u. Watánabe 1382.
Histotechnische Methoden in der Dermatologie, neue, Laubál 1386.
Hitzewirkung auf die Haut, Michael u. Festenberg 1100.
Hodenkanälchen, Verödung der, Nemiloff u. Richter 1365.
Hodenplastik und Kryptorchismus, Pankratien 1883.
Hoden, Situs inversus, Selikson 1044.
— Struktur eines ektopischen, Tavares 1583.
Hodentransplantate beim Bock und Widder, Retterer 1884.
Hoden und Nebenhoden, Diathermie des, Kowarschik 1799.
— Vorkommen von Steinchen im, Saller 1583.
Hoden, Zwischenzellen und Samenbildung im, Staemmler 1583.
— s. auch Orchitis.
Hodgkinsche Erkrankung, Haack 1575.
Hormone, männliche, zur Lehre, Fellner 1050.
Hunger- und Durstkuren, wissenschaftliche Grundlagen, Günther 1322.
Hydroa bullosa Bazin, Haack 1576.
Hydronephrose durch Verengung der oberen Ureterenden, Krogius 1799.
Hydronephrose, Rolle der akzessorischen Gefäße bei Entstehung der, Schmidt 1800.
Hydrozele, Injektionsbehandlung, Pybus 1366.
Hyperhidrosis, Behandlung mit Röntgenstrahlen, Sucharjan 1042.
Hyperkeratose s. auch Keratose.
Hyperkeratosen und Epitheliom bei einem Röntgentechniker, Wiedmann 1314.

Ichthyosiforme Erythrodermie, bullöse Form, Gaté u. Michel 1356.
— — s. auch Erythrodermie.
Ichthyosis, Ürményi 1878.
— drei Fälle, Beisken 1457.
— Einlagerungen in den Leukozyten bei, Sabolotny 1464.
— nitida, im 18. Lebensjahr nach T. exanthematicus entstanden, Erschoff 1044.
— serpentina, Musger 1496.
— und Lues, Weinberger 1830.
— zur Behandlung, Nikolskij 1681.
Ichtoxyl, über, Ritter u. Karrenberg 1105.
Idiosynkrasien, einige ungewöhnliche Fälle von, Steiner-Wourlich 1105.
Immunitätsreaktionen, zur Morphologie der, Ewald 1610.
Immunitätsvorgänge bei der Morphologie von Hauterkrankungen, Jadassohn 1503.
Impetigo capitis infolge von Würmern, Wigderowitsch 1045.
— herpetiformis, Pautrier 1318.
— — Pautrier, Ullmo u. Walter 1319.
— — Pemphigus, multiforme Erytheme, Behandlung mit Bluttransfusion, Scherber 1656.
— — Röntgenkastration bei, Grütz 1465.
*— — zwei Fälle von, Rotnes 1059.
— und Psoriasis, Périn u. Vrettakis 1835.
— vegetans, Delbanco 1578.
Impfung s. Pockenschutzimpfung, Vakzination.
Impfgeschwülste, Einfluß der Kost auf, Gaspari u. Ottensooser 1506.
Impotenz traumatischen Ursprungs, Hynie 1908.

Digitized by Google

Incontinentia urinae bei der Frau, v. Mikulicz-Radecki 1367.
Induratio congelativa submentalis, Hochsinger 1613.
Induratio penis plastica, Puerckhauer 1540.
— plastica der Corpora cavernosa, Nunes 1364.
Infektion der Haut beim Menschen, van Gelder 1760.
Innere Krankheiten, Entstehung, Erkennung und Behandlung, Krehl 1461.
— Sekretion, Beziehungen der Dermatosen, Oswald 1137.
Insektenpulver, Dermatitis durch, Sulzberger u. Weinberg 1839.
Insektenstiche, Hautreaktionen auf, Hecht 1840.
— Therapie bei, Henkel 1106.
Insulin, Hautausschläge nach, Cade, Gaté u. Barral 1357.
Intertrigo bei Kindern durch Gärungspilze, Finsen 1392.
— positive Intrakutanreaktion mit Levurine, Ravaut u. Longhin 1835.

Jod s. auch Syphilis 18.
Jodbromoderma, Bang 1392.
Jodexanthem bei intravenöser Pyelographie, Stühmer 1451.
Jodgehalt innerer Organe nach peroraler Zufuhr verschiedenartig gebundenen Jodes, Dentscheff 1105.
Jodtoxikodermien, zur Frage der, Mirakjantz 1680.
*Jodwirkung, äußerliche, als Kosmetikum, Orlowski 1442.
Jucken s. auch Pruritus.
Juxtaartikuläre Knoten, Lichowidow 1419.
— — s. Syphilis 8.

Kältereize, Reaktion der feinsten Gefäße gegen im Gebiete Headscher Zonen, Weil 1081.
Kahlköpfigkeit, Versuch zur Behandlung, Mestichersky 1605.
Kalkablagerungen der Finger mit Akrozyanose, Weissenbach, Vignal u. Guillaumin 1039.
Kalkstickstoff-(Zyanamid-) Überempfindlichkeit der Haut, Hesse 1614.
Kalkverätzung, Hirschbüchler 1352.
*Kalziumtherapie in der Dermato-Venerologie, Gerwig 1090.
Kalzium und das vegetative Nervensystem in der Dermatologie, Sanz, Benitez u. de la Cuesta 1678.
— — Vigantol bei Hautkrankheiten, Lauber 1397.
Kamillosept, Sattler 1612.
Kaninchenei weiß, Überempfindlichkeit gegen, Brandt u. Konrad 1496.
Kapillarmikroskopie, Bedeutung für die frühzeitige Erkennung geistig-körperlicher Entwicklungsstörung, Jaensch 1700.
— neuere, Vámos 1387.
Kapillarmikroskopische Kontrolle, abnormer Aufbau des Gefäßabschnittes, Bettmann 1460.
Kapillartonometer nach Török, Rajka und Wessely, Wessely 1387.
Karzinoide, multiple, Unna 1578.
Karzinom, Nebenführer 1635.
— Sprafke 1601.
— auf Hautkrankheiten, Ellen u. Anderson 1800.
— — Lupus erythematodes der Ohrmuscheln, Gottron 1672.
— — — vulgaris, Muser 1353.
— — — — Plaques, Sézary u. Rivoire 1836.
— Basaliom, Bruhns 987.
— Basalzellen- der Wange, Konrad 1355.
— bei Hautkrankheiten, Eller u. Anderson 1263.
— der Haut, klinische und therapeutische Erfahrungen beim, Halberstädter u. Simon 1684.
— — — Lymphdrüsenmetastase nach, Hahn 1530.
— — — mit Berücksichtigung des Berner Krankenmaterials, Naegeli 1910.
— — — Strahlentherapie, Blumenthal u. Reiss 1684.
— — hinteren Rachenwand, Frühwald 1599.
— — Mundhöhle, Hollander 1760.
— — Vagina und des Collum uteri, primär aufeinanderfolgend, Rubens-Duval 1369.
— — Zunge und Syphilis, Belote 1736.
— des Gaumens, Werther 1540.
— — Penis, 4 Jahre nach Resektion wegen Pagetscher Krankheit, Yashida u. Funabashi 1420.
— Epithelioma cicatrisans im Nacken, Ullmann 1353.
— Lippenulzeration, Nicolas, Lebeuf u. Michel 1357.
— Lupuskarzinom, Nebenführer 1639.
— Plattenepithelkarzinom des Unterschenkels, Buschke 1672.
— Radiumbehandlung des, Murdoch 1685.
— Teer und Pech bei der Entstehung von, Teutschlaender 1264.
— über dem rechten Schulterblatt, Bezecny 1125.
— Ulcus cruris, Dolleschall 1033.

Digitized by Google

Karzinom, zystisches, Milian u. Mircouche 1838.
— s. auch Epitheliom, Lupuskarzinom, Teerkrebs.
Karzinome der Haut bei einem Schornsteinfeger, Bedford 1508.
Karzinomzellen in vitro, Chromosomenstudien, Goldschmidt u. Fischer 1265.
Karzinose der Haut, Böhme 1574.
Katheter-Gleitmittel, Erfahrungen mit, Rothschild 1769.
Katzenräude beim Menschen, Oppenheim u. Fessler 1681.
— — — Philadelphy 1269.
— — — Philadelphy u. Grimm 1682.
Katzenskabies, Matras 1493.
— beim Menschen, Philadelphy u. Grimm 1269.
*Kaviarähnliche Körner unter der Zunge, Mendes da Costa 1206.
Keimzelle, männliche, Röntgenschädigungen, Loeffler 1110.
Keloid, Farkas 1637.
— in der Mitte der Zunge, Hercz 1877.
— mit Radium behandelt, Vallon 1835.
— Spontan-, Langer 1070.
— und Aknekeloid, Kombination von, Ramiš 1074.
Keloide, Buhl 1391.
— nach Verbrennung mit Röntgen-Radium behandelt, Samek 1125.
— und Narbenhypertrophien, Therapie der, Einführung radioaktiver Substanzen in Gewebe, Simons 1682.
Keratoderm des Handrückens, Michael 1503.
Keratodermia tylodes palmaris progressiva, Mukai u. Shibata 1420.
Keratodermie an Fußsohlen und Handflächen, Gaté u. Giraud 1881.
— und funktionelle Bestrahlung des Hautsympathikus, Chantriot 1290.
Keratoma hereditarium mutilans, Wirz 1499.
— — palmare et plantare mit Übergreifen auf die Dorsalflächen, Riehl jr. 1352.
— palmare et plantare disseminatum, Pautrier u. Roederer 1318.
— senile, Freudenthal 1100.
Keratose der Fußsohlen bei Acrodermatitis continua, Rasch 1390.
Keratosen an Hand und Fußrücken, warzenartige, Hopf 1575.
— s. auch Hyperkeratosen.
Keratosis palmaris et plantaris, Bruhns 987.
*— palmo-plantaris diffusa hereditaria, Hecht 1022.
— punctata, Haxthausen 1389.
Kerion Celsi durch Tr. rosaceum, Bruhns 1673.
Kernplasma als Bindeglied zwischen Entzündung und Geschwulstentwicklung, Heiberg 1506.
Klee, Dermatitis durch, Promachin 1397.
Knochenbildung in der Haut, Fischer 1813.
Knotenfieber, Lendonsches, Rattner 1502.
Kobaltsalze, zur Pharmakologie der, Vigrati 1074.
*Kochsalz, Gewerbeschädigung der Haut durch, Somogyi 1691.
Kölnisch-Wasser-Pigmentierung, Kurz 1614.
Kohlehydratstoffwechsel, Beziehungen zum Schwefelhaushalt und Bedeutung für die Dermatologie, Moncorps 1413.
Kohlensäureschneebehandlung, Apparat zur, Klein 1814.
*Koilonychia totalis, Müller 1559.
Koilonychie, Uhlmann 1730.
Koitusverletzung mit tödlichem Ausgang, Breda 1805.
— seltene, Gotthilf 1367.
Kokzidiengranulom, Chipman 1503.
Koloquintenekzem, Haxthausen 1391.
Kondylom s. auch Papel.
— spitzes s. Condyloma acuminatum.
*Kondylome, spitze, in der Pars cavernosa, Jacobsohn 1447.
— — psycho-vasomotorische Theorie, Bonjour 1292.
Kontagiums, Mensch und Tier im Zyklus des, van Heelsbergen 1462.
Konzeptionsverhütungsmittel, Bauer 1807.
Kopfhaut, Molluscum contagiosum der, White 1502.
Kosmetik, Stand der dermatologischen, Hoffmann 1651.
Kosmetische Richtlinien für die ärztliche Praxis, Blumenthal 1841.
Krätzebehandlung mit Mitigal, neue, Philipsen 1468.
Krätze, Russische Behandlung der, Huerre 1291.
— Splenomegalie im Verlaufe einer, Gaté u. Michel 1644.
— s. auch Skabies.
Krätzesalbe, Teervergiftung durch, Führer 1269.
Krampfaderbehandlung durch künstliche Verödung, Siebert u. Wreszynski 1078.
Krampfader-Strümpfe, gummigewebte und gummilose, Strauß 1426.
Krampfaderverödung mit dem Kaltkauter, Merdinger 1131.

Digitized by Google

*Krampfaderverödungsverfahren, Dauererfolge und Rezidive, Linser, K., Linser, P., Löhe, H., Nobl u. Siebert 1491.
Krampfadern s. auch Varizen.
Krankenanstalten, Organisation von, Eicke 1462.
Krebsdisposition, Wesen und Entstehen, Gemünd 1238.
Krebskrankheit, Wesen und Bekämpfung, Härtel 999.
Krebsmetastasen, diagnostische Bedeutung, Uhlenbruck u. Gilardone 1508.
Krebsproblem, zur Lösung des, Scherber 1804.
Krebs und Tuberkulose, „Antagonismus" zwischen, Teutschleander 1684.
Krebs s. auch Epitheliom, Karzinom.
Kromayerdruckbestrahlung normaler Haut, dermatoskopische Befunde, Popper 1393.
Kryotherapie, Lortat-Jacob u. Solente 1804.
Kunstharzdermatitis, Musger 1351.

Leiomyome der Haut, zur Kasuistik, Dobronrawow 1043.
Leishmaniose, amerikanische, Buss 1733.
Leishmaniosis aus Ostafrika, Ziemann u. Waegner 1909.
Leistenhoden, Rentzsch 1601.
Leprabazillen im Blut, Nativelle 1604.
Lepra, Bazillämie im fieberfreien Stadium, Lobato 1511.
— Bedeutung des subkostalen Winkels, Suzue u. Kamikawa 1073.
— Begleitinfektion bei, Rajewski 1710.
— Behandlung mit Goldsalzen, Sézary, Dérot u. Guédé 993.
— — —Yatren-Casein, Lipatren, Leprosan u. Alepol, Paldrock 1710.
— der Haut, Histologie, Portugal 1511.
— Eigenblutbehandlung, Sézary 1838.
— gegenwärtige Behandlungsmethoden, Cochrane 1542.
— Hodenpunktion in der Diagnostik der, Bejarano u. Enteria 1678.
— in Brasilien, Aleixo 1511.
— Leprabazillen während eines Fieberanfalles, de Castro u. Gomes 994.
— Leukozytenformel der, Massias 1710.
— pathologische Anatomie und Pathogenese der, Dwijkoff 1808.
— Rolle eines Insultes in der Ätiologie, Braul 1499.
— russische, Arbeiten über, Pospeloff 1681.
— Senkungsgeschwindigkeit der roten Blutkörperchen bei, Sakurai 1907.
— Serumreaktion mit entfettetem Streptothrix leproides Deycke, Gomes u. de Azevedo 1512.
Lepra, wie schützte sich Europa im Mittelalter gegen die, Jeanselme 1742.
Lepraerreger, Kultivierung, Schlossmann 1270.
Leprakranke, Konstitution der, Kusnetzow 1709.
Leprome, nicht anästhetische, Gougerot, Barthélemy u. Arnaudet 1287.
Leprosorium „Krutije Rutschji", Bericht über 1927, Andrusson 1270.
Leuchtpetroleum, Hautentzündungen durch, Feller 1733.
Leucaemia cutis, Semon 1802.
— — Schuldberg 1905.
— — lymphatica, Liebner 1639.
*Leukämie, akute lymphatische mit Erythrodermie, Baliña u. de Marval 1150.
— lymphatische, Freund 1795.
— — Hauterscheinungen der linken Wange, Geiger 1355.
— mit Hauterscheinungen, lymphatischer, Semon 1543.
Leukämide, Barber 1260.
Leukämische Tumoren der Haut, Weinberger 1830.
Leukokeratose des Mundes, Cole, Rauschkolb u. Tovney 1127.
Leukokeratosis oris, Mukai u. Isahaya 1907.
Leukoplakia vulvae, Mukai 1707.
Leukoplakie bei einer Frau, Pinard u. Even 1836.
— mit Epitheliom der Unterlippe, Frei 1258.
— und Karzinom der Vulva, Taussig 1504.
— — Melanose an der Wange, Lortat-Jacob u. Legrain 1288.
Lichen anularis, Domahidy 1640.
— — Pillon 1357.
— nitidus, Freund 1672.
— obtusus, Ehrlich 1539.
— plano-pilaris, MacCormac 1261.
— planus, Freund 1672.
— — Kasztor 1126.
— — Little 1260.
— — Lomholt 1389.
— — Schoenhof 1126.
— — Szodoray 1637.
— — atrophische Glossitis, Lortat-Jacob, Fernet u. Flandrin 1286.
— — atypische Form, Isaak 1096.
— — atypischer nummulärer erythematös-schuppender, Gougerot u. Blum 1607.
— — bullosa, Little 1547.
— — der Mundhöhle, Fernet 1464.
— — — — Lacassagne u. Michel 1643.
— — — Mundschleimhaut, Heilung durch Röntgenbehandlung, Huet 1838.

Digitized by Google

Lichen planus der Mundschleimhaut und Riesenlichenifikation, Sorlat u. Drouet 1358.
— — — Schleimhaut nach Rückenmarksbestrahlung, Dufke 1125.
— — — Wangenschleimhaut, ulzerierter, Milian u. Fouquet 1288.
— — — Zunge, Gougerot u. Burnier 992.
— — — — ulzerierter, Pinard u. Even 1836.
— — durch Arsylen provozierter, Buschke 1796.
— — — Röntgenbestrahlung der Wirbelsäule geheilt, Rosenthal 1033.
— — hypertrophicus, Herrmann 1096.
*— — indirekte Strahlentherapie des, Nicolau u. Stefanescou 1212.
— — mit ausschließlicher Lokalisation an beiden Kniegelenken, Schramm 1414.
— — — Beteiligung der Schleimhäute bei einem Kinde, Barber 1259.
— — — Blasen, Földváry 1878.
— — — Erscheinungen der Mundschleimhaut und sekundärer Moniliainfektion, Brain 1803.
— — — Erythrodermie, pemphigoider, Forman 1547.
— — münzenförmiger und punktierter, Gougerot u. Blum 1288.
— — peripilärer, Pautrier 1642.
*— — unbeschriebene Varietäten, Graham-Little 1198.
— — und Psoriasis vulgaris, zur Kasuistik der Kombination von, Perkel u. Besproswannaja 1681.
— — — Sclerodermie en plaques, Fessler 1349.
— — verrucosus, Szodoray 1637.
— — zosterartige, Sibley 1261.
— — zur Behandlung, Fürst 1098.
— ruber acuminatus, Müller 1730.
— — atrophicans, Gottron 1535.
— — — morphaeartig, Habermann 1575.
— — des behaarten Kopfes, Freund 989.
— — hypertrophicus et verrucosus, Matras 1350.
— — striatus, Schramm 1415.
— — verrucosus, Haack 1576.
— — — Ledermann 1070.
— — — Schwarzschild-Homburg 1098.
— sclerosus et atrophicus, Nomland 1761.
— scrofulosorum, Brain 1260.
— — und Folliklis, Dufke 1829.
Lichenifikation im Gesicht, Maire u. Woringer 1318.
— infektiöse, Milian u. Kiamil 1836.
Lichtabschirmung durch die Hornschicht der Epidermis, Freund 1840.
Lichtdermatose?, Heller 988.
— Wucherpfennig 1454, 1455.
Licht, Einfluß auf die Haut, Hammer 1106.
Lichtforschung, Deutsche Gesellschaft für, 1138.
Lingua pilosa nigra, Istók 1637.
— scrotalis et geographica, John 1599.
Lipatrophia circumscripta, Bielschowsky 1263.
Lipodystrophie, progressive, Maranon u. Cascos 1138.
Lipome, Lomholt 1389.
— multiple, Alopecia areata und Vitiligo, Kombination von, Schönstein 1636.
Livedo racemosa, Frick 1425.
— — Fuhs 1313.
— und Plexus solaris-Krisen, Albert-Weil 1319.
London, Eindrücke vom Studienaufenthalt, Petráček 1286.
Lupenbilder von Hautkrankheiten, Stühmer 1450.
Lupoid, benignes miliares disseminiertes, Hartmann 1456.
— (Boeck), miliares, Hopf 1531.
— Boecksches miliares, Jersild 1391.
— Miliar-, Arzt 1353.
Lupus disseminatus faciei, Gottron 1256.
— erythematodes, Buschke 1257.
— — Carlson 1457.
— — Dowling 1260.
— — Eichhorn 1599.
— — Finsen 1389.
— — Finsterlin 1756.
— — Little 1260.
— — Perutz 1317.
— — Samek 1829.
— — acutus, Frühwald 1602.
— — — Pathogenese und pathologische Anatomie, Wail 1262.
— — Behandlung mit Goldpräparaten, Lebedew 1681.
— — — — Kupfersalben, Fischer 1242.
— — — — Wismut, Mackenna 1262.
— — Besserung nach Diätbehandlung, Jaffé 1068.
— — capilitii, Bruhns 1257.
— — der Hände, Richter 1673.
— — — Kopfhaut, Spinz 989.
— — der Kopfhaut, besondere Form, Sabouraud 1580.
— — der Lippen und Mundschleimhaut, Freund 1795.
— — — Mundschleimhaut, Barber 1259.
— — — — Kristjansen 1391.
— — disseminatus, Fuhs 1351.
— — Einspritzungen von fettlöslichem Gold, Simon 993.

Digitized by Google

Lupus erythematodes, Lopioninjektionen, Konrad 1314.
— — Luetinreaktion bei, Bremener 1703.
— — Luetinreaktionen, Bremener 1103.
— — mit Keratose, Haxthausen 1390.
— — moderne Behandlung, Haldin-Davis 1242.
— — neue Behandlung, Bordier 1509.
— — pigmentosus, Wirz 1415.
— — Rezidiv in Nasenplastik, Jaffé 1257.
— — Rupia syphilitica, Fasal 1355.
— — Serologie und Immunobiologie, Procházka 1074.
— — subacutus?, Habermann 1574.
— — universalis, Münsterer 1415.
— — Ursache und Entstehungsweise des, Flarer 1886.
*— — verrucosus et papillomatosus, Maschkilleison u. Imschenetzky 1299.
— — 4 Fälle von, Laubál 1879.
— follicularis mit Oedema perstans faciei, Werther 1541.
Lupuskarzinom, Loewenstein 1535.
Lupus vulgaris, Lupuskarzinom s. auch Karzinom.
— miliaris disseminatus faciei, Peck 1100.
— — — — Urbán 1032.
— — — — acneiformis und Serumcutine, Kogoj u. Frankovic 1421.
— — follicularis disseminatus faciei, Sussmann 1494.
— nasi, Ning-Jü 1097.
— pernio, Dufke 1829.
— — der Nase, Hartmann 1456.
— verrucosus am Oberarm, Schoenhof 1126.
— vulgaris, Eichhorn 1599.
— — am Finseninstitut in Kopenhagen, rhino-laryngologische Behandlung, Strandberg 1294.
— — Behandlung, Brandt 1513.
— — Beeinflussung durch Splenotratbehandlung, Mahlo 1294.
— — Bekämpfung und Behandlung als soziales und ökonomisches Problem, Stühmer 1293.
— — der Augenlider, Louste, Dupuy-Dutemps u. Thibaut 1836.
— — des Gesichts oder lupöses Syphilid, Gaté u. Giraud 1645.
— — — — Tuberculosis mutilans, Werther 1539.
— — disseminatus faciei, Frühwald 1599.
— — fünf Fälle, Wucherpfennig 1455.
— — hochgradiger, Baer 1098.
— — im Gesicht und Mund, Rajka 1032.
Lupus vulgaris, Karzinom, Jordan 1501.
— — — auf, Carlson 1456.
— — nasi, Fleischmann 1126.
— — Pyotropinkur des, Axmann 1711.
— — tumidus mit Chininidiosynkrasie, Gerö 1126.
— — zurück zu Finsen, Thedering 1293.
Lymphadenosis cutis, Freund 1534.
— — circumscripta, Keining 1575.
— — dispersa, Bartos 1878.
Lymphangioma circumscriptum cysticum, Frühwald 1601.
— cysticum, Hartmann 1455.
— tuberosum multiplex (Kaposi), Laufer 1756.
Lymphatische Knötcheneinlagerungen der Gesichtshaut, Matras 1355.
— — in der Gesichtshaut, Heilung durch Röntgenbestrahlung, Matras 1493.
Lymphdrüsenvereiterung bei Ulcus-molleähnlicher Erosion mit Lymphogranulomreaktion, Kleeberg 1536.
Lymphogranuloma inguinale, Musger 1316.
— — Reiss 1795.
— — Kontrolluntersuchungen bei Ulcus-molle-Bubonen, Kleeberg u. Loewenstein 1673.
— — mit beginnendem Ulcus chronicum elephantiasticum ani, Kleeberg 1673.
*— — mit Erythema nodosum und aphthösen Erscheinungen am Genitale, Kleeberg 1376, 1673.
— — „Partnerfall", Bruhns 1535.
— — und strumöse Bubonen, Hellerström 1136.
— Schaumann, Barber 1260.
Lymphogranulomatose, Jersild 1389.
— Stühmer 1451.
— Prognose, Kuhlmann 1295.
*— der Haut, zum klinischen Erscheinungsbild, Arzt 1145.
— infektiöse maligne, Louste, Cailliau u. Rault 1288.
— Spirozid bei, Opitz 1513.
— subakute, infektiöse, Louste u. Rault 993.
— und syphilitische Lymphdrüsenentzündung, Zusammentreffen von, Petges, Lecoulant u. Delas 1291.
Lymphogranulomatosis iliaco-inguinalis, Moutot 1880.
— inguinalis, Frei 1070, 1535, 1796.
— — Geiger 1354.
— — Muskatblit 1756.
— — Fall von, Bory 1361.
— — Folgeerscheinungen und Bekämpfung, Frei 1326.
— — mit großen Ileo-Zökaldrüsen, Bruhns 1673.

Digitized by Google

Lymphogranulomatosis inguinalis Nicolas-Favre, Matusis u. Korabelnikoff 1045.
— — subacuta, Derbandiker 1418.
— — — Janschek u. Lewitin 1418.
— — venerischer Bubo und, Maccari 1889.
— — Vorkommen in Berlin, Löhe u. Blümmers 1764.
— — weitere Beiträge zur Kenntnis, Frei 1046.
Lymphoblastoma, Lawrence, Mc. Cafferty u. Machacek 1762.
Lymphosarkom geheilt nach Röntgenbestrahlung, Böhmer 987.
Lymphosarcomatosis cutis, Adám 1637.
Lymphskrotum, Weinberger 1830.

Madurafuß, Aars 1761.
— s. auch Mycetoma.
Malum perforans pedis, Somogyi 1640.
Mamille, blutende und nässende, Kuthe 1266.
Mamma, blutende, beim Manne, Jeran 1051.
Massentransporte von Kriegspflichtigen für die Armen, Bedeutung, Okun 1419.
Melaninreaktionen im menschlichen Harne nach Sonnenbestrahlung, Risak 1505.
Melanosarkom, Frühwald 1599, 1601.
— der Vulva, Menninger 1585.
— sekundäres, Milian u. Périn 1837.
Melanose, verallgemeinerte. Fall mit Sektionsbefund, Way u. Light 1241.
— s. auch Riehlsche Melanose.
Melanosis corii degenerativa, Leven 1103.
— — — Siemens 1103.
Melkerknoten, Oppenheim u. Fehsler 1500.
— zum Krankheitsbild der, Lehmann 1709.
— zur Ätiologie der, Gottron 1758.
— zwei Fälle, Gragger 1033.
Menschen- und Tierhaare, ist Unterscheidung durch Untersuchung der Kutikula möglich?, Schröder 1586.
Menstrualblutstauungen bei angeborenem Scheidenverschluß, Schneider 1079.
Menstrualexanthem?, Brinitzer 1578.
Mesotan, Empfindlichkeit der Haut, Silverberg 1502.
Microporoadenitis inguinalis (Lymphogranulomatosis inguinalis Nicolas-Favre), Matusis u. Korabelnikoff 1045.
Mikrosporid, Kruspe 1539.
— Sprafke 1602.
Mikrosporie, Sprafke 1602.
— zur Pathologie und Therapie, Neuber 1387.
*Miliarlupoid Boeck, Frage des benignen, Jakuner 1619.
Milzbrand der Haut mit umfangreichem Ödem, v. Grundherr 1577.
— Epidemie von, Lebeuf, Dumollard u. Froment 1358.
— neues Heilserum gegen, Hruska 1610.
Mitigal-Vergiftung, Funk 1814.
Mongolenflecke bei einigen Völkerschaften Mittel-Asiens, Selmanowitsch u. Akonjan 1042.
Monilethrix, Schmidt 1454.
— familiärer, Pignot u. Photinos 1607.
Morbus Werlhofii, Schwangerschaftsunterbrechung in graviditate, Breda 1131.
Morphaea, Freund 1256.
Motyolsalbe, Dermatitis nach. Finsen 1389.
Mundgeruch tonsillären Ursprungs, Castellani 1510.
Mundschleimhaut, Beziehungen der Dermatosen zu den Erkrankungen der, Zinsser 1077.
Mycetoma pedis mit Aspergilluserkrankung der Hände, Cartia 1888.
— s. auch Madurafuß.
Mycosis fungoides, Barber 1547.
— — Buschke 1672.
— — Fischer 1796.
— — Genner 1389.
— — Jaffé 1257.
— — Kerl 1313.
— — Laubál 1034.
— — Szandics 1353.
— — Unna 1578.
— — Diabetes, Jaffé 1257.
— — eine Retikulo-Endotheliose der Haut, Berger u. Vallée 1266.
— — Erythroderma praemycoticum, Seemann 1033.
— — Knotenform, Arzt 1313.
— — Fall von, Daries 1801.
— — mit Tumor d'emblée, Sézary, Dérot u. Guédé 1287.
— — — — — Sézary u. Schulmann 1287.
— — neue Entwicklung nach der, Gaté u. Michel 1037.
— — prämykotisches Ekzem, Bohnstedt 1413.
— — Therapie u. Prognose, Schan 1266.
— — Überimpfung auf Meerschweinchen, Moncorps 1415.
— — und Parapsoriasis, Gougerot, Meyer u. Eliascheff 991.
Mykologie, dermatologische, Robert Remak und die, Herczeg 1387.
*Mykologische Beiträge, Bruhns u. Alexander 1250.
*Mykosen des behaarten Kopfes, Daueralopezien nach Röntgenbestrahlung, Buschke u. Doctor 1747.

Digitized by Google

Myxödem, tuberöses bei Basedow, Freund 1795.
— s. auch Trophödem.
Myxoedema circumscriptum symmetricum bei Basedow, Urbach 1350.
— tuberosum, Gougerot u. Eliascheff 1607.

Naevi, bindegewebige, Haber 1460.
— kavernöse, einfache, Behandlungsmethode, Dowling 1242.
Naevokarzinom, Bruhns 1257.
Naevo-Karzinome, Veral'gemeinerung infolge chirurgischer Eingriffe, Louste, Caillau u. Bondin 1836.
Nägeldystrophie bei Dyskeratosis congenita, Cole, Rauschkolb u. Tovney 1127.
Naevus acneiformis unilateralis, Colquhoun 1128.
— atrophicans unilateralis comedonicus, Matras 1351.
*Naevus, Bindegewebsnaevus (Gutmann), Boehm 971.
— blauer, Frei 987.
— der unteren Extremität, telangiektatischer, Carle 1880.
— generalisierter keratotischer, Binzen 1504.
— Hemihypertrophie und, Schmidt 1453.
— keratoticus symmetricus, Perutz 1317.
— linearis, Katona 1635.
— pigmentosus, Finsen 1390.
— — pilosus nach Trauma, Gougerot u. Arnaudet 1287.
— Schwarzschild-Homburg 1098.
*— sebaceus, systematisierter, gleichzeitig Ptosis, Leven 1440.
— systematisierter, Stüting 1457.
— Talgdrüsennaevus, Rothman 1636.
Naevustumor, maligner, Fuhs 1352.
— unius lateris verrucosus, Geiger 1350.
— vasculosus, Ullmann 1353.
— verrucosus des rechten Handtellers, Baer 1756.
— s. auch Tierfellnaevus.
Nageldystrophie auf vasomotorischer Grundlage, Freund 1068.
— und chronische Paronychie, Ullmann 1353.
Nagel-Pilzerkrankungen durch Scopulariopsis Bainer, Sartori, Hufschmidt u. Meyer 1658.
Nagelskopulariopsie, Ballagi 1637.
Nageltrichophytie, Wucherpfennig 1455.
Narbe, zur Biologie der, Frey 1396.
Narbenhypertrophien und Keloide, Therapie der, Simons 1682.
Nebenhodenentzündung s. auch Epididymitis.
Nebenerscheinungen bei Injektionen von Neosalvarsan, Pusirewskij 1705.
Nebenhoden, Resorption und Sekretion, Richard 1052.
— Sekretion und Resorption des, Richard 1769.
Nebenhodentuberkulose, Therapie der, Felsenreich 1770.
Nekrose bei Arbeitern, die Soda transportieren, Lehner 1640.
Nekrosen bei mit Salztransporten beschäftigten Arbeitern, Somogyi 1639.
Nephrektomie, Anuria calculosa nach, wegen Tuberkulose, Ijiri u. Akita 1072.
— Schicksal des Harnleiterstumpfes nach, Perlmann u. v. Sauer 1760.
— wegen Tuberkulose, Jungano 1884.
Nephroptose, zur Frage der, Gaszy u. Druckmann 1798.
Neurodermitis, Adsorptionstherapie bei, Csillag 1033.
— der oberen Körperhälfte, Kreibich 1829.
— oder „mikrobielle Lichenifikation", Photinos 1580.
— s. auch Lichen Vidal.
Neurofibromatosis Recklinghausen, Bezecny 1830.
— — excessiva und Skelettmißbildung, Gorlitzer 1732.
— s. Fibroma molluscum, Molluscum fibrosum, Neurinom, Recklinghausensche Krankheit.
Neurome der Haut, Ludy 1504.
Nevro-humoro-zirkulatorische Dermatosen, Juster 1076.
Niere, Aplasie und Dystopie, Radó 1366.
— Dystopia lumbalis, Radó 1366.
— Erholungsfähigkeit der durch Steineinklemmung in Harnleiter blockierten, Kairis 1797.
— Hypoplasie, Radó 1366.
— passierende Bakterien, Geschwindigkeit und Menge der durch die, Sasaki 1073.
— s. auch Hufeisenniere, Schrumpfniere.
Nierenarterie, aberante, Sebba 1546.
Nierenausscheidung, Gesetze, Paulesco u. Marza 1883.
Nierenbecken, Papillome des, Makaschew u. Sokolow 1798.
Nierenbeckenpolypen, Paris 1883.
Nierenbecken, Polypen des, Paris 1676.
Nierenbett, klinische Bedeutung der Gasfüllung, Noszkay 1797.
Nierendiagnostik, Bemerkungen zur, Herman 1797.
Nierenrupturen, subkutane, Epstein 1677.
Nierenstein, ungewöhnlich großer doppelseitiger, Weide 1799.

Digitized by Google

Nierensteine, topische Diagnose der, Zondek 1799.
— Wanderung bis zur Blase, Kalenscher 1800.
Nierentuberkulose, Pyelographie bei, Adams 1546.
Nieren- und Harnleitersteine, 244 Fälle, Gottlieb 1360.
Nierenvene, kavernöse Thrombose der, Blum 1799.
Nierenverletzungen, subkutane, Laqueur 1798.
Nikotinüberempfindlichkeit der Haut bei Tabakarbeiterin, Karrenberg 1649.
Noguchi, Nekrolog, Jensen 1388.
Noktal, Exanthem nach, Fischer 1536.
Noma der Wange, Friedmann 1466.
— zur Frage, Urban 1466.

Ochronose unbekannter Herkunft, Stühmer 1452.
Ödem, chronisches des Präputiums, Penis und Skrotums, Hofmann 1124.
— das, Comel 1886.
— der Extremitäten mit Kropfexophthalmus, O'Leary 1127.
— — oberen Luftwege, angioneurotisches, Pikros 1654.
Ohr, Hautkrankheiten an Nase und, Jesionek 1077.
Ohren, gut dosierbare Methode zur Korrektur abstehender, Lüthi 1131.
Omphalitis durch Fuso-Spirillen, Gougerot u. Blum 1607.
Onychia professionalis, Kémery 1640.
Onycholysis, Istók 1879.
— idiopathica, Samek 1829.
— partialis, Sturm 1599.
— semilunaris, Carlson 1456.
Onychomykose durch Eurotiumdiplozyste, Sartory, A., Sartory, R., Hufschmidt u. Meyer 1658.
Opotherapie, Boenheim 1735.
*Orientbeule, Behandlung durch lokale Injektionen mit Emetinum hydrochloricum, Photinos 1219.
*— in Palästina, zur Epidemiologie der, Canaan 1779.
— mit Boeckscher Sarkomstruktur, Dupont 1832.
— Röntgentherapie, Karlin 1905.
— Treparsol und Chinin-Jod-Wismut, Vigne 1357.
— Wirkung des Arsemetins auf, Escher u. Chantriot 993.

Paget-Krebs, heutige Auffassung, Frankenthal 1684.
Pagetsche Krankheit, Balban 1493.
— — John 1599.
— — Kenedy 1877.
Pagetsche Krankheit, Kromayer 1673.
— — am Knie, Werther 1540.
— — der Brust, Massia, Coste u. Rousset 1882.
— — — — mit Geschwulstbildung, Massia u. Rousset 1358.
— — — — — tiefem Drüsenkrebs, Massia, Rochet u. Rousset 1646.
— — — Brustwarze, Gosset, Wallon u. Bertrand 1289.
— — — — Massia, Gabrielle u. Rousset 1643.
Pagets Krankheit der Brustwarze, Eller u. Anderson 1684.
Panaritium gangraenosum, Oberniedermayr 1136.
Papillomatose von Haut und Schleimhaut bei Kardiakrebs, Scolari 1888.
Papillome bei der Ratte nach Bestrahlung mit ultraviolettem Licht, Findlay 1650.
*— der Haut und Schleimhaut, Ullmann 1864.
— Therapie der analen, Schüller 1080.
*Paraffinkrebs, Bemerkung über den, Prosser White 1873.
Paraffinom, Beisken 1457.
Paramastoidie, Gaté u. Giraud 1646.
Parakeratose, Provokation durch Vakzine, Blum u. Bralez 1288.
Parakeratosis variegata, Frühwald 1600.
Parapsoriasis? Davies 1261.
— Finsen 1389.
— Geiger 1314.
— Langer 988.
— Liebner 1639.
— Little 1547.
— lichenoides, Farkas 1878.
— en gouttes und en plaques auf das Gesicht übergreifend, Gougerot u. Burnier 1287.
— und Mycosis fungoides, Gougerot, Meyer u. Eliascheff 991.
— s. auch Pityriasis lichenoides.
Paronychie, Röntgenbehandlung der chronischen, Rohrbach 1510.
Pathomimie, Brun-Petersen 1392.
— Finsen 1389.
— an einer varixbehandelten unteren Extremität, Haxthausen 1392.
Pedikulosis, Xylol bei, Ferguson 1467.
Pellagraähnliche Erkrankungen eines mit vitaminreicher Nahrung gefütterten Affen, Peutscheff 1137.
Pellagra, Ätiologie der, Aykroyd 1469.
— Fall von, Bagdatowa-Jonkowa 1469.
— fälle in Palästina, Dostrowsky 1460.
— Hauterscheinungen, Rille 1759.
— — bei, Rille 1259.
— im Gefolge einer Gastro-Intestinal-Erkrankung, Ellis 1682.

Digitized by Google

Pellagra, Über, Rille 1682.
— und pellagroides Erythem. Übergangsformen, Gougerot, Meyer, Oferle u. Uhry 990.
Pelzüberempfindlichkeit der Haut, Ritter u. Karrenberg 1614.
Pelzarbeitern, Asthma und Ekzem bei, Mayer 1103.
Pelzwerk, Haut und Respirationsstörungen infolge, Babalian u. Reitlinger 1839.
Pemphigus der Bindehaut, Hamburger 1256.
— foliaceus, Nicolas, Lebeuf u. Michel 1643.
— — gebessert durch salzfreie Diät, Ritter 1576.
Pemphigusforschung mit Prüfung der Quaddelresorptionszeit sowie des Kochsalzstoffwechsels, Fonrobert 1500.
*Pemphigus, Initialstadium des, v. Leszczynski 1083.
— klinische Abhandlung, Pelagatti 1135.
— tödlicher Fall, Pautrier u. Ullmo 1320.
— Tryparsamid bei akutem, Grindon 1127.
— vegetans, Geiger 1315.
— vulgaris, Fessler 1314.
— — Freund 1534, 1795.
— — Langer 988.
— —? Ning-Yü 1097.
— — Ning-Yü 1756.
— — Riehl jun. 1495.
— — Ritter 1576.
— — Szodoray 1641.
— — Vámos 1034, 1638.
— — bei Gravidität, Hussels 1135.
— — mit Spirozid geheilter, Vámos 1638.
— — und Dermatitis herpetiformis, chemische Untersuchung, Fasal 1315.
— — vegetans et foliaceus, bei einem Japanerkind, Hasselmann u. Miyao 1656.
— — zur Ätiologie, Juschkoff 1043.
— zur Therapie, Matras 1421.
Periurethritis, Rentzsch 1601.
— — Sprafke 1602.
Pernio s. auch Erythema pernio.
Perniosis follicularis, Frühwald 1601.
— mit symmetrischer Geschwürbildung, Brinitzer 1578.
Perversionen, zur Frage sexueller, Edenhofer 1807.
Pflastersteinnaevus, Richter 1796.
Pharmakologie der Haut, Perutz, Siebert u. Winternitz 1647.
Pharynxwand, eigenartige Affektion der hinteren, Kerl 1316.
Phenylhydrazin, Sensibilisierung der Haut des Meerschweinchens auf, W. Jadassohn 1394.
Phimose, kindliche, Indikationsstellung zur Behandlung, Ochsenius 1051.
— — Indikation zur Behandlung, Barabas 1364.
Phosphaturie, zur Kenntnis der, Klemperer 1079.
*Photodermatosen, zur Lehre über die, Glaubersohn u. Goldenberg 1625.
Physikalische Behandlungsmethoden von Hautkrankheiten, Axmann 1650.
„Piedra", Kulturen von brasilianischer, Pereira 1708.
Pigmentation der Haut bei Ariern, ungewöhnliche, Kistiakowsky 1679.
Pigmentbildung, Ort der, Lipschütz 1470.
— Abhängigkeit von der Wellenlänge der Strahlung, Uhlmann 1241.
Pigmentierung der Handrücken bei einer Geisteskranken, Rousset 1646.
— — Haut, Beobachtungen über, Memmesheimer u. Matthaei 1241.
— Wirkung einiger ätherischer Öle auf, Del Vivo 1887.
*Pilzarten, Einteilung nach botanischen Gesichtspunkten oder nach Sabourauds System? Bruhns u. Alexander 1179.
Pilze, pathogene — Ungarns, Szatmáry 1384.
Pilzerkrankungen der behaarten Kopfhaut, Behandlung mit Thallium. Schtamowa 1681.
— — — — oberflächliche, Tschernogubow u. Mandelblüt 1458.
— — Haut, Äthyljodidinhalationen bei, Swartz, Blumgart u. Altschule 1502.
— unter den Kindern in Wolhynien, Sirota u. Reisin 1043.
Pityriasis folliculorum, Ayres 1127.
— lichenoides chronica, Matras 1494.
— — — Werther 1541.
— — et varioliformis acuta, Dowling 1259.
— — — — — Gray 1259.
— — — — — — Roxburgh 1259.
— — — — — — Wigley 1259.
— — s. auch Parapsoriasis.
— rosea, Burnier 1287.
— — Sossinka 1599.
— — Werther 1540.
— — am Skrotum, Bohnstedt 1413.
— — Fall, Joyeux u. Burnier 993.
— — Leukoderma nach, Urbach 1314.
— — — — Pick 1124.
— — und Pityriasis simplex, Kristjansen 1392.
— rubra pilaris? Davies 1261.

Digitized by Google

Pityriasis rubra pilaris, Höfer 1257.
— — — Moutot u. Lemaire 1645, 1882.
— — — mit positiver Reaktion auf Tuberkulin, Gougerot, Meyer u. Cohen 1607.
— — — und Beziehungen zu verwandten Krankheitsbildern, Crosti 1886.
— versicolor, Rothman 1638.
— — Achromie infolge von, Gougerot, Joyeux u. Arnaudet 1607.
— — Behandlung mit Schwefel in statu nascendi, Agronik 1905.
— — dechromierende, Jausion, Lohier u. Hyronimus 1835.
— — Entfärbende, antipigmentäre Schutzwirkung, Gougerot, Joyeux, Burnier, Blum, Meyer u. Saidmann 991.
— — Histologie, Massia u. Rousset 1604.
— — zirzinäre, erythematösschuppende, Gougerot, Burnier u. Joyeux 1837.
Plaut-Vincent-Infektion der Vagina, Arnold 1806.
Pocken, Finsenbehandlung der, Freund 1651.
— — — Würtzen 1651.
— s. auch Variola.
Poikiloderma atrophicans vascularis, Richter 1673.
Poikilodermatomyositis in der Jugend und Kindheit, Petges, G. u. A. Petges 1831.
Poikilodermia atrophicans vascularis, Geiger u. Konrad 1458.
— — — Samek 1126.
Poikilodermie u. Polymyositis, Petges, Mougneau, Lecoulant u. Delas 1037.
— zwei Fälle, Nicolau 1037.
Poliklinik am Hospital für die rote Armee in Leningrad, Barschew 1419.
Pollakisuria nervosa, Barinbaum 1797.
Pollenextrakt zwecks Vermeidung von Reaktionen, neue Methode der Verabreichung, Duke 1394.
Pollenkrankheit, Behandlung durch Kutireaktionen und Inhalationen von Pollenextrakten, Joltrain u. Diard 1610.
*Polycythaemia rubra, Veränderungen der Haut, Bohnstedt 1659.
Polypen der Pars prostatica urethrae, Glingar 1800.
Ponndorf-Dermatitis, Galewsky 1541.
Porokeratosis, Isaak 1098.
— Pautrier u. Revelli 1319.
— besondere Form von, Mukai 1907.
— Fall von, Bauer 1464.
Portio, Schwierigkeit der Leukoplakiediagnose, Rogge 1368.
*Präkankerose, Begriff und Wesen, Bloch 1164.
Praxis der sanitären Aufklärungsarbeit des Vendispansär, Chodarowskij 1705.
Primelekzem, experimentelle Erzeugung, Steiner-Wourlisch 1133.
Pringlesche Krankheit durch Diathermie-Koagulation gut beeinflußt, Wucherpfennig 1454.
— — Histologie, Seliskij 1905.
— — mit Zahnfleischerkrankung, Wucherpfennig 1454.
Prostatektomie, Tamponade nach, Marion 1883.
Prostatahypertrophie, zur Histogenese, Grasmann 1053.
Prostatamassage, Wirkung und Notwendigkeit, Bruhns, Langer, Pinkus, Rosenburg, Stutzin u. Wossidlo 1789.
— zur Frage der, Stuzin 1770.
Prostata, mikroskopische Bild des Sekretes der, Liwertz u. Selitzky 1706.
Prostatasekret, Wirkung auf Respiration der Spermatozoen, Iwanow 1366.
Prostata, Steine in der, Fillenz 1799.
— s. auch Gonorrhoe.
Prostatischer Verschluß, Mechanismus und Behandlung, Walker 1583.
Prostituierte, Fehlgeburten, Schwangerschaften und Mutterschaftstätigkeit bei den, Lacassagne u. Pigeaud 1676.
Prostitution, ärztliche Überwachung, Fernandez de la Portilla 1678.
— in den Vereinigten Staaten, Gesetz über, Carle 1604.
Prurigo aestivalis, lichtschützende Wirkung des Resorzin, Goldschlag 1136.
— — zur Ätiologie der, Mühlmann u. Akobjan 1499.
— Ätiologie, Therapie und Pathogenese der, Schürer-Waldheim 1655.
— ferox, Pautrier, Glasser u. Woringer 1642.
*— Hebrae, pathologophysiologische Grundlage der Behandlung, Nikolskij 1217.
— kindliche eigenartige, Gaté u. Michel 1357.
— lymphadenique, Kreibich 1125.
— — Asthma und Störung des Säure-Basengleichgewichtes, Spillmann 1358.
*— über, Gjorgjević 1195.
Pruritus als dyspnoisches Symptom mit Bemerkungen über prurigene Summation, Treska 1655.
— geheilt durch Carbo animalis, Csillag 1877.
— und Niederschläge, Lumière 1655.

Digitized by Google

Pruritus s. auch Jucken.
Pseudodiphtherie der Haut, Hartmann 1455.
Pseudopelade, Kasztor 1126.
— Brocq, Beisken 1457.
Pseudoxanthoma elasticum, Dowling 1803.
Psoriasis, Davies 1261.
— atypische und psoriasiforme Parakeratosen, Gougerot u. Blum 1463.
— ausschließlich an den Pubes und am rechten Vorderarm, Kissmeyer 1392.
— Behandlung mit Prolan, Walinski 1656.
— Bestrahlung in Verbindung mit Teer, Daubresse-Morelle 1656.
— Butter bei, Grubb 1134.
— der Fingernägel, Spitzer 1313.
— der Nägel, Louste u. Lévy-Franckel 1606.
— Erythrodermia psoriatica?, Kerl 1315.
— exfoliierende Erythrodermie im Verlaufe einer, Nicolas, Pillon, Lebeuf u. Michel 1646.
— Glykämie bei, Barbaglia 1463.
— Heilung durch Thymusinjektionen, Liebner 1639.
— Höhensonnenreaktion bei, Frühwald 1601.
— Karzinome bei, Hahn 1530.
— Leukoderma, Reisz 1126.
— Manganbehandlung der, Richter 1796.
— mit Freibleiben der Haut an Atrophie durch Poliomyelitis, Haxthausen 1392.
— multilans, Stüting 1457.
*— postpsoriatische Depigmentationen, Beron 1161.
— Psorigallolbehandlung bei Tantscheff 1134.
— pustulosa, Fuhs 1351.
— Säure-Basengleichgewicht im Blute bei, Graf 1103.
— und Syphilis mit Arsenpigmentierung, Sibley 1261.
— Thymusbestrahlung der, 10jährige Erfahrung, Speierer 1414.
— und Chrysarobin, Pieltáin 1646.
*— und endokrines System, Stümpke 1427.
— — Ovarialfunktion, Beziehungen zwischen, Hoede 1464.
— — Syphilis II, Muskatblit 1756.
— universelle, Schmidt 1453.
— verrucosa et papillomatosa, Hinze u. Meriin 1042.
— vesiculosa et bullosa, Rasch 1389.
— vulgaris, Stickstoff- und Salzumsatz bei, Patkatjan 1904.
— — zur Pathologie, Mayr 1733.
*— zur Pathogenese der, Čajkovac 1429.
Psoriatiker, Verhalten gegenüber intrakutanen Einspritzungen kristalloider und kolloider Lösungen, Perutz u. Guttmann 1103.
Psychobiologischer Fragebogen, Hynie 1908.
Purpura anularis teleangiectodes, Oláh 1877.
— — — Way 1127.
*— — — u. Schambergsche Krankheit, Beziehungen, Selisky 1115.
— bei endokriner Störung, Cortella 1887.
— der unteren Extremitäten und Hämosiderin in der Haut, Schwarzmann 1578.
— Majocchii, Gottron 1534, 1731.
— maligne thrombopenische, Adelheim 1426.
— rheumatica atypica, Riehl jr. 1356.
Pyelographie, Erfahrungen über, Lehrnbecher 1367.
— intravenöse, Kidd 1547.
— Zwischenfälle bei, Rafin 1361.
Pyodermia chronica abscedens et suffodiens, Mrongovius 1293, 1680.
— — serpiginosa superficialis ulcerativa Schmidt 1453.
— vegetans, Hufschmitt 1318.
Pyodermie, Effloreszenzen, Ätiologie der, Kitchevatz 1609.
— im Säuglingsalter, Behandlung der, Ochsenius 1465.
Pyodermien im Kindesalter, Behandlung der, Loewy 1893.
— zur Frage der chronischen, Kogoj 1458.
Pyodermitis chronica, Haxthausen 1391.
— und Rolle der Streptokokkeninfektion für ihre Ätiologie, Nikolajewskaja u. Podwyssotzkaja 1417.
— vegetans, Gaté u. Giraud 1357.
— — Hallopeau, Lotte 1833.
Pyogene Infektionen der Haut, Bakteriophagie bei, Alderson 1502.
Pyurien, aseptische, Vintici u. Constatinescu 1676.

Quecksilber s. auch Syphilis 14.
Quaddelzeit, Fischer 1395.
Quarzlampe, analytische, v. Berde 1879.
Quinckesche Krankheit mit Purpura, Doyon 1880.

*Radiohörmuscheldermatitis, Fall von, Steiger-Kazal 1306.
Radium, Morphologisches und Kritisches zur Strahlenwirkung, Watjen 1130.
Ragweed-Dermatitis; Sensibilisierungs- und Desensibilisierungserscheinungen. Salzberger u. Wise 1105.

Digitized by Google

„Ragweed"-Pollen in den Vereinigten Staaten, Durham 1611.
Raynaudartige Affektion mit Morvanschen Panaritien, Fischer 1673.
Raynaudsche Krankheit, Istók 1638.
— — Petráček 1286.
— — beginnende, Haber 1126.
— — der basale Blutdruck bei, Stephens 1891.
— — Kalkablagerungen der Finger mit Akrozyanose, Weissenbach, Vignal u. Guillaumin 1039.
— — mit chronischer Arsenretention, Kraetzer 1426.
— — — paroxysmaler Hämoglobinurie, Bywater 1890.
— — Morphea im Nacken, Bory 1040.
— — Sklerodermiformer Zustand der Finger, Gougerot u. Meyer 991.
Recklinghausensche Krankheit, Carle 1880.
— — Pillon 1643.
— — Wucherpfennig 1455.
— — anatomische Formen der, Cailliau 1609.
— — anthropometrische Messungen bei, Srago 1505.
— — Beziehung der markhaltigen Nervenfasern der Retina, Gyger 1506.
— — mit Naevi anaemici, Frei 1673.
— — Therapie, Rihová u. Valentová 1074.
— — s. auch Fibroma molluscum, Neurinom.
Rekurrens- und Syphilisspirochäten, färberische Unterschiede zwischen, Sawada 1906.
*Resorzinidiosynkrasie, chemische Analyse der Hautüberempfindlichkeit bei, Nathan u. Stern 1471.
Retikulo-endotheliales System, experimentelle Hautinfektionen, Jessner u. Hoffmann 1460.
Rhabdomyoblastom der Haut, generalisiertes, Müller 1730.
Rhabdomyom der Zunge, Diss u. Roederer 1319.
Rheumatische Krankheiten, Behandlung, Zimmer 1462.
Rheumatismus bei einem Syphilitiker, gonorrhoischer, Gaté u. Giraud 1881.
Rhinophym, Diathermokoagulation bei, Bordier 1510.
— Liquor ferri sesquichlorati bei der operativen Behandlung, Wetschtomow 1267.
Rhinophyma durch Röntgenstrahlen geheilt, Ullmann 1349.
Rhinosklerom s. auch Sklerom.
*Rhinoskleromfälle, in Moskau beobachtete, Jordan 1820.
Rhusdermatitis, Rasch 1389.
Röntgenallgemeinbestrahlung mit kleinsten Strahlendosen, Fuhs 1108.
Röntgenapparate, Einfluß der Witterung auf die emittierten Dosen, Kémeri 1386.
Röntgenbestrahlte Haut, Histologie sensibilisierter, Bode u. Riecke 1109.
Röntgenbestrahlung von frischen Wunden, therapeutische, Freund 1108.
— — Hautkrankheiten, indirekte, Fuhs u. Konrad 1108.
Röntgenbetrieb des Dermatologen, Rationalisierung im, Brauer 1109.
Röntgendosierung bei Hautkrankheiten, Schulte 1398.
— in der Hautpraxis, Thedering 1398.
Röntgengeschwür, Transplantation bei, Wiedmann 1354.
Röntgenkastration, Anetodermie nach, Fischl 1313.
Röntgenoberflächentherapie, Bering 1108.
Röntgenschädigung der Fingerhaut, Rasch 1389.
— nach Epilation eines Kinderkopfes mit Schwermetallfilterung, Habermann 1422.
Röntgenschädigungen der männlichen Keimzelle und Nachkommenschaft, Loeffler 1110.
*Röntgenspätschäden der Haut, Behandlung, Uhlmann 1825.
*Röntgenstrahlen, Akne durch, Riebes 1093.
— bei Hautkrankheiten, Dosierung und Filterung, Galewsky u. Linser 1422.
— Einfluß auf die vasomotorischen Reflexe der Haut, Dombrowskij, 1417.
— Keimschädigungen durch, Pankow 1109.
— ultra-weiche, Meyer u. Saidman 1289.
— und Keimschädigung, Dunker 1649.
— Verhalten der weißen Blutkörperchen nach Bestrahlung mit, Böhm 1387.
— weiche, Kémeri 1386.
Röntgen-Suberythemdosen, mit bestrahlter Haut, histologische Untersuchungen an, Bertaccini 1888.
Röntgentherapie der Blepharitiden, Luzsa 1108.
— Herkunft der Entzündungszellen und ihre Bedeutung, Freund 1107.
Röntgenulkus, mit Diathermieschlinge geschält, Wucherpfennig 1455.
Röntgenulzerationen der Haut, Behandlung, Bruner 1650.
Röntgen- und Radiumstrahlen, Augenschutz bei, Hoffmann 1424.
Röntgenverbrennung 3. Grades, Eichhorn 1600.

Digitized by Google

Rollhaarzyste, Keining 1575.
Rosacea cum acne, Bang 1392.
— s. auch Acne rosacea.
Rote und infrarote Strahlen, Behandlung mit, Fraifeld 1840.
Rückfallfieber, Sugiwaka 1907.
— Einfluß der endokrinen Organe auf, Sukiwaka 1420.
— Glandula suprarenalis und, Sugiwaka 1907.
— Milz und, Sugiwaka 1707.
— s. auch Recurrens.
Rundzellensarkome des Unterschenkels, Buschke 1672.
Rush-Impfung und Heufieberbehandlung, Freeman 1395.

Sabouraud, R., das Werk, Pautrier 1708.
Säuglingsalter, Hautkrankheiten im, Leiner 1077.
Säure-Basengleichgewicht in der Dermatologie, Spillmann, Drouet u. Verain 1261.
Salan-Dermatitis, Doleschall 1638.
Salben, Salizylsäureresorption aus, Claussen 1396.
Salizylspiritus, Pigmentierung durch, Frühwald 1602.
Salz- und Wasserstoffwechsel, Bedeutung der Haut für, Geréb u. Laszló 1394.
Samenbläschen, auf die — beschränkte Amyloidablagerungen, Lubarsch 1053.
Samenblase, Katheterisierung der Ductus ejaculatorii, Subotzky 1798.
— Sarkom der, mit Gehirnmetastasen und Samenblasenkarzinom, Junghanns 1805.
— zur Pathologie der, Kurosawa 1366.
Samenblasenentzündung, Ätiologie, Diagnose und Behandlung, Harnett 1802.
Samenblasenerkrankungen, Katheterisation des Ductus ejaculatorius zwecks Diagnose und Therapie, Ssubotzkij 1044.
Samenblasen s. auch Gonorrhoe.
Samendrüsen, Pathogenese der Entzündung auf Grund anatomisch-histologischer und röntgenologischer Untersuchung, Saigraew 1703.
Sarcoma endotheliale der Haut, Chiale 1888.
— Kaposi, Höhlenbildung durch Verflüssigung beim, Nardelli 1887.
Sarcomatosis Kaposi, neuer Fall, Vigne 1882.
— — Übertragung auf den Hahn, Vigne 1881.
Sarkoid Boeck, Lieber 1035.
— Boecksches, flächenhaftes, Blumenthal 1795.
— Darier-Roussy, Urbach 1354.
Sarkoid, fibröses vom Typus Gougerot-Desaux, Ustinowskij 1044.
— Lymphogranuloma Schaumann, benignes, Barber 1260.
— ungewöhnliche Form, Barber 1259.
Sarkoide am Thorax und Arm, Spillmann u. Watrin 1358.
— an Armen und Rumpf, Pautrier u. Woringer 1641.
*— der Haut, zur Kenntnis der, Puhr 1815.
*— zur Klinik der, Liebner 1744.
Sarkom, Nebenführer 1635.
— der Portio vaginalis, primäres, Scharf 1369.
— — Scheide mit Metastasen in den Lungen, Dugge 1585.
— Melanosarkom, Istók 1879.
— Spontanübertragung von Mutter auf Fötus, Weber, Schwarz und Hellenschmied 1508.
Sarkome des Unterschenkels, Buschke 1672.
Scabies, Behandlung, Ritter 1681.
— Katzen-, Matras 1493.
— norvegica, Dowling 1259.
— — Pautrier u. Diss 1319.
— s. auch Katzenräude.
— Peruscabin bei, Nielsen 1391.
— s. auch Krätze.
Sclerema neonatorum, Condon 1263.
Scleroderma, Böhm 1638.
Sclerodermia circumscripta, Balban 1349.
— — faciei et Sclerodactylia, Matras 1316.
— — in Rückbildung, Musger 1496.
— — und Sclerofaszie, Hopf 1575.
— diffusa, Musger 1495.
— — Sklerodaktylie, Raynaudsche Krankheit, Carlson 1456.
Sclerodermie, Carlson 1457.
— s. auch Sklerodermie.
— en bandes, Carlson 1456.
— — bande, Hofmann 1829.
— — — der Stirn, Richter 1536.
— — bandes, en coup de sabre, Carlson 1457.
— — — und en plaques, Brünauer 1492.
— — plaques und Lichen planus, Fessler 1349.
— — plaque, pluriglanduläre Opotherapie bei, Roederer 1041.
— mit Hautatrophie und Pigmentierung, Carlson 1456.
— s. auch Morphaea.
— streifenförmige, Hansen 1392.
— und Erythromelie, Griveaud 1356.
*Schambergsche Krankheit, Beziehungen zur Purpura anularis teleangiectodes, Selisky 1115.

Digitized by Google

Scharlach, Beziehungen der hämolytischen Streptokokken zum, Gurwitz 1709.
— Streptokokkenätiologie, Linden 1510.
— s. auch Scarlatina.
Scheide, Fremdkörper in, Gutman 1807.
— — der kindlichen, Offergeld 1368.
Scheidenkatarrh, unspezifischer, Behandlung, Stümer 1368.
Scheidensekret, Schröder 1806.
Scheidenverschlusse, Menstrualblutstauungen bei angeborenen, Schneider 1079.
Schilddrüse, Grundumsatz und Hautkrankheiten, Pieltain u. Puyon 1677.
Schizosaccharomyces hominis, Untersuchungen über, Kadisch 1579.
Schizosaccharomykose, Biberstein u. Epstein 1498.
— Lilienstein 1529.
Schlammbehandlung von Männern per Rektum, Barschansky 1798.
Schönheitsmittel, moderne, Mackenna 1841.
Schweinerotlaufbazillus, zur Morphologie des, Trawinski 1610.
Schweißabsonderung bei einigen Hautleiden, Ferrari 1885.
Schweißdrüsennaevi, Geiger 1758.
Schwefel in statu nascendi, therapeutische Versuche, Katz 1908.
Schwefelsalbenanwendung, Sulfatgehalt und Transmineralisationsvorgänge im Blut nach, Moncorps u. Bohnstedt 1813.
Schwefel, Selen und Tellur, Biochemie und Therapie, Kabelik 1076.
Schwielen an beiden Händen, symmetrische, Wolf 1493.
— durch berufliche und sportliche Betätigung, Musger 1350.
Seborrhoisch erkrankte Kopfhaut, Bakterienflora der, Schneider 1892.
Sebocystomatosis, Arzt 1314.
Sensibilisierung und Desensibilisierung in der Dermatologie, de Medina u. Rodriguez 1679.
Sensiometrie der Haut, Saidman 1320.
Seuchen, die, Collier 1649.
Sexologie in Berlin, Studien der, Hynie 1286.
Sexualhormon, männliches, Freud, de Jongh, Laqueuer u. Münch 1582.
— — Stand der Erfassung, Loewe u. Voss 1364.
Sexualreform, Kongreß für, 1770.
Sexuologie in Berlin, Studium der, Hynie 1708.
Silberpräparat, ist Auswahl eines bestimmten Silberpräparats von Bedeutung für Heilungsdauer und Verlauf des Trippers? Bruck, Buschke, Galewsky u. Meirowsky 984.
Skleren, blaue, Müller 1099.
Sklerem (Sklerödem Buschke), das benigne aponeurotische, Audry u. Gadrat 1291.
Sklerodaktylie, Istók 1640.
— mit Monozytose und „Botryomykome", Peyri u. Cardenal 1040.
— — Raynaudschem Symptomenkomplex, Petges, Lecoulant u. Delas 1038.
— ohne Befallensein der Hände, Lévy u. Zorn 1038.
Sklerodermia circumscripta incipiens, Bruhns 1535.
— universalis, Behandlung mit Insulin, Michaëlis 1421.
Sklerodermie, Fischl 1493.
— Acrodermatitis chronica atrophicans, Freund 1534.
— bei einem 3jährigen Kinde, Knyzoviczky 1509.
— — — 11jähr. Knaben, Flesch 1509.
— chirurgische Behandlung durch Eingriffe am Sympathikus, Leriche u. Fontaine 1041.
— der Hände im atrophischen Stadium, Buschke 1257.
— — oberen Extremitäten, des Nackens und Gesichts, Glasser u. Lanzenberg 1059.
— Dermatitis chronica atrophicans und Anetodermie, Beziehungen, Pautrier 1040.
— des behaarten Kopfes, Hemiatrophia facialis progressiva mit, Bory 1038.
— 3 Fälle von, Böhm 1879.
— en bande mit „white spot disease", Payenneville u. Cailliau 1040.
— — plaques, Gaté u. Michel 1643.
— — — en gouttes und in punktierter Form, Gougerot, Carteaud u. Weil 1837.
— fleckförmige, generalisierte, Gottron 1534.
— Grundumsatz bei, Pautrier u. Brusset 1041.
— 103 Fälle von, O'Leary 1685.
— in multiplen Plaques, Pautrier 1039.
— Melanodermie und Kalkablagerungen mit Atrophie der Haut, Lortat-Jacob, Fernet u. Bureau 1039.
— mit Atrophia cutis, Carlson 1457.
— — Dermatitis chronica atrophicans, Maire u. Woringer 1036.
— — Pankreasfermenten geheilte, Sellei 1877.
— — Telangiektasien und Verstümmelungen der Finger, Hufschmitt 1641.
— nach totaler Hysterektomie, Petges u. Roche 1040.
— ödematöse, Galewsky 1540.

Digitized by Google

Sklerodermie, Pankreaspräparate bei, Sellei 1638.
— pathologische Anatomie, Pautrier u. Lévy 1041.
— progressive im Gesicht und Sklerodermie en plaques am Rumpf, Gaté, Giraud u. Linard 1881.
— und Dermatitis chronica atrophicans, Kapillaroskopie der, Pautrier u. Ullmo 1036.
— — Hautatrophien, Kalzämie bei, Pautrier u. Zorn 1041.
— — Sklerodaktylie, Balban 1317.
— universelle, Samek 1126.
— Veränderungen in den sympathischen Ganglien bei, Leriche u. Fontaine 1041.
— zwei Fälle progressiver, Differenzialdiagnose mit Lepra, Hudelo u. Rabut 1039.
— vier Fälle, Hufschmitt 1039.
Sklerodermien des Säuglings, fälschliche, Diss u. Woringer 1040.
— partielle, Hudelo u. Rabut 1040.
— über, Dubreuilh 1039.
— — 1038.
Sklerödem, Gottron 1535.
— histologische Befunde bei, Freund 989.
Sklero-Poikilodermie, zwei Fälle, Jaffé 1498.
Sklerosierung, venöse, Lösungen zur, Barber 1890.
Skrotalemphysem nach Nierenoperationen, Schüller 1799.
Société Française de Dermatologie et de Syphiligraphie 1842.
Sommerprurigo, Hyperkeratosis palmaris et plantaris, Fleischmann 1830.
Sommersprossen, Entfernung mit dem Nadelbrenner, Sellei u. Schwarz 1388.
Spermatiden und Spermatidenriesenzellen im menschlichen Hoden, mehrkernige, di Biasi 1366.
Spezialärzte, Therapie der Wiener, Fellner 1549.
Spirochaete pallida, Sp. pallidula und Sp. cuniculi, färberische Unterschiede zwischen, Yamamoto 1072.
*Spirozid bei Pemphigus vulgaris und vegetans, Oppenheim 1855.
Spitze Kondylome am Penis, Beziehungen zum Peniskarzinom, Loewenstein 1674.
Sprue, ein Fall? Selbstbeobachtung, Nunez 1468.
Spülungen nach Janet, Technik der, Bragin 1906.
Staphylokokkenkrankheiten, Zirkonium- und Zinnsalze gegen, Boas 1391.
Stauungsniere, Wasserversuch bei der, Leberman 1760.
Steinbildung in einem posttraumatisch entstandenen Pseudodivertikel der Harnröhre, Eckhardt 1768.
Steinerkrankung, Anurie bei, Ducastaing 1884.
Steinkohle, Dermatose durch, Kistiakowsky 1291.
Steinkohlenteer, flüchtige Portion, Shibata 1073.
Steinkohlenteerpech, Veränderungen in einigen Organen, Shibata 1420.
Steinkohlenteer, Wirkung auf die Bindehaut, Shibata 1419.
Sterilität, Beseitigung der männlichen, nach doppelseitiger Epididymitis, Stutzin 1053.
Stoffwechselstörungen des Bindegewebes, Studium der, Pautrier 1040.
Stoffwechseluntersuchungen bei Hautkrankheiten, Temesvary 1386.
Stomatitis gangraenosa, noma-ähnliche idiopathische, Roedelius u. Steyer 1267.
Strahlen s. auch Röntgenstrahlen.
Strahlenbehandlung bei Hautkrankheiten, Indikationen und Methodik, Uhlmann 1735.
Strahlendosierung mit der Sabouraud-Noiré-Tablette, Schreus 1422.
Strahlenforschung, Ergebnisse der medizinischen, Holfelder u. Holthusen 997.
Strahlen-Wärmereaktion der Haut, Keller 1106.
Streptokokken auf normaler Haut, Jordan 1460.
Striae atrophicae, Wirz 1460.
— — Zieler 1734.
Striktur s. auch Harnröhre.
Strikturen, Blutreststickstoff bei, Thévenot u. Verrière 1883.
Strontiumsalz, organisches, Ciambellotti 1885, 1887.
*Sulfoform in der Behandlung von Hautkrankheiten, Rock 1694.
Sycosis s. Bartflechte.
*— seborrhoica chronica, Sellei 1438.
— simplex-Versuch mit Urandil, Bezecny 1125.
*— Behandlung der, Prosser White 1873.
— — mit Choleval, de Mienicki u. de Sawicki 1421.
Syringocystadenom, Hirschbüchler 1351.
— Richter 988.
Syringom des Gesichts und der Schulter, histologische Verschiedenheit, Weidmann u. Besançon 1503.

Digitized by Google

Syringomyelie, Frühwald 1600.
— John 1602.
— Schmidt 1454.
— und Ulcera tropica, Grütz 1450.
Syringozystadenom, Haxthausen 1392.
— Keining 1575.
— Hartmann 1455.

Syphilis

1. Allgemeines

Allergie der Haut bei Syphilis, Grzybowski 1579.
Behandlung der Syphilis im 16. Jahrhundert, Kirschberg 1360.
Bergarbeiter, Haut- und Geschlechtskrankheiten bei, Pusyrewskij 1706.
Blutgruppe und Syphilis, Poehlmann 1713.
Endemische Syphilis in Europa und speziell in Bulgarien, Beron 1514.
Eskimos und Tschuktschen am Behringsmeer, Syphilis von, Gudelis 1705.
Franzosenkrankheit, das erste in Lyon über — gedruckte Buch, Lacassagne 1358.
Frauen, Syphilis unter den, Lewina 1705.
Generalisierung der Lues und Ausscheidung der Spirochäten, Buschke u. Jacobsohn 997.
Gewebsübertragungen für die Diagnose der Heilung der Syphilis, Greenbaum 1739.
Hämatogene und lymphogene Verbreitungswege der Syphilis, Sarbó 1550.
Hautreaktion bei Syphilis, Stern 1005.
Haut- und venerische Erkrankungen unter den Kindern und Halbwüchslingen, Palees 1705.
Immunität bei Syphilis, Buschke 997.
Infektionsquellen der Syphilis im städtischen Milieu, Bénech 1882.
Internationale Zusammenarbeit bei Erforschung der Syphilis, Stokes 1503.
Kinder, Syphilis der, Irosolimtschik 1706.
Konstitution und Syphilis, Königstein u. Wertheim 997.
Kutireaktion bei Lues, Planner 998.
Leukozytenreaktion der Syphilis, eheliche und kongenitale Syphilis, Gouin, Bienvenue, Daoulas u. Perès 1838.
Mordowschen Kreise, Syphilis im, Krüger u. Popoff 1706.
Nagelwachstum, Hemmung bei einer Heredität-Syphilitischen, Milian 1834.
Nanismus, syphilitischer, Rossijskij 1418.
Neger der Mississippigegend, Vorkommen der Syphilis bei, Carley u. Wenger 1712.
Pathologische Anatomie der Syphilis, Benda 997.

Syphilis

*Schöuleins Anschauungen über die Lustseuche in seiner Würzburger Zeit, Seckendorf 1594.
Syphilis auf dem Lande, Häufigkeit, Ritter 1808.
Syphilisdiagnose, fehlerhafte, Zieler 1735.
Syphilis ohne Schanker, Milian 1712.
— — — Morel 1000.
— und Gonorrhoefrage in den Vereinigten Staaten, Parran u. Usilton 1543.
— — Trauma, Michael 997.
Taschkent, Syphilis unter der Bevölkerung, Semenow u. Baglikowa 1705.
Trauma, Lues und, Urbach 1000.
Traumatische Syphilis, Oretschkin u. Besproswannaja 1550.
Tschetschenien, Syphilis und Hautkrankheiten in, Ryss u. Dawidjantz 1706.
Verbreitungswege der Syphilis im Organismus, Sarbó 1550.

2. Ätiologie der Syphilis

Entwicklungsgang der Spirochaete pallida, pertenuis und cuniculi, Levaditi u. Li Yuan Po 1736.
Gummen und abnorme Formen der Spirochäten, Syphilitisches Ultravirus, Levaditi 1736.
— — — — — Treponemen. Syphilitisches Ultravirus, Manouelian 1737.
Pallidastämme, immunologische Abgrenzung, Plaut u. Kassowitz 1812.
Pallidastamm, reine, Krantz 1812.
Spir. pallida, Agglutination durch Serum eines syphilitischen Kaninchens, Gurewitsch u. Timochin 1418.
— — Schaudinn, nebst Bemerkungen über den Entwicklungskreis der Spirochäten, Meirowsky 1297.
— — zum 25. Jahrestag der Entdeckung der, Schuberg u. Schlossberger 1553.
Spirochäten nach Keil, Vereinfachung des färberischen Nachweises, Leyberg 1553.
Syphiliserreger, Entwicklungsstadien im Blute des Menschen und Versuchstiere, Roukavischnikoff 1004.
Treponema pallidum Aristowsky-Hoeltzer. Pathogene und antigene Fähigkeit, Bessemans u. de Geest 1298.
Trypanosomen- und Spirochäteninfektionen, Joseph 997.

3. Experimentelle Syphilis

Arsenfestigkeit der Spirochäten bei experimenteller Rattenbißfestigkeit, Okawa 1073.

Digitized by Google

Syphilis

Auge, Wirkung des Salvarsans bei Instillation in das spirochäteninfizierte, Takatsu 1420.
Augeninfektion beim Kaninchen durch Spirochaeta cuniculi, Klarenbeck 1737.
Auswahltropismus der Spirochaeta pallida bei symptomloser Syphilis der Mäuse, Finkelstein u. Gurewitsch 1704.
Blutserum-Flockung bei der experimentellen Kaninchensyphilis, Prunell 1740.
Chininfestigkeit des Syphilisspirochäten (Nicholsstamm), Schereschewsky 1738.
Experimentelle Syphilisforschung, neue Ergebnisse, Bergel 1793.
Fehlschlag der Impfung bei Kaninchen, Kolmer u. Rule 1545.
Goldbehandlung der Spirochätosen, Feldt 1538.
Humor aqueus bei der experimentellen Kaninchensyphilis, Bessemans, van Canneyt u. Vincke 1738.
Impfsyphilis, Einfluß der Kaninchenrasse auf die, Tani, Kakishita u. Saito 1737.
Infektion der Genitalschleimhaut von Kaninchenweibchen durch Hodenpassagevirus, Bronstein u. Bukina 1417.
Kahnsche Reaktion für die Serumdiagnostik der experimentellen Kaninchensyphilis, Verwertbarkeit der, Taishin Saito 1740.
Kaninchensyphilis, Allgemeinbefinden des Kaninchens bei experimenteller, Greenbaum 1544.
Liquor bei experimenteller Syphilis der Kaninchen, Finkelstein, Pankow u. Segal 1704.
Luetin, aus syphilitischem Hodenextrakt von Kaninchen, Kolmer, Tuft u. Rule 1545.
Meerschweinchensyphilis, Tani, Kakishita u. Saito 1738.
Nervenfasern des Hodens und des Hodensacks bei experimenteller Kaninchensyphilis, Tamura u. Nakanishi 1420.
Primäraffekt bei der weißen Maus, übertragbarer, Bessemans u. de Potter 1737.
Rückfallfieber, Einfluß auf die experimentelle somatische Syphilis, Rubinstein 1738.
Spirochätengehalt der Kornea nach subskrotaler Syphilisimpfung, Ino 1004.
— — weißen Maus, Königsberg u. Fried 1704.

Syphilis

Treponema pallidum und Treponema cuniculi, Differentialdiagnose durch Erzeugung primärer Augenläsionen, Bessemans u. van Ganneyt 1004.
Vaginale symptomlose Syphilisinfektion des Kaninchens, Albrecht 1004.
Wertbestimmung antisyphilitischer Mittel an mit Spirillum minus infizierten Tieren, Frazer 1801.
Zentralnervensystem, experimentelle Syphilis des, Perkel, Israelson, Bojewskaja u. Oretschkin 1734.

4. Serologie der Syphilis, Liquor, Luetin

Ablesung der serodiagnostischen Trübungsreaktion, Herxheimer 1006.
Aufhellungsreaktion Meinickes gegenüber der WR, Devoto 1887.
Autoantigen des Serums, Sciarra 1553.
Blutuntersuchungen in einem Gefängnis, Laurentier 1608.
Blut-WR, 2500 Reaktionen, Murdock u. Hall 1130.
Citocholreaktion Sachs und Witewsky, Finkelstein u. Aristowa 1043.
— und Kälte-Wassermann, Sachs u. Witebsky 1323.
Crisis haemoclasica bei Syphilis, Pisacane 1885.
Einmalige serologische Reaktionen, Notwendigkeit kritischer, Hoffmann 1739.
Eiweiß- und spezifische Flockungsreaktionen, kolloidchemische Grundlagen, Pauli 1322.
Fällungsreaktionen bei Syphilis, praktischer Wert, Korostelew u. Orloff 1044.
Flockungsreaktionen, Sachs 998.
*Flockungs- und Klärungsreaktionen, Notwendigkeit der Ergänzung der WR durch, Meinicke 1564.
Gehirnextrakt, makroskopische Objektträgerreaktion auf Syphilis mit, Israelson 1726.
Goldsolreaktion des Liquor cerebrospinalis mit elektropositivem Hydrosol, Marchionini u. Ottenstein 1501.
Guttadiaphot, Brauchbarkeit des, Kretz u. Paula 1323.
— Diagnose der tertiären und latenten Lues mit, Winkler 1006.
— in der Dermatologie, Parl 1104.
Hämolytische Schnellreaktion mit aktivem Serum, Kadisch 1322.
Hintonsche Cholesterolreaktion bei Syphilis, Daubolt u. Härne 1830.

Digitized by Google

Syphilis

Isohämoagglutination des Blutes als Faktor für die Pathologie der Syphilis, Althausen u. Feigin 1905.
Kahn-Reaktion, klinische Bedeutung, Davenport 1739.
— — der praktische Wert, Sarchi, Wischnjak u. Feigin 1679.
Klärungsreaktion auf Syphilis, Meinicke 1006.
*— — — (MKR), Meinicke 1448.
— von Meinicke, Frankovic 1421.
— — — Marquardt 1006.
*Komplementbindung bei Gonorrhoebeilung, wie weit verwendbar?, v. Heiner 1308.
Krankenanstalten, sollen in — von allen Patienten Seroreaktionen angestellt werden?, Zimmermann 1370.
Leitsätze der Hygiene-Organisation des Völkerbundes zur serologischen Syphilisdiagnose, 1714.
Leukozytäre Reaktion durch Einspritzung irgend welchen Blutes oder antisyphilitischer Medikamente, Gouin, Bienvenue, Daoulas u. Peres 1289.
— — — Sympathikus-Röntgenbestrahlung als neue Syphilisreaktion, Gouin, Bienvenue u. Daoulas 1291.
Liquorbefund bei Syphilitischen mit sekundären Hauterscheinungen, Lohberger 1006.
*Lumbalpunktion mit dünner Nadel, macht die ambulante die Subokzipitalpunktion entbehrlich?, Dreyfus, Eicke, Hauptmann, Hoffmann u. Mulzer 1632.
— mittels Kapillarnadel, ambulante, Eicke 1554.
*Mäusesyphilis, experimentelle, Lenartowicz 1515.
Mastix-Lumbotest-Reaktion, Bedeutung für die Neurolues, Emanuel u. Rosenfeld 1554.
— bei Nervenlues, Emanuel u. Rosenfeld 1323.
MKR im Vergleich mit WR und MTR, Müller u. Rottmann 1695.
MBR und MKR, technische Einzelheiten, Sainz de Aja u. Calvin, N. 1677.
Meinicke-Klärungs-Reaktion, Reichel 1553.
— in der Praxis, Leusden 1554.
Meinicke-Trübungs-Reaktion nach K. Herxheimer, Modifikation der, Hermann 1098.
Melczersche Mikroreaktion für die Spinalflüssigkeit, Korol 1906.
Müller-Ballungs-Reaktion, Reichel 1554.
— im Liquor, Reichel 1554.

Syphilis

Müller-Ballungs-Reaktion und Meinickesche Klärungsreaktion, Demanche 1739.
Okzipitalpunktion, zur Frage der, Arjeff 1006.
Prostituierte, Methoden zur Serodiagnose, Calderone 1885.
Röntgenbestrahlung des Sympathikus bei Hauterscheinungen der Syphilis, Gouin, Bienvenue u. Daoulas 1320.
Schnellreaktion, hämolytische, mit aktivem Serum, Kadisch 1006.
Serodiagnose der Lues, klinische Bedeutung, Blumenthal u. Mallinckrodt-Haupt, A. v. 998.
— nach Sormani, Jaskolko u. Pankowa 1045.
Serologische Praxis, einige Resultate, Poljakow 1045.
— Untersuchungen in den Entbindungsanstalten von Toulouse, Laurentier 1608.
— Luesnachweis, vergleichende Untersuchungen, Krah 1298.
Spinalpunktion, Kopfschmerzen nach, Nelson 1762.
*Spirochätenextrakt als Antigen zur WR in Blut und Liquor, Marquardt 1591.
Subokzipitalreaktion, Meßverfahren am Lebenden, Keyl 1554.
Syphilimetrie nach Vernes mit Hilfe des Zeißschen Stufenphotometers, Brill 1759.
Syphilisreaktion, Theorie und Praxis, Wichels, Hürthle u. Maley 1553.
Vernessche Fällungs- und die WR, vergleichende Untersuchungen über, Schawerdow, Paliaschwili u. Tkeschelawili 1005.
WR bei Malaria, Cherefeddin 1739.
— experimentell erzeugte, Kroó, Schulze u. v. Jancsó 1738.
— in der medizinischen Praxis, Schwers 1676.
— Karbolantigen, Latko 1706.
— mit Blutkoagula, Kondratjewa 1419.
— nach Dermatitis und Gelbsucht durch Arsphenamin, Cannon 1130.
— paradoxe Schwankungen. Ogliastri 1005.
— Problem der unbeeinflußbaren positiven, Schulmann u. Lévy 1292.
— Provokation der, Somogyi 1386.
— Theorie und Methodik, Müller u. Brandt 998.
Zirkulation des Wismuts im Organismus, Levaditi, Manin u. Howard 1009.
Zisternenpunktion, Markus 1904.
— Technik der, Gorriz u. de Arcanite 1647.
Zitocholreaktion von Sachs u. Witebsky, Finkelstein u. Aristow 1740.

Digitized by Google

5. Primäre Syphilis am Genitale und Reinfektion

Follikularsklerose, Hirschbüchler 1350.
Portio, primäre Syphilis der, Stookey 1762.
Primäraffekt als Eintrittspforte einer Streptokokkensepsis, Boss u. Delbanco 1666.
Primärsklerose, multiple, Dolleschall 1033.
Reinfectio syphilitica, Fall von, Wyshnepolskij 1045.
Reinfektion, Superinfektion bei Lues, Buschke u. Peiser 997.
Reinokulation, syphilitische, Lortat-Jacob, Roberti u. Poumeau-Delille 1290.
Riesenschanker mit positiver Luetinreaktion, Konrad 1355.
*Syphilitische Superinfektion, Fall von, Freund 1272.
Urethra, Primäraffekt in der — und seltener Verlauf von Condylomata acuminata, Rodin 1768.
Ulcus mixtum, Milian 1046.
Zirkumzision bei Primäraffekten der männlichen Genitalien, Rauschkolb 1503.

6. Extragenitale Syphilisinfektion

Arm, Primärsklerose am rechten Arm, Doleschall 999.
Außergeschlechtliche Syphilis, Bogdanskij 1043.
Berufsinfektionen mit Syphilis, Jacobsohn u. Curth 1549.
Extragenitale Syphilisinfektion, Rille 1236.
Gaumenbogen, Schanker des vorderen, Rebattu, Gaté, Charachon u. Giraud 1644.
Kopfhaut, Primäraffekt an der behaarten Kopfhaut, Simowa 999.
Mamillarsklerose und luetisches Exanthem, Weinberger 1830.
Medizinisches Personal, professionelle Syphilis des, Kusnetzow 1000.
Mundlippen, Primäraffekt an den, Rabinovitsch 1000.
Oberes Lid, syphilitische Sklerose, Lindström 1044.
Oberlippe, Primäraffekt der, Loewenstein 1535.
Rachen, Primäraffekt im, de la Puerta 1678.
Riesenschanker am Abdomen, Blum u. Bralez 1607.

Schanker, akzidentelle, Lepinay 1580.
-- am Daumen und Primäraffekte am Glied, Gaté u. Giraud 1646.
Zahnfleisch, Primäraffekt am, Kotarowa 1000.

7. Sekundäre und tertiäre Syphilis der Haut und der Schleimhäute

Allergische Reaktionen bei maligner Syphilis, Follmann 1359.
Diphtherische und syphilitische Infektion des Rachens, gleichzeitige, Woodcoock 1809.
Erstlingsexanthem, atypisches luetisches, Fessler 1314.
Erythema exsudativum multiforme, Transformation in Lues, Weinberger 1126.
— multiforme im Verlauf sekundärer Syphilis, Lebeuf 1643.
— tertiarium, Fall von, Sucharew u. Neumann 1680.
Gruppiertes Spätsyphilid, Buschke 1672.
Gumma am Ohr. Fremdkörper im Gehörgang, Werther 1541.
— — Unterkiefer, Richter 1673.
— der Brust, Frühwald 1602.
— — hinteren Rachenwand, Sossinka 1602.
— des Gesichts, Spät 1126.
— — Penis, Beisken 1457.
— nasi, Fleischmann 1126.
— palati, Gerö 1126.
Gummata des Gesichts, Doctor 1098.
Gummöses Syphilid nach 30 Jahren, Meineke 1389.
— Ulkus der Wangenschleimhaut, histologisch Lymphadenom gleichend, Milian, Périn u. Michaux 1833.
Hämorrhagische maligne Syphilis, Scomazzoni 1889.
Handfläche, tertiäre Syphilis der, Pautrier 1642.
Herxheimersche Reaktion, Bizzozero 1290.
Highmorshöhle, Gumma der, Hauck 1809.
Kleinpapulöses Exanthem, gruppiert, Bruhns 987.
Kopf, verkannte Syphilis des behaarten, Löhe 999.
Korymbiforme, tertiäre Syphilide des behaarten Kopfes, Sabouraud 1551.
Korymbiformes papulöses Syphilid, Rentzsch 1599.
— Syphilid, Sossinka 1602.
Leukomelanodermie der Sekundärperiode, Hufschmitt 1641.

Digitized by Google

Syphilis

Lingua plicata (gyrata) syphilitica, Petráček 1074.
Lues framboësiformis, Loewenstein 1535.
— ulcerosa, Nebenführer 1878.
— III, Meyer 1577.
— III mit Raynaudschen Symptomen, Reiss 1068.
— II, Spätformen, Reisz 1126.
— II und Golddermatitis, Langer 1070.
Maligne Syphilis der Haut und Schleimhäute, Nicolas, Lebeuf u. Michel 1645.
Mikropapulöse Syphilide häufiger in der Nachkriegszeit als in der Vorkriegszeit, Zarewsky 1712.
Nase, frühzeitige tertiäre Syphilis der, Glasser u. Zorn 1642.
Penis, Gummata des, Buschke 1795.
Pigmentierungen der Schleimhaut bei einer Syphilitischen, Gougerot u. Burnier 1837.
Pustulös-varioliformes Exanthem, Matras 1355.
Roseola tertiaria, Fall von, Rosdin 1706.
Rupia syphilitica, Tuberkulose und Lupus erythematodes, Fasal 1355.
Seborrhoische und psoriasiforme Papeln, Hirschbüchler 1493.
Sekundär syphilitische Erscheinungen, vegetative Änderungen im Hautorgan und ihre Bedeutung für Entstehung, Müller u. Delbanco 1809.
Sekundäre Syphilis mit verzögerter Roseola, Gaté u. Giraud 1642.
Serpiginöses Syphilid mit sich ergebender juristischer Frage, Münsterer 1413.
Spätformen am Genitale nach intensiver antiluetischer Behandlung, Dufke 1125.
— im Gesicht, luetische, Dufke 1125.
Syphilis gummosa, Fröhlich 1879.
— — Vámos 1640.
— — ulcerosa, Németh 1034.
— — — Seemann 1034.
— maculo-papulosa, Fröhlich 1636.
— maligna, neue Erklärung, Wile, Wieder u. Warthin 1128.
— — praecox, Milian 1833, 1834.
— oder Tuberkulose, Boyksen 1296.
— papulosa annularis, György 1637.
— — ulcero-gummosa, Laubál 1636.
— transitionalis, Fröhlich 1636.
— — György 1640.
— tuberosa serpiginosa, Fröhlich 1879.
— ulcero-gummosa, Fröhlich 1638.
— und Karzinom der Zunge, Zusammenvorkommen, Belote 1736.

Syphilis

Tertiäre Affektion, eigentümliche, Haxthausen 1389.
— Syphilide im Gesicht bei einer Tabikerin, Nicolas, Lebeuf u. Michel 1881.
— Syphilis des Gesichts, Nicolas, Lebeuf u. Michel 1880.
— — palmaris mit progressiver Paralyse, Glasser 1319.
Tertiär-luetische Narben, ähnlich „Alopecie cicatricielle", Bruhns 1673.
Tonsillitis papulosa, luetische, Werther 1539.
Traumatische Syphilis der Haut, Simon u. Coignerai 1836.
Tuberkuloides sekundär-luetisches Exanthem, Reiss 1795.
Tubero-serpiginöses Syphilid an Nase und Ellbogen, Richter 1673.
Tubero-ulzeröses Syphilid in Nasenplastik wegen Sattelnase, Richter 1257.
Varizelliformes Syphilid, Fouquet 1833.
Verfehlte Syphilisdiagnose, Herxheimer 1296.
Zirzinäres syphilitisches Erythem, Photinos 1834.

8. Syphilis des Bewegungsapparates

Diffuses Syphilom des Unterkiefers, Chompret u. Dechaume 1605.
Knochensyphilis mit Berücksichtigung der Wirbelsyphilis, Gladisch 1810.
— zwei schwierig zu diagnostizierende Fälle von, Rotolo 1886.
Nekrose am harten Gaumen nach Novocain-Adrenalininjektion, Loewenstein 987.
Nodositas juxtaarticularis, Berson u. Klebanoff 1706.
— — Welti 1733.
— — neben serpiginösem Syphilid, Fuhs 1350.
Osteomyelitis luetica des Femur, Richter 1536.
Periostitis des Radius, gummöse, Nicolas, J. u. Desforges 1881.
Periostales Gumma des Unterkiefers, Löhe 1535.
Schädelgummen mit negativem Wassermann bei zwei Familienmitgliedern, Frei 987.
Spontanfraktur des Unterkiefers, luetische, Löhe 1535.
Syphilisbedingte Störungen im endokrinen System und Knochenveränderungen, Ghislanzoni 1889.

Digitized by Google

9. Syphilis des Nervensystems und der Sinnesorgane

Behandlung der Syphilis des Zentralnervensystems, Reese 1324.
Blitzartige Schmerzen, Behandlung, Milian 1605.
Cerebrum, interessanter Fall von Lues des, Papp 1002.
Dispansärbehandlung der Neuroluetiker, Malykin 1044.
Fazialislähmungen bei frischer unbehandelter Syphilis, Trezebinski 1001.
Fieberbehandlung der tabischen Sehnervenerkrankung, Hessberg 1325.
*Gehirnblutung in juvenilem Alter auf luetischer Grundlage, Strausz 1063.
Gehirngumma, D'Aunoy, Friedrichs u. Zoellner 1544.
Gehirnspirochäten und Metaluesproblem, Georgi 1005.
Gehörorgan, Lues des, Güttich 1809.
Hirnsyphilis, zwei besondere Fälle, Gelbjerg-Hansen 1390.
Keratitis, interstitielle, Behandlung mit Wismut, Wright u. Perlman 1544.
Malariabehandlung der progressiven Paralyse an der Salpêtrière, Guillain u. Péron 1046.
Malum perforans plantare, Behandlung mit ultravioletten Bestrahlungen, Louste u. Juster 994.
Meningitis serosa luica, Artom 1888.
Metalues, Nachweis spezifischer Antikörper bei, Steinfeld 1764.
Nervensyphilis, Behandlung, Foster 1129.
— zur Differenzierung der anatomisch-biologischen Eigenschaften, Targowla 1764.
Nervöse Nebenerscheinungen der frischen Syphilis, Artom 1887.
Neurolues, Entstehung, Grschebin 1499.
Ophthalmoplegia interna bei 6jährigem Knaben, Hofmann 1124.
Paralyse, progressive, Behandlung, Sézary u. Barbé 995.
— — s. auch Syphilis 17.
Polyneuritis syphilitica, Boas 1389.
Syphilis des Auges beim Kaninchen, Klinik und Histologie der experimentellen, Archangelski 1906.
Tabes bei einem Araber, Sézary u. Mamou 1837.
— dorsalis, organisches Strontiumsalz bei, Ciambellotti 1888.
— — Spontanfrakturen bei, Löhe u. Nitschke 1501.
Tabesfuß, Gaté u. Giraud 1644.
Tabische Arthropatie der Hüfte, Durand 1643.

Taboparalyse, Malariabehandlung, Geburt, Glas 1003.
Thrombotische Erweichungen bei spinaler Lues, Margulis 1552.
Unspezifische Behandlung der Nervensyphilis, O'Leary u. Brunsting 1325.
Zerebrale Syphilis, diffuse, Bériel u. Rousset 1357.
Zwischenhirn-Hypophysensystem, Akromegalischer Symptomenkomplex bei Syphilis des, Dolin 1003.

10. Syphilis der inneren Organe, der Brust- und Lymphdrüsen

Aorten-Milzsyndrom in der Luesdiagnose, Korbsch 1295.
Aortensyphilis, spezifische Behandlung, Fischer 1740.
Aorten- und Herzsyphilis, Behandlung der, Meyer 1740.
— — — Prognose und Therapie, Leschke 1295.
Appendizitis, akute syphilitische, Evans u. Rowlands 1002.
Asthma und Syphilis, Dufour 1811.
Blut bei viszeraler Lues, Wydrin 1810.
Endokrine Drüsen, Syphilis der, Rossijskij 1551.
Ikterus bei Syphilitikern, Lafourcade, Fouquet u. Nativelle 994.
Kardiovaskuläre Syphilis, Differentialdiagnose, Reid 1544.
Leber bei akuter Syphilis, Irgang u. Sala 1761.
Lunge, Lues III, Petráček 1286.
Lungensyphilis, Greer 1544.
— bei progressiver Paralyse, Makaroff 1552.
— drei Fälle, Schwertner 1001.
Magen-Darmerscheinungen bei Syphilis, Clasen 1129.
Magenerkrankungen, Röntgenbild bei syphilitischen, Schliefer 1551.
Magengeschwüre, syphilitische, Derman u. Kopelowitsch 1810.
Magensyphilis, Hill 1544.
— Schlesinger 1296.
— Behandlung der, Leven 1323.
— — Leven 1360.
Mesaortitis, neue Fragen der syphilitischen, Schlesinger 1001.
Myokarditis, zusammen mit Lues maligna, Warthin 1129.
Nierensyphilis, experimenteller Beitrag zur, Friedmann 1811.
Pankreas, Gumma des, Berghausen 1129.

Digitized by Google

Syphilis

Pulmo lobatus, über den syphilitischen, Landsberg 1713.
Pulmonalarterien, Syphilis der, Hare 1001.
Splenomegalie bei primärer Syphilis, Louste 1288.
Syphilitische Aneurysma der Arteria pulmonalis, zwei Fälle, Neuburger 1713.
Todes, Syphilis als Ursache des plötzlichen Todes, Milovanović 1552.
Viszerale Lues, Luria 1002.

11. Syphilis des Urogenitalapparates

Gummöse Syphilis der Harnblase, Gabelow 1419.
Hoden, verborgene Läsionen bei quaternärer Syphilis, Nayrac, Breton u. Barbe 1002.
Spätsyphilis in der urologischen Praxis, Moore 1544.
Zystitis, syphilitische, Orofino 1677.

12. Hereditäre Syphilis; erworbene Syphilis im Kindesalter; Syphilis und Ehe

Angeborene Syphilis, Martin u. Vierkotten 1297.
Annuläres Syphilid bei kongenitaler Lues, Postma 1579.
Arthritis der Kniegelenke und totale Alopezie, Buschke 1795.
Augen bei Syphilis congenita, Archangelskij u. Feldmann 1418.
Blutbild bei kongenitaler Syphilis im Säuglingsalter, Romanowskaja 1905.
Blutveränderungen und Klassifikation der Neutrophilen bei Syphilis congenita, Troitzkaja 1732.
Ehe, ist kinderlose — Zeichen der Syphilis? Rózsavölgyi 1388.
— Syphilis in der, Levitin 1675.
Eheliche und kongenitale Syphilis, Gouin, Bienvenue, Daonlas u. Perès 1838.
Einfluß der kongenitalen Syphilis auf Schwangerschaft, Geburt, Wochenbett und Nachkommenschaft, Boas u. Sodemann 1004.
Gravidität, Einfluß der Behandlung auf die Gravidität, Wein u. Gitmann 1007.
Hemisklerodermie des Gesichts, Rumpfes und der Extremitäten bei einem kongenital Syphilitischen, alternierende, Petges 1038.
Hutchinson-Zähne im Kiefer verborgene, Meyer-Buley 1759.
Hutchinsonscher Zahn, Audry 1293.

Syphilis

Hutchinsonsche Zahnformen, Wild 1551.
Kongenitale Lues, seltene Fälle, Schwank 1075.
— Syphilis (Lues innata), Hoffmann 1297.
— — Streifzüge auf dem Gebiete der Pathologie und Therapie, Fischl 1003.
Kriminalität und psychopathische Störungen beim Kinde, Ledont 1832.
Lues congenita, Schwank 1708.
— — v. Grundherr 1577.
— — Übersichtsreferat, Schramek 1908.
Meningitis bei kongenitaler Syphilis, Ström-Olsen 1811.
Morbus Banti bei Syphilis congenita, Troitzkaja 1297.
Myosalvarsan bei Lues congenita, Strunz 1008.
Nagelerkrankung, trophische, Syphilonychia congenita ulcerosa, Heller 1758.
Nekrose des Septum nasi eines Säuglings mit Lues congenita, Orsós 1635.
Ossifikation bei Lues connatalis, verzögerte, Landa u. Panow 1581.
Phlebitis hepatica bei angeborener Syphilis, Beitzke 1551.
Protozoenartige Gebilde in Zellen verschiedener Organe und ihr Zusammenhang mit angeborener Syphilis, Jakubowicz 1552.
Schwangerschaft, Geburt, Wochenbett und Nachkommenschaft, Einfluß der kongenitalen Syphilis auf, Boas u. Sodemann 1500.
— Syphilis und, Halloran 1544.
Sterilität, luetische, Marcel 1675.
Superinfektionen bei erworbener Syphilis, schwerer Verlauf, Gougerot 1296.
Syphilis beim Kinde, Mikulowski 1262.
— congenita, Fröhlich 1878.
— — tarda gummosa mit Entwicklungsstörungen in der Geschlechtsphäre, Wainstock 1419.
— hereditaria, Vámos 1636.
Syphilonychia congenita, Heller 1257.
Tibien in Säbelscheidenform, Louste 1606.
Tierexperimentelle Beiträge zum Problem der kongenitalen Lues, Mulzer u. Hahn 1812.
Unerkannte Syphilis und rheumatische Infektion in der Kindheit, Dingwal Fordyce 1551.
Verhütung und Behandlung der hereditären Syphilis, Sprecher 1008.
Verruköse Läsion der Unterlippe bei kongenital-syphilitischem Kinde, Nicolas, Lacasagne, Lebeuf u. Michel 1643.

Digitized by Google

Syphilis

Warzenförmige Vorsprünge an Schneide- und Eckzähnen, Hissard 1838.
Wismut, Behandlung der kongenitalen Syphilis, Ling 1324.
Zahndystrophien des Kindesalters, Thibaut 1811.
Zweite Generation, Vererbung der Syphilis auf, Perkel u. Oretschkin 1042.

13. Allgemeine Therapie und Prophylaxe der Syphilis

Abortivbehandlung der Syphilis, Günsberger 1708.
Aktuelle Probleme der Syphilistherapie, Nékám 1007.
Behandlung der Syphilis, Sézary 1801.
— — — in Beziehung zu ihrer Verhütung, Parran 1007.
Beziehungen der natürlichen Malaria zur Syphilis, Merzbacher 1556.
Heilbarkeit der Syphilis, Sézary 1007.
Hitzeanwendung als Hilfsmittel für öffentliche und persönliche Prophylaxe der Syphilis, Bessemans 1237.
Luestherapie vom internistischen Standpunkt, Engel 1384.
Nachuntersuchungen bei vor mehr als 10 Jahren wegen Lues behandelten Patienten, Jadassohn, Joos u. Vogelsanger 1734.
Prophylaktika der Spirochätenkrankheiten, Takatsu 1907.
Prophylaxe gegen Syphilis, Zurhelle 1005.
— der Syphilis, zur, v. Kolkow 1081.
Syphilidologie, Behandlungsprobleme in der, Stokes 1555.
Syphilis, 12 Jahre lang unbehandelt, Boas 1389.
Wärmebehandlung der Syphilis, Bessemans u. de Potter 1555.

14. Quecksilberbehandlung der Syphilis

Erythrodermie en plaques infolge Quecksilberzyanid, Sainz de Aja 1238.
Quecksilberdermatitis, auf dem Lichte exponierter Hautstellen, Haxthausen 1389.
*Quecksilber in den vorgriechischen Kulturen, Almkviet 1139.
Quecksilbersalben bei Syphilis, Cole, Schreiber u. Sollmann 1504.
Quecksilbervergiftung bei einem Syphilidophoben, Adler 1008.
Quecksilber, Verteilung und Ausscheidung des, Young, Taylor u. Merritt 1761.
Quecksilberwirkung im luetischen Organismus, Neuber 1386.

Syphilis

Schmierkur mit dem Rasierpinsel, Moll 1323.
Wismutpräparate, lipoidlösliche, Mignot 1009.

15. Salvarsanbehandlung (einschließlich kombinierte Salvarsanbehandlung) der Syphilis

Agranulozytose, Purpura, Hämorrhagien nach Salvarsan, Appel 1238.
Akkomodationslähmung durch Arsenik, Milian 1834.
Allergie bei Lues maligna, Follmann 1386.
Angioneurose, Folgen einer, Milian 1605.
*Angioneurotischer Symptomenkomplex nach Salvarsaninjektionen, Sellei u. Pogány 1027.
— — — Salvarsan, Hübschmann 1075.
Arsenstomatitis, Milian u. Fouquet 991.
Gefäßwände, Einfluß konzentrierter Lösungen auf die, intravenöse Injektionen, Davydoff 1044.
Granulozytenapparate, Schädigung der — als Folge von Salvarsanbehandlung, Meyer 1763.
Hämaturie im Verlaufe einer Neosalvarsanbehandlung, Milian 1834.
Hepatogene Hypoglykämie nach Neosalvarsan, Gross u. Blackford 1741.
Infiltrat durch Salvarsan in der Plica cubiti, Diathermiebehandlung, Genner 1392.
Intoleranz gegen Wismut, Arsen und Quecksilber, Photinos 1359.
Intrakutane Behandlung der Syphilis, Covisa u. Martin 1646.
Intrakutanreaktionen mit Salvarsan bei voraufgegangener Erythrodermie, Garnier 1606.
*Keratosis follicularis und spinulosa nach Salvarsan, Bruhns 1844.
Kreislaufwirkung des Neosalvarsans, Krayer 1009.
Leber, Wirkung der Arsenobenzolpräparate auf die, Lewin 1459.
Leukomelanodermie durch Salvarsanschädigung des vegetativen Nervensystems, Dohi 1498.
Mischungen von Neosalvarsan und Natrium-Thiosulfat und von Neosalvarsan und Bromnatrium, Hübschmann 1237.
Myosalvarsan, Wagner 1124.
Myosalvarsan, Wagner 1124.
— Behandlung der Syphilis, Prussakow
Myosalvarsandermatitis und Enzephalopathie, Riehl jun. 1100.
Natriumthiosulfat bei Salvarsandermatitis, Kristjansen 1390.

Digitized by Google

Syphilis

Novarseno-resistente Syphilis, Nicolas, Lacassagne u. Froment 1712.
Osarsol bei Syphilis, Smelow u. Karabekow 1703.
Palmar- und Plantarkeratodermie durch Neoarsphenamin, White 1129.
Postsalvarsanschädigungen des Nervensystems, Feldmann u. Bratzlavsky 1359.
Prophylaktische Wirksamkeit von intrakutaninjiziertem Salvarsan bei Syphilis und Framboesie, Takatsu 1907.
Resorptionsverhältnisse der Salvarsanpräparate, Ullmann 1009.
Rezidivierende Syphilis nach Arsenbehandlung, Gougerot, Burnier, Ragu u. Weill 1882.
Salvarsandermatitiden, Efron 1706.
Salvarsandermatitis, zwei Fälle, Dufke 1125.
— Franklin 1542.
— Laubál 1640.
— Sprafke 1601.
— familiäre, Riehl jun. 1316.
Salvarsanexanthem, fixes, Domahidy 1637.
— pityriasis-rosea-ähnliches, Frei 1258.
Salvarsanikterus, zwei Fälle von, Lanzenberg u. Zorn 1641.
Salvarsanintoxikationen mit Melanodermie, Schlammadinger 1556.
Salvarsanresistente Syphilis, Barag 1324.
— — Moore u. Robinson 1127.
Salvarsanschäden und ihre Behandlung, Herxheimer u. Herrmann 1741.
Salvarsanüberempfindlichkeit, Bedeutung für Idiosynkrasie- und Allergieforschung, Nathan 1009.
Salyrgan-Salvarsan, Ishewskij 1904.
Spätsalvarsanikterus, Gorodetzki u. Narzissow 1905.
Spirozidfrage, Schereschewsky 1556.
Spirozidschäden bei Säuglingen, Martin 1763.
Spirozid, schweres zerebrales Krankheitsbild nach, Aschner 1763.
Sublimat-Neosalvarsangemisch, Einwirkung auf die Lumbalflüssigkeit, Dübbers 1323.
Sulfoxylsalvarsan, Bornemann 1009.
Syphilisbehandlung mit Osarsol, Gitmann 1703.
Therapieresistente Syphilis, Langer 1324.
Thermische biotropische Reaktion im Verlaufe einer Salvarsanbehandlung, Milian 1834.
Tod durch Lungenödem bei einer Schwangeren im Gefolge von 914, Pautrier u. Glasser 1320.

Syphilis

Todesfälle nach Salvarsanbehandlung, Airapetianz u. Munder 1905.
Tödliche Fettembolien nach Salvarsan, Burns 1129.
Umwandlung einer Hautsyphilis in Nervensyphilis durch Unterdosierung von Salvarsan, Mühlpfordt 1238.
Urinausscheidung des Salvarsans bei Syphilis, Lloyd 1545.

16. Wismutbehandlung der Syphilis

Chemisch-therapeutische Mitteilung über Bi-Präparate, Ismailskij u. Kedroff 1043.
Bi-Depots, nicht resorbierte, Kloeppel 1539.
Bijochinol, Behandlung der Syphilis mit, Mrongowius u. Kaufmann 1417.
Bismut bei Behandlung der Syphilis, Lomholt 1008.
Embolie im Gesäß im Gefolge Einspritzung von löslichem Wismutsalz, Burnier 1835.
— nach Einspritzung von öllöslichem Wismut, Joulia 1608.
Lokales Wismutexanthem, Baer 1098.
Mesaortitis luetica, Beitrag zur, Zimmermann 1713.
— — Spirochätennachweis bei, Busz 1713.
Mesurol bei Syphilis, Genovese 1129.
Plazentaler Durchgang von Wismut, Pack, Scharnagel u. Veal 1544.
Wismutangina, pseudomembranöse, Mouls 1267.
Wismutbehandlung, ausschließliche, Curth 1323.
— bei kongenitaler Syphilis, Coppolino 1556.
Wismut bei Syphilis, Levaditi 1544.
— fettlösliches, Simon u. Bralez 1290.
Wismutpräparate, Sterilität der, Saradsheff 1705.
Wismut, Quecksilber und Arsenik, Ausscheidung durch den Urin, Santori 1887.
Wismutsalvarsansulfonat — Bismarsen — bei Syphilis, Kolmer 1504.

17. Malariabehandlung der Syphilis (einschl. Fieberbehandlung)

Fieberbehandlung bei Nervenkrankheiten, Paulian 1010.
Impfmalaria, Fiebertypus bei, Hecht-Eleda 1556.
*— Impfmalaria, rezidivierende und Behandlung, Speierer 980.

Digitized by Google

Syphilis

Malariabehandlung der Paralyse, Salinger 1763.
— Indikationsgebiet für, Gerstmann 1762.
*Malariatherapie, Erfahrungen mit, Friedländer 1277.
Therapieresistente, durch Malaria beseitigte Lues, Langer 988.

18. Jodbehandlung der Syphilis

Jodnatrium bei Syphilis, intravenöse Injektionen, Sutejeff u. Liebermann 1705.
Schwefelbehandlung der Syphilis, Pollak 1325.
— — — Schroeder 1325.

19. Sonstige Heilmittel bei Syphilis

Goldtherapie der Syphilis mit Solganal B, Luttenberger 1010.

Tätowierung im Gesicht, Buschke 1069.
Tätowierungen, Entfernung, Lacassagne u. Rousset 1881.
— die mikroskopische Anatomie der, Lacassagne u. Rousset 1644.
Tatauierungen, soziale Bedeutung und Beseitigung von, Buschke u. Loewenstein 1424.
Teleangiektasien der Unterextremitäten nach Pernionen, Habermann 1530.
— essentielle, Milowansky 1683.
— familiäre, mit Schwangerschaft zusammenhängende, Gougerot u. Meyer 991.
— und deren Beziehungen zu anderen Mißbildungen, Stühler 1683.
Teervergiftung durch Krätzesalbe, Führer 1269.
„Teigne amiantacée", Dubreuilh 1290.
Terpentinöl, Ursache eines Gewerbeekzems?, Schwarz 1614.
Thallium ac. bei Pilzerkrankungen, Potaschnik 1268.
*Thalliumazetat und Röntgenstrahlen bei parasitären Erkrankungen der Haare, Jochelson 1484.
Thalliumepilation oder Röntgenenthaarung, Ritter u. Karrenberg 1466.
Thalliumerfolge, ein weiteres Jahr, Uruena 1076.
Thallium im Gewebe, mikrochemische Untersuchungen über, Barbaglia 1708.
— jodometrische Bestimmung in Leichenteilen, Fridli 1709.
Thalliummethode, gemischte Röntgen —, Epilation des behaarten Kopfes mit, Belluci 1268.
Thallium und Röntgenstrahlen, Depilierung mittels, Mantarro 1889.
Thalliumvergiftung, anatomische Befunde bei, Schneider 1268.
— experimentelle, Seitz 1268.
— zur Frage, Stümpke 1500.
Therapie an den Wiener Kliniken, Fröhlich 996.
— der Wiener Spezialärzte, Fellner 1549.
Thiosulfate in der Therapie, Kabelik u. Vignati 1076.
Thorium-X-Stäbchen, Erfahrungen mit, Hoede 1131.
Tierdermatosen, Klinik der wichtigsten, Schindelka 1077.
Tinea nigra, Silva 1467.
Tonsillitis, gonorrhoische, Foster 1509.
*Toxikodermien und Allergodermien, Perutz 1860.
Toxischer Zustand aus unbestimmter Ursache, Dowling 1802.
*Transplantation, Epithelisierung mittels, Lang 1478.
Trichoepitheliom, benignes, Stühmer 1452.
Trichophytia superficialis, Jaryscheff 1466.
— — Werther 1540.
— — der behaarten Kopfhaut und Trichophytie bei einer Frau, Malyscheff 1042.
— atypische. Blutkulturen von Trichophyton violaceum, Bernhardt u. Wilenczyk 1499.
— Behandlung mit Thalliumacetat, Percival 1128.
— bei der grauen Maus, Du Bois 1262.
— beim Erwachsenen, Perantoni-Satta 1658.
— der Kopfhaut, Thalliumazetat bei, Mitchell u. McCormic 1467.
— Granuloma trichophyticum, Ledermann 988.
— Schwefeljodür bei, Alliot 994.
— Thalliumazetat bei, Fabre 1320.
*Trichophytinreaktion beim mykotischen Ekzem an Händen und Füßen, Brockema 1014.
Trichophyton gypseum granulosum, Glasser 995.
Trichophytoninfektion, Selbstverstümmlung des behaarten Kopfes auf eine — folgend, MacKenna 1800.
Trichophyton interdigitale, hemmende Wirkung eines Kolibazillus auf Kulturen von, Bidault 1838.
Trichotillomanie, Dohi 1758.
Trichotoxin und Präzipitin des trachealen Wimperepithels, Umeda 1073.
Trombidioseherd in der Eifel, neuer, v. Mallinckrodt-Haupt 1501.
Tropenkrankheiten, Handbuch, Mense 1548.

Digitized by Google

Trophoedema Meige, Stühmer 1452.
Trophödem s. auch Myxödem.
Trophoneurose, Fischer 1070.
Trophoneurotische Hautveränderungen bei Tumor medullae spinalis, Stühmer 1451.
Trypanosomiasis des Kaninchens, Rezidivstammbildung und Schankerbildung, Hartmann 1449.
Tschetschenien, Syphilis und Hautkrankheiten in, Baiburt 1706.
— — — — — — Ryss u. Dawidjantz 1706.
Tuberculosis cutis, Fall von, Kugischew 1705.
— verrucosa der Nates, Haxthausen 1392.
— — des Zeigefingers vom Rind, Simon u. Bralez 1836.
Tuberkelbazillen, Einfluß der durch erzeugten Toxine auf die Phagozytose, Platanoff u. Morosowa 1711.
Tuberkelbazilleninfektion bei entdrüsten Meerschweinchen, Martenstein u. Hahn 1498.
Tuberkelbazillenkulturen, biologische Untersuchungen über junge, Negre, Boquet u. Valvis 1711.
Tuberkelbazillen, Methodik der Reinkultur, Löwenstein 1710.
— Reinzüchtung aus dem Blute, Löwenstein 1270.
Tuberkelbazillus, Entwicklungszyklus des, Kahn 1710.
Tuberkulinimpfung bei Spitzenaffektion der Lunge, Exanthem nach, Ritter 1576.
Tuberkulinreaktion, soll man die perkutane der kutanen vorziehen?, Unsheim 1711.
Tuberkulöse Hautveränderungen, Filtrierbarkeit eines Bazillus aus, Tarantelli 1885.
— Ulzeration des Zungenrückens, Nicolas u. Michel 1881.
Tuberkulöses Geschwür am Unterschenkel nach Verletzung, Schwank 1285.
— — der unteren Extremitäten, atypisches, Pautrier 1318.
— — — Vulva, Kristjansen 1390. 1390.
— Granulom der Lippe, Mac Cormac 1802.
— Ulcus infolge Inokulation, Richter 1258.
Tuberkulose der Haut, Somogyi 1385.
— — — Behandlung, Somogyi 1707.
— — — — an der Marburger Hautklinik, Ruete 1512.
— — — — mit Lupohealsalbe, Schlamadinger 1513.
Tuberkulose der Haut, Behandlung mit Trypaflavin und Höhensonne, Frieboes 1513.
— — — Chronizität der, Dittrich 1711.
— — — Diätbehandlung, Herrmannsdorfer 1796.
— — — Diättherapie, Blumenthal 1796.
— — — Ergebnisse der Diätbehandlung, Gerson 1513.
— — — — — — Wichmann 1513.
— — — Ernährungsbehandlung der, Axmann 1514.
— — — (Frühstadien, Lymphdrüsen und Tuberkelbazillen), Dittrich 1101.
— — — hämatogene, Jadassohn 1499.
— — — kombinierte, lokale und universelle Lichtbehandlung, Reyn 1294.
— — — Komplementbindungsversuche mit durch Epichlorhydrinvorbehandlung und Alkoholextraktion gewonnenem Antigen nach Neuberg und Klopstock, Cohn 1460.
— — — Lichttherapie, Rothman 1384.
— — — und Wechselbeziehungen zur Tuberkulose der inneren Organe, Wail 1512.
— — — verschiedene Formen an derselben Person, Vámos 1878.
— — männlichen Geschlechtsorgane, Entstehung der, Lehmann 1805.
— — Schleimhäute, Behandlung mit künstlichem Sonnenlicht, Wessely 1107.
— — weiblichen Harnorgane, Gasparjan 1043.
— — Zunge, Nicolas, Lebeuf u. Michel 1645.
Tuberkulosegift, Allergie der Haut gegenüber dem, Ciambellotti 1886.
Tuberkulose, Knochen- und Gelenk-, Nissen u. Meyer 1461.
— Lungen-, Hautkrankheiten bei, Griesbach 1894.
— primäre, Tarantelli 1238.
— sporotrichoide, Pautrier u. Glasser 1318.
— und Haut, Jesionek 998.
— — Krebs, Lehre vom „Antagonismus" zwischen, Teutschleander 1684.
— — Tuberkulide, Behandlung mit Ektebin, Hecht 1828.
— stehen die Halsdrüsenschwellungen der Schulkinder in Beziehung zur Tuberkulose?, Poelchau 1295.
— verkäsende, der Lymphgefäße, Hartmann 1456.
— Vorhandensein eines filtrierbaren Virus bei, Leusden 1711.
Tuberkulid, disseminiertes, Lomholt 1389.
— nekrotisches, und Granulom von sarkoidem Typus, Semon 1260.

Digitized by Google

Tuberkulid oder Urticaria necroticans, Kreibich 1829.
— papulonekrotisches, Brinitzer 1529.
— vom Morphaea-Typus, MacCormac 1802.
Tuberkulide, Münsterer 1415.
— beider Hände, Uhlmann 1730.
— experimenteller Beitrag, Fischl 1101.
— Lupus erythematosus im Gesicht. Boecksches Sarkoid, Nicolas u. Pétouraud 1881.
— Pathogenese der, Tanimura, Baba u. Tagigawa 1072.
— polymorphe, Nicolas, Massia u. Michel 1644.
— von verschiedenen Typen, Pautrier u. Ullmo 1318.
Tumoren, Bestimmung des Bösartigkeitsgrades auf Grund ihrer histologischen Bilder, Reimann 1507.
— neue Wege zur Kenntnis der Entstehung, Vaubel 1264.
Tumorgewebekulturen in vitro, Zakrzewski 1507.
Tumor, pseudo-sarkomatöser kongenitaler, Lortat-Jacob 992.

Überempfindlichkeit gegen Hartgeld, Rothman 1636.
Ulcera tropica und Syringommyelie, Grütz 1450.
Ulcus chronicum elephantiasticum vulvae et ani, weitere Beiträge zur Kenntnis, Frei 1046.
— cruris callosum, Carlson 1456.
— — neue Behandlung, Sellei 1388.
— — varicosum, Heilung durch Verödung der Varizen, Isaak 1890.
— — zur Behandlung, Deutsch 1653.
— epidemicum, Garry 1910.
— molle, Frühwald 1600.
— — am Mittelfinger, Werther 1540.
— — — Zeigefinger, Langer 988.
— — Behandlung, Kolomoizeff 1046.
— — — Sutejew 1045.
*— — — mit Myosalvarsan, v. Szentkirályi 1722.
— — Bemerkungen über, Coutts 1581.
— — der Schamgegend mit Bubo, Gaté u. Giraud 1643.
*— — — Vaginalportion bei Prolapsus uteri, Weiler 977.
— — Erythem nach Schanker-Vakzine, Sézary, Dérot u. Guédé 1287.
— — nach Spirozidbehandlung, Fuhs 1356, 1494.
— — serpiginöses, Portilla u. Ruiz de Arcaute 1678.
— — statistischer Nachweis (1908—1928), Sainz de Aja u. Puyon 1678.
Ulcus molle und Lymphogranuloma inguinale mit Rücksicht auf anorektale Syphilome, Intradermoreaktion bei, Jersild 1557.
— — Zunahme des, Frühwald 1599.
— rodens nach Röntgenbestrahlung, Weinberger 1126.
— simplex vesicae, Pathogenese und Therapie, Remete 1797.
— vulvae acutum, Erythema nodosum als bakterielle Metastase eines, Samek u. Fischer 1102.
— — — Haut- und Mundschleimhauterscheinungen beim, Kumer 1103.
Ulerythema ophryogenes, zwei Geschwister mit, Hartmann 1455.
*Ullmann, Karl, zu seinem 70. Geburtstag gewidmet, Rille 1843.
Unterschenkelgeschwür, pathologisch-anatomische Charakteristik, Hackel 1653.
Ultraviolette Strahlen, Einfluß auf Hautmelanin, Lignac 1241.
Ultraviolettempfindlichkeit der Vagina, Weichsel 1109.
Ultravioletts trahlung, sekundäre, Mona Spiegel 1840.
Umschlagwasser, Wasserstoffionenkonzentration der, II.: über die Pufferkapazität, Perutz u. Lustig 1397.
*— — — in der Dermatologie verwendeten offizinellen, Lang 1407.
Umstimmung als Behandlungsweg, Determann 1321.
Urämie, experimentelle, Landsberg u. Szenkier 1797.
Ureterstein, Diagnose und Therapie, Fillenz u. Haas 1797.
— per laparatomiam entfernt, Mansfeld 1054.
Uretersteinkrankheit, Lange 1584.
Ureterstriktur, zur Frage der, Brügel u. Paschkis 1797.
Ureter, Traumatisierung durch den Katheter, Ottow 1584.
Ureterenorifizium, Bewegung, Tashiro u. Umedo 1072.
Urethra s. auch Harnröhre.
Urethritis, nichtspezifische, Behandlung. Callomon 1364.
— simplex, Kristjansen 1391, 1392.
Urethrogramm, Frühwald 1601.
Urethrogramme, Frühwald 1602.
Urethrographie und Zystourethrographie. Petscherskij, Strokow u. Schischow 1704.
*Uricedin, Verwendung in der Dermatologie, Hahn u. Serefis 1017.
Urolithiasis in Palästina, Garry u. Druckmann 1798.
Urologen-Kongreß, V. internationaler, 1110.
— in London 1110.

Digitized by Google

Urologie, Chemotherapie in der, Borbellion 1883.
Urologische Diagnostik, Lehrbuch, Casper u. Picard 1239.
— Erkrankungen, medikamentöse Spasmenbekämpfung, Stenzel 1769.
Urotropin, Spaltung in die Bauchhöhle von Kaninchen injiziert, Sakurai 1420.
— Verhalten der Exkretion bei wiederholter Zufuhr, Sakurai 1073.
— Verteilung in entzündlichen Herden, Sakurai 1707.
— pharmokologische Studien über, Sakurai 1073.
— Übergang in die Sekrete des menschlichen Körpers und des Kaninchens, Sakurai 1072.
— Wirkung auf Bakterien, Sakurai 1707.
Urticaria cum pigmentatione, zur Klinik der, Christin 1703.
— factitia, Allergie bei, Lehner u. Rajka 1497.
— Kälteurtikaria, Liebner 1635.
— pigmentosa, Beisken 1457.
— — Buchbinder 1577.
— — Jersild 1389.
— — Kleeberg 1673.
— — zur Kasuistik, Samachowsky 1680.
Urtikaria, chronische, Freund 1257.
— durch endokrine Störung, Bloch 1132.
*— durch Kälte, Covisa u. Prieto 1188.
— experimentelle, Chen 1502.
— Kalkgehalt des Blutes bei, Greenbaum u. Brown 1542.
— Kälte-, Liebner 1877.
— Lichturtikaria, Liebner 1635.
— mit Purpura, Gaté u. Giraud 1880.
— physiologische Heilung, Thomas 1907.
— Quinckesches Ödem, Hajos 1891.
Urtikariaformen, die hämoklasischen Krisen, Joltrain 996.
Urtikariaquaddeln, experimentelle, Rossiansky 1891.

Vaccina transoculata, Bezecny 1829.
Vagina, Plaut-Vincent-Infektion der, Arnold 1806.
— Ultraviolettempfindlichkeit der, Weichsel 1109.
— s. auch Scheide.
— Verletzungen der, Wölfel 1584.
Vaginalzyste, traumatische, Stux 1079.
Vakzine-Fiebertherapie der Gonorrhoe, die maximale, Vonkennel 1416.
Vakzination s. auch Impfung, Pockenschutzimpfung.
Vakzinepusteln, Buschke 1672.
Varikös erweiterte und thrombosierte Vene des Oberschenkels, radikale Entfernung, Wosnessensky 1890.
Variköse Geschwüre, ambulante Behandlung, Spillmann, Florentin u. Aubert 1359.
— — Behandlung, Daïnor 1890.
— — — Wright 1802.
— Ulzera, Behandlung mit Azetylcholin, Dainow 1293.
— Venen, Sklerosierung, Levi 1890.
Varixrupturen, zur Kenntnis der spontanen, Nobl 1652.
Varicella s. auch Windpocken.
Varizellen und Tuberkulose, Abraham 1511.
Varizenbehandlung mittels Varico-Calorose, Rosenburg 1842.
Varizen, Injektionsbehandlung, Domanig 1425.
— — der, Scott 1889.
— künstliche Verödung von, Schwarz u. Ratschow 1425.
— sklerosierende Injektionen, Schmier 1425.
Varizenverödung, Sterilität der zur — verwandten hypertonischen Lösungen, Herzfeld u. Schütz 1653.
Varizen s. auch Krampfadern.
Vegetativ-hormonale Steuerung der Haut, Pulay 1393.
Vendispansär, dreijährige Arbeit des Taganroger, Tabatschnik, Abramowitsch u. Rusin 1044.
Venerische Infektionsquellen, Ermittlung, Lesser 1081.
— Krankheiten in der USSR., Statistik der, Atarow 1045.
— — in Rostow a. D., erste Hilfe gegen, Waisberg 1043.
— — s. auch Geschlechtskrankheiten.
Venerismus in Adijgea, Pobudijskaja 1419.
Venerologische Expeditionen zu entlegen wohnenden Völkerstämmen, Okun 1906.
— Flugkolonne im Jurjewetzkischen Kreise, Rutenberg 1044.
Venülenklemme, Wirz 1415.
Veränderungen der Haut, lokalisierte myxomatöse, Fuhs 1495.
Verbrennung, RN-Erhöhung im Liquor cerebrospinalis bei schwerer, Puntigam u. Riehl jr. 1352.
Verbrennungen, Therapie der, Schreiner 1839.
Verbrennung 2. und 3. Grades, Sprafke 1599.
Verruca senilis, Freudenthal 1100.
— s. auch Warze.

Digitized by Google

Verrucae mit Nageldystrophie, Hopf 1530.
Verweilkatheter, Vorrichtung zur Befestigung, Freund 1051.
Vesiko-ureteraler Reflux, Wüllenweber 1798.
Vierte, fünfte und sechste Krankheit, gibt es eine, Rietschel 1511.
Vigantol und Kalzium bei Hautkrankheiten, Lauber 1397.
Vitale Färbung von Hornhaut, Haut und Wimperepithel des Frosches, Umeda 1707.
Vitalfärbung von Kornea, Haut und Wimperepithel beim Frosch, Umeda 1420.
Vitiligo, Schoenhof 1126.
— Alopecia areata und multiple Lipome, Kombination von, Schönstein 1636.
— Behandlung, Nadel 1831.
— — mit Kölnischem Wasser, Genner 1389.
— Lichtdermatose, v. Grundherr 1577.
— mit ultravioletten Strahlen und Bergamotteöl behandelt, Phipps 993.
— schwarze Haarzunge und, Fürst 1096.
— und Sclerodermie en bandes, Carlson 1456.
*Vorhaut-Glansverklebung, Restzustand nach physiologischer, Moncorps 1379.
Vorhautverengerung, Behandlung der kindlichen, Hadenfeldt 1767.
Vulva, Phägedänisches Ulkus als Indikation zum Kaiserschnitt, Frommolt 1326.
Vulvatumor, seltener, Lehmann 1369.
Vulvovaginitis, nicht gonorrhoische, Solomonowitsch 1418.
— Pneumokokken, Trancu-Rainer 1806.

Wange, pseudosyphilitische Affektion, Hansen 1392.
Wärmeerythem mit Pigmentierung, Lienstein 1530.
Wärmestrahlen- und Pigmentschutz, Keller 1106.
Warme Länder, Krankheiten und Hygiene, Ruge 994.
Warze s. auch Verruca.
Warzen und spitze Kondylome, psychovasomotorische Theorie der, Bonjour 1292.
Wasserhaushalt der Haut, Adlersberg u. Perutz 1609.
— — — Untersuchungen mittels der Quaddelprobe, Adlersberg u. Perutz 1586.
Wasserbett s. Bad.
Wasserbettmykose, Fasal 1352.
Wasserstoffwechsel bei Hautkrankheiten, Mayr 1813.
Wasser- und Zuckerstoffwechsel im Verlaufe einiger Hautkrankheiten, Nadel 1497.
„White spot disease" mit Sklerodermie en band, Payenneville u. Cailliau 1040.
Wimperepithelien der Ochsentrachea, Umeda 1419.

Xanthom, vier Fälle von familiärem, Hufschmitt 1318.
Xanthomatose der Dura mater und Schädelknochen, Höfer 1068.
Xanthome, eruptive, Louste u. Rabut 1836.
— familiäre, Hufschmitt u. Neßmann 1832.
— — Udo u. Duemling 1762.
— multiple, Thieme 1413.
Xeroderma pigmentosum, Földváry 1035.
— — Vámos 1640.
— — bei drei Brüdern, Beisken 1457.
— — Fall von, Schwelidse 1705.

Yaws, Epidemiologie und Pathologie, Wilson u. Mathis 1468.

Zahnerkrankung, toxisches Exanthem bei, Kerl 1353.
Zentrodermatosen, Untersuchungen über, Lipschütz 1102.
Zoster s. Herpes zoster.
Zoster und Leukämie nebst Provokation leukämischer Infiltrate in der Haut, Halle 1498.
Zündholzdermatitis, Hansen 1392.
*Zunge, kaviarähnliche Körner unter der, Mendes da Costa 1206.
Zwitter, menschliche, theoretische und klinische Erörterungen über; Berücksichtigung des endokrinen Genito-Interrenalsystems, Günther 1050.
Zylindrome der Kopfhaut, weitere Beiträge, Wiedmann 1497.
Zyste der Vorsteherdrüse, Ssemenjako 1798.
Zystitiden infolge von nicht bazillären Nierenaffektionen, Vintici u. Constantinesco 1882.
— und Pyelitiden, intramuskuläre Behandlung mit Kamillosept, Segall 1054.
*Zystitis durch pathogene Hefe, Ota u. Masuda 1521.
— s. Harnblase.
Zystoskop als Kolposkop, Sternberg 1799.

Digitized by Google

Namenverzeichnis

* bedeutet Originalarbeit

Aars, Ch., Madurafuß 1761.
*Abelin, J., Experimentelle Erzeugung von Haarausfall und Haarwachstum 1475.
Abraham, G., Varizellen und Tuberkulose 1511.
Abramer s. Delater.
Abramowitsch s. Tabatschnik.
Abramson, A., Wirkungsweise der gebräuchlichsten Depilatorien 1686.
Adám, Lymphosarcomatosis cutis 1637.
Adams, W., Pyelographie bei Nierentuberkulose 1546.
Adelheim, R., Maligne thrombopenische Purpura 1426.
Adler 987.
— A., Quecksilbervergiftung bei einem Syphilidophoben 1008.
Adlersberg, D. u. Perutz, A., Untersuchungen über Wasserhaushalt der Haut mittels der Quaddelprobe 1586.
— — — — — Wasserhaushalt der Haut 1609.
Agronik, Behandlung der Pityriasis versicolor mit Schwefel in statu nascendi 1905.
Airapetianz u. Munder, Todesfälle nach Salvarsanbehandlung 1905.
Akimoto, K., Versuche zur Erzeugung einer Geschwulstdisposition 1265.
Akita, G. s. Ijiri, T.
Akobjan, A. s. Mühlmann, J.
Akowjan s. Selmanowitsch.
Albert-Weil, J., Livedo und Plexus solaris-Krisen 1319.
Albrecht, B., Vaginale symptomlose Syphilisinfektion des Kaninchens 1004.
Alderson, H. E., Bakteriophagie bei pyogenen Infektionen der Haut 1502.
Aleixo, O., Lepra in Brasilien 1511.
Alesio, V. d', Streptokokkus bei den Zystitiden 1360.
*Alexander, A. s. Bruhns, C.
Alikischibekow, Geschlechtskrankheiten in Nachitschewan 1419.
Alliot, H., Schwefeljodür bei Trichophytie 994.
*Almkvist, J., Quecksilber in den vorgriechischen Kulturen 1139.
— 1742.
Althausen, W. u. Feigin, Isohämoagglutination des Blutes als Faktor für die Pathologie der Syphilis 1905.
Altmann, F., Eunuchoidismus 1582.
— M., Zystinurie.
Altschule, M. s. Swartz, J.
Anders 1069, 1071.
Anderson, N. P. s. Eller, J. J.
Andrusson, Bericht über das Leprosorium „Krutije Rutschji" 1927 1270.
Anfimoff-Krassnodar u. Mironenko, Idiopathische progressive Hautatrophie 1042.
Antonelli s. Jausion, H.
Appel, B., Agranulozytose, Purpura, Hämorrhagien nach Salvarsan 1238.
Arcanite, L. R. de s. Gorriz, M.
Archangelski, W., Klinik und Histologie der experimentellen Syphilis des Auges beim Kaninchen 1906.
Archangelskij, W. u. Feldmann, W., Augen bei Syphilis congenita 1418.
Arnaudet s. Gougerot.
Arjeff, M. J., Zur Frage der Okzipitalpunktion 1006.
Aristow, W. G. s. Finkelstein, J. A.
Aristowa s. Finkelstein, J.
Arning, Eduard 1010.
Arnold, C. H., Plaut-Vincent-Infektion der Vagina 1806.
Artom, M., Meningitis serosa luica 1888.
— — Nervöse Nebenerscheinungen der frischen Syphilis 1887.
Arzt, Blastomycosis cutis 1493.
— Fremdkörpergranulationsgewebe nach Jodoformglyzerinbaryum 1351.
*— Lymphogranulomatose der Haut 1145.
— Miliarlupoid 1353.
— Mycosis fungoides, Knotenform 1313.
— Sebocystomatosis 1314.

Digitized by Google

Asahi, Kenkichi 1110.
Aschner, B., Schweres zerebrales Krankheitsbild nach Spirozid 1763.
Atarow, Statistik der venerischen Krankheiten in der USSR 1045.
Aubert s. Spillmann.
Audry, Ch., Behandlung gonorrhoischer Gelenkentzündungen durch Kürettage des Uterus 1608.
— — Dermatitis herpetiformis durch Schwangerschaft unterbrochen 1289.
— — Hutchinsonscher Zahn 1293.
— — Kleine Epidemie von Herpes genitalis 1289.
— — u. Gadrat, J., Das benigne aponeurotische Sklerem (Sklerödem Buschke) 1291.
— — u. Vieu, Fieber beim Tripper der Frau 1608.
Axmann, Ernährungsbehandlung der Hauttuberkulose 1514.
— Pyotropinkur des Lupus 1711.
— H., Physikalische Behandlungsmethoden von Hautkrankheiten 1650.
Ayer, E. W. u. Neil, J. M., Protozoen im Harntraktus 1767.
Aykroyd, W. R., Ätiologie der Pellagra 1469.
Ayres, S., Pityriasis folliculorum 1127.
Azevedo, P. C. de s. Gomes, O. G.

Babalian u. Reitlinger, Störungen infolge Färbemitteln von Pelzwerk 1839.
Baer, Hochgradiger Lupus vulgaris 1098.
— Lokales Wismutexanthem 1098.
— H. 1757.
— — Erythrodermie Brocq 1756.
— — Naevus verrucosus des rechten Handtellers 1756.
Baetzner, W., Behandlung der gonorrhoischen Gelenkentzündung 1362.
Bagdatowa-Jonkowa, Ein Fall von Pellagra 1469.
Baglikowa s. Semenow.
Baiburt, Syphilis und Hautkrankheiten in Tschetschenien 1706.
Balban, Ätzgeschwüre bei Arbeiterin in Chinasilberwarenfabrik 1317.
— Fox-Fordycesche Krankheit 1349.
— Pagetsche Krankheit 1493.
— Sklerodermia circumscripta 1349.
— Sklerodermie und Sklerodaktylie 1317.
*Baliña, L. u. Marval, Luis de, Akute lymphatische Leukämie mit Erythrodermie 1150.
Ballagi, Nagelskopulariopsie 1637.
— St., Favus capillitii beim Erwachsenen 1034.
Bang, Cutis laxa 1392.
— Rosacea cum acne 1392.
— H., Bäckerekzem 1392.
Bang, H., Jodbromoderma 1392.
Barabas, Z. v., Indikation zur Behandlung der kindlichen Phimose 1364.
Barag, G. G., Salvarsanresistente Syphilis 1324.
Barbaglia, V., Glykämie bei Psoriatikern 1463.
— — Haut- und Nagelmykose durch Hemispora stellata 1658.
— — Mikrochemische Untersuchungen über Thallium im Gewebe 1708.
Barbe, A. s. Nayrac, P.
— — s. Sézary, A.
Barber, H. W., Antipyrinausschlag 1547.
— — — Benignes Sarkoid Lymphogranuloma Schaumann 1260.
— — — Leukaemide 1260.
— — — Lichen planus mit Beteiligung der Schleimhäute bei einem Kinde 1259.
— — — Lupus erythematodes der Mundschleimhaut 1259.
— — — Mycosis fungoides 1547.
— — — Ungewöhnliche Form von Sarkoid 1259.
— T. H. T., Lösungen zur intravenösen Sklerosierung 1890.
Bardenwerper, H. E., Gonorrhoische Infektion der Knochen 1558.
Barinbaum, M., Pollakisuria nervosa 1797.
Barral, Ph. s. Cade.
Barschansky, Schlammbehandlung von Männern per Rektum 1798.
Barschew, Poliklinik am Hospital für die rote Armee in Leningrad 1419.
Barthélemy s. Gougerot.
Bartos, Lymphadenosis cutis dispersa 1878.
Batunin, Wainstein u. Dertschinskij, Behandlung der Gonorrhoe mit Rückfallfieberimpfung 1045.
Baudet, G., Der gonorrhoische Fersenschmerz 1557.
Bauer 989, 990.
— A. W., Konzeptionsverhütungsmittel 1807.
— J., Fall von Porokeratosis Mibelli 1464.
Baum 988, 1536.
Baumann, E., Encephalitis epidemica 1511.
Baumm, H., Elephantiasis der Klitoris 1806.
Bayet 1326.
Beck, M., Zwei Fälle von angeborenem Abflußhindernis in der hinteren Harnröhre 1051.
— W., Weibliche Gonorrhoe in der Nachkriegszeit 1766.

Digitized by Google

Becker, J., Ultravioletttbestrahlung bei Säuglingserysipel 1135.
— S. W. s. Ritchie, E. B.
Bedford, W. D., Karzinome der Haut bei einem Schornsteinfeger 1508.
*Behdjet, H., Epidermophytie Castellani oder Epidermophyton purpureum Bang 1623.
*— — Skrophuloderma imitierender Aspergillusfall mit gummösen Ulzerationen 1157.
*— — u. Cherefeddin, O., Diphtherie der Haut mit Affektion des Auges 1751.
*— — — — — — Multiple gangränöse diphtherische Geschwüre der Haut 1303.
Bejarano, J. u. Enterria, E., Hodenpunktion in der Diagnostik der Lepra 1678.
Beirach, Intrarektale Mooranwendung bei Prostatitis, Spermozystitis und Arthritis gonorrhoica 1417.
Beisken, Drei Fälle von Ichthyosis 1457.
— Gumma des Penis 1457.
— Paraffinom 1457.
— Pseudopelade Brocq 1457.
— Urticaria pigmentosa 1457.
— Xeroderma pigmentosum 1457.
Beitzke, H., Phlebitis hepatica bei angeborener Syphilis 1551.
Belgodère, G., Die gonorrhoischen Schanker 1764.
Belluci, B., Epilation des behaarten Kopfes mit gemischter Röntgen-Thalliummethode 1268.
Belmiro-Valvérde, Einfluß der chronischen Entzündungen der Harnröhre, Prostata und Samenblasen auf Entstehung genitaler Störungen 1675.
Belote, G. H., Zusammenvorkommen von Karzinom der Zunge und Syphilis 1736.
Benda, Harnröhrenstriktur 1601.
— C., Pathologische Anatomie der Syphilis 997.
— — Blumenthal, Fr., Jadassohn, Buschke, A., Jacobsohn, F., Joseph, A., Königstein, H., Mallinckrodt-Haupt, A. v., Michael, M., Müller, R., Peiser, B., Planner, H. v., Sachs, H. u. Wertheim, L., Handbuch der Haut- und Geschlechtskrankheiten 997.
Bénech, J., Infektionsquellen der Syphilis im städtischen Milieu 1882.
Benitez s. Sanz, H.
Bérard, L. u. Creyssel, J., Epitheliome des Gesichts 1508.
Berde, v., 1384, 1385.
— K. v., Analytische Quarzlampe 1897.
— — — Chloasma virginum 1732.
*Berg, E., Epididymitis paratyphosa 1410.
Bergel, Neue Ergebnisse der experimentellen Syphilisforschung 1793.
Berger, L. u. Vallée, A., Mycosis fungoides, eine Retikulo-Endotheliose der Haut 1266.
— W., Beteiligung der Haut an der Allergie der inneren Organe 1469.
Bergess, N., Epitheliom der Lippe auf Herpes simplex 1892.
Berghausen, O., Gumma des Pankreas 1129.
Bériel, L. u. Rousset, J., Diffuse zerebrale Syphilis 1357.
Bering 1450, 1453.
— Fall zur Diagnose 1450.
— F. 1231.
— Fr., Fehlbehandlung des Ekzems 1655.
— — Röntgenoberflächentherapie 1108.
Bernhardt, R. u. Wilenczyk, A., Atypische Trichophytie. Blutkulturen von Trichophyton violaceum 1499.
Berni, Individuelle Prophylaxe der Geschlechtskrankheiten 1906.
Beron, B., Endemische Syphilis in Europa und speziell in Bulgarien 1514.
*— — Postpsoriatische Depigmentationen 1161.
Berson u. Klebanoff, Nodositas juxtaarticularis 1706.
Bertaccini, G., Deshydrogenisierung in der Haut 1884.
— — Histologische Untersuchungen an Haut mit Röntgen-Suberythemdosen bestrahlt 1888.
Bertrand, L. s. Gosset.
Besancon, J. s. Weidman, F.
Besproswannaja s. Oretschkin.
— s. Perkel.
Bessemans, A., Canneyt, J. van u. Vincke, J., Humor aqueus bei der experimentellen Kaninchensyphilis 1738.
— — u. Ganneyt, J. van, Differenzialdiagnose zwischen Treponema pallidum und Treponema cuniculi durch Erzeugung primärer Augenläsionen 1004.
— — u. Geest, B. de, Treponema pallidum Aristowsky-Hoeltzer 1298.
— — u. Potter, F. de, Örtliche Wärmebehandlung der Syphilis 1555.
— — — — — — Übertragbarer Primäraffekt bei der weißen Maus 1737.
— J. F. A. A., Hitzeanwendung als Hilfsmittel für öffentliche und persönliche Prophylaxe der Syphilis 1237.
Bettmann, Abnormer Aufbau des Gefäßabschnittes und kapillarmikroskopische Kontrolle 1460.
— Dermatogramme in der gerichtlichen Medizin 1393.

Digitized by Google

Bettmann, Überempfindlichkeit beim Ekzematiker und Bewertung für die Gewerbepraxis 1133.
Bezecná, Dermatitis herpetiformis 1286.
Bezecny, R., Arsenexanthem unter dem Bilde der Pityriasis lichenoides 1664.
— Dysidrosis seit 12 Jahren bestehend 1125.
— Karzinom über dem rechten Schulterblatt 1125.
— Neurofibromatosis Recklinghausen 1830.
— Sycosis simplex-Versuch mit Urandil 1125.
— Urtikarielles Ekzem 1829.
— Vaccina transoculata 1829.
Biasi, W. di, Mehrkernige Spermatiden und Spermatidenriesenzellen im Hoden 1366.
Biberstein, Hans 1742.
— H. s. Epstein, St.
Bidault, Hemmende Wirkung eines Kolibazillus auf Kulturen von Trichophyton interdigitale 1838.
— s. Fernet.
Bielschowsky, F., Klinik und Pathologie der Lipatrophia circumscripta 1263.
Bienvenue, H. A. s. Gonin, J.
Binzen, E., Generalisierter keratotischer Naevus 1504.
Birnbaum, G., Boeminghaus, H., Dittrich, O., Fehr, O., Habermann, R., Kollmann, A., Langer, E., Morgenstern, A. u. Schmidt, E., Handbuch der Haut- und Geschlechtskrankheiten 1548.
Bizzozero 1010.
— Herxheimersche Reaktion 1290.
Blackford, L. M. s. Grose, J. B.
*Bloch, B., Begriff und Wesen der Präkankerose 1164.
— Br. 1232.
— S., Durch endokrine Störung bedingte Urtikaria 1132.
Blum, P. s. Gougerot, H.
— — u. Bralez, J., Provokation einer Parakeratose durch Vakzine 1288.
— — Bralez, J. u. Vadder, Epitheliom infolge Teer 992.
— — u. Bralez, J., Riesenschanker am Abdomen 1607.
— V., Kavernöse Thrombose der Nierenvene 1799.
Blumenthal, Flächenhaftes Boecksches Sarkoid 1795.
— u. Jaffe 990.
— F., Hauttuberkulose und Diättherapie 1796.
— — u. Reiss, F., Strahlentherapie des Hautkrebses 1684.
— — Kosmetische Richtlinien für die ärztliche Praxis 1841.
Blumenthal, F., Serodiagnose der Gonorrhoe 1071.
— — Serodiagnostik bei Gonorrhoe 1765.
— Fr. s. Benda, C.
*— — u. Böhmer, L., Unerwünschte Grenzstrahlreaktionen 1720.
— — u. Mallinckrodt-Haupt, A. v., Klinische Bedeutung der Serodiagnose der Lues 998.
Blumgart, H. s. Swartz, J.
Blümmers, K. s. Löhe, H.
Boas, 12 Jahre lang unbehandelte Syphilis 1389.
— Polyneuritis syphilitica 1389.
— Zirkonium- und Zinnsalze bei Staphylokokkenkrankheiten 1391.
*— H., Infektiöse Gangrän auf arteriosklerotisch-diabetischer Basis 1171.
— — s. Genner, V.
— — u. Sodemann, T., Einfluß der kongenitalen Syphilis auf Schwangerschaft 1004.
— — — — — — Einfluß der kongenitalen Syphilis auf Schwangerschaft, Geburt, Wochenbett und Nachkommenschaft 1500.
Boddin, M., Zur Klinik des neurogenen Ekzems im Kindesalter 1133.
Bode, H. G. u. Riecke, E., Histologie sensibilisierter röntgenbestrahlter Haut 1109.
Böhm, Acrodermatitis Hallopeau 1034.
— Dariersche Krankheit 1034.
— Diphtheria cutis 1640.
— Sclerodermа 1638.
— Verhalten der weißen Blutkörperchen nach Bestrahlung mit Röntgenstrahlen 1387.
— A., Dermatitis herpetiformis 1637.
— — Filiaria sanguinis hominis 1637.
— — 3 Fälle von Sklerodermie 1879.
*— W., Bindegewebsorgannaevus (Gutmann) 971.
Böhme, Hautkarzinome 1574.
Böhmer, Lymphosarkom geheilt nach Röntgenbestrahlung 987.
Böhmer, L., Lichtbehandlung des chronischen rezidivierenden Erysipel 1466.
*— — s. Blumenthal, Fr.
Boeminghaus, H. s. Birnbaum, G.
Boenheim, F., Opotherapie 1735.
Börnstein, K., Gewebezüchtung menschlicher Haut 1612.
Bogdanskij, Außergeschlechtliche Syphilis 1043.
— u. Sarian, Isolierte Erkrankung der paraurethralen Gänge 1046.
Bohnstedt, Cutis verticis gyrata 1415.
— Erythema multiforme 1415.
— Pityriasis rosea 1413.
— Prämykotisches Ekzem 1413.

Digitized by Google

*Bohnstedt, R. M., Veränderungen der Haut bei Polycythaemia rubra vera 1659.
— — s. Moncorps, C.
Bojewskaja, G. J. s. Perkel, J. D.
Bondin s. Louste.
Bonjour, J., Psycho-vasomotorische Theorie der Warzen und spitzen Kondylome 1292.
Boquet s. Negre.
Borbellion, P., Chemotherapie in der Urologie 1883.
Borbély, F. v., Blutungsbereitschaft der Haut 1611.
Borchardt, W., Reagiert die Haut auf Abkühlung oder Erwärmung wie ein lebloser Gegenstand? 1586.
Bordier, H., Diathermokoagulation bei Rhinophym 1510.
— — Lupus erythematodes 1509.
Bornemann, Sulfoxylsalvarsan 1009.
— W. 1470.
Bory, L., Fall von Lymphogranulomatosis inguinalis 1361.
— — Hemiatrophia facialis progressiva mit Sklerodermie des behaarten Kopfes 1038.
— — Morphaea im Nacken mit Raynaudscher Krankheit 1040.
*Bosellini, P. L., Bowensche Krankheit 1173.
*Boss, A., Provokationsprobe mit Pilokarpin bei der gonorrhoischen Urethritis 1055.
— — u. Delbanco, E., Primäraffekt als Eintrittspforte einer Streptokokkensepsis 1666.
Boutelier, A., Kampf gegen die Geschlechtskrankheiten in England 1676.
Boyksen, O., Syphilis oder Tuberkulose 1296.
Bracht, E., Fluorbehandlung 1367.
Brack, W., Unterschied zwischen normalen und abnorm eingestellten autonomen Funktionen beim Menschen 1102.
Bragin, Technik der Spülungen nach Janet 1906.
Brain, R. T., Lichen planus mit Erscheinungen der Mundschleimhaut und sekundärer Moniliainfektion 1803.
— R. T., Lichen scrofulosorum 1260.
Bralez, J. s. Simon, Cl.
— — s. Blum, P.
Brandweiner, A. u. Kunewälder, Cholesterin in der Therapie der Haut- u. Haarkrankheiten 1612.
Brandt 1355.
— s. Müller.
— u. Konrad, Überempfindlichkeit gegen Kaninchenei weiß 1496.
— W., Behandlung des Lupus vulgaris 1513.
Brann, 1529, 1530, 1531, 1534.
Bransford, L., Grayson, C. u. Stryker, G. V., Blastomykose der Prostata, der Epididymis und des Unterschenkels 1805.
Bratzlavsky, J. P. s. Feldman.
Brauer, A., Rationalisierung im Röntgenbetrieb des Dermatologen 1109.
Braul, J. E., Rolle eines Insultes in der Ätiologie der Lepra 1499.
Breda, L., Koitusverletzung 1805.
— — Schwangerschaftsunterbrechung wegen Morbus Werlhofii in graviditate 1131.
Breitmann, Bychowzkaja u. Jerusalimtschik, Hautgefäßreaktionen 1394.
Bremener, M. M., Luetinreaktionen bei Lupus erythematodes 1103.
— Luetinreaktion bei Lupus erythematodes 1703.
Breton, A. s. Nayrae, P.
Brezovsky, Echinokokkenerkrankungen vom dermatologischen Standpunkt 1388.
— Primäres Angiosarkom 1033.
Brill, E., Syphilimetrie nach Vernes mit Hilfe des Zeißschen Stufenphotometers 1759.
Brinitzer, Erythema glutaeale 1578.
— Menstrualexanthem 1578.
— Papulonekrotisches Tuberkulid 1529.
— Perniosis mit symmetrischer Geschwürbildung 1578.
— 1529, 1531, 1533, 1573.
*Broekema, J. H., Trichophytinreaktion beim mykotischen Ekzem an Händen und Füßen 1014.
Bronstein u. Bukina, Infektion der Genitalschleimhaut von Kaninchenweibchen durch Hodenpassagevirus 1417.
Brown, H. s. Greenbaum, S. S.
*— — s. Schamberg, Jay, F.
Bruck 1529, 1531, 1533, 1571.
*— Buschke, Galewsky u. Meirowsky, Ist die Auswahl eines bestimmten Silberpräparats von Bedeutung für die Heilungsdauer und Verlauf des Trippers? 984.
Brügel, S. u. Paschkis, R., Zur Frage der Ureterstriktur 1797.
Brünauer, Acrodermatitis atrophicans 1492.
— Atrophodermie vermiculée 1492.
— Sclerodermie en bandes und en plaques 1492.
Bruhns, Achorion-gypseum-Kulturen auf leblosen Gegenständen 1535.
— Erythrodermie pityriasique en plaques disséminées mit Übergang in Neurodermitis 1069.
— Hautausschlag nach Degrassin 1796.

Digitized by Google

Bruhns, Hyperkeratosis palmaris et plantaris 987.
— Karzinom (Basaliom) 987.
— Lues II, kleinpapulöses Exanthem, gruppiert 987.
— Lymphogranuloma inguinale „Partnerfall" 1535.
— Lupus erythematodes capilitii 1257.
— Naevokarzinom 1257.
— Sclerodermia circumscripta incipiens 1535.
— Tertiär-luetische Narben 1673.
— 987, 990, 1537.
*— C., Keratosis follicularis und spinulosa nach Salvarsan 1844.
— — Kerion Celsi durch Tr. rosaceum 1673.
— — Lymphogranulomatosis inguinalis 1673.
— — Langer, E., Pinkus, F., Rosenburg, A., Stutzin, J. u. Wossidlo, E., Wirkung und Notwendigkeit der Prostatamassage 1789.
*— — u. Alexander, A., Einteilung der Pilzarten nach botanischen Gesichtspunkten oder nach Sabourauds System 1179.
*— — — — — Mykologische Beiträge 1250.
Brun-Petersen, Pathomimie 1392.
Bruner, E., Behandlung der Röntgenulzerationen der Haut 1650.
Brunsting, L. A. s. O'Leary, P. A.
Brusset, J. s. Pautrier, L. M.
Bruusgaard 1426.
*— E., Herpes simplex mit retrobulbärer Neuritis 1183.
Buchbinder, Erythema multiforme, Typus inversus 157.
— Erythrodermie pityriasique en plaques disseminées 1577.
— Urticaria pigmentosa 1577.
Bucura, C., Entzündliche Erkrankungen der weiblichen Geschlechtsorgane 1239.
Büngeler, W., Geschwulstdisposition 1683.
Buhl, Congelatio bullosa 1391.
— Keloide 1391.
Bukina s. Bronstein.
Burg, E., Fibroma molluscum graviditatis 1505.
Burnier, Embolie im Gesäß im Gefolge Einspritzung von löslichem Wismutsalz 1835.
— Pityriasis rosea 1287.
— s. Gougerot.
— s. Joyeux.
Burns, E. L., Tödliche Fettembolien nach Salvarsan 1129.
Bureau, J. s. Lortat-Jacob, R.
Buschke, Acne suffodiens 1069.
Buschke, Arthritis der Kniegelenke und totale Alopezie 1795.
— Basalzellenepitheliom an der Nase 1257.
— Durch Arsylen provozierter Lichen planus 1796.
— Gruppiertes Spätsyphilid 1672.
— Gummata des Penis 1795.
— Gynäkomastie 1796.
— Kongenitale, nicht luetische Dystrophien 987.
— Lupus erythematodes 1257.
— Mycosis fungoides 1672.
— Plattenepithelkarzinom des Unterschenkels 1672.
— Rundzellensarkom des Unterschenkels 1672.
— Sarkome des Unterschenkels 1672.
— Sklerodermie der Hände im atrophischen Stadium 1257.
— Spontangangrän 1069.
— Tätowierung im Gesicht 1069.
— Vakzinepusteln 1672.
— 988, 989, 990, 1069, 1258, 1071, 1674. 1675, 1842.
— s. Bruck.
— u. Peiser, Reinfektion und Superinfektion bei Lues 997.
— A., Immunität bei Syphilis 997.
*— — u. Doctor, R., Daueralopezien bei Mykosen des behaarten Kopfes nach Röntgenbestrahlung 1747.
— — u. Jacobsohn, Generalisierung der Lues und Ausscheidung der Spirochäten 997.
— — u. Loewenstein, L., Soziale Bedeutung und Beseitigung von Tatauierungen 1424.
— — s. Benda, C.
Buss, G., Amerikanische Leishmaniose 1733.
Bussy s. Savy.
Busz, W., Spirochätennachweis bei Mesaortitis syphilitica 1713.
Bychowzkaja s. Breitmann.
Bywater, H. G., Raynaudsche Krankheit mit paroxysmaler Hämoglobinurie 1890.

Cade, A., Gaté, J. u. Barral, Ph., Hautausschläge nach Insulin 1357.
Cailliau s. Louste.
— s. Pagenneville.
— F., Recklinghausensche Krankheit 1609.
Calderone, F., Methoden zur Serodiagnose der Syphilis 1885.
Callomon, F., Behandlung der nichtspezifischen Urethritis 1364.
Calvin, N. s. Sainz de Aja, E. A.
*Canaan, T., Zur Epidemiologie der Orientbeule in Palästina 1779.

Digitized by Google

Canneyt, J. van s. Bessemans, A.
Cannon, A. B., WR nach Dermatitis und Gelbsucht durch Arsphenamin 1130.
– E. R., Behandlung des Erysipels 1465.
Cardenal, Ch. s. Peyri, J.
Carle, Gesetz über Prostitution in den Vereinigten Staaten 1604.
– M., Recklinghausensche Krankheit 1880.
– – Telangiektatischer Naevus der unteren Extremität 1880.
Carley, P. S. u. Wenger, O. C., Vorkommen der Syphilis bei Negern der Mississippigegend 1712.
Carlson, Atrophia cutis mit Sklerodermie 1457.
– Dermatitis herpetiformis 1457.
– Karzinom auf Lupus vulgaris 1456.
– Lupus erythematodes 1457.
– Onycholysis semilunaris 1456.
– Sclerodermia diffusa, Sklerodaktylie, Raynaudsche Krankheit 1456.
– Sklerodermie 1457.
– Sclerodermie en bandes, en coup de sabre 1457.
– Sklerodermie mit Hautatrophie und Pigmentierung 1457.
– Ulcus cruris callosum 1456.
– Vitiligo + Sclerodermie en bandes 1456.
Carteaud, A. s. Gougerot, H.
Cartia, B., Mycetoma pedis mit Aspergilluserkrankung der Hände 1888.
Casazza, R., Röntgenologischer Befund bei gonorrhoischer Kniegelenksentzündung 1889.
Caspar, Histologie der Elephantiasis ulcerosa chronica (Esthiomène) 1071.
– 1258.
– L. u. Picard, E.
– W., Kutireaktionen an Gonorrhoikern mit spezifischen, eiweißfreien Substanzen aus Gonokokken 1674.
Castellani, A., Mundgeruch tonsillären Ursprungs 1510.
– – Folliculitis decalvans cryptococcica 1803.
Castellino, G., Kreatin und Kreatinin bei Hauterkrankungen 1887.
Castro, de, A. M. u. Gomes, L. L., Leprabazillen während eines Fieberanfalles 994.
*Cajkovac, Šime, Zur Pathogenese der Psoriasis 1429.
Ceni, C., Genetische Hautreaktion 1364.
Cerqua, S., Eitrige Epididymitis und Deferentitis bei Filariasis 1910.
– – Prostatazysten durch Bilharzia 1053.
Chajes, Verordnung über Ausdehnung der Unfallversicherung auf Berufskrankheiten 989.
– 990.
Chantriot, Aktinischer Biotropismus 1603.
– Keratodermie und funktionelle Bestrahlung des Hautsympathikus 1290.
– s. Escher.
Charachon s. Rebattu.
Charleux, G. s. Gaté, J.
Chatenewer, L. M., Blastomykose bei Kaninchen 1467.
– Reaktion Fahraeus im Laboratorium und am Krankenbett 1704.
Chen, F., Experimentelle Urtikaria 1502.
Cherefeddin, O., WR bei Malaria 1739.
*– – s. Behdjet, H.
Chiale, G., Sarcoma endotheliale der Haut 1888.
Chipman, E., Kokzidiengranulom 1503.
Chodarowskij, Granuloma annulare praeputii 1706.
– Praxis der sanitären Aufklärungsarbeit des Vendispansärs 1705.
Chompret u. Crocquefer, Primäre Aktinomykose des Zahnfleisches 1288.
– u. Dechaume, Diffuses Syphilom des Unterkiefers 1605.
Christin, Zur Klinik der Urticaria cum pigmentatione 1703.
Ciambellotti, E., Allergie der Haut gegenüber dem Tuberkulosegift 1886.
– – Organisches Strontiumsalz 1885, 1887.
– – Organisches Strontiumsalz bei Tabes dorsalis 1888.
Cibert, J. s. Gauthier, C.
Cimino, T., Vakzinetherapie der nichtgonorrhoischen und nichttuberkulösen Infektionen der Harnwege 1799.
Civatte 1742.
Clasen, A. C., Magendarmerscheinungen bei Syphilis 1129.
Clauberg, K. W., Vulvovaginitiden beim Kinde 1558.
Claussen, Walter, Salizylsäureresorption aus Salben 1396.
Cochrane, R. G., Gegenwärtige Behandlungsmethoden der Lepra 1542.
Cohen, R. s. Gougerot.
Cohn 1258.
– A., Der gegenwärtige Stand der Serodiagnose der Gonorrhoe 1072.
– F., Komplementbindungsversuche bei Hauttuberkulose 1460.
Coignerai s. Simon, Cl.
Cole, H., Rauschkolb, J. u. Tovney, J., Dyskeratosis congenita mit Pigmentierung, Nägeldystrophie und Leukokeratose des Mundes 1127.
– – Schreiber, N. u. Sollmann, T., Quecksilbersalben bei Syphilis 1504.
Colquhoun, K. G., Naevus acneiformis unilateralis 1128.

Digitized by Google

Collier, W. A., Die Seuchen 1649.
Comel, Das Ödem 1886.
— M., Haut in ihrem Verhältnis zum Organismus 1889.
Condon, E., Sclerema neonatorum 1263.
Constantinescu, N. N. s. Vintici, V.
Constantoulis, N. s. Dracoulides, N. N.
Coppolino, J. F., Wismutbehandlung bei kongenitaler Syphilis 1556.
Cortella, E., Purpura bei endokriner Störung 1887.
Coste, J., Multiple Epitheliome 1645.
— — s. Massia, G.
Courmont, P., Erythema nodosum und Tuberkulose 1891.
Coutts, W. E., Bemerkungen über Schanker 1581.
Couvelaire, R. s. Fèvre.
Covisa, J. S. u. Martin, A. N., Intrakutane Behandlung der Syphilis 1640.
— — — u. Prieto, J. Gay, Urtikaria durch Kälte 1188.
Créhange, J. L. s. Spillmann.
Creyssel, J. s. Bérard, L.
Crocquefer s. Chompret.
Crosti, A., Pityriasis rubra pilaris 1886.
Csillag, Adsorptionstherapie bei Neurodermitis 1033.
— Pruritus geheilt durch Carbo animalis 1877.
Cuesta, L. de la s. Sanz, H.
Cumings, J. M., Herpes zoster und Varizellen 1654.
Curth, W., Ausschließliche Wismutbehandlung 1323.
— — s. Jacobsohn, F.
Cutler, Condict Walker 1470.
Czibor, Zur Frage der Gewerbeekzeme 1386.

Daïnor, J., Behandlung der varikösen Geschwüre 1890.
Dainow, J., Behandlung variköser Ulzera mit Azetylcholin 1293.
Dannheisser, F., Gefahren der Blasenpunktion 1769.
Daoulas, P. s. Gouin, J.
*Darier, J., Artifizielles Ekzem „en coulée" 1192.
Daries, J. H. T., Fall von Mycosis fungoides 1801.
Daubolt, N. u. Härne, E., Hintonsche Cholesterolreaktion bei Syphilis 1830.
Daubresse-Morelle, E., Bestrahlung in Verbindung mit Teer-Applikationen 1656.
D'Aunoy, R., Friedrichs, A. u. Zoellner, A., Gehirngumma 1544.
Davenport, K. M., Klinische Bedeutung der Kahn-Reaktion 1739.
David, Ch., Gonorrhoische Infektionen d'emblée beim Manne 1557.
Davies, J. H. T., Parapsoriasis? 1261.
— — — — Psoriasis? Pityriasis rubra pilaris 1261.
Davydoff, P., Einfluß konzentrierter Lösungen auf die Gefäßwände bei intravenösen Injektionen 1044.
Dawidjantz s. Ryss.
Dawidow, Behandlung der Gonorrhoe 1043.
Dechaume s. Chompret.
Dekker, H. s. Hansen, K.
Delas, P. s. Petges, G.
Delater u. Abramer, Biologische Behandlung des Trippers 1362.
*Delbanco, Carl Gutmann 1527.
— Impetigo vegetans 1578.
*— S. C. Beck 1122.
— Veränderung dreier Fingernägel 1578.
— 1529, 1530, 1531, 1532.
— E. s. Müller, E. F.
— — s. Boss, A.
Delmas, E., Affektion des behaarten Kopfes bei Fechtern 993.
Del Vivo, G., Wirkung einiger ätherischer Öle auf Pigmentierung 1887.
Demanche, R., Müllersche Ballungsreaktion und Meinickesche Klärungsreaktion 1739.
Dentscheff, J., Jodgehalt innerer Organe nach peroraler Zufuhr verschiedenartig gebundenen Jodes 1105.
Derbandiker, Lymphogranulomatosis inguinalis subacuta 1418.
Derman, H. L. u. Kopelowitsch. M. A., Syphilitische Magengeschwüre 1820.
Dérot s. Sézary.
Dertschinskij s. Batunin.
Desforges, A. s. Nicolas, J.
Determann, Umstimmung als Behandlungsweg 1321.
Deutsch, H., Zur Behandlung des Ulcus cruris 1653.
Devoto, A., Aufhellungsreaktion Meinickes gegenüber der WR 1887.
Dewirz, Asbestwarzen 1904.
Diard, L. s. Joltrain, E.
Djellaledin Mouktar 1842.
Dietz, H., Kasuistik und Pathogenese des Erythema induratum Bazin 1294.
Dingwall Fordyce, A., Unerkannte Syphilis und rheumatische Infektion in der Kindheit 1551.
Djoritch, M., Haarausfall mit Milchinjektionen behandelt 1580.
Diss u. Woringer, Fr., Fälschliche Sklerodermien des Säuglings 1040.
— — — Geschwulstbildungen bei Dermatitis chronica atrophicans 1036.

Digitized by Google

Diss, A. s. Pautrier, L. M.
— — u. Roederer, J., Rhabdomyom der Zunge 1319.
— — Woringer, Fr. u. Zorn, R., Fibrome in Pastillenform (Civatte) 1642.
Dittrich, N., Chronizität der Hauttuberkulose 1711.
— O., Hauttuberkulose 1101.
— — s. Birnbaum, G.
Dmitriew, A., Aufdeckung verborgener Gonokokken 1681.
Dobronrawow, Leiomyome der Haut 1043.
Dobrzaniecki, W., Endotheliom des Penis und Urethrographie 1884.
*Doctor, R. s. Buschke, A.
— V., Gummata des Gesichts 1098.
Dörfel, J. s. Scholtz, W.
Dörffel, Julius 1686.
Dohi, S., Zur Kenntnis der Fox-Fordyceschen Krankheit 1734.
— Sh., Leukomelanodermie durch Salvarsanschädigung des vegetativen Nervensystems 1498.
— — Trichotillomanie 1758.
Dolin, A. O., Akromegalischer Symptomenkomplex bei Syphilis des Zwischenhirn-Hypophysensystems 1003.
Dolleschall, Multiple Primärsklerose 1033.
— Salan-Dermatitis 1638.
— Ulcus carcinomatosum cruris 1033.
— Z., Primärsklerose am rechten Arm 999.
Domahidy, Fixes Salvarsanexanthem 1637.
— Lichen anularis 1640.
Domanig, E., Injektionsbehandlung der Varizen 1425.
Dombrowskij, Einfluß der Röntgenstrahlen auf die vasomotorischen Reflexe der Haut 1417.
Dore, S. E., Epidermolysis bullosa bei Mutter und zwei Kindern 1261.
— — — Erythema multiforme 1261.
Dostrowsky, A., Pellagrafälle in Palästina 1460.
Dowling, G. B., Einfache Behandlungsmethode kavernöser Naevi 1242.
— — — Lupus erythematodes 1260.
— — — Pityriasis lichenoides et varioliformis acuta 1259.
— — — Pseudoxanthoma elasticum 1803.
— — — Scabies norvegica 1259.
— — — Toxischer Zustand aus unbestimmter Ursache 1802.
Doyon, Quinckesche Krankheit mit Purpura 1880.
Dracoulides, N. N. u. Constantoulis, N., Asthma und hämoklasisches Syndrom infolge von Geruch von Löwen 1289.
*Dreyfus, G., Eicke, H., Hauptmann, A., Hoffmann, E. u. Mulzer, P., Macht die ambulante Lumbalpunktion mit dünner Nadel die Subokzipitalpunktion entbehrlich? 1632.
Drouet s. Sorlat.
— s. Spillmann.
— P. L., Dermatitis herpetiformis bei einem kleinen Kinde 1358.
Drosdek, W., Beitrag zur Epidermolysis bullosa dystrophica 1135.
Druckmann, A. s. Garry, G.
Du Bois, Hautatrophien im Anschluß an Traumen 1038.
— — Trichophytie bei der grauen Maus 1262.
Dubreuilh, W., „Teigne amiantacée" 1290.
— — Über Sklerodermie 1039.
Dübbers, H., Sublimat-Neosalvarsangemisch, Einwirkung auf die Lumbalflüssigkeit 1323.
Ducastaing, Anurie bei Steinerkrankung 1884.
Duemling, W., Dermatitis nodularis necrotica 1503.
— — S. Udo, W. J.
Düntzer, P., Behandlung entzündlicher Adnexerkrankungen mit Olobintin 1080.
Dufke, Bubo geheilt nach Dmelcos 1125.
— Lichen planus der Schleimhaut nach Rückenmarkbestrahlung 1125.
— Lichen scrofulosorum und Folliklis 1829.
— Luetische Spätformen im Gesicht 1125.
— Lupus pernio 1829.
— Spätformen am Genitale nach intensiver antiluetischer Behandlung 1125.
— Therapieresistente Acne rosacea 1830.
— Zwei Fälle von Salvarsandermatitis 1125.
Dufour, H., Asthma und Syphilis 1811.
Dugge, M., Sarkom der Scheide mit Metastasen in den Lungen 1585.
Duke, W. W., Neue Methode der Verabreichung von Pollenextrakt zwecks Vermeidung von Reaktionen 1394.
Dumollard, P. s. Lebeuf.
Dunker, H., Röntgenstrahlen und Keimschädigung 1649.
Dupont, M. A., Orientbeule mit Boeckscher Sarkomstruktur 1832.
Dupuy-Dutemps s. Louste.
Durand, G., Tabische Arthropathie der Hüfte 1643.

Digitized by Google

Durham, O. C., „Ragweed"-Pollen in den Vereinigten Staaten 1611.
Dwijkoff, P. P., Pathologische Anatomie und Pathogenese der Lepra 1808.

Eckhardt, G., Steinbildung in einem posttraumatisch entstandenen Pseudodivertikel der Harnröhre 1768.
Edelman, A., Erythema annulare centrifugum mit Schuppenbildung 1838.
— — — — — squamosum 1608.
Edenhofer, H., Zur Frage sexueller Perversionen 1807.
Efron, Salvarsandermatitiden 1706.
Efstratiu 1842.
Ehlers, Edvard 1326.
— 1742.
Ehrlich, Lichen obtusus 1539.
— Paul 1686.
Eichhorn, 3 Fälle zur Diagnose 1601.
— Epitheliom der Unterlippe 1601.
— Herpes zoster 1599.
— Lupus erythematodes 1599.
— — vulgaris 1599.
— Röntgenverbrennung 3. Grades 1600.
— 1601.
Eicke, Organisation von Krankenanstalten 1462.
— H. A., Ambulante Lumbalpunktion mittels Kapillarnadel 1554.
*— — s. Dreyfus, G.
Eliascheff, O. s. Gougerot.
Ellen, J. J. u. Anderson, N. P., Karzinom auf Hautkrankheiten 1800.
Ellenbogen, V., Erscheinungen durch die Ankylostoma caninum 1909.
Eller, J. J. u. Anderson, N. P., Karzinom bei Hautkrankheiten 1263.
— — — — — — — — Pagets Krankheit der Brustwarze 1684.
Ellis, Havelock 1770.
— R. W., Pellagra im Gefolge einer Gastro-Intestinal-Erkrankung 1682.
Emanuel, G. u. Rosenfeld, H., Mastix-Lumbotest-Reaktion 1554.
— — — — — — bei Nervenlues 1323.
Engel, Luestherapie vom internistischen Standpunkt 1384.
Engel-Bey, Franz 1242.
*Engelhardt, W. u. Gemmer, K., Kombinierte Trypaflavin-Silbersalzbehandlung der Gonorrhoe 1782.
Enterria, E. s. Bejarano, J.
Epstein, G., Pathogenese der Gonorrhoe 1883.
— — S., Subkutane Nierenrupturen 1677.
— St. u. Biberstein, H., Schizosaccharomykose 1498.
Eppinger, H., Schwer heilbare Fußgeschwüre bei hämolytischem Ikterus 1240.
Erschoff, Ichthyosis nitida entstanden im 18. Lebensjahre nach T. exanthematicus 1044.
Escher u. Chantriot, Wirkung des Arsemetins auf die Orientbeule 993.
Evans, G. u. Rowlands, E., Akute syphilitische Appendizitis 1002.
Even, R. s. Pinard, M.
Ewald, W., Zur Morphologie der Immunitätsreaktionen 1610.

Fabre, M., Thalliumazetat bei Trichophytie 1320.
Fabry, Johann 1054, 1426.
Falkenstein 1453.
Farkat, Keloid 1637.
— K. s. Kogoj, Fr.
— L., Erythema multiforme et nodosum 1878.
— — Parapsoriasis lichenoides 1878.
Farmer Loeb, L., Peptonbehandlung bei allergischen Krankheiten 1653.
— — — u. Petow, H., Behandlung des Heufiebers mit Helisen 1395.
Fasal, Wasserbettmykose 1352.
— P., Chemische Untersuchung bei Pemphigus vulgaris und Dermatitis herpetiformis 1315.
Faulhaber, H. L. O. v., Geschlechtskrankenbewegung an der Hautklinik Frankfurt a. M. 1585.
Favre, M., Massia, G. u. Rousset, J., Bowensche Krankheit der Haut 1880.
Fehr, O. s. Birnbaum, G.
Fehsler, A. s. Oppenheim, M.
Feigin s. Althausen, W.
— s. Sarchi.
Feilchenfeld 1536.
Feldman, A. A. u. Bratzlavsky, J. P., Postsalvarsanschädigungen des Nervensystems 1359.
Feldmann, W. s. Archangelskij.
Feldt, A., Goldbehandlung der Spirochätosen 1538.
Feller, A., Hautentzündungen durch Leuchtpetroleum 1733.
Fellner, O., Therapie der Wiener Spezialärzte 1549.
— — Zur Lehre von den männlichen Hormonen 1050.
Felsenreich, F., Therapie der Nebenhodentuberkulose 1770.
Fenyö 1388.
Ferguson, Ch., Xylol bei Pedikulosis 1467.
Fernandez de la Portilla, J., Ärztliche Überwachung der Prostitution 1678.
Fernet s. Lortat-Jacob.
— u. Bidault, Dermo-Epidermitis infolge von Hefe 1838.

Digitized by Google

Fernet, P., Lichen planus der Mundhöhle 1464.
Ferrari, V. A., Schweißabsonderung bei einigen Hautkrankheiten 1885.
Fessler, Atypisches luetisches Erstlingsexanthem 1314.
– Pemphigus vulgaris 1314.
– Sclerodermie en plaques und Lichen planus 1349.
Festenberg, H. s. Michael, M.
Fèvre u. Couvelaire, R., Epididymitis durch Koli-Bazillen bei einem Säugling 1770.
Fidanza, Ätiologie der Erythromelie Pick 1036.
Fillenz, K., Steine in der Prostata 1799.
— — u. Haas, L., Diagnose und Therapie des Uretersteins 1797.
Filliol s. Gougerot.
Findlay, G. M., Papillome bei der Ratte nach Bestrahlung mit ultraviolettem Licht 1650.
Finger 1842.
Finkenrath 990.
— K., Meldepflichtige Berufskrankheiten der Haut 996.
Finkelstein, J. u. Aristowa, Citocholreaktion Sachs und Witewsky als Methode zur Serodiagnose der Syphilis 1043.
— — u. Gurewitsch, N., Auswahltropismus der Spirochaeta pallida bei symptomloser Syphilis der Mäuse 1704.
— — Pankoff u. Segal, Liquor bei experimenteller Syphilis der Kaninchen 1704.
— — A. u. Aristow, W. G., Zitocholreaktion von Sachs und Witebsky 1740.
Finsen, H. C. S., Dariersche Krankheit 1389, 1392.
— — — — Epitheliome nasi 1391.
— — — — Intertrigo bei Kindern durch Gärungspilze 1392.
— — — — Lupus erythematodes 1389.
— — — — Naevus pigmentosus 1391.
— — — — Parapsoriasis 1389.
— — — — Pathomimie 1389.
Finsterlin, Lupus erythematodes 1756.
Fiocco 1686.
Fischer, Mycosis fungoides 1796.
— s. Milian.
— A. s. Goldschmidt, R.
— E. s. Samek, J.
— Karl, Die Quaddelzeit 1395.
— R., Spezifische Behandlung der Aortensyphilis 1740.
— W., Exanthem nach Noktal 1536.
— — Granuloma anulare 1536.
— — Knochenbildung in der Haut 1813.
— — Raynaudartige Affektion mit Morvanschen Panaritien 1673.
Fischer, W., Trophoneurose 1070.
— Z., Behandlung des Lupus erythematodes mit Kupfersalben 1242.
Fischl, Anetodermie nach Röntgenkastration 1313.
— Sklerodermie 1493.
— F., Experimenteller Beitrag zur Frage der Hauttuberkulide 1101.
— R., Streifzüge auf dem Gebiete der Pathologie und Therapie der kongenitalen Syphilis 1003.
Flamm, St., Acrodermatitis atrophicans geheilt durch Insulin 1636.
Flandrin s. Lortat-Jacob.
Flarer, F., Ursache und Entstehungsweise des Lupus erythematodes 1886.
Flaszen, J. s. Monis, J.
Fleischmann, Lupus vulgaris 1126.
— Sommerprurigo. Hyperkeratosis palmaris et plantaris 1830.
Flesch, A., Sklerodermie bei einem 11jähr. Knaben 1509.
Florentin s. Spillmann.
Földváry, Atrophoderma reticulare pigmentosum 1878.
— Granuloma teleangiectaticum 1878.
— Lichen planus mit Blasen 1878.
— F., Dermatitis herpetiformis 1035.
— — Xeroderma pigmentosum 1035.
Follmann, Allergie bei Lues maligna 1386.
— E., Allergische Reaktionen bei maligner Syphilis 1359.
Fonrobert, H., Pemphigusforschung mit Prüfung der Quaddelresorptionszeit sowie des Kochsalzstoffwechsels 1500.
Fontaine, R. s. Leriche, R.
Forel, August 1770.
Forman, L., Pemphigoider Lichen planus mit Erythrodermie 1547.
Foster, H. E., Gonorrhoische Tonsillitis 1509.
— R. H., Behandlung der Nervensyphilis 1129.
Fouquet, J., Varizelliformes Syphilid 1833.
— s. Lafourcade, J.
— J. s. Milian.
Fracastoro, Girolamo 1686.
Fraifeld, A., Behandlung mit roten und infraroten Strahlen 1840.
Franceschini 1686.
Frankenthal, L., Heutige Auffassung vom Paget-Krebs 1684.
Franklin, J. L., Salvarsandermatitis 1542.
Frankovic, V., Klärungsreaktion von Meinicke 1421.
— — s. Kogoj, Fr.
Frazer, A. D., Wertbestimmung antisyphilitischer Mittel an künstlich mit Spirillum minus infizierten Tieren 1801.

Digitized by Google

Freeman, J., Rush-Impfung und Heufieberbehandlung 1395.
Frei 988, 989, 1070, 1071, 1536, 1537, 1674, 1675.
— Blauer Naevus 987.
— Elephantiasis genito-anorectalis mit positiver Lymphogr. ing.-Reaktion 1070.
— Leukoplakie mit Epitheliom der Unterlippe 1258.
— Lymphogranulomatosis inguinalis 1070, 1535, 1796.
— Pityriasis-rosea-ähnliches Salvarsanexanthem 1258.
— Recklinghausensche Krankheit mit Naevi anaemici 1673.
— Schädelgummen mit negativem Wassermann bei zwei Familienmitgliedern 987.
— W., Diagnostische und therapeutische Verfahren bei Gonorrhoe 1048.
— — Lymphogranulomatosis inguinalis 1326.
— — — — und Ulcus chronicum elephantiasticum vulvae et ani 1046.
*— — Mayer, R. L. u. Halle, H., Konzentrationstabellen für Ekzemproben. Beitrag zur Praxis der funktionellen Hautprüfungen 1111.
Freud, J., Jongh, S. E. de, Laqueur, E. u. Münch, A. P. W., Männliches Sexual-Hormon 1582.
— L., Finsenbehandlung der Pocken 1651.
Freudenthal, W., Rumpfhautepitheliom 1100.
— — u. Geserowa, Z., Harnsäurekristalle in Hidrozystom 1102.
— — u. Heymann, K., Komplementbindung bei Gonorrhoe 1731.
Freund, Favus 1795.
— Lupus erythematodes der Lippen und Mundschleimhaut 1795.
— Lymphatische Leukämie 1795.
— Pemphigus vulgaris 1795.
— Tuberöses Myxödem bei Basedow 1795.
— A. 1538.
— Emanuel 1686.
— F., Herkunft der Entzündungszellen und ihre Bedeutung in der Röntgentherapie 1107.
— H., Alopecia areata mit Thallium behandelt 1534.
— — Angiolupoid 1256.
— — Chronische Urticaria 1257.
— — Ekzem an Brocqsche Krankheit erinnernd 989.
— — Epithelioma pagetoid (Darier) 1534.
*— — Fall von syphilitischer Superinfektion 1272.
— — Herdförmige Sklerodermie 1534.
— — Histologische Befunde bei Sklerödem 989.
Freund, H., Lichen nitidus 1672.
— — Lichen planus 1672.
— — Lichen ruber des behaarten Kopfes 989.
— — Lymphadenosis cutis. Acrodermatitis chronica atrophicans 1534.
— — Morphaea 1256.
— — Multiple Epitheliome 1068.
— — Nageldystrophie auf vasomotorischer Grundlage 1068.
— — Pemphigus vulgaris 1534.
— — Segmentär angeordneter Gefäßnaevus nach Zoster 1672.
— — Tuberöses Antipyrinexanthem 1257.
— L., Lichtabschirmung durch die Hornschicht der Epidermis 1840.
— — Therapeutische Röntgenbestrahlung von frischen Wunden 1108.
— P., Vorrichtung zur Befestigung eines Katheters 1051.
Frey, S., Zur Biologie der Narbe 1396.
Frick, P., Livedo racemosa 1425.
Fridli, R., Jodometrische Bestimmung des Thalliums in Leichenteilen 1709.
Frieboes, W., Behandlung der Hauttuberkulose mit Hilfe von Trypaflavin und Höhensonne 1513.
•Fried s. Königsberg.
Friedenthal, Hans 1082.
Friedländer, C., Traumatische Epithelzyste im Fingerendglied 1242.
*— H., Erfahrungen mit Malariatherapie 1277.
Friedmann, J., Noma der Wange 1466.
— M., Dermatitis herpetiformis-Frage 1459.
— — Experimenteller Beitrag zur Nierensyphilis 1811.
Friedrichs, A. s. D'Aunoy, R.
Fröhlich, Syphilis maculo-papulosa 1636.
— Syphilis tuberosa serpiginosa 1879.
— Syphilis transitionalis 1636.
— Syphilis ulcero-gummosa 1638.
— A., Therapie an den Wiener Kliniken 996.
— W., Syphilis congenita 1878.
Froment, R. s. Lebeuf.
— — s. Nicolas, J.
Frommolt, G., Phagedänisches Ulcus der Vulva als Indikation zum Kaiserschnitt 1326.
Fronstein, R. 1703.
Frühwald, Anthrax 1599.
— Arthritis gonorrhoica 1601.
— Balanitis xerotica obliterans 1602.
— Dariersche Krankheit 1600.
— Egelbisse 1601.
— Ekzem durch die Hutmode 1599.
— Gumma der Brust 1602.
— Hemiatrophie 1601.

Digitized by Google

Frühwald, Höhensonnenreaktion bei Psoriasis 1601.
— Karzinom der hinteren Rachenwand 1599.
— Lymphangioma circumscriptum cysticum 1601.
— Melanosarkom 1599.
— Parakeratosis variegata 1600.
— Perniosis follicularis 1601.
— Pigmentierung durch Salizylspiritus 1602.
— Syringomyelie 1600.
— Ulcus molle 1600.
— Urethrogramme 1602.
— Urethrographie bei Gonorrhoe des Mannes 1600.
— Urethroskopische Bilder vom Sphincter vesicae bei Gonorrhoe der Frau 1602.
— Zunahme des Ulcus molle 1599.
— 1599, 1601.
Fryszmann, A., Harnblasenlähmung nach Wutschutzimpfung 1760.
Führer, H., Teervergiftung durch Krätzesalbe 1269.
Fülleborn, F., Ancylostoma duodenale und Creeping eruption 1467.
— — Was ist Ground-itch? 1136.
Fürst, Schwarze Haarzunge und Vitiligo 1096.
Zur Behandlung des Lichen planus 1098.
— 1730.
Fuhr, W., Intravenöse Behandlung Gonorrhoekranker mit Akridingelb 1766.
Fuhs, Dariersche Krankheit nach Behandlung mit Grenzstrahlen 1317.
— Erythrodermia desquamativa Leiner 1495.
— Livedo racemosa 1313.
— Lokalisierte myxomatöse Veränderungen der Haut 1495.
— Lupus erythematodes disseminatus 1351.
— Maligner Naevustumor 1352.
— Nodositas juxta-articularis 1350.
— Psoriasis pustulosa 1351.
— Ulcus molle nach Spirozidbehandlung 1356, 1494.
— H., Grenzstrahl-Hauttherapie 1423.
— — Röntgenallgemeinbestrahlung mit kleinsten Strahlendosen 1108.
— — u. Konrad, J., Allgemeinbehandlung von Hautkrankheiten mit Buckys Grenzstrahlen 1650.
— — — — — Grenzstrahlenbehandlung der Hautkrankheiten 1840.
— — — — — Indirekte Röntgenbestrahlung von Hautkrankheiten 1108.
Funabashi, T. s. Yashida, S.
Funk, C. Fr., Planmäßige Infektionsquellenforschung bei Geschlechtskrankheiten 1080.
— G., Mitigal-Vergiftung 1814.
— Karl 1082.
Gabelow, Gummöse Syphilis der Harnblase 1419.
Gabrielle, H. s. Massia, G.
Gadrat, I. s. Audry, Ch.
Galewsky, Bromoderma tuberosum 1541.
*— Hautentzündung nach Atophansalbe 1271.
— Ödematöse Sklerodermie 1540.
— Ponndorf-Dermatitis 1541.
— 1541.
— s. Bruck.
— E. u. Linser, K., Dosierung und Filterung von Röntgenstrahlen bei Hautkrankheiten 1422.
Gammel, Hans 1426.
Ganneyt, J. van s. Bessemans, A.
Garnier, G., Intrakutanreaktionen mit Salvarsan bei voraufgegangener Erythrodermie 1606.
Garry, G., Ulcus epidemicum 1910.
— — u. Druckmann, A., Urolithiasis in Palästina 1798.
— — — — — — Zur Frage der Nephroptose 1798.
Gaspari, W. u. Ottensooser, F., Einfluß der Kost auf Impfgeschwülste 1506.
Gasparjan, Tuberkulose der weiblichen Harnorgane 1043.
Gaspart s. Pautrier, L. M.
Gaté s. Rebattu.
— s. Savy.
— Giraud u. Linard, Progressive Sklerodermie im Gesicht 1881.
— u. Giraud, Erythema induratum mit großen Knoten 1881.
— — — Fuso-Spirillose der Wange 1643.
— — — Gonorrhoischer Rheumatismus bei einem Syphilitiker 1881.
— — — Keratodermie an Fußsohlen und Handflächen 1881.
— — — Lupus vulgaris des Gesichts oder lupöses Syphilid 1645.
— — — Paramastoidie 1646.
— — — Ulcus molle der Schamgegend mit Bubo 1643.
— J. s. Cade.
— — u. Charleux, G., Anthrax. Klinische und therapeutische Betrachtungen 1657.
— — u. Giraud, Ekzem mit hämorrhagischen Blasen bei Leberzirrhose 1356.
— — — — Erythema multiforme und Erythema nodosum. Herpes iris 1645.
— — — — Pyodermatitis vegetans 1357.
— — — — Sekundäre Syphilis mit verzögerter Roseola 1642.
— — — — Schanker am Daumen und Primäraffekte am Glied 1646.
— — — — Tabesfuß 1644.
— — — — Urtikaria mit Purpura 1880.

Digitized by Google

Gaté, J., u. Michel, P., Eigenartige kindliche Prurigo 1357.
— — — — — — Entwicklung nach der Mycosis fungoides zu 1037.
— — — — — — Häufigkeit gonorrhoischer Vulvitiden bei kleinen Mädchen 1358.
— — — — — — Ichthyosiforme Erythrodermie 1356.
— — — — — — Sklerodermie en plaques 1643.
— — — — — — Splenomegalie im Verlaufe einer Krätze 1644.
Gans 1426.
Gauthier, Cl. s. Pinard, M.
— C. u. Cibert, J., Steinbildung mit Anurie bei nur noch einseitiger Niere 1677.
Gebhardt, H., Therapie des vaginalen Fluor 1079.
Geest, B. de s. Bessemans, A.
Geiger, Adenitis inguinalis mit Gonokokken 1355.
— Bowensche Krankheit 1495.
— Carcinoma recidivans 1495.
— Lymphatische Leukämie mit Hauterscheinungen der linken Wange 1355.
— Lymphogranulomatosis inguinalis 1354.
— Naevus unius lateris verrucosus 1350.
— Parapsoriasis 1314.
— Pemphigus vegetans 1315.
— R., Schweißdrüsennaevi 1758.
— — u. Konrad, J., Poikilodermia atrophicans vascularis 1458.
Gelbjerg-Hansen, G., Acrodermatitis continua 1390.
— — Zwei besondere Fälle von Hirnsyphilis 1390.
Gelder, R. S. van, Infektion der Haut beim Menschen 1760.
*Gemmer, K. s. Engelhardt, W.
Gemünd, W., Wesen und Entstehen der Krebsdisposition 1238.
Genner, Mycosis fungoides 1389.
— V., Behandlung eines Salvarsaninfiltrates mittels Diathermie 1392.
— — Panaritium mit gonorrhoischer Lymphangitis 1391.
— — Vitiligo mit Kölnischem Wasser behandelt 1389.
— — u. Boas, H., Gonorrhoische Keratosen ohne Gonorrhoe 1557.
Genovese, S., Mesurol bei Syphilis 1129.
Georgi, F., Gehirnspirochäten und Metaluesproblem 1005.
Gerbis 989.
Geréb, St. u. Laszlo, D., Bedeutung der Haut für den Salz- und Wasserstoffwechsel 1394.
Gerlach, G., Mischtumor der Augenbraue 1265.
Gerö, Erythema induratum 1830.
— Gumma palati 1126.
— Lupus vulgaris tumidus mit Chininidiosynkrasie 1126.
Gerson, M., Ergebnisse der Diätbehandlung der Hauttuberkulose 1513.
Gerstmann, J., Indikationsgebiet für die Malariabehandlung 1762.
Gertz, W., Grenzstrahlen bei Hautleiden 1110.
*Gerwig, Alfred, Kalziumtherapie in der Dermato-Venerologie 1090.
Geserowa, Z. s. Freudenthal, W.
Gfrörer, O., Eichung von Grenzstrahlröhren 1841.
Ghislanzoni, C., Syphilisbedingte Störungen im endokrinen System 1889.
Giemsa 1742.
Gilardone, E. s. Uhlenbruck, P.
Ginsberg 1099.
*Gjorgjević, Gj., Über Prurigo 1195.
Giraud s. Gaté, J.
— s. Rebattu.
Giraudeau s. Gougerot.
Gitmann, Syphilisbehandlung mit Osarsol 1703.
— s. Wein.
Gladisch, R., Röntgendiagnose der Knochensyphilis mit Berücksichtigung der Wirbelsyphilis 1810.
Glaister, J., Fall von Hermaphroditismus 1581.
Glas, R., Taboparalyse, Malariabehandlung, Geburt 1003.
Glaser u. Lanzenberg, Sklerodermie der oberen Extremitäten, des Nackens und Gesichts 1039.
Glasser s. Pautrier.
— R., Tertiäre Syphilis palmaris mit progressiver Paralyse 1319.
— — Trichophyton gypseum granulosum 995.
— — s. Pautrier, L. M.
— — u. Zorn, R., Frühzeitige tertiäre Syphilis der Nase 1642.
*Glaubersohn, S. A. u. Goldenberg, M. M., Zur Lehre über die Photodermatosen 1625.
Glingar, A., Polypen der Pars prostatica urethrae 1800.
Gloor, H. U., Essentielle Sphinkterhypertonie der Harnblase 1768.
*Goldenberg, M. M. s. Glaubersohn, S. A.
Goldschlag, F., Prurigo aestivalis. Lichtschützende Wirkung des Resorcin 1136.
Goldschmidt, R. u. Fischer, A., Chromosomenstudien an Karzinomzellen in vitro 1265.

Digitized by Google

Goldsmith, W. N., Dermatitis exfoliativa Wilson-Brocq 1260.
— — — Hidradénomes éruptifs 1260.
— — — Riesen-Granuloma annulare 1260.
Gomes, L. S. s. Castro, A. M. de.
— O. G. u. Azevedo, P. C. de, Serumreaktion bei Lepra mit entfettetem Streptothrix leproides Deycke 1512.
Gorlitzer, V., Neurofibromatosis Recklinghausen excessiva 1732.
Gorodetzki u. Narzissow, Spätsalvarsanikterus 1905.
Gorriz, M. u. Arcamite, L. R. de, Technik der Zisternenpunktion 1647.
Gortschakowa u. Komkowa, Durch Bac. subtilis veranlaßte Hautaffektion 1679.
Gosset, Wallon u. Bertrand, L., Pagetsche Krankheit der Brustwarze 1289.
Gotthilf, St., Seltene Koitusverletzung 1367.
Gottlieb, J. G., 244 Fälle von Nieren- und Harnleitersteinen 1360.
Gottron, Erythema migrans 1535.
— Erythroplasie 1672.
— Generalisierte fleckförmige Sklerodermie 1534.
— Karzinom auf Lupus erythematodes der Ohrmuscheln 1672.
— Lichen ruber atrophicans 1535.
— Lupus disseminatus faciei 1256.
— Purpura Majocchi 1534.
— Sklerödem 1535.
— Universelle Erythrodermie 1672.
— 1534.
— H., Purpura Majocchii 1731.
— — Zur Ätiologie der Melkerknoten 1758.
Gougerot 1742.
— Barthélemy u. Arnaudet, Ekzem durch Nickelsulfat 1608.
— — — — Ekzem infolge von Lack 1608.
— — — — Nicht anästhetische Leprome 1287.
— — u. Cohen, R., Akromegalie nach vorzeitiger Menopause 1607.
— — — — Ekzem durch Pelz von gefärbtem Kaninchen 1608.
— — — — Ekzem durch Pikrinsäure 1608.
— Burnier, Ragu u. Weill, Rezidivierende Syphilis nach Arsenbehandlung 1882.
— — u. Joyeux, Pityriasis versicolor 1837.
— Corteaud u. Weil, J., Sclerodermie en plaques en gouttes und in punktierter Form 1837.
— Joyeux u. Arnaudet, Achromie infolge von Pityriasis versicolor 1607.
Gougerot, Joyeux u. Weil, J., Fuso-spirilläre Ulzeration, das Präputium durchbohrend 1837.
— Meyer, J. u. Cohen, R., Pityriasis rubra pilaris 1607.
— — — u. Eliascheff, Parapsoriasis und Mycosis fungoides 991.
— — — Oferle u. Uhry, P., Pellagra und pellagroides Erythem 990.
— Uhry, P. u. Eliascheff, Erythematös-schuppendes Epitheliom des Gliedes auf einer Narbe 1287.
— u. Arnaudet, Ekzem durch Lack 1837.
— — — Ekzem durch Pikrinsäure 992.
— — — Naevus pigmentosus pilosus nach Trauma 1287.
— u. Blum, P., Dermatitis herpetiformis am Kopf 1288.
— — — — Münzenförmiger und punktierter Lichen planus 1288.
— u. Burnier, Epitheliom der Wange im Gefolge Anspritzens von Schwefelkohlenstoff 992.
— — — Erythematöse Läsion der Wange unbestimmten Ursprungs 1837.
— — — Lichen planus der Zunge 992.
— — — Parapsoriasis en gouttes und en plaques 1287.
— — — Pigmentierungen der Wangenschleimhaut bei einer Syphilitischen 1837.
— u. Eliascheff, O., Chronische hyperkeratotische Cheilitis 1607.
— — — — Myxoedema tuberosum 1607.
— u. Filliot, Trockene, diskontinuierliche, saisonmäßige Akrodermatitis 992.
— u. Meyer, J., Familiäre mit Schwangerschaft zusammenhängende Telangiektasien 991.
— — — Raynaudsche Krankheit. Sklerodermieformer Zustand der Finger 991.
— H., Schwerer Verlauf der Superinfektionen bei erworbener Syphilis 1296.
— — Carteaud, A. u. Photinos, P., Supraokzipitale kleinnarbige, konfluierende Alopezie 1288.
— — u. Blum, P., Atypischer nummulärer Lichen planus 1607.
— — — — — Atypische Psoriasis und psoriasiforme Parakeratosen 1463.
— — — — — Omphalitis durch Fusospirillen 1607.
Gouin, G., Bienvenue, A., Daoulas. P. u. Perès, M., Leukozytenreaktion der Syphilis 1838.
— — — — — — — — — Leukozytäre Reaktion durch Einspritzung irgend welchen Blutes oder antisyphilitischer Medikamente 1289.

Digitized by Google

Gouin, G., Bienvenue, A., u. Daoulas, P., Röntgenbestrahlung des Sympathikus bei Hauterscheinungen der Syphilis 1320.
— — — H. A. u. Daoulas, P., Leukozytäre Reaktion durch Sympathikus-Röntgenbestrahlung als neue Syphilisreaktion 1291.
Graetz 1572.
Graf, H., Säure-Basengleichgewichte im Blute bei Psoriasis, Ekzem und einigen Dermatosen 1103.
Gragger, Atypischer Fall von Dariersoher Krankheit 1033.
— Zwei Fälle von Melkerknoten 1033.
*Graham-Little, C., Unbeschriebene Varietät von Lichen planus 1198.
Grasmann, W., Zur Histogenese der Prostatahypertrophie 1053.
Grauhan, M., Bedeutung der urologischen Untersuchung für die Indikationsstellung bei frischen Verletzungen des Harntraktes 1050.
Grawitz, Paul 1742.
Gray, A. M. H., Pityriasis lichenoides et varioliformis acuta 1259.
Grayson, C. s. Bransford, L.
Greenbaum, S., Spätsyphilis des harten Gaumens 1504.
— — S., Allgemeinbefinden des Kaninchens bei experimenteller Kaninchensyphilis 1544.
— — — Gewebsübertragungen für die Diagnose der Heilung der Syphilis 1739.
— — — u. Brown, H., Verteilung im Blute bei Urtikaria 1542.
Greenwood, A. u. Rockwood, E., Die Haut bei Diabetikern 1127.
Greer, A. E., Lungensyphilis 1544.
Gref, Geschlechtskrankheiten in den landwirtschaftlichen Kollektivwirtschaften 1706.
Griesbach, R., Hautkrankheiten bei der Lungentuberkulose 1894.
Grimm, O. s. Philadelphy, A.
Grindon, J., Gegenwärtige Tendenz der Dermatologie 1502.
— — Tryparsamid bei akutem Pemphigus 1127.
Griveaud, Erythromelie und Sklerodermie 1356.
Groenouw, Beziehungen der Dermatosen zu den Erkrankungen des Auges 1077.
Gross, G. B. u. Blackford, L. M., Hepatogene Hypoglykämie nach Neosalvarsan 1741.
— P. u. Robinson, L., Berlock-Dermatitis 1762.
Grschebin, S., Entstehung der Neurolues 1499.
Grubb, A. B., Butter bei Psoriasis 1134.
Grünbaum 1388.
— Spuren elektrolytischer Epilation an den Oberschenkeln 1638.
Grüneberg, J., Harnleiterkarzinom 1798.
— Th., Systematisierte Dermatosen 1499.
Grünfeld, A. A. s. Stefansky, W. K.
Grütz 1448.
— Syringomyelie und Ulcera tropica 1450.
— O., Röntgenkastration bei Impetigo herpetiformis 1465.
Grundherr, v., Argyrosis 1577.
— — Granuloma pediculatum 1577.
— — Lues congenita 1577.
— — Milzbrand der Haut mit umfangreichem Ödem 1577.
Grzybowski 1742.
— — Vitiligo, Lichtdermatose 1577.
— M., Allergie der Haut bei Syphilis 1579.
Gudelis, Syphilis von Eskimos und Tschuktschen 1705.
Guédé s. Sézary.
Guénot, Louis 1054.
Günsberger, O. D. G., Abortivbehandlung der Syphilis 1708.
Günther, H., Theoretische und klinische Erörterungen über menschliche Zwitter unter Berücksichtigung des endokrinen Genito-Interrenalsystems 1050.
— — Wissenschaftliche Grundlagen der Hunger- und Durstkuren 1322.
Güttich, A., Lues des Gehörorgans 1809.
Guillain, G. u. Péron, N., Malariabehandlung der Paralyse an der Salpêtrière 1046.
Guillaume, G., Spülgerät mit elektrischer Bedienung 1884.
Guillaumin, Ch. O. s. Weissenbach, R. J.
Gumpert, M., 150 Entstellungen 1652.
— — Operative Faltenentfernung 1131.
Gurewitsch, N. s. Finkelstein, J.
— — u. Timochin, Agglutination der Spirochaeta pallida durch Serum eines syphilitischen Kaninchens 1418.
Gurwitz, I., Beziehungen der hämolytischen Streptokokken zum Scharlach 1709.
Guszman, Josef 1082.
Gutmann 1096, 1097.
— M., Fremdkörper in Harnblase und Scheide 1807.
Guttmann, St. s. Perutz, A.
Gyger, R., Beziehung der markhaltigen Nervenfasern der Retina zur Recklinghausenschen Krankheit 1506.
György, Epithelioma adenoides cysticum 1637.
— Statistik über 250000 Haut- und Geschlechtskranke 1387.

Digitized by Google

György, Syphilis papulosa annularis 1637.
— — transitionalis 1640.
— E., Anthracosis 1878.
— — Erythema induratum 1878.
— P., Moro, E. u. Witebsky, E., Eiklarempfindlichkeit bei Eczema infantum 1656.
— — — — — — — Trophallergische Hautempfindlichkeit im frühen Kindesalter 1893.

Haack, Angiokeratoma 1529.
— Chronisches Erysipel des Gesichts 1576.
— Ekzematid 1529.
— Erythem mit Ausgang in Atrophie 1576.
— Hodgkinsche Erkrankung 1575.
— Hydroa bullosa Bazin 1576.
— Lichen ruber verrucosus 1576.
Haas, L. s. Fillenz, K.
Haber, Beginnender Raynaud 1126.
— Herpes simplex seit 10 Jahren rezidivierend 1126.
— H., Bindegewebige Naevi 1460.
Habermann 1529, 1530, 1534.
— Acrosarcoma Kaposi 1574.
— Lichen ruber atrophicans morphaeartig 1575.
— Lupus erythematodes subacutus 1574.
— Teleangiektasien der Unterextremitäten nach Pernionen 1530.
— Therapie der gonorrhoischen Prostatitis 1531.
— R., Röntgenschädigung nach Epilation eines Kinderkopfes mit Schwermetallfilterung 1422.
— Rudolf 1742.
Hackel, W., Pathologisch-anatomische Charakteristik des Unterschenkelgeschwürs 1653.
Hadenfeldt, H., Behandlung der kindlichen Vorhautverengerung 1767.
Härne, E. s. Daubolt, N.
Härtel, F., Wesen und Bekämpfung der Krebskrankheit 999.
Hahn, C. F., Hautkarzinome bei Psoriasis 1530.
— — — Lymphdrüsenmetastase nach Hautkarzinom 1530.
— — — s. Martenstein, H.
— — — s. Mulzer, P.
*— — — u Serefis, S., Urecedin in der Dermatologie 1017.
— H., Blasenbildung 1082.
— — u. Schröder, E., Entstehungsbedingungen von kurzfristig erzeugbaren Hautblasen 1395.
— R. 1533.
Hajos, B., Urtikaria, Quinckesches Ödem 1891.
Hajos, K., Beziehungen der allergischen Krankheiten zur inneren Sekretion 1469.
— — u. Mazgon, R., Eosinophiliefrage 1610.
Haire 1770.
Halberstädter, L. u. Simon, A., Klinische und therapeutische Erfahrungen beim Hautkrebs 1684.
Haldin-Davis, H., Moderne Behandlung des Lupus erythematodes 1242.
Hall, W. E. s. Murdock, T. P.
Halle, H., Zoster und Leukämie nebst Provokation leukämischer Infiltrate in der Haut 1498.
Halloran, Ch. R., Syphilis und Schwangerschaft 1544.
Halperin, S., Bekämpfung der Geschlechtskrankheiten in den neuen Landwirtschaften 1044.
Hammer, F., Einfluß des Lichtes auf die Haut 1106.
— Friedrich 1054.
Hamburger, C., Pemphigus der Bindehaut 1256.
Hansen, G., Pseudosyphilitische Affektion der Wange 1392.
— — Streifenförmige Sklerodermie 1392.
— — Zündholzdermatitis 1392.
— K., Rost, G. A. u. Dekker, H., Praktikum der allergischen Krankheiten 1735.
Happel, P. s. Herxheimer, K.
Haralamb 1842.
Hare, D. C., Syphilis der Pulmonalarterien 1001.
Harnett, W. L., Ätiologie, Diagnose und Behandlung der Prostata und Samenblasenentzündung 1802.
Harrison, L. W., Geschlechtskrankheiten in der Handelsmarine 1545.
Hart, M., Condylomata acuminata durch ultraviolette Strahlen geheilt 1505.
Hartmann, Atrophisierende Glossitis 1455.
— Benignes miliares disseminiertes Lupoid 1456.
— Lupus pernio der Nase 1456.
— Lymphangioma cysticum 1455.
— Pseudodiphtherie der Haut 1455.
— Rezidivstammbildung und Schankerbildung bei der Trypanosomiasis des Kaninchens 1449.
— Syringozystadenome 1455.
— Verkäsende Lymphgefäßtuberkulose 1456.
— Vier Fälle von Erythema induratum 1456.
— Zwei Geschwister mit Ulerythema ophryogenes 1455.

Digitized by Google

Hartoch, W., Dystrophia adiposogenitalis 1138.
Harvey, S. s. Johnson, C.
Hasselmann, C. M. u. Miyao, I., Pemphigus vulgaris, vegetans et foliaceus bei einem Japanerkind 1656.
Hauck, L., Gumma der Highmorshöhle 1809.
*Hauptmann, A. s. Dreyfus, G.
— W. u. Philadelphy, A., Kulturelle Untersuchungen an gonokokkenhaltigen Sekreten zur Feststellung der Versandfähigkeit 1047.
Haxthausen, Keratosis punctata 1389.
— Lupus erythematodes mit Keratosenbildung 1390.
— Psoriasis mit Freibleiben der Haut an Atrophie durch Poliomyelitis 1392.
— Quecksilberdermatitis auf dem Lichte ausgesetzten Hautstellen 1389.
— Rosacea, Keratoconjunctivitis, Iritis, Cyclitis 1390.
— Syringocystadenom 1392.
— H., Adenoma sebaceum auf eine Narbe übergreifend 1392.
— — Behandlung verschiedener Hautkrankheiten mit Lichtbädern 1107.
— — Blastomykose 1390.
— — Erythema pernio cruris mit Intaktbleiben über der varikösen Vena saphena parva 1392.
— — Kleinfleckige Alopecie, Keratosis pilaris und Erythem des Gesichts 1391.
— — Koloquintenekzem 1391.
— — Pathomimie an einer varixbehandelten unteren Extremität 1392.
— — Psychisches Erröten 1390.
— — Pyodermitis chronica 1391.
— — Tuberculosis verrucosa an den Nates 1392.
— — Veränderungen in den Hautgefäßen infolge klimatischer Faktoren 1541.
Hayes, H. T., Gonorrhoe des Anus und Rektums 1080.
— Behandlung von Tuberkulose und Tuberkulide mit Ektebin 1828.
— Berlock-Dermatitis 1829.
— H., Effloreszenzen als Ausdruck einer bestimmten individuellen Hautdisposition 1099.
*— — Erblichkeit bei Hautkrankheiten 1022.
— O., Hautreaktionen auf Insektenstiche 1840.
Hecht-Eleda, Margot, Fiebertypus der Impfmalaria 1556.
Heelsbergen, T. van, Mensch und Tier im Zyklus des Kontagiums 1462.
Heiberg, K. A., Kernplasma als Bindeglied zwischen Entzündung und Geschwulstentwicklung 1506.
Hees, Acrodermatitis continua Hallopeau 1097.
Heiner, L. v., Schwankungen im Verlauf der Gonorrhoe 1253.
*— — — Wie weit ist die Komplementbindung bei Gonorrhoeheilung verwendbar?, 1308.
Hellenschmied, R. s. Weber, F. P.
Heller 989, 1534, 1794.
— Dystrophie der Nägel 1070.
— Lichtdermatose 988.
— Syphilonychia congenita 1257.
— J., Syphilonychia congenita ulcerosa 1758.
Hellerström, S., Lymphogranuloma inguinale und strumöse Bubonen 1136.
Hellmuth, M., Gefäßveränderungen bei Frostgangrän 1613.
Henkel, P., Therapie bei Insektenstichen 1106.
Hercz, Café au lait-Flecke bei Hirnveränderungen 1877.
— Keloid in der Mitte der Zunge 1877.
Herczeg, Robert Remak und der Beginn der dermatologischen Mykologie 1387.
Herman, K., Bemerkungen zur Nierendiagnostik 1797.
Hermann 1096, 1097, 1098.
— Modifikation der Meinicke-Trübungs-Reaktion nach K. Herxheimer 1098.
Herrmann 1756, 1757.
— Acrodermatitis chronica atrophicans 1096.
— Dermatitis herpetiformis 1756.
— Lichen planus hypertrophicans 1096.
— F. s. Herxheimer, K.
Herrmannsdorfer, Diätbehandlung der Hauttuberkulose 1796.
Hertz, A., Atrophie der Haut 1497.
Herxheimer, K. 1096, 1097, 1098, 1730, 1757.
— — Ablesung der serodiagnostischen Trübungsreaktion 1006.
— — Verfehlte Syphilisdiagnose 1296.
— — Happel, P. u. Uhlmann, E., Aussichtsreiche Behandlungsmethode der Furunkulose 1893.
— — u. Herrmann, F., Salvarsanschäden und ihre Behandlung 1741.
Herz 1533.
— H., Bekämpfung der Geschlechtskrankheiten 1240.
Herzfeld, E. u. Schütz, F., Sterilität der zur Varizenverödung verwandten hypertonischen Lösungen 1653.
Herzog, D., Hämangiome der Mundhöhle 1266.
Hess, E., Harnröhrensteine 1547.
Hessberg, R., Weitere Ergebnisse der Fieberbehandlung tabischer Sehnervenerkrankung 1325.

Digitized by Google

Hesse, Epidermolysis bullosa hereditaria 1578.
— E., Zyanamid-Überempfindlichkeit der Haut 1614.
Heuck 1415, 1416.
Heyder, O., Schutzmaßnahmen gegen Geschlechtskrankheiten in der Reichsmarine 1080.
Heymann, K. s. Freudenthal, W.
Higginbtham, H. G. s. McCord.
Hill, L. L., Magensyphilis 1544.
Himmelmann, W., Behandlung der Furunkel und Schweißdrüsenabszesse mit dem homöopathischen Schwefelmittel 1657.
Hinze u. Meriin, Psoriasis verrucosa et papillomatosa 1042.
Hirschbüchler, Follikularsklerose 1350.
— Kalkverätzung 1352.
— Seborrhoische und psoriasiforme Papeln 1493.
— Syringozystadenom 1351.
Hirschfeld, Magnus 1770.
Hissard, Warzenförmige Vorsprünge an Schneide- und Eckzähnen 1838.
Hlatky 1639.
Hochsinger, K., Induratio congelativa submentalis 1613.
Hoede, K., Beziehungen zwischen Psoriasis und Ovarialfunktion 1464.
— — Erfahrungen mit Thorium-X-Stäbchen 1131.
Höfer, K., Acrodermatitis chron. atrophicans 1257.
— — Pityriasis rubra pilaris 1257.
— — Xanthomatose der Dura mater und Schädelknochen 1068.
Hoffmann, C. A., Stand der dermatologischen Kosmetik 1651.
— E., Benennung der allergischen Erkrankungen als Allergosen 1133.
— — Kongenitale Syphilis 1297.
— — Notwendigkeit kritischer Beurteilung einmaliger serologischer Reaktionen 1739.
— — 1010, 1448, 1449, 1450, 1451, 1452. 1453, 1454, 1456.
*— — s. Dreyfuß, G.
— H. s. Jessner, M.
— W., Augenschutz bei Röntgen- und Radiumstrahlen 1424.
— — 1099.
Hofmann, Chronisches Ödem des Präputiums, Penis und Skrotums 1124.
— Ophthalmoplegia interna bei 6jährigem Knaben 1124.
— Sclerodermie en bande 1829.
Holboll, S. A., gonorrhoische Gelenkleiden und Komplementbindungsreaktion 1362.
Holfelder, H. u. Holthusen, H., Ergebnisse der medizinischen Strahlenforschung 997.
Hollander, L., Karzinom der Mundhöhle 1760.
Hollstein, H., Verhältnis häufig vorkommender Hautkrankheiten zum Lebensalter 1082.
Holmes, S., Heredität in ihrer Beziehung zu Hautkrankheiten 1761.
Holthusen, H. s. Holfelder, H.
Holzknecht, G. 1270.
Hopf, Hämato-Lymphangiom der Zunge 1575.
— Miliares Lupoid (Boeck) 1531.
— Sclerodermia circumscripta und Sclerofaszie 1575.
— Silbertherapie der Gonorrhoe 1531.
— Verrucae mit Nageldystrophie 1530.
— Warzenartige Keratosen an Hand- und Fußrücken 1575.
— G., Behandlung der weiblichen Gonorrhoe mit Necaron 1094.
— — Komplementbindungsreaktion bei Gonorrhoe 1766.
Horowitz 988.
— s. Milian.
*Hosoya, K., Schilf, E. u. Watanabe, K., Histamin und seine Beziehungen zu den Gewebshormonen in der Haut 1382.
*Hosp, E., Schwarze Hautschrift 1895.
Howard, A. s. Levaditi, C.
Hoyne, A. L. u. Levy, A. J., Diphtherie des Penis 1767.
Hruska, K., Neues Heilserum gegen Milzbrand 1610.
Hudelo u. Rabut, Dermatitis atrophicans Pick-Herxheimer 1035.
— — — Partielle Sklerodermien 1040.
— — — Rolle der Syphilis bei den Hautatrophien 1509.
— — — Zwei Fälle progressiver Sklerodermien 1039.
Hübner, Behandlung der Vulvovaginitis gonorrhoica infantum 1581.
Hübschmann 1742.
— Karel, Mischungen von Neosalvarsan und Natrium-Thiosulfat und von Neosalvarsan und Bromnatrium 1237.
Huerre, Russische Behandlung der Krätze 1291.
Hürtle s. Wichels.
Huet, L., Lichen planus der Mundschleimhaut 1838.
Hufschmitt, Vier Fälle von familiärem Xanthom 1318.
— Vier Fälle Sklerodermie 1039.
— G., Fall von Erythromelie 1641.
— — Leukomelanodermie der Sekundärperiode 1641.

Digitized by Google

Hufschmitt, G., Pyodermia vegetans 1318.
— — Sklerodermie mit Telangiektasien und Verstümmelungen der Finger 1641.
— — u. Neßmann, V., Familiäre Xanthome 1832.
— — s. Sartory, A.
Hussels, K. geb. Ferchland, Pemphigus vulgaris bei Gravidität 1135.
Hynie, Studium der Sexologie in Berlin 1286.
— 1286.
— J., Impotenz traumatischen Ursprungs 1908.
— — Psychobiologischer Fragebogen 1908.
— — Seltener Fall von Hermaphroditismus 1076.
— — Studium der Sexuologie in Berlin 1708.
Hyronimus s. Jausion.

Ijiri, T. u. Akita, G., Anuria calculosa nach Nephrektomie wegen Tuberkulose 1072.
Iliesco, C. u. Longhin, S., Generalisierter Favus der Haut und Schleimhaut 1580.
Imschenetzky, A., Dermatitis exfoliativa neonatorum 1831.
*— — A. s. Maschkilleison, L. N.
Ino, Sh., Spirochätengehalt der Kornea nach subskrotaler Syphilisimpfung 1004.
Irgang, S. u. Sala, A., Leber bei akuter Syphilis 1761.
Irosolimtschik, Syphilis der obdachlosen Kinder 1706.
Isaak 1096.
— Porokeratosis 1098.
— L., Acrodermatitis atrophicans beider Beine 1730.
— — Atypische Form von Lichen planus 1096.
— — Heilung des Ulcus cruris varicosum durch Verödung der Varizen 1890.
— — 1756.
Isahaya, S. s. Mukai, T.
Ishewskij, Salyrgan-Salvarsan 1904.
Ismailskij u. Kedroff, S., Chemischtherapeutische Mitteilungen über Bi-Präparate 1043.
Israel, W., Antiperistaltik des Harnleiters im Röntgenbilde 1760.
*Israelski, Ernst, Haut- und Nagelveränderungen bei ankylosierendem Gelenkrheumatismus 1371.
*Israelson, M. M., Makroskopische Objektträgerreaktion auf Syphilis mit Gehirnextrakt 1726.
— — — s. Perkel, I. D.
Istók, Lingua pilosa nigra 1637.
— Onycholysis 1879.
— Raynaudsche Krankheit 1638.
— Sklerodaktylie 1640.
— J., Melanosarkom 1879.
Istrati, G., Verhalten der Streptokokken des Erysipels und Scharlachs gegenüber ihren filtrierten Nährböden 1465.
Iwanow, E. E., Wirkung des Prostatasekretes auf die Respiration der Spermatozoen 1366.

Jackson, N., Dermatitis durch Pikrinsäurelösung und Butesinpikratsalbe 1127.
Jacobsohn s. Buschke.
*— F., Spitze Kondylome in der Pars cavernosa 1447.
— — 1674.
— — s. Benda, C.
— — u. Curth, W., Berufsinfektionen mit Syphilis 1549.
Jacobsthal 1573.
Jadassohn, Handbuch der Haut- und Geschlechtskrankheiten 1077.
— 1233, 1742, 1842.
— s. Benda C.
— J., Hämatogene infektiöse Hautkrankheiten 1760.
— — Immunitätsvorgänge bei der Morphologie von Hauterkrankungen 1503.
— — 1110.
— W., Hämatogene Hauttuberkulose 1499.
— — Sensibilisierung der Haut des Meerschweinchens auf Phenylhydrazin 1394.
— — Joos, E. u. Vogelsanger, F., Nachuntersuchungen bei vor mehr als 10 Jahren wegen Lues behandelten Patienten 1734.
Jaensch, Bedeutung der Kapillarmikroskopie für die frühzeitige Erkennung geistig-körperlicher Entwicklungsstörung 1700.
Jaffé, K., Jodallergie der Haut bei blasenbildenden Hauterkrankungen 1464.
— — Lupus erythematodes 1068.
— — Lupus erythematodes, Rezidiv in Nasenplastik 1257.
— — Mycosis fungoides 1257.
— — Mycosis fungoides, Diabetes 1257.
— — Zwei Fälle von Sklero-Poikilodermie 1498.
— s. Blumenthal.
Jakubowicz, A., Protozoenartige Gebilde in Zellen verschiedener Organe und ihr Zusammenhang mit angeborener Syphilis 1552.
*Jakuner, S. A., Miliarlupoid Boeck 1619.

Digitized by Google

Jamamoto, T., Färberische Unterschiede zwischen Sp. pallida, Sp. pallidula und Sp. cuniculi 1072.
Jancsó, N. v. s. Kroó, H.
Janschek u. Lewitin, Lymphogranulomatosis inguinalis subacuta 1418.
Jaryscheff, Trichophytia superficialis 1466.
Jaskolkou. Pankowa, Serodiagnose der Syphilis nach Sormani 1045.
Jausion, H., Sohier, R. u. Antonelli, Alopecia areata behandelt mit der photodynamischen Methode 1287.
— Sohier u. Hyronimus, Pityriasis versicolor 1835.
Jeanselme, Wie schützte sich Europa im Mittelalter gegen die Lepra 1742.
Jensen, C. E., Nekrolog auf Noguchi 1388.
Jeran, F., Blutende Mamma beim Manne 1051.
Jersild, O., Boecksches miliares Lupoid 1391.
— — Intradermoreaktionen bei Ulcus molle und Lymphogranuloma inguinale 1557.
— — Lymphogranulomatosis 1389.
— — Urticaria pigmentosa 1389.
Jerusalimtschik s. Breitmann.
Jesionek, Hautkrankheiten an Nase und Ohr 1077.
— A., Tuberkulose und Haut 998.
Jessner, Max 1054.
— M. u. Hoffmann, H., Experimentelle Hautinfektionen und retikulo-endotheliales System 1460.
*Jochelson, M., Thalliumazetat und Röntgenstrahlen bei parasitären Erkrankungen der Haare 1484.
Jockisch, G., Luftfüllung der Blase und tödliche Embolie 1769.
Joel 1674.
Joff, Resultate der sanitären Aufklärung unter den venerischen Kranken 1705.
John, Lingua scrotalis et geographica 1599.
— Pagets disease? 1599.
— Syringomyelie 1602.
Johnson, C. u. Harvey, S., Granuloma senile 1761.
Joltrain, E., Die Urtikariaformen, die hämoklasischen Krisen 996.
— — u. Dirard, L., Pollenkrankheit 1610.
Jongh, S. E. de s. Freud, J.
Joos, E. s. Jadassohn, W.
*Jordan, A., Grippeausschläge 1011.
*— — In Moskau beobachtete Rhinoskleromfälle 1820.
— — Lupus-vulgaris-Karzinom 1501.
— P., Streptokokken auf normaler Haut 1460.
Joseph 1794.
— A., Trypanosomen- und Spirochäteninfektionen 997.
— — s. Benda, C.
Joulia, Embolie nach Einspritzung von öllöslichem Wismut 1608.
Joyeux s. Gougerot.
— u. Burnier, Fall von Pityriasis rosea 993.
Juliusberg, Max 1470.
Jumon, H., Asthma und pruriginöse Dermatosen 1891.
Jungano, M., Nephrektomie wegen Tuberkulose 1884.
Junghanns, H., Sarkom der Samenblase mit Gehirnmetastasen 1805.
Junker, H., Chemokoagulation bei bösartigen Blasengeschwülsten 1052.
Juschkoff, Zur Ätiologie des Pemphigus vulgaris 1043.
Juster s. Louste.
— E., Nevro-humoro-zirkulatorische Dermatosen 1076.
Justus, Therapie der Epitheliome 1385.

Kabatschnik, Prüfung des Wertes alter Vakzine 1704.
Kabelik, J., Biochemie und Therapie des Schwefels, Selens und Tellurs 1076.
— — u. Vignati, J., Thiosulfate in der Therapie 1076.
Kadisch, Kaltblütlerversuche mit Achorion gypseum 1537.
— Schizosaccharomyces hominis 1579.
— 1258, 1536, 1675.
*— E., Desinfektionsversuche mit Pilzen (Ach. gypseum) 1771.
— — Hämolytische Schnellreaktion mit aktivem Serum 1006, 1322.
— — Hitzeresistenz der Dermatophyten 1104.
Kafka 1572.
Kaganoff, Zur Biologie des Gonokokkus 1044.
Kahn, M. G., Entwicklungszyklus des Tuberkelbazillus 1710.
Kairis, Z., Erholungsfähigkeit der durch Steineinklemmung im Harnleiter blokkierten Niere 1797.
Kakishita, M. s. Tani, T.
Kalenscher, H., Wanderung eines Nierensteines bis zur Blase 1800.
Kalo, A., In die Blase perforierende Dermoidzyste 1799.
Kamikawa, J. s. Suzue, K.
Kaminer, Siegfried 1082.
Kamniker, H., Elephantiasis vulvae und Schwangerschaft 1584.
Kapuszczynski 1742.
Karabekow s. Smelow.

Digitized by Google

Karlin, Röntgentherapie der Orientbeule 1905.
Karrenberg, C. L., Fissane in der Dermatologie 1396.
— — — Nikotinüberempfindlichkeit der Haut bei Tabakarbeitern 1649.
— — — s. Ritter, H.
Karyschewa, Behandlungsmethoden der weiblichen Gonorrhoe 1680.
Kassowitz, H. s. Plaut, F.
Kasztor, Lichen planus 1126.
— Pseudopelade 1126.
Katona, Dermatitis herpetiformis 1635.
— Naevus linearis 1635.
Katz, P., Therapeutische Versuche mit Schwefel in statu nascendi 1908.
Kaufmann, Weibliche Gonorrhoe und ihre Behandlung im Vendispansär 1043.
— s. Mrongowius.
— E., Albargin als Prophylacticum und Aborticum 1362.
— S., Gonorrhoische Adnexerkrankungen 1418.
Kaussmann, Mitbeteiligung des Collum uteri bei Gonorrhoe kleiner Mädchen 1417.
Kaznelson, R. B. s. Rosenblum, M. B.
Kedroff, S., Erythema multiforme in loco acupuncto 1706.
— — s. Ismailskij.
Kehrer 1451, 1453.
Keining, Lymphadenosis cutis circumscripta 1575.
— Rollhaarzyste 1575.
— Syringozystadenom 1575.
— 1573.
Keller, Ph., Strahlen-Wärmereaktion der Haut; Pigment- und Wärmestrahlenschutz 1106.
Kémeri, Auf Bucky-Bestrahlung geheiltes Epitheliom 1878.
— Einfluß der Witterung auf die emittierten Dosen der Röntgenapparate 1386.
— Epithelioma juvenile 1878.
— Glossitis mediana rhomboidalis 1878.
— Weiche Röntgenstrahlen 1386.
*— Deszö, v., Ätiologie der Dyshidrose 1587.
*— — — Ursachen der Dyshidrosen und Ekzeme 1615.
Kémery, Onychia professionalis 1640.
Kenedy, Dariersche Krankheit 1032.
— Pagetsche Krankheit 1877.
Kerl, Arsendermatitis 1496.
— Bluterythem 1496.
— Eigenartige Affektion der hinteren Pharynxwand 1316.
— Erythrodermia psoriatica 1315.
— Exanthem bei Zahnerkrankung 1353.
Kerl, Fall zur Diagnose 1349.
— Gerson-Hermannsdorfer-Diät bei tuberkulösen Geschwüren 1496.
— Mycosis fungoides 1313.
— Nachruf auf Arndt 1313.
Keyl, R., Subokzipitalpunktion und Angabe eines Meßverfahrens am Lebenden 1554.
Kiamil, Izzet 1842.
— O. s. Milian.
Kidd, F., Chirurgische Behandlung der Chylurie und Filariasis 1546.
— — Intravenöse Pyelographie 1547.
— — Vasostomie als Frühbehandlung akuter Urethritis 1801.
Kiese, O., Hautkrankheiten der Handteller und Fußsohlen 1077.
Kimball, Cleaveland Cady 1470, 1686.
Kingreen, O., Diagnose und Therapie der gonorrhoischen Arthritis 1765.
Kirschberg, Behandlung der Syphilis im 16. Jahrhundert 1360.
Kissmeyer, Erythema multiforme mit Blasenbildung 1392.
— Haemangioma simplex capillare 1392.
— 1742.
Kistiakowsky, E. W., Durch Steinkohle hervorgerufene Dermatose 1291.
— E., Ungewöhnliche Pigmentation der Haut bei Ariern 1679.
Kitchevatz, M., Ätiologie der Pyodermieinfektionen 1609.
Klarenbeck, A., Augeninfektion beim Kaninchen durch Spirochaeta cuniculi 1737.
Klebanoff s. Berson.
Kleeberg 1070.
— Lymphdrüsenvereiterung mit Lymphogranulomreaktion 1536.
— Lymphogranuloma inguinale mit beginnendem Ulcus chronicum elephantiasticum ani 1673.
— Lymphogranulom inguinale mit Erythema nodosum und aphthösen Erscheinungen am Genitale 1673.
— Urticaria pigmentosa 1673.
— u. Loewenstein, Lymphogranuloma inguinale 1673.
Klein, O., Apparat zur Kohlensäureschneebehandlung 1814.
Klemperer, G., Zur Kenntnis der Phosphaturie 1079.
Klimke 1451.
Kloeppel, Nicht resorbierte Bi-Depots 1539.
Klohn, O., Fluorbehandlung mit Milchsäurepuffergemisch 1079.
— — Jodbehandlung von Epididymitis 1766.
Knabe, K., Durchbruch eines klimatischen Bubos in die Blase 1047.

Digitized by Google

Knossew, Lokale Amyloidablagerung in der Haut 1493.
Knyazoviczky, F., Sklerodermie bei einem 3jähr. Kinde 1509.
Königsberg u. Fried, Spirochätosis der weißen Maus 1704.
Königstein, Lokale Amyloidose der Haut 1349.
*— H., Ein exanthematisch auftretendes Endothelioma cutis 1851.
— — s. Benda, C.
— — u. Wertheim, L., Konstitution und Syphilis 997.
Kogoj, Fr., Atypisches Erythema exsudat. multiforme 1580.
— — Differenzen im Grade der Allergie bei experimentellen Dermatomykosen 1102.
— — Zur Frage der chronischen Pyodermien 1458.
— — u. Farkas, K., Hautatrophie in pigmentierten Plaque 1038.
— — u. Frankovic, V., Lupus miliaris disseminatus faciei acneiformis und Serumcutine 1421.
Kolkow, v., Zur Prophylaxe der Syphilis 1081.
Kollarich, Béla 1742.
Kollmann, A. s. Birnbaum, G.
Kolmer, J., Wismutsalvarsansulfonat bei Syphilis 1504.
— — A. u. Rule, A., Fehlschlag der Impfung bei Kaninchen 1545.
— — — Tuft, L. u. Rule, A. M., Aus syphilitischem Hodenextrakt von Kaninchen hergestelltes Luetin 1545.
Kolomoizeff, Behandlung des weichen Schankers 1046.
Komkowa s. Gortschakowa.
Kondratjewa, WR mit Blutkoagula 1419.
Konrad, Basalzellenkarzinom der Wange 1355.
— Epitheliom der Wange einer 23jähr. Pat. 1493.
— Fox-Fordycesche Krankheit 1495.
— Lupus erythematodes mit Lopioninjektionen behandelt 1314.
— Riesenschanker mit positiver Gonokokkenreaktion 1355.
— s. Brandt.
— J. s. Fuhs, H.
— — s. Geiger, R.
— — Behandlungserfolge mit Buckys Grenzstrahlen 1423.
Kopelowitsch, M. A. s. Derman, H. L.
Korabelnikoff s. Matusis.
Korbsch, R., Aorten-Milzsyndrom in der Luesdiagnose 1295.
Korol, Melczersche Mikroreaktion für die Spinalflüssigkeit 1906.
Korolkoff, Fibrosakrom auf einer Lupusnarbe 1045.
Korostelew u. Orloff, G., Praktischer Wert der Fällungsreaktionen bei Syphilis 1044.
Kosjakoff, Geschlechtsdimorphismus der Hautgebilde 1394.
Kotarowa, M., Primäraffekt am Zahnfleisch 1000.
Kovanic, K. H., Behandlung angioneurotischer Dermatosen mit Ichthoxyl 1074.
Kowarschik, J., Diathermie 1648.
— — Diathermie des Hodens und Nebenhodens 1799.
Kraetzer, A. F., Raynaudsche Krankheit mit chronischer Arsenretention 1426.
Krah, E., Vergleichende Untersuchungen zum serologischen Luesnachweis 1298
Krantz, W., Reiner Pallidastamm 1812.
Kraus, Herpes zoster oticus 1125.
Krayer, O., Kreislaufwirkung des Neosalvarsans 1009.
Krehl, L., Entstehung, Erkennung und Behandlung innerer Krankheiten 1461.
Kreibich 1742.
— Neurodermitis der oberen Körperhälfte 1829.
— Prurigo lymphadenique 1125.
— Tuberkulid oder Urticaria necroticans 1829.
*— C., Eruption oder Reaktion 1715.
*— — Indirekte Röntgenbehandlung des Ekzems 1201.
Kren, Dariersche Krankheit 1354.
Kresiment, M., Zur Frage einer Geschlechtsreaktion an den Haaren 1686.
Kretz, J. u. Paula, F., Brauchbarkeit des Guttadiaphot 1323.
Kreyenberg 1702.
Kristjansen, Pityriasis rosea und Pityriasis simplex 1392.
— Urethritis simplex 1392.
— Aa., Alopecia areata 1391.
— — Bis jetzt unbeachtetes Phänomen bei Alopecia areata 1733.
— — Lupus erythematodes der Mundschleimhaut 1391.
— — Natriumthiosulfat bei Salvarsandermatitis 1390.
— — Tuberkulöses Geschwür der Vulva 1390.
— — Urethritis simplex 1391.
Krogius, A., Hydronephrose durch Verengung der oberen Ureterenden 1799.
Kromayer, E. jun., Behandlung eitriger Bubonen mit Milchinjektionen 1046.
— E., Ekzem und Ekzembehandlung 1548.
— — Pagetsche Krankheit 1673.

Digitized by Google

Kromeyer, E., Rezidivierendes Erythema multiforme 1673.
Kroó, H., Schulze, F. O. u. Jancsó, N. v., Experimentell erzeugte Wassermannsche Reaktion 1738.
Krüger u. Popoff, W., Syphilis im Mordowschen Kreise 1706.
— W., Diagnose der weiblichen Gonorrhoe durch das Gonokokkenkulturverfahren 1765.
Kruspe, Erythema induratum 1539.
— Mikrosporid 1539.
*Krzysztalowicz, F., Über die Ekzemfrage 1204.
Kugischew, Fall von Tuberculosis cutis verrucosa 1705.
Kuhlmann, B., Prognose der Lymphogranulomatose 1295.
Kumer, L., Haut- und Mundschleimhauterscheinungen beim Ulcus vulvae acutum 1103.
Kunewälder s. Brandweiner, A.
Kuntzen, H., Chirurgie der Elephantiasis 1652.
Kurosawa, T., Zur Pathologie der Samenblase 1366.
Kurz, R., Kölnisch-Wasser-Pigmentierung 1614.
Kusnetzow, W. N., Konstitution der Leprakranken 1709.
— — Professionelle Syphilis des medizinischen Personals 1000.
Kuthe, F., Blutende und nässende Mamille 1266.

Lacassagne, J., Das erste in Lyon über Franzosenkrankheit gedruckte Buch 1358.
— — s. Nicolas, J.
— — u. Michel, P., Lichen planus der Mundhöhle 1643.
— — u. Pigeaud, H., Fehlgeburten, Schwangerschaften und Mutterschaftstätigkeit bei den Prostituierten 1676.
— — u. Rousset, J., Die mikroskopische Anatomie der Tätowierungen 1644.
— — — — — Entfernung von Tätowierungen 1881.
Lafourcade, G., Fouquet u. Nativelle, Ikterus bei Syphilitikern 994.
Landa, G. J. u. Panow, V. P., Verzögerte Ossifikation bei Lues connatalis 1581.
Landowski s. Ravaut, P.
Landsberg, F., Über den syphilitischen Pulmo lobatus 1713.
— M. u. Szenkier, D., Experimentelle Urämie 1797.
Lane, J. E. u. Strauß, M. J., Berlock-Dermatitis 1839.
Lang, Wasserstoffionenkonzentration bei Ekzem 1385.
*— M., Epithelisierung mittels Transplantation 1478.
*— — Wasserstoffionenkonzentration der in der Dermatologie verwendeten Umschlagwasser 1407.
Lange, K., Uretersteinkrankheit 1584.
Langer 1071.
— Granulosis rubra nasi 1258.
— Pemphigus vulgaris 988.
— E., Abszedierende Hodenentzündung bei Gonorrhoe 1047.
— — Golddermatitis und Lues II 1070.
— — Gonorrhoe der paraurethralen Gänge bei der Frau 1502.
— — Parapsoriasis 988.
— — Röntgenbilder schwerer gonorrhoischer Gelenkerkrankungen 988.
— — Spontankeloide 1070.
— — Strichförmige Hautatrophie auf dem Kopfe mit Beteiligung des Knochens 988.
— — Therapieresistente Syphilis 1324.
— — Therapieresistente, durch Malaria beseitigte Lues 988.
— — Ulcus molle am Zeigefinger 988.
— — s. Birnbaum, G.
— — s. Bruhns, C.
— — u. Schiftan, W., Elektrisches Schneiden in der Dermatologie 1612.
*— — — — — Zysten und Varizen der vorderen Harnröhre 1562.
Lanowskij, Chirurgische Diathermie zur Behandlung einiger Hautkrankheiten 1042.
Lanzenberg s. Glasser.
— s. Lévy.
— P. s. Pautrier, L. M.
— — u. Zorn, R., Zwei Fälle von Salvarsanikterus 1641.
Laqueur, B., Subkutane Nierenverletzungen 1798.
— E. s. Freud, J.
Lass, Krisis der sanitären Aufklärung in bezug auf Geschlechtskrankheiten 1705.
Laszlo s. Geréb.
Latko, Karbolantigen zur WR 1706.
Lattermann, E., Acrodermatitis continua suppurativa 1685.
Laubál, Mycosis fungoides 1034.
— Neue histotechnische Methoden in der Dermatologie 1386.
— Salvarsandermatitis 1640.
— Syphilis papulo-ulcero-gummosa 1636.
— St., 4 Fälle von Lupus erythematodes 1879.
Laufer, Lymphangioma tuberosum multiplex 1756.

Digitized by Google

Laurentier, Ch., Blutuntersuchungen in einem Gefängnis 1608.
— — Serologische Untersuchungen in den Entbindungsanstalten von Toulouse 1608.
Lauter, R., Erythema desquamativum scarlatiniforme recidivans 1654.
Lawrence, K., McCafferty u. Machacek, G., Lymphoblastoma 1762.
Lebedew, A., Behandlung des Lupus erythematodes mit Goldpräparaten 1681.
Leberman, F., Wasserversuch bei der Stauungsniere 1760.
Lebeuf s. Nicolas, J.
— F., Erythema multiforme im Verlauf sekundärer Syphilis 1643.
— — Dumollard, P. u. Froment, R., Epidemie von Milzbrand 1358.
Lecoulant, P. s. Petges, G.
Ledermann, Lichen ruber verrucosus 1070.
— R., Granuloma trichophyticum 988.
Ledoux, Ph., Kriminalität und psychopathische Störungen beim Kinde 1832.
Lefèvre, P. s. Sézary, A.
Leffkowitz, A. s. Sonnenfeld, A.
Legneu, Ehezeugnis 1370.
Legrain s. Lortat-Jacob.
Lehmann, C., Blasenbildende Ausschläge der Hände und Füße 1504.
— E., Zum Krankheitsbild der Melkerknoten 1709.
— J., Entstehung der Tuberkulose der männlichen Geschlechtsorgane 1805.
— — Gangrän des Penis 1767.
— R., Seltener Vulvatumor 1369.
Lehner 1387, 1638.
— Acrodermatitis atrophicans 1032.
— Erythema haemorrhagicum et vesiculosum 1638, 1640.
— Nekrose bei Arbeitern, die Soda transportieren 1640.
— u. Rajka, Neue experimentelle Beiträge zum Wesen der Allergie 1385.
— E. u. Rajka, Allergie bei Urtikaria 1497.
— — — — E., Theorie der Allergie der Haut 1292.
Lehrnbecher, A., Erfahrungen über Pyelographie 1367.
Leigheb, V., Blutkatalase bei Hautkrankheiten 1885.
Leiner, C., Hautkrankheiten im Säuglingsalter 1077.
Lemaire s. Moutot.
*Lenartowicz, Mäusesyphilis 1515.
Lepinay, M. E., Akzidentelle Schanker 1580.
Leriche, R. u. Fontaine, R., Chirurgische Behandlung der Sklerodermie durch Eingriffe am Sympathikus 1041.
Leriche, R. u. Fontaine, R., Dermatitis chronica atrophicans, Pick-Herxheimer 1036.
— — — — — Veränderungen in den sympathischen Ganglien bei Sklerodermie 1041.
Leschke, E., Prognose und Therapie der Aorten- und Herzsyphilis 1295.
Lesser, F., Ermittlung venerischer Infektionsquellen 1081.
*Leszczynski, Roman v., Initialstadium des Pemphigus 1083.
Leunbach 1770.
Leusden, J. Th., Vorhandensein eines filtrierbaren Virus bei Tuberkulose 1711.
— P., Meinicke-Klärungs-Reaktion in der Praxis 1554.
Levaditi 1010.
— C., Gummen und abnorme Formen der Spirochäten 1736.
— — Wismut bei Syphilis 1544.
— — Manin, Y. u. Howard, A., Zirkulation des Wismuts im Organismus 1009.
— — u. Li Yuan Po, Entwicklungsgang der Spirochaete pallida, pertenuis und cuniculi 1736.
Leven 1449, 1450, 1453.
— Melanosis corii degenerativa 1103.
*— Systematisierter Naevus sebaceus, gleichzeitig Ptosis 1440.
— G., Behandlung der Magensyphilis 1323, 1360.
*— L., Bedeutung der Alopecia frontalis in der Deszendenzlehre 1752.
— — Gonorrhoeheilung und „Gonorrhoe-Wassermann" 1765.
— — Ist ein bestimmtes Silberpräparat von Bedeutung für Heilungsdauer und Verlauf des Trippers 1285.
Levi, D., Sklerosierung variköser Venen 1890.
Levinthal, W., Bakteriologie des Gonovitans 1049.
Levitin, Syphilis in der Ehe 1675.
Lévy u. Lanzenberg, Alopezie nach Favus Pseudo-Pelade vortäuschend 1641.
— A. J. s. Hoyne, A. L.
— E., Erythrodermia desquamativa Leiner 1134.
— G. s. Pautrier, L. M.
— — s. Sézary, A.
— — s. Schulmann, E.
— — u. Zorn, Sklerodaktylie ohne Befallensein der Hände 1038.
Lévy-Franckel s. Louste.
Lévy-Solal, E., Paraf, J. u. Pariente, M., Bindungsreaktion beim Tripper im Verlaufe der Schwangerschaft und des Puerperiums 1048.

Digitized by Google

Lewin, E. M., Wirkung der Arsenobenzolpräparate auf die Leber 1459.
Lewina, B., Syphilis unter den Frauen 1705.
Lewitin s. Janschek.
Leyberg, E., Vereinfachung des färberischen Nachweises der Spirochäten nach Keil 1553.
Lichowidow, Juxtaartikuläre Knoten 1419.
Lichti, E., Adenoma sebaceum, circumscriptum und disseminatum 1269.
Lieber, E., Sarkoid Boeck 1035.
Liebermann s. Sutejeff.
Liebner, Alopecia totalis 1877.
— Erythemagruppe 1384.
— Kälteurtikaria 1635, 1877.
— Leucaemia cutis lymphatica 1639.
— Lichturtikaria 1635.
— Parapsoriasis 1639.
— Psoriasis durch Thymusinjektionen geheilt 1639.
— E., Tuberkulinempfindlichkeit bei Erythema exsudativum multiforme 1459.
*— — Zur Klinik der Sarkoide 1744.
*Liesegang, R. Ed., Modell der Epithelstruktur 967.
Light, S. E. s. Way, S. C.
Lignac, G. O. E., Hautmelanin und ultraviolette Strahlen 1241.
*Lilienstein, Angebliche Gefährlichkeit intravenöser Gonokokkeninjektionen 1411.
— Dysidrosis palmaris et plantaris. Schizosaccharomykose 1529.
— Elephantiasis 1530.
— Fall zur Diagnose 1530.
— Kavernöses Hämangiom 1529.
— Wärmeerythem mit Pigmentierung 1530.
Linard s. Gaté.
Lindström, Syphilitische Sklerose des oberen Lides 1044.
Linden, H., Streptokokkenätiologie des Scharlachs 1510.
Ling, T. M., Wismut in der Behandlung der kongenitalen Syphilis 1324.
Linke, H., Blutzuckerbestimmungen bei Ekzem, Psoriasis, Lichen Vidal und Ulcus cruris 1655.
Linser 1540.
— K. s. Galewsky, E.
— — Linser, P., Löhe, H., Nobl, G. u. Siebert, C., Dauererfolge und Rezidive der Krampfaderverödungsverfahren 1488.
— P. s. Linser, K.
Lipschütz, A., Ort der Pigmentbildung 1470.
— B., Rolle metastatischer Hautknötchen für die zytologische Erforschung menschlicher Geschwülste 1507.
Lipschütz, B., Untersuchungen über „Zentrodermatosen" 1102.
Listengarten, Ätiologie und Pathogenese des Angiokeratoms 1680.
Little, E. G. G., Erythema circinatum. Erythema annulare centrifugum Darier 1547.
— — — — Folliculitis decalvans 1547.
— — — — Folliculitis decalvans et atrophicans 1260.
— — — — Granuloma annulare 1260.
— — — — Lichen planus bullosa 1547.
— — — — Lichen planus; Lupus erythematodes? 1260.
— — — — Parapsoriasis 1547.
Liwetz u. Selitzky, N., Mikroskopisches Bild des Sekretes der Prostata 1706.
Li Yuan Po s. Levaditi, C.
Lloyd, N. L., Urinausscheidung des Salvarsans bei Syphilis 1545.
Lobato, F., Bazillämie im fieberfreien Stadium der Lepra 1511.
Loeffler, L., Röntgenschädigungen der männlichen Keimzelle und Nachkommenschaft 1110.
Löhe, Multiple spontane Hautgangrän 1069.
— Periostales Gumma des Unterkiefers 1535.
— Spontanfraktur des Unterkiefers 1535.
— Verkannte Syphilis des behaarten Kopfes 999.
— H. s. Linser, K.
— — u. Blümmere, K., Vorkommen der Lymphogranulomatosis inguinalis in Berlin 1764.
— — u. Nitschke, D., Spontanfrakturen bei Tabes dorsalis 1501.
Loeser, A., Behandlung der weiblichen Gonorrhoe mit lebenden Gonokokkenkulturen 1363.
Loewe, S. u. Voss, H. E., Stand der Erfassung des männlichen Sexualhormons 1364.
Löwenberg, Fall zur Diagnose 1450.
Löwenson, N., Zur Frage des anorektogenitalen Syndroms 1417.
Loewenstein, Beziehungen spitzer Kondylome am Penis zum Peniskarzinom 1674.
— s. Kleeberg.
— A., Sekundärer Harnröhrenstein der Fossa navicularis 1768.
— E., Methodik der Reinkultur von Tuberkelbazillen 1710.
— — Reinzüchtung von Tuberkelbazillen aus dem Blute 1270.
— L., Lues framboësiformis 1535.
— — Lupuskarzinom 1535.
— — Nekrose am harten Gaumen nach Novokain-Adrenalininjektion 987.

Digitized by Google

Loewenstein, L., Primäraffekt der Oberlippe 1535.
— — s. Buschke, A.
Löwenthal, Karl 1538.
Loewy, E., Behandlung der Pyodermien im Kindesalter 1893.
Lohberger, E., Liquorbefund bei Syphilitischen mit sekundären Hauterscheinungen 1006.
Lomholt, Lichen planus 1389.
— Lipome 1389.
— 1742.
— S., Acne necrotica 1389.
— — Bismut bei Behandlung der Syphilis 1008.
Longhin, S. s. Iliesco, C.
— s. Ravaut, P.
Lortat-Jacob, Pseudo-sarkomatöser kongenitaler Tumor 992.
— Fernet u. Flandrin, Atrophische Glossitis infolge Lichen planus 1286.
— Flandrin u. Poumeau-Delille, Anaphylaxie gegen Emetin 994.
— — — — Gangrän des Gliedes mit Serumbehandlung geheilt 992.
— — — — Kryotherapie bei Gesichtsadenomen Typus Balzer und Ménétrier 992.
— u. Legrain, Leukoplakie und Melanose an der Wange 1288.
— u. Solente, G., Kryotherapie 1804.
— L., Prophylaktische Hygiene der Hautkrankheiten 1613.
— — Roberti, J. u. Poumeau-Delille, Syphilitische Reinokulation 1290.
— R., Fernet u. Bureau, Y., Atrophie der Haut mit Sklerodermie, Melanodermie und Kalkablagerungen 1039.
Lotte, F., Pyodermitis vegetans Hallopeau 1833.
Louste, Splenomegalie bei primärer Syphilis 1288.
— Tibien in Säbelscheidenform 1606.
— Cailliau u. Rault, Infektiöse maligne Lymphogranulomatose 1288.
— Caillau u. Boudin, Verallgemeinerung von Naevo-Karzinomen infolge chirurgischer Eingriffe 1836.
— Dupuy-Dutemps u. Thibaut, Lupus der Augenlider 1836.
— Lévy-Franckel u. Triau, Herpes zoster, Varizellen, Fazialislähmung bei einem Syphilitiker 992.
— u. Juster, Behandlung der Akne mit ultravioletten Strahlen 994.
— — — Behandlung des Malum perforans plantare mit ultravioletten Bestrahlungen 994.
— u. Lévy-Franckel, Psoriasis der Nägel 1606.
Louste u. Rabut, Xanthome eruptif 1836.
— u. Rault, Subakute infektiöse Lymphogranulomatose 993.
Lubarsch, O., Auf die Samenbläschen beschränkte Amyloidablagerung 1053.
Ludy, J., Hautneurome 1504.
Lüthi, A., Gut dosierbare Methode zur Korrektur abstehender Ohren 1131.
Luisidi 1842.
Lumière, A., Pruritus und Niederschläge 1655.
Luria, R. A., Viszerale Lues 1002.
Lurz, Leonhard 1470.
Lustig, B. s. Perutz.
Luttenberger 1538.
— A., Goldtherapie der Syphilis mit Solganal B 1010.
Luzsa, A., Röntgentherapie der Blepharitiden 1108.

Maccary, F., Venerischer Bubo und Lymphogranulomatosis inguinalis 1889.
Machacek, G. s. Lawrence, K.
Mackay, G., Bekämpfung der durch venerische Ursachen bedingten Augenleiden 1048.
MacCormac, H., Lichen plano-pilaris 1261.
— — Tuberkulid vom Morphaea-Typus 1802.
— — Tuberkulöses Granulom der Lippe 1802.
Mackenna, R. M. B., Behandlung des Lupus erythematodes mit Wismut 1262.
— — — — Moderne Schönheitsmittel 1841.
MacKenna, M., Selbstverstümmlung des behaarten Kopfes auf Trichophytoninfektion folgend 1800.
— Robert William 1586.
Mahlo, A., Beeinflussung des Lupus vulgaris durch Splenotratbehandlung 1294.
Maire u. Woringer, Fr., Dermatitis chronica atrophicans mit Sklerodermie 1036.
— — — — Lichenifikation im Gesicht 1318.
Makaroff, Syphilis der Lungen bei progressiver Paralyse 1552.
Makaschew, G. W. u. Sokolow, A. A., Papillome des Nierenbeckens 1798.
Makower u. Sacharoff, Diphtherie der Genitalien 1418.
Maley s. Wichels.
Mallinckrodt-Haupt, A. v., Neuer Trombidioseherd in der Eifel 1501.
— — — s. Benda, C.
— — — s. Blumenthal, Fr.
Malykin, Dispansärbehandlung der Neuroluetiker 1044.

Digitized by Google

Malyscheff, Trichophytia superficialis der behaarten Kopfhaut und von Trichophytie der Haut bei einer Frau 1042.
Mamon, H. s. Sézary, A.
Mamuzsits, A., Rektumgonorrhoe mit letalem Ausgang 1047.
Manin, Y. s. Levaditi, C.
Manouelian, Y., Gummen und anormale Formen der Treponemen 1737.
Mansfeld, O., Per laparatomiam entfernter Ureterstein 1054.
Mantarro, G., Depilierung mittels Thallium und Röntgenstrahlen 1889.
Maranon, G. u. Cascas, M. A., Progressive Lipodystrophie 1138.
Marcel, J. E., Luetische Sterilität 1675.
Marceron, L., Lichtbehandlung der juvenilen Akne 1657.
Marchionini, A., Dyshydrotische Bläschenerkrankungen der Hände und Füße 1758.
— — u. Ottenstein, B., Goldsolreaktion des Liquor cerebrospinalis mit elektropositivem Hydrosol 1501.
Marcoglou, A. E., Moderne Behandlung der Acne vulgaris 1293.
Margulis, M. S., Thrombotische Erweichungen bei spinaler Lues 1552.
Marion, Tamponade nach Prostatektomie 1883.
Markus, L., Zisternenpunktion 1904.
Markwalder, J., Behandlung einer hormonalbedingten Harnverhaltung mit Bellafolin 1365.
Marquardt, F., Klärungsreaktion von Meinicke 1006.
*— — Spirochätenextrakt als Antigen zur WR in Blut und Liquor 1591.
Marselos, V., Komplikationen der Gonorrhoe im Anschluß an Dengue-Fieber 1798.
Martenstein, Hans 1054.
— H. u. Hahn, C. F., Tuberkelbazillen-infektion bei entdrüsten Meerschweinchen 1498.
Martin, E., Spirozidschäden bei Säuglingen 1763.
— — u. Vierkotten, Angeborene Syphilis 1297.
*— W., Behandlung der Furunkulose mit Detoxin 1408.
Martius, H., Weibliche Genitalaktinomykose 1368.
*Marval, Luis de s. Baliña, L.,
Marza, G. s. Paulesco, N. C.
Maschkilleisson, L. N., Amyloidose der Haut 1830.
*— — — u. Imschenetzky, A. A., Lupus erythematodes verrucosus et papillomatosus 1299.
Massia, G. s. Favre, M.
— — s. Nicolas, J.
— — Coste, J. u. Rousset, J., Pagetsche Krankheit der Brust 1882.
— — Gabrielle, H. u. Rousset, J., Pagetsche Krankheit der Brustwarze 1643.
— — Rochet, Ph. u. Rousset, J., Pagetsche Krankheit der Brust mit tiefem Drüsenkrebs 1640.
— — u. Rousset, J., Histologie der Pityriasis versicolor 1604.
— — — — — Pagetsche Krankheit mit Geschwulstbildung 1358.
Massias, Ch., Leukozytenformel der Lepra 1710.
*Masuda, R. s. Ota, M.
Mathis, M. S. s. Wilson, P. W.
Matras, Atrophia cutis idiopathica mit sklerodermieartigen Veränderungen 1316.
— Eczema mycoticum manuum et pedum mit Allgemeinexanthem 1315.
— Eczema mycoticum der Füße und Dyshidrosis lamellosa der Hände 1350.
— Granulosis rubra nasi 1355.
— Katzenskabies 1493.
— Lichen ruber hypertrophicus et verrucosus 1350.
— Lymphatische Knötcheneinlagerungen der Gesichtshaut 1355.
— Lymphatische Knötcheneinlagerungen in der Gesichtshaut, Heilung durch Röntgenbestrahlung 1493.
— Naevus atrophicans unilateralis comedonicus 1351.
— Pityriasis lichenoides chronica 1494.
— Pustulös-varioliformes Exanthem 1355.
— Sclerodermia circumscripta faciei et Sclerodactylia 1316.
— A., Zur Therapie des Pemphigus 1421.
Matthaei, R. s. Memmesheimer, A. M.
Matusis u. Korabelnikoff, Microporodenitis inguinalis 1045.
Matzenauer 1742.
Mayer, C., Huntersche Glossitis bei der perniziösen Anämie 1267.
— R. L., Asthma und Ekzem bei den Pelzarbeitern 1103.
Mayr 1412.
*— K. J., Gonorrhoische Provokation 1445.
— J. K., Korrelationen zwischen Körperzustand und Heilungsdauer bei Gonorrhoe 1047.
— — — Wasserstoffwechsel bei Hautkrankheiten 1813.
— — — Zur Pathologie der Psoriasis vulgaris 1733.
Mazgon, R. s. Hajos, K.

Digitized by Google

McCafferty s. Lawrence, K.
McCord, C. P., Higginbtham, H. G. u. McGuire, J. C., Experimentelle Chrom-Dermatitis 1398.
McCormic s. Mitchell, H.
McGuire s. McCord.
Medina, B. de u. Rodriguez, J. V., Sensibilisierung und Desensibilisierung in der Dermatologie 1679.
Meineke, Benzindermatitis 1389.
Meinicke 1448, 1574.
— Klärungsreaktion auf Syphilis 1448.
— E., Klärungsreaktion auf Syphilis 1006.
*— — Notwendigkeit der Ergänzung der WR durch Flockungs- und Klärungsreaktionen 1564.
Meirowsky, Spirochaeta pallida Schaudinn nebst Bemerkungen über Entwicklungskreis der Spirochäten 1297.
— s. Bruck 986.
— E., Hautkrankheiten 1803.
Meisel, Epithelioma papillare auf den weiblichen Geschlechtsteilen 1046.
Memmesheimer, Alois 1298.
— A. M. u. Matthaei, R., Beobachtungen über Pigmentierung der Haut 1241.
*Mendes da Costa, S., Kaviarähnliche Körner unter der Zunge 1206.
Menninger, W., Melanosarkom der Vulva 1585.
Mense, C., Handbuch der Tropenkrankheiten 1548.
Menz, A. s. Schultze, W.
Merdinger, O., Krampfaderverödung mit dem Kaltkauter 1131.
Merin, Favus durch Achorion Quinckeanum 1703.
Meriin s. Hinze.
Merrit s. Young.
Merzbacher, L., Beziehungen der Malaria zur Syphilis 1556.
Meska, A., Erste Hilfe in der Dermatologie 1708.
Mestichersky, G., Behandlung der Kahlköpfigkeit 1605.
Meyer, Lues III 1577.
— A., Behandlung der Aorten- und Herzsyphilis 1740.
— Schädigung des Granulozytenapparates als Folge von Salvarsanbehandlung 1763.
— J. s. Gougerot.
— — s. Sartory, A.
— — u. Saidman, J., Ultraweiche Röntgenstrahlen 1289.
*— Luise, Behandlung der Gonorrhoe mit intramuskulär angewandter Sammelvakzine 1486.
— P. s. Nissen, R.
Meyer-Buley, H., Im Kiefer verborgene Hutchinson-Zähne 1759.
Michael, Unfallbegutachtung der Gonorrhoe 1794.
— J. C., Keratoderm des Handrückens 1503.
— Max, Syphilis und Trauma 997.
— M. s. Benda, C.
— — u. Festenberg, H., Hitzewirkung auf die Haut 1100.
Michaëlis, O., Behandlung der Sklerodermia universalis mit Insulin 1421.
Michailowskij, Behandlung des chronischen Erysipels mit Röntgenstrahlen 1419.
*Michalsky, H., Beitrag zur Prostatamassage 1487.
Michaux, L. s. Milian, G.
Michel, L. s. Nicolas, J.
— P. s. Gaté, J.
— — s. Lacassagne, J.
Mielmann, Allergiebegriff in der Dermatologie 1905.
Mienicki, M. de u. Sawicki, E. de, Behandlung der Sykosis mit Choleval 1421.
Mignot, R., Lipoidlösliche Wismutpräparate 1009.
— — Moderne Methoden der Aknebehandlung 1908.
Mikulicz-Radecki, v., Incontinentia urinae bei der Frau 1367.
Mikulowski, Vl., Syphilis beim Kinde 1262.
Milian 1742.
— Erythema multiforme auf dem Brustbein 1604.
— Erythema multiforme bei weichem Schanker 1603.
— Erythrodermie nach Chrysalbine 1604.
— Folgen einer Angioneurose 1605.
— Glossite losangique 1606.
— Prästernale Lokalisation des Erythema multiforme 1606.
— u. Fischer, Alopezie und Periostitiden am Schädel 1606.
— u. Fouquet, J., Arsenstomatitis 991.
— — — — Ulzerierter Lichen planus der Wangenschleimhaut 1288.
— u. Horowitz, Behandlung des Erythema multiforme mit Salvarsan 1836.
— u. Kiamil, O., Infektiöse Lichenifikation 1836.
— u. Mircouche, Zystisches Hautepitheliom 1838.
— u. Périn, Sekundäres Melanosarkom 1837.
— — — Zirzinäres schuppendes Erythema migrans 1606.
— G., Akkomodationslähmung durch Arsenik 1834.

Digitized by Google

Milian, G., Behandlung blitzartiger Schmerzen 1605.
— — Hämaturie im Verlaufe einer Neosalvarsanbehandlung 1834.
— — Hemmung des Nagelwachstums bei Hereditär-Syphilitischen 1834.
— — Infektiöse Dyshidrosis 1834.
— — Syphilis maligna praecox 1833, 1834.
— — Syphilis ohne Schanker 1712.
— — Thermische biotropische Reaktion im Verlaufe einer Salvarsanbehandlung 1834.
— — Ulcus mixtum 1046.
— — Vergleichende Indikationen der Vakzine- und Serumbehandlung bei Gonorrhoe 1834.
— — Périn, L. u. Michaux, L., Gummöses Ulkus der Wangenschleimhaut 1833.
Minami, S. u. Sato, T., Hautgeschwülste durch Lungendistoma 1909.
Mills, R. G., Cystitis emphysematosa bei Frauen 1365.
Milovanović, M., Syphilis als Ursache des plötzlichen Todes 1552.
Milowansky, A. Chr., Essentielle Teleangiektasien 1683.
Mona Spiegel, A., Sekundäre Ultravioletttstrahlung 1840.
Moncorps, C. u. Bohnstedt, R., Sulfatgehalt und Transmineralisationsvorgänge im Blut nach Schwefelsalbenanwendung 1813.
Monis, J. u. Flaszen, J., Naphthaquelle in Truskawiec bei Krankheiten der Harnwege 1800.
Mirakjantz, Zur Frage der Jodtoxikodermien 1680.
Mircouche s. Milian.
Mironenco s. Anfimoff-Krassnodar.
Miyao, J. s. Hasselmann, C. M.
Mitchell, H. u. McCormic, Trichophytie der Kopfhaut 1467.
Möller, H. O., Zur Statistik der gonorrhoischen Gelenkerkrankungen 1101.
Moll, L., Schmierkur mit dem Rasierpinsel 1323.
Monacelli, M., Spätschädigungen nach Grenzstrahlenbehandlung 1423.
Moncorps, Beziehungen des Kohlehydratstoffwechsels zum Schwefelhaushalt und Bedeutung für die Dermatologie 1413.
*— Carl, Restzustand nach physiologischer Vorhaut-Glansverklebung 1379.
— Casus pro diagnosi 1412.
— Überimpfung von Mycosis fungoides auf Meerschweinchen 1415.
Montrel, Dermatosen durch Ursol 1703.
Moore, J. E. u. Robinson, H. M., Salvarsanresistente Syphilis 1127.
— N. S., Spätsyphilis in der urologischen Praxis 1544.
Morawetz, G., Akute Exantheme 1077.
Morel, Fr., Syphilis ohne Schanker 1000.
Morgenstern, A. s. Birnbaum, G.
Moritz, D. v., Behandlung des Erythema nodosum bei Kindern 1132.
Moro, E. s. György, P.
Morosowa, E. s. Platanoff, G.
Moses, F., Aussichtsreiche Behandlung des Haarausfalls 1510.
Mougneau s. Petges.
Mouls, J., Pseudomembranöse Wismutangina 1267.
Moutot, Lymphogranulomatosis iliacoinguinalis 1880.
— Veralteter Favus 1880.
— u. Lemaire, Favus des Kopfes 1645.
— — — Pityriasis rubra pilaris 1645. 1882.
Mrongovius, W. J., Pyodermia chronica abscedens et suffodiens 1293. 1680.
— u. Kaufmann, Behandlung der Syphilis mit Bijochinol 1417.
Mühlmann, J. u. Akobjan, A., Ätiologie der Prurigo aestivalis 1499.
Mühlpfordt, H., Umwandlung einer Hautsyphilis in Nervensyphilis durch Unterdosierung von Salvarsan 1238.
Müller 1096, 1599, 1601, 1730.
— Dariersche Krankheit 1450.
— Erythrocyanosis crurum puellarum 1876.
— Exsudative Diathese 1458.
— Fall zur Diagnose 1450.
— A., Allergenproben bei Hauterkrankungen 1732.
*— — Koilonychia totalis 1559.
— E. F. u. Delbanco, E., Vegetative Änderungen im Hautorgan und ihre Bedeutung für Entstehung sekundär syphilitischer Hauterscheinungen 1809.
— H. 1097.
— — Acrodermatitis atrophicans 1756.
— — Blaue Skleren 1099.
— — Generalisiertes Rhabdomyoblastom der Haut 1730.
— — Lichen ruber acuminatus 1730.
— R. s. Benda, C.
— u. Brandt, Theorie und Methodik der WR 998.
*— O. u. Rottmann, MKR im Vergleich mit WR und MTR 1695.
Münch, A. P. W. s. Freud, J.
Münsterer, Acrodermatitis atrophicans 1412.
— Artefakte 1413.

Digitized by Google

Münsterer, Lupus erythematodes universalis 1415.
— Serpiginöses Syphilid 1413.
— Tuberkulide 1415.
*— H. O., Dermatitis exfoliativa im Anschluß an Elektrokollargol- und Gonargininjektionen 1057.
Mukai, T., Acanthosis nigricans 1073.
— — Acanthosis nigricans mit Friedreichscher Krankheit 1906.
— — Besondere Form von Porokeratosis Mibelli 1907.
— — Drei Fälle von Acanthosis nigricans 1419.
— — Leukoplakia vulvae 1707.
— — u. Isahaya, S., Leukokeratosis oris 1907.
— — u. Shibata, S., Keratodermia tylodes palmaris progressiva 1420.
— — u. Yano, N., Halbseitige Alopecia areata mit Struma 1707.
Mulzer 1529, 1530, 1573.
*— P. s. Dreyfus, G.
— — u. Hahn, C. F., Tierexperimentelle Beiträge zum Problem der kongenitalen Lues 1812.
Munder s. Airapetianz.
Murdoch, J., Radiumbehandlung des Krebses 1685.
Murdock, T. P. u. Hall, W. E., Analyse von 2500 Blut-Wassermannreaktionen 1130.
Musger, Acne artificialis bei Maschinenstrickerin 1353.
— Chininerythem 1351.
— Epitheliom auf Lupus vulgaris 1353.
— Haarwasser- und Blusendermatitis 1352.
— Ichthyosis serpentina 1496.
— Kunstharzdermatitis 1351.
— Lymphogranuloma inguinale 1316.
— Schwielen durch berufliche und sportliche Betätigung 1350.
— Sclerodermia diffusa 1495.
— Sclerodermia circumscripta in Rückbildung 1496.
Muskatblit, Lymphogranulomatosis inguinalis 1756.
— Psoriasis und Syphilis II 1756.
Muskatblüt, E. s. Tschernogubow, N.

Nadel, A., Behandlung der Vitiligo 1831.
— — Wasser- und Zuckerstoffwechsel im Verlaufe einiger Hautkrankheiten 1497.
Naegeli, Hautkrebs mit Berücksichtigung des Berner Krankenmaterials 1910.
— Über Sklerodermien 1038.
— O., de Quervain, F. u. Stalder, W., Zellulärer Sitz der Allergie beim fixen Antipyrinexanthem 1397.
Nakanishi, K. s. Tamura, S.
Nardelli, L., Höhlenbildung durch Verflüssigung beim Sarcoma Kaposi 1887.
Narducci, F., Deshydrogenisierungsvorgänge in der Haut 1884.
Narzissow s. Gorodetzki.
Nathan, E., Bedeutung der Salvarsanüberempfindlichkeit für Idiosynkrasie und Allergieforschung 1009.
*— — u. Stern, Fr., Chemische Analyse der Hautüberempfindlichkeit bei Resorzinidiosynkrasie 1471.
Nativelle, Leprabazillen im Blut 1604.
— s. Fouquet.
Nayrac, P., Breton, A. u. Barbe, A., Verborgene Läsionen des Hodens bei quaternärer Syphilis 1002.
Nebenführer, Carcinoma spinocellulare 1639.
— Dermatitis papillaris capillitii 1878.
— Karzinom 1635.
— Lues ulcerosa 1878.
— Lupuskarzinom 1639.
— Sarkom 1635.
Negre, Boquet u. Valkis, Biologische Untersuchungen über junge Tuberkelbazillenkulturen 1711.
Negrea, M., Prophylaxe und Therapie der weiblichen Gonorrhoe 1363.
Neil, J. M. s. Ayer, E. W.
Nékám 1636, 1842.
— L., Aktuelle Probleme der Syphilistherapie 1007.
*— — Handgriffe und kleinere Apparate im Dienste der Dermatologie 1209.
— Ludwig 1054.
Nelson, M., Kopfschmerzen nach Spinalpunktion 1762.
Németh, Syphilis gummosa ulcerosa 1034.
Nemetz, Favus in der Stadt Chiva 1043.
— Geschlechtskrankheiten in Taschkens 1419.
Nemiloff, A. u. Richter, J., Verödung der Hodenkanälchen 1365.
Nemonaizky, L., Einfluß der Milchtherapie auf Abheilung der Gonoblennorrhoe 1049.
Neßmann, V. s. Hufschmitt, G.
Netter, A. u. Urbain, Ach., Varizellen-Zoster-Natur von drei bei kürzlich geimpften Personen aufgetretenen Zosteren 1463.
Neuber, Quecksilberwirkung im luetischen Organismus 1386.
— Zur Pathologie und Therapie der Mikrosporie 1387.
— E., Durch Gold- und Malariabehandlung geheilte Filariaerkrankung 1889.
Neuberg 1258.

Digitized by Google

Neuburger, J., Syphilitisches Aneurysma der Arteria pulmonalis 1713.
Neufeld, N., Behandlung entzündlicher Erkrankungen der Harnwege mit Uro-Med 1078.
Neumann, B., Akute Thromboangiitis obliterans 1653.
— G. s. Sucharew.
— H. E., Behandlung der Gonorrhoe mit Mercurochrom 1102.
Nicolas 1742.
— u. Pétouraud, Dermatitis chronica atrophicans Pick-Herxheimer 1037.
— J., Lacassagne, J. u. Froment, R., Novarseno-resistente Syphilis 1712.
— — — — Lebeuf, F. u. Michel, P., Verruköse Läsion der Unterlippe bei kongenital-syphilitischem Kinde 1643.
— — Lebeuf, F. u. Michel, P., Botryomykom der Oberlippe 1643.
— — — — — — — Dermatitis herpetiformis, Beginn im Munde und Larynx 1356.
— — — — — — — — Impetigoides, vesikulös-pustulöses, peribukkales seborrhoisches Ekzem 1645.
— — — — — — — — Larynxerscheinungen im Verlaufe der Dermatitis herpetiformis 1643.
— — — — — — — — Lippenulzeration 1357.
— — — — — — — — Maligne Syphilis der Haut und Schleimhäute 1645.
— — — — — — — — Pemphigus foliaceus 1643.
— — — — — — — — Tertiäre Syphilide im Gesicht bei einer Tabikerin 1881.
— — — — — — — — Tertiäre Syphilis des Gesichts 1880.
— — — — — — — — Tuberkulose der Zunge 1645.
— — Massia, G. u. Froment, R., Generalisierter Fall von Acrodermatitis suppurativa continua 1356.
— — — — u. Michel, L., Hämolymphangiom der Kinngegend 1642.
— — — — — — P., Polymorphe Tuberkulide 1644.
— — Pillon, M., Lebeuf, F. u. Michel, P., Erythrodermie im Verlaufe einer Psoriasis 1646.
— — u. Desforges, A., Gummöse Periostitis des Radius 1881.
— — u. Michel, P., Tuberkulöse Ulzeration des Zungenrückens 1881.
— — u. Pétouraud, Ch., Tuberkulide Lupus erythematosus im Gesicht 1881.
Nicolau 1742.
— S., Zwei Fälle von Poikilodermie 1037.
*— — u. Stefanescou, Th., Indirekte Strahlentherapie des Lichen planus 1212.
Niederwieser, V., Diphtherie und Luesreaktion 1323.
Nielsen, J., Radiumbehandlung der Angiome 1392.
— L., Behandlung der Scabies mit Peruscabin 1391.
Nikolajewskaja u. Podwyssotzkaja, Pyodermitis 1417.
*Nikolskij, P. W., Patholophysiologische Grundlage der Behandlung der Prurigo Hebrae 1217.
— — Zur Behandlung der Ichthyosis 1681.
Ning-Yü, Acrodermatitis chronica atrophicans 1097.
— Dermatitis herpetiformis? Pemphigus vulgaris? 1097.
— Lupus nasi 1097.
— Pemphigus vulgaris 1756.
Nissen, R. u. Meyer, P., Knochen- und Gelenktuberkulose 1461.
Nitschke, D. s. Löhe, H.
Nitta, Y., Wirkung von Farbstoffen auf Gonokokken in vitro und in vivo 1361.
Nobl, G., Zur Kenntnis der spontanen Varixrupturen 1652.
— — s. Linser, K.
Nohlen, A., Behandlung der Vulvovaginitis gonorrhoica infantum 1363.
Nomland, R., Lichen sclerosus et atrophicus 1761.
Nora, G., Gutartige Harnröhrengeschwülste bei der Frau 1360.
Norero, M. s. Sézary, A.
Noszkay, A. v., Klinische Bedeutung der Gasfüllung des Nierenbettes 1797.
Nunes, D., Induratio plastica der Corpora cavernosa 1364.
Nunez, P. E., Ein Fall von Sprue 1468.

Oberniedermayr, A., Panaritium gangraenosum 1136.
Ochsenius, K., Behandlung der Pyodermie im Säuglingsalter 1465.
— — Indikationsstellung zur Behandlung der kindlichen Phimose 1051.
Oertel, H., Histologische Untersuchungen über Wirkung der Grenzstrahlen in normaler Haut 1422.
Offergeld, H., Fremdkörper in der kindlichen Scheide 1368.
Ogliastri, L., Paradoxe Schwankungen der WR 1005.
Öhlmann, Bekämpfung der Geschlechtskrankheiten in den neuen Landwirtschaften 1044.
Okawa, S., Arsenfestigkeit der Spirochäten bei experimenteller Rattenbißfestigkeit 1073.
— — Blasenfremdkörpersteine 1073.

Digitized by Google

*Okawa, S., Chronische gonorrhoische Entzündung der Paraurethralgänge 1072.
— — Zur chemischen Analyse der Harnsteine 1707.
Okun, Bedeutung der Massentransporte von Kriegspflichtigen für die Armee und die Bevölkerung 1419.
— Venerologische Expeditionen zu entlegen wohnenden Völkerstämmen 1906.
Oláh, Purpura anularis teleangiectodes 1877.
O'Leary, P., Ödem der Extremitäten mit Kropfexophthalmus 1127.
— — A., 103 Fälle von Sklerodermie 1685.
— — — u. Brunsting, L. A., Unspezifische Behandlung der Nervensyphilis 1325.
Opitz, H., Spirozid bei Lymphogranulomatose 1513.
Oppenheim 1317, 1496.
— Dermatitis atrophicans maculosa 1314.
— M. 1234.
*— — Spirozid bei Pemphigus vulgaris und vegetans 1855.
— — u. Fessler, A., Katzenräude beim Menschen 1681.
— — — — — Melkerknoten 1500.
Oretschkin u. Besproswannaja, Traumatische Syphilis 1550.
— E. S. s. Perkel, J. D.
Orloff, G. s. Korostelew.
*Orlowski, Äußerliche Jodwirkung als Kosmetikum 1442.
Orofino, A., Syphilitische Zystitis 1677.
Orsós, Autointoxikationsprozesse 1384.
— Nekrose des Septum nasi eines Säuglings mit Lues congenita 1635.
Ortbauer, C., Studien zur Hautfarbe beim Manne 1470.
Ostrowski, Geschlechtsleben des Jungsturms 1906.
Oswald, A., Beziehungen der Dermatosen zur inneren Sekretion 1137.
*Ota, M. u. Masuda, R., Zystitis durch pathogene Hefe 1521.
Ott, A., Angina monocytica 1509.
Ottensooser, F. s. Gaspari, W.
Ottenstein, B., Blutzucker bei Hautkrankheiten 1102.
— — s. Marchionini, A.
Otto, W., Bakteriologische Wirkung der vaginalen Fluorbehandlung 1806.
Ottow, B., Traumatisierung des Ureters durch den Katheter 1584.

Pack, G. T., Scharnagel, J. u. Veal, J. R., Plazentaler Durchgang von Wismut 1544.
Paldrock, A., Behandlung der Lepra mit Yatren-Kasein, Lipatren, Leprosan und Alepol 1710.
Palees, Haut- und venerische Erkrankungen unter den Kindern und Halbwüchslingen 1705.
Paliaschwili s. Schawerdow.
Pallot s. Savy.
Palmieri Raffaela 1054.
Panagiotis, B., Dariersche Krankheit 1603.
Pankow s. Finkelstein.
— O., Keimschädigungen durch Röntgenstrahlen 1109.
Pankowa s. Jaskolko.
Pankratiev, B. E., Hodenplastik und Kryptorchismus 1883.
— — Sequester in der Harnröhre 1677.
Panow, V. P. s. Landa, G. H.
Papp, G., Interessanter Fall von Lues cerebri 1002.
Paraf, J. s. Lévy-Solal, E.
Pariente, M. s. Lévy-Solal, E.
Paris, P., Nierenbeckenpolypen 1883.
— — Polypen des Nierenbeckens 1676.
Parl, H., Guttadiaphot in der Dermatologie 1104.
Parran, Th., Behandlung der Syphilis in Beziehung zu ihrer Verhütung 1007.
— — u. Usilton, L. J., Syphilis- und Gonorrhoefrage in den Vereinigten Staaten 1543.
Paschkis, R. s. Brügel, S.
Patkatjan, Stickstoff- und Salzumsatz bei Psoriasis vulgaris 1904.
Paula, F. s. Kretz, J.
Paulesco, N. C. u. Marza, G., Gesetze der Nierenausscheidung 1883.
Pauli, W., Kolloidchemische Grundlagen für Eiweiß- und spezifische Flockungsreaktionen 1322.
Paulian, Fieberbehandlung bei Nervenkrankheiten 1010.
Pautrier 1742.
— Sklerodermie in multiplen Plaques 1039.
— L. M., Atypisches tuberkulöses Geschwür der unteren Extremitäten 1318.
— — — Das Werk R. Sabourauds 1708.
— — — Dermatitis chronica atrophicans 1641.
— — — Impetigo herpetiformis 1318.
— — — Peripilärer Lichen planus 1642.
— — — Rhomboidale Glossitis 1319.
— — — Sklerodermie, Dermatitis atrophicans und Anetodermie 1040.
— — — Tertiäre Syphilis der Handfläche 1642.
— — — 1035.
— — — Gaspart u. Zorn, Erythrodermie infolge Zyanamid 1320.
— — — Glasser, R. u. Woringer, Fr., Prurigo ferox 1642.

Digitized by Google

Pautrier, L. M., Lanzenberg, P. u. Ullmo, A., Sechs neue Fälle von Dermatitis chronica atrophicans Pick-Herxheimer 1036.
— — — Ullmo, A. u. Walter, Impetigo herpetiformis 1319.
— — — u. Brusset, J., Grundumsatz und Sklerodermie 1041.
— — — u. Diss, A., Histopathologie der Anetodermie 1037.
— — — — — — Pathologische Anatomie der Dermatitis chronica atrophicans Pick-Herxheimer 1036.
— — — — — — — Scabies norvegica 1319.
— — — u. Glasser, Dysidrosiforme Läsionen der Hände infolge Staphylococcus aureus 1318.
— — — — — Sporotrichoide Tuberkulose 1318.
— — — — — R., Tod durch Lungenödem bei einer Schwangeren im Gefolge 914 1320.
— — — u. Langenberg, P., Granuloma annulare 1319.
— — — u. Lévy, G., Pathologische Anatomie 1041.
— — — u. Revelli, Porokeratosis 1319.
— — — u. Roederer, J., Keratoma palmare et plantare disseminatum 1318.
— — — u. Ullmo, A., Kapillaroskopie der Dermatitis chronica atrophicans und Sklerodermie 1036.
— — — — — Tödlicher Fall von Pemphigus 1320.
— — — — — — Tuberkulide von verschiedenen Typen 1318.
— — — u. Woringer, Fr., Dermatitis chronica atrophicans 1319.
— — — — — Sarkoide an Armen und Rumpf 1641.
— — — u. Zorn, Kalzämie bei Hautatrophie und Sklerodermie 1041.
Payenneville u. Cailliau, Sklerodermie en bande mit „white spot disease" 1040.
Peck, S. M., Lupus miliaris disseminatus faciei 1100.
Peiser s. Buschke.
— B. s. Benda, C.
Pelagatti, M., Pemphigus, Klinische Abhandlung 1135.
Pénin, L., Eczema marginatum beim Säugling 1604.
Pentschew, A., Experimentelle Untersuchungen über Pellagra, Ergotismus und Bleivergiftung 1137.
Perantoni-Satta, G., Trichophytie beim Erwachsenen 1658.
Perès, M. s. Gouin, J.
Percival, G. H., Behandlung des Ringwurms mit Thalliumazetat 1128.
— G. H. u. Stewart, C. P., Schwefelwasserstoff enthaltender Bestandteil der Epidermis 1542.
Pereira, F., Kulturen von brasilianischer „Piedra" 1708.
Peres, M. s. Gouin, J.
Perin s. Milian.
Périn, L. u. Vrettakis, C., Impetigo und Psoriasis 1835.
Perkel, J. D., Israelson, M. M, Bojewskaja, G. J. u. Oretschkin, E. S., Experimentelle Syphilis des Zentralnervensystems 1734.
— u. Besproswannaja, Zur Kasuistik der Kombination von Lichen planus und Psoriasis vulg. 1681.
— u. Oretschkin, Vererbung der Syphilis auf die zweite Generation 1042.
Perlman, H. H. s. Wright, C. S.
Perlmann, S. u. Sauer, H. v., Schicksal des Harnleiterstumpfes nach Nephrektomie 1760.
Péron, N. s. Guillain, G.
Perutz, Lupus erythematodes 1317.
— Naevus keratoticus symmetricus 1317.
*— A., Toxikodermien und Allergodermien 1860.
— — 1234.
— — s. Adlersberg, D.
— — u. Guttmann, St., Verhalten von Psoriatikern gegenüber intrakutanen Einspritzungen kristalloider und kolloider Lösungen 1103.
— — — — — Zur pathologischen Chemie und Jodüberempfindlichkeit bei Dermatitis herpetiformis 1100.
— — u. Lustig, B., Wasserstoffionenkonzentration der offizinellen Umschlagwasser 1397.
— — Siebert, C. u. Winternitz, R., Pharmakologie der Haut 1647.
Petersen, E., Gonokokken-Komplementbindungsreaktion 1558.
Petges, Mougneau, Lecoulant u. Delas, Poikilodermie und Polymyositis 1037.
— Lecoulant u. Mougneau, Erythromelie Pick 1035.
— — u. Delas, Raynaudscher Symptomenkomplex mit Sklerodaktylie 1038.
— A. s. Petges, G.
— G., Hemisklerodermie des Gesichts, Rumpfes und der Extremitäten bei einem kongenital Syphilitischen 1038.
— — Lecoulant, P. u. Delas, P., Zusammentreffen von Lymphogranulomatose und syphilitischer Lymphdrüsenentzündung 1291.

Digitized by Google

Petges, G. u. Petges, A., Poikilodermatomyositis in der Jugend und Kindheit 1831.
— — u. Roche, J., Sklerodermie nach totaler Hysterektomie 1040.
Pétouraud, Ch. s. Nicolas, J.
Petow, H. s. Farmer Loeb.
Petscherskij, Strokow u. Schischow, Urethrographie und Zystourethrographie 1704.
Petráček, Eindrücke vom Studienaufenthalt in London 1286.
— Lues III der Lunge 1286.
— Morbus Raynaud 1286.
— E., Lingua plicata (gyrata) syphilitica 1074.
Petrescu, G., Chirurgische Behandlung der chronischen Blasenkatarrhe 1768.
Peyri, J. u. Cardenal, Ch., Sklerodermie mit Monozytose und Botryomykome 1040.
Pflaumer, E. 1742.
Philadelphy, A., Katzenräude beim Menschen 1269.
— — s. Hauptmann, W.
— — u. Grimm, O., Katzenskabies beim Menschen 1269.
— — — — — Katzenräude beim Menschen 1682.
Philipowcz, J., Nicht spezifische eitrige Epididymitis 1770.
Philipsen, K., Neue Krätzebehandlung mit Mitigal 1468.
Philippson 1529, 1530, 1531, 1533.
Phipps, Vitiligo mit ultravioletten Strahlen und Bergamotteöl behandelt 993.
Photinos 1742.
— B., Neurodermitis oder „mikrobielle Lichenifikation" 1580.
*— G. Th., Behandlung der Orientbeule durch lokale Injektionen mit Emetinum hydrochloricum 1219.
— P., Dariersche Krankheit 993.
— — s. Gougerot, H.
— — s. Pignot, M.
— — B., Zirzinäres syphilitisches Erythem 1834.
— — P., Intoleranz gegen Wismut, Arsen u. Quecksilber 1359.
Picard, E., Praktisch brauchbare Harndesinfizienten 1767.
Pick, W. 1124.
— — Erythema nodosum bei 13 Monate altem Kinde 1124.
— — Leukoderma nach Pityriasis rosea 1124.
— — Wahrscheinliche „amerikanische" Blastomykose 1494.
Pieltáin, J., Psoriasis und Chrysarobin 1646.
Pieltáin, J. u. Puyou, R., Schilddrüse, Grundumsatz und Hautkrankheiten 1677.
Pigeaud, H. s. Lacassagne, J.
Pignot, M. u. Photinos, P., Epidermophytie bei einem Säugling 993.
— — — — — Familiärer Monilethrix 1607.
Pikros, K., Angioneurotisches Ödem der oberen Luftwege 1654.
Pillon, M., Lichen anularis 1357.
— — Recklinghausensche Krankheit 1643.
— — s. Nicolas, J.
Pinard, M., Rabut u. Gauthier, Cl., Dermatitis chronica atrophicans Pick-Herxheimer 1035.
— — u. Even, R., Leukoplakie bei einer Frau 1836.
— — — — — Ulzerierter Lichen planus der Zunge 1836.
Pinkus 1794.
— F. s. Bruhns, C.
Pintér, Epidermolysis bullosa 1637.
Pirquet, C., Allergie des Lebensalters 1321.
Pisacane, C., Crisis haemoclasica bei Syphilis 1885.
Planner, H. v., Kutireaktion bei Lues 998.
— — — s. Benda, C.
Platanoff, G. u. Morosowa, E., Einfluß der durch Tuberkelbazillen erzeugten Toxine auf die Phagozytose 1711.
Platon, E. S. s. Ude, W. H.
Plaut, A., Adenomyosis der Harnblase 1051.
— F. u. Kassowitz, H., Immunologische Abgrenzung von Pallidastämmen 1812.
Pobudijskaja, Venerismus in Adijgea 1419.
Podwyssotzkaja s. Nikolajewskaja.
Poehlmann, A., Blutgruppe und Syphilis 1713.
Poelchau, G., Stehen die Halsdrüsenschwellungen der Schulkinder in Beziehung zur Tuberkulose 1295.
*Pogány, K. s. Sellei, J.
Pohorecká, E., Fall von Störung des peripheren Blutkreislaufs 1075.
Poletajew, Hautschuppen bei Eczema seborrhoicum 1418.
Pollak, F., Schwefelbehandlung der Syphilis 1325.
— Fr., Einseitige Hemiatrophie und Beziehungen zum vegetativen Nervensystem 1497.
— Wilhelm 1814.
Polland, R., Novocystin bei Erkrankungen der Harnwege 1078.
— — Transargan bei Gonorrhoe 1766.

Digitized by Google

Poljakow, Einige Resultate der serologischen Praxis 1045.
*Poór, F. v., Bedeutung der Alopecia frontalis adolescentium in der Deszendenzlehre 1404.
Popoff 1742.
— W. s. Krüger.
Popper, M., Dermatoskopische Befunde normaler Haut nach Kromayerdruckbestrahlung 1393.
Portilla, J. F. de la u. Ruiz de Arcaute, L., Venerischer Serpiginismus 1678.
Portugal, H., Histologie der Hautlepra 1511.
Posen, Behandlung des Anthrax mit Rivanol 1466.
Pospeloff, W., Russische Arbeiten über Lepra 1681.
Postma, C., Annuläres Syphilid bei kongenitaler Lues 1579.
Potaschnik, Thallium ac. bei Pilzerkrankungen 1268.
Potter, F. de s. Bessemans, A.
Poumeau-Delille s. Lortat-Jacob.
Preininger, Erythema chronicum migrans Lipschütz 1638.
Prieto, Gay J. s. Covisa, J. S.
Procházka, Folliclis? 1285.
— K., Serologie und Immunobiologie des Lupus erythematodes 1074.
Prodanow, Eosinophilie des gonorrhoischen Eiters 1045.
Promachin, Dermatitis durch Klee 1397.
*Prosser White, R., Behandlung der Sykosis 1873.
Prunell, A., Bluteserum-Flockung bei der experimentellen Kaninchensyphilis 1740.
Prushanskij, Resultate der unter Kontrolle stehenden Behandlung der Männer mit Gonorrhoe im I. Moskauer Vendispensär 1045.
Prussakow, Behandlung der Syphilis mittels Myosalvarsan 1680.
Pürckhauer 1541.
Puerta, J. de la, Primäraffekt im Rachen 1678.
Puhl, H., Pathogenese der unspezifischen Epididymitis 1583.
*Puhr, L., Sarkoide der Haut 1815.
Pulay, E., Vegetativ-hormonale Steuerung der Haut 1393.
Puntigam u. Riehl jr., RN-Erhöhung im Liquor cerebrospinalis bei schweren Verbrennungen 1352.
Purckhauer, Induratio penis plastica 1540.
Pusirewskij, Nebenerscheinungen bei Injektionen von Neosalvarsan 1705.
Pusyrewskij, Haut- und Geschlechtskrankheiten bei Bergarbeitern 1706.
Puyou, R. s. Pieltain, G.
— — s. Sainz de Aja, E. A.
Pybus, F. C., Injektionsbehandlung der Hydrozele 1366.

Quervain, F. de s. Naegeli.

Rabinovitsch, M., Primäraffekt an den Mundlippen 1000.
Rabinowitsch, R., Urethritis gonorrhoica bei Knaben 1048.
Rabut s. Hudelo.
— s. Louste.
— s. Pinard, M.
— R., Alopezie beruhend auf einem Naevus 1605.
Radó, B., Aplasie, Hypoplasie und Dystopie der Niere 1366.
Rafin, Zwischenfälle bei Pyelographie 1361.
Ragu s. Gougerot.
Rajewski, A. S., Begleitinfektion bei Lepra 1710.
Rajka 1636, 1877.
— Lupus vulgaris im Gesicht und Mund 1032.
— E. s. Lehner, E.
Ramel, E., Acne vulgaris und Tuberkulose 1894.
Ramiš, V., Epididymitis und Orchitis nach Grippe 1076.
— — Kombination von Keloid und Aknekeloid 1074.
— — Papaverin in der Therapie der Gonorrhoe 1708.
Rasch 1742.
— Haarausfall auf diffus sklerotischem Haarboden 1390.
— C., Psoriasis vesiculosa et bullosa 1389.
— — Röntgenschädigung der Fingerhaut 1389.
Ratner, S., Harnleitersteine 1800.
Ratschow, M. s. Schwarz, E.
Rattner, H., Lendonsches Knotenfieber 1502.
Rault s. Louste.
Rauschkolb, J. s. Cole, H.
— — E., Zirkumzision bei Primäraffekten der männlichen Genitalien 1503.
Ravaut 1742.
— P. u. Landowski, Koagulierende Diathermie-Drain bei der Behandlung chronischer Bubonen 1289.
— — u. Longhin, Positive Intrakutanreaktionen mit Levurine bei Intertrigo 1835.

Digitized by Google

Rebattu, Gaté, Charachon u. Giraud, Schanker des vorderen Gaumenbogens 1644.
Redlich, Emil 1054.
Reese, H. H., Behandlung der Syphilis des Zentralnervensystems 1324.
Reichel, H. J., Meinicke-Klärungs-Reaktion 1553.
— — — Müller-Ballungs-Reaktion 1554.
— — — Müller-Ballungs-Reaktion im Liquor 1554.
Reichert, Fr., Bakteriologie des Gonovitans 1049.
Reid, W. D., Differentialdiagnose der kardiovaskulären Syphilis 1544.
Reimann, St. P., Bestimmung des Bösartigkeitsgrades von Tumoren auf Grund ihrer histologischen Bilder 1507.
Reinsberg 1742.
Reis, J., Epitheliom und Koryza der Vögel 1505.
Reisin s. Sirota.
Reiss, Acne varioliformis. Lichen planus 1830.
— Lues III mit Raynaudschen Symptomen 1068.
— Lymphogranuloma inguinale 1795.
— Tuberkuloides sekundärluetisches Exanthem 1795.
— F. s. Blumenthal, F.
Reisz, Leucoderma psoriaticum 1126.
— Lues II, Spätformen 1126.
Reitlinger s. Babalian.
Remete, E., Pathogenese und Therapie des Ulcus simplex vesicae 1797.
Rentzsch, Fremdkörpereinsprengungen 1600.
— Korymbiformes papulöses Syphilid 1599.
— Leistenhoden 1601.
— Periurethritis 1601.
Retterer, Hodentransplantate beim Bock und Widder 1884.
Revelli s. Pautrier, L. M.
Reyn, A., Kombinierte lokale und universelle Lichtbehandlung der Hauttuberkulose 1294.
Richard, M., Resorption und Sekretion des Nebenhodens 1052, 1769.
Richter 988, 1535, 1536.
— Dermatitis herpetiformis 1673.
— Gumma am Unterkiefer 1673.
— Lupus erythematodes der Hände 1673.
— Manganbehandlung der Psoriasis 1796.
— Pflastersteinnaevus 1796.
— Poikilodermia atrophicans vascularis 1673.
— H. 1388.
— J. s. Nemiloff.
— W., Adenoma sebaceum mit Lokalisation am Zahnfleisch 1536.
*Richter, W., Allergische Erkrankungen der Haut 1340.
— — Anaphylaktischer Chok 1536.
— — Osteomyelitis luetica des Femur 1536.
— — Sclerodermie en bande der Stirn 1536.
— — Syringocystadenom 988.
— — Tubero-ulzeröses Syphilid in Nasenplastik wegen Sattelnase 1257.
— — Ulcus tuberculosum infolge Inokulation 1258.
Riebeling 1574.
*Riebes, Akne durch Röntgenstrahlen 1093.
Riecke, E. s. Bode, H. G.
Riehl 1842.
— jun., Atrophie der Haut im Stadium der Infiltration 1354.
— Atrophie der Haut mit Acrofibromatosis 1354.
— Chininüberempfindlichkeit 1496.
— Eczema tyloticum palmarum et plantarum 1495.
— Familiäre Salvarsandermatitis 1316.
— Hebras kontinuierliche Badebehandlung 1396.
— Dermatitis herpetiformis mit Jodreaktion 1352.
— Keratoma hereditarium palmare et plantare mit Übergreifen auf die Dorsalflächen 1352.
— Pemphigus vulgaris 1495.
— Purpura rheumatica atypica 1356.
— s. Puntigam.
— G. jun., Myosalvarsandermatitis und Encephalopathie 1100.
Rietmann, Br., Schwarze Epidermomykose der Hand 1319.
— — Schwarze Epidermomykose der Handfläche in Brasilien 1642.
Rietschel, H., Gibt es eine vierte, fünfte und sechste Krankheit 1511.
Rihová, Vl. u. Valentová, O., Therapie des Morbus Recklinghausen 1074.
Rille 1686, 1742, 1842.
— Extragenitale Syphilisinfektion 1236.
— Hauterscheinungen bei Pellagra 1259.
— J. H., Hauterscheinungen der Pellagra 1759.
*— — — Karl Ullmann zu seinem 70. Geburtstag gewidmet 1843.
— — — Über Pellagra 1682.
Risak, E., Melaninreaktionen im menschlichen Harne nach Sonnenbestrahlung 1505.
Ritchie, E. B. u. Becker, S. W., Erysipeloid 1657.
Ritter 1529, 1573, 1574.
— Exanthem nach Tuberkulinimpfung bei Spitzenaffektion der Lunge 1576.

Digitized by Google

Ritter, Pemphigus foliaceus gebessert durch salzfreie Diät 1576.
— Pemphigus vulgaris 1576.
— H., Fortschritte in der Behandlung der Scabies 1681.
— — Häufigkeit der Syphilis auf dem Lande 1808.
— — u. Karrenberg, C. L., Pelzüberempfindlichkeit der Haut 1614.
— — — — — — Thalliumepilation oder Röntgenenthaarung 1466.
— — — — — — Über Ichtoxyl 1105.
Rivoire, R. s. Sézary, A.
Roberti, J. s. Lortat-Jacob.
Robinson, H. M. s. Moore, J. E.
Roche, J. s. Petges, G.
Rochet, Ph. s. Massia, G.
Rock, H., Sulfoform in der Behandlung von Hautkrankheiten 1694.
Rockwood, E. s. Greenwood, A.
Rodin, A., Primäraffekt in der Urethra und seltener Verlauf von Condylomata acuminata 1768.
Rodriguez, J. V. s. Medina, B. de.
Roedelius, E. u. Steyer, St., Nomaähnliche idiopathische Stomatitis gangraenosa 1267.
Roederer, J., Sclerodermie en plaque durch pluriglanduläre Opotherapie geheilt 1041.
— — s. Diss, A.
— — s. Pautrier, L. M.
Rogge, H., Leukoplakiediagnose an der Portio 1368.
Rohrbach, R., Röntgenbehandlung der chronischen Paronychie 1510.
Romanowskaja, Blutbild bei kongenitaler Syphilis im Säuglingsalter 1905.
Ronget, D. s. Weissenbach, R. J.
Rosdin, Fall von Roseola tertiaria 1706.
Rosenblum, M. B. u. Kaznelson, R. B., Epidemiologie und Pathogenese des Erysipelas 1909.
Rosenburg, A., Varizenbehandlung mittels Varico-Calorose 1842.
— — s. Bruhns, C.
Rosenfeld 1258.
— H. s. Emanuel, G.
Rosenthal 1086, 1842.
— Durch Röntgenbestrahlung der Wirbelsäule geheilter Lichen planus 1033.
— F., Addisonsche Krankheit infolge Malaria 1537.
*Rosmarin, H., Seltene Ursache der Vulvovaginitis infantum 983.
Rosner, R., Gewerbekrankheiten der Haut 1077.
Ross, A. O., Harnröhrenstrikturen bei Gonorrhoe 1546.
Rossiansky, N. L., Experimentelle Urtikariaquaddeln 1891.
Rossijanskaja, Fall von Morbus Darier 1419.
Rossijskij, Syphilis der endokrinen Drüsen 1551.
— Syphilitischer Nanismus 1418.
Rost 1742.
— G. A. 1235.
— — — Ekzemfrage vom kausalgenetischen Standpunkt 1132, 1133.
— — — s. Hansen, K.
Rothman 1636.
— Dermatitis herpetiformis 1635.
— Lichttherapie der Hauttuberkulose 1384.
— Talgdrüsennaevus 1636.
— Pityriasis versicolor 1638.
— St., Juckende Hautkrankheiten 1077.
Rothschild, A., Erfahrungen mit Katheter-Gleitmitteln 1769.
*Rotnes, Per L., Zwei Fälle von Impetigo herpetiformis 1059.
Rotolo, J., Zwei schwierig zu diagnostizierende Fälle von Knochensyphilis 1886.
*Rottmann s. Müller, O.
Roukavischnikoff, E. J., Entwicklungsstadien des Syphiliserregers im Blute des Menschen und der Versuchstiere 1004.
Rousset, J., Pigmentierung der Handrücken bei einer Geisteskranken 1646.
— — s. Bériel.
— — s. Favre, M.
— — s. Lacassagne, J.
— — s. Massia, G.
Rowlands, E. s. Evans, G.
Roxburgh, A. C., Pityriasis lichenoides et varioliformis acuta 1259.
Rózsavölgyi, Ist kinderlose Ehe ein Zeichen der Syphilis? 1388.
Rubens-Duval, Aufeinanderfolgende primäre Karzinome der Vagina und des Collum uteri 1369.
Rubinstein, P. L., Einfluß des Rückfallfiebers auf die experimentelle somatische Syphilis 1738.
Ruete, A. E., Behandlung der Hauttuberkulose an der Marburger Hautklinik 1512.
Ruge, R., Krankheiten und Hygiene der warmen Länder 994.
Ruiz de Arcante, L. s. Portilla, J. F.
Rule, A. s. Kolmer, J. A.
Rusin s. Tabatschnik.
Russel, W. s. Schiff, C. J.
Rutenberg, Venerologische Flugkolonne im Jurjewetzkischen Kreise 1044.
Ryss u. Dawidjantz, Syphilis und Hautkrankheiten in Tschetschenien 1706.

Digitized by Google

Sabolotny, S., Einlagerungen in den Leukozyten bei Ichthyosis 1464.
Sabouraud, R., Alopecia areata, Hyperthyreoidismus latens, Schlaflosigkeit und Hämato-Ethyroidin als Schlafmittel 1686.
— — Ätiologie des Ekzems 1292.
— — Besondere Form von Lupus erythematodes der Kopfhaut 1580.
— — Korymbiforme tertiäre Syphilide des behaarten Kopfes 1551.
Sacharoff s. Makower.
Sachs 1097.
— Gewerbekrankheiten der Haut 1077.
— H., Flockungsreaktionen 998.
— — s. Benda, C.
— — u. Witebsky, E., Citocholreaktion und Kälte-WR 1323.
Saidman, J., Sensitometrie der Haut 1320.
— s. Gougerot.
— — s. Meyer, J.
Saigrajeff, M., Immunität bei Gonorrhoe 1361.
Saigraew, Pathogenese der Entzündung der Samendrüsen auf Grund anatomisch-histologischer und röntgenologischer Untersuchung 1703.
Sainz de Aja, E., Erythrodermie en plaques infolge Quecksilberzyanid 1238.
— — A., Der sexuelle Faktor bei Gonorrhoebehandlung 1646.
— — — Schwarzfärbung bei Behandlung mit Chromakridin 1679.
— — — u. Calvin, N., Technische Einzelheiten über MBR und MKR 1677.
— — — u. Puyou, R., Statistischer Nachweis über die Häufigkeit der venerischen Schanker 1678.
Saito, K. s. Tani, T.
Sakurai, Urotropinwirkung auf Bakterien 1706.
— S., Pharmakologische Studien über Urotropin 1073.
— — Senkungsgeschwindigkeit der roten Blutkörperchen bei Lepra 1907.
— — Spaltung von Urotropin in die Bauchhöhle von Kaninchen injiziert 1420.
— — Übergang von Urotropin in die Sekrete des menschlichen Körpers und des Kaninchens 1072.
— — Verhalten der Exkretion des Urotropins bei wiederholter Zufuhr 1073.
— — Verteilung des Urotropins in entzündlichen Herden 1707.
Sala, A. s. Irgang, S.
Salem El Baradi, A. M., Gynäkomastie 1807.
Salinger, F., Malariabehandlung der Paralyse 1763.
Saller, K., Vorkommen von Steinchen im Hoden 1583.
Salomon, O., Abszedierende Hodenentzündung bei Gonorrhoe 1047.
Salus, F., Hemiatrophia facialis progressiva 1125.
Samachowsky, Zur Kasuistik der Urticaria pigmentosa 1680.
Samek, Decubitus acutus 1829.
— Keloide nach Verbrennung mit Röntgen-Radium behandelt 1125.
— Lupus erythematodes 1824.
— Onycholysis idiopathica 1829.
— Poikilodermia atrophicans vascularis 1126.
— Universelle Sklerodermie 1126.
— J., Gonorrhoische Lymphstauung der Penishaut 1498.
— — Röntgentherapie der männlichen Gonorrhoe 1424.
— — u. Fischer, E., Erythema nodosum als bakterielle Metastase eines Ulcus vulvae acutum 1102.
Samberger 1286.
*— Weißes Erysipel 1223.
Santori, G., Ausscheidung des Wismut, Quecksilbers und Arsenik durch den Urin 1887.
Sanz, H., Benitez u. de la Cuesta, L., Vegetatives Nervensystem und Kalzium in der Dermatologie 1678.
Saradsheff, Sterilität der Wismutpräparate 1705.
Sarbó, A., Hämatogene und lymphogene Verbreitungswege der Syphilis 1550.
— — Verbreitungswege der Syphilis im Organismus 1550.
Sarchi, Wischnjak u. Feigin, Der praktische Wert der Reaktion Kahn 1679.
Sarian s. Bogdanskij.
Sartori, A., Hufschmidt, G. u. Meyer, J., Nagel-Pilzerkrankungen durch Scopulariopsis Bainier 1658.
Sartory, R. s. Sartory, A.
— A., Sartory, R., Hufschmidt, G. u. Meyer, J., Onychomykose hervorgerufen durch Eurotium diplocyste 1658.
Sasaki, H., Geschwindigkeit und Menge der durch die Niere passierenden Bakterien 1073.
Sato, T. s. Minami, S.
Sattler, W., Kamillosept 1612.
Sauer, H. v. s. Perlmann, S.
Savy, Gaté, Pallot u. Bussy, Folliklis der Skapulargegend 1644.
Sawada, H., Färberische Unterschiede zwischen Rekurrens- und Syphilisspirochäten 1906.
Sawicki, E. de s. Mienicki, M. de.

Digitized by Google

Sazerac 1010.
Schär, W., Experimentelle Erzeugung von Blasentumoren 1769.
*Schamberg, Jay F. u. Brown, H., Haaruntersuchung auf Arsen, Gold und Thallium nach experimenteller Anwendung 1226.
— J. u. Brown, H., Chemie des Blutes bei Hautkrankheiten 1126.
Schamina, Geschlechtsleben der weiblichen Studierenden 1906.
Schan, W., Therapie und Prognose der Mycosis fungoides 1266.
Scharf, H., Primäres Sarkom der Portio vaginalis 1369.
Scharnagel, J. s. Pack, G. T.
Schawerdow, Paliaschwili u. Tkeschelawili, Vergleichende Untersuchungen über Vernessche Fällungs- und die WR 1005.
Scherber, G., Behandlung der Impetigo herpetiformis, Pemphigus und multiformen Erytheme mit Bluttransfusion 1656.
— — Zur Lösung des Krebsproblems 1804.
Schereschewsky, Gonorrhoeprovokation 1362.
— J., Chininfestigkeit des Syphilisspirochäten 1738.
— — Prophylaxe der Geschlechtskrankheiten 1585.
— — Spirozidfrage 1556.
Schewtschukewitsch, O., Anuläre serpiginöse Erytheme 1654.
Schiff, C. I. u. Russel, W., Meningoenzephalitis vergesellschaftet mit Herpes zoster 1892.
Schiftan, Zysten der männlichen Harnröhre 1537.
— W. s. Langer, E.
Schilf, E. s. Hosoya.
Schindelka, Klinik der wichtigsten Tierdermatosen 1077.
Schirokow, Behandlung der Furunkulose mit Eigenblut 1703.
Schirwindt s. Sidorenko.
Schischow s. Petscherskij.
Schlagenhaufer, Friedrich 1082.
Schlammadinger, J., Behandlung der Hauttuberkulose mit Lupohealsalbe 1513.
— — Salvarsanintoxikationen mit Melanodermie 1556.
Schlesinger, H., Magensyphilis 1296.
— — Neue Fragen der syphilitischen Mesaortitis 1001.
Schliefer, Röntgenbild bei syphilitischen Magenerkrankungen 1551.
Schloßberger, H. 1538.
— — s. Schuberg, A.
Schlossmann, K., Kultivierung des Lepraerregers 1270.
Schmidt, Exsudatives Ekzematoid 1454.
— Fall zur Diagnose 1454.
— Fox-Fordycesche Krankheit 1453.
— Hemihypertrophie und Naevus 1453.
— Monilethrix 1454.
— Pyodermia chronica serpiginosa 1453.
— Spätexsudatives Ekzematoid 1454.
— Universelle Psoriasis 1453.
— Syringomyelie 1454.
— A., Rolle der akzessorischen Gefäße bei Entstehung der Hydronephrose 1800.
— E. s. Birnbaum, G.
— -La Baume 1757.
Schmier, A. A., Sklerosierende Injektionen in die Varizen 1425.
Schneider, H., Bakterienflora der seborrhoisch erkrankten Kopfhaut 1892.
— K., Menstrualblutstauungen bei angeborenem Scheidenverschlusse 1079.
— Ph., Anatomische Befunde bei Thalliumvergiftung 1268.
Schoenhof, Lichen planus 1126.
— Lupus verrucosus am Oberarm 1126.
— Vitiligo 1126.
Schönstein, Bowensche Krankheit 1639.
— Therapie der Fox-Fordyceschen Krankheit 1388.
— A., Kombination von Alopecia areata, Vitiligo und multiplen Lipomen 1636.
— — Therapie der Fox-Fordyceschen Krankheit 1077.
Schoch, A. G., Dermatitis durch Arsenobenzolradikal des Bismarsens 1129.
*Scholtz, W., Ist ein bestimmtes Silberpräparat von Bedeutung für Heilungsdauer und Verlauf des Trippers? 1031.
— — Saure Behandlung von Hautkrankheiten 1814.
— — u. Dörfel, J., Dosierung und klinische Verwendung der Buckystrahlen 1422.
Schramek, Lues congenita 1908.
Schramm, Lichen planus mit symmetrischer Lokalisation an beiden Kniegelenken 1414.
— Lichen ruber striatus 1415.
Schreiber, N. s. Cole, H.
Schreiner, K., Therapie der Verbrennungen 1839.
Schreus, H. Th. 1242, 1426.
— — — Strahlendosierung mit der Sabouraud-Noiré-Tablette 1422.
Schröder, A., Ist die Unterscheidung von Menschen- und Tierhaaren durch Untersuchung der Kutikula möglich? 1586.
— E. s. Hahn.
— R., Scheidensekret 1806.

Digitized by Google

Schroeder, K., Schwefelbehandlung der Syphilis 1325.
Schtamowa, Behandlung der Pilzerkrankungen der behaarten Kopfhaut mit Thallium 1681.
Schuberg, A. u. Schloßberger, H., Zum 25. Jahrestag der Entdeckung der Spirochaeta pallida 1553.
Schüller, J., Skrotalemphysem nach Nierenoperationen 1799.
— — Therapie der analen Papillome 1080.
Schürer-Waldheim, Ätiologie, Therapie und Pathogenese der Prurigo 1655.
Schütz 1757.
— F. s. Herzfeld, E.
Schuldberg, Leucaemia cutis 1905.
Schulde, R., Erythrocyanosis cutis symmetrica 1131.
Schulmann, E. s. Sézary, A.
— — u. Levy, G., Problem der unbeeinflußbaren positiven WR 1292.
Schulte, G., Röntgendosierung bei Hautkrankheiten 1398.
Schulze, F. O. s. Kroó, H.
Schultze, W. u. Menz, A., Strahlenbehandlung der Dermatosen 1106.
Schusteroff, Zur Frage der Gonoseptikopyämien 1045.
Schwank 1286.
— Lues congenita 1708.
— Seltene Fälle kongenitaler Lues 1075.
— Tuberkulöses Geschwür am Unterschenkel nach Verletzung 1285.
Schwartz, Ph. 1756, 1757.
— — Haarausfall bei Neugeborenen 1757.
Schwartzmann, Dermatosis pigmentosa et purpurosa 1706.
Schwarz 1388.
— u. Sellei, Entfernung von Sommersprossen mit dem Nadelbrenner 1388.
— E. s. Weber, F. P.
— — u. Ratschow, M., Künstliche Verödung von Varizen 1425.
— L., Terpentinöl, Ursache eines Gewerbeekzems? 1614.
Schwarzmann, I. M., Kutane und subkutane traumatische experimentelle Fettnekrose 1832.
— — — Purpura der unteren Extremitäten und Hämosiderin in der Haut 1578.
Schwarzschild-Homburg, Lichen ruber verrucosus 1098.
— Naevus 1098.
Schwelidse, Fall von Xeroderma pigmentosum 1705.
Schwers, H., WR in der medizinischen Praxis 1676.
Schwertner, R., Drei Fälle von Lungensyphilis 1001.
Sciarra, O., Autoantigen des Serums 1553.
Sclavo, Achille 1242.
Scolari, E. G., Papillomatose von Haut und Schleimhaut bei Kardiakrebs 1888.
Scomazzoni, T., Hämorrhagische maligne Syphilis 1889.
Scott, N., Injektionsbehandlung der Varizen 1889.
Scught, P., Aktinomykose des weiblichen Genitale 1369.
Sebba, A., Aberante Nierenarterie 1546.
*Seckendorf, Ernst, Schönleins Anschauungen über die Lustseuche in seiner Würzburger Zeit 1594.
Seemann, Erythroderma praemycoticum 1033.
— Syphilis gummosa ulcerosa 1034.
Segal s. Finkelstein.
Segall, I., Intramuskuläre Behandlung der Zystitiden und Pyelitiden mit Kamillosept 1054.
— J., Ester-Dermasan-Silberstäbchen 1558.
Seifert, E., Diagnose der unspezifischen Epididymitis 1052.
Seiler, O., Gutartige Vulvatumoren, Fibrom der Vulva 1806.
Seitz, A., Experimentelle Thalliumvergiftung 1268.
Selikson, Situs inversus testis 1044.
Seliskij, Histologie des Morbus Pringle 1905.
*Selisky, A. B., Beziehungen der Schambergschen Krankheit und Purpura anularis teleangiectodes 1115.
Selitzky, N. s. Liwertz.
Sellei, Mit Pankreasfermenten geheilte Sklerodermie 1877.
— Neue Behandlung des Ulcus cruris 1388.
— Pankreaspräparate bei Sklerodermie 1638.
— s. Schwarz.
— u. Schwarz, Entfernung von Sommersprossen mit dem Nadelbrenner 1388.
*— J., Sycosis seborrhoica chronica 1438.
— — Formen und Ursachen des Chloasma uterinum 1500.
*— — u. Pogány, K., Angioneurotischer Symptomenkomplex nach Salvarsaninjektionen 1027.
Selmanowitsch u. Akowjan, Mongolenflecke bei einigen Völkerschaften Mittelasiens 1042.
Semenjako, Äußere Öffnung der Urethra und ihre Anomalien im Verlauf des gonorrhoischen Prozesses 1704.
Semenow u. Baglikowa, Syphilis unter der Bevölkerung Taschkents 1705.

Digitized by Google

Semon, H. C., Leukaemia cutis 1802.
— — — Lymphatische Leukämie mit Hauterscheinungen 1543.
— — — Nekrotisches Tuberkulid und Granulom von sarkoidem Typus 1260.
*Serefis, S. s. Hahn, C. F.
Sézary, Dérot u. Guédé, Erythema multiforme nach Einspritzung von Schankervakzine 1605.
— Guédé, M. u. Dérot, M., Botryomykose der Mundhöhle auf Ulzerationen der Duhringschen Krankheit 991.
— A., Behandlung der Syphilis 1804.
— — Eigenblutbehandlung bei Lepra 1838.
— — Heilbarkeit der Syphilis 1007.
— — Histo-Mikrobiologie von Genitalgangrän 1837.
— — Dérot, M. u. Guédé, M., Behandlung der Lepra mit Goldsalzen 993.
— — — — — — — — Erythem nach Schanker-Vakzine 1287.
— — — — — — — — Mycosis fungoides mit Tumor d'emblée 1287.
— — Lefèvre, P. u. Lévy, G., Klinische und bakteriologische Untersuchung einer besonderen Form von Hautgangrän 1609.
— — u. Barbé, A., Paralyse, progressive Behandlung 995.
— — u. Lefèvre, P., Erosive Form des baso-zellulären Epithelioms 991.
— — u. Mamon, H., Tabes bei einem Araber 1837.
— — u. Norero, M., Epitheliom und Sarkom auf einer Narbe 1606.
— — u. Rivoire, R., Epitheliome auf zwei Lupusplaques 1836.
— — u. Schulmann, E., Mycosis fungoides mit Tumor d'emblée 1287.
Shibata, S., Dermatitis am Kaninchenohr durch Steinkohlenteer 1707.
— — Einfluß der Thyreoektomie auf epitheliomatöse Proliferation am Kaninchenohr nach Teerpinselung 1072.
— — Flüchtige Portion des Steinkohlenteers 1073.
— — Veränderungen in einigen Organen infolge Steinkohlenteerpech 1420.
— — Wirkung des Steinkohlenteers auf die Bindehaut 1419.
— — s. Mukai, T.
Sibley, W. K., Lichen planus von zosterartiger Anordnung 1261.
— — — Psoriasis und Syphilis mit Arsenpigmentierung 1261.
Sidorenko u. Schirwindt, Intrakutanreaktion bei Gonorrhoe 1905.
Siebert, C. s. Perutz, A.
— — u. Wreszynski, E., Krampfaderbehandlung durch künstliche Verödung 1078.
— G. s. Linser, K.
Siebner, M., Fremdkörpergranulome 1104.
Siemens 1449.
— Melanosis corii degenerativa 1103.
Silva, F., Tinea nigra 1467.
Silverberg, M. G., Empfindlichkeit der Haut gegen Mesotan 1502.
Simon, A. s. Halberstädter, L.
— (Clément) u. Bralez, I., Fettlösliches Wismut zur Behandlung der Syphilis 1290.
— Cl., Lupus erythematodes mit Einspritzungen von fettlöslichem Gold behandelt 993.
— — u. Bralez, J., Tuberculosis verrucosa des Zeigefingers vom Rind 1836.
— — u. Coignerai, Traumatische Syphilis der Haut 1836.
Simons, A., Therapie der Keloide und Narbenhypertrophien 1682.
Simowa, S., Primäraffekte an der behaarten Kopfhaut 999.
Sirota u. Reisin, Pilzerkrankungen unter den Kindern in Wolhynien 1043.
Siwe, A., Nosokomiale Endemie von Erythema infectiosum 1132.
Smelow u. Karabekow, Osarsol bei Syphilis 1703.
Smyssloff, Geschlechtskrankheiten der Dienstboten 1706.
Sodemann, T. s. Boas, H.
Sohier, R. s. Jausion, H.
Sokolow, A. A. s. Makaschew, G. W.
Solente s. Lortat-Jacob.
Soliman El Ackad, M. M., Herpes zoster nach Tutokaineinspritzung 1654.
Sollmann, T. s. Cole, H.
Solomonowitsch, Nicht gonorrhoische Vulvovaginitis 1418.
Somogyi, Malum perforans pedis 1640.
— Nekrosen bei mit Salztransporten beschäftigten Arbeitern 1639.
— Nickelekzem und Nekrosen 1639.
— Provokation der WR 1386.
— Therapie der Hauttuberkulose 1385.
*— S., Gewerbeschädigung der Haut durch Kochsalz 1691.
*— — Kampf gegen die Geschlechtskrankheiten in Ungarn 1754.
Sonnenfeld, A. u. Leffkowitz, A., Zellzusammensetzung des Blaseninhalts und Blutbild 1104.
Sorlat u. Drouet, Riesenlichenifikation und Lichen planus der Mundschleimhaut 1358.

Digitized by Google

Sossinka, Bubonulus gonorrhoicus 1600.
— Combustio 1600.
— Gumma der hinteren Rachenwand 1602.
— Korymbiformes Syphilid 1602.
— Pityriasis rosea 1599.
*— A., Acrodermatitis continua suppurativa Hallopeau 1687.
Somogyi, S., Behandlung der Hauttuberkulose 1707.
Spät, H., Geheiltes Gumma des Gesichts 1126.
Speierer, 10jährige Erfahrung bei Thymusbestrahlung der Psoriasis vulgaris 1414.
*— C., Rezidivierende Impfmalaria und deren Behandlung 980.
Spiethoff, B., Einfluß der Grenzstrahlen nach Bucky auf das Blutbild 1130.
Spillmann, Drouet u. Verain, Säure-Basengleichgewicht in der Dermatologie 1261.
— J., Florentin u. Aubert, Behandlung variköser Geschwüre 1359.
— L., Genitalläsionen 1358.
— — Prurigo lymphadénique 1358.
— — u. Créhange, J. L., Diathermokoagulation 1359.
— — u. Watrin, Sarkoide am Thorax und Arm 1358.
Spitzer, Erythema fugax 1313.
— Psoriasis der Fingernägel 1313.
Sprafke, Acne conglobata faciei 1602.
— Elephantiasis 1600.
— Karzinome 1601.
— Mikrosporie 1602.
— Mikrosporid 1602.
— Periurethritis 1602.
— Salvarsandermatitis 1601.
— Verbrennung 2. und 3. Grades 1599.
Sprecher, Verhütung und Behandlung der hereditären Syphilis 1008.
Sprinz, Lupus erythematodes der Kopfhaut 989.
*— O., Glandulae urethrales Littre 1030.
Srago, J., Anthropometrische Messungen bei Morbus Recklinghausen 1505.
Ssemenjako, E., Zyste der Vorsteherdrüse 1798.
Ssubotzkij, Katheterisation des Ductus ejaculatorius zwecks Diagnose und Therapie der Samenblasenerkrankungen 1044.
Ssucharew, Radiumtherapie der Hautgeschwülste 1045.
Staemmler, M., Zwischenzellen und Samenbildung im Hoden 1583.
Stalder, W. s. Naegeli.
Stammer, A., Basaliome der Haut des Rumpfes. Epitheliome Pagetoid Darier 1508.
*Stefanescou, Th. s. Nicolau, S.
Stefansky u. Grünfeld, A. A., Erysipeloid in Odessa 1909.
Stephens, A., Der basale Blutdruck bei Raynaudscher Krankheit 1891.
Steiger-Kazal 1636.
*— D., Fall von Radiohörmuschelderma-titis 1306.
Stein 1354.
— L., Ätiologie des Granuloma anulare 1045.
— R. O., Fadenpilzerkrankungen des Menschen 1648.
*Steiner, K., Zur Polymorphie des Granuloma annulare 1399.
— M., Hefebehandlung bei Alopecia areata 1268.
Steiner-Wourlisch, A., Einige ungewöhnliche Fälle von Idiosynkrasien 1105.
— — Experimentelle Erzeugung des Primelekzems bei Meerschweinchen 1133.
Steinfeld, J., Nachweis spezifischer Antikörper bei Metalues 1764.
Stenzel, H. G., Medikamentose Spasmenbekämpfung bei urologischen Erkrankungen 1769.
Stern, C., Hautreaktion bei Syphilis 1005.
*— Fr. s. Nathan, E.
Sternberg, W., Das Zystokop als Kolposkop 1799.
Stewart, C. P. s. Percival, G. H.
Steyer, St. s. Roedelius, E.
Stockton, F. E. 1082.
Stokes, J. H., Behandlungsprobleme in der Syphilidologie 1555.
— — Internationale Zusammenarbeit bei Erforschung der Syphilis 1503.
Stookey, P., Primäre Syphilis der Portio 1762.
Strandberg, O., Behandlung des rhinolaryngologischen Lupus vulgaris am Finseninstitut in Kopenhagen 1294.
— J., Keratodermie bei gonorrhoischer und nichtgonorrhoischer Gelenkaffektion 1579.
Strasser, U., Symmetrische, posttraumatische Fremdkörpergranulome der Subkutis 1468.
Strauß, M. J. s. Lane, J. E.
— W., Gummigewebte und gummilose Krampfader-Strümpfe 1426.
— — Neuer Apparat zur Spülung der männlichen Harnröhre und Vagina 1049.
*Strausz, L., Gehirnblutung in juvenilem Alter auf luetischer Grundlage 1063.
Ström-Olsen, R., Meningitis bei kongenitaler Syphilis 1811.

Digitized by Google

Strokow s. Petscherskij.
Strominger, Harnblasensteinrezidive 1360.
Strunz, F., Myosalvarsan bei Lues congenita 1008.
Struve, W., Kritische Bemerkungen zur Gonorrhoe und ihrer Heilung 1766.
Stryker, G. V. s. Bransford, L.
Stühler, L., Teleangiektasien und deren Beziehungen zu anderen Mißbildungen 1683.
Stühmer 1449, 1450, 1453.
— Alopecia areata maligna 1452.
— Benignes Epitheliom der Nase 1452.
— Epidermolysis bullosa 1452.
— Epidermolysis bullosa der Mund- und Pharynxschleimhaut 1452.
— Fall zur Diagnose 1452.
— Jodexanthem bei intravenöser Pyelographie 1451.
— Lupenbilder von Hautkrankheiten 1450.
— Lymphogranulomatose 1451.
— Ochronose unbekannter Herkunft 1452.
— Provokation der Gonorrhoe 1449.
— Trophoedema Meige 1452.
— Trophoneurotische Hautveränderungen bei Tumor medullae spinalis 1451.
— A., Lupusbekämpfung und Lupusbehandlung als soziales und ökonomisches Problem 1293.
Stümer, E., Behandlung von unspezifischem Scheidenkatarrh 1368.
*Stümpke, G., Psoriasis und endokrines System 1427.
— — Zur Frage der Thalliumvergiftung 1500.
Stüting, Angiome der Mundschleimhaut 1457.
— Hyperkeratosis nach Erfrierung 1457.
— Psoriasis mutilans 1457.
— Schwarze Haarzunge 1457.
— Systematisierter Naevus 1457.
Stur, J., Dermatologie des Johannes Aktuarios 1734.
Sturm, Fall zur Diagnose 1601, 1602.
— Onycholysis partialis 1599.
Stutzin, J. J., Beseitigung der männlichen Sterilität 1053.
— — — Zur Frage der Prostatamassage 1770.
— — s. Bruhns, C.
Stux, A., Traumatische Vaginalzyste 1079.
Subotzky, W. E., Katheterisierung der Ductus ejaculatorii 1798.
Sucharew u. Neumann, G., Fall von Erythema tertiarium 1680.
Sucharjan, Behandlung der Hyperhidrosis mit Röntgenstrahlen 1042.
Sugiwaka, K., Einfluß der endokrinen Organe auf Rückfallfieber 1420.
Sugiwaka, K., Glandula suprarenalis und Rückfallfieber 1907.
— — Milz und Rückfallfieber 1707.
— Rückfallfieber 1907.
Sulzberger, M. B. u. Weinberg, C. B., Dermatitis durch Insektenpulver 1839.
— — u. Wise, F., Ragweed-Dermatitis 1105.
Sussmann, Lupus miliaris follicularis disseminatus faciei 1494.
Sutjew, Behandlung des weichen Schankers 1045.
Sutejeff u. Liebermann, Intravenöse Injektionen von Jodnatrium bei Syphilis 1705.
Suzue, K. u. Kamikawa, Y., Lepra und Bedeutung des subkostalen Winkels 1073.
Suzuki, T., Haarfarbe von Maus und Kaninchen zur Häufigkeit der Entstehung des Teerkankroides 1507.
Swartz, J., Blumgart, H. u. Altschule, M., Äthyljodidinhalationen bei Pilzerkrankungen der Haut 1502.
Symes, J. O., Die Infektiosität des Erythema nodosum 1132.
Syrkin, L., Gonorrhoe bei Mädchen 1906.
Szenkier, D. s. Landsberg, M.
Szodoray, Eiweißstruktur der Hautepithelzellen 1387.
— L., Epitheliomatosis senilis 1879.
— — Mikroskopische Präparate von Epitheliomen 1879.
Szandics, Mycosis fungoides 1353.
Szatmary, Pathogene Pilze Ungarns 1384.
Szendrei, Dermatitis herpetiformis 1033.
*Szentkirályi, S. v., Behandlung des Ulcus molle mit Myosalvarsan 1722.
Szeude, B., Herpes zoster mit otischer Fazialislähmung 1463.
Szodoray, Dermatitis herpetiformis 1641.
— Endotheliom 1034.
— Lichen planus 1637.
— Lichen planus verrucosus 1637.
— Pemphigus vulgaris 1641.
— L., Eiweißstruktur des Hautepithels 1733.

Tabatschnik, Abramowitsch u. Rusin, Dreijährige Arbeit des Taganroger Vendispansärs 1044.
Taishin Saito, Verwertbarkeit der Kahnschen Reaktion für die Serumdiagnostik der Kaninchensyphilis 1740.
Takatsu, F., Prophylaktika der Spirochätenkrankheiten 1907.
— — Prophylaktische Wirksamkeit von intrakutan injiziertem Salvarsan bei Syphilis und Framboesia 1907.

Digitized by Google

Takatsu, F., Wirkung des Salvarsans bei Instillation in das spirochäteninfizierte Auge 1420.
Takigawa, K. s. Tanimura, Ch.
Tamura, S. u. Nakanishi, K., Nervenfasern des Hodens und des Hodensacks bei experimenteller Kaninchensyphilis 1420.
Tani, T., Kakishita, M. u. Saito, K., Einfluß der Kaninchenrasse auf die Impfsyphilis 1737.
— — — — — — — Meerschweinchensyphilis 1738.
Tanimura, Ch. s. Babe, T.
— — Babe, T. u. Takigawa, K., Pathogenese der Tuberkulide 1072.
Tantscheff, L., Psorigallolbehandlung bei Psoriatikern 1139.
Tarantelli, E., Filtrierbarkeit eines Kochschen Bazillus aus tuberkulösen Hautveränderungen 1885.
— — Primäre Hauttuberkulose 1238.
Targowla, R., Differenzierung der anatomisch-biologischen Eigenschaften der Nervensyphilis 1764.
Tarras-Wahlberg, B., Gepufferte Giemsalösung zur Blutfärbung 1831.
Tashiro, B. u. Umeda, T., Bewegung des Ureterenorifiziums 1072.
Taussig, F., Leukoplakie und Karzinom der Vulva 1504.
Tavares, A., Struktur eines ektopischen Hodens 1583.
Taylor, F. R., Dermatitis venenata 1649.
— s. Young.
Temesváry, Adenoma sebaceum 1640.
— Stoffwechseluntersuchungen bei Hautkrankheiten 1386.
Tereschkowitsch, Zur Frage der Epidermophytien 1042.
Ter-Sacharoff, Veränderungen der Hautdecken bei Faßbindern 1043.
Teutschleander, Lehre vom „Antagonismus" zwischen Tuberkulose und Krebs 1684.
— Teer und Pech bei der Entstehung beruflicher Hautkrebse 1264.
Thedering, F., Betrachtungen zur Lupusfrage 1293.
— — Röntgendosierung in der Hautpraxis 1398.
Thévenot, L. u. Verrière, P., Blutreststickstoff bei Strikturen 1883.
Thibaut, R. C., Zahndystrophien des Kindesalters 1811.
— s. Louste.
Thieme, Multiple Xanthome 1413.
Thomas, Benjamin A. 1298.
— M. S., Fettatrophie 1802.
— — P. St., Physiologische Heilung der Urtikaria 1907.
Thorn, E., Diagnostische Verwertbarkeit der Komplementablenkungsreaktion bei Gonorrhoe 1361.
*Thorner, H., Zur Kenntnis der persistierenden Erytheme 1243.
Timochin s. Gurewitsch, N.
Tishnenko, Zur Klinik der Fox-Fordyceschen Krankheit 1416.
Tittel, Hans 1742.
Tkeschelawili s. Schawerdow.
Török 1842.
Touton 1236, 1842.
Tovney, J. s. Cole, H.
Trancu-Rainer, M., Gonokokkenseptikämie im Wochenbett 1765.
— — Pneumokokken-Vulvovaginitis 1806.
Trawinski, A., Zur Morphologie des Schweinerotlaufbazillus 1610.
Treska, S. P., Pruritus als dyspnoisches Symptom mit Bemerkungen über prurigene Summation 1655.
Trezebinski, A., Fazialislähmungen bei frischer unbehandelter Syphilis 1001.
Triau s. Louste.
Troitzkaja, A. D., Blutveränderungen und Klassifikation der Neutrophilen bei Syphilis congenita 1732.
— — — Morbus Banti bei Syphilis congenita 1297.
Trýb 1742.
Tschernogubow, N. u. Muskatblüt, E., Pilzerkrankungen der behaarten Kopfhaut 1458.
Tuft, L. s. Kolmer, J. A.
Tutschinskij, Geschlechtskrankheiten unter der städtischen Bevölkerung 1419.

Ubenauf 1702.
Ude, W. H. u. Platon, E. S., Erysipelas 1657.
Udo, J. W. u. Duemling, W., Familiäre Xanthome 1762.
Ürményi, Ichthyosis 1878.
Uhlenbruck, P., Familiäre Hämachromatose mit Melanurie 1682.
— — u. Gilardone, E., Diagnostische Bedeutung der Krebsmetastasen 1508.
Uhlmann 1730.
— Koilonychie 1730.
— Tuberkulide beider Hände 1730.
— E., Abhängigkeit der Pigmentbildung von der Wellenlänge der Strahlung 1241.
*— — Behandlung von Röntgenspätschäden der Haut 1825.
— — Indikationen und Methodik der Strahlenbehandlung bei Hautkrankheiten 1735.
— — s. Herxheimer, K.
Uhry, P. s. Gougerot.

Digitized by Google

Uldall, K., Zur Frage der Identität zwischen Dermatitis herpetiformis und Pemphigus 1465.
Ullmann, Karl 1470.
— Dermatitis papillaris, Akneke loid, Distichiasis 1353.
— Epithelioma cicatrisans im Nacken 1353.
— Naevus vasculosus 1353.
— Nageldystrophie und chronische Paronychie 1352.
— Rhinophyma durch Röntgenstrahlen geheilt 1349.
*— E. V., Haut- und Schleimhautpapillome 1864.
— K., Resorptionsverhältnisse der Salvarsanpräparate 1009.
Ullmo, A. s. Pautrier, L. M.
Ulrich Saalfeld 1536.
Umeda, Wimperepithelien der Ochsentrachea 1419.
— T., Trichotoxin und Präzipitin des trachealen Wimperepitheles 1073.
— — Vitale Färbung von Hornhaut, Haut und Wimperepithel des Frosches 1707.
— — Vitalfärbung von Kornea, Haut und Wimperepithel beim Frosch 1420.
— — s. Tashiro, B.
Unna, G. W. 1529.
— — — Multiple Karzinoide 1578.
— — — Mycosis fungoides 1578.
— P. 1529, 1530.
Unsheim, E., Soll man die perkutane Tuberkulinreaktion der kutanen vorziehen? 1711.
Urbach 1354.
— Ätiologische Therapie bei endokrin bedingtem Haarausfall 1313.
— Cheilitis exfoliativa auf endokriner Grundlage 1314.
— Gewebschemische Untersuchungen bei juckenden Dermatosen 1494.
— Isolierte Hautdiphtherie 1492.
— Jodempfindlichkeit bei Dermatitis herpetiformis 1354.
— Leukoderm nach Pityriasis rosea 1314.
— Myxoedema circumscriptum symmetricum bei Basedow 1350.
— Ovariell-endokrin bedingtes Ekzem 1351.
— Sarkoid Darier-Roussy 1354.
— E., Das subaquale Darmbad in der Dermatologie 1732.
— J., Lues und Trauma 1000.
Urbain, Ach. s. Netter, A.
Urbán, Lupus miliaris disseminatus faciei 1032.
Urban, K., Zur Frage der Noma 1466.
Uruena, J. G., Ein weiteres Jahr Thalliumerfolge 1076.
Usilton, L. J. s. Parran, Th.
Ustinowskij, Fibröses Sarkoid vom Typus Gougerot-Desaux 1044.

Vadder s. Blum, P.
Valentová, O. s. Rihová, Vl.
Valkis s. Negre.
Vallée, A. s. Berger, L.
Vallon, E., Keloid mit Radium behandelt 1835.
Vály, J., Dermatosen im Anschluß an die Funktion der weiblichen Genitalien 1682.
Vámos, Mit Spirozid geheilter Pemphigus 1638.
— Neuere Kapillarmikroskopie 1387.
— Pemphigus vegetans 1034, 1638.
— Pemphigus vulgaris 1034.
— Syphilis gummosa 1640.
— Syphilis hereditaria 1636.
— Xeroderma pigmentosum 1640.
— L., Dermatitis atrophicans 1878.
— — Verschiedene Formen der Hauttuberkulose an derselben Person 1878.
Vaubel, W., Neue Wege zur Kenntnis der Entstehung der Tumoren 1264.
Veal, J. s. Pack, G. T.
Verain s. Spillmann.
Verrière, P. s. Thévenot, L.
Vidor, Beginnendes Basaliom 1639.
Vierkotten s. Martin, E.
Vieu s. Audry, Ch.
Vignal, E. W. s. Weissenbach, R. J.
Vignati, J. s. Kabelik, J.
Vigne, P., Atrophodermie vermiculée 1037.
— — Behandlung der Orientbeule mit Treparsol und Chinin-Jod-Wismut 1357.
— — Neuer Fall von Sarcomatosis Kaposi 1882.
— — Sarcomatosis Kaposi 1881.
Vigrati, J., Zur Pharmakologie der Kobaltsalze 1074.
Villinger 1702.
Vincke, J. s. Bessemans, A.
Vintici, V. u. Constantinescu, N. N., Aseptische Pyurien 1676.
— — — — — — Zystitiden infolge von nicht bazillären Nierenaffektionen 1882.
Vlavianos, G. I., Dystrophia adiposogenitalis im Anschluß an Schädeltrauma 1807.
Vogel, H., Cercarien-Dermatitis in Deutschland 1467.
Vogelsanger, F. s. Jadassohn, W.
*Volk, R., Diättherapie von Hautkrankheiten 1869.
Vonkennel 1412.

Digitized by Google

Vonkennel, Die maximale Vakzine-Fiebertherapie der Gonorrhoe 1416.
Voss, H. E. s. Périn, L.
Vrettakis, C. s. Périn, L.

Wachtel, M., Akzessorische Brustdrüsen in den Achselhöhlen 1370.
Waegner, A. s. Ziemann, H.
Wagner, R., Alopecia areata confluens toxica 1124.
— — Myosalvarsan 1124.
Wail, Pathogenese und pathologische Anatomie des Lupus erythematodes acutus 1262.
— S. S., Tuberkulose der Haut und Wechselbeziehungen zur Tuberkulose der inneren Organe 1512.
Wainstein s. Batunin.
Wainstock, Syphilis congenita tarda gummosa mit Entwicklungsstörungen in der Geschlechtsphäre 1419.
Waisberg, Erste Hilfe gegen venerische Krankheiten in Rostow a. D. 1043.
Wakeley, C., Hernien der Harnblase 1546.
Walker, K. M., Mechanismus und Behandlung des prostatischen Verschlusses 1583.
— Thompson 1110.
Walinski, F., Psoriasisbehandlung mit Prolan 1656.
Walkes, Sir Thomson 1110.
Wallon s. Gosset.
Walter s. Pautrier, L. M.
Warthin, A. S., Myokarditis, zusammen mit Lues maligna 1129.
— — — s. Wile, U. J.
Watanabe, H., Einschlußkörperchen bei Herpes simplex 1462.
— K. s. Hosoya.
Watjen, J., Morphologisches und Kritisches zur Strahlenwirkung durch Radium 1130.
Watrin s. Spillmann.
— J., Erythrodermie pityriasique en plaques mit Atrophie 1358.
— — Histologische Untersuchung einer Dyskeratose 1464.
Way, St., Purpura anularis teleangiectodes 1127.
— S. C. u. Light, S. E., Verallgemeinerte Melanose. Fall mit Sektionsbefund 1241.
Weber, F. P., Schwarz, E. u. Hellenschmied, R., Spontanübertragung von Sarkom von Mutter auf Fötus 1508.
Wegener, Arthur 1770.
Weichsel, M., Ultraviolettempfindlichkeit der Vagina 1109.
Weide, E., Ungewöhnlich großer doppelseitiger Nierenstein 1799.
Weidman, F. u. Besancon, J., Syringom des Gesichts und der Schulter 1503.
Weigand, H., Malariabehandlung der weiblichen Gonorrhoe 1049.
Weil, A. J., Reaktion der feinsten Gefäße gegen Kältereize im Gebiete Headscher Zonen 1081.
— J. s. Gougerot.
*Weiler, F., Ulcus molle der Vaginalportion bei Prolapsus uteri 977.
Weill s. Gougerot.
Wein, Geschlechtsleben der mit venerischen Krankheiten behafteten Personen 1044.
— u. Gitmann, Einfluß der Behandlung auf die Gravidität 1007.
Weinberg, C. B. s. Sulzberger, M. B.
Weinberger, Esthiomène 1126.
— Ichthyosis und Lues 1830.
— Leukämische Tumoren der Haut 1830.
— Lymphskrotum 1830.
— Mamillarsklerose und luetisches Exanthem 1830.
— Transformation eines Erythema exsudativum multiforme in Lues 1126.
— Ulcus rodens nach Röntgenbestrahlung 1126.
Weise, E. C., Staphylokokkentoxin bei Tuberkulose 1908.
Weiss, Ludwig 1010.
Weissenbach, R. J. u. Ronget, D., Intrakutane Hämolysetherapie bei Ekzem 1609.
— — — Vignal, E. W. u. Guillaumin, Ch. O., Kalkablagerungen der Finger mit Akrozyanose 1039.
Weitzel, L., Epididymitis und Funiculitis suppurativa durch Gonokokken 1047.
Welsch, K., Salbenbehandlung der bestrahlten Haut 1841.
Welti, M. H., Nodositas juxta-articularis 1733.
Wenger, O. C. s. Carley, P. S.
Wertheim, L. s. Benda, C.
— — s. Königstein.
Werther 1539.
— Alopecia parvimaculata atrophicans 1540.
— Dermatitis herpetiformis 1541.
— Gewerbliche Chromsäureschädigungen 1613.
— Gumma am Ohr. Fremdkörper im Gehörgang 1541.
— Karzinom des Gaumens 1540.
— Lupus follicularis mit Oedema perstans faciei 1541.
— Lupus vulgaris des Gesichts. Tuberculosis mutilans 1539.
— Pagetsche Krankheit am Knie 1540.

Digitized by Google

Werther, Pityriasis lichenoides 1541.
— Pityriasis rosea 1540.
— Tonsillitis papulosa 1539.
— Trichophytia superficialis 1540.
— Ulcus molle am Mittelfinger 1540.
Wessely, Kapillartonometer nach Rajka, Török und Wessely 1387.
— E., Behandlung der Schleimhauttuberkulose mit künstlichem Sonnenlicht 1107.
Wetschtomow, A. A., Liquor ferri sesquichlorati bei der operativen Behandlung des Rhinophyms 1267.
White, Cl., Molluscum contagiosum der Kopfhaut 1502.
— — Palmar- und Plantarkeratodermie durch Neoarsphenamin 1129.
— W., Fremdkörper in der Harnblase 1546.
Wichels, Hürthle u. Maley, Zur Theorie und Praxis der Syphilisreaktion 1553.
Wichmann, P., Hauttuberkulose 1513.
Wieder, L. s. Wile, U. J.
Wiedmann, Angiokeratoma 1495.
— Transplantation bei Röntgengeschwür 1354.
— Hyperkeratosen und Epitheliom bei einem Röntgentechniker 1314.
— A., Letale Erythrodermie nach Chologenkur 1398.
— — Zylindrome der Kopfhaut 1497.
Wigderowitsch, Impetigo capitis infolge von Würmern 1045.
Wigley, J. E. M., Pityriasis lichenoides et Varioliformis acuta 1259.
Wild, H., Hutchinsonsche Zahnformen 1551.
Wile, U. J., Wieder, L. u. Warthin, A. S., Syphilis maligna 1128.
Wilenczyk, A. s. Bernhardt, R.
Wille, W., Ätiologie und Teertherapie des Säuglingsekzems 1134.
Wilson, W. A., Ekzem der Beugeseiten mit Heufieber verbunden 1801.
— P. W. u. Mathis, M. S., Epidemiologie und Pathologie der Yaws 1468.
Winkler, E., Diagnose der tertiären und latenten Lues mit Guttadiaphot 1006.
Winter, F., Haarfarbe und Haarfärbung 1078.
— H., Blutgruppen in der Dermatologie 1104.
Winternitz, R. s. Perutz, A.
Wirz 1415.
— Lupus erythematodes pigmentosus 1415.
— Neue Behandlung der Dermatitis herpetiformis 1416.
— Venülenklemme 1415.
— F., Keratoma hereditarium mutilans 1499.
Wirz, F., Striae atrophicae 1460.
Wischnjak s. Sarchi.
Wise, F. s. Sulzberger, M. B.
Witebsky, E. s. György, P.
— — s. Sachs, H.
Wölfel, M., Verletzungen der Vagina 1584.
Wolf, Symmetrische Schwielen an beiden Händen 1493.
Woodcoock, H. de C., Gleichzeitige diphtherische und syphilitische Infektion des Rachens 1809.
Wordley, E., Ungewöhnliche Vaginalinfektion einer jungen Frau 1362.
Woringer, Fr. s. Diss.
— — s. Maire.
— — s. Pautrier, L. M.
Wosnessensky, W. P., Radikale Entfernung varikös erweiterter Hautvenen 1890.
Wossidlo, E. s. Bruhns, C.
Wreszynski, E. s. Siebert, C.
Wright, A. D., Behandlung der varikösen Geschwüre 1802.
— C. S. u. Perlman, H. H., Behandlung der interstitiellen Keratitis mit Wismut 1544.
Wucherpfennig, Epidermophytie, Nageltrichophytie 1455.
— Epithelioma basocellulare 1455.
— Favusbehandlung 1454.
— Fünf Lupusfälle 1455.
— Lichtdermatose 1454, 1455.
— Nageltrichophytie 1455.
— Pringlesche Krankheit durch Diathermie-Koagulation beeinflußt 1454.
— Pringlesche Krankheit mit Zahnfleischerkrankung 1454.
— Recklinghausensche Krankheit 1455.
— Röntgenulkus mit Diathermieschlinge geschält 1455.
— Zur Verwendung der Diathermieschlinge 1449.
— Zwei Fälle von Darierscher Krankheit 1450.
Wüllenweber, G., Druckverhältnisse in Blase, Ureter und Nierenbecken, besonders während der Schwangerschaft 1053.
— — Vesiko-ureteraler Reflux 1798.
Würtzen, C. H., Finsenbehandlung der Pocken 1651.
Wurmfeld, R., Allergische Erkrankungen der Haut 1892.
Wydrin, Blut bei viszeraler Lues 1810.
Wyshnepolskij, Fall von Reinfectio syphilitica 1045.

Yano, N. s. Mukai, T.
Yashida, S. u. Funabashi, T., Karzinom des Penis 4 Jahre nach Resektion wegen Pagetscher Krankheit 1420.

Digitized by Google

Young, Taylor u. Merritt, Verteilung und Ausscheidung des Quecksilbers 1761.

Zakrzewski, Z., Tumorgewebekulturen in vitro 1507.
Zarewsky, K., Mikropapulöse Syphilide häufiger in der Nachkriegszeit 1712.
Zelitschewa, Gonorrhoische Periostitis 1680.
Zieler, K., Fehlerhafte Syphilisdiagnose 1735.
— — Striae atrophicae 1734.
Ziemann, H. u. Waegner, A., Leishmaniosis aus Ostafrika 1909.
Zimmer, A., Behandlung der rheumatischen Krankheit 1462.
Zimmermann, G., Sollen in Krankenanstalten von allen Patienten Seroreaktionen angestellt werden? 1370.
— J., Beitrag zur Mesaortitis luetica 1713.
Zingale, M., Ist die sommerliche Abschuppung der Hände eine abortive Dyshidrose? 1888.
Zinsser, Beziehungen der Dermatosen zu den Erkrankungen der Mundschleimhaut 1077.
— Ferdinand 1686.
Zoellner, A. s. D'Aunoy, R.
Zondek, M., Topische Diagnose der Nierensteine 1799.
Zoon, J. J., Blastomycosis cutis durch Monilia Fioccoi 1759.
— — — Zur Kenntnis der Bowenschen Krankheit 1830.
Zorn s. Lévy, G.
— s. Pautrier, L. M.
— R. s. Diss, A.
— — s. Glasser, R.
— — s. Lanzenberg, P.
Zuleger, Brocqsche Krankheit 1126.
Zumbusch, v. 1413.

Digitized by Google

Digitized by Google

Digitized by Google

Digitized by Google

Digitized by Google

DATE DUE SLIP

UNIVERSITY OF CALIFORNIA MEDICAL SCHOOL LIBRARY

THIS BOOK IS DUE ON THE LAST DATE
STAMPED BELOW

DEC 20 1989

AUG 22 1966

2m-5,'30

Digitized by Google

v.91 Dermatologische Wochenschrift.
1931
26500
Dr John Lawton
DEC 20 1939
JAN 9 19[illegible]
3m-8,'30
Digitized by Google

Digitized by Google